

# Oporavak nakon dugotrajne mehaničke cirkulatorne potpore u bolesnika s kroničnim zatajivanjem srca: prikaz bolesnika

---

**Sutlić, Željko; Barić, Davor; Šikić, Jozica; Kristović, Darko; Rudež, Igor; Unić, Daniel; Planinc, Mislav; Jonjić, Dubravka; Mrkonjić, Ruža**

*Source / Izvornik:* **Liječnički vjesnik, 2012, 134, 90 - 93**

**Journal article, Published version**

**Rad u časopisu, Objavljena verzija rada (izdavačev PDF)**

*Permanent link / Trajna poveznica:* <https://urn.nsk.hr/urn:nbn:hr:105:222393>

*Rights / Prava:* [In copyright](#) / [Zaštićeno autorskim pravom.](#)

*Download date / Datum preuzimanja:* **2024-10-06**



*Repository / Repozitorij:*

[Dr Med - University of Zagreb School of Medicine  
Digital Repository](#)



**OPORAVAK NAKON DUGOTRAJNE MEHANIČKE  
CIRKULATORNE POTPORE U BOLESNIKA  
S KRONIČNIM ZATAJIVANJEM SRCA: PRIKAZ BOLESNIKA**

**RECOVERY AFTER LONGTERM PULSATILE MECHANICAL CIRCULATORY SUPPORT  
IN PATIENT WITH CHRONIC HEART FAILURE: A CASE REPORT**

ŽELJKO SUTLIĆ, DAVOR BARIĆ, JOZICA ŠIKIĆ, DARKO KRISTOVIĆ, IGOR RUDEŽ,  
DANIEL UNIĆ, MISLAV PLANINC, DUBRAVKA JONJIĆ, RUŽA MRKONJIĆ\*

**Deskriptori:** Zatajenje srca – patofiziologija, liječenje; Dilatacijska kardiomiopatija – patofiziologija, liječenje; Uređaji za potporu srcu – korištenje; Disfunkcija lijeve klijetke – liječenje; Ishod liječenja; Funkcijski oporavak

**Sažetak.** Mehanička potpora cirkulaciji danas je dio standardne terapije u liječenju završne faze zatajivanja sistoličke funkcije srca. U radu opisujemo karakteristike uređaja Thoratec pVAD za mehaničku potporu cirkulaciji, tehniku ugradnje, kao i najvažnije prednosti i komplikacije primjene uređaja. Prikazujemo slučaj 41-godišnjeg bolesnika s dilatacijskom kardiomiopatijom, kojemu je prvi put u Republici Hrvatskoj zbog zatajivanja srca ugrađen uređaj za parakorporalnu mehaničku potporu lijevom srcu (LVAD), koji je nakon 130 dana potpore odstranjen zbog poboljšanja srčane funkcije.

**Descriptors:** Heart failure – physiopathology, therapy; Cardiomyopathy, dilated – physiopathology, therapy; Heart-assist devices – utilization; Ventricular dysfunction, left-therapy; Treatment outcome; Recovery of function

**Summary.** Use of mechanical circulatory support (MCS) is a part of today's standard therapy in the treatment of end-stage heart failure. In this paper we describe characteristics of Thoratec pVAD device for MCS, implantation techniques, as well as the most important advantages and complications of application of the device. We present a 41-year-old patient with dilated cardiomyopathy, who was the first recipient of paracorporeal left ventricular assist device (LVAD) in the Republic of Croatia due to end-stage heart failure. After heart function recovery the patient was successfully weaned from MCS after 130 days of support.

Liječ Vjesn 2012;134:90–93

Zatajivanje srca jedan je od glavnih javnozdravstvenih i kliničkih problema u današnjem svijetu. Procjenjuje se da danas u svijetu od zatajivanja srca boluju 23 milijuna ljudi.<sup>1</sup> Rotterdamska je studija pokazala da osoba u dobi od 55 godina bez obzira na spol ima 30%-tnu vjerojatnost da će oboljeti od zatajivanja srca do kraja života. Zatajivanje srca, unatoč svim modernim modalitetima liječenja, ostaje fatalna bolest sa samo 35%-tnim petogodišnjim preživljenjem nakon postavljanja dijagnoze.<sup>2</sup> U zadnja dva desetljeća mehanička potpora krvotoku etablirala se kao standardna terapija u liječenju završne faze zatajivanja srca. Mehanička potpora lijevom srcu upotrebom Thoratec (*Thoratec Laboratories Corporation*, Pleasanton, Kalifornija, SAD) parakorporalnog uređaja (pVAD, engl. *paracorporeal ventricular assist device*) danas se primjenjuje kod bolesnika refraktornih na optimalnu medikamentnu terapiju, kao premoštenje do transplantacije (engl. *bridge-to-transplantation*) ili kao premoštenje prema ozdravljenju (engl. *bridge-to-recovery*). Nekoliko je centara objavilo prihvatljive rezultate preživljenja do transplantacije ili oporavka uz značajnu incidenciju postimplantacijskih komplikacija u obliku krvarenja i infekcije.<sup>3,4</sup>

U ovom radu prikazujemo slučaj bolesnika kojemu je zbog zatajivanja srca prvi put u Republici Hrvatskoj ugrađen uređaj za dugotrajnu parakorporalnu mehaničku potporu lijevom srcu, a koji je, nakon poboljšanja srčane funkcije i odstranjen.

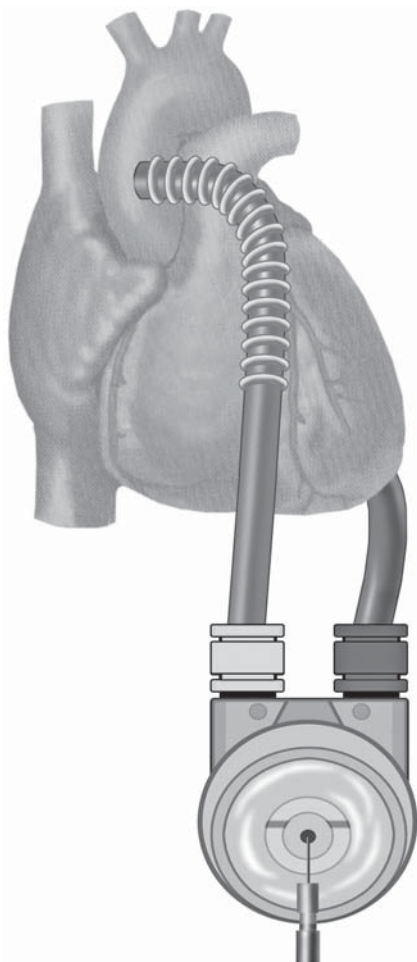
**Prikaz bolesnika**

41-godišnjemu muškarcu ambulantnom ehokardiografijom u prosincu 2007. godine utvrđena je teška dilatacijska kardiomiopatija uz globalnu hipokontraktilnost i ejekcijsku frakciju lijeve klijetke (EF LK) od 30%. Anamnestički se saznaje da je u rujnu 2007. godine prebolio tešku virusu uz febrilitet s kataralnim simptomima i općim lošim stanjem nakon kojega je provedena terapija azitromicinom. Bolesnik je hospitaliziran u prosincu 2007. godine zbog kardijalne dekompenzacije. Tijekom boravka verificirana je dilatacijska kardiomiopatija, možda kao posljedica preboljelog miokarditisa bez jasno dokazanog uzročnika (CMV IgG >10 IU/ml; Toxo IgG >15 IU/ml).

Invazivnom kardiološkom obradom isključene su promjene na epikardijalnim koronarnim arterijama, a ventrikulografski je utvrđena EF LK od 20%. Desnostranom kateterizacijom srca izmjereni su uredni tlakovi u plućnoj cirkula-

\* Odjel za kardijalnu kirurgiju, KB »Dubrava«, Zagreb (prof. dr. sc. Željko Sutlić, dr. med.; mr. sc. Davor Barić, dr. med.; prim. dr. sc. Igor Rudež, dr. med.; mr. sc. Daniel Unić, dr. med.; Mislav Planinc, dr. med.; Dubravka Jonjić, dr. med.; Ruža Mrkonjić, vms), **Zavod za bolesti srca i krvnih žila, KB »Dubrava«, Zagreb** (dr. sc. Jozica Šikić, dr. med.), **Klinika za anesteziologiju, reanimatologiju i intenzivno liječenje, KB »Dubrava«, Zagreb** (Darko Kristović, dr. med.)

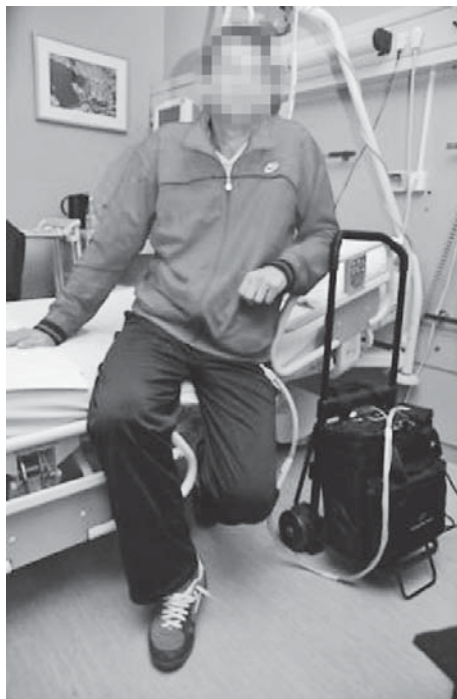Adresa za dopisivanje: Dr. M. Planinc, Odjel za kardijalnu kirurgiju, KB »Dubrava«, Av. Gojka Šuška 6, 10000 Zagreb, e-mail: mplaninc@kdbd.hr  
Primljeno 4. lipnja 2010., prihvaćeno 25. siječnja 2012.



Slika 1. Prikaz uređaja LVAD uz pozicioniranje kanila  
Figure 1. LVAD with cannulas positioning

ciji te normalne vrijednosti plućne vaskularne rezistencije (0,8 WU) i transpulmonalnoga gradijenta (5 mmHg). Započeta je optimalna medikamentna terapija kroničnog zatajivanja srca, no zbog utvrđenog uznapredovalog zatajivanja srčane funkcije kod bolesnika je indicirano transplantacijsko liječenje, te je stavljen na listu za transplantaciju srca.

U listopadu 2008. godine ponovljenom invazivnom obradom utvrđena je progresija bolesti te je tada EF LK 15–20% uz mitralnu regurgitaciju III. angiostupnja. Na kardiološko-kardiokirurškom konziliju razmotrena je mogućnost daljnjeg liječenja te je zbog napredovanja zatajivanja srca (NYHA IV; engl. *New York Heart Association functional class*), indicirana ugradnja mehaničke potpore lijevoj klijetki (LVAD; engl. *left ventricular assist device*) kao potpora do transplantacije srca. Kirurški zahvat obavljen je uspješno, uz uredan postoperativni oporavak bolesnika. Za antikoagulantnu terapiju rabili smo varfarin redovito kontrolirajući INR (engl. *international normalized ratio*), uz ciljani raspon vrijednosti od 2,5 do 3,5 te antitrombocitnu terapiju acetilsalicilnom kiselinom od 150 mg na dan. Nakon ugradnje mehaničke potpore kliničko stanje bolesnika postupno se poboljšavalo, uz subjektivni oporavak. Kontrolna ehokardiografija pokazala je porast EF LK od 32%, uz dobru kontrakciju stražnje stijenke i neznčajnu mitralnu regurgitaciju. Bolesnik je krajem prosinca 2008. godine potpuno mobiliziran te u hemodinamski i ritmički stabilnom



Slika 2. Bolesnik s prijenosnom konzolom za kontrolu rada uređaja LVAD

Figure 2. Patient with portable console for LVAD control

stanju otpušten kući (slika 2). U siječnju 2009. godine učinjena je kontrola rada uređaja. Tada je kod bolesnika zabilježen kratkotrajni ispad u desnome vidnom polju, uz uredan neurološki status. CT-om mozga utvrđena je ishemična vaskularna lezija promjera oko 15 mm uz okcipitalni rog lijeve lateralne komore, koja je potvrdila preobljeli cerebrovaskularni infarkt uzrokovan mikroembolusima. Ehokardiografijom je potvrđena uredna funkcija uređaja bez trombotskih masa. Redovitim daljnjim kontrolama, svakih 15 dana, prati se značajno poboljšanje globalne sistoličke funkcije lijeve klijetke, do EF LK od 40%, uz minimalnu aortalnu i mitralnu regurgitaciju, dijastolički dijametar LK od 5,9 cm te stabilan plućni arterijski tlak u testiranju pri kratkotrajnom isključenju rada pumpe. U daljnjem hemodinamskom praćenju učinjeno je ergometrijsko testiranje u trajanju od 6 minuta, kojim je postignuto predviđeno opterećenje i submaksimalna frekvencija za dob, ali uz neadekvatan porast tlaka. Dobutaminskim stres-testom utvrđeno je značajno poboljšanje sistoličke funkcije, porast EF po Teiholtzu s 37% na 46%, odnosno po Simpsonu s 38% na 50%. U ožujku 2009. godine na ponovnom konziliju, uvidom u značajno poboljšanje funkcije LK, kao i opće dobro stanje te mogućnost komplikacija zbog uporabe uređaja (cerebrovaskularne mikroembolije), zaključeno je da su postignuti parametri za odvajanje bolesnika od mehaničke cirkulatorne potpore. Kirurški zahvat uklanjanja uređaja Thoratec pVAD uspješno je obavljen nakon 130 dana cirkulatorne potpore. Postoperativni tijek uz supfebrilitet, kompliciran je razvojem akutne renalne insuficijencije te retrosternalnim nakupljanjem manje kolekcije tekućine, što je potvrđeno nalazom MSCT-a toraksa. Iz hemokulture je izolirana *Stenotrophomonas maltophilia*. Na primijenjenu ciljenu antibiotsku terapiju te nadomještnu bubrežnu funkciju hemodijalizom u tri navrata, došlo je do regresije upalnih parametara te normalizacije bubrežne funkcije. Operacijska

rana iznad distalnog dijela sternuma bila je otvorena zbog sekrecije i uz svakodnevnu toaletu postupno je zacijeljena *per secundam*. Ehokardiografijom je nađena dilatacija objiju klijetki uz pad EF LK na oko 30% te DK na oko 35%, uz mitralnu regurgitaciju II.–III. stupnja. Početkom travnja 2009. godine bolesnik je hemodinamski stabilan te afebrilan otpušten kući. Uz provedene redovite kardiološke kontrole i medikamentnu terapiju bolesnik se subjektivno osjećao dobro. Krajem srpnja 2009. godine dolazi do pogoršanja kliničkog stanja te je bolesnik hospitaliziran zbog febriliteta i srčanog zatajivanja. U statusu pri prijmu izdvaja se izražen osip po trupu i ekstremitetima uz sumnju na stafilokoknu sepsu. Laboratorijski su nalazi pokazali povišene upalne pokazatelje, blago povišene jetrene transaminaze te visoke vrijednosti bilirubina. U hemokulturi je izoliran *Staphylococcus aureus* te je započeto ciljano antimikrobno liječenje kloksacilinom. Izvor septikemije nije otkriven. Početkom kolovoza 2009. godine dolazi do terminalne faze zatajivanja srca. Ehokardiografija je pokazala masivnu mitralnu i trikuspidalnu regurgitaciju na bazi dilatacije prstena, uz dilataciju objiju klijetki i EF LK i DK oko 15%. Bolesnik je postao ritmički i hemodinamski nestabilan, uz razvoj kardiorespiratornog aresta. Uz primjenu svih mjera kardio-pulmonalne reanimacije i ugradnju intraaortalne balonske pumpe postignuta je stabilizacija te je istog dana bolesniku odobren status visoke hitnosti na listi za transplantaciju srca Eurotransplanta. Sljedećih dana dolazi do razvoja septičnog šoka, uz multiorgansko zatajivanje te bolesnik unatoč vazoaktivnoj i inotropnoj potpori ulazi u kardiorespiratorni arest te umire 185 dana od ugradnje uređaja, tj. 55 dana nakon njegova odstranjenja. Nalazom kliničke obdukcije potvrđen je septični šok kao uzrok smrti.

#### Karakteristike uređaja za potporu lijevoj klijetki

Uređaji koji se danas rabe za potporu lijevoj klijetki razlikuju se prema osnovnim mehaničkim karakteristikama, kontinuiranom ili pulsatilnom tipu protoka krvi koji stvaraju, zatim njihovu intrakorporalnom, parakorporalnom ili ekstrakorporalnom pozicioniranju te mogućnošću potpore jednoj ili objema klijetkama.<sup>3</sup> Kod našeg bolesnika upotrijebljen je Thoratecov parakorporalni uređaj za mehaničku potporu lijevoj klijetki koji stvara pulsatilni protok krvi, a sastoji od tri komponente: uređaja za krv koji ima dvije mehaničke valvule i stvara udarni volumen od 65 mL te može proizvesti pulsatilni protok od 1,3 do 7,1 L/min; ulazne i izlazne kanile (engl. *outflow*, *inflow*) koje spajaju uređaj s lijevom klijetkom, odnosno aortom i vanjske konzole koja pneumatski pokreće uređaj (slika 1). Uređaj se smjesti parakorporalno na prednjoj trbušnoj stijenci. Može se rabiti kao potpora lijevoj klijetki (LVAD), desnoj klijetki (RVAD) ili za obje klijetke (Bi-VAD) za kraće ili duže vrijeme. Nužna je antikoagulantna terapija kako bi se spriječili tromboembolički incidenti.

Kod svojeg bolesnika za antikoagulantnu terapiju rabili smo varfarin redovito kontrolirajući INR, uz ciljani raspon vrijednosti od 2,5 do 3,5 te antitrombotičnu terapiju acetylsalicylnom kiselinom od 150 mg na dan.

#### Kirurški postupci

Operacija ugradnje uređaja Thoratec p-VAD obavljena je uz pomoć stroja za izvantjelesni krvotok, na zaustavljenom srcu u normotermiji (hladna krvna kardioplegija primijenjena je antegradno i potom kontinuirano retrogradno). Na

apeksu lijeve klijetke učinjena je incizija promjera oko 3 cm kroz koju je plasiran vrh ulazne (engl. *inflow*) kanile. Vanjski dio ulazne kanile provučen je kroz kožu ispod lijevoga rebrnog luka. Paralelno s prvom kanilom učinjen je rez na koži za izlaznu (engl. *outflow*) kanilu čiji je kraj zašiven na uzlaznu aortu kao termino-lateralna anastomoza. Vanjski dio ulazne i izlazne kanile spojeni su nakon odzračivanja na sam uređaj.

Operacija odvajanja bolesnika od mehaničke potpore lijevoj klijetki izvedena je uz pomoć stroja za izvantjelesni krvotok s pomoću periferne kanilacije, na kucajućem srcu u normotermiji. Prvo je odstranjena ulazna kanila iz apeksa lijeve klijetke, a zatim i izlazna kanila iz uzlazne aorte. Postavljene su trajne epikardijalne elektrode na desnu pretklijetku, lijevu i desnu klijetku za slučaj potrebe resinkronizacijske terapije i trajne elektrostimulacije srca.

#### Rasprava

Liječenje sistoličkog zatajivanja srca danas se provodi medikamentno, transplantacijom srca te s pomoću mehaničke potpore srcu, što je znatno poboljšalo ishod liječenja i preživljenje u takvih bolesnika. Kontinuirana intravenska inotropna potpora može poboljšati klinički status kratkoročno, ali rezultati preživljenja nakon godine dana su 10–30%.<sup>5</sup> Transplantacija srca je danas dostupna manjem broju takvih bolesnika zbog nedostatka adekvatnog broja donora. Rezultati istraživanja pokazali su da su preživljenje, funkcionalni kapacitet i kvaliteta života bili značajno bolji kod bolesnika liječenih pulsatilnom mehaničkom srčanom potporom.<sup>6</sup> Unatoč navedenom, šira upotreba mehaničke potpore lijevoj klijetki limitirana je cijenom uređaja, veličinom pumpe, mogućim komplikacijama i ograničenom trajnošću same pumpe. Bolesnici kod kojih se primjenjuje mehanička potpora uređajem Thoratec pVAD kategoriziraju se u tri grupe. U prvu grupu (engl. *bridge-to-recovery*) spadaju bolesnici kod kojih se očekuje znatan oporavak funkcije srca kao što je to kod postkardiotomijskog šoka, akutnog miokarditisa ili postpartalne kardiomiopatije. U drugu grupu (engl. *bridge-to-bridge*) spadaju bolesnici kod kojih se akutni kardiogeni šok razvija u ustanovi koja nema mogućnost transplantacije srca ili dugoročne mehaničke potpore. U grupi u kojoj se VAD rabi kao premoštenje do transplantacije srca (engl. *bridge-to-transplant*) spadaju bolesnici koji su na listi za transplantaciju, a mehanička se potpora rabi za stabilizaciju hemodinamskog statusa i potporu srčanog funkciji do transplantacije srca. Akutni miokarditis u mlađeg bolesnika moguće je mehaničkom potporom cirkulaciji liječiti kao premoštenje do oporavka, imajući na umu da je vrlo teško predvidjeti u kojeg će bolesnika i doći do stvarnog oporavka srčane funkcije.<sup>7</sup> Smanjivanje opterećenja srca koje se postiže primjenom LVAD-a može dovesti do tzv. reverznog remodeliranja na biokemijskoj i histološkoj razini.<sup>8</sup> Rasterećenje LK mehaničkom cirkulatornom potporom povezano je s oporavkom funkcije miocita.<sup>9</sup> Odvajanje od LVAD-a dolazi u obzir kada se utvrdi znatan oporavak srčane funkcije, što se prema studijama javlja u 1–33% liječenih bolesnika.<sup>9</sup> U svojeg bolesnika to smo dokazali višekratno učinjenim ehokardiografijama uz primjenu dobutaminskoga stres-testa, a zatim i ergometrije. Najčešći uzroci smrti bolesnika na mehaničkoj potpori lijevoj klijetki jesu hemoragični cerebrovaskularni inzult, zatajivanje desnog srca, multiorgansko zatajivanje te ishemijski cerebrovaskularni inzult.<sup>3–4</sup> Unatoč negativnomu krajnjem ishodu, liječenjem mehaničkom potporom lijevom srcu pridonjeli smo poboljšanju srčane funkcije i smanjenju NYHA stadija

uz poboljšanje općeg stanja nakon čega je bolesnik bio potpuno mobilan i otpušten kući, a potom uređaj odstranjen nakon 130 dana potpore.

### Zaključak

Prednosti mehaničke potpore lijevoj klijetki uređajem Thoratec pVAD jesu mogućnost brze i relativno jednostavne ugradnje, uporabe u bolesnika s niskim indeksom tjelesne mase uz mogućnost potpore lijevoj, desnoj ili objema klijetkama.

Nedostaci su parakorporalna pozicija koja u određenoj mjeri otežava bolesnikovu pokretljivost i povećava mogućnost infekcije na mjestu izlaza kanila na kožu, kao i sama trajnost pumpe zbog disfunkcije zalistaka ili ležišta pumpe.<sup>4,6</sup>

### LITERATURA

1. *McMurray JJ, Petrie MC, Murdoch DR, Davie AP.* Clinical epidemiology of heart failure: public and private health burden. *Eur Heart J* 1998; 19(suppl P):9–16.
2. *Bleuminka GS, Knetscha AM, Miriam CJM i sur.* Quantifying the heart failure epidemic: prevalence, incidence rate, lifetime risk and prognosis of heart failure. The Rotterdam Study. *Eur Heart J* 2004;25:1614–9.
3. *McBride LR, Naunheim KS, Fiore AC, Moroney DA, Swartz MT.* Clinical experience with 111 thoratec ventricular assist devices. *Ann Thorac Surg* 1999;67:1233–8.
4. *Kirsch M, Vermes E, Damy T i sur.* Single-centre experience with the Thoratec® paracorporeal ventricular assist device for patients with primary cardiac failure. *Arch Cardiovasc Dis* 2009;6–7:509–18.
5. *Hershberger RE, Nauman D, Walker TL, Dutton D, Burgess D.* Care processes and clinical outcomes of continuous outpatient support with inotropes (COSI) in patients with refractory endstage heart failure. *J Card Fail* 2003;9:180–7.
6. *Tsukui H, Teuteberg JJ, Murali S i sur.* Biventricular Assist Device Utilization for Patients with Morbid Congestive Heart Failure; A Justifiable Strategy. *Circulation* 2005;112:1-65-1-7.
7. *Williams MR, Oz MC.* Indications and patient selection for mechanical ventricular assistance. *Ann Thorac Surg* 2001;71:S86–91.
8. *Frazier OH, Benedict CR, Radovancevic B i sur.* Improved left ventricular function after chronic left ventricular unloading. *Ann Thorac Surg* September 1996;62(3):675–81.
9. *Maybaum S, Kamalakannan G, Murphy S.* Cardiac recovery during mechanical assist device support. *Semin Thorac Cardiovasc Surg* 2008;20(3):234–46.



## Vijesti News

European Society of Pathology  
Academy of Medical Sciences of Croatia  
Institute for Clinical Medical Research of Clinical Hospital Center Sestre Milosrdnice, Zagreb  
Veterinary Faculty, Zagreb

### 23<sup>rd</sup> LJUDEVIT JURAK INTERNATIONAL SYMPOSIUM ON COMPARATIVE PATHOLOGY

#### MAIN TOPIC PATHOLOGY OF LYMPH NODES AND SPLEEN



**June 1 – 2, 2012  
ZAGREB, CROATIA**

<http://www.mef.hr/Jurak/symposium.htm>