

# Kapilarni hemangiom testisa, prikaz dvanaestogodišnjeg bolesnika

---

**Antabak, Anko; Jelašić, Dražen; Luetić, Tomislav; Andabak, Matej; Ćavar, Stanko; Čogelja, Klara; Bogović, Marko**

*Source / Izvornik:* **Liječnički vjesnik, 2012, 134, 316 - 318**

**Journal article, Published version**

**Rad u časopisu, Objavljena verzija rada (izdavačev PDF)**

*Permanent link / Trajna poveznica:* <https://um.nsk.hr/um:nbn:hr:105:274702>

*Rights / Prava:* [In copyright](#)/[Zaštićeno autorskim pravom.](#)

*Download date / Datum preuzimanja:* **2025-03-14**



*Repository / Repozitorij:*

[Dr Med - University of Zagreb School of Medicine  
Digital Repository](#)



**KAPILARNI HEMANGIOM TESTISA,  
PRIKAZ DVANAESTOGODIŠNJEG BOLESNIKA**

**TESTICULAR CAPILLARY HEMANGIOMA, REPORT A TWELVE YEAR PATIENT**

ANKO ANTABAK, DRAŽEN JELAŠIĆ, TOMISLAV LUETIĆ, MATEJ ANDABAK, STANKO ČAVAR,  
KLARA ČOGELJA, MARKO BOGOVIĆ\*

**Deskriptori:** Kapilarni hemangiom – ultrazvuk, kirurgija, patologija; Tumori testisa – ultrazvuk, kirurgija, patologija

**Sažetak.** Kapilarni hemangiom testisa iznimno je rijedak tumor. Prikazujemo slučaj testikularnog hemangioma u namjeri da skrenemo pozornost na rijetke benigne neoplazme i poštednu kirurgiju testisa zahvaćenog tumorom. Bolesnik je dvanaestogodišnji dječak, koji se prezentirao vodenom kilom i palpabilnim tumorom lijevog testisa. Ultrazvuk skrotuma i testisa pokazuje varikokelu II. stupnja, manji izljev u lijevom skrotumu te hipoehogenu zonu lijevog testisa veličine 5 mm u promjeru. Razina tumorskih markera u serumu (alfa-fetoproteina i beta-korionskoga gonadotropina) bila je u granicama referentnih vrijednosti. Intraoperativno je načinjena biopsija, a brza histološka analiza (na smrznutom preparatu) pokazuje kapilarni hemangiom. Potom je tumor potpuno odstranjen, a testis sačuvan. Klinički, ultrazvučnim nalazom i nalazom magnetske rezonancije hemangiomi se ne razlikuju od malignih solidnih tumora testisa. Intraoperacijska brza patohistološka dijagnoza određuje opsežnost kirurškog zahvata. Enukleacija hemangioma u zdravo tkivo testisa siguran je i opravdan kirurški zahvat.

**Descriptors:** Hemangioma, capillary – ultrasonography, surgery, pathology; Testicular neoplasms – ultrasonography, surgery, pathology

**Summary.** Capillary hemangiomas of the testis are extremely rare tumors. We reported a case of intratesticular hemangioma, unusually localisation of this vascular benign neoplasm. The patient was 12 year old boy, with hydrocele and a palpable testicular mass. Scrotal sonography revealed varicocele and hydrocele in the left scrotal sac. There was a solid hypoechogenic zone 5 mm in diameter in the left testis. Tumor markers like serum level of  $\beta$  human chorionic gonadotropin and  $\alpha$  fetoprotein were normal. The patient underwent surgery, and intraoperativ frozen section showed a capillary hemangioma. The lesion was completely removed, but testis was preserved. Accordingly to the literature, tumors of vascular origin are extremely rare. Capillary hemangiomas of the testis are similarity to malignant testicular solid tumors during physical examination, ultrasound examination and MR imaging. Before operation, it's hardly differentiate tumors of testis, but intraoperativ frozen section could be helpful to differentiate a hemangioma from other testicular mass. Hemangioma is benign, but lesion must be complete removed to avoid recurrence. In cases capillarx hemangimas, tumor enucleation with preservation tissue of the testis is possible if intraoperative frozen section examination can be performed.

Liječ Vjesn 2012;134:316–318

Hemangiomi testisa solidni su tumori, ekstremno rijetke pojavnosti.<sup>1–3</sup> Opisano je tek dvadesetak hemangioma dječjeg testisa u radovima indeksiranim u PubMed<sup>4</sup>. Maligni tumori i hemangiomi testisa ne razlikuju se kliničkom prezentacijom, prema ultrazvučnom nalazu i nalazu magnetske rezonancije,<sup>5–7</sup> a intraoperacijski načinjena patohistološka analiza određuje opsežnost operacije.<sup>8,9</sup> Testis zahvaćen malignomom treba potpuno odstraniti. Benigne novotvorine testisa mogu se izrezati do u zdravo (npr. enukleacija hemangioma).<sup>10</sup> U literaturnim prikazima djece s hemangiomom testisa liječenje podrazumijeva orhidektomiju testisa zahvaćenog tumorom.<sup>11–13</sup> Tradicionalno, tumori testisa u djece smatraju se malignima i standardno je liječenje orhidektomija. U radu prikazujemo dvanaestogodišnjeg dječaka, s intraoperacijski patohistološki verificiranim kapilarnim hemangiomom testisa, izliječenog poštednim izrezivanjem tumorskog od zdravog tkiva testisa.

**Prikaz bolesnika**

Dječak se javio na pregled zbog hidrokele lijevog testisa. Kod prijma u bolnicu oba su testisa u skrotumu, žljezdane

konzistencije, 3–4 po Praderu. Penis duljine 7 cm, skrotum dobro razvijen s obzirom na dob, s nepromijenjenom okolnom kožom. U lijevoj polovini skrotuma pipa se nejasno ograničena tvrda tvorba nerazdvojiva od testisa, pomične kože iznad tog mjesta. Lijevi testis većeg volumena, prosijavanjem izvorom svjetla nazočna manja količina slobodne tekućine u skrotumu. Ultrazvukom desni testis veličinom primjeren dobi, homogene ehostrukture bez znakova žarišnih promjena. U desnom hemiskrotumu nisu nađeni znakovi patomorfoloških promjena. U lijevom hemiskrotumu umnožene i dilatirane vene pampiniformnoga pleksusa s

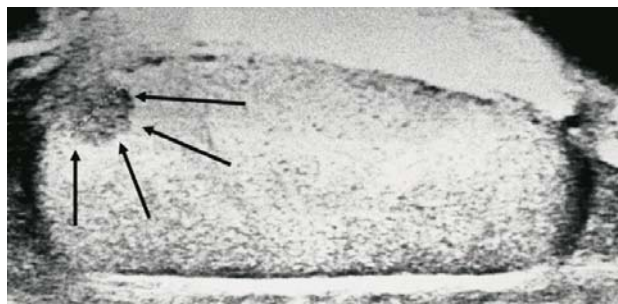
\* **Klinika za kirurgiju Medicinskog fakulteta Sveučilišta u Zagrebu, KBC Zagreb** (doc. dr. sc. Anko Antabak, dr. med.; prof. dr. sc. Tomislav Luetić, dr. med.; dr. sc. Stanko Čavar, dr. med.; Marko Bogović, dr. med.), **Zavod za kliničku patologiju i citologiju Medicinskog fakulteta Sveučilišta u Zagrebu, KBC Zagreb** (Dražen Jelašić, dr. med.), **Medicinski fakultet u Zagrebu** (Matej Andabak, cand. med.; Klara Čogelja, cand. med.)

Adresa za dopisivanje: Doc. dr. sc. A. Antabak, Klinika za kirurgiju Medicinskog fakulteta Sveučilišta u Zagrebu, KBC Zagreb, Kišpatičeva 12, 10000 Zagreb, e-mail: aantabak@yahoo.com

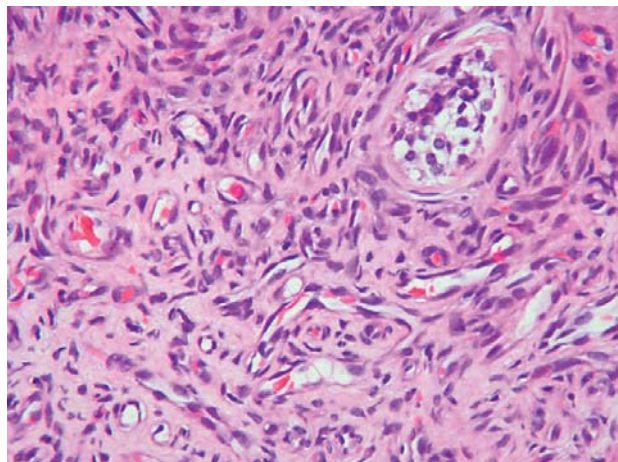
Primljeno 25. travnja 2012., prihvaćeno 1. prosinca 2012.

pojačanjem venskog protoka prilikom izvođenja Valsalvina pokusa. Širina lumena pojedinih vena od 2,6 do 3,0 mm odgovarala je varikokeli II. stupnja. Nazočna manja količina slobodne tekućine. U donjem polu lijevog testisa opažena je pravilna, okrugla hipoehogena tvorba promjera 5 mm (slika 1). Pregledom testisa obojenim doplerom tvorba je naglašeno hipervaskularizirana, a upotrebom elastografije dvostruko je veće gustoće od parenhima testisa. Diferencijalno-dijagnostički ova lezija unutar lijevog testisa može odgovarati tumoru ili ektopičnomu žljezdanom tkivu unutar testisa. Razina alfa-fetoproteina i beta-korionskoga gonadotropina u serumu bila je u granicama referentnih vrijednosti. Uzdužnim rezom lijevog skrotuma pristupa se na testis. Na donjem je polu neoštro ograničena tvorba veličine oko 5 mm, konzistencije tvrde od okolnog tkiva. Tvorba je izrezana, a materijal poslan na brzu patohistološku analizu. Preko rubova defekta testisa postavljen je TachoSil®.<sup>14</sup> Patolog javlja da je tkivo tumora građeno od prekomjerno umnoženih kapilara i krvnih žila i odbacuje sumnju na malignom.

Postoperacijski tijek bio je uredan, rana je cijeljela *per primam*. Dječak je bio afebrilan i uredno mokrio. Patohistološki nalaz – makroskopski se radilo o mekšem, žućkasto-crvenkastom komadiću veličine 0,7x0,5x0,3 cm. Histološki su nađeni razmaknuti kanalići testisa između kojih se nalazilo rahlo tkivo prožeto kapilarama i brojnim malim žilama ispunjenim eritrocitima. Na rubu preparata bili su, većim dijelom očuvani, kanalići testisa (slika 2). Radi se o



Slika 1. Ultrazvuk testisa, okrugla hipoehogena zona promjera 5 mm.  
Figure 1. Ultrasound of the testes, diameter of round hypoechoic zone is 5 mm.

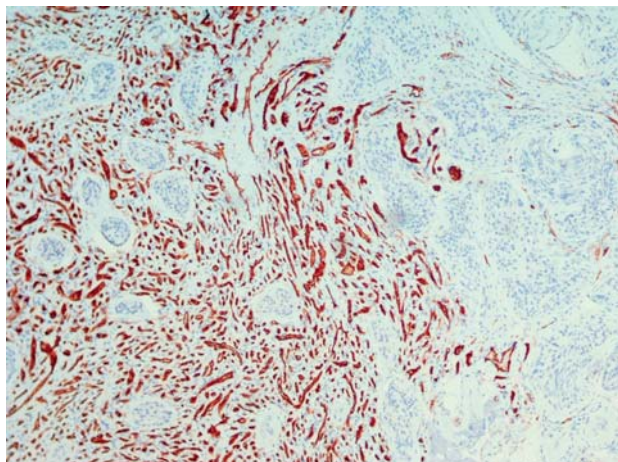


Slika 2. Kapilarni hemangiom testisa građen je od brojnih gusto zbijenih kapilara obloženih sploštenim endotelom. HE x 400.  
Figure 2. Capillary hemangioma of the testis consists of small vessels lined by flattened endothelium. HE x 400.

kapilarnom hemangiomu, koji je potpuno odstranjen iz zdravog tkiva testisa.

## Rasprava

Testis, organ s dvostrukom funkcijom, građen je od zametnih i potpornih stanica. Iz zametnih nastaju spermiji, a potporne Leydigove stanice izlučuju muški spolni hormon testosteron. Tumori testisa su tumori zametnog epitela, puno rjeđe Leydigovih stanica, a ukupno čine tek oko 1% svih tumora dječje dobi.<sup>15</sup> Hemangiomi, abnormalno bujanje krvnih žila, mogu se pojaviti u bilo kojem vaskulariziranom tkivu (najčešće koža i potkoža).<sup>16</sup> Od organa daleko su najčešći u jetri, rjeđe u koštanoj tkivu, mozgu, a u testisima izuzetno rijetko.<sup>17</sup> Hemangiomi testisa mogu se javljati u četiri histološka oblika: kavernozi,<sup>18</sup> histiocitoidni,<sup>19,20</sup> papilarna endotelna hiperplazija<sup>1</sup> i kapilarni tip hemangioma.<sup>21</sup> Najčešći su simptomi otvrdnuće, mukla bol i hidrokela. Ultrazvuk i magnetska rezonancija pokazuju solidni tumor, a tumorski su markeri urednih razina.<sup>22-23</sup> Mikroskopski je kapilarni hemangiom testisa obojen hemalauneozinom tipičan. No patohistološka slika nekih tipova hemangioma u smrznutom preparatu teže se razlikuje od solidnog tumora testisa, seminoma, teratoma, i tumora Sertolijevih stanica. Za postavljanje pravilne dijagnoze u hitnoj biopsiji potrebno je uočiti sve bitne karakteristike pojedinog tumora, a nape odlučiti se o njegovoj prirodi (benignoj ili malignoj).<sup>24</sup> Arhitekturno, svi kapilarni hemangiomi građeni su od žila veličine kapilare, a lumeni su obloženi sploštenim endotelom. Većinom hemangiomi imaju lobularan histološki izgled uz pojavu pojedinih većih žila koje služe kao hraniteljice pojedinog područja. Lobularan izgled važan je i kao pokazatelj benignosti vaskularne lezije. S patohistološkoga gledišta kapilarni hemangiomi mogu biti u različitim stadijima zrelosti, od ranog stadija s gusto zbijenim jedva vidljivim vaskularnim prostorima. Kako tumor sazrijeva i stari vaskularni se prostori proširuju zbog povećanog i pojačanog protoka krvi kroz žile, a endotel postaje tanji. Sazrijevanje obično počinje na periferiji tumora i na kraju zahvaća sva područja. Hemangiomi često podliježu i regresivnim promjenama povezanim s progresivnom, difuznom intersticijskom fibrozom, a mogu se naći i manji infarkti uzrokovani kapilarnim trombozama. Važno je stoga da patolog u hit-



Slika 3. Imunohistokemijsko bojenje na CD 31 potvrđuje endotelnu diferencijaciju tumora.  
Figure 3. Immunopositivity for CD 31 can confirm endothelial differentiation.



noj biopsiji dobije reprezentativni uzorak tumorskog tkiva iz kojega se može postaviti pravilna dijagnoza. U ovom slučaju hemangiom je pokazivao sve bitne histološke karakteristike. Izostanak nuklearnog pleomorfizma, mitotske aktivnosti i bojenje endotela mladih kapilara CD 31 govore da je riječ o hemangiomu (slika 3). Imunohistokemijska analiza može biti važna kod diferencijalne dijagnoze.

### Zaključak

Kapilarni hemangiom testisa kliničkom slikom i radioškim slikovnim snimanjima (UZ, MR) ne može se razlikovati od malignih solidnih tumora testisa. Zbog loših ishoda liječenja malignih tumora testisa orhidektomija je dugo bila standard u liječenju tumora testisa u djece. Noviji radovi sugeriraju da su benigni tumori testisa u djece puno češći nego što je to ranije bilo objavljivano. Svi objavljeni radovi govore o benignoj prirodi kapilarnog hemangioma testisa, bez zabilježenih recidiva i metastaza. Stoga je ekscizija hemangioma do u zdravo opravdan kirurški zahvat kojim se sačuva testis.

### LITERATURA

- Murphy FL, Law H, Mushtaq I, Sebire NJ. Testicular and paratesticular pathology in infants and children: the histopathological experience of a tertiary paediatric unit over a 17 year period. *Pediatr Surg Int* 2007; 23:867–72.
- Ahmed HU, Arya M, Muneer A, Mushtaq I, Sebire NJ. Testicular and paratesticular tumours in the prepubertal population. *Lancet Oncol* 2010; 11(5):476–83.
- Sugita Y, Clarnette TD, Cooke-Yarborough C, Chow CW, Waters K, Hutson JM. Testicular and paratesticular tumours in children: 30 years' experience. *Aust N Z J Surg* 1999; 69(7):505–8.
- Mungan S, Turgutalp H, Ersöz S, Keskin F, Kutlu O. A rare neoplasm of the testis: capillary hemangioma. *Turk Patoloji Derg* 2011; 27(1):80–3.
- Ootamasathien S, Thomas JC, Adams MC, DeMarco RT, Brock JW 3rd, Pope JC 4th. Testicular tumours in children: a single-institutional experience. *BJU Int* 2007; 99(5):1123–6.
- Bujons A, Sfulcini JC, Pascual M, Feu OA, Garat JM, Villavicencio H. Prepubertal testicular tumours and efficacy of testicular preserving surgery. *BJU Int* 2011; 107(11):1812–6.
- Ciftci AO, Bingöl-Koloğlu M, Senocak ME, Tanyel FC, Büyükpamukçu M, Büyükpamukçu N. Testicular tumors in children. *J Pediatr Surg* 2001; 36(12):1796–801.
- Coppes M, Rackley R, Kay R. Primary testicular and paratesticular tumors of childhood. *Med Pediatr Oncol* 1994; 22:329–40.
- Lozano V, Alonso P, Marcos-Robles J. Case report: sonographic appearance of cavernous haemangioma of the testis. *Clin Radiol* 1994; 49: 284–5.
- MacLennan GT, Quinonez GE, Cooley M. Testicular juvenile capillary hemangioma: conservative management with frozen-section examination. A case report. *Can J Surg* 1994 Dec; 37(6):493–4.
- Mazal PR, Kratzik C, Kain R, Susani M. Capillary haemangioma of the testis. *J Clin Pathol* 2000; 53(8):641–2.
- Weissbach L, Altwain JE, Stiens R. Germinal testicular tumors in childhood. Report of observations and literature review. *Eur Urol* 1984; 10(2):73–85.
- Nistal M, Garcia-Cardoso JV, Paniagua R. Testicular juvenile capillary hemangioma. *J Urol* 1996; 156:1771.
- TachoSil® product monograph. Denmark, September 2011.
- Greene AK, Liu AS, Mulliken JB, Chalache K, Fishman SJ. Vascular anomalies in 5,621 patients: guidelines for referral. *J Pediatr Surg* 2011; 46(9):1784–9.
- Fraitag S. Vascular tumors and pseudo-tumors. *Infantile haemangioma. Ann Pathol* 2011; 31(4):253–9.
- Suriawinata A, Talerma A, Vapnek JM, Unger P. Hemangioma of the testis: report of unusual occurrences of cavernous hemangioma in a fetus and capillary hemangioma in an older man. *Ann Diagn Pathol* 2001; 5(2):80–3.
- Banks ER, Mills SE. Histiocytoid (epithelioid) hemangioma of the testis. The so-called vascular variant of adenomatoid tumor. *Am J Surg Pathol* 1990; 14:584–9.
- Mazzella FM, Sieber SC, Lopez V. Histiocytoid hemangioma of the testis: a case report. *J Urol* 1995; 153:743–4.
- Talmon GA, Stanley SM, Lager DJ. Capillary hemangioma of the testis. *Int J Surg Pathol* 2011; 19(3):398–400.
- Kulungowski AM, Schook CC, Alomari AI, Vogel AM, Mulliken JB, Fishman SJ. Vascular anomalies of the male genitalia. *J Pediatr Surg* 2011; 46(6):1214–21.
- Tallen G, Hernáiz Driever P, Degenhardt P, Henze G, Riebel T. High Reliability of Scrotal Ultrasonography in the Management of Childhood Primary Testicular Neoplasms. *Klin Pädiatr* 2011; 223:131–7.
- Essig M, Knopp MV, Hawighorst H, Kaick G. MRI of capillary hemangioma of the testis. *J Comput Assist Tomogr* 1997; 21(3):402–4.
- Nogueira Neto FB, Petrilli AS, Macedo CR, Caran EM. Testicular tumors in children and adolescents. *J Pediatr* 2012; 88(1):87–92.

## KARCINOSARKOM SIGMOIDNOGA DEBELOG CRIJEVA S MIKROPAPILARNOM SLIKOM: PRIKAZ BOLESNICE

### CARCINOSARCOMA OF THE SYGMOID COLON WITH MICROPAPILLARY PATTERN: A CASE REPORT

ZORAN JUKIĆ, MONIKA ULAMEC, HRVOJE ČUPIĆ, PETAR KIRAC, EMIL ŠTAJDUHAR, BOŽO KRUŠLIN\*

**Deskriptori:** Karcinosarkom – kirurgija, patologija; Adenokarcinoma, papilarni – kirurgija, patologija; Sigmodni tumori – kirurgija, patologija; Inkluzijska tjelešca – patologija

**Sažetak.** Karcinosarkomi su rijetki maligni tumori s mezenhimalnom i epitelnom diferencijacijom. Najčešće su sijelo glava i vrat, a svega nekoliko slučajeva opisano je u debelom crijevu, s vrlo agresivnim tijekom. Mikropapilarna varijanta karcinoma također vrlo rijetko nastaje u crijevu i povezana je s lošom prognozom. Opisujemo neuobičajeni slučaj karcinosarkoma sig-

\* Odjel za kirurgiju, Opća bolnica Nova Gradiška (dr. sc. Zoran Jukić, dr. med.), Zavod za patologiju »Ljudevit Jurak«, Medicinski fakultet Sveučilišta u Zagrebu, KBC »Sestre milosrdnice« (prof. dr. sc. Božo Krušlin, dr. med., prof. dr. sc. Hrvoje Čupić, dr. med., dr. sc. Monika Ulamec, dr. med.), Klinika za kirurgiju, KBC »Sestre milosrdnice« (prim. Petar Kirac, dr. med.), Zavod za radiologiju, KBC »Sestre milosrdnice« (Emil Štajduhar, dr. med.)

Adresa za dopisivanje: Prof. dr. sc. B. Krušlin, Zavod za patologiju »Ljudevit Jurak«, KBC »Sestre milosrdnice«, Vinogradska 29, 10000 Zagreb, e-mail: bozo.kruslin@kbcsm.hr

Primljeno 8. svibnja 2012., prihvaćeno 31. listopada 2012.