

Liječenje empijema prsišta u djece

Antabak, Anko; Tješić-Drinković, Dorian; Luetić, Tomislav; Ćavar, Stanko; Bogović, Marko; Štern-Padovan, Ranka; Andabak, Matej

Source / Izvornik: **Liječnički vjesnik, 2013, 135, 15 - 20**

Journal article, Published version

Rad u časopisu, Objavljena verzija rada (izdavačev PDF)

Permanent link / Trajna poveznica: <https://um.nsk.hr/um:nbn:hr:105:731942>

Rights / Prava: [In copyright](#)/[Zaštićeno autorskim pravom.](#)

Download date / Datum preuzimanja: **2024-07-26**



Repository / Repozitorij:

[Dr Med - University of Zagreb School of Medicine
Digital Repository](#)



LIJEČENJE EMPIJEMA PRSIŠTA U DJECE

TREATMENT OF EMPYEMA THORACIS IN CHILDREN

ANKO ANTABAK, DORIAN TJEŠIĆ-DRINKOVIĆ, TOMISLAV LUETIĆ, STANKO ČAVAR,
MARKO BOGOVIĆ, RANKA ŠTERN PADOVAN, MATEJ ANDABAK*

Deskriptori: Pleuralni empijem – dijagnoza, liječenje, kirurgija; Drenaža; Torakoskopija – metode; Torakalna kirurgija – metode; Fibrinolitici – terapijska primjena

Sažetak. Empijem prsišta nakupljanje je infektivne tekućine u pleuralnom prostoru, a najčešće nastane kao komplikacija bakterijske pneumonije u djece. Bolest ima ubrzan tijek i često već nakon nekoliko dana unatoč antibiotskom liječenju ulazi u stadij kada je nužno kirurško liječenje. Nema općeprihvaćenog stajališta kada i koju od kirurških metoda treba primijeniti. Te razlike u liječenju empijema prsišta osobito su izražene u djece. Unatoč razlikama u procjeni faze bolesti i optimalne metode liječenja krajnji su ishodi uglavnom dobri. U radu se analiziraju literaturna zapažanja o učinkovitosti različitih metoda te se opisuju postupci liječenja djece s empijemom prsišta. Opisan je postupak torakoskopske i otvorene operacije prsišta u djece. Iznesena su vlastita zapažanja i iskustva u liječenju empijema prsišta.

Descriptors: Empyema, pleural – diagnosis, therapy, surgery; Drainage; Thoracoscopy – methods; Thoracic surgery – methods; Fibrinolytic agents – therapeutic use

Summary. Empyema, an accumulation of infected fluid in the thoracic cavity, is commonly secondary to bacterial pneumonia in children. Despite the high prevalence and availability of many medical treatment options, there is no general consensus on the optimal management approach, which would lead to full and rapid recovery. Especially, there are the big differences in treatment options for the child with empyema. Regardless of the differences in the procedures, the ultimate outcomes are good. This article reviews the current literature and discusses the important considerations in managing these patients. This paper describes thoracoscopic and open thoracic surgery procedures in children. The authors present their own observations based on years of experience in the treatment of thoracic empyema.

Liječ Vjesn 2013;135:15–20

Empijem prsišta u doslovnom je značenju nakupljanje gnojnog sadržaja u pleuralnoj šupljini, a najčešće nastaje kao posljedica komplikacije bakterijske upale pluća, u djece najčešće uzrokovane *Strep. pneumoniae*, rjeđe kao posljedica operacija prsišta ili ozljeda prsišta i/ili jednjaka. Od bakterijskih uzročnika empijema na drugom je mjestu *Staphylococcus aureus*, osobito u dojenčadi i male djece.^{1,2} Incidencija pneumokokne infekcije kao uzročnika empijema u djece smanjena je nakon mogućnosti cijepljenja konjugiranim vakcinama protiv pneumokoka u ranoj životnoj dobi. Razvoj empijema može biti brz uz promjene u sastavu inficirane tekućine u prsištu, kao i u promjenama u kliničkoj slici, npr. od blagih poremećaja do urgentnih stanja. Liječenje obično započinje empirijskom primjenom antibiotika i simptomatika koji se kombiniraju s drenažnim postupcima pa sve do kirurškog liječenja ovisno o težini kliničke slike i veličini empijema. Do danas nema općenito prihvaćenog stajališta kada i koju metodu kirurškog liječenja treba primijeniti, a posebno to vrijedi u liječenju djece. U radovima koji analiziraju ishode liječenja u djece nema standardiziranih protokola za liječenje pojedinih faza razvoja empijema.^{3–5} Terapijski postupci uglavnom ovise o fazi bolesti, iskustvu liječnika te dostupnim metodama liječenja. Unatoč razlikama u procjeni pojedine faze bolesti i primijenjenoj metodi liječenja krajnji ishod liječenja djece obično je dobar.

U radu se analiziraju postupci liječenja djece s empijemom prsišta u različitim fazama bolesti. Opisan je postupak torakoskopske i otvorene operacije prsišta u fibrinopurulentnoj i vezivnoorganizacijskoj fazi bolesti. Autori daju zapažanja temeljem vlastitog iskustva u liječenju empijema prsišta u djece.

Stadiji razvoja empijema pleuralne šupljine

Prema fizikalnim i biokemijskim svojstvima infektivne tekućine u pleuralnoj šupljini razlikujemo nekoliko stadija koji čine kontinuitet u razvoju empijema. Tako možemo razlikovati eksudativni, fibrinopurulentni stadij i stadij vezivne organizacije.⁶ U praksi se mogu susresti teškoće u prepoznavanju pojedinih stadija zbog dinamike bolesti.

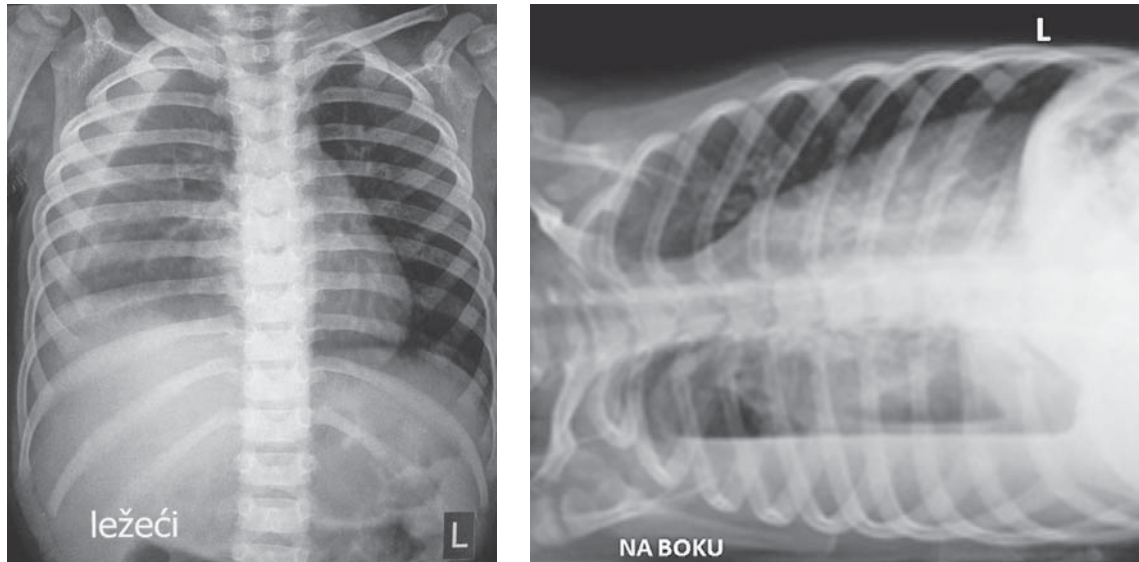
I. faza – eksudativna ili preempijemska faza rani je stadij bolesti u kojem je povećana propusnost inflamiranih pleuralnih površina, tekućina u pleuralnoj šupljini može biti blago zamućena zbog pojave nakupina fibrinskih vlaknaca. Prvotno, odlaganje započinje na pleuralnoj površini, a kasnije se stvaraju vezivne pregrade koje dijele pleuralni prostor na manje dijelove. Tekućina je obično sterilna te se slabodno premješta ovisno o položaju tijela. Trajanje ove faze može biti različito, vrlo kratko pa sve do dva tjedna.

Procjenu stadija empijema (empyema severity score – ESS) dao je 1989. S. J. Hoff,⁵ a ona se bazira na svojstvu pleuralnog izljeva, radiografskom nalazu i tipu infekcije.^{7,8} Pleuralni izljev s vrijednostima pH >7,2, glukoze >60 mg/dL i LDH <500 IU/dL može se smatrati upalnim eksudatom

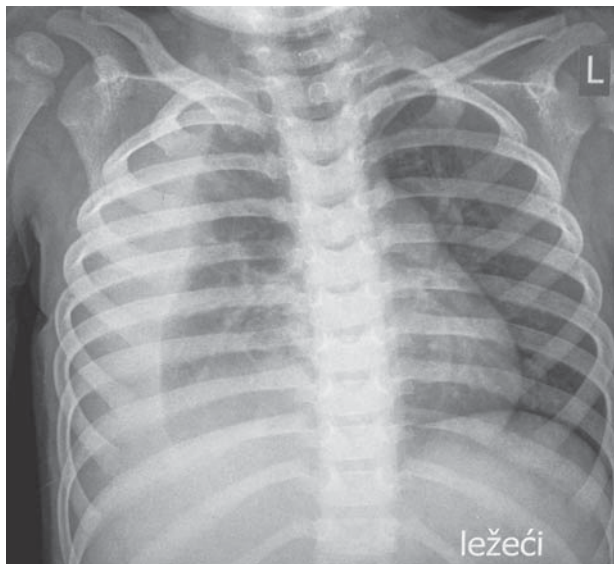
* **Klinika za kirurgiju Medicinskog fakulteta Sveučilišta u Zagrebu, KBC Zagreb** (doc. dr. sc. Anko Antabak, dr. med.; doc. dr. sc. Tomislav Luetić, dr. med.; dr. sc. Stanko Čavar, dr. med.; Marko Bogović, dr. med.), **Klinika za pedijatriju Medicinskog fakulteta Sveučilišta u Zagrebu, KBC Zagreb** (doc. dr. sc. Dorian Tješić-Drinković, dr. med.), **Zavod za radiologiju Medicinskog fakulteta Sveučilišta u Zagrebu, KBC Zagreb** (prof. dr. sc. Ranka Štern Padovan, dr. med.), **Medicinski fakultet Sveučilišta u Zagrebu** (Matej Andabak, cand. med.)

Adresa za dopisivanje: Doc. dr. sc. A. Antabak, Klinika za kirurgiju Medicinskog fakulteta Sveučilišta u Zagrebu, KBC Zagreb, Kišpatićeva 12, 10000 Zagreb, e-mail: aantabak@yahoo.com

Primljeno 12. veljače 2012., prihvaćeno 1. prosinca 2012.



Slika 1. Rendgenogram, ležeći na leđima i desnom boku, zasjenjenje desnog prsišta, izljev mijenja položaj ovisno o gravitaciji
Figure 1. Chest X-ray, right lateral and dorsal decubitus, with pleural effusions. Effusion fluid settles at the lowest space due to gravity.



Slika 2. Rendgenogram prsišta, 10. dan bolesti, veliki desnostrani izljev
Figure 2. Massive right-sided pleural effusion

u ranoj fazi. Rendgenogram u prvih nekoliko dana bolesti u položaju na boku pokazuje vodoravnu razinu slobodne tekućine u prsištu (slika 1). U novijim radovima glukozu ne nalazimo u procjeni stadija empijema. Tako Hamm i Light navode da je u eksudativnom stadiju pH u granicama normale, a LDH <1000 IU/dl. U fibrinopurulentnoj fazi pH je <7,2, a LDH >1000 IU/dl.⁹ Te su vrijednosti primjerene u odraslih bolesnika, dok u pedijatrijskoj populaciji nisu adekvatno validirane. Prema smjernicama BTS nema mjesta za rutinsku biokemijsku analizu punktiranog sadržaja.

II. faza – fibrinopurulentna faza brzo se može nadovezati na prethodnu fazu tako da izljev već rano može postati zasićen fibrinskim nitima uz prisutnost upalnih stanica, neutrofila te postaje neproziran, gust i purulentan. Zbog povećane viskoznosti i ljepljivosti uglavnom je odsutan feno-

men prelijevanja kod postavljanja bolesnika na bok. Vrijednosti pH <7,1, glukoze <60 mg/dL, LDH >1000 IU/dL i pozitivan mikrobiološki nalaz karakteristični su za fibrinopurulentnu fazu bolesti.

Pleuralni se prostor pregrađuje vezivnim stijenjkama u više odjeljaka, a fibrinske upalne naslage različite debljine i čvrstoće prekrivaju oba lista pleure. Na taj je način respiratorno širenje plućnog parenhima ograničeno. Rendgenogram može pokazivati značajno zasjenjenje, često i više od 1/2 promjera prsišta (slika 2), ultrazvukom se može vidjeti septiranost, a CT omogućuje uvid u prostorni raspored i gustoću pleuralnog sadržaja.^{10,11}

III. faza – faza vezivne organizacije jest ona u kojoj gusti pleuralni sadržaj i/ili zrak mogu biti razdvojeni vezivnim pregradama u više odjeljaka pleuralnog prostora. Jako zadebljala plućna pleura djelomično urašćuje u upalno promijenjen parenhim pluća te obavija pluća i njihove režnjeve. Tako čvrsto obavijena, uz djelomice kolabiran parenhim, pluća imaju smanjen ventilacijski volumen. Na mjestu primarne upale pluća moguća je pojava nekroze plućnog parenhima, bronhopleuralna fistula ili apsces pluća.^{12,13} Osim zahvaćenosti pluća može doći i do zahvaćenosti struktura samoga prsnog koša.

Klinička slika

Djeca sa sumnjom na empijem prsnog koša često imaju vrućicu, podražajni kašalj, zaduhu i mučnine. Mogu biti razdražljiva, općega lošeg stanja bez apetita te često mogu povraćati hranu. Auskultacijom se mogu čuti krepitacije i oslabljeno disanje na strani izljeva, što ovisi o fazi bolesti i lokalnim promjenama u prsištu. U pravilu se radi o jednostranom empijemu.¹⁴ Prsni koš može biti respiratorno asimetrično pokretan i deformiran. Rendgenogram pokazuje pleuralni izljev koji može djelomično ili potpuno zasjeniti pluća. U prvih nekoliko dana vidljiva je razina tekućine koja se ovisno o položaju bolesnika može premještati po pleuralnom prostoru, što se tokom razvoja bolesti može izgubiti. Laboratorijski parametri u pravilu su značajno povišeni, a nakon uvođenja terapije, najčešće punkcije i parenteralno

primijenjenog antibiotika, postepeno se normaliziraju uz regresiju simptoma. U situacijama kada ne dođe do očekivanoga terapijskog odgovora treba misliti na proširenje dijagnostičke obrade.¹⁵

Dijagnostika

Radiološki nalaz prsnog koša te parametri upale obično su prve pretrage koje su dostupne analizi. Daljnja obrada obuhvaća punkciju te mikrobiološku i biokemijsku analizu punktiranog sadržaja.

Po potrebi se mogu učiniti dodatne radiološke pretrage kao rendgenogram prsnog koša u bočnom položaju, UZ i CT prsišta. Svaka od tih pretraga ima svoje specifičnosti te pomaže kliničaru procijeniti stadij i raširenost bolesti i donijeti odluke o daljnjem načinu liječenja.

Liječenje

Pristup liječenju ovisi o stadiju razvoja empijema, odnosno o kliničkim i dijagnostičkim osobitostima bolesti.¹⁶⁻¹⁸

Eksudativna je faza rana faza bolesti gdje liječenje obično započinje primjenom antibiotika širokog spektra uz simptomatsku terapiju prema potrebi. Konzervativan pristup liječenju, bez drenaže prsišta, dugo je vremena prevladavao u pedijatrijskoj praksi, jer se smatralo da djeca imaju bolji biološki potencijal resorpcije eksudata.¹⁹ Danas je sve češća praksa drenaža prsišta uz negativan tlak, kidanje nježnih fibrinskih pregrada i evakuiranje pleuralnog sadržaja.²⁰⁻²³ Na taj se način omogućuje širenje plućnog parenhima i poboljšava učinkovitost antimikrobnog liječenja.^{23, 24}

Za dobar učinak evakuacije sadržaja vrh drena treba postaviti u prostor eksudata. Nepotpuna evakuacija tekućeg sadržaja nastaje ako je vrh drena položen na ventralnu stranu pluća ili je utisnut između lobusa pluća. Uporabom UZ-a, prikazom drena i eksudata izbjegavaju se takve komplikacije.²⁴⁻²⁵

Fibrinopurulentna faza bolesti obilježena je višestrukim pregradnjom pleuralnog prostora i viskoznim infektivnim sadržajem. Stoga drenažni postupci u ovoj fazi često nisu učinkoviti.²⁶ Nakon djelomičnog evakuiranja infektivnog sadržaja može izostati očekivani klinički odgovor pa drenažu treba ponavljati ili ju zamijeniti drugim terapijskim postupkom. U takvim situacijama važno je procijeniti svojstva pleuralnog sadržaja, kao i njegovu prostornu distribuciju u prsištu.

U literaturi se susreću podaci o procjeni faze bolesti temeljem izgleda punktiranog sadržaja i radiološke procjene septiranosti pleuralnog prostora bez dijagnostike CT-om. U okolnostima vrlo gustoga pleuralnog sadržaja korisnom se pokazala primjena minitorakotomije uz toaletu prsišta i postavljanje drena pod kontrolom oka.²⁷ U prikazu liječenja 39-ero djece u fibrinopurulentnoj fazi bolesti Chan i suradnici³ u sedmero su djece (18%) načinili kompletnu evakuaciju pleuralnog sadržaja, a drugih sedmero djece nije reagiralo na antibiotik i drenažu (kasnije liječeni operativno). Nepotpunu evakuaciju pleuralnog sadržaja i prolongiran boravak u bolnici imalo je ostalih 25-ero djece, a kod njih sedmero učinjena je kasna dekortikacija. Otežana procjena svojstava i prostornog rasporeda pleuralnog sadržaja (brza promjena njegova sastava), česte neuspješne drenaže i potreba operativne kasne dekortikacije²⁸ potakle su razvoj novih metoda liječenja. Tako su 1990. godine uvedene dvije nove metode liječenja: drenaža prsišta s uporabom fibrinolitika i torakoskopska toaleta asistirana videom (VATS) i dekortikacija pleuralnog prostora.²⁸⁻³⁰

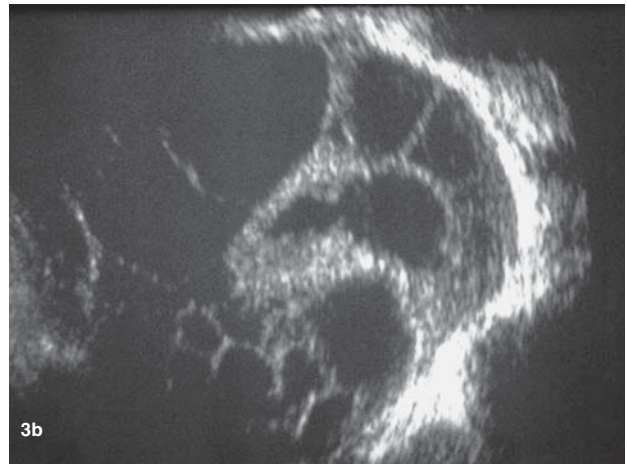
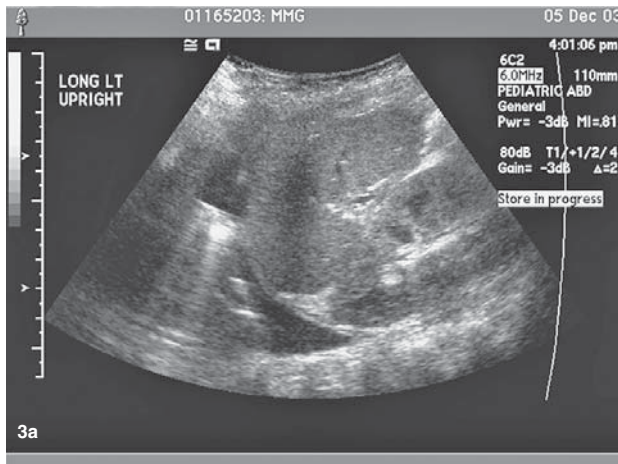
Intrapleuralna primjena fibrinolitika

Intrapleuralna primjena fibrinolitika (urokinaze, streptokinaze, alteplaze i DNaze) zasad je područje prijepora. Primjena fibrinolitika kod septiranih empijema u infektivni sadržaj trebala bi dovesti do hidrolize fibrinskih mrežica i otapanja nakupina fibrina i tako osigurati potpunu drenažu prsišta i skraćivanje trajanja liječenja.

R. L. Gates i suradnici³¹ razmatrali su učinke četiriju metoda liječenja u 54-ero djece s empijom prsišta: 1. samo drenažu prsišta, 2. drenažu prsišta uz primjenu fibrinolitika, 3. drenažu prsišta, primjenu fibrinolitika i kirurško liječenje te 4. samo kirurško liječenje. Učinak primijenjenog fibrinolitika (alteplaze) bio je vidljiv 36–48 sati nakon aplikacije, ali u konačnici nije skratio trajanje bolničkog liječenja. Valja napomenuti da autori nisu analizirali pleuralni sadržaj (pH, proteina, glukoze, LDH) pa je nejasan učinak alteplaze u pojedinim fazama bolesti. U ovoj studiji drenažu prsišta činili su intervencijski radiolozi pod kontrolom UZ-a. A. E. Balci i suradnici³² upotrijebili su urokinazu u 28-ero djece sa septiranim empijom, a rezultate usporedili sa rezultatima liječenja 43-je djece, liječene kirurškom dekortikacijom. U prvoj skupini djece liječene fibrinolitikima terapija je bila neučinkovita u petero, a djelomično učinkovita u troje djece, jedno je dijete umrlo zbog sepse i pleuralnog krvarenja. U skupini operirane djece sva su se djeca potpuno oporavila. A. H. Thomson i suradnici³³, u randomiziranome dvostruko slijepom pokusu na 60-ero djece izvješćuju o značajno kraćem trajanju bolničkog liječenja djece koja su intrapleuralno primala urokinazu u odnosu na primjenu placebo (fiziološka otopina). Interesantni su rezultati multicentrične dvostruko slijepo randomizirane studije provedene u 52 centra u Velikoj Britaniji na 454 pacijenta koji su intrapleuralno dva puta na dan (tijekom 3 dana) primali ili 250.000 IU streptokinaze ili placebo.³⁴ Osim kliničkih pokazatelja kriterij za uključivanje bila je mikrobiološki pozitivna pleuralna tekućina uz nalaz pH <7,2. Intrapleuralna primjena streptokinaze nije smanjila potrebu za torakotomijom i trajanje boravka u bolnici. Osim toga teške nuspojave – bol u prsima, visoka temperatura i alergijske reakcije bile su češće u grupi koja je primila streptokinazu. Zaključak je studije da streptokinaza razgrađuje vezivne pregrade, ali bez učinka na viskoznost sadržaja. Sugestija je autora da streptokinazu treba izbjegavati, a razmisliti o primjeni DNaze (deoksiribonukleaze). Ona djelotvornije smanjuje viskoznost pleuralnog sadržaja i time ubrzo drenažu. Iako u navedenoj studiji nisu bila obuhvaćena djeca, ova se opažanja mogu lako interpolirati i na pedijatrijsku dob. Opažanja na životinjskim modelima potvrđuju učinkovitost DNaze u kombinaciji s drugim fibrinolitikima. Postoje i suprotna opažanja koja općenito dovode u sumnju pouzdanost fibrinolitika te je njihova primjena predmet daljnjih opservacija i prijepora.³⁵⁻³⁷ Recentni radovi navode podjednaku uspješnost fibrinolize i VATS-a.³⁸⁻⁴⁰

Torakoskopska kirurgija empijema

Torakoskopska kirurgija po mnogim je autorima metoda izbora kod fibrinopurulentnog stadija bolesti.⁴¹⁻⁴³ U prvim danima ove faze bolesti sadržaj i fibrozne pregrade s lakoćom se evakuiraju pa se pleuralni prostor može dobro počistiti. Temeljita torakoskopska toaleta pleuralnog prostora smanjuje broj procedura i trajanje liječenja.⁴² U usporedbi s klasičnom torakotomijom manje je bolna i značajno skraćuje boravak u bolnici uz bolji estetski učinak. Prema našem iskustvu djeca rijetko dolaze kirurgu u ranoj fibrino-



Slika 3a, b. UZ odjeci septiranoga tekućeg sadržaja prsišta
Figure 3a, b. Chest ultrasound examination, loculated effusion

purulentnoj fazi, već pomoć traže nakon što bolest traje duže vrijeme. U tim okolnostima torakoskopski je postupak puno teži (više krvarenja i endoskopski slaba vidljivost), pa su česte konverzije torakoskopske u otvorenu metodu liječenja.⁴⁴ Primarni cilj torakoskopskog zahvata nije samo uklanjanje gnoja, već uklanjanjem visceralne pleure omogućiti potpunu ekspanziju pluća.^{45,46} S obzirom na debljinu i čvrstoću visceralne pleure, ovaj zadatak nije moguće uvijek postići endoskopski. Shah i suradnici objavili su iskustva torakoskopskog liječenja 10-ero djece u fibrinopurulentnoj fazi bolesti.²⁸ U četvero djece radili su konverziju torakoskopije u otvorenu torakotomiju. Iako konverzije nisu rijetke, većina autora u fibropurulentnoj fazi bolesti preferira torakoskopiju u odnosu na sve druge metode.⁴⁵⁻⁴⁸

Tehnika torakoskopske toalete i dekortikacije pleure

Torakoskopski postupak opisan 1910. godine u djece je prihvaćen tek 1976. godine. Od 1990. godine torakoskopski postupak prelazi u torakoskopski zahvat asistiran videom.⁴⁹ Do danas su opisane brojne modifikacije, uključujući uporabu 1-og, 2-ju, 3-ju ili 4-ju troakara.⁵⁰⁻⁵⁴ Dijete se postavi bočno (jastuk ispod prsa), a ruka podigne na stalak. Ovisno o dobi djeteta (širini interkostalnih prostora) rabe se troakari promjera 3 ili 5 mm. Insuflacija CO₂ održava se na niskoj razini tlaka, oko 4 mmHg, i tako odvaja pleura od kolabirana plućnog parenhima. Sve interlobarne kolekcije, i prilijepljeni fibrinopurulentni sadržaj treba potpuno ispirati i odstraniti. Nakon dekortikacije potrebno je pluća ventilirati većim volumenima kako bi ponovno zauzela cijeli prostor prsnog koša. Nakon što se pleuralni prostor dobro ispere i iskontrolira hemostaza, kroz troakar se postavlja dren (pod kontrolom oka). Eventualna zaostala atelektaza povećava rizik od pojave rekurentnog empijema.

Kutni teleskop, instrumenti promjera 3 i 5 mm fine tehnike, i iskusan operativni tim uvjeti su za dobar ishod zahvata.

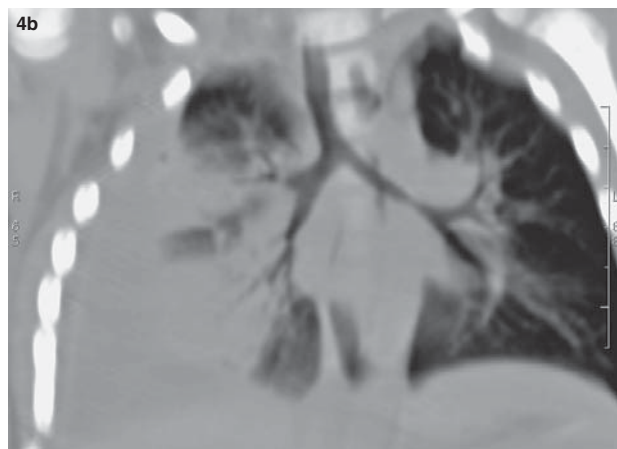
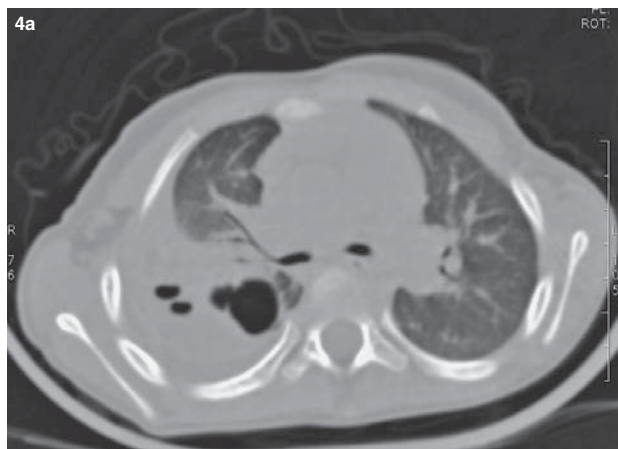
Faza vezivne organizacije empijema stanje je u kojem djeca često dolaze kirurgu. U toj fazi nalazimo masivne vezivne naslage, organizirani gusti sadržaj s debelim kožastim ovitkom pluća pa operacijska dekortikacija postaje metoda izbora.⁵⁵⁻⁵⁸ Cilj je kirurškog liječenja potpuno uklanjanje pleuralnih naslaga, oslobađanje kolabirana plućnog parenhima, zatvaranje svih većih oštećenja (propuštanja zraka) i odstranjenje nekrotičnoga plućnog tkiva. Gun i suradnici⁵⁸

analizirali su rezultate rane kirurške dekortikacije u 79-ero djece nakon deset dana antibiotske terapije i neuspješne drenaže (načinjen CT prsišta). Djeca koja su imala slobodne mjehuriće zraka i organiziran vezivni omotač pluća bila su operirana. Sva su petog do osmog dana nakon dekortikacije otpuštena kući. U literaturi su brojna izvješća o dobrim rezultatima operativne dekortikacije,^{5,59-61} što je i naše iskustvo.

Odgođeni pristup liječenju (14 dana nakon početka simptoma) u pravilu rezultira dugotrajnim febrilitetom, rekurentnim izljevima i produženim boravkom u bolnici. Dugotrajno neoperativno liječenje u ovoj fazi bolesti može rezultirati razvojem kroničnog empijema, apscesa pluća, osteomijelitom kralježnice i rebara, skoliozom prsne kralježnice, restriktivnim plućnim bolestima, perikardijalnim izljevom i bronhopleuralnom fistulom. U liječenju kroničnog empijema metoda izbora je otvorena dekortikacija.⁶²

Postupak torakotomije i dekortikacije

Dijete se postavi bočno (jastuk ispod prsa), a ruka podigne na stalak. Posterolateralnu torakotomiju u djece čini mo bez rezanja rebra kroz 4. ili 5. interkostalni prostor. Interkostalni je prostor uzak te ga treba proširiti. Sadržaj pleuralnog prostora obavezno se uzima za mikrobiološku analizu i histopatološki pregled. Debelu visceralnu pleuru priraslu vezivom treba pažljivo ukloniti s površine čitavog pluća. S izrazitom pažnjom treba odvajati mjesta uraščivanja visceralne pleure u atelektatični plućni parenhim. Intraoperativno često treba provjeravati širenje pluća (od anesteziologa tražiti ventilaciju većim volumenima). Sva mjesta propuštanja zraka iz plućnog parenhima nužno je pažljivo prišiti resorptivnim šavovima. Navedeni postupci teško se izvode u skućenu prostoru dječjeg prsišta, a osobito kod vulnerabilnog i upalno promijenjenog plućnog parenhima. Vrlo je važno temeljito ispirati prsnu šupljinu velikim količinama fiziološke otopine. Pod kontrolom oka obično se postavljaju jedan ili dva drena. Drenaža se postavi na negativan tlak ili pod vodu. Ne smije se klemati (kopčati), u suprotnome se može razviti potkožni emfizem. Postoperativna skrb uključuje parenteralno davanje antibiotika (prema antibiogramu), analgetika i brigu oko sustava drenaže prsišta. Bolesnike treba poticati da dišu te rano započeti s vježbama disanja. Dan nakon operacije rendgenogramom se provjerava proširenost plućnog parenhima i položaj drena. Aktiv-



Slika 4a, b. CT prsišta. Gusti sadržaj i zrak potpuno ispunjavaju desno prsište

Figure 4a, b. Chest computed tomography, showing massive right sided pleural effusion-completely opaque right hemithorax and free air

nost drena često valja kontrolirati, a nakon prestanka aktivnosti treba ga odstraniti. Postoperativni tijek najčešće protječe uredno. Potporna ventilacija izuzetno je rijetko potrebna u djece. Oporavak je brz i potpun, bez trajnih posljedica.

Rasprava i zaključci

Brojna su izvješća o dobrim ishodima liječenja empijema pleure u djece bez obzira na provedene terapijske metode. Autori u studijama poredbe metoda liječenja prednosti neke metode često tumače temeljem vlastitih iskustava liječenja.⁶³⁻⁶⁶ Naša iskustva upućuju na to da u eksudativnoj fazi bolesti uz primjenu antibiotske terapije manje količine slobodne tekućine treba evakuirati torakocentezom, a veće drenažom prsišta. Drenirani sadržaj treba analizirati mikrobiološki i biokemijski (pH, glukoza i LDH).

Klinički problem u liječenju empijema nastaje kada prestane aktivnost drena, a simptomi bolesti su i dalje prisutni. U tim okolnostima nužna je revizija nalaza pleuralnog izljeva i položaja postojećeg drena. U daljnjem razmatranju takvog stanja važne informacije daje analiza prsišta s pomoću UZ-a i CT-a. UZ-om se mogu prikazati septirani pleuralni prostori, ispunjeni tekućinom, zrakom ili miješanim sadržajem (slika 3). U ovakvim stanjima UZ prsišta ima važno mjesto u postupku postavljanja drena i kontroli njegove aktivnosti.⁶⁷ Ako se radi o početku fibrinopurulentne faze, rana torakoskopska toaleta i drenaža imaju siguran učinak i skraćuju trajanje liječenja. Prema nekim opažanjima korisna je, pogotovo kod djece s uznapredovalom fazom, jer može poboljšati drenažu. Zbog opisanih mogućih negativnih učinaka (pleuralno krvarenje i razvoj bronhopleuralne fistule) primjena fibrinolitika nije posve sigurna (mi ih nismo rabili u dosadašnjoj praksi).

Prelazak iz drugog u treći stadij bolesti nije moguće zamijetiti rendgenogramom niti UZ-om prsišta, a ponavljanim pregledima gubi se dragocjeno vrijeme. U većini analiziranih radova autori empijem prate rendgenogramima, pogrešno promišljaju o stadiju i kasne s kirurškom intervencijom. Klasični rendgenogram »vidi« dvodimenzionalne sjene određenog područja prsišta, što može biti odraz konsolidiranog parenhima, pleuralnog izljeva ili apscesa pluća. U takvim situacijama CT prsišta važno je načiniti prije odluke o nastavku liječenja. MSCT uz 3D rekonstrukcije zorno prikazuje procese u »dubokim strukturama« pluća, uključujući hiluse i medijastinum, te daje precizne informa-

cije o lokaciji, gustoći i volumenu pleuralnog sadržaja.⁶⁸ Iako češće u odraslih nego u djece, na taj se način mogu otkriti u podlozi bolesti i maligna zbivanja.

Unutar dva tjedna od početka simptoma rana torakoskopska dekortikacija daje dobre rezultate, a nakon tog vremena u djece metoda izbora je kirurška dekortikacija.

Iz svih već spomenutih razloga, brzine razvoja bolesti, teškoća u procjeni stadija i određivanju terapijskog pristupa bilo bi dobro da se svako dijete sa sumnjom na infektivni sadržaj u pleuralnom prostoru uputi u centre gdje se mogu provesti dijagnostički postupci i adekvatno liječenje.

Treba imati na pameti da su djeca koja uđu u fibrinopurulentnu fazu bolesti praktički kandidati za kirurško liječenje, a često se zbog nedovoljnog iskustva i straha od postoperativnih komplikacija operativno liječenje odgađa. Danas je moguće adekvatnim praćenjem razvoja bolesti uz pomoć UZ-a i CT-a odrediti vrijeme za kirurški zahvat uz minimalan morbiditet i komplikacije. U djece treba preferirati UZ dijagnostiku a rendgenske i MSCT metode rabiti obzirno uza sve mjere zaštite od ionizirajućeg zračenja.

LITERATURA

1. Walker W, Wheeler R, Legg J. Update on the causes, investigation and management of empyema in children. *Arch Dis Child* 2011;96(5): 482-8.
2. Raos M, Marković J. Stafilokokni empijem i pneumotoraks u dojenčeta. *Med Jad* 2010;40:85-9.
3. Chan W, Keyser-Gauvin E, Davis GM, Nguyen LT, Laberge JM. Empyema thoracis in children: A 26-year review of the Montreal Children's Hospital experience. *J Pediatr Surg* 1997;32:870-2.
4. Schneider C, Gauder M, Blackhurst D, Chanderst D, Abrams R. Video-assisted thoracoscopic surgery as a primary intervention in pediatric parapneumonic effusion and empyema. *Am Surg* 2010;76(9):957-61.
5. Hoff SJ, Neblett WW, 3rd, Heller RM i sur. Postpneumonic empyema in childhood: selecting appropriate therapy. *J Pediatr Surg* 1989;24: 659-63.
6. The American Thoracic Society Subcommittee on Surgery. Management of nontuberculous empyema. *Am Rev Respir Dis* 1962;85:935-6.
7. Wong KS, Lin TY, Huang YC, Chang LY, Lai SH. Scoring System for Empyema Thoracis and Help in Management. *Ind J Pediatr* 2005;72 (12):1025-8.
8. Satish B, Bunker M, Seddon P. Management of thoracic empyema in childhood: does the pleural thickening matter? *Arch Dis Child* 2003; 88:918-21.
9. Hamm H, Light RW. Parapneumonic effusion and empyema. *Eur Respir J* 1997;10:1150-6.
10. Ramnath RR, Heller RM, Ben-Ami T i sur. Implications of early sonographic evaluation of parapneumonic effusions in children with pneumonia. *Pediatrics* 1998;101:68-71.

11. Kurian J, Levin TL, Han BK, Taragin BH, Weinstein S. Comparison of ultrasound and CT in the evaluation of pneumonia complicated by parapneumonic effusion in children. *Am J Roentgenol* 2009;193(6):1648–54.
12. Sarihan H, Cay A, Aynaci M, Akyazici R, Baki A. Empyema in children. *J Cardiovasc Surg (Torino)* 1998;39:113–6.
13. Macedo M, Meyer KF, Oliveira TC. Necrotizing pneumonia in children submitted to thoracoscopy due to pleural empyema: incidence, treatment and clinical evolution. *J Brasil Pneumol* 2010;36(3):301–5.
14. Roxburgh CS, Youngson GG. Childhood empyema in North-East Scotland over the past 15 years. *Scott Med J* 2007;52:25–7.
15. Mattei J, Allen L. Treatment of empyema in children: from Hippocrates' time to the present, and back again. *Am J Respir Crit Care Med* 2006;174(2):110–1.
16. Ozelik C, Ülkü R, Onat S i sur. Management of post-pneumonic empyemas in children. *Eur J Cardiothorac Surg* 2004;25:1072–8.
17. Jaffé A, Balfour-Lynn IM. Management of empyema in children. *Pediatr Pulmonol* 2005;40(2):148–56.
18. Doski JJ, Lou D, Hicks BA i sur. Management of parapneumonic collections in infants and children. *J Pediatr Surg* 2000;35:265–68.
19. Shankar KR, Kenny SE, Okoye BO, Carty HM, Lloyd DA, Losty PD. Evolving experience in the management of thoracis. *Acta Pediatr* 2000;89:417–20.
20. Epaud R, Aubertin G, Larroquet M i sur. Conservative use of chest-tube insertion in children with pleural effusion. *Pediatr Surg Int* 2006;22(4):357–62.
21. Guyon G, Allal H, Lalonde M, Rodière M. Pleural empyema in children: Montpelier's experience. *J Pediatr Surg* 1995;30(8):1211–5.
22. Shoseyov D, Bibi H, Shatzberg G i sur. Short-term course and outcome of treatments of pleural empyema in pediatric patients: repeated ultrasound-guided needle thoracocentesis vs chest tube drainage. *Chest* 2002;121:836–40.
23. Avansino JR, Goldman B, Sawin RS, Flum DR. Primary operative versus nonoperative therapy for pediatric empyema: a meta-analysis. *Pediatrics* 2005;115:1652–59.
24. Shankar S, Gulati M, Kang M, Gupta S, Suri S. Image-guided percutaneous drainage of thoracic empyema: Can sonography predict the outcome? *Eur Radiol* 2000;10:495–9.
25. Feller-Kopman D. Ultrasound-guided thoracocentesis. *Chest* 2006;129(6):1709–14.
26. Rodriguez ML, Catalan GT. Outcome of pediatric empyema thoracis managed by tube thoracostomy. *Asian Cardiovasc Thorac Ann* 2006;14:98–101.
27. Luo W, Chen S, Zhang C. A report of mini-thoracotomy in 12 patients. *Hunan Yi Ka Da Hue Bao* 1999;24(5):489–92.
28. Shah SS, DiCristina CM, Bell LM, Ten Have T, Metlay JP. Procedures among children with complicated pneumonia: results of a multicenter retrospective cohort study. *Arch Pediatr Adolesc Med* 2008;162(7):675–81.
29. Rosen H, Nadkarni V, Theroux, Padman R, Klein J. Intrapleural streptokinase as adjunctive treatment for persistent empyema in pediatric patients. *Chest* 1993;103:1190–3.
30. Stovroff M, Teague G, Heiss KF, Parker P, Ricketts RR. Thoracoscopy in the management of pediatric empyema. *J Pediatr Surg* 2000;35(2):265–8.
31. Gates RL, Hogan M, Weinstein S, Arca MJ. Drainage, fibrinolytics, or surgery: A comparison of treatment options in pediatric empyema. *J Pediatr Surg* 2004;39:1638–42.
32. Balci AE, Eren S, Ulku R, Eren MN. Management of multiloculated empyema thoracis in children: thoracotomy versus fibrinolytic treatment. *Eur J Cardiothorac Surg* 2002;22(4):595–8.
33. Thomson AH, Hull J, Kumar MR, Wallis C, Balfour-Lynn IM. Randomized trial of intrapleural urokinase in the treatment of childhood empyema. *Thorax* 2002;57:343–7.
34. Maskell NA, Davies CH, Nunn AJ i sur. UK controlled trial of intrapleural streptokinase for pleural infection. *N Engl J Med* 2005;352:865–74.
35. Aydogan M, Aydogan A, Ozcan A, Tugay M, Gokalp AS, Arisoy ES. Intrapleural streptokinase treatment in children with empyema. *Eur J Pediatr* 2008;167:739–44.
36. Khalil BA, Corbett PA, Jones MO i sur. Less is best? The impact of urokinase as the first line management of empyema thoracis. *Pediatr Surg Int* 2007;23:129–33.
37. De Benedictis FM, De Giorgi G, Niccoli A i sur. Treatment of complicated pleural effusion with intracavitary urokinase in children. *Pediatr Pulmonol* 2000;29:438–42.
38. St Peter S, Tsao K, Harrison C i sur. Thoracoscopic decortication vs tube thoracostomy with fibrinolysis for empyema in children: a prospective, randomized trial. *J Pediatr Surg* 2009;44:106–11.
39. Sonnaps S, Choen G, Owens CM i sur. Comparison of urokinase and video-assisted thoracoscopic surgery for treatment of childhood empyema. *Am J Resp Care Med* 2006;174:221–7.
40. St. Peter SD, Tsao K, Spilde TL i sur. Thoracoscopic decortication vs thoracostomy with fibrinolysis for empyema in children: a prospective randomized trial. *J Pediatr Surg* 2009;44:106–11.
41. Liu HP, Hsieh MJ, Lu HI, Liu YH, Wu YC, Lin PJ. Thoracoscopic-assisted management of postpneumonic empyema in children refractory to medical response. *Surg Endosc* 2002;16:1612–4.
42. Oak SN, Parelkar SV, Satishkumar KV i sur. Review of video-assisted thoracoscopy in children. *J Minim Access Surg* 2009;5(3):57–62.
43. Fuller MK, Helmuth MA. Thoracic empyema, application of video-assisted thoracic surgery and its current management. *Curr Opin Pediatr* 2007;19:328–32.
44. Tonz M, Ris HB, Casaulta C, Kaiser G. Is there a place for thoracoscopic debridement in the treatment of empyema. Parapneumonic effusion and empyema. *Eur Respir J* 1997;10(5):1150–6.
45. Ahmed AE, Yacoub TE. Empyema thoracis. *Clin Med Insights Circ Respir Pulm Med* 2010;17(4):1–8.
46. Velaiutham Sh, Tathmanathan S, Whitehead B, Kumar R. Video-assisted thoracoscopic surgery of childhood empyema: early referral improves outcome. *Pediatr Surg Int* 2010;26(10):1031–5.
47. Cremonesini D, Thomson AH. How should we manage empyema: antibiotics alone, fibrinolytics, or primary video-assisted thoracoscopic surgery (VATS)? *Semin Respir Crit Care Med* 2007;28:322–32.
48. Kalfaj N, Allal H, Montes-Tapia F, Lopez M, Forgues D, Guibal M. Ideal timing of thoracoscopic decortication and drainage for empyema in children. *Surg Endosc* 2004;18:472–7.
49. Doski JJ, Lou D, Hicks BA i sur. Primary early thoracoscopy and reduction in length of hospital stay and additional. *Arch Pediatr Adolesc Med* 2008;162(7):675–81.
50. Kern JA, Rodgers BM. Thoracoscopy in the management of empyema in children. *J Pediatr Surg* 1993;28:1128–32.
51. Prasad R, Arthur LG, Timmapuri SJ i sur. Early experience with single incision thoracoscopic surgery in the pediatric population. *J Laparoendosc Adv Surg Tech A* 2010;29:22–9.
52. Rodgers BM. Thoracoscopic procedures in children. *Semin Pediatr Surg* 1993;2(3):182–9.
53. Assouad J, Grunenwald D. Flexible fiberoptic bronchoscope: a new instrument in thoracic surgery? *Rev Mal Respir* 2010;27(8):843–5.
54. Roseby R. Primary operative versus nonoperative therapy for pediatric empyema. *Pediatrics* 2006;117(4):1462–3.
55. Menon P, Rao KL, Singh M i sur. Surgical management and outcome analysis of stage III pediatric empyema thoracis. *Arch Dis Child* 1998;79(6):510–3.
56. Khakoo GA, Goldstraw P, Hansell DM, Bush A. Surgical treatment of parapneumonic empyema. *Pediatr Pulmonol* 1996;22:348–56.
57. Carey JA, Hamilton JR, Spencer DA, Gould K, Hasan A. Empyema thoracis: a role for open thoracotomy and decortication. *Arch Pediatr* 2005;12Suppl 1:54–7.
58. Gun F, Salman T, Abbasoglu L, Salman N, Celik A. Early decortication in childhood empyema thoracis. *Acta Chir Belg* 2007;107:225–7.
59. Shahin Y, Duffy J, Beggs D, Black E, Majewski A. Surgical management of primary empyema of the pleural cavity: outcome of 81 patients. *Interact Cardiovasc Thorac Surg* 2010;10:565–7.
60. Padman R, King K, Iqbal S, Wolfson J. Parapneumonic effusion and empyema in children: retrospective review of the du Pont experience. *Clinical Pediatrics* 2007;46:518–22.
61. Andrade-Alegre R, Garisto JD, Zebede S. Open thoracotomy and decortication for chronic empyema. *Clinics* 2008;63(6):789–93.
62. Mahant S, Cohen E, Weinstein M, Wadhwa A. Video-assisted thoracoscopic surgery vs chest drain with fibrinolytics for the treatment of pleural empyema in children: a systematic review of randomized controlled trials. *Arch Pediatr Adolesc Med* 2010;164:201–3.
63. Chambers A, Routledge T, Dunning J, Scarci M. Is video-assisted thoracoscopic surgical decortication superior to open surgery in the management of adults with primary empyema. *Interact Cardiovasc Thorac Surg* 2010;11:171–7.
64. Chen J, Huang K, Chen Y i sur. Pediatric empyema: Outcome analysis of thoracoscopic management. *J Thorac Cardiovasc Surg* 2009;137:1195–9.
65. Sonnappa S, Cohen G, Owens CM i sur. Comparison of urokinase and video-assisted thoracoscopic surgery for treatment of childhood empyema. *Am J Respir Crit Care Med* 2006;174:221–7.
66. Aydogan M, Aydoğan A, Ozcan A i sur. Intrapleural streptokinase treatment in children with empyema. *Eur J Pediatr* 2008;167:739–44.
67. Calder AD, Owens CM. Imaging of parapneumonic pleural effusions and empyema in children. *Pediatr Radiol* 2009;39:527–37.
68. Jaffe A, Calder AD, Owens CM i sur. Role of routine computed tomography in paediatric pleural empyema. *Thorax* 2008;63:897–902.