

# Liječenje Meniereove bolesti

---

**Tucić, Iva**

**Master's thesis / Diplomski rad**

**2014**

*Degree Grantor / Ustanova koja je dodijelila akademski / stručni stupanj:* **University of Zagreb, School of Medicine / Sveučilište u Zagrebu, Medicinski fakultet**

*Permanent link / Trajna poveznica:* <https://um.nsk.hr/um:nbn:hr:105:237900>

*Rights / Prava:* [In copyright](#)/[Zaštićeno autorskim pravom.](#)

*Download date / Datum preuzimanja:* **2024-08-11**



*Repository / Repozitorij:*

[Dr Med - University of Zagreb School of Medicine Digital Repository](#)



**SVEUČILIŠTE U ZAGREBU**  
**MEDICINSKI FAKULTET**

**Iva Tucić**

# **Liječenje Meniereove bolesti**

**DIPLOMSKI RAD**



**Zagreb, 2014.**

Ovaj diplomski rad izrađen je na Klinici za bolesti uha, nosa i grla i kirurgiju glave i vrata, KBC Zagreb pod vodstvom prof.dr.sc. Srećka Branice i predan je na ocjenu u akademskoj godini 2013/2014.

## SADRŽAJ RADA

<b>1. SAŽETAK</b>	
<b>2. SUMMARY</b>	
<b>3. UVOD</b> .....	<b>1</b>
<b>4. KLINIČKA SLIKA</b> .....	<b>3</b>
<b>5. DIJAGNOSTIKA</b> .....	<b>5</b>
5.1. Audiometrijski nalaz .....	6
<b>6. ETIOLOGIJA</b> .....	<b>7</b>
<b>7. PATOLOGIJA I PATOGENEZA</b> .....	<b>8</b>
<b>8. TERAPIJA</b> .....	<b>10</b>
8.1. Liječenje u fazi akutnog napada .....	10
8.2. Terapija između napada .....	11
8.3. Uporaba Meniettovog uređaja .....	11
8.4. Operativno liječenje .....	12
8.4.1. Drenaža sakusa endolimfatikusa .....	13
8.4.1.1. Indikacije .....	13
8.4.1.2. Operativni postupak .....	14
8.4.1.3. Vrste drenaže .....	15
8.4.1.4. Komplikacije .....	16
8.4.1.5. Uspješnost operacije .....	17
8.4.2. Lokalna primjena lijekova u srednje uho .....	17
8.4.2.1. Primjena deksametazona .....	17
8.4.2.2. Primjena gentamicina .....	18
8.4.3. Neurectomia vestibularis .....	19

8.4.3.1. Operativni postupak .....	19
8.4.3.2. Uspješnost operacije .....	21
8.4.4. Destruktivni zahvati .....	21
8.4.4.1. Indikacije .....	21
8.4.4.2. Operativni postupak .....	21
8.4.4.3. Uspješnost operacije .....	22
<b>9. ZAHVALE .....</b>	<b>23</b>
<b>10. LITERATURA .....</b>	<b>24</b>
<b>11. ŽIVOTOPIS .....</b>	<b>27</b>

## **1. SAŽETAK**

### **Liječenje Meniereove bolesti**

Tucić Iva

Meniereova bolest je bolest unutrašnjeg uha koja se manifestira karakterističnim trijasom simptoma: vrtoglavicom, fluktuacijom sluha i šumom u uhu. Etiologija bolesti je nejasna. Okidač za nastanak Meniereove bolesti može biti stres, imunološki poremećaj, poremećaj metabolizma vode i elektrolita, vaskularni poremećaji te razna druga stanja. Bolest počinje iznenada, slabljenjem sluha, šumom u uhu i vrtoglavicama koje su često praćene vegetativnim simptomima mučnine i povraćanja. Nakon prestanka napadaja stanje bolesnika se normalizira. U početku bolesti sluh fluktuirá, ali ponavljanjem napadaja dolazi do postupnog trajnog oštećenja sluha. Dijagnoza se postavlja na temelju anamneze i kliničke slike.

Liječenje Meniereove bolesti može biti konzervativno i kirurško. Konzervativno liječenje se provodi u početnoj fazi bolesti i sastoji se od sedativa, antivertiginoznih lijekova, vazodilatatora, antihistaminika te kortikosteroida. Također, preporuča se smanjen unos soli u organizam. Kad je bolest rezistentna na konzervativnu terapiju, preporuča se kirurško liječenje. Postoje četiri skupine zahvata: lokalna primjena antibiotika u srednje uho, destruktivni i drenažni zahvati te vestibularna neurektomija. Destruktivni zahvat se najčešće izvodi intratimpanalnom aplikacijom ototoksičnog antibiotika. Drenažni zahvati omogućuju otjecanje endolimfe preko endolimfatičkog sakusa u subarahnoidalni prostor. Vestibularna neurektomija se izvodi selektivnom resekcijom vestibularnog živca, najčešće retrosigmoidnim pristupom.

Ključne riječi: Meniereova bolest, konzervativno liječenje, kirurško liječenje

## **2. SUMMARY**

### **The treatment of Meniere's Disease**

Tucić Iva

Meniere's disease is a condition of the inner ear manifested by the triad of symptoms: vertigo, fluctuating hearing and tinnitus. The etiology of the disease remains unclear.

Stress, immune system disorders, disorders of water and electrolyte metabolism, vascular disorders as well as various other conditions can all trigger Meniere's disease. The disease starts suddenly with tinnitus and vertigo, often accompanied by symptoms of nausea and vomiting. After such attacks, the patient's condition tends to stabilize.

The disease starts with fluctuating hearing loss, but repeated attacks of Meniere's result in gradual permanent damage to patient's hearing. The diagnosis is based on the anamnesis and clinical features. The treatment of Meniere's disease can be conservative and surgical.

Conservative treatment is applied at an early stage of the disease and includes sedation, antivertigo medications, vasodilators, antihistaminics and corticosteroids. Reducing salt intake is also recommended. When the disease is resistant to conservative therapy, there is a proposed surgical treatment. There are four surgical procedures: local application of antibiotics in the middle ear, destructive and drainage procedure and vestibular neurectomy. A destructive procedure is mostly carried out by intratympanic application of ototoxic antibiotics. Drainage procedure releases endolymph through endolymphatic sac into subarachnoid space. Vestibular neurectomy is carried out by selective resection of the vestibular nerve, usually by the retrosigmoid approach.

**Key words:** Meniere's disease, conservative treatment, surgical treatment

### 3. UVOD

Meniereova bolest je bolest nepoznate etiologije i nepotpuno razjašnjene patogeneze. Prvi puta je opisana kao zaseban klinički entitet 1861. od strane francuskog znanstvenika Prospera Menierea te i danas nosi njegovo ime. Samu patologiju Meniereove bolesti opisali su Hallpike i Cairns 1938. koji su histološkom pretragom bolesnikove temporalne kosti utvrdili endolimfatični hidrops (Krajina 1986).

Meniereova bolest je poremećaj unutrašnjeg uha koji uzrokuje recidivirajuće napade vrtoglavice, povraćanje, progresivnu zamjedbenu naglušost, šum i punoću u uhu. Na početku bolesti sluh se nakon napada normalizira, odnosno naglušost može fluktuirati. Napad vrtoglavice traje od pola sata, do nekoliko dana, a nakon toga zaostaje protrahirani osjećaj malaksalosti, mučnine i slabosti. Bolest je intermitentna i progresivna no može imati i spontanu rezoluciju.

Simptomi Meniereove bolesti su posljedica distorzije membranoznog labirinta uslijed pretjeranog nakupljanja endolimfe. Endolimfatični hidrops je najšire prihvaćen kao patološki supstrat bolesti, iako ne mora uvijek biti klinički manifestan (Mancini et al. 2002). Ako postoji opstrukcija protoku endolimfe, javlja se endolimfatični hidrops. Najčešće je posljedica poremećene resorptivne funkcije duktusa i sakusa endolimfatikusa (da Costa et al. 2002), iako može biti i hiperprodukcija endolimfe u striji vaskularis (Mancini et al. 2002). Određena stanja poput traume, elektrolitskih poremećaja, autoimune disfunkcije, hormonalnih, metaboličkih poremećaja mogu utjecati na produkciju, odnosno resorpciju endolimfe. O Meniereovom sindromu govorimo kada znamo uzrok bolesti, no ako je uzrok nepoznat, onda se radi o Meniereovoj bolesti (da Costa et al. 2002).

Meniereova bolest je zapravo bolest odrasle dobi no opisani su i rjeđi slučajevi bolesti u djece te osoba starije dobi (Choung et al. 2006). Prvi simptomi se najčešće javljaju



između 20. i 60. godine života. Bolest se podjednako javlja u oba spola, a također i bez značajne preference u lijevo, odnosno desno uho (da Costa et al. 2002). Prevalencija Meniereove bolesti kreće se od 15 na 100 000 u SAD-u do 157 na 100 000 u Velikoj Britaniji (www.emedicine.medscape.com 2014). U 11 % bolesnika je bolest pri postavljanju dijagnoze bilateralna (House et al. 2006), a u ostalih bolesnika, obično nakon dužeg trajanja bolesti, bolest zahvaća i drugo uho u 40 % slučajeva (www.emedicine.medscape.com 2014).

#### 4. KLINIČKA SLIKA

Bolest počinje naglo, iz puna zdravlja. Klinički se javlja u obliku napadaja vrtoglavice, koji može trajati nekoliko sati pa čak i dana, većeg ili manjeg intenziteta. Uz napadaj vrtoglavice mučnina je gotovo uvijek prisutna, dok se povraćanje javlja uglavnom samo u vrijeme jakih napada (Krajina 1986).

Osim vrtoglavice prisutni su i simptomi gubitka sluha, šuma u uhu te osjećaj punoće uha. Da bi se postavila dijagnoza Meniereove bolesti, osim napadaja vrtoglavice i gubitka sluha, mora biti prisutan šum u uhu ili osjećaj punoće uha ([www.emedicine.medscape.com](http://www.emedicine.medscape.com) 2014). Vrtoglavica (lat. vertigo) je subjektivni osjećaj da se čovjek sam okreće (subjektivni vertigo) ili da se predmeti vrte oko njega (objektivni vertigo). Napad vrtoglavice nastaje naglo te obično traje nekoliko minuta, ali može i satima. Za vrijeme napada redovito postoji spontani horizontalno-rotatorni nistagmus na bolesnu stranu (Krajina 1986). Dva ili više tipična napada vrtoglavice u trajanju od 20 minuta ili više je važan kriterij za postavljanje dijagnoze. Vertiginozni napad može biti praćen padovima bez gubitka svijesti, tzv. drop atake ili Tumarkinova otolitička kriza ([www.emedicine.medscape.com](http://www.emedicine.medscape.com) 2014). Opisuju se kao osjećaj da je osoba gurnuta, bačena ili nagli privid da se tlo pomaknulo pod nogama te posljedično dovelo do pada. Mogu se pojaviti u početku ili kasnije tijekom bolesti s učestalošću od 72 % (Kentala et al. 2001). Smetnje sluha se u većini slučajeva javljaju istodobno s pojavom vrtoglavice, ali se ponekad može i najprije javiti vrtoglavica pa tek onda gubitak sluha, ili obratno. To razdoblje između pojave znakova oštećenja sluha i ravnoteže može trajati nekoliko dana, a ponekad i nekoliko godina (Krajina 1986). Na početku bolesti ne moraju odmah biti prisutni svi simptomi. U različitim bolesnika, učestalost i jačina napada su različiti. U nekih bolesnika napadi trajno spontano prestaju dok se u drugih neprestano godinama ponavljaju. Učestalost napada može biti od nekoliko tjedno do nekoliko godišnje.

Za vrijeme napada sluh je smanjen uz veći ili manji šum. Šum može biti kontinuiran ili intermitentan, a često nije pulsatan te se opisuje kao zviždanje (www.emedicine.medscape.com 2014). U početku bolesti postoji fluktuacija praga sluha, gdje se sluh poslije napada vraća u normalu ili se čak znatno poboljša, no to obično izostaje u uznapredovalom stadiju bolesti. U kasnijoj fazi bolesti, sluh ostaje oslabljen nakon napadaja, odnosno nastaje trajna teška naglušost, rjeđe gluhoća. To pogoršanje sluha obično nastaje postupno, nizom godina, iako ima i atipičnih oblika bolesti kad se teška naglušost javlja naglo (Krajina 1986).

Zabilježena je povećana prevalencija migrene u bolesnika s Meniereovom bolešću što sugerira povezanost između te dvije bolesti (Ibekwe et al. 2008). Gotovo trećina bolesnika s Meniereovom bolešću pati od migrena povezanih s vertigom (Shin et al. 2013).

Osim klasičnog oblika Meniereove bolesti postoji i nekoliko rjeđih oblika, a međusobno se razlikuju po vremenu javljanja poremećaja sluha i ravnoteže. Oporavak sluha neposredno nakon napada vrtoglavice ili za vrijeme napada karakterizira Lermoyezov sindrom. U kohlearnom obliku bolesti postoji fluktuirajuće oštećenje sluha u obliku napada, ali bez vestibularnih simptoma. Oni se mogu pojaviti nakon nekoliko godina. U vestibularnom obliku postoje samo napadi vrtoglavice bez kohlearnih simptoma, ali također se mogu nadovezati nekoliko godina poslije (Krajina 1986).

## 5. DIJAGNOSTIKA

Meniereova bolest je klinička dijagnoza koja se postavlja na temelju tipičnih simptoma i znakova bolesti te testova koji upućuju na dijagnozu. Audiološka dijagnostika uključuje tonalnu i govornu audiometriju, timpanometriju, elektrokohleografiju, kohleostapedijalne reflekse i otoakustične emisije. Glicerolski test upućuje na hidrops ukoliko nakon opterećenja glicerolom dolazi do poboljšanja praga sluha od najmanje 10 dB u 3 frekvencije. Test je pozitivan u 60 do 66 % pacijenata s Meniereovom bolesti, a često je negativan nalaz u vrlo ranom i vrlo kasnom stadiju bolesti (Weber 2008). Elektronistamografijom ispitujemo vestibularno osjetilo te mjerimo nistagmus. Kod Meniereove bolesti postoji periferni vestibularni spontani nistagmus, obično na zdravu stranu, jer Meniereova bolest smanjuje vestibularni odgovor u zahvaćenom uhu. Magnetska rezonancija s kontrastom potrebna je za isključivanje tumora u sluhovodu i pontocerebelarnom kutu. CT se radi kod sumnje na proces u temporalnoj kosti (www.emedicine.medscape.com 2014).

Otoskopski nalaz je najčešće uredan. Potrebno je učiniti kompletni neurološki pregled radi diferencijacije Meniereove bolesti od drugih stanja. Novonastala vrtoglavica može biti rani znak moždanog udara, migrene, potresa mozga, vestibularnog neuritisa i drugih stanja. Također je potrebno učiniti Dix-Hallpike test kojim se otkriva benigni paroksizmalni pozicijski vertigo (BPPV). Pozitivni test može ukazivati na koegzistirajući BPPV (Perez et al. 2002).

## 5.1. AUDIOMETRIJSKI NALAZ

Audiometrijskim ispitivanjem u početnoj fazi bolesti dobivamo uzlaznu krivulju zamjedbene naglušnosti, s gubitkom sluha u niskim frekvencijama, dok je u visokim frekvencijama sluh nerijetko uredan. U kasnijoj fazi bolesti nalaz pokazuje tipično zamjedbenu oštećenje s pretežno vodoravnom krivuljom za sve frekvencije (Krajina 1986). Prosječni gubitak sluha ne korelira s trajanjem bolesti (Mateijsen et al. 2001).

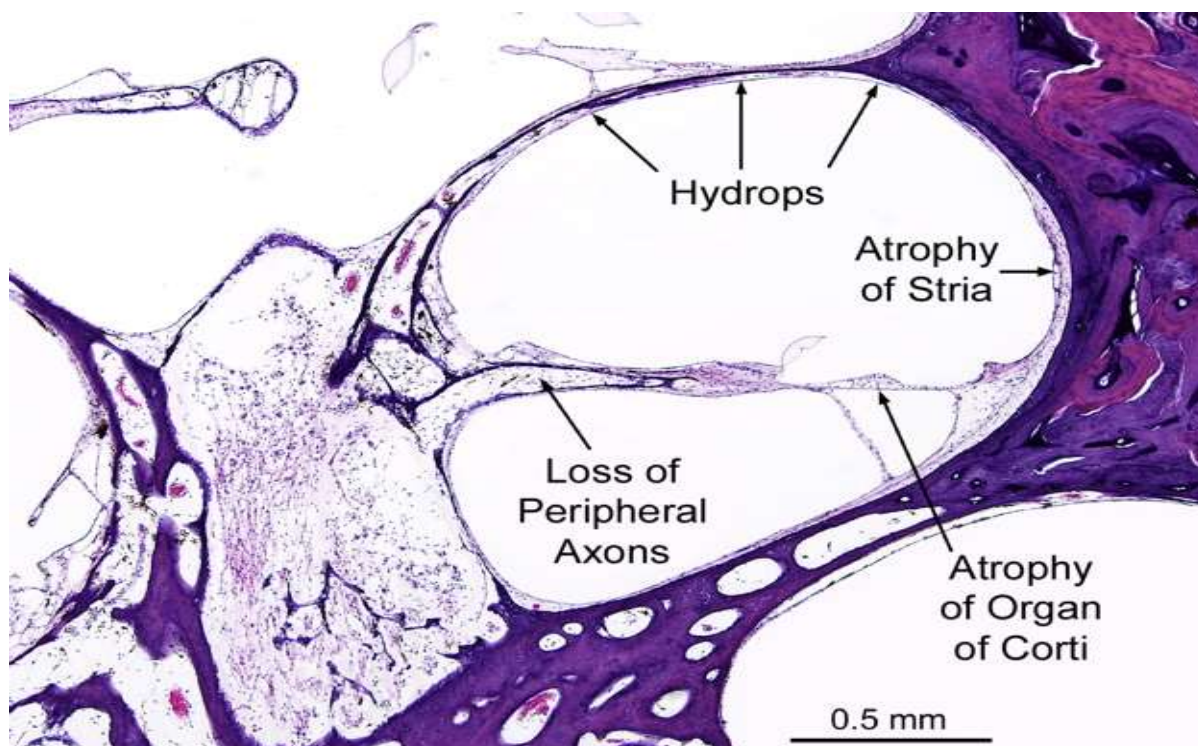
Govorni audiogram je lošiji od tonalnog što je posljedica fenomena rekrutiranja (Krajina 1986). Fenom rekrutiranja ili slušnu preosjetljivost karakterizira manja osjetljivost na malu jačinu zvuka, jača osjetljivost na malene promjene jačine zvuka u području čujnosti te bolna osjetljivost na manju jačinu zvuka nego zdravo uho.

## 6. ETIOLOGIJA

Etiologija bolesti je nejasna. Smatra se kako vanjski čimbenici (upala, trauma, otoskleroza, autoimune bolesti, endokrini poremećaji i drugi) stupaju u interakciju s prirođenim (genetskim) i stečenim razvojnim intrinzičnim čimbenicima (Mancini 2002). U 5-20 % pacijenata kojima se postavlja dijagnoza Meniereove bolesti postoji netko u obitelji tko ima ili je imao Meniereovu bolest ili slične simptome. Autoimune bolesti, poput lupusa ili reumatoidnog artritisa mogu dovesti do upalnog odgovora unutar labirinta (www.worldcat.org 2014). Postoji značajna povezanost između Meniereove bolesti i autoimunih bolesti štitnjače. U 38 % bolesnika s Meniereovom bolešću se može naći prisutnost antitireoidnih protutijela (Fattori et al. 2008). Mnogi pacijenti s otosklerozom imaju simptome Meniereove bolesti. Smatra se da otoskleroza može dovesti do malformacije sakusa endolimfatikusa ili promjeniti kemijska svojstva perilimfe te endolimfe. Simptomi Meniereove bolesti mogu biti izazvani različitim stanjima kao što su recidivirajuće upale srednjeg uha, alergija, stres, infekcije gornjeg respiratornog trakta, menstruacija, trudnoća i drugo. Kod recidivirajućih upala srednjeg uha infektivni agens može dospjeti u kohleu ili endolimfatični sakus i izazvati promjene Reissnerove membrane (Fattori et al. 2008). Pacijenti koji su liječeni od alergijskih bolesti pokazuju poboljšanje u težini i trajanju simptoma (Derebery & Berliner 2007). To govori u prilog utjecaja alergijskih bolesti na resorpciju endolimfe i na druge faktore koji će dovesti do nastanka hidropsa.

## 7. PATOLOGIJA I PATOGENEZA

Karakterističan histopatološki nalaz temporalnih kostiju jest znatno proširenje endolimfatičnih prostora, što se uobičajeno, iako neispravno, naziva hidrops labirinta (Krajina 1986). Endolimfatički duktus i sakus imaju bitnu ulogu u regulaciji tlaka endolimfe te se smatra da je uzrok ovoj pojavi nedostatak resorptivne funkcije duktusa i sakusa. Opstrukcija u području endolimfatičnog duktusa nastaje zbog nakupljanja debrisa. On se oslobađa i uklanja pod utjecajem hidrofilnog proteina unutar sakusa te hormona saccina koji dovodi do povećanja volumena endolimfe (Gibson & Arenberg 1997). Posljedično opstrukciji, progresivno dolazi do širenja membranskog labirinta, najjače u području pužnice, odnosno unutar skale medije. Endolimfa koja ispunjava skalu mediju odvojena je od perilimfe Reissnerovom i bazilarnom membranom. Reissnerova membrana je toliko izbočena da može ispunjavati čitavu skalu vestibuli dok u području sakulusa može sezati i do ploče stapesa (Krajina 1986). Visoki tlak endolimfe dovodi do puknuća Reissnerove membrane ili promjene permeabilnosti membrana (www.worldcat.org 2014). Endolimfa koja sadrži veliku koncentraciju kalijevih iona prodire u perilimfatični prostor što za posljedicu ima intoksikaciju kohlearnih i labirintarnih senzoričkih i neuralnih struktura kalijem. Rezultat je trajna depolarizacija osjetnih stanica i živčanih završetaka, kao i nepoželjna trajna kontrakcija vanjskih slušnih stanica. Takvi prodori će se očitovati napadajima vrtoglavice, šumom u uhu i gubitkom sluha, najprije privremenim, a zatim trajnim (Krajina 1986). Cijeljenje endolimfatičke membrane ponovno uspostavlja endokohlearni potencijal i funkciju unutrašnjeg uha (www.worldcat.org 2014). Recidiviranje ovog procesa dovodi do epizodnih simptoma. Zamjećeno je da s napredovanjem bolesti nastaju degenerativne promjene u Cortijevu organu i spiralnom gangliju, ponajviše u apikalnom dijelu (Krajina 1986).



Slika 1. Patohistološki prikaz endolimfatičkog hidropsa u Meniereovoj bolesti. Prikazan je i gubitak perifernih aksona te atrofija strije vaskularis i Cortijeva organa (www.otopathologynetwork.org 2014).



## 8. TERAPIJA

Terapija u Meniereovoj bolesti može biti usmjerena na liječenje simptoma akutnog napada ili usmjerena prema profilaktičkoj prevenciji napada. Bolesnika osobito najviše smeta vrtoglavica koja ga može činiti nesposobnim za rad, ali i za život.

### 8.1. LIJEČENJE U FAZI AKUTNOG NAPADA

Ovisno o težini simptoma liječenje u akutnoj fazi napada može biti ambulantno ili bolničko. Usmjereno je na ublažavanje simptoma, prvenstveno na ublažavanje vrtoglavice. Za ublažavanje vestibularnih simptoma koristi se meklizin, antihistaminik prve generacije koji ima i antiemetsko djelovanje te lorazepam, benzodiazepin sa sedativnim te antiemetskim djelovanjem. Prometazin (antihistaminik prve generacije) i proklorperazin (antagonist dopaminskih (D2) receptora) se uglavnom daju protiv povraćanja i mučnine. Važna je i intravenska nadoknada tekućine radi prevencije dehidracije uslijed povraćanja. U terapiji se također daje i kortikosteroid za protuupalno djelovanje u unutarnjem uhu, deksametazon kroz 4 dana per os u dozi od 4 mg. Uobičajene doze ostalih lijekova su: meklizin sažvakat 12.5 mg dva puta dnevno do 50 mg tri puta dnevno, lorazepam 0,5 mg dva puta dnevno pod jezik, prometazin per os ili u obliku supozitorija 12.5 mg svakih 12 sati te proklorperazin također per os ili u obliku supozitorija svakih 12 sati u dozi od 5 mg ([www.american-hearing.org](http://www.american-hearing.org) 2014). Proklorperazin se može koristiti i u obliku intramuskularne injekcije, osobito ako postoji izrazita mučnina i povraćanje ([www.cks.nice.org.uk](http://www.cks.nice.org.uk) 2014). Za vrijeme napada bolesnik treba mirovati. Preporuča se leći na čvrstu podlogu, otvoriti oči i fiksirati predmet u mirovanju te izbjegavati pijenje tekućine zbog mogućeg povraćanja.

## 8.2. TERAPIJA IZMEĐU NAPADA

Nakon napadaja se provodi dugotrajna terapija betahistinom (histaminski agonist) i po potrebi tietilperazinom (fenotijazinski antiemetik). Efekt, kao i podnošljivost pojedinih lijekova nisu jednaki u svih bolesnika (Krajina 1986). Mehanizam djelovanja betahistina još nije sa sigurnošću ustanovljen no smatra se da povećava protok kroz striju vaskularis pužnice (Phillips & Prinsley 2008). Daje se u dozi od 24 mg dva puta dnevno kroz tri mjeseca. Zamijećeno je njegovo pozitivno djelovanje na učestalost, jačinu i trajanje napada, ali i na smanjenje drugih simptoma te u skladu s time i na poboljšanje kvalitete života (Mira et al. 2003). Obzirom na raznolikost faktora koji mogu utjecati na početak i tijek bolesti preporučuju se opće dijetetske mjere i promjena životnih navika. One uključuju smanjen unos soli, prestanak pušenja, pijenja čaja i kave, izbjegavanje stresa i drugih stanja koje bi mogle potaknuti napad (Krajina 1986).

## 8.3. UPORABA MENIETTOVOG UREĐAJA

Meniettov uređaj je minimalno invazivan, nedestruktivni tretman koji se može koristiti za dugoročno smanjivanje vestibularnih simptoma u bolesnika s Meniereovom bolesti. To je mali prijenosni generator koji odašilje puls niskog tlaka u unutarnje uho putem timpanostomske cjevčice. Uređaj može upotrebljavati sam bolesnik tri puta dnevno po 5 minuta (Dornhoffer & King 2008). Mogući mehanizam djelovanja ovog uređaja je utjecaj na tok endolimfe preko mjesta smanjenja tlaka kao što su endolimfatični duktus i sakus, čime se aktivira longitudinalni tok endolimfe (Odkvist et al. 2000). Tijekom 4 godine primjene u 58 % bolesnika zamjećeno je smanjenje učestalosti i jačine vertiginoznih napada, a 17 %

bolesnika ušlo je u remisiju tijekom 2 do 3 godine (Dornhoffer & King 2008). Preporuča se i uporaba ovog uređaja prije pokušaja kirurške terapije ili kemijske ablativne procedure (Huang et al. 2009).

#### 8.4. OPERATIVNO LIJEČENJE

Kada napadi postanu učestali sa smanjenim odgovorom na konzervativnu terapiju te kada prestanu fluktuacije sluha, trebalo bi razmisliti o kirurškom liječenju (Krajina 1986). Neuspjeh medikamentne terapije tijekom 3 do 6 mjeseci je indikacija za operaciju ([www.emedicine.medscape.com](http://www.emedicine.medscape.com) 2014). Cilj kirurške terapije jest isključenje perifernih receptora ravnoteže oboljele strane te očuvanje sluha što je dulje moguće (Krajina 1986). Operativno liječenje utječe na uklanjanje vertiginoznih napada te ne dovodi do poboljšanja sluha, gubitka tinitusa i ponoće u uhu ([www.worldcat.org](http://www.worldcat.org) 2014). Danas se preporučuju četiri skupine kirurških zahvata čije su osnovne ideje:

1. drenirati endolabirintarnu tekućinu;
2. lokalna primjena kortikosteroida ili aminoglikozida (gentamicina) u srednje uho;
3. uništiti funkciju vestibularnog živca neurotomijom transkranijalnim i transmeatalnim putem;
4. destruirati membranozni labirint putem fenestracije lateralnog polukružnog kanala ili kroz fenestru ovalis

Upala srednjeg uha i mastoiditis su kontraindikacije za operaciju zbog mogućeg razvoja meningitisa. Bilateralna vestibularna bolest je relativna kontraindikacija za destruktivne

postupke zbog mogućeg rizika od potpunog gubitka funkcije unutarnjeg uha. Preosjetljivost ili alergija na aminoglikozide je kontraindikacija za perfuziju tog lijeka. Kirurški zahvati nisu nužno kontraindicirani u starijih bolesnika. Bolesnici u svojim osamdesetim godinama su tolerirali labirintektomiju sasvim dobro ([www.emedicine.medscape.com](http://www.emedicine.medscape.com) 2014).

#### 8.4.1. DRENAŽA SAKUSA ENDOLIMFATIKUSA

Ovim postupkom se u bolesnom uhu nastoji ponovno uspostaviti drenažu endolimfe te stvoriti uvjete drenaže bliske fiziološkima (Padovan 1982). Smanjenje tlaka endolimfe se postiže uklanjanjem dijela petrozne kosti te povećanjem rezervoara endolimfe. Dodatno, smanjenje tlaka se može postići i postavljanjem drenažne cjevčice ili valvule koja odvodi endolimfu od endolimfatičnog prostora u mastoidni ili subarahnoidalni prostor ([www.emedicine.medscape.com](http://www.emedicine.medscape.com) 2014). Ako ovakav zahvat ne uspije ide se na destruktivnije zahvate (Padovan 1982).

##### 8.4.1.1. Indikacije

Svaka Meniereova bolest kod koje nismo našli etiološki faktor koji bismo liječenjem mogli odstraniti, indikacija je za drenažu sakusa. Indikaciju za drenažu sakusa bi trebalo postaviti što ranije, najbolje već u prvoj godini bolesti, jer se tada postižu najbolji rezultati poboljšanja praga sluha i nestanka vrtoglavice (Padovan 1982).

#### 8.4.1.2. Operativni postupak

Operacija se izvodi u općoj anesteziji. Poželjno je za vrijeme operacije održavati nizak tlak u bolesnika kako bi se krvarenje u operacijskom polju svelo na najmanju moguću mjeru, osobito za vrijeme manipulacije oko sakusa endolimfatikusa (Padovan 1982).

Bolesnik leži na leđima s okrenutom glavom tako da je bolesno uho gore. Incizija kože je retroaurikularna. Počinje na gornjoj inserciji uške, 1,5 cm od retroaurikularne brazde i proteže se do vrha mastoida. Prikaže se planum mastoideum te stražnji i gornji rub zvukovoda. Kožu zvukovoda nije potrebno odvajati od koštane stijenke. Pneumatski prostori mastoida se otvore i odstrane, prikaže se koštani pokrov sigmoidnog sinusa, zatim koštani pokrov dure srednje lubanjske jame te Citelijev kut. Inspekcijom se identificira antrum, kratki nastavak inkusa te lateralni polukružni kanal. Stražnji polukružni kanal leži okomito na lateralni te 2-3 mm medijalno od njega. Na mjestu na kojem se pretpostavlja da se nalazi stražnji polukružni kanal, odstrani se nešto spongioze mastoida. Prikazivanje stražnjeg polukružnog kanala se radi vrlo oprezno, s dijamantnim svrdlom uz sukciju i irigaciju koja se provodi za sve vrijeme prikazivanja pojedinih koštanih struktura. Bitno je jasno prikazati stražnji polukružni kanal da ga se ne bi nepažnjom otvorilo prilikom prikazivanja sakusa. Lokacija sakusa može varirati ponekad, ali je najčešće odmah posteriorno ili posterioinferiorno od stražnjeg polukružnog kanala ([www.emedicine.medscape.com](http://www.emedicine.medscape.com) 2014). Dio sakusa endolimfatikusa smješten je u duri stražnje lubanjske jame medijalno od sigmoidnog sinusa, a prikazujemo ju skidajući koštani pokrov s nje. Dura je plavkaste, dok je sakus bjelkaste boje. Donaldsova linija je imaginarna linija koja spaja osovinu lateralnog polukružnog kanala i sigmoidnog sinusa te je na njoj najčešće smješten sakus, iako može i kaudalno i kranijalno od nje. Prikazuje se cijela površina lateralne stijenke sakusa, onog dijela koji se nalazi između listova dure (Padovan 1982).

#### 8.4.1.3. Vrste drenaže

Drenaža prema Shambaughu se sastoji samo od dekompresije sakusa. Lateralni pokrov sakusa se odstrani kako bi se sakus izložio atmosferskom tlaku koji je manji od pritiska likvora. To uzrokuje hiperemiju stijenke sakusa ex vacuo, a hiperemija pospešuje resorpciju (Padovan 1982).

Kod drenaže prema Morrisonu postavlja se najlonska cjevčica duljine 6 mm, promjera 0,3 mm, koja drenira sakus u mastoid (Padovan 1982).

Prema Plesteru također se drenira sakus u mastoid tako da se načini otvor na lateralnom zidu sakusa i postavi komadić silastika (Padovan 1982).

Drenaža sakusa se može također izvesti tako da se postavi trajna veza (engl. shunt) između endolimfatičkog i subarahnoidalnog prostora. To je drenaža prema House-u. Otvara se najprije lateralni zid sakusa, zatim medijalni te se u sakus postavlja silikonska cjevčica dužine 8 mm koja ima oblik slova T. Duži krak cjevčice se postavlja u subarahnoidni prostor, dok kraći krak ostaje u sakusu. Najprije se između likvora i endolimfatičkog sustava uspostavi ravnoteža, a u trenutku kada poraste tlak u membranoznom labirintu, endolimfa se drenira u subarahnoidalni prostor. Nedostatak ove vrste drenaže je što i likvor ulazi u endolimfatički sistem, odnosno, nema kontrole smjera drenaže (Padovan 1982).

Arenberg je riješio ovaj problem tako što je u cjevčicu od silastika ugradio jednosmjernu propusnu valvulu. Cjevčica je dugačka 1 cm, a sastoji se od šireg i užeg kraka koji izgleda poput repa. U širem kraku se nalazi valvula, dok se uži krak postavlja u otvor lateralnog zida sakusa održavajući ga otvorenim, dovoljno da može istjecati endolimfa. Kod urednog tlaka endolimfe valvula miruje, dok kod povišenog propušta endolimfu prema repu u mastoid. Sama cjevčica ima u sebi postavljene dvije zlatne žice što omogućuje da se nakon operacije na rendgenskoj snimci može vidjeti položaj cjevčice (Padovan 1982).

Nakon što se postavi drenaža, sakus se pokriva slobodnim mišićnim režnjem. Rana se zatvara šavovima potkožja i kože. Nakon operacije potrebno je nekoliko dana da bi se uspostavila ravnoteža između sekrecije i drenaže zbog čega bolesnik može imati još jedan ili dva blaža napadaja vrtoglavice. Ako se drenaža postavlja u subarahnoidalni prostor, moguće je istjecanje likvora kroz retroaurikularni rez u prvim postoperativnim danima. Sekrecija sama brzo prestane, a za vrijeme istjecanja likvora potrebno je područje rane održavati sterilnim. Kod ostalih tehnika nema znatnog istjecanja tekućine retroaurikularno. Bolesnik se otpušta kući nakon uklanjanja šavova na koži (Padovan 1982).

#### 8.4.1.4. Komplikacije

Morbiditetni te mortalitetni rizici drenažnih operacija su relativno niski. Rizik od gubitka sluha te oštećenja facijalnog živca je minimalan ako se operacija izvodi od strane iskusnog kirurga ([www.emedicine.medscape.com](http://www.emedicine.medscape.com) 2014). Otvaranje sakusa može za posljedicu imati gluhoću zbog istjecanja veće količine endolimfe, dok zahvat na duri kao i kod drugih operacija može dovesti do pojave meningitisa (Padovan 1982). Također se navodi kao moguća komplikacija provodni gubitak sluha za niske frekvencije. Smatra se da može biti povezano s rezidualnim komadićima kosti i ožiljkavanjem no navedena je i mogućnost da otvaranje tzv. trećeg prozora unutar sustava stvara blagi zračni prostor unutar kostiju ([www.emedicine.medscape.com](http://www.emedicine.medscape.com) 2014).

#### 8.4.1.5. Uspješnost operacije

Kontrola vrtoglavice i stabiliziranje oštrine sluha postiže se ovim postupcima u 60 do 90 %. Stopa uspješnosti se ne razlikuje između postupka drenaže postignute samo dekompresijom sakusa te postupaka gdje se drenaža vrši postavljanjem shunta (www.emedicine.medscape.com 2014).

#### 8.4.2. LOKALNA PRIMJENA LIJEKOVA U SREDNJE UHO

Ovim postupkom kortikosteroid ili aminoglikozid se dostavlja u šupljinu srednjeg uha preko miringotomije. Od tamo, lijek se apsorbira u unutrašnje uho kroz membranu okruglog prozorčića što omogućuje postizanje visokih koncentracija lijeka u unutrašnjem uhu s minimalnim sistemskim učinkom. Lijek se može instalirati pomoću igle, cijevčice u bubnjiću ili mikrokaterom (Silverstein Micro Wick system). Određene su inovacije dizajnirane s ciljem usmjeravanja protoka lijeka izravno na okrugli prozorčić te smanjenja gubitka lijeka kroz Eustahijevu cijev. Od lijekova najčešće se koristi deksametazon ili gentamicin (www.emedicine.medscape.com 2014).

##### 8.4.2.1. Primjena deksametazona

Lokalna primjena kortikosteroida u srednje uho smatra se nedestruktivnom metodom. Takva aplikacija kortikosteroida je osobito korisna kada pacijenti imaju lošu toleranciju na sistemske nepovoljne učinke kortikosteroida. Također, prednost ovog pristupa je što se mogu



primijeniti veće koncentracije ([www.emedicine.medscape.com](http://www.emedicine.medscape.com) 2014). Kortikosteroidi imaju protuupalni učinak unutar labirinta što je zamjećeno u dobrom odgovoru na terapiju kod imunoloških uzroka bolesti. Postupak se izvodi u lokalnoj anesteziji u ležećem položaju s glavom okrenutom na suprotnu stranu od tretiranog uha. Na bubnjiću se iglom naprave dva otvora. Jedan otvor služi odstranjenju zraka iz bubnjišta dok se kroz drugi otvor aplicira deksametazon. Primjenjuje se doza od 0.4 do 1 mL (12 mg/mL), dovoljna da napuni prostor bubnjišta ili prekrije okrugli otvor. Nakon aplikacije, glava se postavlja nešto niže od tijela, pod kutem od 45 stupnjeva na suprotnu stranu tako da tretirano uho ostane okrenuto prema gore bar 30 min. Komplikacije pri primjeni kortikosteroida su minimalne i uključuju perforaciju bubnjića te upalu srednjega uha. Uspješnost lokalne primjene deksametazona u kontroli vertiginoznih napada iznosi oko 90 % tijekom 2 godine. Kontrola napada nakon samo 1 injekcije deksametazona postiže se u oko 40 % bolesnika dok se u ostalih pozitivan učinak vidi nakon 2 do 7 primjena (Boleas-Aguirre et al. 2008).

#### 8.4.2.2. Primjena gentamicina

Lokalna primjena aminoglikozida u srednje uho se za razliku od primjene kortikosteroida smatra destruktivnim postupkom zbog ototoksičnosti ([www.emedicine.medscape.com](http://www.emedicine.medscape.com) 2014). Postupak davanja gentamicina u srednje uho je jednak onome kod davanja kortikosteroida. Bolesnik je u ležećem položaju, pod lokalnom anestezijom s glavom okrenutom na suprotnu stranu od tretiranog uha pod kutem od 45 stupnjeva. Nakon primjene, glava se postavlja u niži položaj od ostatka tijela kroz 30 minuta kako bi se kontinuirano oplahivao okrugli otvor otopinom gentamicina. Injicira se oko 0,4 ml otopine gentamicina (26,7 mg/mL) (Nguyen et al. 2009).

Potpuna kontrola napada vrtoglavice postiže se u oko 75 % pacijenata, a znatna u oko 90 % pacijenata (Cohen-Kerem et al. 2004). U 5 do 25 % bolesnika može doći do značajnog pogoršanja sluha te je važna komplikacija uporabe gentamicina ([www.emedicine.medscape.com](http://www.emedicine.medscape.com) 2014).

#### 8.4.3. NEURECTOMIA VESTIBULARIS

Od svih operativnih postupaka koji se koriste u liječenju Meniereove bolesti, neurektomija nervusa vestibularisa je najinvazivnija metoda. Ovom postupku pristupaju uglavnom pacijenti s unilateralnom Meniereovom bolešću koja je praćena jakim vertigom refraktornim na prijašnju terapiju te zadovoljavajućim sluhom ([www.worldcat.org](http://www.worldcat.org) 2014).

##### 8.4.3.1. Operativni postupak

Nervusu vestibularisu pristupamo kroz srednju lubanjsku jamu ili retrosigmoidnim pristupom (Padovan 1982). Kirurzi uglavnom koriste retrosigmoidni pristup, jer je manje tehnički zahtjevan od pristupa kroz srednju lubanjsku jamu. Operacija traje oko tri do četiri sata. Kirurg izvodi kraniotomiju posteriorno prema sigmoidnom sinusu kako bi izložio cerebelopontin kut i vizualizirao osmi kranijalni živac. Pravilna identifikacija vestibularnog živca je nužna kako bi se izbjeglo prekidanje facijalnog te kohlearnog živca. Pri izlasku iz unutarnjeg slušnog kanala, vestibularni živac se pomiče iz lateralne u superiornu poziciju te su njegove niti one koje su najbliže tentoriju ([www.emedicine.medscape.com](http://www.emedicine.medscape.com) 2014).

Pristup kroz srednju lubanjsku jamu obuhvaća kraniotomiju veličine 5x5 cm, superiorno od temporalne linije iznad vanjskog slušnog kanala. Nakon što se unutrašnji slušni kanal identificira i otvori, vestibularni živac se prereže što je lateralnije moguće. Kod pristupa kroz srednju lubanjsku jamu postiže se nešto bolja ablacija živca, jer se živac prereže odmah nakon odvajanja od vestibularnog organa prije nego određena zalutala vlakna dobiju priliku križati se s vlaknima facijalnog te kohlearnog živca. Nedostaci ovog pristupa su poteškoće u pronalaženju unutrašnjeg slušnog kanala te ograničena izloženost vestibularnog živca u kanalu zbog položaja facijalnog živca. Presijecanje vestibularnog živca bez da se vrši pritisak na facijalni te kohlearni živac je teško jer se vestibularni snop nalazi duboko u kanalu. Osim toga, rizik od oštećenja kohlearne arterije, što dovodi do gubitka sluha, veći je u pristupu kroz srednju lubanjsku jamu nego kod retrosigomidnog pristupa ([www.emedicine.medscape.com](http://www.emedicine.medscape.com) 2014).

Nije dovoljno samo nervus presjeći već se treba i izrezati ganglion Scarpe kako bi se spriječila regeneracija živčanih niti nakon presijecanja. Poslije presijecanja bolesnik ima mučninu, vrtoglavicu, povraća te ga zanosi kod hoda. Kod mladih osoba smetnje se smiruju i uspostavlja se dobra kompenzacija osjeta ravnoteže tokom tri mjeseca. Kod starijih bolesnika potrebno je nešto duže vrijeme da bi se uspostavila centralna kompenzacija osjeta ravnoteže (Padovan 1982).

Komplikacije vestibularne neurektomije su rijetke. One uključuju oštećenje facijalnog živca, likvoreju, pogoršanje šuma u ušima i vrtoglavice, glavobolju, krvarenje te infekcije (meningitis) ([www.emedicine.medscape.com](http://www.emedicine.medscape.com) 2014).

#### 8.4.3.2. Uspješnost operacije

Prednost vestibularne neurektomije je kontrola vertiginoznih napada u 95 do 98 % slučajeva dok u oko 95 % postiže se očuvanje sluha u kirurški tretiranog uha (www.emedicine.medscape.com 2014).

#### 8.4.4. DESTRUKTIVNI ZAHVATI

##### 8.4.4.1. Indikacije

Ako je na jednom uhu dokazana potpuna ili gotovo potpuna gluhoća, a iscrpljene su sve mogućnosti konzervativne terapije, tada se među ostalim kirurškim zahvatima može izvesti i transfenestralna aspiracija labirinta po Cawthornu (Padovan 1982). Zahvat ne zahtjeva ulazak u lubanjsku šupljinu te je manje složen i invazivan od vestibularne neurektomije.

##### 8.4.4.2. Operativni postupak

Operaciju je najbolje izvoditi u potenciranoj lokalnoj anesteziji. Put pristupa je transmeatalni pristup po Rosenu (Padovan 1982).

Prvi čin operacije je transmeatalna polucirkumferencijalna incizija kože stražnjeg zida zvukovoda, 8 mm od ruba bubnjića. Timpanomeatalni režanj se pažljivo odljušti te premjesti prema prednjem zidu zvukovoda. Nakon toga se nastavi odmicanje bubnjića i korde timpani koji se pomaknu prema naprijed. Da bi se dobio dobar pregled na inkudostapedijalni zglob,

tetivu muskulusa stapedijusa te na fenestru ovalis, potrebno je kohlejom ili frezom otkloniti dio stražnjeg koštanog zvukovoda. Nakon toga se izvrši dezartikulacija inkudostapedijskog zgloba (Padovan 1982).

Drugi čin operacije je ekstrahiranje mobilnog stapesa iz fenestre ovalis i aspiracija membranoznog labirinta. Stapes se ekstrahira oprezno uz pomoć mikrokukice iz fenestre ovalis te ga treba sačuvati u cijelosti. Takav intaktan stapes ostane visjeti na tetivi stapedijusa. Stapes se zatim prebaci preko promontorija. Pod velikim povećanjem mikroskopa učini se inspekcija vestibuluma te se pomoću finog aspiracijskog nastavka aspirira dohvatljivi dio labirinta. Asistent za vrijeme postupka izvješćuje operatera o stupnju bolesnikova nistagmusa te o stanju inervacije facijalisa (Padovan 1982).

Treći čin operacije je reponiranje stapesa u fenestru ovalis. Nakon što se isprazni vestibulum reponira se stapes u fenestru ovalis i obloži komadićima gelfoama. U slučaju da se kod ekstrakcije potrga stapes, može se tada fenestra prekriti gelfoamom ili komadićem vezivnog tkiva, perihondrijem s tragusa ili komadićem periosta (Padovan 1982).

Nekoliko dana nakon operacije većina bolesnika je nesigurna u stajanju i hodanju. Postoperativna mučnina se rijetko javlja. Oko tjedan dana nakon operacije bolesnik napušta bolnicu, a nakon nekoliko tjedana može se vratiti svom poslu (Padovan 1982).

#### 8.4.4.3. Uspješnost operacije

Prednost destruktivnog zahvata je visok postotak izlječenja i iznosi više od 95 % (www.emedicine.medscape.com 2014).

## **9. ZAHVALE**

Zahvaljujem u prvom redu svom mentoru, prof.dr.sc. Srećku Branici na ljubaznosti, strpljenju, pomoći i vodstvu pri izradi ovog diplomskog rada.

Hvala svim kolegama i prijateljima koji su me podržavali kroz sve godine studiranja te bili oslonac onda kada je bilo najpotrebnije.

Najveće hvala mojim roditeljima na razumijevanju i podršci tokom studiranja.

## 10. LITERATURA

1. Boleas-Aguirre MS, Lin FR, Della Santina CC, Minor BL, Carey PJ (2008) Longitudinal Results With Intratympanic Dexamethasone in the Treatment of Meniere's Disease. *Otol Neurotol* 29(1): 33–38.
2. Choung YH, Park K, Kim CH, Kim HJ, Kim K (2006) Rare cases of Ménière's disease in children. *J Laryngol Otol* 120(4):343-52.
3. Cohen-Kerem R, Kisilevsky V, Einarson TR, Kozler E, Koren G, Rutka JA (2004) Intratympanic gentamicin for Ménière's disease: a meta-analysis. *Laryngoscope* 114(12):2085-91.
4. da Costa SS, de Sousa LC, Piza MR (2002) Meniere's disease: overview, epidemiology, and natural history. *Otolaryngol Clin North Am* 35(3):455-95
5. Derebery MJ, Berliner KI (2007) Allergy and Ménière's disease. *Curr Allergy Asthma Rep* 7(6):451-6.
6. Dornhoffer JL, King D (2008) The effect of the Meniett device in patients with Ménière's disease: long-term results. *Otol Neurotol* 29(6):868-74
7. Fattori B, Nacci A, Dardano A, Dallan I, Grosso M, Traino C, Mancini V, Ursino F, Monzani F (2008) Possible association between thyroid autoimmunity and Meniere's disease. *Clin Exp Immunol* 152(1):28-32.
8. Gibson WP, Arenberg IK (1997) Pathophysiologic theories in the etiology of Meniere's disease. *Otolaryngol Clin North Am* 30(6):961-7.
9. House JW, Doherty JK, Fisher LM, Derebery MJ, Berliner KI (2006) Meniere's disease: prevalence of contralateral ear involvement. *Otol Neurotol* 27(3):355-61.
10. <http://american-hearing.org/disorders/menieres-disease>. Pristupljeno 15. svibnja 2014.

11. <http://cks.nice.org.uk/menieres-disease#!scenariorecommendation:3>. Pristupljeno 15. svibnja 2014.
12. <http://emedicine.medscape.com/article/1159069-clinical>. Pristupljeno 15. svibnja 2014.
13. <http://emedicine.medscape.com/article/1159069-overview#a0156>. Pristupljeno 14. svibnja 2014.
14. <http://emedicine.medscape.com/article/1159069-workup#showall>. Pristupljeno 14. svibnja 2014.
15. <http://emedicine.medscape.com/article/856658-overview#a15>. Pristupljeno 14. svibnja 2014.
16. <http://otopathologynetwork.org/tbimages/chapter14A/?page=1>. Pristupljeno 15. svibnja 2014.
17. <http://www.worldcat.org/title/medifocus-guidebook-menieres-disease/oclc/701850427/viewport>. Pristupljeno 15. svibnja 2014.
18. Huang W, Liu F, Gao B, Zhou J (2009) Clinical long-term effects of Meniett pulse generator for Meniere's disease. *Acta Otolaryngol* 129(8):819-25
19. Ibekwe TS, Fasunla JA, Ibekwe PU, Obasikene GC, Onakoya PA, Nwaorgu OG (2008) Migraine and Meniere's disease: two different phenomena with frequently observed concomitant occurrences. *J Natl Med Assoc* 100(3):334-8.
20. Kentala E, Havia M, Pyykkö I (2001) Short-lasting drop attacks in Meniere's disease. *Otolaryngol Head Neck Surg* 124(5):526-30
21. Krajina Z (1986) *Otorinolaringologija i cervikofacijalna kirurgija*. Zagreb. Školska knjiga
22. Mancini F, Catalani M, Carru M, Monti B (2002) History of Meniere's disease and its clinical presentation. *Otolaryngol Clin North Am* 35(3):565-80.



23. Mateijsen DJ, Van Hengel PW, Van Huffelen WM, Wit HP, Albers FW (2001) Pure-tone and speech audiometry in patients with Menière's disease. *Clin Otolaryngol Allied Sci* 26(5):379-87.
24. Mira E, Guidetti G, Ghilardi L, Fattori B, Malannino N, Maiolino L, et al (2003) Betahistine dihydrochloride in the treatment of peripheral vestibular vertigo. *Eur Arch Otorhinolaryngol* 260(2):73-7.
25. Nguyen KD, Minor LB, Della Santina CC, Carey JP (2009) Vestibular Function and Vertigo Control after Intratympanic Gentamicin for Ménière's Disease. *Audiol Neurootol* 14(6): 361–372.
26. Odkvist LM, Arlinger S, Billermark E, Densert B, Lindholm S, Wallqvist J (2000) Effects of middle ear pressure changes on clinical symptoms in patients with Ménière's disease - a clinical multicentre placebo-controlled study. *Acta Otolaryngol Suppl* 543:99-101
27. Padovan I (1982) *Otorinolaringologija*. Zagreb. Školska knjiga
28. Perez N, Martin E, Zubieta JL, Romero MD, Garcia-Tapia R (2002) Benign paroxysmal positional vertigo in patients with Ménière's disease treated with intratympanic gentamycin. *Laryngoscope* 112(6):1104-9.
29. Phillips JS, Prinsley PR (2008) Prescribing practices for Betahistine. *Br J Clin Pharmacol* 65(4):470-1.
30. Shin JE, Kim CH, Park HJ (2013) Vestibular abnormality in patients with Meniere's disease and migrainous vertigo. *Acta Otolaryngol* 133(2):154-8.
31. Weber P (2008) *Vertigo and Disequilibrium: A Practical Guide to Diagnosis and Management*. New York. Thieme

## 11. ŽIVOTOPIS

### OSOBNI PODATCI

Ime i prezime: Iva Tucić

Datum i mjesto rođenja: 24.12.1988., Nova Gradiška

### OBRAZOVANJE

2008. - 2014. Medicinski fakultet Sveučilišta u Zagrebu

2004. - 2008. Gimnazija "Matija Mesić" Slavonski Brod

1996. - 2004. Osnovna škola "Antun Mihanović" Nova Kapela

### DODATNO OBRAZOVANJE

1998. - 2004. Osnovna glazbena škola Požega

### IZVANNASTAVNE AKTIVNOSTI

2008. - 2014. Članica studentske udruge CROMSIC

### POSEBNA ZNANJA I VJEŠTINE

Strani jezici: aktivno služenje engleskim jezikom, poznavanje osnova njemačkog jezika

Rad na računalu: MS Office, Internet

### HOBI I INTERESI

Moderni i klasični ples, slikanje, sviranje klavira