

# Rijetki tumor pluća u dječjoj dobi - inflamatorni miofibroblastični tumor

---

Žganjer, Mirko; Nikolić, Igor; Čizmić, Ante; Mesić, Marko; Župančić, Božidar

Source / Izvornik: **Liječnički vjesnik, 2014, 136, 25 - 27**

Journal article, Published version

Rad u časopisu, Objavljena verzija rada (izdavačev PDF)

Permanent link / Trajna poveznica: <https://um.nsk.hr/um:nbn:hr:105:788190>

Rights / Prava: [In copyright](#)/[Zaštićeno autorskim pravom.](#)

Download date / Datum preuzimanja: **2024-11-14**



Repository / Repozitorij:

[Dr Med - University of Zagreb School of Medicine Digital Repository](#)



# RIJETKI TUMOR PLUĆA U DJEČJOJ DOBI – INFLAMATORNI MIOFIBROBLASTIČNI TUMOR

## A RARE TUMOR OF THE LUNG IN CHILDHOOD – INFLAMMATORY MYOFIBROBLASTIC TUMOR

MIRKO ŽGANJER, IGOR NIKOLIĆ, ANTE ČIZMIĆ,  
MARKO MESIĆ, BOŽIDAR ŽUPANČIĆ\*

**Deskriptori:** Plućni tumori – dijagnoza, patologija, kirurgija; Tumori mišićnog tkiva – dijagnoza, patologija, kirurgija; Rijetke bolesti – dijagnoza, patologija, kirurgija

**Sažetak.** Inflammatory miofibroblastični tumor (IMT) benigna je novotvorina koja uglavnom zahvaća pluća kod djece. Od svih tumora pluća javlja se u 0,7%.<sup>1</sup> Brunn je tumor prvi opisao 1939. godine.<sup>2</sup> Postavljanje sigurne dijagnoze veoma je teško i često moguće tek nakon resekcije tumora. Mi želimo prikazati 13-godišnju bolesnicu s plućnim IMT-om koja je duže vrijeme kašljala, imala zaduhu i osjećaj nelagode u prsnom košu. Rendgenska snimka, kao i kompjutorizirana tomografija pokazale su prisutnost tumorske mase u donjem plućnom režnju s desne strane. Njezini klinički i radiološki nalazi nisu bili specifični da bi se mogla utvrditi dijagnoza pa se indicirao kirurški zahvat. Sam zahvat i postoperativni tijek protekli su bez komplikacija. Tumor je odstranjen u cijelosti, histološki je potvrđen upalni miofibroblastični tumor pluća. Bolesnica je 2 godine nakon operacije bila bez kliničkih znakova recidiva bolesti.

**Descriptors:** Lung neoplasms – diagnosis, pathology, surgery; Neoplasms, muscle tissue – diagnosis, pathology, surgery; Rare diseases – diagnosis, pathology, surgery

**Summary.** Inflammatory myofibroblastic tumor (IMT) is a rare benign neoplasm, mainly involving the lungs of the children. It represents 0.7% of all lung tumors.<sup>1</sup> It was first described by Brunn in 1939.<sup>2</sup> Diagnosis is very difficult and often only possible after resection of the tumor. We would like to present a case of pulmonary IMT in a 13-year-old girl who presented with symptoms like cough, shortness of breath, and chest discomfort. Chest X ray and computed tomography revealed the presence of a right lower lobe lung mass. Its clinical and radiological findings were diverse and non specific. The mass was removed in toto, histopathology confirmed the inflammatory myofibroblastic tumor of the lung. Intraoperative and postoperative courses were uneventful. The patient has been without any signs of relapse 2 years after the surgery.

Liječ Vjesn 2014;136:25–27

Inflamatorni miofibroblastični tumor (IMT) je rijedak tumor koji se javlja kod mlađih ljudi, do 30. godine života, najčešći je između 6 i 10 godina. Budući da najčešće zahvaća gastrointestinalni trakt i pluća, tumor se može pojaviti na nekoliko mjesta u isto vrijeme, a veličina je od 1 do 20 cm u promjeru. Klinička slika ovisi o položaju tumora i o tome koji je sustav u tijelu zahvaćen pa je vrlo teško postaviti dijagnozu bez kirurške ekscizije i patohistološke analize. Odstranjenje u cijelosti u najvećem broju slučajeva znači izlječenje i rijetko se javlja recidiv. Metastaze se javljaju u manje od 5% slučajeva i nalaze se u plućima, mozgu, jetri i kostima. Stoga sve bolesnike koji su operirani od IMT-a mora pratiti onkolog.<sup>3</sup> IMT je bio opisan pod različitim imenima kao granulom plazma-stanica, upalni pseudotumor, histiocitom, fibrosantom, ksantogranulom. Tumori pluća u djece su rijetka patologija i čine tek oko 1% od svih tumora koji se javljaju u dječjoj dobi,<sup>5,7</sup> ali IMT se javlja u 56% benignih tumora dječje dobi.<sup>4</sup> Klinički i radiološki nalazi nisu specifični i stoga je gotovo nemoguće postaviti dijagnozu bez kirurške resekcije tumora. Više od polovice bolesnika nema simptoma, a dijagnoza se postavi kod slučajne potrebe za radiološkom obradom. Simptomatski bolesnici kašlju, osjećaju bol u prsima, zaduhu uz lagano povišenu tjelesnu temperaturu i katkad gubitak težine. Od laboratorijskih nalaza mogu se katkad zamijetiti porast upalnih parametara (L, SE, CRP) i blaža anemija. Na rendgenskim snimkama nađe se solitarna, oštro ograničena tvorba, okrugla ili ovalna. CT dijagnostika nije specifična i ne može uputiti na dijagnozu. Prava i sigurna dijagnoza može se postaviti samo nakon biopsije ili ekscizije tumora. Dife-

rencijalnodijagnostička enigma je velika, jer postoji nekoliko tumora u ovom području – karcinoid, blastom, limfomi, limfoproliferativne bolesti, fibrosarkomi.

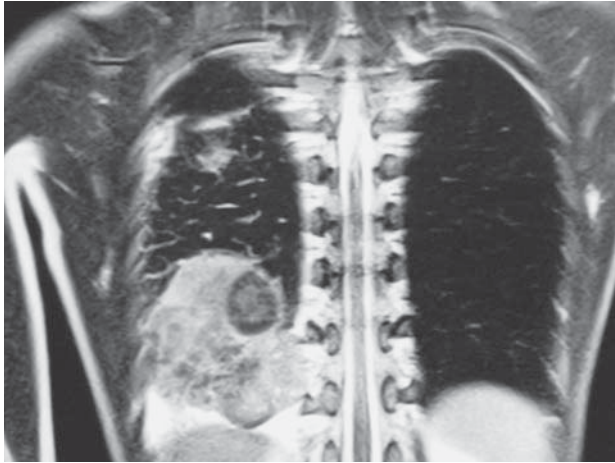
### Prikaz bolesnice

Djevojčica je rođena iz uredne četvrte trudnoće i do treće godine života bila je zdrava. S 3 je godine slikala pluća zbog pneumonije i zamijećena je manja promjena u donjem desnom dijelu pluća koja je interpretirana kao kalcificirani hematom. Roditelji nisu dolazili na kontrole s djevojčicom jer nije imala nikakve tegobe. Nakon 9 godina počela je slabije jesti, gubiti na tjelesnoj težini, loše se osjećala, stalno je bila supfebrilna, noću se znojila, bila umorna, imala je anemiju i smanjenu koncentraciju. Učinjena je laboratorijska obrada i nađena je anemija. Rutinski se učinio rendgenogram prsnog koša i našlo se u desnomo dorzobazalnom području oštro ograničeno inhomogeno zasjenjenje s kalcifikatima. MR nalaz odgovarao je solidnoj ekspanzivnoj tvorbi u desnom prsištu veličine 9×7,5×4,5 cm s nekoliko kalcifikata. Tvorba je široko prilijegala uz dijafragmu, torakalnu stijenku, paravertebralno i uz medijastinum parakardijalno (slika 1, slika 2). Učinjene serološke pretrage (IFA i

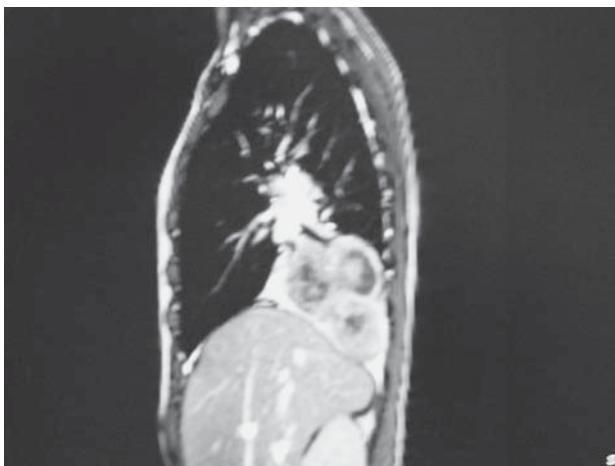
\* **Klinika za dječje bolesti Zagreb** (prim. dr. sc. Mirko Žganjer, dr. med.; doc. dr. sc. Ante Čizmić, dr. med.; Marko Mesić, dr. med.; prof. dr. sc. Božidar Župančić, dr. med.), **Medicinski fakultet Sveučilišta u Zagrebu, Klinička bolnica Dubrava**, (doc. dr. sc. Igor Nikolić, dr. med.)

Adresa za dopisivanje: Prim. dr. sc. M. Žganjer, Zavod za kirurgiju prsnog koša, Klinika za dječje bolesti Zagreb, Klaićeva 16, 10000 Zagreb, e-mail: mirko.zganjer@gmail.com

Primljeno 11. srpnja 2013., prihvaćeno 25. studenoga 2013.

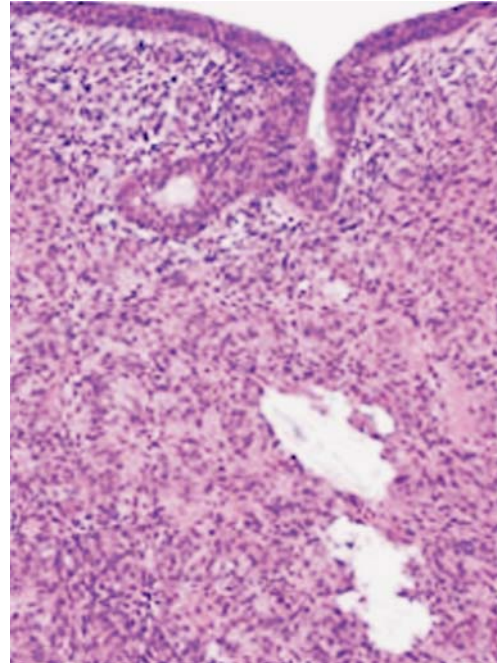


Slika 1. IMT u prsnoj koši  
Figure 1. Chest IMT



Slika 2. IMT u prsnoj koši (profilna slika)  
Figure 2. IMT in the chest (profile figure)

ELISA) na ehinokok bile su negativne. Od laboratorijskih nalaza samo su upalni parametri bili povišeni (CRP 97,9 mg/L; mSE 105 mm/h). U dijagnostički postupak bili su uključeni pedijatar onkolog, pulmolog, gastroenterolog, infektolog, radiolog i torakalni kirurg. Budući da su bili iscrpljeni svi dijagnostički postupci (laboratorijska obrada, rendgenogram, MR, tumorski markeri) i nije se došlo do sigurne dijagnoze, indicirao se kirurški zahvat da bi se učinila biopsija ili ekscizija tumora. Učinjena je desnostrana posterolateralna torakotomija kroz 6. interkostalni prostor i nađene su obilne priraslice donjega desnog režnja za stijenku prsnog koša i za perikard. Nakon oslobađanja priraslica učinjena je donja lobektomija uz djelomičnu resekciju perikarda, jer su priraslice prema perikardu bile tako jako izražene da se nije mogao odvojiti bez oštećenja. Sam tumor nije zahvaćao hilus koji je bio makroskopski bez znakova infiltracije. Eksplozija ostalog dijela prsnog koša nije se našlo znakova tumorskih promjena. Tumorska je tvorba bila veličine 9×7,5×4,5 cm, sivobjelkaste boje, čvrste konzistencije i žarišno kalcificirana. Histološki se vide vretenaste miofibroblastične stanice umjerena poliformizma s infiltratom plazma-stanica, limfocita i eozinofila. Miofibroblastične stanice okružuju vaskularne prostore, vidljivi su grubi kalci-



Slika 3. Histološki se nalaze vretenaste miofibroblastične stanice umjerena poliformizma s infiltratom plazma-stanica, limfocita i eozinofila. (bojenje hematoksilinom i eozinom, povećanje 100×)  
Figure 3. Histology found myofibroblastic spindle cells of moderate polymorphism with infiltrate of plasma cells, lymphocytes and eosinophils. (Hematoxylin and Eosin staining, magnified 100×)

fikati, vretenaste stanice s palisadnim uzorkom i osealna metaplazija. Nekroza se ne nalazi. Miofibroblastične stanice sadržavaju do 2 mitoze u 50 VVP-a i pokazuju imunohistokemijsku pozitivnost na VIM, SMA. Imunohistokemijska se restrikcija lakih lanaca ne nalazi. Histološki nalaz, imunohistokemijska analiza (VIM, DEZ, S100, SMA, ALK, Ki67), kapa-lambda odgovaraju inflamatornomu miofibroblastičnom tumoru (slika 3).

Sama operacija i postoperacijski tijek protekli su uredno. Djevojčica je redovito dolazila na kontrole, nije imala nikakve simptome i na kontrolnoj MR nije bilo znakova recidiva unatrag 2 godine.

### Rasprava

IMT je rijedak benigni tumor koji je Brunn prvi opisao 1939. godine; mjesto tumora bilo je u plućima.<sup>2</sup> Histopatološki, IMT je karakteriziran miofibroblastima koji su pomiješani s kroničnim upalnim stanicama, plazma-stanicama, limfocitima, vretenastim stanicama i histiocitima.<sup>5</sup> Ovisno o vrsti stanica koje su dominantne u tumoru često se on zove tumor plazma-stanica, fibrozni histiocitom, ksantogranulom, embrionalni rabdomiosarkom, fibrosarkom ili upalni pseudotumor.<sup>6</sup> Zbog nekoliko vrsta stanica koje se nalaze histološki u tumoru diferencijalnodijagnostički treba uzeti u obzir maligni limfom, limfoidnu hiperplaziju, pseudolinfom, plazmocitom, maligni fibrozni histiocitom, sarkom. Pojam pseudotumor nastao je i prvi su ga upotrijebili u literaturi Matsubara i suradnici, jer tumor klinički i radiološki slični malignom procesu.<sup>7</sup>

IMT je relativno čest primarni tumor u djece i čini oko 20% svih primarnih tumora.<sup>8</sup> Djeca su najčešće asimptomatska, dijagnoza se često postavi rendgenskom snimkom prsnog koša koja se učini zbog razloga koji nije povezan s

tumorom. Ako postoje simptomi, najčešći su povišena tjelesna temperatura, kašalj, bol u prsima, zaduha pri naporu, gubitak težine i iskašljavanje krvi. Jedina metoda u sigurnoj dijagnostici i liječenju IMT-a jest kirurški zahvat. Samo resekcija i histološka i imunohistokemijska analiza mogu dovesti do prave dijagnoze i razlikovati IMT od malignih tumora.

Lee i suradnici istraživali su kliničke znakove, dijagnostiku, tijek liječenja i izlječenje pacijenata. Prognoza je bolja ako je tumor manji od 3 cm i uspije se odstraniti u cijelosti. Petogodišnje preživljenje je 91,3%, a recidiv je nađen u 4% i javlja se kod bolesnika u kojih nije učinjena resekcija tumora u cijelosti. Prognoza je u pacijenata kod kojih je učinjena radikalna resekcija odlična. Efekti radioterapije, laserske terapije i kemoterapije su dubiozni.<sup>9,10</sup>

Premda je IMT benigni tumor, poneki autori smatraju da je IMT tumor s niskim malignitetom jer postoji mogućnost lokalne invazivnosti, recidiva ili maligniteta. Svi se ipak slažu da je jedini lijek u liječenju IMT-a radikalna resekcija tumora.

## LITERATURA

1. Hartman GE, Shochat SJ. Primary pulmonary neoplasms of childhood: A review. *Ann Thorac Surg* 1983;36:108–119.
2. Yu DC, Grabowski MJ, Kozakewich HP i sur. Primary lung tumors in children and adolescents: a 90-year experience. *J Pediatr Surg* 2010;45(6):1090–5.
3. Gleason BC, Hornick JL. Inflammatory myofibroblastic tumours: where are we now? *J Clin Pathol* 2008;61(4):428–37.
4. Weldon CB, Shamberger RC. Pediatric pulmonary tumors: Primary and metastatic. *Sem Pediatr Surg* 2008;17:17–29.
5. Hammas N, Chbani L, Rami M i sur. A rare tumor of the lung: inflammatory myofibroblastic tumor. *Diagn Pathol* 2012;17:7:83.
6. Hyun JL, Jin SK, Yong SC i sur. Treatment of inflammatory myofibroblastic tumor of the chest: the extent of resection 2007;84(1):221–4.
7. Prabhu SM, Choudhury SR, Solanki RS, Shetty GS. Multifocal intrathoracic inflammatory myofibroblastic tumour in children. *Jpn J Radiol* 2012;30(5):453–7.
8. Lindemans CA, Bruinsma RA, Nikkels PG, Bröker FH, Arets HG. Pulmonary consolidation and inflammation: inflammatory pseudotumour in young children. *Monaldi Arch Chest Dis* 2009;71(2):71–5.
9. Lee HJ, Kim JS, Choi YS i sur. Treatment of inflammatory myofibroblastic tumor of the chest: the extent of resection. *Ann Thorac Surg* 2007;84:221–4.
10. Ochs K, Hoksche B, Frey U, Schmid RA. Inflammatory myofibroblastic tumour of the lung in a five-year-old girl. *Interact Cardiovasc Thorac Surg* 2010;10:805–6.



## Vijesti

### News



Hrvatski liječnički zbor  
Hrvatsko pedijatrijsko društvo  
Hrvatsko društvo za školsku i sveučilišnu medicinu  
Klinički bolnički centar Split  
organiziraju



### HRVATSKU PROLJETNU PEDIJATRIJSKU ŠKOLU

**31. seminar za liječnike i medicinske sestre**

**Split, 7.–11. travnja 2014.**

Na programu ovogodišnjeg seminara su sljedeće teme:

1. PULMOLOGIJA
2. DJEČJA KIRURGIJA – VEZIKOURETERALNI REFLUKS
3. PREHRANA

Informacije: Prof. dr. sc. Vjekoslav Krželj  
Klinika za dječje bolesti, Klinički bolnički centar Split, Spinčićeva 1, 21 000 Split  
Tel. 021/556-303; faks: 021/556-590  
E-mail: krzelj@kbsplit.hr; http://hpps.kbsplit.hr

Kotizacija: 1.000,00 kuna