

# Klasifikacija glomerulopatija

---

Jelaković, Bojan; Ćorić, Marijana; Kos, Jelena; Živko, Marijana; Dika, Živka; Laganović, Mario

Source / Izvornik: **Liječnički vjesnik, 2014, 136, 201 - 208**

**Journal article, Published version**

**Rad u časopisu, Objavljena verzija rada (izdavačev PDF)**

Permanent link / Trajna poveznica: <https://um.nsk.hr/um:nbn:hr:105:134135>

Rights / Prava: [In copyright](#)/[Zaštićeno autorskim pravom.](#)

Download date / Datum preuzimanja: **2024-08-11**



Repository / Repozitorij:

[Dr Med - University of Zagreb School of Medicine  
Digital Repository](#)



**Tema broja:**  
**SIMPOZIJ**  
**NEFROLOŠKO-REUMATOLOŠKI DANI – NERA 2014**



Multidisciplinarni pristup u liječenju mnogih bolesti od presudne je važnosti. U nefrologiji postoje brojne bolesti i poremećaji koji zahtijevaju aktivnu suradnju drugih struka i specijalnosti. Napretku reumatologije također pomaže suradnja s drugim strukama, među kojima je nefrologija svakako na važnom mjestu. Stoga je suradnja stručnjaka upravo ove dvije struke ne samo potrebna nego je i svakodnevni izazov u rješavanju dijagnostičkih i terapijskih dilema u najsloženijih bolesnika. Zbog svega navedenog, ali i zbog potrebe za razmjenom iskustava i stavova, dva su stručna društva pokrenula inicijativu za zajedničkim simpozijem. Hrvatsko društvo za nefrologiju, dijalizu i transplantaciju (HDNDT) i Hrvatsko reumatološko društvo (HRD) Hrvatskoga liječničkog zbora organizirali su zajednički simpozij pod nazivom Nefrološko-reumatološki vikend (NERA 2014) koji se održao u Petračanima u blizini Zadra od 9. do 11. svibnja 2014. godine. Simpozij je bio namijenjen internistima, nefrolozima, reumatolozima, imunolozima i svim ostalim zainteresiranim liječnicima koji sudjeluju u zbrinjavanju bolesnika s kroničnom bubrežnom bolesti i/ili reumatološkom bolešću. Skup su otvorili predsjednici društava – predsjednica HRD-a prof. dr. sc. Đurđica Babić Naglič i predsjednik HDNDT-a prof. dr. sc. Sanjin Rački. Uvodno predavanje pod naslovom »Od nefrologije do reumatologije – zašto smo zajedno?« održala je prof. dr. sc. Nada Čikeš iz Zavoda za kliničku imunologiju i reumatologiju Klinike za unutrašnje bolesti Medicinskog fakulteta KBC Zagreb.

U prvom dijelu simpozija nefrolozi i reumatolozi zajednički su obradili neka važna poglavlja od zajedničkog interesa iz područja dijagnostike i liječenja lupusnog nefritisa (prof. Bašić-Jukić, prof. Novak), sustavnih vaskulitisa (prof. Anić, prof. Morović-Vergles, prof. Galešić, prof. Martinović-Kaliterna) te glomerulskih bolesti (prof. Galešić-Ljubanović, prof. Jelaković, doc. Laganović). Ujedno su raspravljene mogućnosti liječenja navedenih stanja te mogućnosti za transplantaciju bubrega u bolesnika s tim bolestima. Na kraju prvog (zajedničkog) dijela skupa zaključeno je da na temelju spoznaja raspravljenih na simpoziju treba svatko pripremiti stručne preporuke za svakodnevni praktični dijagnostički i terapijski postupak što bi trebalo biti jedna od tema prvog sljedećeg zajedničkog sastanka.

U drugom dijelu simpozija koji je organiziran u suradnji sa tvrtkom Roche, nefrolozi su obrađivali teme iz područja transplantacije bubrega, liječenja anemije lijekovima za stimulaciju eritropoeze. Prikazane su najnovije smjernice HDNDT za liječenje anemije i njihovu primjenu u praksi. Istodobno su reumatolozi na svojoj tradicionalnoj Reumatološkoj akademiji obradili novine u primjeni bioloških lijekova i njihovim komplikacijama u liječenju reumatskih bolesnika.

Tekstovi koji slijede nastali su na temelju predavanja održanih tijekom prvog (zajedničkog) dijela simpozija. Prvi autori tekstova ujedno su bili predavači na simpoziju s predavanjima na istu temu.

*prof. dr. sc. Branimir Anić*

## KLASIFIKACIJA GLOMERULOPATIJA

### CLASSIFICATION OF GLOMERULOPATHIES

BOJAN JELAKOVIĆ, MARIJANA ĆORIĆ, JELENA KOŠ, MARIJANA ŽIVKO,  
ŽIVKA DIKA, MARIO LAGANOVIĆ\*

**Deskriptori:** Glomerulonefritis – klasifikacija, patologija, imunologija; Membranoproliferacijski glomerulonefritis – klasifikacija, patologija, imunologija; IgA glomerulonefritis – patologija, imunologija; Membranski glomerulonefritis – patologija, imunologija; Bubrežni glomerul – patologija; Bubrežni glomerul – patologija; Imunoglobulin  $\alpha$  – imunologija; Komplement C3 – imunologija; Receptori fosfolipaze  $\alpha 2$  – imunologija

**Sažetak.** Postoje brojne klasifikacije glomerulonefritisa prema kojima se oni dijele na akutne i kronične, primarne i sekundarne, nasljedne i stečene, proliferativne i neproliferativne i dr. U kliničkoj praksi najčešće se služimo klasifikacijom prema

\* **Zavod za nefrologiju, arterijsku hipertenziju, dijalizu i transplantaciju, Klinika za unutrašnje bolesti, Medicinski fakultet Sveučilišta u Zagrebu, KBC Zagreb** (prof. dr. sc. Bojan Jelaković, dr. med.; Jelena Koš, dr. med.; dr. sc. Marijana Živko, dr. med.; dr. sc. Živka Dika, dr. med.; dr. sc. Mario Laganović, dr. med.), **Klinički zavod za patologiju, Medicinski fakultet Sveučilišta u Zagrebu, KBC Zagreb** (doc. dr. sc. Marijana Ćorić, dr. med.)

Adresa za dopisivanje: Prof. dr. sc. B. Jelaković, Zavod za nefrologiju, arterijsku hipertenziju, dijalizu i transplantaciju, Klinika za unutrašnje bolesti, Medicinski fakultet Sveučilišta u Zagrebu, KBC Zagreb, Kišpatičeva 12, Zagreb, e-mail: jelakovicbojan@gmail.com

Primljeno 13. srpnja 2014., prihvaćeno 25. srpnja 2014.

patohistološkom nalazu. Za mnoge glomerulonefritise histološka slika, kao i klinička prezentacija, jako variraju. Nijedna podjela glomerulonefritisa nije utemeljena na razumijevanju patogeneze pojedinih oblika bolesti glomerula. Kako nova znanstvena otkrića rasvjetljavaju patogenetske mehanizme, tako se mijenjaju i klasifikacije pojedinih glomerulopatija. Najbolji primjer za to je membranoproliferativni glomerulonefritis.

**Descriptors:** Glomerulonephritis – classification, pathology, immunology; Glomerulonephritis, membranoproliferative – classification, pathology, immunology; Glomerulonephritis, IgA – pathology, immunology; Glomerulonephritis, membranous – pathology, immunology; Kidney – pathology; Kidney glomerulus – pathology; Immuno-globulin  $\alpha$  – immunology; Complement C3 – immunology; Receptors, phospholipase  $\alpha 2$  – immunology

**Summary.** Glomerular diseases may be classified as acute or chronic, primary or secondary, hereditary or acquired, proliferative or non-proliferative etc. The most commonly used is the classification according to the histopathological finding. For certain types of glomerulonephritides histopathological image, as well as clinical presentation, may vary widely. A while ago there was no classification based on the pathogenesis of certain types of glomerular diseases. However, as scientists elucidate the underlying pathogenetic mechanism, current classifications change. The latter is best shown at the example of membranoproliferative glomerulonephritis.

Liječ Vjesn 2014;136:201–208

Počevši od studentskih udžbenika glomerulonefritisi se mogu klasificirati na razne načine. Bolesti glomerula tako se mogu podijeliti na akutne i kronične, na primarne i sekundarne koji se mogu razviti u sklopu infekcija, malignoma, sistemskih bolesti kao što su npr. lupus i vaskulitisi, ali i šećerne bolesti, pretilosti ili su posljedica uzimanja određenih lijekova. Glomerulonefritisi ili glomerulopatije mogu biti nasljedni ili stečeni bilo izravnim vanjskim čimbenikom bilo potaknutim autoimunskim mehanizmima. Glomerulonefritisi se često dijele na proliferativne i neproliferativne. Mogu se klasificirati i ovisno o mehanizmu koji neposredno dovodi do oštećenja na bolest imunih kompleksa koji se mogu stvarati u cirkulaciji i onda pasivno taložiti u bubregu ili nastaju *in situ*, te na one koje nastaju alteracijama komplementa. Klasificiraju se naravno i prema patohistološkom nalazu. Nadalje, glomerulonefritise možemo klasificirati prema kliničkoj slici na one koji pretežno dovode do nefrotskog ili nefritičkog sindroma ili se prezentiraju kao brzo-progresivni glomerulonefritisi, ili posve suprotno kao dugogodišnja perzistentna nefrotska proteinurija i/ili hematurija. Zbog ovih činjenica koje često stvaraju probleme u kliničkom radu nameću se pitanja. Koja je prava, najbolja ili barem najbolja moguća klasifikacija? Zbog čega i kada uopće trebamo biopsiju bubrega? I najvažnije, kako kombinirati patološki i klinički nalaz s epidemiološkim podacima i spoznajama molekularne biologije?

Haas i sur.<sup>1</sup> u svojoj raspravi o vrijednosti histološke klasifikacije i kliničko-patološke korelacije podsjećaju da je korist od izvođenja biopsije bubrega dvojaka: prvo, omogućava potvrdu (histološke) dijagnoze, i drugo, pridonosi procjeni kliničkog tijeka, a što je još važnije pomaže pri donošenju odluke za uvođenje terapije od čega bi bolesnik mogao/morao imati korist. I premda se na temelju histološkog nalaza može s većom ili manjom točnošću postaviti dijagnoza, histološki nalaz, baš kao i klinička slika jako varira unutar svakoga patohistološkog oblika glomerulonefritisa. Glavni razlog tomu leži u činjenici da biopsijom bubrega dobijemo podatak vezan samo za dio vremena, tj. odraz je onoga što se trenutno zbiva u bubregu. No, ne smije se zaboraviti da proces koji može trajati mjesecima prije biopsije također ostavlja traga u bubrežnom tkivu. Vrijednost histološke klasifikacije ovisi o reproducibilnosti, dakle o preciznosti analize tkiva i postavljanju dijagnoze te kao što je već napomenuto osobito o davanju podataka koji bi morali donijeti korist povrh one koju stječemo na temelju kliničke slike i drugih dijagnostičkih testova. Također ne smijemo zaboraviti podatak koji uvelike umanjuje pravu vri-

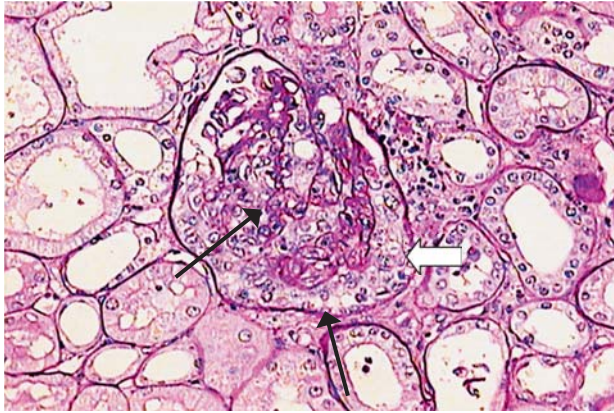jednost svih klasifikacija da nijedna podjela glomerulonefritisa nije utemeljena na razumijevanju patogeneze pojedinih oblika bolesti glomerula. Patogeneza i mehanizmi na staničnoj razini ograničeni su i najvećim dijelom nerazjašnjeni te se stoga danas još moramo primarno oslanjati na histološka obilježja, koja, međutim, uvijek moraju biti kombinirana s kliničkom slikom. No, nije krhko samo znanje i razumijevanje patogeneze i molekularnih mehanizama bolesti. Nedostaju i podaci randomiziranih kliničkih pokusa u liječenju pojedinih oblika glomerulopatija. Podatak koji to najočitiije potvrđuje nalazi se u posljednjim KDIGO smjernicama za liječenje glomerulonefritisa<sup>2</sup> gdje su od 158 preporuka samo 24 (15%) razine 1A ili 1B. Može se reći da se više radi o ekspertnome mišljenju, a ne o smjernicama. Zanimljivo, u ovim smjernicama pri donošenju odluke o terapiji ne spominje se histološki nalaz, jasno, osim klasifikacije na etablirane tipove glomerulonefritisa, jer to u većini studija i nije uzimano u obzir prilikom randomiziranja. U budućnosti će u eri »omika« sigurno pristup bolesnicima s glomerulonefritisima biti drugačiji<sup>3</sup> i vjerojatno tada u doba posve personalizirane medicine neće ni postojati potreba za klasifikacijama kakve danas poznamo i koje danas težimo usavršiti.

### Kakva je trenutna klasifikacija primarnih glomerulonefritisa?

U nastavku ovog osvrtu o klasifikacijama glomerulonefritisa fokusirat ćemo se samo na primarne kronične glomerulopatije. Nužno je još jedanput podsjetiti na dvije važne činjenice koje treba uvijek imati na umu kada se u kliničkom radu oslanjamo na patohistološki nalaz: 1. histološka, kao i klinička prezentacija mnogih glomerulonefritisa jako varira; 2. nijedna klasifikacija nije utemeljena na poznavanju patogeneze. U doba medicine utemeljene na dokazima nameće se pitanje možemo li danas uopće imati takvu klasifikaciju glomerulonefritisa.

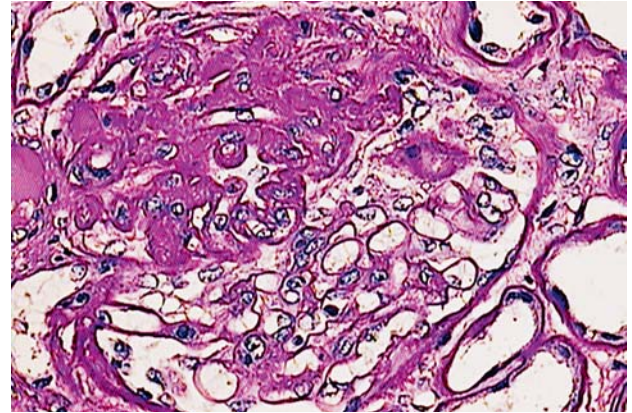
Kao primjer histološke varijabilnosti navedene su fokalna segmentalna glomeruloskleroza (FSGS) i membranska nefropatija (MGN). S obzirom na morfološke promjene razlikujemo pet tipova primarnog FSGS-a: 1. kolapsni tip karakteriziran kolapsom lumena kapilara, uz hiperplaziju podocita (slika 1.); 2. celularni tip, gdje su lumeni kapilara fokalno i segmentalno ispunjeni pjenušavim makrofagima uz karioreksu; 3. perihilarni tip kod kojeg se nalazi skleroza u području hilusa glomerula (slika 2.); 4. vršni tip karakteriziran sklerozom u području urinarnog pola glomerula (slika 3.); 5. klasični tip kod kojeg se nalazi skleroza u bilo kojem





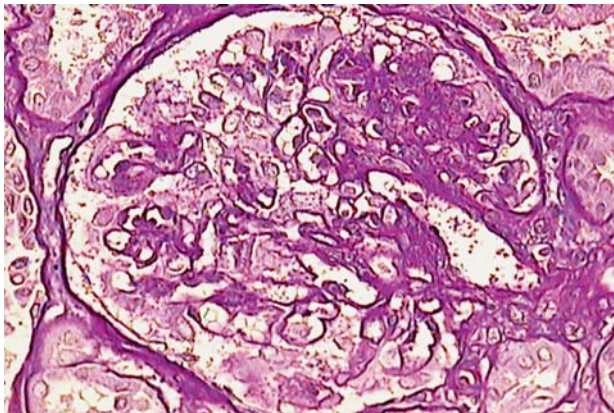
Slika 1. Glomerul s difuznim i globalnim kolapsom kapilara (tanke strelice), uz hiperplastične podocite (debla strelica). (PAS bojenje, povećanje 200 ×)

Figure 1. Glomerulus with diffuse and global collapse of glomerular capillary loops (arrows) and hyperplastic podocytes (block arrow) (PAS after diastase digestion, original magnification × 200)



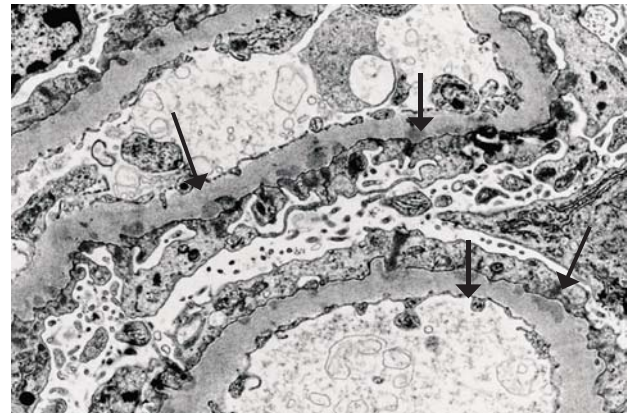
Slika 4. Segment skleroze prirastao uz Bowmanovu čahuru (PAS bojenje, povećanje 400 ×)

Figure 4. A sclerotic segment of the glomerular tuft with adhesion to Bowman's capsule (PAS after diastase digestion, original magnification × 400)



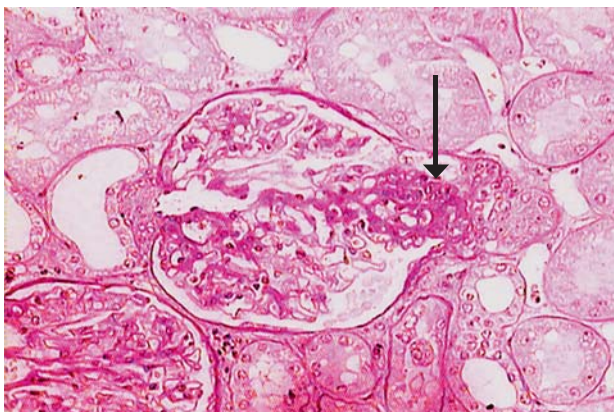
Slika 2. Glomerul sa segmentom skleroze koji je smješten uz hilus (PAS bojenje, povećanje 400 ×)

Figure 2. Glomerulus with segmental sclerosis involving a perihilar segment (PAS after diastase digestion, original magnification × 400)



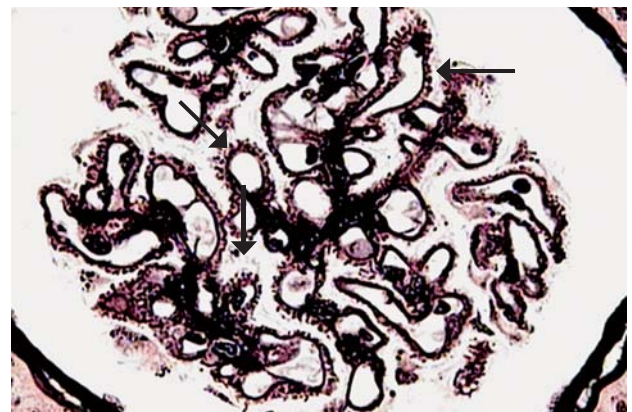
Slika 5. Mali osmiofilni depoziti na epitelnoj strani GBM-a (strelice) (elektronska mikroskopija, povećanje 8900 ×)

Figure 5. Small subepithelial osmiophilic deposits (arrows) (electron micrograph, original magnification × 8,900)



Slika 3. Segment skleroze utiskuje se u urinarni pol glomerula (strelica) (PAS bojenje, povećanje 200 ×)

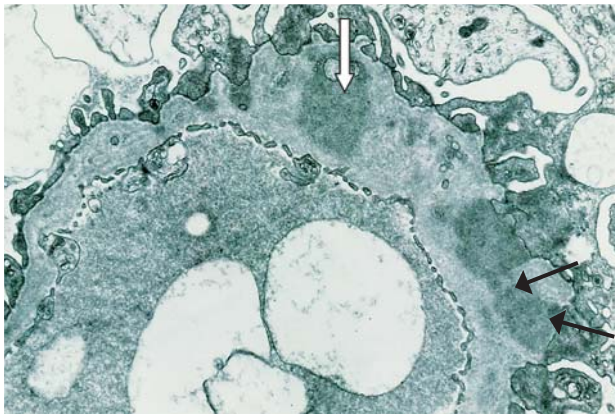
Figure 3. A sclerotic segment of the glomerular tuft located at the origin of the proximal tubule (arrow) (PAS after diastase digestion, original magnification × 200)



Slika 6. Zadebljanja GBM-a u obliku »šiljaka« na epitelnoj strani GBM-a (strelice) (bojenje Jonesovom bojom, povećanje 400 ×)

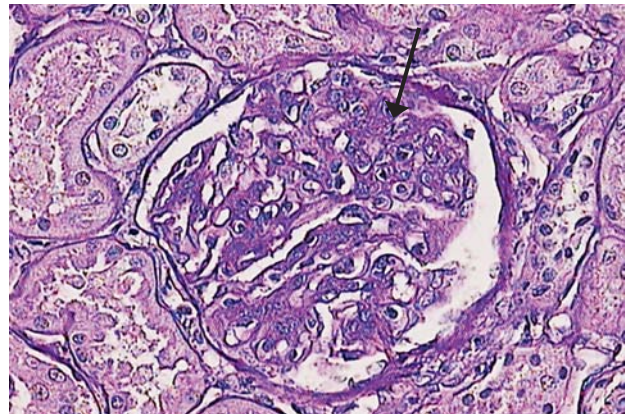
Figure 6. Spikes along the epithelial side of the GBM (arrows) (Jones methenamine silver stain, original magnification × 400)





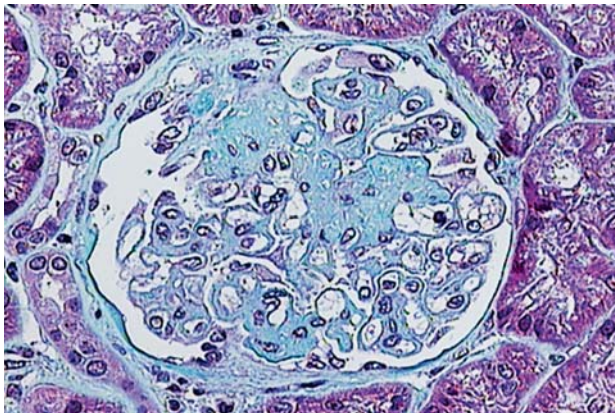
Slika 7. Intramembranski osmiofilni depozit (debla strelica), uz nešto subepitelnih depozita (tanka strelica) (elektronska mikroskopija, povećanje 11000 ×)

Figure 7. Intramembranous osmiophilic deposit (block arrow), with a few subepithelial deposits (arrows) (electron micrograph, original magnification × 11,000)



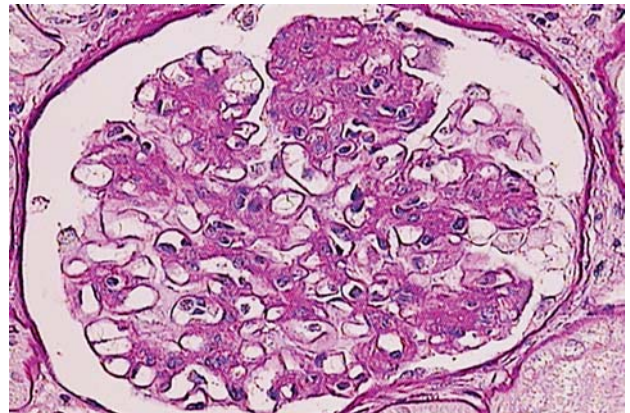
Slika 10. Segmentalna endokapilarna hipercelularnost koja obliterira lumene kapilara (strelica) (PAS bojenje, povećanje 400 ×)

Figure 10. Segmental endocapillary hypercellularity, obscuring the capillary lumens (arrow), (PAS after diastase digestion, original magnification × 400)



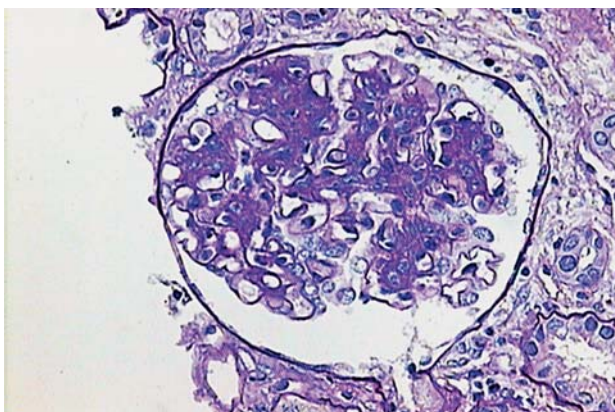
Slika 8. Segmentalna skleroza glomerularnog klupka, uz difuzno zadebljanje GBM-a (bojenje Malloryjevom bojom, povećanje 400 ×)

Figure 8. A sclerotic segment of the tuft with diffusely thickened GBM (Mallory stain, original magnification × 400)



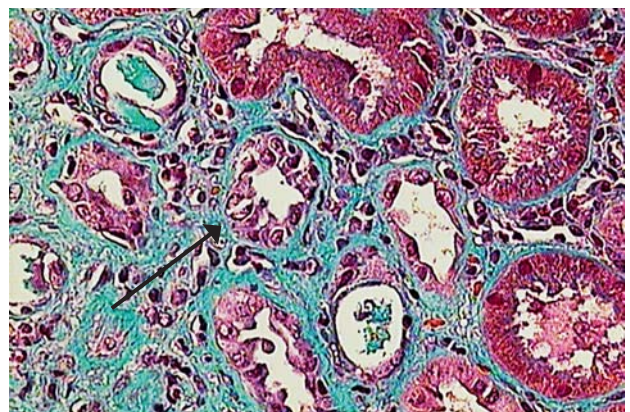
Slika 11. Segmentalna skleroza glomerularnog klupka (PAS bojenje, povećanje 400 ×)

Figure 11. Segmental sclerosis of the glomerular tuft (PAS after diastase digestion, original magnification × 400)



Slika 9. Glomerul s proširenim mezangijem u kojem se vidi obilni matriks i umnožene mezangijske stanice (PAS bojenje, povećanje 400 ×)

Figure 9. Glomerulus with expanded mesangial matrix and mesangial hypercellularity (PAS after diastase digestion, original magnification × 400).



Slika 12. Intersticijska fibroza kore bubrega, s atrofiom kanalića (strelica) (bojenje Malloryjevom bojom, povećanje 400 ×)

Figure 12. Interstitial fibrosis of the renal cortex, with tubular atrophy (arrow) (Mallory stain, original magnification × 400)

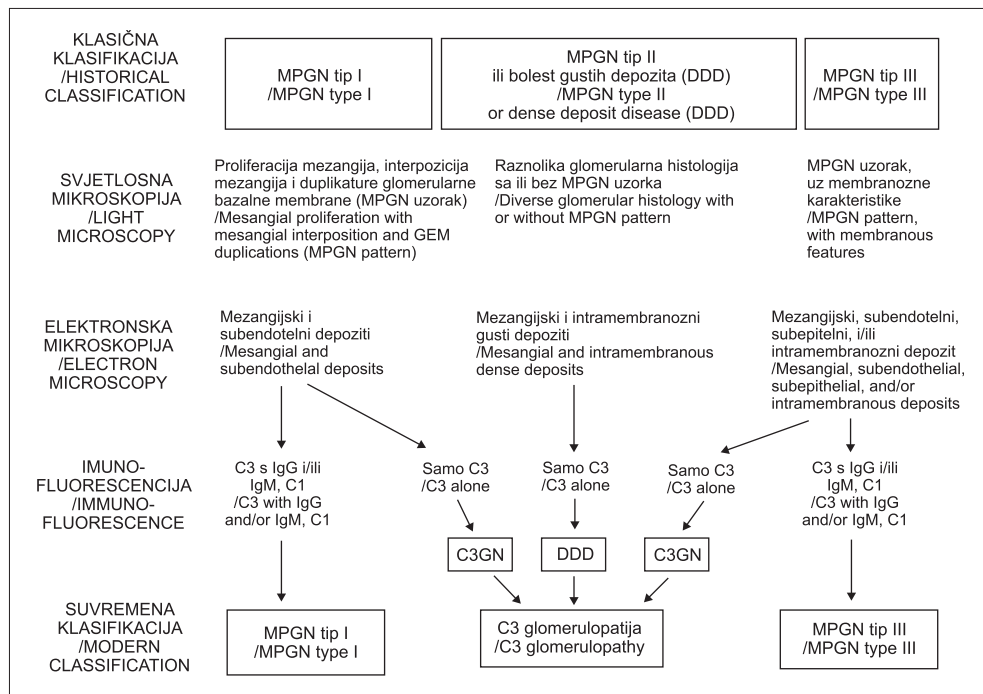


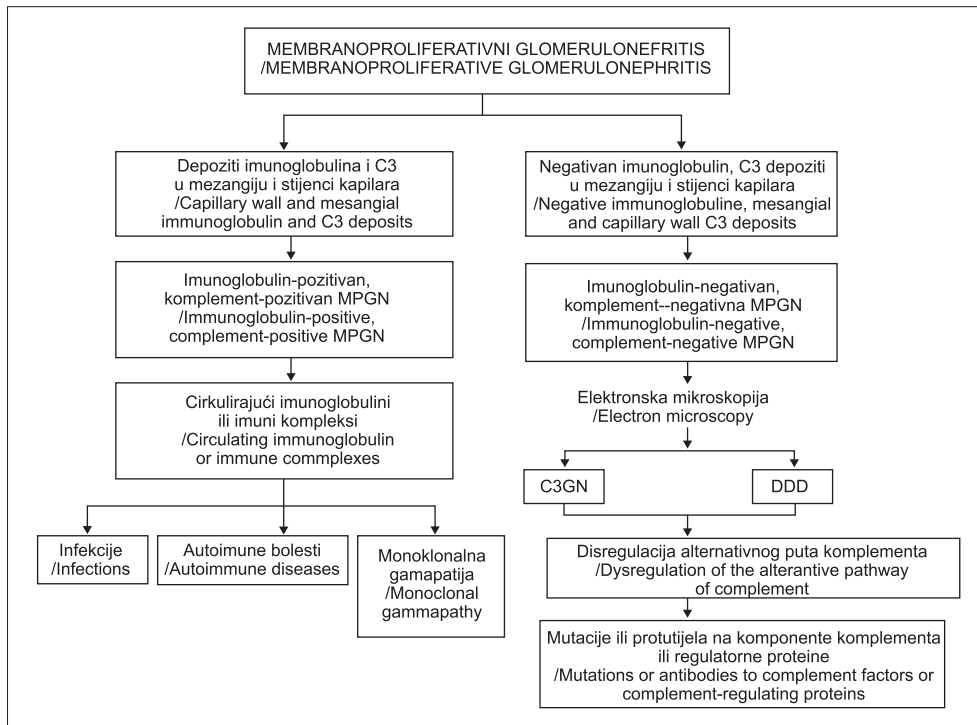
dijelu glomerula osim hilusa i urinarnog pola (slika 4.). MGN se dijeli s obzirom na histološke i ultrastrukturne promjene na četiri stadija. U stadiju I glomerularne bazalne membrane (GBM) nisu zadebljane, ali se vide subepitelni depoziti na imunofluorescenciji (zrnati depoziti IgG-a i C3) i elektronskoj mikroskopiji (slika 5.). U stadiju II nalaze se zadebljane GBM, a na bojenju srebrnim solima vide se zadebljanja u obliku »šiljaka« (slika 6.). Stadij III karakteriziran je jako zadebljanim GBM, a pri analizi elektronskim mikroskopom osmiofilni su depoziti pretežno intramembranski (slika 7.) . U stadiju VI nalaze se jako zadebljane GBM, uz segmentalnu ili globalnu sklerozu glomerularnog klupka (slika 8.) te resorpciju intramembranskih depozita pri analizi elektronskim mikroskopom. Na slikama 9. do 11. prikazano je još nekoliko promjena, a na slici 12. prikazane su promjene u intersticiju s atrofijom tubula kako bismo naglasili važnost i ovog segmenta bubrežnog tkiva za klinički tijek, odgovor na terapiju i prognozu.

Premda nijedna trenutačno upotrebljavana klasifikacija nije utemeljena na razumijevanju patogeneze, danas ipak svjedočimo znatnom napretku koji će vrlo vjerojatno u skoroj budućnosti dovesti do promjena klasifikacija pojedinih, ako ne i svih, glomerulopatija. Čini se da je put u taj novi način klasifikacija glomerulopatija otvorio membranoproliferativni glomerulonefritis (MPGN) o čemu su izvijestili Sethi i Fervenza.<sup>4</sup> Klasična klasifikacija MPGN-a (tablica 1.) na temelju nalaza depozita na elektronskoj mikroskopiji dijeli ovaj glomerulonefritis u 3 podtipa: tip 1 s depozitima smještenim subendotelno i u mezangiju; tip 2 s intramembranskim i mezangijskim depozitima (tzv. *dense deposit disease*); tip 3 s depozitima koji mogu biti prisutni subendotelno i subepitelno – taj tip ima tri podvarijante (Burkeholder, Strife, Anders), a u kliničkom radu diferencijalnodijagnostički treba misliti na post-infekcijski glomerulonefritis. Jasno, prije svega potrebno je isključiti sekundarne uzroke MPGN-a (hepatitis C, lupus, krioglobulinemiju...). Međutim, problem je s ovom histološkom klasifikacijom što se unutar bioptičkog uzorka, pa čak unutar istog glomerula

moгу naći preklapanja pojedinih tipova. To i ne treba čuditi jer se danas smatra da MPGN nije bolest *per se*, nego histopatološki obrazac ozljede bubrežnog tkiva. Taj nalaz mora potaknuti kliničara na daljnju dijagnostiku usmjerenu između ostaloga, i u svakom slučaju, na alternativni put komplementa. Rasvjetljenje uloge komplementa u MPGN-u dovelo je do pomaka u klasifikaciji te se danas MPGN dijeli na MPGN posredovan imunokompleksima i MPGN posredovan komplementom (alternativni put). Ta predložena reklasifikacija koja je utemeljena na poznavanju patogenetskih mehanizama unaprijedila je dijagnostički algoritam, ali i iznjedrila jedan novi klinički entitet – C3-glomerulopatiju. Na imunofluorescenciji u MPGN-u uvijek je prisutna C3-komponenta komplementa, a ovisno o prisutnosti ili odsutnosti imunoglobulina MPGN se dijeli kao što je već navedeno na imunoglobulin-pozitivni (posredovan imunim kompleksima) i na imunoglobulin-negativni (posredovan alteriranim alternativnim putem komplementa). MPGN posredovan imunim kompleksima može se razviti u sklopu infekcija, autoimunskih bolesti ili monoklonskih gamopatija, dok se MPGN posredovan promjenama alternativnog puta dijeli na bolest gustih depozita (engl. *dense deposit disease*) i C3-glomerulopatiju. Klasični tip 2 MPGN-a u kojem su prisutni samo C3 depoziti danas kao *dense deposit disease* ulazi u C3-glomerulopatiju. No, u C3-glomerulopatiju, taj relativno novi entitet, mogu ući i bolesnici s klasičnim tipom 1 i 3 ako je na imunofluorescenciji vidljiva samo C3-komponenta komplementa<sup>5,6</sup> (tablica 2.). C3-glomerulopatije diferencijalno dijagnostički treba razlikovati od post-infektivnoga glomerulonefritisa. Kao što je danas jasno da je MPGN samo histološki obrazac ozljede (ili bolje rečeno ozljeda) glomerula tako se danas misli da je C3-glomerulopatija patološki proces, a ne samo histološki nalaz.<sup>7</sup> Ovi pomaci u poznavanju patogeneze MPGN-a i reklasifikacije pokazuju kako se širenjem znanja i mijenjanjem spoznaja modificiraju i klasifikacije glomerulonefritisa, što će omogućiti i razvoj usmjerene terapije. Trenutačno u svom Zavodu razmatramo uvođenje ekulizumaba, humanoga mo-

Tablica 1. Klasična i suvremena klasifikacija membranoproliferativnog glomerulonefritisa (MPGN)  
Table 1. Historical and modern classification of membranoproliferative glomerulonephritis (MPGN)





Tablica 2. Aktualna klasifikacija membranoproliferativnog glomerulonefritisa (MPGN)  
Table 2. Current classification of membranoproliferative glomerulonephritis (MPGN)

noklonskog protutijela na C5-komponentu komplementa, jednoj bolesnici s MPGN-om tipa 2 ili preciznije s C3-glomerulopatijom koja je refraktorna na dosadašnju terapiju. Analiza komponenata alternativnog puta komplementa bit će presudno važna. Ovo ističemo kao primjer da se i u našim uvjetima, u našem Zavodu o MPGN-u već razmišlja na ovaj način, a nova klasifikacija određuje i usmjereniji terapijski pristup.

Osim pomicanja granica znanja u patogenezi MPGN-a posljednjih godina svjedočimo sve bržem širenju spoznaja i u patogenezi membranske glomerulopatije (MGN), IgA nefropatije (IgAN) i fokalne segmentalne glomeruloskleroze (FSGS). Ovdje će kao primjer biti navedeni rezultati koji su sada u žarištu interesa MGN-a i IgAN-a, a koji bi u perspektivi vrlo brzo mogli utjecati na reklasifikaciju i ovih glomerulopatija upravo kao što se dogodilo s MPGN-om.

Unatrag posljednjih nekoliko godina, kada je riječ o MGN-u, u središtu je pozornosti M-tip fosfolipaza A2-receptor (PLA2R) na podocitima kao mogući ciljni antigen u idiopatskome MGN.<sup>8</sup> Protutijela na PLA2R (koja su pretežno IgG4 razreda) *in situ* stvaraju imunokomplekse s PLA2R te se aktivira manozni put komplementa, dolazi do stvaranja finalnog kompleksa komplementa (C5b-9), što dovodi do oštećenja glomerularne bazalne membrane i posljedične proteinurije. Ova protutijela mogu se detektirati u oko 70% bolesnika s idiopatskim MGN-om, ali ih nema u bolesnika sa sekundarnim MGN-om ili drugim bolestima glomerula. Zanimljivo je da je u bolesnika ustanovljeno da je kompletna klinička i biokemijska remisija bila praćena nestankom protutijela na PLA2R, što se može smatrati pravim dokazom potpune imunostne remisije.<sup>8</sup> U bolesnika kod kojih nije došlo do remisije nije došlo ni do nestanka protutijela. Važan je podatak da je nestanak protutijela prethodio kliničkoj remisiji bolesnika s idiopatskim MGN-om liječenih rituksimabom, što znači da bi u budućnosti ova protutijela mogla biti prediktor kliničkog tijeka.<sup>9</sup> Ovi novi rezultati upućuju na to da će rituksimab u skorjoj budućnosti naći

mjesto u liječenju bolesnika s idiopatskim MGN-om, a u njegov pozitivni učinak uvjerali smo se i mi u svojoj seriji bolesnika s MGN-om, što je detaljnije prikazano u članku M. Laganovića u ovom broju Liječničkog vjesnika.<sup>10</sup> Praćenje dinamike protutijela na PLA2R može biti korisno i pri donošenju odluke o početku terapije i detektiranja jesu li bolesnici koji ulaze u spontanu remisiju u zaista pravoj imunostnoj remisiji. No, jednako je važna potencijalna uloga ovih protutijela u dijagnostičkom algoritmu. Naime, izostanak prisutnosti ovih protutijela može upućivati na sekundarni MGN, što je važno zbog dijagnostičkog postupka – u bolesnika kod kojih su prisutna protutijela na PLA2R vrlo je vjerojatno riječ o idiopatskome MGN-u i nije potrebno raditi široku obradu ne bi li se isključili mogući sekundarni uzroci, u starijih osoba na prvome mjestu karcinomi. Hoće li buduća klasifikacija MGN-a biti protutijela PLA2R-pozitivni MGN vs. protutijela PLA2R-negativni MGN?<sup>11</sup> No, situacija nije toliko jednostavna. Što je s drugim podocitnim antigenima koji također imaju moguće mjesto u patogenezi? Što je s onih 20% idiopatskih MGN-a koji su negativni na sva protutijela? Što je MGN koji je udružen bolestima povezanim s IgG4?<sup>12</sup> Još je mnogo pitanja u patogenezi MGN-a otvoreno i dok ne dobijemo konzistentne odgovore, danas je vjerojatno prava klasifikacija idiopatskog MGN-a ona pragmatična, ona koja određuje terapijski pristup – podjela bolesnika na one s malim, srednjim i visokim rizikom, na one koje ne treba liječiti, na one koje je potrebno pratiti i na one koje je nužno odmah započeti liječiti.<sup>13</sup>

U razmatranjima patogenetskih mehanizama IgAN-a danas se najčešće i najviše govori o defektu galaktozilacije veznog mjesta (engl. *hinge region*) u molekuli IgA1 razreda protutijela.<sup>14</sup> No, IgAN je glomerulonefritis s brojnim varijacijama – od patološke, kliničke do epidemiološke pa se postavlja pitanje je li patogeneza jednaka u svim varijantama. Klinički se IgAN može prezentirati kao sustavni vaskulitis, tj. Henoch-Schoenleinova purpura, kao ponavljane epizode makrohaturije obično povezane s infekcijom sluz-

nica, kao nefrotski sindrom gdje se možda IgAN preklapa s bolesti minimalnih promjena, kao asimptomatska hematurija/proteinurija ili kao podmukao klinički tijek u kroničnu bubrežnu bolest. IgAN se ne javlja ponovo u svih transplantiranih bolesnika, nego u 35 – 60%. Već taj podatak da se IgAN ne javlja u svih transplantiranih bolesnika, baš kao što se degalaktozilirani IgA1 nalazi u oko 70% bolesnika, pobuđuje sumnju da patogeneza nije u svih bolesnika s IgAN-om jednaka, što može biti temelj neke nove buduće klasifikacije IgAN-a zasnovane na razumijevanju mehanizama bolesti.<sup>15</sup> Vjerojatno IgAN nije jedna bolest i vjerojatno nije ista bolest u svim dijelovima svijeta. Već je rečeno da je degalaktozilirani IgA1 prisutan u oko 70% bolesnika. Ovaj je promijenjeni imunoglobulin autoantigen i potiče stvaranje imunokompleksa bilo u cirkulaciji bilo *in situ*, što je prvi korak u patogenezi IgAN-a. Drugi korak u mehanizmu oštećenja tkiva vjerojatno je oksidativni stres.<sup>16</sup> U patogenezi IgAN-a uz aberantni IgA1 potreban je dodatni drugi okidač, a to se razabire iz podatka da je promijenjeni IgA1 prisutan i u zdravih osoba, rođaka bolesnika s IgAN-om.<sup>17</sup> Ta protutijela imaju ipak važnu ulogu jer je razina titra protutijela na degalaktozilirani IgA1 povezana s težinom kliničke slike.<sup>18</sup> Kod bolesnika s IgAN-om koji se prezentiraju makrohaturijom u igri su vrlo vjerojatno drugi mehanizmi,<sup>19</sup> a to u nekoj budućoj klasifikaciji može biti zaseban podtip IgAN-a (ako ne i druga bolest). No, kako danas klasificirati IgAN? Isto kao što vrijedi i za MGN. Ispravno je rabiti klasifikaciju koja nam u praktičnom radu može najtočnije (ili bolje rečeno najpribližnije) pomoći pri odluci koga pratiti, koga liječiti renoprotektivnom terapijom, a komu uvesti imunosupresivne lijekove. Podjela na temelju kliničke slike na one s malim, srednjim i velikim rizikom jest podjela koja se najčešće rabi u svakodnevnom radu, a to je podjela od koje i bolesnici mogu u ovom trenutku očekivati najveću korist.

### Postoji li klasifikacija glomerulonefritisa utemeljena na dokazima?

Današnja suvremena medicina mora težiti donošenju odluka utemeljenih na provjerenim kliničkim dokazima. Smjernice svih grana medicine rangiraju preporuke ovisno o snazi dokaza, ali danas su za najveći broj bolesti razine dokaza još i sad niže i slabije snage. Upravo je to slučaj i s glomerulonefritisima. Klasifikacije, način liječenja i prognoza temelje se najvećim dijelom na mišljenju stručnjaka i njihovu konsenzusu. S ciljem unaprjeđenja kliničko-patološke klasifikacije glomerulonefritisa važno je znati pridonosi li analiza bioptičkog materijala dodatno kliničkim podacima te je li patohistološki nalaz koristan u planiranju liječenja i prognozi kliničkog tijeka. Prije nekoliko godina napravljen je prvi pokušaj klasifikacije glomerulonefritisa utemeljen na dokazima. Odabran je IgAN kao najčešći oblik glomerulonefritisa u svijetu.<sup>20,21</sup> Analizom patohistoloških osobitosti i njihove povezanosti s kliničkom prezentacijom i kliničkim tijekom predložena je tzv. oksfordska klasifikacija IgAN-a. Skupina vodećih svjetskih stručnjaka za IgAN analizirala je četiri patohistološke promjene: mezangijsku hipercelularnost (M), endokapilarnu hipercelularnost (E), segmentalnu glomerularnu sklerozu (S) i tubularnu atrofiju/intersticijsku fibrozu (T) iz čega je nastao akronim MEST klasifikacija i tzv. MEST zbroj (tablica 3.). Analizom je dobiven rezultat koji je pokazao da su ove četiri histološke osobine visoko reproducibilne, nisko kolinearne i neovisno o kliničkoj slici u trenutku biopsije određuju rizik, tj. prediktori su prognoze. Ti retrogradni podaci dobiveni su na

Tablica 3. Oksfordska klasifikacija IgA nefropatija  
Table 3. Oxford classification of IgA nephropathy

Patološke karakteristike/ Pathological finding	Zbroj/Score		
	0	1	2
M – Mezangijska hipercelularnost (% glomerula) /Mesangial hypercellularity (% of glomeruli)	<50	>50	–
E – Endokapilarna hipercelularnost /Endocapillary hypercellularity	No	Yes	–
S – Segmentalna glomeruloskleroza /Segmental glomerulosclerosis	No	Yes	–
T – Tubularna atrofija i/ili intersticijska fibroza (%) /Tubular atrophy and/or interstitial fibrosis (%)	0–25	26–50	>50

relativno malom broju bolesnika (manje od 300), a kako bi bili potvrđeni na većem broju, Europsko nefrološko društvo (ERA-EDTA) provelo je studiju (VALIGA) koja je trebala validirati oksfordsku klasifikaciju. U studiji su analizirani podaci više od 1100 bolesnika iz raznih država cijelog svijeta uključivši Hrvatsku (Ljubanović-Galešić).<sup>22</sup> Rezultati VALIGA studije potvrdili su rezultate originalne oksfordske klasifikacije da MEST zbroj korelira s glomerularnom filtracijom i proteinurijom te arterijskim tlakom u trenutku biopsije. Štoviše, uočeno je da endokapilarna proliferacija korelira s proteinurijom počevši od niskih vrijednosti, što otvara rasprave o opravdanosti određivanja blažih kriterija za biopsiju bubrega, ali i još teže pitanje vezano uz način terapije tih bolesnika. Ti će odgovori još morati pričekati rezultate randomiziranih kliničkih pokusa. No, za razliku od originalne oksfordske skupine gdje je uočeno da je MEST zbroj nezavisni čimbenik rizika od progresije bolesti, u VALIGA studiji dobiveni su ipak nešto drugačiji rezultati. U bolesnika s IgAN-om koji nisu bili liječeni imunosupresivima MEST zbroj imao je prediktivnu vrijednost kao u originalnoj oksfordskoj skupini. Međutim, u skupini bolesnika koji su bili liječeni imunosupresivima prediktivnost MEST zbroja nije bila značajna, što znači da je utjecaj terapije anulirao prediktivnu vrijednost MEST zbroja i histološkog nalaza. Taj je podatak suprotan očekivanomu jer je cilj VALIGA studije bio potvrditi da patohistološki nalaz neovisno o kliničkoj slici ima važnu ulogu u predviđanju kliničkog ishoda. Rezultati VALIGA studije su dakle pokazali suprotno – klinički podaci neovisno o patohistološkom nalazu važnija su odrednica kliničkog tijeka u bolesnika liječenih imunosupresivima. No, i VALIGA, kao i originalna oksfordska skupina bile su opservacijske retrogradne studije. Tek će prospektivni, longitudinalni randomizirani klinički pokusi dati odgovor na ova pitanja i tek tada ćemo moći reći da zaista postoji klasifikacija IgAN-a utemeljena na znanstvenim dokazima.

### Koja je danas korist klasifikacija i kako će izgledati budućnost?

Danas je osim naravno podjele u pojedine podtipove (bolesti), čini se, veća korist postojećih histoloških klasifikacija primarnih kroničnih glomerulonefritisa u evaluaciji određenih skupina bolesnika koje mogu biti uključene u randomizirane kliničke pokuse nego korist koju imaju u rutinske kliničkom radu gdje se unutar svakoga pojedinog oblika glomerulonefritisa, u najvećem dijelu oslanjamo na kliničku prosudbu te bolesnika na temelju toga klasificiramo kao mogućeg kandidata za imunosupresivnu terapiju, kao kandidata za liječenje samo renoprotektivnim lijekovima ili kao kandidata kojeg samo treba pratiti. Patohistološki nalaz i varijacije u pojedinim oblicima glomerulonefritisa



moju katkada biti jezičac na vagi ili, drugačije rečeno, može nam biti alibi pri donošenju odluke, ali nisu isključivi presudan čimbenik. Na koncu, to se vidi i u KDIGO smjernicama za liječenje glomerulonefritisa gdje nigdje ne stoji da bolesnika s FSGS-om treba liječiti drugačije ovisno o tome je li perihilarni ili celularni tip, ili kod bolesnika s MGN-om ne piše da terapija treba biti više ili manje agresivna ovisno o histološkom nalazu. No, vrlo precizna histološka dijagnoza ulijeva nam sigurnost u kliničkom radu, a u budućnosti će itekako biti važna u razjašnjavanju preciznih molekularnih mehanizama svakoga pojedinog glomerulonefritisa, što će otvoriti vrata posve personalizirane medicine u ovom dijelu nefrologije. Imajući na umu da glomeruli čine samo 5% ukupne mase bubrega, dobro određen i opisan fenotip bubrežnih promjena omogućit će razvijanje dijagnostičkih testova bilo na razini DNA (genomika, epigenomika), RNA (transkriptomika), proteina (proteomika) ili metabolita (metabolomika).<sup>23</sup> To će vrlo vjerojatno sadašnje klasifikacije, uz moguću didaktičku korist, ostaviti povijesti medicine. Era »omika« u kroničnim bubrežnim bolestima pa tako i u glomerulonefritisima već je stvarnost.<sup>24</sup> Rezultati naših istraživanja u endemskoj nefropatiji koja obuhvaćaju sve navedene »omike« vlastita su nam potvrda da je budućnost počela i da će vrijeme do kliničke primjene biti znatno kraće nego što sada netko pomišlja.<sup>25</sup> U glomerulopatijama možda najvažniji rezultati dolaze iz istraživanja IgAN-a. Identificirana je miRNA (miR-148b) koja utječe na ekspresiju gena C1GalT1 odgovornog za galaktoziranje IgA1. Određene su miRNA (miR-133a, miR-133b, miR-185) koje reguliraju stvaranje depozita molekula IgA1 deficitnih galaktozom, te još niz drugih miRNA koje su uključene u patološke procese IgAN-a.<sup>26</sup> Sigurno neće proći puno vremena do razvitka dijagnostičkog kita, prvoga pravog preduvjeta za početak prave personalizirane medicine u glomerulopatijama, a to znači, kao što je već rečeno, kraja potrebe klasifikacija bilo koje vrste. Naime, nakon toga, ili paralelno s tim, uslijedit će sljedeći korak – razvijanje lijekova ili protutijela usmjerenih ciljano na promijenjene dijelove neke od komponente mreže »omika«. No, do tada ćemo se i dalje uz dobru kliničku prosudbu oslanjati na dobar opis patohistoloških promjena. Danas je dijagnostika već unaprijeđena raznim genskim analizama te određivanjem protutijela ili antigena kojima je točno određena patogenetska uloga. I u svom Zastavu zakoračili smo tim putem pa u suradnji s partnerima iz Španjolske (*Department of Nephrology, Inherited Renal Diseases, Fundación Puigvert, Barcelona, Španjolska*) određujemo genske mutacije u slučaju sumnje na obiteljski oblik FSGS-a, u suradnji s Talijanskim registrom za MPGN određujemo promjene alternativnog puta komplementa, a uveli smo u dijagnostički algoritam MGN-a određivanje protutijela na PLA2R. Sve te nove metode olakšavaju nam ne samo dijagnostiku nego i terapijske odluke te su dobar primjer kako danas treba kombinirati mogućnosti koje pruža znanost s kliničkom prosudbom svakoga pojedinog bolesnika i svakoga pojedinog patohistološkog nalaza.

## LITERATURA

1. Haas M, Rastaldi MP, Fervenza FC. Histologic classification of glomerular diseases: clinicopathologic correlations, limitations exposed by validation studies, and suggestions for modification. *Kidney Int* 2014;85(4):779–93.
2. *Kidney Disease: Improving Global Outcomes (KDIGO) Glomerulonephritis Work Group*. KDIGO clinical practice guideline for glomerulonephritis. *Kidney Int (Suppl 2)* 2012;2(2):139–274.
3. Jiang S, Chuang PY, Liu Z, He JC. The primary glomerulonephritides: a systems biology approach. *Nat Rev Nephrol* 2013;9(9):500–12.
4. Seithi S, Fervenza FC. Membranoproliferative Glomerulonephritis – A New Look at an Old Entity. *N Engl J Med* 2012;366:1119–31.
5. D'Agati VD, Bomback AS. C3 glomerulopathy: what's in a name? *Kidney Int* 2012;82:379–81.
6. Bomback AS, Appel GB. Pathogenesis of the C3 glomerulopathies and reclassification of MPGN. *Nat Rev Nephrol* 2012;8:634–42.
7. Pickering MC, D'Agati VD, Nester CM i sur. C3 glomerulopathy: consensus report. *Kidney Int* 2013;84:1079–89.
8. Beck LH, Bonegio RGB, Lambeau G i sur. M-Type Phospholipase A<sub>2</sub> Receptor as Target Antigen in Idiopathic Membranous Nephropathy. *N Engl J Med* 2009;361:11–21.
9. Beck LH, Fervenza FC, Beck DM i sur. Rituximab-Induced Depletion of Anti-PLA2R Autoantibodies Predicts Response in Membranous Nephropathy. *J Am Soc Nephrol* 2011;22:1543–50.
10. Laganović M, Vrdoljak A, Premuzić V i sur. Liječenje rezistentnih primarnih glomerulopatija. *Liječ Vjesn* 2014, u tisku.
11. Hofstra JM, Fervenza FC, Wetzels JFM. Treatment of idiopathic membranous nephropathy. *Nat Rev Nephrol* 2013;9:443–58.
12. Alexander MP, Larsen CP, Gibson IW i sur. Membranous glomerulonephritis is a manifestation of IgG4-related disease. *Kidney Int* 2013;83(3):455–62.
13. Waldman M, Austin HA. Treatment of Idiopathic Membranous Nephropathy. *J Am Soc Nephrol* 2012;23(10):1617–30.
14. Boyd JK, Cheung CK, Molyneux K, Feehally J, Barratt J. An update on the pathogenesis and treatment of IgA nephropathy. *Kidney Int* 2012;81(9):833–43.
15. Moldoveanu Z, Wyatt RJ, Lee JY i sur. Patients with IgA nephropathy have increased serum galactose-deficient IgA1 levels. *Kidney Int* 2007;71:1148–54.
16. Boyd JK, Barratt J. Immune complex formation in IgA nephropathy: CD89 a 'saint' or a 'sinner'? *Kidney Int* 2010;78:1211–13.
17. Kiryluk K, Moldoveanu Z, Sanders JT. Aberrant glycosylation of IgA1 is inherited in both pediatric IgA nephropathy and Henoch-Schönlein purpura nephritis. *Kidney Int* 2011;80(1):79–87.
18. Berthoux H, Suzuki H, Thibaudin L i sur. Autoantibodies targeting galactose-deficient IgA1 associate with progression of IgA nephropathy. *J Am Soc Nephrol* 2012;23:1579–87.
19. Eitner F, Floege J. In search of a better understanding of IgA nephropathy-associated hematuria. *Kidney Int* 2012;82:513–5.
20. *A Working Group of the International IgA Nephropathy Network and the Renal Pathology Society*. The Oxford classification of IgA nephropathy: pathology definitions, correlations, and reproducibility. *Kidney Int* 2009;76:546–56.
21. *A Working Group of the International IgA Nephropathy Network and the Renal Pathology Society*. The Oxford classification of IgA nephropathy: rationale, clinicopathological correlations, and classification. *Kidney Int* 2009;76:534–45.
22. Coppo R, Troyanov S, Bellur S i sur. Validation of the Oxford classification of IgA nephropathy in cohorts with different presentations and treatments. *Kidney Int* advance online publication 2 April 2014.
23. Jiang S, Chuang PY, Liu ZH, He JC. The primary glomerulonephritides: a systems biology approach. *Nat Rev Nephrol* 2013;9(9):500–12.
24. Schena FP, Serino G, Sallustio F. MicroRNAs in kidney diseases: new promising biomarkers for diagnosis and monitoring. *Nephrol Dial Transplant* 2014;29(4):755–63.
25. Duquesne M, Goossens C, Dika Ž i sur. Metabonomics: on the road to detect diagnostic biomarkers in endemic (Balkan) nephropathy. Evaluation in a Retrospective Pilot Project. *J Cancer Sci Ther* 2012; S18:002.
26. Szeto CC, Li PKT. MicroRNAs in IgA nephropathy. *Nat Rev Nephrol* 2014;10:249–256.