

Imunohistokemijsko prikazivanje molekula signalnog puta GABA-E izvan središnjeg živčanog sustava

Bucat, Ana

Master's thesis / Diplomski rad

2015

Degree Grantor / Ustanova koja je dodijelila akademski / stručni stupanj: **University of Zagreb, School of Medicine / Sveučilište u Zagrebu, Medicinski fakultet**

Permanent link / Trajna poveznica: <https://um.nsk.hr/um:nbn:hr:105:758272>

Rights / Prava: [In copyright](#)/[Zaštićeno autorskim pravom.](#)

Download date / Datum preuzimanja: **2024-08-11**



Repository / Repozitorij:

[Dr Med - University of Zagreb School of Medicine Digital Repository](#)



SVEUČILIŠTE U ZAGREBU

MEDICINSKI FAKULTET

Ana Bucat

**Imunohistokemijsko prikazivanje molekula signalnog puta GABA-e izvan
središnjeg živčanog sustava**

DIPLOMSKI RAD



Zagreb, 2015.

Ovaj diplomski rad izraden je u Zavodu za histologiju i embriologiju Medicinskog fakulteta Sveučilišta u Zagrebu pod vodstvom dr.sc. Marije Čurlin, u sklopu znanstvenog projekta Glowbrain, pod vodstvom prof.dr.sc. Srećka Gajovića i predan je na ocjenu u akademskoj godini 2014./2015.

Popis kratica:

GABA – gama-amino-maslačna kiselina

GABA-R – receptor gama-amino-maslačne kiseline

GAD – glutamat dekarboksilaza

VGAT – vezikularni GABA transporter

GABA-T–oksoglutarat transaminaza

PAP – peroksidaza – antiperoksidaza

PLP – piridoksal 5 fosfat

GABA-Tr – GABA-2-oksoglutamat transaminaza

GABA_AR – receptor A gama-amino-maslačne kiseline

IHC – imunohistokemija

Sadržaj

1. SAŽETAK.....	6
2. SUMMARY	7
3. UVOD	1
3.1. Imunohistokemijsko prikazivanje molekula u tkivu	1
3.1.1. Protutijela.....	1
3.1.2. Priprema uzoraka za imunohistokemiju.....	2
3.2. GABA sustav	4
3.2.1. GABA u središnjem živčanom sustavu.....	4
3.2.2. GABA sustav izvan središnjeg živčanog sustava	6
3.2.3. Endocervikalne žlijezde i cervikalna sluz kao čimbenik plodnosti.....	7
3.3. Svrha istraživanja.....	8
4. HIPOTEZA.....	10
5. CILJEVI RADA	10
5.1. Opći ciljevi.....	10
5.2. Specifični ciljevi.....	10
6. UZORCI I POSTUPCI.....	11
6.1. Uzorci.....	11
6.1.1. Humani uzorci tkiva cerviksa	11
6.1.2. Pokusne životinje.....	11
6.2. Postupci	11
6.2.1. Postupci sa životinjama	11
6.2.2. Postupci sa tkivima	11
6.2.3. Razotkrivanje antigena	12
6.2.4. Imunohistokemija.....	12
7. REZULTATI.....	14
7.1. Imunohistokemijski prikaz GAD i VGAT na smrznutim rezovima mišjeg mozga	14
7.2. Imunohistokemijski prikaz GAD i VGAT na parafinskim rezovima mozga, pluća i testisa miša uz modifikaciju protokola.....	15
7.2.1. Imunohistokemijski postupak A	15
7.2.2. Imunohistokemijski postupak B	15
7.3. Imunohistokemijski prikaz GAD i VGAT na parafinskim rezovima cerviksa maternice	21
8. RASPRAVA.....	23
8.1. Lažno negativni rezultati imunohistokemije	23

8.2.	Smrznuti i parafinski rezovi	23
8.3.	Mišje tkivo kao pozitivna kontrola za humano tkivo.....	24
9.	ZAKLJUČCI.....	25
10.	ZAHVALA.....	26
11.	LITERATURA.....	27

1. SAŽETAK

Imunohistokemija je vrlo koristan alat u otkrivanju prisutnosti i uloge određenih bjelančevina u stanicama tkivima. Za vjerodostojnu interpretaciju rezultata imunohistokemijske analize potrebno je postupak provesti na uzorcima koji će sigurno dati pozitivan rezultat (pozitivna kontrola) i na uzorcima koji će sigurno dati negativan rezultat (negativna kontrola). Pozitivna kontrola posebno je važna u slučajevima negativnog imunohistokemijskog signala na ispitanom tkivu. U istraživanju uloge neurotransmitera GABA (gama-aminomaslačna kiselina) u regulaciji izlučivanja sluzi u endocervikalnim sekrecijskim stanicama provedeno je imunohistokemijsko ispitivanje prisutnosti molekula signalnog puta GABA u tkivu humanog vrata maternice. Neočekivano je ova analiza dala negativan rezultat za GAD (engl. Glutamate decarboxylase) i VGAT (eng. Vesicular GABA transporter) u tkivu cerviksa. Zbog nedostatka pozitivne kontrole taj se rezultat nije mogao vjerodostojno interpretirati.

Cilj ovog rada bio je dobiti pozitivan signal za GAD i VGAT u tkivu za koje je poznato da se u njemu nalaze ove molekule. Za tu svrhu odabrana su tkiva mozga, pluća i testisa miša. Bilo je potrebno prilagoditi imunohistokemijski postupak za dokazivanje GAD i VGAT u parafinskim rezovima tkiva obzirom da se istraživanje provodi na parafinskim rezovima humanog tkiva cerviksa. Pozitivan rezultat imunohistokemijskog prikazivanja GAD i VGAT u tkivu mozga i testisa pokazao je da ova tkiva mogu poslužiti kao pozitivna kontrola za imunohistokemijsku analizu prisutnosti tih molekula u parafinskim rezovima tkiva. Konačno, imunohistokemijska analiza humanog tkiva cerviksa pokazala je negativan signal za GAD i VGAT u tom tkivu, dok je za GABA receptor signal bio pozitivan. Uz pozitivne kontrole uspostavljene ovim radom i odgovarajuću negativnu kontrolu za GABA receptor, rezultate tog pokusa možemo smatrati vjerodostojnima.

2. SUMMARY

Immunohistochemistry is a very useful tool in the localization and functional characterization of specific proteins in cells and tissues. For an authentic interpretation of the results from the immunohistochemical analysis, it is necessary to carry out the process on the samples that would certainly give a positive result (positive control), and the samples that will certainly give a negative result (negative control). The positive control is particularly important in the case of negative immunohistochemical signal of the examined tissue. In the study of the role of neurotransmitter GABA (gamma-aminobutyric acid) in the regulation of secretion of mucus in endocervical secretory cells, an immunohistochemical examination of the presence of molecules of GABA signalling pathway in human cervical tissue was conducted. Unexpectedly, this analysis gave a negative result for GAD (Glutamate decarboxylase) and VGAT (Vesicular GABA transporter) in the cervix tissue. Due to the lack of positive controls, that result could not have been credibly interpreted.

The aim of this study was to get a positive signal for GAD and VGAT in the tissue where it's known that it contains these molecules. For this purpose the selected tissues were brain, lung and testes of the mouse. It was necessary to adapt the procedure for immunohistochemical detection of GAD and VGAT in paraffin sections of tissue, since the research was carried out on paraffin sections of human tissue of the cervix. Positive immunohistochemical result showing GAD and VGAT in brain and testes tissues showed that this tissue may be used as positive controls for immunohistochemical analysis of the presence of these molecules in paraffin sections of tissue. Finally, immunohistochemical analysis of human cervical tissue showed a negative signal for GAD and VGAT in the tissue, while the GABA receptor signal was positive. With positive control established in this study and the corresponding negative control for the GABA receptor, the results of this experiment can be reliable.

3. UVOD

3.1. Imunohistokemijsko prikazivanje molekula u tkivu

Termin imunohistokemije se odnosi na proces lokalizacije specifičnih antigena u tkivu, pomoću ciljno usmjerenih protutijela, koristeći osnovni principu imunologiji da se određeno protutijelo veže i prepoznaje samo ciljni antigen.

Imunohistokemija je kao metoda prikaza prisutnosti antigena u tkivu prvi put korištena davne 1940., a u rutinsku upotrebu ulazi 1974. Te su godine Taylor i Burns objavili standardizirani protokol imunohistokemije na formalinom fiksiranim tkivima. Onda, imunohistokemija se razvila u snažno dijagnostičko sredstvo koje pruža dodatne informacije prilikom rutinske morfološke analize tkiva. Upotreba imunohistokemije za procjenu dgovarajućih staničnih markera koji definiraju specifični fenotip, omogućila je dobivanje važnih dijagnostičkih, prognostičkih i prediktivnih informacija neophodnih za klasificiranje i diferenciranje pojedinih bolesti.

Osim u dijagnostičke svrhe, imunohistokemija se također koristi i u znanstveno-istraživačke svrhe da bi se bolje razumjela distribucija i lokalizacija biomarkera i ekspresija pojedinih proteina u različitim tkivima. Upotreba protutijela na fiksiranom tkivu, da bi se izučavala patologija tkiva, zahtijevala je određenu prilagodbu i usklađivanje imunohistokemijskih tehnika.

3.1.1. Protutijela

Najvažniji reagens za svaku imunohistokemijsku tehniku je protutijelo. Protutijela spadaju u skupinu bjelančevina koje se nazivaju imunoglobulini (Ig) i prisutni su u krvi imuniziranih životinja. U krvi nalazimo pet vrsta (klasa) imunoglobulina (idući od onih kojih ima u najvećoj količini prema onim kojih ima manje): IgG, IgA, IgM, IgD i IgE. Poliklonska protutijela proizvode različite stanice i posljedično tome su imunokemijski različita, pa se stoga vežu na različite epitope na antigenu. Dobiju se na taj način da se životinja imunizira određenim antigenom i potom nakon sekundarnog imunog odgovora protutijela se izoliraju iz seruma životinje. Monoklonska protutijela su produkt individualnog klona plazma stanica. Protutijela od istog klona stanica su imunokemijski identična i reagiraju s istim specifičnim epitopom na antigenu protiv kojeg su usmjerena. Za produkciju monoklonskih protutijela koriste se miševi gdje se nakon imunog odgovora, izoliraju limfociti B iz mišje slezene i potom se fuzijom tih limfocita B s mijelomskim stanicama dobije kultura stanica pomoću koje se monoklonska protutijela proizvode u velikoj količini. Od pet klasa imunoglobulina u imunohistokemijske svrhe najčešće se koriste IgG i IgM. Prilikom odabira protutijela važno je utvrditi da se protutijelo može koristiti za metodu kojom detektiramo antigen, ovdje za imunohistokemiju. Tako će nam biti označeno, recimo, koristi li se protutijelo za IHC uzoraka u parafinu ili samo za smrznute rezove ili pak samo za tkiva fiksirana u formalinu itd. Nadalje je važno

da je protutijelo koje koristimo napravljeno za životinjsku vrstu čiji uzorak tkiva istražujemo. Ako se može koristiti i za neke druge životinjske vrste, onda su i one nabrojene. Neka protutijela zahtijevaju uzorke koji su obrađeni na specifičan način, tj. trebamo znati trebaju li bjelančevine biti denaturirane ili u svom nativnom stanju. U odabiru vrste protutijela važno je i da naš antigen barem sadržava dio imunogena (ako nije isti kao imunogen na koji je napravljeno protutijelo). Za životinju u kojoj je dobiveno primarno protutijelo trebamo znati da treba biti različita od one koju mi istražujemo da se izbjegne međureaktivnost. Na primjer, ako se analizira bjelančevina u miša, treba izabrati primarno protutijelo dobiveno u kuniću. Sekundarno protutijelo trebalo bi biti usmjereno protiv domaćina u kojem je proizvedeno primarno protutijelo.

3.1.2. Priprema uzoraka za imunohistokemiju

Nakon što smo odabrali najbolje protutijelo, slijedi priprema uzoraka. U imunohistokemiji je priprema tkiva kamen temeljac same analize jer trebamo očuvati arhitekturu tkiva i morfologiju samih stanica. Brza i odgovarajuća fiksacija tkiva je za to neophodna.

3.1.2.1. Fiksacija

Ne postoji univerzalni fiksativ koji je idealan za prikazivanje svih antigena. Međutim, općenito gledano većina antigena se može uspješno prikazati u tkivu fiksiranom u formalinu i potom uklopljenom u parafin. Idealni fiksativ bi trebao imati sljedeće tri karakteristike: očuvanje stanica bez bubrenja, smanjenja ili bilo kakvog deformiranja stanica i staničnih komponenata, zatim sprječavanje raspadanja stanica uzrokovano bakterijama ili autolize uzrokovane katepsinom te stabilizacija i zaštita stanica od štetnih utjecaja prilikom daljnje obrade tkiva tijekom postupka bojanja tkiva. Izbor samog fiksativa ovisi o vrsti uzorka i odabiru staničnih struktura koje se žele prikazati. Najčešće korišteni fiksativi su oni bazirani na formalinu, primjerice neutralni puferirani formalin ili otopina 10% formalina u vodi. Uz sam izbor fiksativa jako je važna dužina vremena fiksacije, temperatura i pH.

3.1.2.2. Uklapanje i rezanje tkiva

Nakon fiksacije slijedi postupak uklapanja i rezanja tkiva. Najveći udio uzoraka tkiva koji se priprema za imunohistokemijska bojanja uklapa se u parafin jer omogućava odličnu rezoluciju i očuvanost detalja. Parafin koji se danas koristi mješavina je parafinskog voska i smola. Tkivo se može rezati i bez uklapanja tako da se smrzne i na taj način dobije odgovarajuću tvrdoću potrebnu za rezanje. Na taj način se bolje sačuva sadržaj antigena, a time i imunoreaktivnost tkiva, ali je lošije sačuvana morfologija tkiva.

U nekim slučajevima se za uklapanje koriste smole. Uklapanje tkiva u smole nudi određene prednosti u odnosu na parafin i smrzavanje, a to su tanji rezovi koji omogućavaju bolju morfologiju tkiva i

manje skupljanje tkiva. Također kalcificirani materijal se može narezivati bez prethodnog dekalificiranja i infiltracije akrilnim smolama.

Fiksativi bazirani na aldehidu, kao npr. formalin, stvaraju intra- i inter- molekularne veze među proteinima što za posljedicu ima da su pojedini antigeni sakriveni inedostupni da bi ih određeno protutijelo prepoznalo. Da bi se omogućila reakcija protutijela sa skrivenim antigenima na fiksiranom tkivu, potrebno je razotkriti antigen.

3.1.2.3. Razotkrivanje antigena

Postoji nekoliko postupaka razotkrivanja antigena, a najčešće se koristi ili enzimatska digestija ili razotkrivanje epitopa pomoću topline (uz pomoć mikrovalne pećnice, autoklaviranjem ili iskuhavanjem pod visokim tlakom). Enzimatska digestija uključuje skidanje parafina, rehidraciju tkiva i ispiranje tkiva u vodi. Uzorak se potom uroni u otopinu proteaznog pufera i enzima (najčešće tripsin i pepsin) te potom inkubira najčešće na 37°C ili sobnoj temperaturi. Uvjeti pod kojim se radi digestija su jako važni, od same koncentracije enzima, temperature, dužine trajanja digestije, zbog toga da bi sam enzim mogao razgraditi veze stvorene tijekom fiksacije i pri tome razotkriti ciljni antigen, a da ga u potpunosti ne razgradi. Pri razotkrivanju antigena pomoću topline se upotrebljava mikrovalna pećnica, autoklav i iskuhavanje stakalca pod visokim tlakom, a uslijed povećane temperature dolazi do pucanja veza između peptida/bjelančevina koje nastaju tijekom fiksacije, mada točan mehanizam nije u potpunosti jasan. Iako je tijekom ovog postupka najvažnija postignuta temperatura također u obzir treba uzeti pH i sastav otopine u kojoj se razotkrivanje radi, odnosno u koju je staklo s tkivom uronjeno.

3.1.2.4. Imunodetekcija antigena

Nakon razotkrivanja, antigeni se imunohistokemijski označuju da bi se detektirali. To se može raditi na više načina: direktnom, indirektnom metodom, PAP metodom, ABC metodom i dr. Direktna metoda uključuje upotrebu označenog protutijela (protutijelo koje na sebi ima vezan enzim npr. alkalnu fosfatazu ili peroksidazu koji stvaraju obojeni talog nakon dodatka odgovarajućeg supstrata ili neku fluorescentnu molekulu npr. FITC) koje reagira direktno sa ciljnim antigenom. U ovoj metodi koristi se samo jedno protutijelo, stoga je postupak relativno jednostavan i brz. Glavni nedostatak ove metode je slabija osjetljivost zbog nedostatka pojačanja signala pa se stoga rijetko koristi u odnosu na indirektnu metodu.

Kod indirektna metode prvo se primarno protutijelo (neoznačeno) veže na antigen, a potom se sekundarno protutijelo (koje je obilježeno i ciljno usmjereno na Fc fragment primarnog protutijela) veže na primarno protutijelo. Važno je da sekundarno protutijelo koje se koristi, bude ciljano usmjereno na IgG životinjske vrste u kojoj je primarno protutijelo proizvedeno. Ova metoda je osjetljivija zbog pojačavanja signala putem sekundarnog protutijela.

Daljim razvojem indirektna metode nastao PAP (peroxidase - antiperoxidase). U ovom slučaju uvodi se treći sloj protutijela tj. tzv. tercijarno protutijelo na peroksidazu. Nastaje stabilan kompleks peroksidaze – antiperoxidaze koji omogućuje enzimatsku aktivnost peroksidaze bez gubitaka budući da peroksidaza nije samo kemijski vezana na sekundarno protutijelo već je stvoren imunološki kompleks. Osjetljivost ove metode je 100 do 1000 puta veća. Primarno protutijelo se u ovom slučaju dodaje u mnogo manjem razrijeđenju te se na taj način troši manje protutijela i smanjuje nespecifično pozadinsko bojanje.

ABC metoda predstavlja standard današnje imunohistokemije i jedna je od najčešće korištenih tehnika. Avidin je veliki glikoprotein koji se može obilježiti peroksidazom ili fluoresceinom i ima četiri vezna mjesta na koja se visokim afinitetom veže biotin. Biotin je vitamin male molekularne težine i na njega se mogu vezati različite biološke molekule, među ostalim i protutijela. U ABC metodi na sekundarna protutijela veže se biotin koji djeluje kao poveznica između sekundarnog protutijela (a preko njega primarnog protutijela vezanog na antigen) i avidin-biotin-peroksidaznog kompleksa. Nakon imunohistokemijskog bojanja obrađeni uzorci se analiziraju svjetlosnim ili fluorescentnim mikroskopom ovisno o tome na koji način je obilježeno sekundarno protutijelo. U postupku imunofluorescencije protutijela obilježavaju fluorescentnim bojama da bi se na taj način mogle vizualizirati strukture unutar tkiva. Komponenta koja u ovom slučaju omogućava vizualizaciju naziva se fluorokrom. "Fluorokrom" je kompleks koji, kada se obasja svjetlošću određene valne duljine, ima mogućnost apsorbiranja te energije da bi potom isijavao svjetlost druge boje. Tu pojavu nazivamo fluorescencijom.

Za vjerodostojnu interpretaciju rezultata imunohistokemijske analize potrebno je postupak provesti na uzorcima koji će sigurno dati pozitivan rezultat (pozitivna kontrola) i na uzorcima koji će sigurno dati negativan rezultat (negativna kontrola). Pozitivna kontrola posebno je važna u slučaju negativnog imunohistokemijskog signala na ispitivanom tkivu.

3.2. GABA sustav

GABA se smatra multifunkcionalnom molekulom koja ima funkcije u središnjem živčanom sustavu, perifernom živčanom sustavu te u nekim neneuronskim tkivima.

3.2.1. GABA u središnjem živčanom sustavu

GABA je glavni inhibicijski neurotransmiter u mozgu odraslih sisavaca. Metabolički put stvaranja GABA-e naziva se GABA-shunt. Prvi korak u ovom putu je korištenje α -ketoglutarata dobivenog iz metabolizma glukoze preko Krebsovog ciklusa. α -ketoglutarat se zatim transaminira uz pomoć oksoglutarat-transaminaze (GABA-T) kako bi se dobio glutamat, neposredni prekursor GABA. Glutamat se dekarboksilira kako bi se dobio GABA djelovanjem enzima GAD (Glutamic Acid

Decarboxylase - dekarboksilaza glutaminske kiseline). Postoje i alternativni putevi dobivanja GABA koji mogu biti važni u određenim situacijama. Važno je naglasiti da, za razliku od ostalih enzima koji su uključeni u sintezu GABA, GAD se izražava samo u neuronima i nekim perifernim tkivima koje koriste GABA za signalne i/ili endokrine funkcije. Postoje dvije izoforme GAD-a: GAD65A i GAD67, koji su proizvodi dva različita gena. Gen GAD65A se nalazi na kromosomu 10, a gen GAD67 nalazi se na kromosomu 2 kod ljudi. Budući da je ovo jedini poznati slučaj da dva gena kodiraju enzim potreban za sintezu neurotransmitera, nagađa se da dvije GAD izoforme imaju različite fiziološke uloge. GAD65A i GAD67 se razlikuju u svojim subcelularnim distribucijama i u interakciji s PLP (pyridoxal 5 phosphate, P5P-aktivni oblik vitamina B, koenzim u mnogim enzimom posredovanim reakcijama); apo-GAD - nije vezan za PLP i holo-GAD - vezan za PLP. (Watanabe i sur. – 2002, Erlander MG i sur. – 1991.) Zanimljivo, postoje dokazi da povećana neuronska aktivnost (npr. izazvana depolarizacijom) rezultira povećanjem lokalne sinteze GABA tako što se povećava povezanost PLP s holo-GAD da se formira aktivni enzim. GABA je pohranjen u presinaptičkim vezikulama i oslobađa se na način ovisan o Ca^{2+} nakon depolarizacije presinaptičke membrane. Nakon puštanja u sinaptičke pukotine, aktivnost GABA se prekida prvenstveno ponovnim unosom u presinaptičke okrajine i/ili okolnu gliju. Ponovna pohrana GABA događa se preko vrlo specifičnih transmembranskih transportera koji su članovi velike obitelji Na^{+} -ovisnih neuroprijenosnika. Pohrana GABA je ovisna o temperaturi i ionima (Na^{+} i Cl^{-} su potrebni radi optimalnog ponovnog unosa). Iako se zna da ima nekoliko transportera ponovne pohrane GABA, fiziološki i farmakološki značaj ove heterogenosti je nepoznat.

GABA se metabolizira djelovanjem GABA-transaminaze (GABA-Tr - GABA-2-oksoglutamat transaminaza) u sukcinil semialdehid. Sukcinil semialdehid se oksidira sukcinil semialdehid dehidrogenazom (SSADH) do jantarne kiseline, koja zatim ponovno ulazi u Krebsov ciklus. Svoj brzi inhibicijski učinak ostvaruje vezanjem za receptore $GABA_A$, $GABA_B$ i $GABA_C$. $GABA_A$ i $GABA_C$ su ionotropni receptori koji su zapravo ligandom regulirani kloridni kanali. $GABA_A$, osim veznih mjesta za GABA i njezine agoniste i antagoniste, ima i brojna alosterička mjesta za benzodiazepine, barbiturate, steroidne hormone (progesteron), anestetike i pikrotoksin. $GABA_B$ je metabotropni receptor, djeluje preko G-proteina. Metabotropni $GABA_B$ receptori mogu biti i presinaptički i postsinaptički. Oni, pak, u središnjem živčanom sustavu povećavaju membransku vodljivost za K^{+} , dakle rade hiperpolarizaciju membrane i time inhibiciju, ali i smanjuju membransku vodljivost za Ca^{2+} (npr. u neuronima hipokampusa). U perifernom živčanom sustavu $GABA_B$ su povezani samo s Ca^{2+} kanalima (npr. osjetnih neurona). (Krnjevic K. – 1974., Macdonald RL i sur. – 1991., Roberts E. - 1986.)

GABA je glavni neurotransmitter svih inhibicijskih interneura kore velikog mozga (razne vrste zvjezdastih stanica bez dendritičkih trnova) i kore malog mozga (košaraste, zvjezdaste i Golgijeve stanice), te inhibicijskih interneurona strijatumu, moždanog debla i kralježnične moždine. GABA je i

neurotransmitter jedinih projekcijskih neurona kore malog mozga (Purkinjeove stanice) te projekcijskih neurona strijatuma. Napokon, GABA je i neurotransmitter projekcijskih neurona retikularne jezgre talamusa (jedine jezgre koja se ne projicira u moždanu koru, nego u ostale jezgre talamusa). (Judaš i sur. – 1993.)

3.2.2. GABA sustav izvan središnjeg živčanog sustava

GABA je uključena u proliferaciju, diferencijaciju i migraciju kod više vrsta normalnih i tumorskih stanica (Watanabe M. i sur. - 2002). Pokazano je da je GABA uključena u razvoj i funkciju Schwannovih stanica u perifernom živčanom sustavu. Pronađeni su GABA_B receptori u Schwannovim stanicama i pretpostavlja se da GABA sudjeluje u reguliranju diferencijacije, u sazrijevanju i plastičnosti. Naime, GABA_B receptor na membrani staničnih nastavaka Schwannovih stanica korelira s morfološkim promjenama koje nastaju u diferencijaciji prema onim Schwannovim stanicama koje mijeliniziraju vlakno. GABA_B receptori nalaze se i u Schwannovim stanicama koje ne mijeliniziraju pa se zaključilo da GABA sudjeluje i u plastičnosti Schwannovih stanica, dakle sudbini hoće li vlakno biti mijelinizirano ili ne (Magnaghi i sur., 2004.). Pokazano je da GABA igra ulogu i u razvoju nepca (Rigao Ding i sur. - 2004) i probavnog trakta (Gilon et al., 1987b; Wang et al, 2004).

Nadalje, oba izozima GAD su prisutni u β stanicama pankreasa gdje GABA ima ulogu u funkciji endokrinog pankreasa. Imunohistokemijski se vidjelo da GAD i inzulin koegzistiraju u β stanicama. Baekkeskov i sur. su pokazali da antitijela na jedan oblik GAD se pojavljuju u većini, ako ne i u svih dijabetičara ovisnih o inzulinu i čini se da njihova prisutnost prethodi kliničkim simptomima bolesti. Autoantitijela na GAD stoga mogu biti temelj razvoja inzulin-ovisnog (tip I) dijabetesa (Baekkeskov i sur. – 1990.).

GABA je uključena i u razvoj jetre. Koncentracija GABA je povišena u serumu štakora nakon parcijalne hepatektomije te je pokazano da je u različitim koncentracijama GABA različito intenzivna regeneracija jetre (Minuk i sur. – 1993.)

U razvoju osteoblasta je također pronađena uloga GABA. U nezrelih i zrelih osteoblasta štakora nađeni su mRNA i korespondirajuće bjelančevine konstitutivno eksprimirane za 2 podjedinice GABA_B te je pokazano da GABA može igrati ulogu u neidentificiranim mehanizmima povezanim sa staničnom proliferacijom i diferencijacijom u kultiviranim osteoblastima (Fujimori i sur. – 2002.).

Hondrociti eksprimiraju i GABA_A i GABA_B receptore i u proliferativnoj i u hipertrofičnoj zoni pa se može zaključiti da bi GABA mogao biti autokrini ili parakrini faktor koji regulira hondrocite u ploči rasta, dakle uključen je u mehanizam rasta hrskavice (Tamayama i sur. – 2005).

U istraživanju spermiogeneze otkriveno je da postoji imunoreaktivnost na GABA na spermatidama štakora, a koja se postupno smanjuje tijekom sazrijevanja spermatida pa se zaključuje da GABA ima ulogu u regulaciji spermiogeneze (Kanbara i sur. – 2005).

Stanice dišnog epitela koje izlučuju sluz su Clara stanice i vrčaste stanice. Pokazano je da pojačanu proizvodnju sluzi u dišnom epitelu, odnosno metaplaziju Clara stanica u vrčaste stanice potiče neurotransmitter GABA (Xiang i sur. – 2007.). GABA se stvara u epitelnim stanicama i autokrino/parakrino djeluje na te stanice, tako što depolarizira njihovu membranu, i potiče staničnu proliferaciju i pojačanu proizvodnju sluzi. Glikoproteini u toj sluzi isti su kao glikoproteini sluzi koju izlučuje endocerviks.

Uloga GABA u regulaciji sekrecije pokazana je i u žlijezdanim stanicama u sjemenskim mjehurićima i prostati, te u sekreciji glukagona u gušterači (Napoleone i sur. - 1990., Wendt i sur. - 2004.).

S obzirom na funkcije GABA u normalnim stanicama, uzela se u obzir potencijalna funkcija GABA u tumorskim stanicama. GABA sudjeluje u metastaziranju stanica raka prostate (Azuma et al., 2003). Također, jako je izražen i u stanicama tumora kolona (Maemura et al., 2003).

3.2.3. Endocervikalne žlijezde i cervikalna sluz kao čimbenik plodnosti

Endocervikalne žlijezde su jednostavne tubulusne žlijezde koje se otvaraju u lumen vrata maternice. Jednoslojni cilindrični epitel tih žlijezda proizvodi cervikalnu sluz. Cervikalna sluz predstavlja barijeru za ulazak patogena u maternicu, a služi i kao zaštitni sloj na epitelu vrata maternice i rodnice. Ona ima važnu ulogu u plodnosti jer prihvaća, hrani i čuva spermije te im pomaže u prijenosu do jajne stanice kako bi došlo do oplodnje (Katz – 1991.).

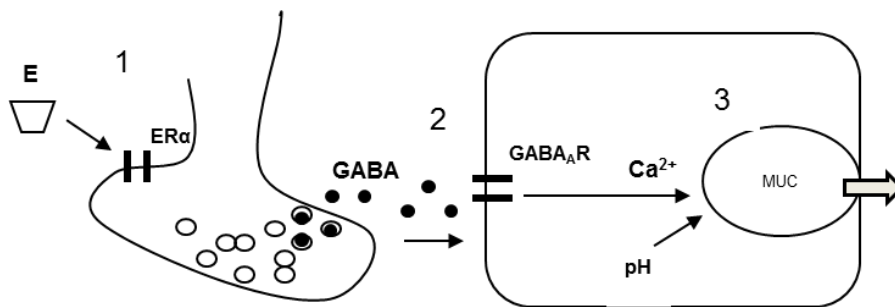
Pojedine vrste sluzi razlikuju se obzirom na njihova svojstva, hormonsku regulaciju njihove proizvodnje i na područje unutar endocerviksa u kojem su proizvedene (Menarguez i sur. – 2003.). Mehanizam stanične regulacije proizvodnje sluzi različitih svojstava, te njihovog otpuštanja u lumen vrata maternice tek je djelomično poznat.

3.2.3.1. Regulacija izlučivanja sluzi

Molekulski sastav sluzi je složen, ali osnovni sastojak sluzi su mucini, složene glikoproteinske molekule (Gipson – 2001.). Hormonske promjene koje se događaju tijekom menstrualnog ciklusa utječu na njihovu ekspresiju, kao i na proces glikozilacije, na pH, a time i na reološka i funkcionalna svojstva sluzi. Tako u načelu razlikujemo dvije vrste sluzi: plodnu sluz nastalu oko vremena ovulacije i neplodnu sluz koja se stvara prije početka folikularnog rasta, te tijekom luteinske faze.

Premda je poznato da se mucini izlučuju iz stanice egzocitozom iz sekrecijskih zrnaca, točan mehanizam otpuštanja tih zrnaca nije još do kraja jasan. Predložen je novi model regulacije izlučivanja

cervikalne sluzi koji uključuje negenomsko djelovanje receptora za estrogene na otpuštanje GABA neovisno o akcijskom potencijalu i posljedičnu promjenu pH i koncentracije iona kalcija u stanici koji pospješuju egzocitozu mucina (naši neobjavljeni podaci). Prema tom modelu, na poticaj estrogena (E2) negenomska aktivnost estrogenog receptora ($ER\alpha$) izaziva otpuštanje GABA-e neovisno o akcijskom potencijalu iz samih žljezdanih stanica ili susjednih živčanih završetaka (Slika 2, oznaka 1). GABA aktivira ionotropne $GABA_A$ receptore na epitelnim stanicama endocerviksa te dolazi do privremene promjene koncentracije iona kalcija u stanicama (Slika 2, oznaka 2). Promjena koncentracije kalcija, u kombinaciji s promjenom unutarstaničnog pH pokreće bubrenje sekrecijskih zrnaca i egzocitozu (Slika 2, oznaka 3).



Slika 2. Pretpostavljeni model regulacije izlučivanja sluzi iz sekrecijskih stanica endocerviksa.

Pretpostavljeni mehanizam već je djelomično potvrđen. Potvrđeno je da je $GABA_A$ receptor izražen u cerviksu, ali nije za ostale elemente tog signalnog puta.

3.3. Svrha istraživanja

U istraživanju uloge neurotransmitera GABA u regulaciji izlučivanja sluzi u endocervikalnim sekrecijskim stanicama provedeno je imunohistokemijsko ispitivanje prisutnosti molekula signalnog puta GABA u tkivu humanog vrata maternice (naši neobjavljeni podaci). Imunohistokemijska analiza pokazala je pozitivan signal za $GABA_A$ receptor na manjem broju uzoraka tkiva u parafinskim rezovima. Pretpostavljeno je da se izražaj tog receptora mijenja ovisno o cikličkim promjenama spolnih hormona. Uzorci koji su pokazali pozitivan signal za $GABA_A$ receptor ispitani su na prisutnost GAD i VGAT - molekula koje sudjeluju u djelovanju GABA. Unatoč ponavljanju eksperimenta i prilagođavanju postupka imunohistokemije, rezultat ispitivanja prisutnosti tih molekula u tkivu cerviksa bio je negativan. Međutim, zbog nedostatka pozitivne kontrole taj se rezultat nije mogao vjerodostojno interpretirati, te je ostala sumnja da su uzorci tkiva koji su pokazali pozitivnu imunohistokemijsku reakciju na $GABA_A$ receptor pozitivni i na GAD i VGAT.

Svrha ovog rada je osigurati pozitivnu kontrolu za imunohistokemijsku analizu prisutnosti GAD i VGAT u tkivu cerviksa i tako dobiti vjerodostojne rezultate te analize. Obzirom da je poznato da se te molekule nalaze u središnjem živčanom sustavu, za pozitivnu kontrolu je predloženo tkivo mišjeg mozga uklopljeno u parafin. Za slučaj da se i u tom tkivu pokaže negativan rezultat

imunohistokemijskog prikazivanja GAD i VGAT, predviđeno je prilagođavanje imunohistokemijskog postupka dok se ne dobije pozitivan signal u tom tkivu. Radi kvalitetnije prilagodbe postupka pored tkiva mišjeg mozga uklopljeno u parafin, za imunohistokemijsku analizu je odabrano ismrznuto tkivo mišjeg mozga te tkivo mišjih pluća i testisa uklopljeno u parafin.

4. HIPOTEZA

Molekule GAD i VGAT prisutne su u uzorcima tkiva humanog cerviksa maternice koji su pokazali pozitivnu imunohistokemijsku reakciju na protutijelo za GABA_Areceptor (GABA_AR).

5. CILJEVI RADA

5.1. Opći ciljevi

1. Prilagođavanjem postupka imunohistokemije doći do optimalnog prikaza molekula GAD i VGATu parafinskim rezovima mišjih tkiva mozga, pluća i testisa.
2. Primjenom parafinskih rezova mišjih tkiva kao pozitivnih kontrola, pokazati prisutnost GAD i VGAT u parafinskim rezovima uzoraka humanog cerviksa koji su pokazali pozitivnu imunohistokemijsku reakciju na protutijelo za GABA_AR.

5.2. Specifični ciljevi

Opći ciljevi uključuju ostvarivanje posebnih ciljeva:

1. Imunohistokemijskim postupkom prikazati GAD i VGATna krio rezovima mozga miša
2. Imunohistokemijskim postupkom prikazati GAD i VGATna parafinskim rezovima mozga, pluća i testisa miša uz prilagodbu postupka kako bi se dobio optimalan prikaz tih molekula
3. Primjenom prilagođenog imunohistokemijskog postupka odrediti prisutnost GAD i VGATu parafinskim rezovima uzoraka humanog cerviksa koji su pokazali pozitivno imunohistokemijsku reakciju na protutijelo za GABA_AR uz parafinske rezove tkiva mišjeg mozga kao pozitivnu kontrolu
4. Raspraviti utjecaj učinjenih promjena u protokolu za imunohistokemijski postupak na prikaz ispitivanih molekula

6. UZORCI I POSTUPCI

6.1. Uzorci

6.1.1. Humani uzorci tkiva cerviksa

Parafinski blokovi humanih uzoraka tkiva cerviksa maternice uzeti su iz arhive Kliničkog zavoda za patologiju i citologiju Kliničke bolnice Merkur.

6.1.2. Pokusne životinje

U ovom radu upotrijebljeni su odrasli miševi soja C57Bl/6NCrl. Ukupno je za pokuse upotrijebljeno 2 odrasle ženke i 4 odrasla mužjaka.

6.2. Postupci

6.2.1. Postupci sa životinjama

6.2.1.1. Žrtvovanje životinja

Životinje su prije zahvata bile uspavane iniciranjem anestetika Avertina (0,5 g/kg) u peritonealnu šupljinu. Nakon uspavlivanja životinje uslijedio je postupak fiksiranja perfuzijom 4% paraformaldehidom u fosfatnom puferu unutar kojega, u trenutku otvaranja prsne šupljine miša, nastupa bezbolna smrt za životinju.

6.2.1.2. Izolacija i fiksacija organa

Organi namijenjeni imunohistokemijskom određivanju bjelančevina izolirani su iz životinje, koja je prethodno fiksirana postupkom perfuzije 4% paraformaldehidom u fosfatnom puferu. Nakon izolacije, organi su fiksirani imerzijom (uranjanjem) u istom fiksativu preko noći na 4°C.

6.2.2. Postupci sa tkivima

6.2.2.1. Krioprotekcija i rezanje tkiva na kriostatu

Nakon fiksacije i kratkog ispiranja u fosfatnom puferu PB (2 - 3 puta tijekom 30 minuta), fiksativ se zamijenio rastućim koncentracijama (10%, 20%, 30%) saharoze u puferu PB, narednih 48 sati, zbog dehidracije i krioprotekcije. Uzorci tkiva bili su pohranjeni u 30% saharozi na 4°C do trenutka rezanja na kriostatu.

Neposredno prije rezanja, uzorci tkiva uklopljeni su u ljepilo za tkivo (Tissue-Tek, Sakura), a kriostat je ohlađen na -20°C. Rezovi debljine 20 µm postavljali su se na pozitivno nabijena predmetna stakla (Superfrost Plus, Menzel-Glaser). Stakla s uzorcima bila su pohranjena na -20°C do uporabe.

Neposredno prije inkubacije protutijelima, stakla s rezovima smrznutog tkiva ostavljena su jedan sat u eksikatoru.

6.2.2.2. Uklapanje u parafin i rezanje uklopljenog tkiva

Nakon fiksacije uzorci su stavljeni na ispiranje pod tekućom vodom preko noći. Slijedila je dehidracija u uzlaznom nizu etanola (20%, 50%, 70%, 96%, 99%, 100%) u svakoj otopini 2 x 15 - 30 minuta. Potom su uzorci stavljeni u 100% ksilol na 5 – 15 minuta, zatim mješavinu ksilola i parafina (1:1) 5 - 15 minuta na 58 – 60 °C, te u 100% parafin nekoliko sati na 56°C uz tri izmjene parafina. Uzorci su zatim pomoću kalupa uklopljeni u parafinske blokove. Blokovi su rezani na rezove debljine 7 µm i stavljeni na predmetna stakalca. Takvi rezovi pohranjeni su na sobnu temperaturu, te korišteni za imunohistokemiju.

6.2.2.3. Deparafiniranje i rehidracija

Stakla s uzorcima deparafinirana su u termostatu na temp. 58-60°C preko noći. Nakon vađenja iz termostata stakla su ostavljena 10-tak minuta na sobnoj temperaturi da se ohlade. Potom su stavljeni u Bioclear na 20 min, zatim na 15 min i na 10 min. Rehidriracija stakala s uzorcima provedena je kroz silazni red etanola (100% 2 x 5 min, 96% EtOH 5 min, 70% EtOH 2 min). Potom su stakalca isprana u destiliranoj vodi dva puta.

6.2.3. Razotkrivanje antigena

Uz pomoć citratnog pufera pH6 je provedeno demaskiranje ili razotkrivanje antigena (tzv. epitope retrieval). Uzorci su stavljeni u posudicu s puferom, dobro zatvoreni i potom stavljeni u vodenu kupelj koja je tek tada uključena. Nakon što je kupelj postigla temperaturu vrenja (95 °C) uzorci su ostavljeni u njoj još 30 minuta. Nakon kuhanja posudica s uzorcima je izvađena iz kupelji te stavljena u posudu s mlakom vodom da se postupno ohladi (najmanje 20 minuta). Tijekom ovog koraka pazilo se da nema temperaturnih šokova tj. da se uzorci postupno zagrijavaju i postupno hlade te da ni u jednom trenu ne ostanu na suhom, bez pufera.

6.2.4. Imunohistokemija

Za određivanje prisutnosti i razmještaja pojedinih bjelančevina u tkivu korištena je metoda imunohistokemije.

Nakon ispiranja fosfatnim puferom (PBS) pri pH 7.4, rezovi su stavljeni na 15 min u 0,6% otopinu H₂O₂ u PBS-u. Potom su permeabilizirani 2 puta po 5 min u 0,25 % otopini Tritona X-100 (Sigma) u PBS-u. Zatim su rezovi uronjeni u otopinu za blokiranje (5% horse serum u PBS-u sa 0,25 % Triton X-100), kako bi se spriječilo nespecifično vezanje sekundarnog protutijela. Nakon toga uslijedila je inkubacija s primarnim protutijelom (tablica 1.) u otopini koja je sadržavala PBS, 0.5% Triton X-100, 5% horse serum i primarno protutijelo. Kako bi cijeli preparat bio prekriven otopinom i kako bi se

izbjeglo eventualno isušivanje, pipetom je nakapano 30 µl otopine po stakalcu. Inkubacija primarnim protutijelima odvijala se preko noći na 4°C.

Sljedeće jutro, nakon ispiranja 0.25% otopinom Tritona X-100 u PBS-u 4 puta po 5 min uslijedila je inkubacija sa sekundarnim protutijelom s prethodno vezanim biotinom, razrijeđenim u PBS-u 1:200 (tablica 1.) u PBS-u 50 min na sobnoj temperaturi. Za vrijeme čekanja pripremio se ABC kompleks (VectorLabs) jer pripremljeni reagens treba stajati 30 min prije primjene. Potom je slijedilo ispiranje 0.25% otopinom Tritona X-100 u PBS-u i 2 puta po 5 min, a nakon toga čistim PBS-om 3 puta po 5 min. ABC kompleks je zatim stavljen na rezove i nakon 60 min su rezovi ispirani PBS-om 3 puta po 5 min. Cijeli postupak proveden je i bez dodatka Tritona X-100 u PBS-u.

Za bojanje korištene su SIGMAFAST DAB (3,3'-Diaminobenzidin tetrahidroklorid) tablete s metalnim pojačivačem. U 5ml destilirane vode otopljena je prva tableta koja sadržava DAB i kobalt, a kad se ona u potpunosti otopila dodana je i druga tableta koja sadržava vodikov peroksid. Zbog teratogenih i kancerogenih svojstava boje ovaj korak je bilo potrebno provoditi u digestoru. Nakon što se pojavila siva boja, otopina boje je nakapana na stakalca te ostavljena nekoliko minuta. Ispiranje koje potom slijedi provelo se destiliranom vodom, 4 puta po 5 min. Tkivo je dehidrirano kroz uzlazni red etanola (70 % 2 min, 96 % 5 min, 100% 2 x 5 min), te stavljeno 5 min u otopinu Bioclear/alkohol i potom bistreno kroz tri Bioclear-a slijedom 5 min, 10 min i 15 min. Po završetku dehidracije i bistrenja, na staklaca je nakapan Biomount i ona su poklopljena pokrovnim stakalcima.

Tablica 1: Protutijela upotrijebljena za postupak imunohistokemije.

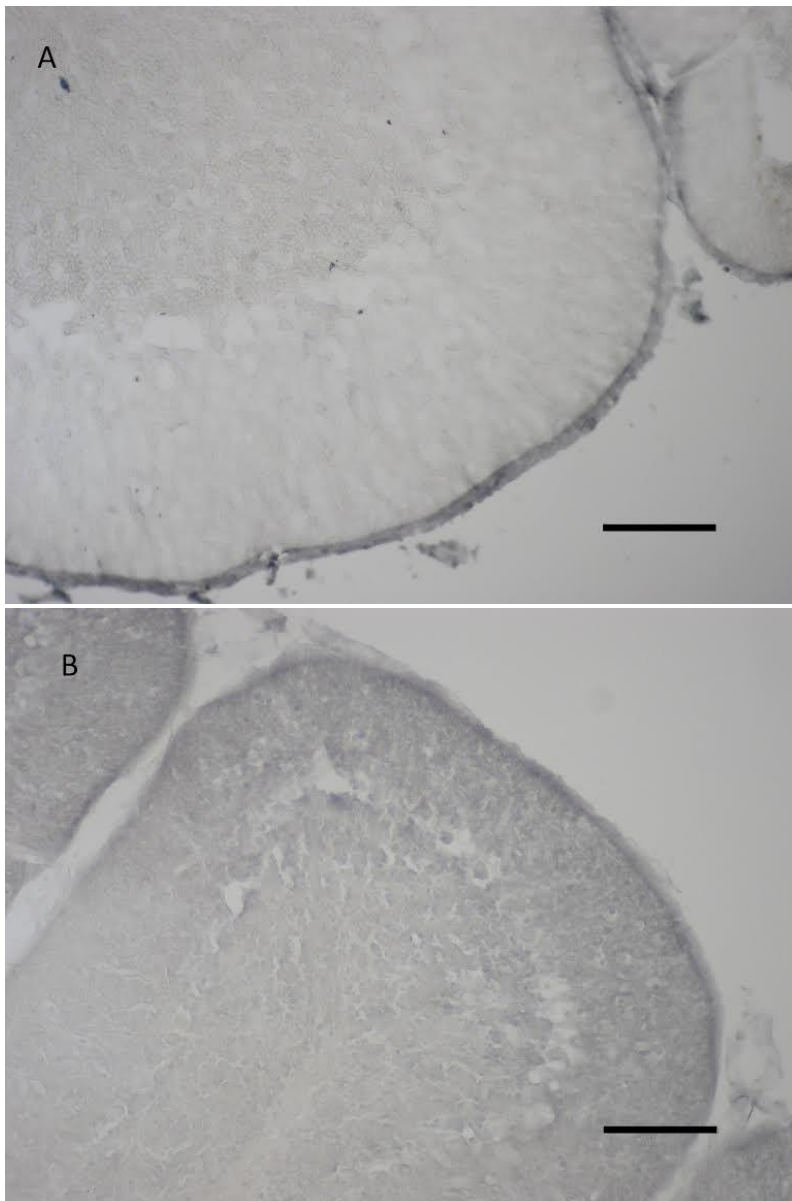
Primarno protutijelo	Proizvođač	Sekundarno protutijelo	Proizvođač	Razrj:
Miš protiv GABA _A R	Millipore	Biotin konjprotiv miša	Vector Laboratories	1:200
Kunić protiv Glutamat dekarboksilaze 65 i 67	Millipore	Biotin koza protiv kunića	Vector Laboratories	1:200
Kunić protiv SLC32A1(VGAT)	Abcam	Biotin koza protiv kunića	Vector Laboratories	1:200

7. REZULTATI

7.1. Imunohistokemijski prikaz GAD i VGAT na smrznutim rezovima mišjeg mozga

U cilju dobivanja predodžbe o prisutnosti i lokalizaciji molekula GAD i VGAT u mozgu miša provedena je imunohistokemijska analiza smrznutih rezova tkiva mozga miša. Postupak je proveden na dva odrasla mužjaka.

Imunohistokemijska analiza smrznutih rezova pokazala je prisutnost molekula GAD i VGAT u mišjem mozgu (Slika 2). Najjači signal je zabilježen u području sive tvari malog mozga, te je to područje odabrano kao referentno područje za prikaz prisutnosti GAD i VGAT na parafinskim rezovima mišjeg mozga.



Slika 2. Imunohistokemijski prikaz molekule VGAT na smrznutim rezovima mišjeg mozga. Bar 0,1mm. A. VGAT. B. Negativna kontrola bez protutijela.

7.2. Imunohistokemijski prikaz GAD i VGAT na parafinskim rezovima mozga, pluća i testisa miša uz modifikaciju protokola

7.2.1. Imunohistokemijski postupak A

Imunohistokemijski postupak proveden je na parafinskim uzorcima tkiva mozga mužjaka i ženki te na smrznutim rezovima tkiva mozga mužjaka koji su služili kao pozitivna kontrola. U ovom imunohistokemijskom postupku korištena su primarna protutijela u razrijeđenju 1:200 te je korišten detergent Triton X-100 u PBS-u 0,1%.

Tablica 2. Uzorci tkiva i upotrebljena primarna protutijela po svakom uzorku u protokolu A

Uzorak tkiva	Primarno protutijelo	Razjređenje primarnog protutijela	Rezultat (postojanje signala)
Mozak mužjak parafin	GAD	1:200	-
Mozak mužjak parafin	VGAT	1:200	-
Mozak mužjak parafin	Bez protutijela		-
Mozak ženka parafin	GAD	1:200	-
Mozak ženka parafin	VGAT	1:200	-
Mozak ženka parafin	Bez protutijela		-
Mozak smrznuti rez	GAD	1:200	+
Mozak smrznuti rez	VGAT	1:200	+
Mozak smrznuti rez	Bez protutijela		-

Ovim postupkom nije dobiven pozitivan signal na anti-GAD niti na anti-VGATprotutijelo. Smrznuti rezovi tkiva mišjeg mozga su pokazali pozitivan signal. Ovaj rezultat pokazuje da navedeni protokol ne omogućuje prikazivanje GAD i VGAT na parafinskim rezovima mozga, te da ga je potrebno promijeniti.

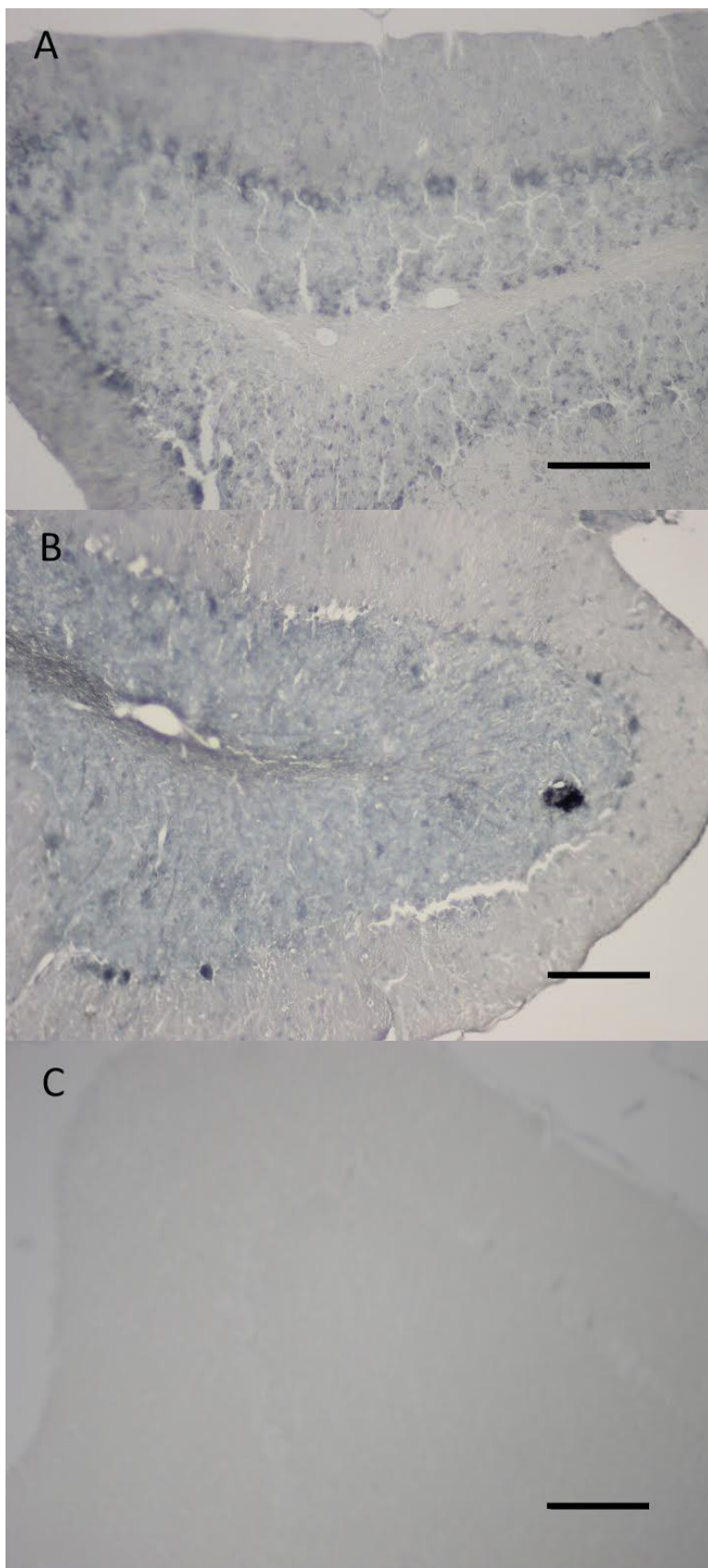
7.2.2. Imunohistokemijski postupak B

Protokol za imunohistokemijski postupak promijenjen je na način da je stavljeno veće razjređenje primarnog protutijelaanti-VGAT (1:500), a anti-GAD je ostao u istom razrijeđenju 1:200, te je izostavljen dodatak detergenta Triton X-100 u PBS-u. Naime, pretraživanjem literature nađen je podatak da dodatak Triton-x može smanjiti imunohistokemijski signal za (Gordon W. Arbuthnott – 1993).

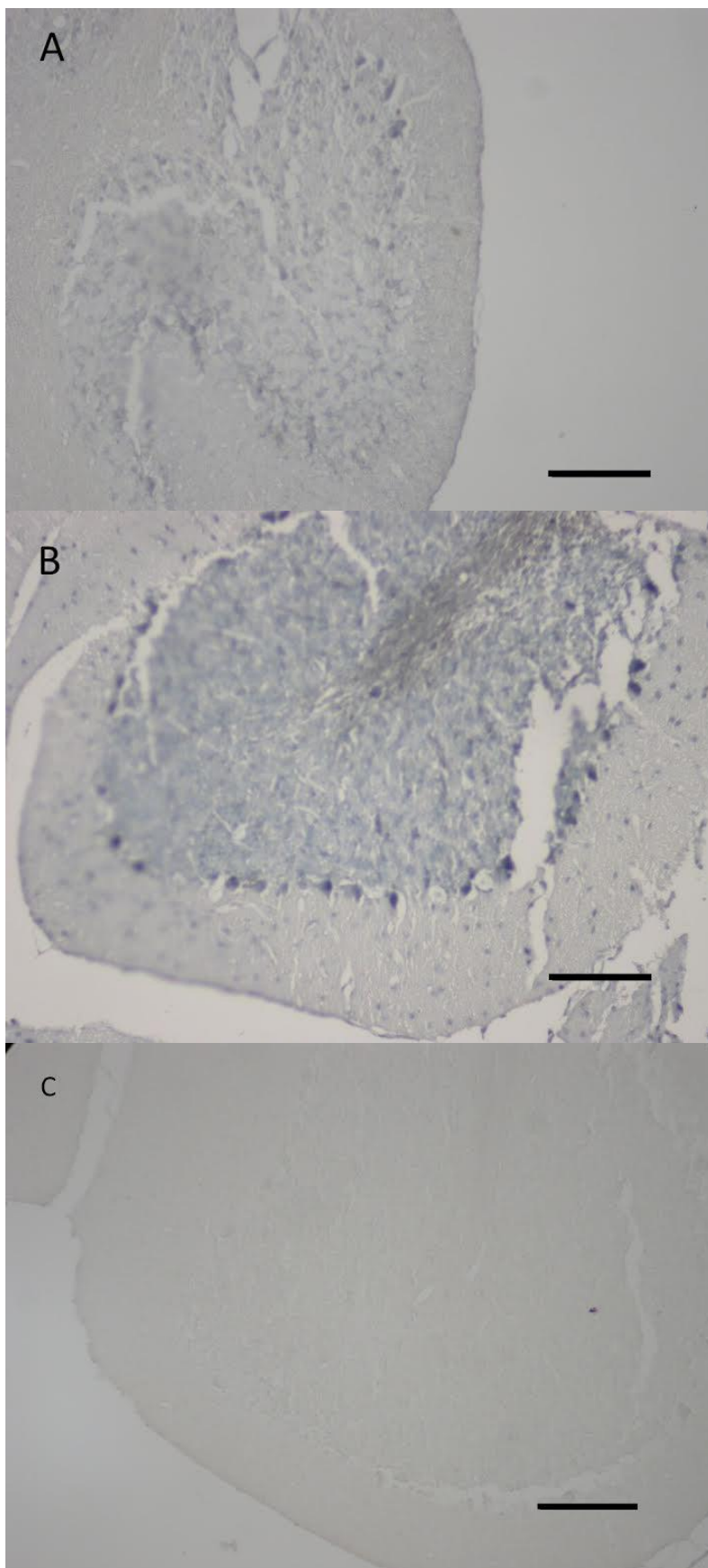
Tablica 3. Uzorci tkiva i upotrebljena primarna protutijela po svakom uzorku u protokolu B

Uzorak tkiva	Primarno protutijelo	Razjređenje primarnog protutijela	Rezultat (postojanje signala)
Mozak mužjak parafin	GAD	1:200	+
Mozak mužjak parafin	VGAT	1:500	+
Mozak mužjak parafin	Bez protutijela		-
Mozak ženka parafin	GAD	1:200	+
Mozak ženka parafin	VGAT	1:500	+
Mozak ženka parafin	Bez protutijela		-
Mozak smrznuti rez	GAD	1:200	+
Mozak smrznuti rez	VGAT	1:500	+
Mozak smrznuti rez	Bez protutijela		-
Pluća mužjak parafin	GAD	1:200	+(slabo)
Pluća mužjak parafin	VGAT	1:500	+(slabo)
Pluća mužjak parafin	Bez protutijela		-
Pluća ženka parafin	GAD	1:200	+(slabo)
Pluća ženka parafin	VGAT	1:500	+(slabo)
Pluća ženka parafin	Bez protutijela		-
Testis parafin	GAD	1:200	+
Testis parafin	VGAT	1:500	+
Testis parafin	Bez protutijela		-

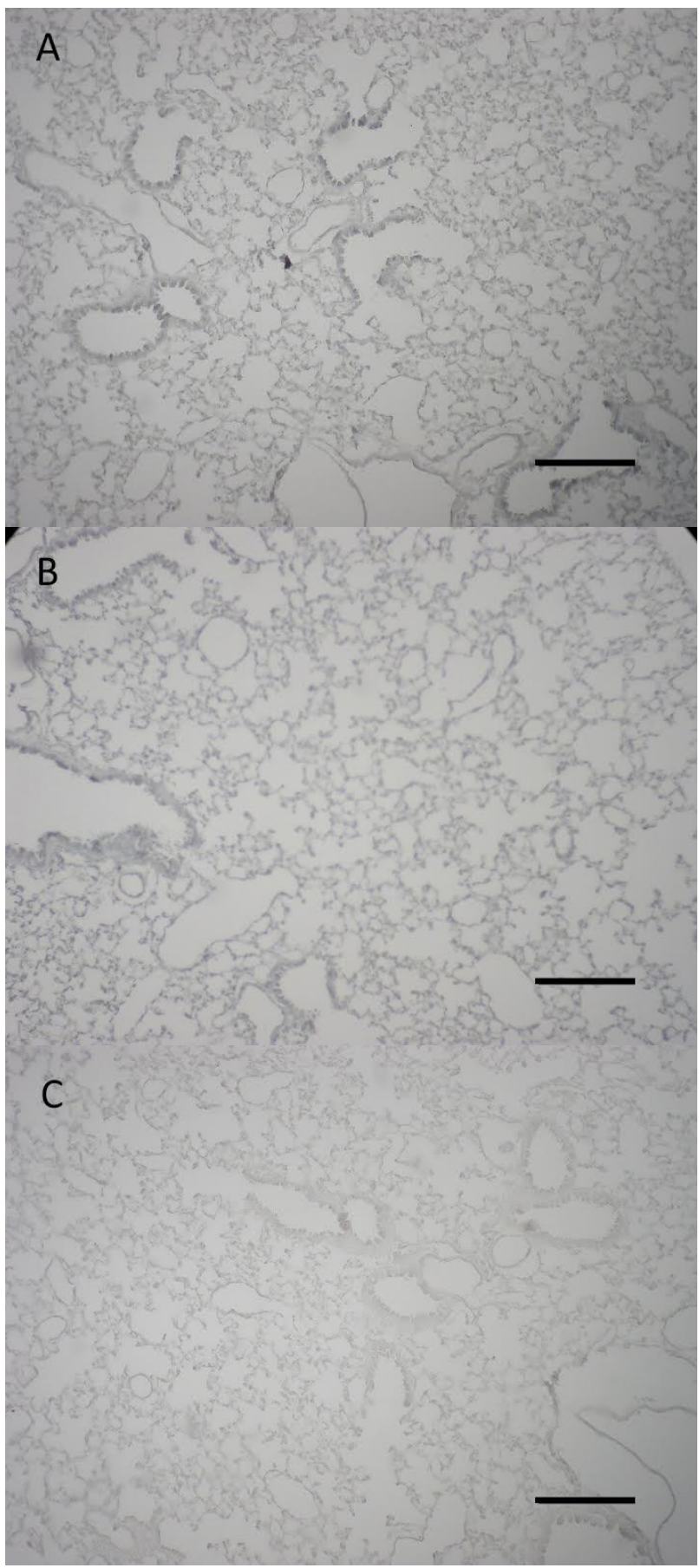
Obzirom da je ovim protokolom dobiven pozitivan signal za molekule GAD i VGAT u mišjem mozgu mužjaka i ženke (Slika 3 i 4), postupak je primijenjen i na uzorke tkiva pluća mužjaka i ženke, te testisa. Rezultati ovog eksperimenta pokazali su slab pozitivan signal u plućima, a jak signal u testisu. (Slika 5, 6 i 7)



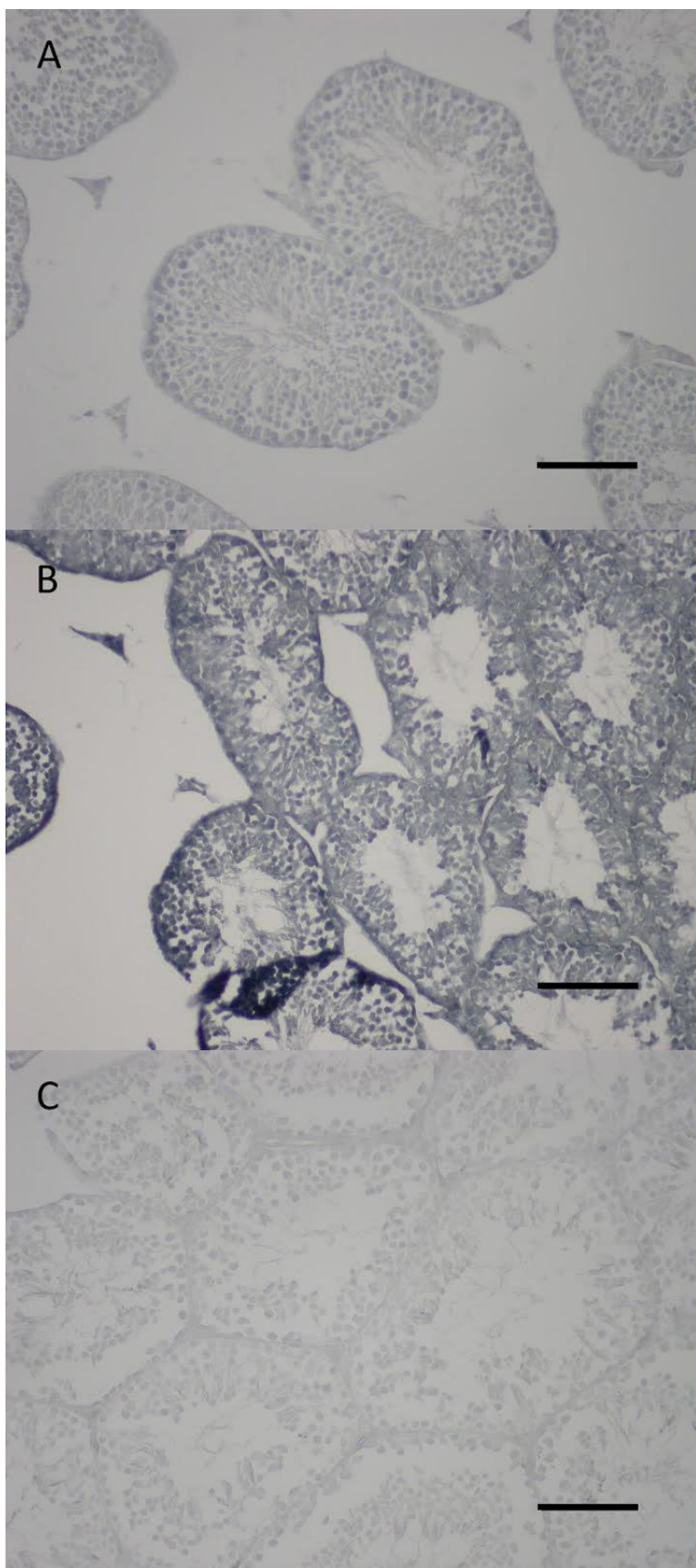
Slika 3. Imunohistokemijski prikaz molekula GAD i VGAT na parafinskim rezovima mišjeg mozga u mušjaka. Bar 0,1mm. A GAD. B VGAT. C Negativna kontrola bez protutijela.



Slika 4. Imunohistokemijski prikaz molekula GAD i VGAT na parafinskim rezovima mišjeg mozga u ženke. Bar 0,1mm. A GAD. B VGAT. C Negativna kontrola bez protutijela.



Slika 5. Imunohistokemijski prikaz molekula GAD i VGAT na parafinskim rezovima mišjih pluća u mužjaka. Bar 0,1mm. A GAD. B VGAT. C Negativna kontrola bez protutijela.



Slika 6. Imunohistokemijski prikaz molekula GAD i VGAT na parafinskim rezovima mišjeg testisa. Bar 0,1mm. A GAD. B VGAT. C Negativna kontrola bez protutijela.

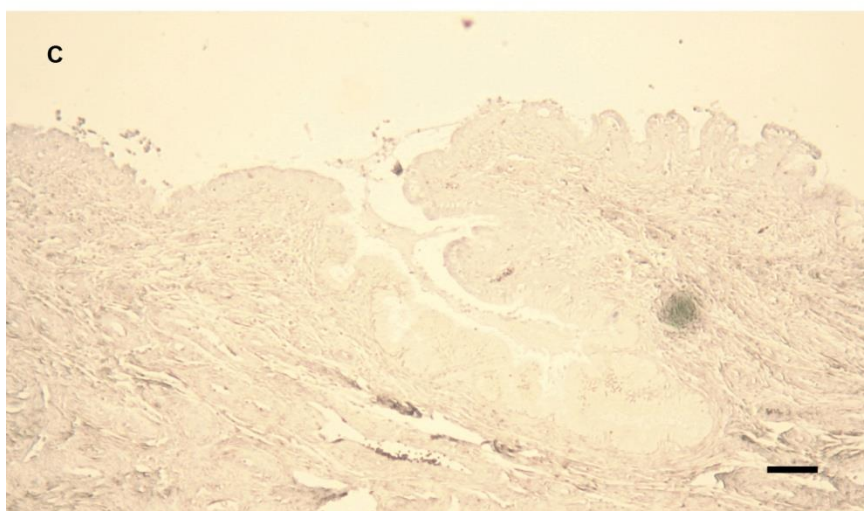
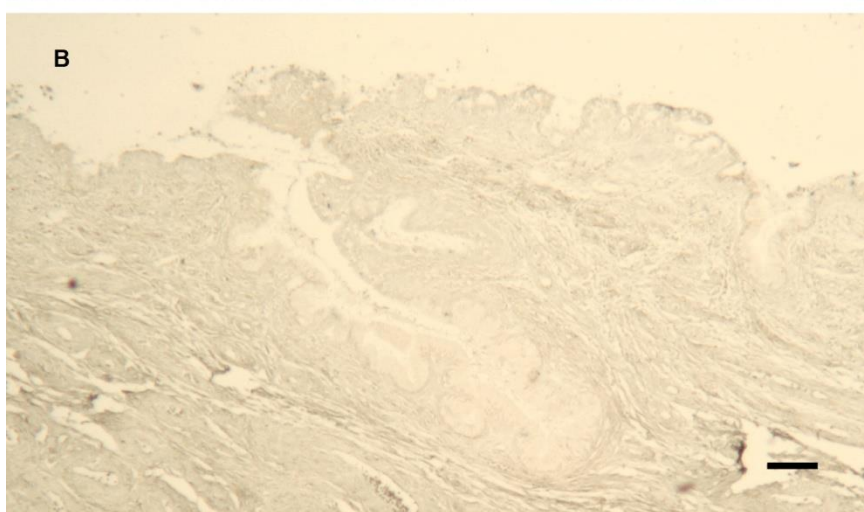
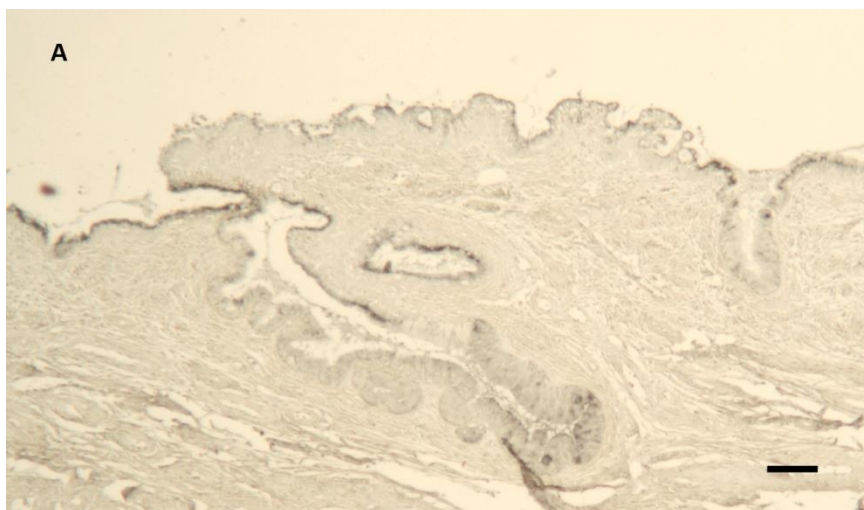
7.3. Imunohistokemijski prikaz GAD i VGAT na parafinskim rezovima cerviksa maternice

Primjenom modificiranog protokola provedeno je imunohistokemijsko određivanje prisutnosti GAD i VGAT na uzorcima humanog tkiva vrata maternice. Za ovaj eksperiment su odabrani uzorci tkiva vrata maternice koji su prethodno pokazali pozitivan signal za GABA_AR. Kao pozitivna kontrola za protutijela anti-GAD i anti-VGAT poslužili su uzorci mišjeg mozga na parafinskim rezovima. (Tablica 3). Na tim je uzorcima u istom pokusu određena i prisutnost GABA_AR, što je predstavljalo dodatnu kontrolu ovako postavljenog pokusa.

Rezultati ovog pokusa pokazuju da uzorci tkiva vrata maternice koji su pokazali pozitivan signal za GABA_AR, ne pokazuju pozitivan signal za GAD i VGAT (Slika 8).

Tablica 3. Uzorci tkiva i upotrebljena primarna protutijela

Uzorak tkiva	Primarno protutijelo	Razrjeđenje primarnog protutijela	Rezultat (postojanje signala)
Cerviks pozitivan na GABA _A R	GABA _A R	1:50	+
Cerviks pozitivan na GABA _A R	GAD	1:200	-
Cerviks pozitivan na GABA _A R	VGAT	1:500	-
Cerviks pozitivan na GABA _A R	Bez protutijela		-
Mišji mozak	GABA _A R	1:50	+
Mišji mozak	GAD	1:200	+
Mišji mozak	VGAT	1:500	+
Mišji mozak	Bez protutijela		-



Slika 7. Imunohistokemijski prikaz GABAAR, GAD i VGAT na parafinskim rezovima cerviksa maternice. A Pozitivan signal za GABAAR. B Negativan signal za GAD. C Negativan signal za VGAT

8. RASPRAVA

8.1. Lažno negativni rezultati imunohistokemije

Iako je dugo poznata i mnogo puta izvođena metoda, imunohistokemija i dan danas nosi izazove. S nekima od njih došlo se u doticaj i prilikom izvođenja ovih pokusa. Jedan od prvih problema bio je nedostatak očekivano pozitivnih rezultata prilikom imunohistokemijskog prikazivanja GAD i VGAT. Osim mogućnosti da traženi antigen zaista nije eksprimiran u ciljnom tkivu, postoji i nekoliko najčešćih uzroka lažno negativnih rezultata. U našem slučaju, bilo je to maskiranje antigena koje smo riješili razotkrivanjem antigena (engl. antigen retrieval) kuhanjem u citratnom puferu pri kiselom pH.

Interpretacija rezultata imunohistokemijske reakcije može biti otežana ili čak onemogućena ukoliko dođe do prejakog ili preslabog prikaza antigena, ili ako je prejak prikaz pozadine. Presnažan prikaz antigena je posljedica previsoke koncentracije primarnog protutijela ili preduge inkubacije istog, a preslab signal upravo obrnuto. U ovom slučaju optimizacija signala postiže se korekcijom vremena inkubacije i koncentracije primarnog protutijela.

Visok pozadinski signal pak može biti uzrokovan nizom nepravilnosti za koje postoje i prikladna rješenja. Nespecifično vezanje primarnog protutijela za tkivo ili visoka koncentracija protutijela tijekom inkubacije mogu se riješiti razrijeđivanjem korištenog protutijela. Nespecifično vezanje sekundarnog protutijela također može dati ovakav rezultat, no to smo u pokusu zaobišli inkubacijom tkiva serumom. Kako bismo doskočili visokom pozadinskom signalu uzrokovanom djelovanjem endogenih enzima poput peroksidaze ili alkalne fosfataze u tkivu koristili smo hidrogen peroksid prije inkubacije primarnog protutijela. Također smo uzorke nakon inkubacije primarnim i sekundarnim protutijelom intenzivno ispirali i pazili da uzorci ne budu na suhom tijekom postupka kako ne bi došlo do visokog pozadinskog signala.

8.2. Smrznuti i parafinski rezovi

U ovom smo radu za dobivanje pozitivnog signala na GAD i VGAT upotrijebili i smrznute i parafinske rezove mišjeg mozga. Parafinski rezovi su bili potrebni jer su trebali poslužiti kao pozitivna kontrola u imunohistokemijskoj analizi parafinskih rezova humanog tkiva cerviksa. Za smrznute rezove mišjeg mozga odlučili smo se budući da je za njihovu pripremu tkivo najmanje tretirano i antigeni su bolje očuvani pa je lakše postići pozitivnu imunohistokemijsku reakciju. Postignut pozitivan signal na smrznutim rezovima bila nam je potvrda da se i na parafinskim rezovima može dobiti pozitivan signal, a to nam je omogućilo i lakše prepoznavanje mjesta pojavljivanja tog signala na parafinskim rezovima.

Unatoč tome što je u smrznutim rezovima imunoreaktivnost veća, parafin u je u prednosti u odnosu na smrznute rezove jer predstavlja odličan medij za uklapanje koji osigurava strukturnu potporu prilikom narezivanja tkiva potrebnu za dobro očuvanje strukture tkiva. Velika prednost parafinskih rezova jest što ih je lakše sačuvati na dulje razdoblje pa se mogu koristiti stari arhivski uzorci tkiva (u bolnicama i sl.). Nedostaci u odnosu na smrznute rezove su da je teže dobiti lijep pozitivan signal, neki se antigeni uništavaju parafinskom obradom (za njih proizvođač protutijela treba preporučiti korištenje smrznutih rezova). Također, u obradi tkiva se bjelančevine povezuju unutar i izvan stanica pa može doći do tzv. maskiranja antigena (posebno oni uzorci čuvani u uobičajenim fiksativima: formalin i formaldehid-bazirani fiksativi). Zato se radi predtretman kojim se raskrinkavaju umreženi antigeni.

8.3. Mišje tkivo kao pozitivna kontrola za humano tkivo

Odabir uzoraka koji bi se upotrijebili kao pozitivna kontrola često predstavlja izazov za znanstvenike. Idealne pozitivne kontrole su tkiva obrađena na isti način (npr. parafinski rezovi), a to mogu biti istovrsna tkiva animalnih modela s različitim izražajem gena ili različita tkiva iste jedinke. U istraživanju tkiva cerviksa pozitivne kontrole mogu predstavljati tkiva cerviksa onih pacijentica koje imaju izražen istraživani antigen, dok druge nemaju. Takav je bio slučaj s analizom GABA_AR gdje su neki uzorci imali, a neki nisu imali izražen GABA_AR pa su međusobno mogli poslužiti kao pozitivne i negativne kontrole. U ispitivanju prisutnosti GAD i VGAT u tkivu cerviksa, niti jedan ispitivani uzorak nije imao pozitivan imunohistokemijski signal na te antigene, pa je trebalo potražiti neko drugo tkivo za pozitivnu kontrolu. Obzirom da nijedno drugo humano tkivo, a posebno tkivo mozga u kojem su navedeni antigeni sigurno izraženi, nije bilo dostupno, odabrano je tkivo mišjeg mozga za pozitivnu kontrolu. Unatoč tome što je proizvođač naveo da protutijela na GAD i VGAT reagiraju na antigene u tkivu miša, mogli smo očekivati određene razlike u imunoreaktivnosti mišjeg i humanog tkiva. Na primjer, moguće je da navedena protutijela mnogo bolje reagiraju na mišje antigene nego na humane. Također, obzirom da se ispitivani uzorci osim po razlici u vrsti, razlikuju i po vrsti tkiva (mozak i cerviks) moguće je očekivati mnogo manju imunoreaktivnost na ove antigene u cerviksu nego u mozgu. U oba slučaja pozitivan signal u mišjem mozgu neće biti odgovarajuća pozitivna kontrola za humani cerviks. Stoga je dobiveni rezultat ovog rada koji je uz pozitivan signal u mišjem mozgu pokazao negativan signal u humanom tkivu cerviksa moguće interpretirati i na taj način. Zato bi bilo poželjno još jednom ponoviti imunohistokemijski postupak s protutijelima na GAD i VGAT u humanom tkivu cerviksa u uvjetima koji omogućuju otkrivanje vrlo slabog signala. Ipak, obzirom na zanemarivu vjerojatnost ovih mogućnosti, smatramo da dobiveni rezultati ovog rada mogu potvrditi vjerodostojnost rezultata imunohistokemijske analize prisutnosti GAD i VGAT u tkivu humanog cerviksa.

9. ZAKLJUČCI

1. Imunohistokemijskim postupkom prikazani su GAD i VGATna krio rezovima mozga miša
2. Imunohistokemijskim postupkom prikazani su GAD i VGATna parafinskim rezovima mozga, pluća i testisa miša, te je postupak prilagođen kako bi se dobio optimalan prikaz tih molekula
3. Primjenom prilagođenog imunohistokemijskog postupka određena je prisutnost GAD i VGATu parafinskim rezovima uzoraka humanog cerviksa koji su pokazali pozitivno imunohistokemijsku reakciju na protutijelo za GABA_AR uz parafinske rezove tkiva mišjeg mozga kao pozitivnu kontrolu
4. Uklanjanjem TritonX-100 iz imunohistokemijskog postupka, te smanjenim razrjeđenjem primarnog protutijela postignuti su optimalni rezultati prikazivanja GAD i VGAT u parafinskim rezovima tkiva mišjeg mozga, pluća i testisa.

10. ZAHVALA

Najveće hvala mentorici doc.dr.sc. Mariji Ćurlin koja mi je puno pomogla u ovom radu i naučila me neke bitne stvari i izvan teme ovog rada i time dala bitan doprinos mom akademskom i osobnom razvoju. Veliko hvala i dr.med. Marti Skelin, velikoj prijateljici i drugoj mentorici u radu koja mi je bila velika pomoć i podrška u svemu tijekom izrade ovog rada. Zahvaljujem se i svojoj obitelji za razumijevanje i podršku. Posebno se zahvaljujem Vjeki za ljubav, strpljenje i potporu u svakom pogledu.

11. LITERATURA

1. Andersch-Bjorkman, Y., Thomsson, K.A., et al. (2007). "Large scale identification of proteins, mucins, and their O-glycosylation in the endocervical mucus during the menstrual cycle." *Mol Cell Proteomics* 6(4): 708-16.
2. Audie, J. P., Tetaert D., et al. (1995). "Mucin gene expression in the human endocervix." *Hum Reprod* 10(1): 98-102.
3. Azuma H., Inamoto T., Sakamoto T., Kiyama S., Ubai T., Shinohara Y., Maemura K., Tsuji M., Segawa N., Masuda H., Takahara K., Katsuoka Y., Watanabe M. (2003). "Gamma-aminobutyric acid as a promoting factor of cancer metastasis; induction of matrix metalloproteinase production is potentially its underlying mechanism." *Cancer Res* .6(23):8090-6.
4. Brunelli, R., Papi M., et al. (2007). "Globular structure of human ovulatory cervical mucus." *FASEB J* 21(14): 3872-6.
5. Baekkeskov S., Nielsen JH., Marner B., Bilde T., Ludvigsson J., Lernmark Å. (1982). "Autoantibodies in newly diagnosed diabetic children immunoprecipitate specific human islet cell proteins." *Nature*. 298:167–169.
6. Davis, C. W. and B. F. Dickey (2008). "Regulated airway goblet cell mucin secretion." *Annu Rev Physiol* 70: 487-512.
7. Erlander MG, Tobin AJ. (1991). "The structural and functional heterogeneity of glutamic acid decarboxylase: a review." *Neurochem Res*;16:215–226.
8. Espinosa, M., Noe G., et al. (2002). "Acidic pH and increasing [Ca(2+)] reduce the swelling of mucins in primary cultures of human cervical cells." *Hum Reprod* 17(8): 1964-72.
9. Flori, F., Secciani F., et al. (2007). "Menstrual cycle-related sialidase activity of the female cervical mucus is associated with exosome-like vesicles." *Fertil Steril* 88(4 Suppl): 1212-9.
10. Gipson, I. K., Spurr-Michaud, S., Moccia, R., Zhan, Q., Toribara, N., Ho, S. B., Gargiulo, A. R. & Hill, J. A., III (1999). "MUC4 and MUC5B transcripts are the prevalent mucin mRNAs of the human endocervix." *Biol. Repro.* 60, 58-64.
11. Gordon W. Arbuthnott (1993.) "Chemical Signalling in the Basal Ganglia." Volume 99
12. Gorodeski, G. I., U. Hopfer, et al. (2005). "Estrogen acidifies vaginal pH by up-regulation of proton secretion via the apical membrane of vaginal-ectocervical epithelial cells." *Endocrinology* 146(2): 816-24.
13. Hayashi, T., Ishii A., et al. (2004). "Ultrastructure of goblet-cell metaplasia from Clara cell in the allergic asthmatic airway inflammation in a mouse model of asthma in vivo." *Virchows Arch* 444(1): 66-73.
14. Katz, D. F. (1991). "Human cervical mucus: Research update." *Am. J. Obstet. Gynecol.* 165, 1984-1986.

15. Katz, D. F., Slade, D. A. & Nakajima, S. T. (1997). „Analysis of pre-ovulatory changes in cervical mucus hydration and sperm penetrability.“ *Advan. Contracept.* 13, 143-151
16. Kiyoto Kanbara, Keiko Okamoto, Sakashi Nomura, Takeshi Kaneko, Ryuichi Shigemoto, Haruhito Azuma, Yoji Katsuoka, Masahito Watanabe (2005). “Cellular localization of GABA and GABAB receptor subunit proteins during spermiogenesis in rat testis”*J. Androl.*;26(4):485-93
17. Krnjevic K.(1974). “Chemical nature of synaptic transmission in vertebrates.” *Physiol Rev*;54:418–540.
18. Laschet J¹, Grisar T, Bureau M, Guillaume D. (1992). “Characteristics of putrescine uptake and subsequent GABA formation in primary cultured astrocytes from normal C57BL/6J and epileptic DBA/2J mouse brain cortices.” *Neuroscience.*;48(1):151-7.
19. Macdonald RL, Twyman RE. (1991). “ Biophysical properties and regulation of GABAA receptor channels.” *Semin Neurosci*;3:219–230.
20. Maemura K¹, Yamauchi H, Hayasaki H, Kanbara K, Tamayama T, Hirata I, Watanabe M (2003). “Gamma-amino-butyric acid immunoreactivity in intramucosal colonic tumors” *J Gastroenterol Hepatol.*;18(9):1089-94.
21. Medicinski fakultet Rijeka, Katedra za opću patologiju i patološku anatomiju, (2010) *Imunohistokemija i IN SITU hibridizacija*, URL: <http://www.medri.uniri.hr/katedre/Patologija/medicina/Patologija/skripte/IMUNOHISTOKEMIJA%20I%20IN%20SITU%20HIBRIDIZACIJA.pdf> , 20.05.2015.
22. Menarguez, M., L. M. Pastor, et al. (2003). "Morphological characterization of different human cervical mucus types using light and scanning electron microscopy." *Hum Reprod* 18(9): 1782-9.
23. Minuk GY, Gauthier T (1993). "The effect of gamma-aminobutyric acid on hepatic regenerative activity following partial hepatectomy in rats." *Gastroenterology* 104(1):217-221
24. Napoleone P, Bronzetti E, Cavallotti C, Amenta F. (1990). „Predominant epithelial localization of type A gamma-aminobutyric acid receptor sites within rat seminal vesicles and prostate glands.“ *Pharmacology.* ;41(1):49-56.)
25. Patrizia Procacci, Marinella Ballabio, Luca F. Castelnovo, Cristina Mantovani, Valerio Magnaghi (2012). “GABA-B receptors in the PNS have a role in Schwann cells differentiation?” *Front Cell Neurosci* 6: 68. Published online 2013 Jan 10
26. Rigao Ding, Naoko Tsunekawa, Kunihiko Obata (2004). “Cleft palate by picrotoxin or 3-MP and palatal shelf elevation in GABA-deficient mice” *Neurotoxicol and Teratol* 26 (4):587–592
27. Roberts E. (1986). “GABA: the road to neurotransmitter status. In: Olsen RW, Venter CJ, eds. *Benzodiazepine/GABA receptors and chloride channels: structural and functional properties.* “New York: Alan R Liss;1–39.

28. Romano, N., K. Lee, et al. (2008). "Nonclassical estrogen modulation of presynaptic GABA terminals modulates calcium dynamics in gonadotropin-releasing hormone neurons." *Endocrinology* 149(11): 5335-44
29. Sayumi Fujimori, Eiichi Hinoi, Yukio Yoneda (2002). "Functional GABA(B) receptors expressed in cultured calvarial osteoblasts." *Biochem. Biophys. Res. Commun.* ;293(5):1445-52.
30. Tamayama T, Maemura K, Kanbara K, Hayasaki H, Yabumoto Y, Yuasa M, Watanabe M(2005) "Expression of GABA(A) and GABA(B) receptors in rat growth plate chondrocytes: activation of the GABA receptors promotes proliferation of mouse chondrogenic ATDC5 cells *Mol Cell Biochem.*";273(1-2):117-26.
31. Watanabe M., Maemura K., Kanbara K., Tamayama T. and Hayasaki H. (2002). "GABA and GABA receptors in the central nervous system and other organs." *Int. Rev. Cytol.* 213, 1-47
32. Wendt, A., B. Birnir, et al. (2004). "Glucose inhibition of glucagon secretion from rat alpha-cells is mediated by GABA released from neighboring beta-cells." *Diabetes* 53(4): 1038-45).
33. Xiang, Y. Y., S. Wang, et al. (2007). "A GABAergic system in airway epithelium is essential for mucus overproduction in asthma." *Nat Med* 13(7): 862-7.