

# Prijelomi kostiju potkoljenice u djece

---

**Brozović, Ivana**

**Master's thesis / Diplomski rad**

**2015**

*Degree Grantor / Ustanova koja je dodijelila akademski / stručni stupanj:* **University of Zagreb, School of Medicine / Sveučilište u Zagrebu, Medicinski fakultet**

*Permanent link / Trajna poveznica:* <https://um.nsk.hr/um:nbn:hr:105:905927>

*Rights / Prava:* [In copyright](#)/[Zaštićeno autorskim pravom.](#)

*Download date / Datum preuzimanja:* **2024-07-28**



*Repository / Repozitorij:*

[Dr Med - University of Zagreb School of Medicine Digital Repository](#)



**SVEUČILIŠTE U ZAGREBU  
MEDICINSKI FAKULTET**

**Ivana Brozović**

**Prijelomi kostiju potkoljenice u djece**

**DIPLOMSKI RAD**



**Zagreb, 2015.**



**SVEUČILIŠTE U ZAGREBU  
MEDICINSKI FAKULTET**

**Ivana Brozović**

**Prijelomi kostiju potkoljenice u djece**

**DIPLOMSKI RAD**

**Zagreb, 2015.**

Ovaj diplomski rad izrađen je u Kliničkom bolničkom centru Zagreb na Zavodu za dječju kirurgiju pod vodstvom prof. dr. sc. Anka Antabaka i predan je na ocjenu u akademskoj godini 2014./2015.

## **POPIS I OBJAŠNENJE KRATICA KORIŠTENIH U RADU**

**AL** – pomak ad laterus, neovisno o tome je li udružen sa skraćanjem ili ne

**SK** – skraćanje

**A** – angulacija

**I** – impakcija ulomaka bez skraćanja ili s minimalnim skraćanjem

**AL+SK** – pomak ad laterus i skraćanje

**Multifr** – multifragmentarni prijelom

**Kirs** – Kirschnerova žica

**TEN** – titanium elastic nail

## SADRŽAJ

<b>1. SAŽETAK</b>	
<b>2. SUMMARY</b>	
<b>3. UVOD</b> .....	<b>1</b>
3.1. PRIJELOMI PROKSIMALNE TREĆINE .....	2
3.1.1. Ozljede interkondilarne eminencije .....	2
3.1.2. Prijelom tuberositasa tibije .....	3
3.1.3. Ozljede proksimalne epifizne ploče goljenične kosti .....	4
3.1.4. Prijelomi proksimalne metafize goljenične kosti .....	5
3.2. PRIJELOMI SREDNJE TREĆINE .....	6
3.2.1. Znakovi i simptomi .....	6
3.2.2. Radiografska evaluacija .....	6
3.2.3. Liječenje .....	7
3.2.3.1. Sadrena imobilizacija .....	7
3.2.3.2. Prijelomi koji zahtijevaju repoziciju .....	7
3.2.3.3. Operacijsko liječenje .....	8
3.2.4. Cjelovita lisna kost .....	8
3.2.5. Prijelomi u djece koja su tek prohodala .....	8
3.2.6. Otvoreni prijelomi .....	9
3.2.7. Stres prijelomi .....	9
3.2.8. Komplikacije pridružene prijelomima dijafize goljenične i lisne kosti ...	10
3.3. PRIJELOMI DISTALNE TREĆINE .....	11
3.3.1. Prijelomi distalne metafize goljenične kosti .....	11
3.3.2. Prijelomi u području gležnja .....	11
3.3.2.1. Salter-Harris tip I i II prijelomi lisne kosti .....	12
3.3.2.2. Salter-Harris tip I prijelom goljenične kosti .....	13
3.3.2.3. Salter-Harris tip II prijelom goljenične kosti .....	13
3.3.2.4. Salter-Harris tip III i IV prijelomi .....	13
3.3.2.5. Salter-Harris tip V prijelomi .....	13
3.3.2.6. Tillaux prijelom .....	14
3.3.2.7. Prijelom u tri ravnine .....	14
3.3.2.8. Prijelomi maleola .....	15
3.3.2.9. Otvoreni prijelomi .....	16

<b>4. BOLESNICI I METODE</b> .....	<b>17</b>
<b>5. REZULTATI</b> .....	<b>18</b>
5.1. Spol i dob .....	18
5.2. Rendgenski nalaz.....	19
5.3. Lokacija i uzrok .....	21
5.4. Pridružene ozljede.....	24
5.5. Rendgensko snimanje.....	27
5.6. Liječenje.....	27
<b>6. RASPRAVA</b> .....	<b>29</b>
<b>7. ZAKLJUČAK</b> .....	<b>31</b>
<b>8. LITERATURA</b> .....	<b>32</b>
<b>9. ŽIVOTOPIS</b> .....	<b>35</b>



## 1. SAŽETAK

### Prijelomi kostiju potkoljenice u djece

Ivana Brozović

Osnovu potkoljenice čine dvije duge kosti, goljениčna (*lat. tibia*) i lisna (*lat. fibula*). Goljениčna kost je povezana s lisnom preko međukoštane opne formirajući posebnu vrstu zgloba, sindesmozu (mogući tek minimalni pokreti). Prijelomi goljениčne i lisne kosti su treći najčešći prijelomi dugih kostiju u djece nakon prijeloma palčane/lakatne i prijeloma bedrene kosti. Najčešći su prijelomi u području distalne trećine goljениčne kosti. Prijelomi proksimalne i srednje trećine su puno rjeđi. Dijagnostički postupci koji se koriste kod tih prijeloma uključuju fizikalni pregled i rendgensko snimanje. Cilj ovog rada je analizirati pojavnost najčešćih mjesta i aktivnosti koja su prethodila prijelomu kostiju potkoljenice u djece. U ovu retrospektivnu studiju uključeno je 104 djece starosti do 18 godina života, liječenih u Kliničkom bolničkom centru Zagreb, zbog prijeloma kostiju potkoljenice. Uzrok i mjesto nastanka ozljeda šifrirani su pomoću MKB 10 klasifikacije, a dobivene šifre su grupirane kako bi se dobile skupine dovoljno velike za analizu uzroka prijeloma i mjesta na kojem se dogodio prijelom. Od 104-ero djece, 70,2% otpada na dječake, a 29,8% na djevojčice. Najviše ozlijeđenih bilo je u dobi od 10 do 18 godina. Najčešće mjesto ozljeđivanja bilo je rekreacijsko mjesto (39%), zatim ulica ili cesta (37%), zatim kod kuće (14%), te škola ili vrtić (10%). Sva djeca liječena su bolnički i prosječno su rendgenski snimana 2,8 puta. Na prijelome goljениčne kosti otpadalo je 55%, udružene prijelome obje kosti potkoljenice 38%, te 7% na prijelome lisne kosti. Najčešće su prijelomi bili posljedica padova (62%), zatim sudara u prometu (24%) te izravna posljedica udarca (14%). Rezultati ovog istraživanja pokazuju da su prijelomi kostiju potkoljenice u djece najčešće posljedica nesretnih slučajeva kod sportskih aktivnosti na rekreacijskom mjestu. Na temelju dobivenih rezultata možemo zaključiti da bi se prevencijom padova prilikom sportskih aktivnosti u rekreacijskim centrima mogla smanjiti pojavnost ozljeda kostiju potkoljenice u djece. U tu svrhu potrebno je povećati nadzor nad djecom prilikom bavljenja sportom.

Ključne riječi: prijelom, potkoljenica, dijete, uzrok, mjesto

## 2. SUMMARY

### Lower leg fractures in children

Ivana Brozović

Lower leg consists of two long bones, shinbone (*lat. tibia*) and calf bone (*lat. fibula*). The shinbone is connected to the calf bone by the interosseous membrane of leg, forming a special type of joint, a syndesmosis (allowed very little movement). Shinbone and calf bone fractures are the third most common paediatric long bone injuries after radial/elbow and thigh bone fractures. The most frequent are the distal third shinbone fractures. Proximal and mid-third fractures are much less common. Diagnostic procedures used for those fractures are physical examination and x-ray. The purpose of this thesis is to analyse which are the most frequent sites of lower leg injury in children and what is the most frequent activity that precedes the injury. This retrospective study included 104 children up to 18 years of age, treated at the University Hospital Centre of Medicine Zagreb, for lower leg fractures. The cause and location of the injury is encrypted by ICD 10 classification, and the resulting codes are grouped in order to obtain sufficiently large groups for analysis of the causes of fracture, and the place where the fracture occurred. Out of 104 children, 70,2% were boys and 29,8% girls. Most of the injured were 10 - 18 years of age. The most frequent site of injury was at the recreational place (39%), then the street or road (37%), then at home (14%), and the least frequent at school or in kindergarten (10%). All children had hospital treatment and were x-rayed 2,8 times in average. The fractures of shinbone accounted for 55%, combined fractures of both lower leg bones for 38% and calf bone fractures accounted for 7% of the total number of injuries. The most common fractures were a result of falls (62%), then traffic accidents (24%) and a direct result of the kick (14%). The results of this study show that the lower leg fractures in children are most commonly result of accidents in sport activities at recreational place. Based on the obtained results we can conclude that the prevention of falls during sport activities at recreation centers could reduce the incidence of injury of lower leg in children. For this purpose, it is necessary to increase the supervision of children during sport activities.

Key words: fracture, lower leg, child, cause, location

### 3. UVOD

Koštanu osnovu potkoljenice čine goljениčna (*lat. tibia*) i lisna kost (*lat. fibula*). Obje kosti omeđuju međukoštani prostor, u kojem je razapeta međukoštana opna (*lat. membrana interossea cruris*). Goljениčna kost jedina dolazi u dodir s bedrenom kosti jer je lisna kost smještena malo niže. Goljениčna kost je nosiva kost potkoljenice. Ima trup i dva kraja, proksimalni i distalni. Gornji kraj goljениčne kosti deblji je nego donji, a čine ga medijalni i lateralni kondil. Na donjem dijelu lateralnog kondila nalazi se zglobna ploha za gornji kraj lisne kosti. Trup goljениčne kosti je trokutast, za razliku od distalnog dijela koji ima oblik četverostrane piramide. Goljениčna kost distalno završava s medijalne strane koštanim izdankom (medijalni maleol), koji zajedno s ostatnim ravnim dijelom čini zglobnu plohu za gležanjску kost (*lat. talus*). Na lateralnoj strani distalnog kraja goljениčne kosti plitka je udubina u koju se prislanja lisna kost. Goljениčna kost okoštava poput ostalih dugih kostiju. U proksimalnom kraju pojavljuje se jezgra neposredno prije ili ubrzo nakon rođenja, a u distalnom u prvoj godini života. Proksimalna epifiza sraste s dijafizom u 17. ili 18. godini života, a distalna nešto prije. Prijelomi goljениčne kosti najčešće nastaju na njenom najtanjem dijelu, na prelasku srednje u donju trećinu dijafize. Prednja strana pokrivena je samo kožom, tako da neposredni udarac u goljениčnu kost ne samo da izazove prijelom, nego i toliko oštećenje kože da ulomci mogu viriti van. Krvna opskrba tibije je razmjerno slaba, tako da i prijelomi bez pomaka ulomaka trebaju i do šest mjeseci do potpuna cijeljenja (1).

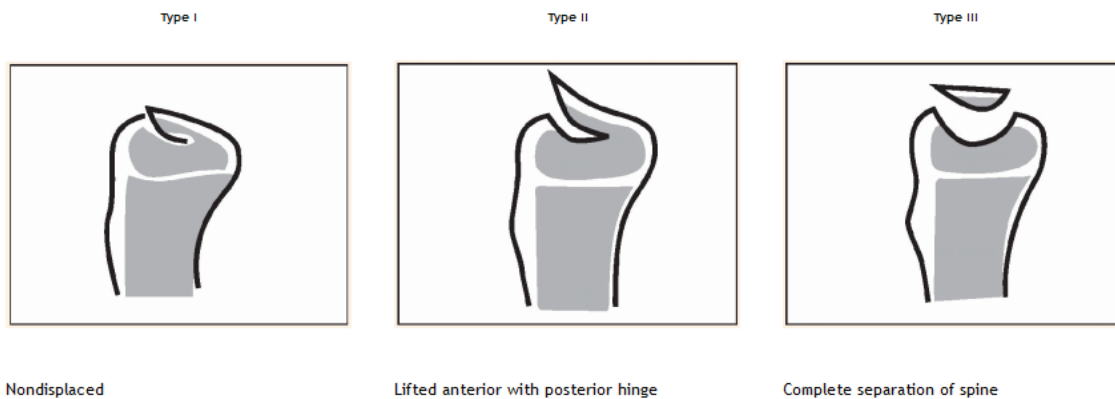
Lisna kost tanka je i duga, gornjim se krajem zglaba s goljениčnom kosti, a donjim se samo oslanja na nju, a uzglobljuje s lateralnom stranom gležanjске kosti. Lisna kost ima trup i dva kraja, proksimalni i distalni. Na proksimalnom kraju nalazi se glava na kojoj se nalazi zglobna ploha za goljениčnu kost. Trup lisne kosti je tanak i trokutast. Njen distalni kraj oblikuje lateralni maleol. Dijafiza lisne kosti počinje okoštavati kao i druge duge kosti, u osmom tjednu embrionalnog razvitka. U distalnom kraju pojavljuje se jezgra okoštavanja u prvoj godini života, a u proksimalnom od treće do šeste godine. Distalna epifiza prije sraste s dijafizom, oko 18. godine života, a proksimalna oko 21. godine. Prijelomi lisne kosti najčešće nastaju dva do šest centimetara proksimalno od distalnog kraja lateralnog maleola i obično su udruženi s prijelomima gležnja (1).

### 3.1. PRIJELOMI PROKSIMALNE TREĆINE

Prijelomi oko proksimalne ploče rasta goljenične kosti su relativno rijetke ozljede koje najčešće dovode do anteriornog, anterolateralnog i anteromedijalnog pomaka ulomaka. Tuberositas tibije djeluje kao čvrsta prepreka pa je posteriorni pomak rijedak (2). Metafiza je dio kosti na prijelazu dijafize u epifizu, na kojemu kost raste u dužinu. Prijelomi metafize proksimalnog dijela goljenične kosti obično nastaju u djece od tri do šest godina i mogu biti potpuni, subperiostalni ili po tipu zelene grančice. Prijelomi proksimalnog dijela goljenične kosti u djece nastaju djelovanjem direktne ili indirektne sile. Ozljede zbog djelovanja direktne sile mogu nastati ukoliko noga bude pregažena kotačem vozila, ako zadobije udarac automobilom ili pedalom bicikla. Češće, ozljede nastaju zbog djelovanja indirektne sile. Potkoljenica se nađe u abdukciji, adukciji ili hiperekstenziji pri fiksiranom koljenu. Indirektne ozljede u adolescenata nastaju tijekom sportskih aktivnosti, motociklističkih nesreća ili padova. Ozljede tuberositasa tibije nastaju rijetko, češće u dječaka u dobi od 15 ili 16 godina, prilikom odskoka ili doskoka. Avulzija interkondilarne eminencije nastaje kada uz fiksiranu potkoljenicu u hiperekstenziji dođe do vanjske rotacije natkoljenice.

#### 3.1.1. Ozljede interkondilarne eminencije

Ozljede koje uzrokuju rupturu prednje ukrižene sveze u odraslih, kod djece koja rastu uzrokuju avulziju interkondilarne eminencije. Ozljede su najčešće u dobi od 8 do 19 godina (3). Većina prijeloma nastaje u prometnim nesrećama, osobito prilikom pada s bicikla, iako je sve veći udio i sportskih ozljeda (4). Kod djeteta koje ima akutnu oteklinu koljena nakon pada s bicikla trebalo bi smatrati da ima prijelom interkondilarne eminencije dok se ne dokaže suprotno. Koljeno je bolno, otečeno, postoji izljev krvi u zglob, a potkoljenica se ne može u potpunosti opružiti. Radiološki nalaz može biti minimalan, a oštećenje je uvijek veće nego što rendgenogram pokazuje. Za klasifikaciju prijeloma najkorisnija je lateralna snimka koljena (Slika 1.). Na rendgenogramu se prikazuje mali koštani fragment iznad platoa goljenične kosti koji je obično samo djelomično odvojen. Može se pokušati zatvorena repozicija tako da se koljeno dovede u položaj ekstenzije i kondili bedrene kosti vrate fragment na njegovo mjesto. Ako je fragment potpuno odvojen, menisk je umetnut ili je fragment rotiran, potrebna je otvorena repozicija.

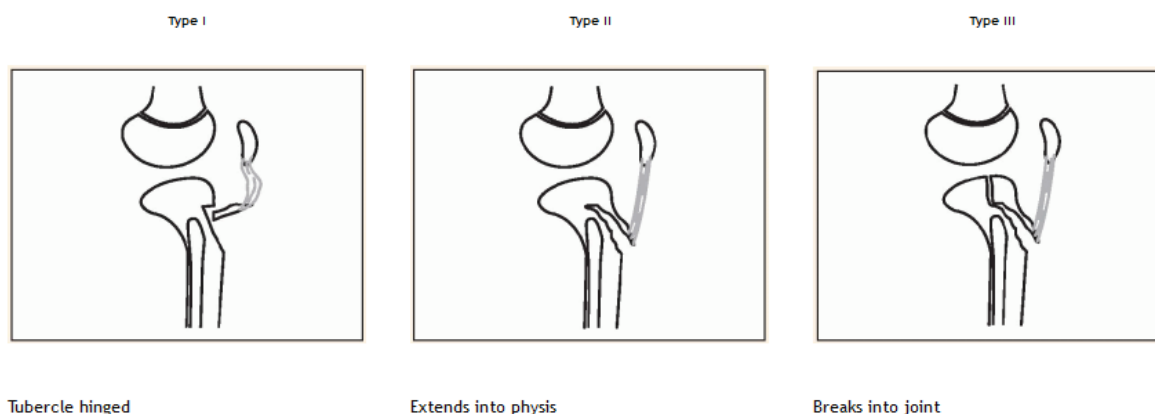


Slika 1. Podjela ozljeda interkondilarne eminencije (Preuzeto iz Wenger DR, Pring ME (2005) Rang's children's fractures, 3rd ed. Philadelphia, Lippincott Williams and Wilkins)

Ozljede tipa I liječe se sadrenom imobilizacijom s koljenom u blagoj fleksiji od  $10^\circ$ , šest do osam tjedana (5). Ozljede tipa II moraju se reponirati. To se ponekad može učiniti zatvorenim načinom ekstenzijom koljena, ali ako menisk ometa repoziciju treba se učiniti otvorena repozicija i fiksacija. Ozljede tipa III u pravilu zahtijevaju kirurško liječenje (6). Postoperativno treba što ranije mobilizirati pacijenta kako bi se spriječio nastanak artrofibroze (7).

### 3.1.2. Prijelom tuberositasa tibije

Patelarni ligament hvata se na apofizu tuberositasa tibije pa ponavljane snažne kontrakcije četveroglavog bedrenog mišića, posebice u trkača i skakača, mogu otkinuti apofizu. To se može dogoditi polagano ili naglo. Kronični stres apofize dovodi do Osgood-Schlatter bolesti ili upale tuberositasa pa to stanje često prethodi prijelomu (8). Ova vrsta prijeloma najčešće nastaje u adolescenata tijekom bavljenja sportskim aktivnostima (9). Vodeći simptomi jesu bol i oteklina na prednjem proksimalnom kraju goljenične kosti. Prijelom se najbolje prikazuje na lateralnom rendgenogramu koljena. Liječenje prijeloma ovisi o koštanoj zrelosti djeteta i o tome je li prijelom intraartikularan ili nije (Slika 2.). Prijelomi tipa I s minimalnim pomakom ulomka liječe se sadrenom imobilizacijom četiri do šest tjedana. Prijelomi tipa II i III liječe se otvorenom repozicijom i unutarnjom fiksacijom (10). Ako je dijete koštano nezrelo, važno je da se ne postave vijci preko epifizne ploče kako bi se izbjeglo zatvaranje epifizne pukotine. Često ovakve ozljede nastaju u vrijeme kad se epifizna pukotina počne zatvarati pa je prihvatljiva fiksacija vijkom.



Slika 2. Podjela prijeloma tuberositasa tibije prema Ogdenu (Preuzeto iz Wenger DR, Pring ME (2005) Rang's children's fractures, 3rd ed. Philadelphia, Lippincott Williams and Wilkins)

### 3.1.3. Ozljede proksimalne epifizne ploče goljenične kosti

Ozljede epifizne ploče češće su na distalnom dijelu bedrene kosti nego na proksimalnom dijelu goljenične kosti zbog prilježne anatomije. Kolateralni ligamenti osiguravaju zaštitu od ozljede epifizne ploče. Lateralno, proksimalni kraj lisne kosti također djeluje kao potpora. Možda najvažnije obilježje ovih prijeloma je blizina poplitealne arterije. To povećava rizik nastanka popratne vaskularne ozljede (11). Srećom, ove ozljede su rijetke, a mogu nastati direktno ili indirektno. Direktno najčešće nastaju prilikom prometnih nesreća ili sportskih aktivnosti. Većina ozljeda nastaje kao posljedica djelovanja indirektno sile prilikom forsirane abdukcije i hiperekstenzije potkoljenice uz fiksirano koljeno. Kod pacijenta sa ovakvom ozljedom javlja se bol, oteklina koljena i izljev krvi u zglob. Ograničena je mogućnost ispruženja potkoljenice. Treba pažljivo procijeniti postoji li vaskularna ozljeda. Prijelom bez pomaka ulomaka ne mora biti vidljiv na rendgenogramu. Prijelomi epifizne ploče proksimalnog dijela goljenične kosti klasificiraju se prema Salter-Harris klasifikaciji. Većina ozljeda su prijelomi Salter-Harris tip I i II (12). Do 50% prijeloma Salter-Harris tipa I nema dislokacije. U dvije trećine Salter-Harris tipa II prijeloma postoji dislokacija. Ti prijelomi mogu biti udruženi sa prijelomom proksimalnog dijela lisne kosti. Salter-Harris tip III, IV i V prijelomi se rjeđe javljaju. Prijelomi bez dislokacije liječe se sadrenom imobilizacijom sa flektiranim koljenom od oko 15° tako da dijete može hodati. Ovisno o kliničkom pregledu, može se razmotriti hospitalizacija pacijenta preko noći kako bi se kontroliralo oticanje ili razvitak kompartment sindroma. Nakon tjedan dana napravi se rendgenogram kako bi se provjerilo je li došlo do naknadnog pomaka ulomaka. Sadrena imobilizacija se skida za četiri do osam

tjedana, ovisno o dobi djeteta (13). Salter-Harris tip I i II prijelomi s dislokacijom ulomaka zahtijevaju zatvorenu repoziciju u općoj anesteziji uz postavljanje Kirschnerovih žica. Nemogućnost postizanja adekvatne zatvorene repozicije ulomaka je indikacija za otvorenu repoziciju i unutarnju fiksaciju. Salter-Harris tip III i IV prijelomi sa deformacijom ili većim pomakom ulomaka zahtijevaju otvorenu repoziciju i unutarnju fiksaciju žicama ili vijcima. Pacijente se prati redovitim kliničkim pregledima još dvije godine nakon ozljede kako bi se uočili mogući znakovi deformacije ili skraćanja.

#### 3.1.4. Prijelomi proksimalne metafize goljenične kosti

Prijelomi proksimalne metafize goljenične kosti najčešći su između treće i šeste godine života. Najčešći mehanizam nastanka ozljede je sila male energije koja djeluje lateralno na goljeničnu kost uz ispruženo koljeno, stvarajući tako valgus deformaciju. Korteks puca na medijalnoj strani metafize, dok lateralno često ostaje cjelovit, što dovodi do nepotpunog prijeloma, odnosno prijeloma po tipu zelene grančice. Djeca sa takvim prijelomom dolaze liječniku sa bolovima, oteklinom i osjetljivošću u području prijeloma. Rendgenogram pokazuje potpuni ili nepotpuni prijelom proksimalne metafize goljenične kosti. Angulacija nije značajna i za većinu ovih prijeloma se smatra da nema pomaka ulomaka te se odmah imobiliziraju gipsom smatrajući da će se prijelomi, pogotovo u mlađe djece, remodelirati i prema tome ne zahtijevaju korekciju angulacije. Prijelomi po tipu zelene grančice se najbolje korigiraju u općoj anesteziji. Ponekad se medijalna pukotina ne može reponirati zatvorenom repozicijom zbog interpozicije mekih tkiva (14). U tom slučaju, potrebna je otvorena repozicija i unutarnja fiksacija. Kao kasna komplikacija ove vrste prijeloma može nastati valgus deformacija. Iako se valgus može vremenom ispraviti, obično se ne korigira u potpunosti i zahtijeva operaciju. Prilikom ovih prijeloma može doći i do vaskularne ozljede. *Arteria tibialis anterior* prelazi preko proksimalnog kraja interosealne membrane u prednji odjeljak i čvrsto je priljubljena uz goljeničnu kost. Zbog fiksne pozicije arterija može biti komprimirana, rastegnuta ili prekinuta. Repozicija je hitna jer korekcija pomaka i angulacije ulomaka može uspostaviti cirkulaciju.

## 3.2. PRIJELOMI SREDNJE TREĆINE

Prijelomi dijafize su česti, međutim, treba razlikovati prijelome uzrokovane niskim i visokim prijenosom energije. Većinom, lisna kost ostaje cijela (15). Uglavnom su prijelomi stabilni i dislokacija ulomaka je minimalna zbog elastičnog periosta u djece (u odraslih periost većinom puca). U djeteta, neprekinuti periost drži prijelom u dobroj poziciji. Dislokacija je puno češća kada su polomljene obje kosti nego kad lisna kost ostane cijela. 70% prijeloma dijafize goljenične kosti u djece su izolirane ozljede, a mogu biti potpuni ili nepotpuni. Većinu prijeloma u djece mlađe od 11 godina uzrokuju sile torzije i događaju se u distalnoj trećini dijafize. Oni obično nastaju kada se tijelo rotira uz stopalo čvrsto fiksirano na podlozi. Ako nema udruženog prijeloma lisne kosti, ona sprječava značajno skraćanje goljenične kosti (16). Izolirani kominutivni i poprečni prijelomi goljenične kosti najčešće su uzrokovani direktnim djelovanjem sile (17). Oko 30% prijeloma dijafize goljenične kosti udruženo je sa prijelomom lisne kosti, koji može biti potpuni ili nepotpuni. Prijelom dijafize goljenične, uz udruženi potpuni prijelom lisne kosti, obično uzrokuje valgus deformaciju. Izolirani prijelom dijafize lisne kosti je rijedak u djece i obično nastaje direktnim udarcem u lateralni dio potkoljenice. Većina takvih prijeloma osovine lisne kosti je bez dislokacije i cijele brzo uz simptomatsku terapiju i imobilizaciju.

### 3.2.1. Znakovi i simptomi

Znakovi i simptomi udruženi s prijelomima dijafize goljenične i lisne kosti variraju ovisno o težini ozljede i mehanizmu nastanka. Najčešći simptom je bol. Djeca imaju oteklinu nad mjestom prijeloma te je mjesto osjetljivo na palpaciju. Gotovo sva djeca sa prijelomom goljenične kosti bilo koje vrste štete ekstremitet i odbijaju hodati po njemu. Ako postoji značajna ozljeda periosta i pomak ulomaka može se napipati defekt kosti ili izbočenje. Iako ozljede arterije nisu česte kod tih prijeloma, potrebno je palpirati periferne pulseve *a. dorsalis pedis* i *a. tibialis posterior* (18).

### 3.2.2. Radiografska evaluacija

Anteroposteriorne i lateralne rendgenske snimke koje uključuju zglobov koljena i gležanj moraju se napraviti ukoliko se sumnja na prijelom dijafize goljenične i/ili lisne kosti. Djeca sa



suspektnim prijelomima koji se ne vide na rendgenogramu mogu biti liječena imobilizacijom kako bi se kontrolirali simptomi povezani sa ozljedom. Stvaranje nove kosti potvrđuje dijagnozu te se vidi na rendgenskim snimkama 10 do 14 dana nakon ozljede.

### 3.2.3. Liječenje

#### 3.2.3.1. Sadrena imobilizacija

Prijelomi nastali djelovanjem sile male energije, bez dislokacije, liječe se sadrenom imobilizacijom. Koljeno se savije pod kutom od  $10^{\circ}$  -  $15^{\circ}$  sa gležnjem u neutralnoj fleksiji ako je moguće, kako bi se omogućila što ranija mobilizacija kod stabilnih prijeloma. Ako se želi prevenirati da dijete hoda po nestabilnom prijelomu, treba razmotriti pregibanje koljena preko  $80^{\circ}$ . Poslije postavljanja imobilizacije napravi se kontrolni rendgenogram. Velika većina nekompliciranih dječjih prijeloma goljenične i lisne kosti mogu se liječiti manipulacijom i sadrenom imobilizacijom. Ukoliko su prelomljene obje kosti valgus deformacija i skraćenje mogu predstavljati problem. Prijelomi s pomakom ulomaka se reponiraju uz sedaciju i pomoć dijaskopije. Poravnanje prijeloma bi se trebalo provjeravati jednom tjedno tijekom prva tri tjedna nakon postavljanja imobilizacije. Pacijenti kod kojih dođe do naknadnog pomaka ulomaka i neprihvatljive angulacije mogu ići na remanipulaciju.

#### 3.2.3.2. Prijelomi koji zahtijevaju repoziciju

Jednostavni prijelomi se reponiraju u hitnoj službi. Međutim, mnogi, a možda i većina značajno dislociranih prijeloma goljenične kosti se bolje reponira u operacijskoj sali u općoj anesteziji sa kontrolnim rendgenogramom operacijske sale. Odluke o tome tko treba repoziciju mogu biti teške. Imobilizira se sadrenom udlagom kako bi se omogućilo oticanje. Pacijenti sa težim prijelomima se hospitaliziraju preko noći kako bi se pratilo oticanje i primijetio eventualni nastanak kompartment sindroma. Noga treba biti elevirana tri do četiri dana. Poravnanje prijeloma treba pomno pratiti tijekom prva tri tjedna nakon repozicije. Kod stabilnog, poprečnog prijeloma pacijent može početi opterećivati nogu nakon 7 do 10 dana. Inače, opterećenje se odgađa za oko tri tjedna dok se ne stvori rani kalus. Imobilizacija se obično skida nakon šest do osam tjedana (19). U malog djeteta kost zacijeli za tri tjedna, dok je kod tinejdžera ponekad potrebno 10 do 12 tjedana ili duže.

### 3.2.3.3. Operacijsko liječenje

Nestabilni prijelomi goljenične i lisne kosti zahtijevaju otvorenu repoziciju i stabilizaciju, osobito u starijih adolescenata. Metode fiksacije uključuju perkutane Kirschnerove žice, vanjski fiksator, pločice s vijcima te intramedularne čavle. Indikacije za operativno liječenje uključuju kominutivne prijelome, prijelome koje nije moguće reponirati, prijelome koje nije moguće zadržati u reponiranom položaju, prijelome udružene sa kompartment sindromom, otvorene prijelome te udruženi prijelom goljenične i bedrene kosti istog ekstremiteta.

U pacijenata mlađih od šest godina sa otvorenim ili nestabilnim prijelomom postavljaju se perkutane Kirschnerove žice sa sadrenom imobilizacijom. Uklanjaju se prije nego prođu tri do četiri tjedna poslije operacije. Ako se ostave dulje od toga, povećava se rizik od infekcije.

U pacijenata starijih od šest godina, za stabilizaciju prijeloma koje zahtijevaju operacijsko liječenje odabiru se fleksibilni intramedularni čavli (20). Čavli se postavljaju od proksimalne metafize goljenične kosti ispod epifizne ploče. Postavljaju se dva čavla: jedan sa anteromedijalne strane, a drugi sa anterolateralne strane metafize. Nakon toga se postavi sadrena imobilizacija kako bi se osiguralo poravnanje dok se ne stvori dovoljno kalusa.

### 3.2.4. Cjelovita lisna kost

Prijelomi goljenične kosti u djece češće idu uz cjelovitu lisnu kost. Ona podupire razdvojene krajeve goljenične kosti. Varus deformacija sa savijanjem posteriorno je česta komplikacija, osim ako se sadrena imobilizacija ne oblikuje u valgus položaj. Savijanje ne mora biti očito na početnim rendgenskim snimkama, ali se često razvije u tijeku dva ili tri tjedna ako imobilizacija nije prikladno postavljena. To je deformacija koju je lakše spriječiti nego ispraviti.

### 3.2.5. Prijelomi u djece koja su tek prohodala

Vanjska rotacija stopala uz fiksirano koljeno može dovesti do spiralnog prijeloma goljenične, bez udruženog prijeloma lisne kosti. Traumi često ne prisustvuju roditelji. Većina

djece s takvim prijelomom je mlađa od šest godina (21). Djeca mlađa od dvije godine se mogu prezentirati sa bolnim šepanjem ili odbijanjem hodanja zbog neprepoznatog prijeloma. Djeca koja su tek prohodala često padaju i rotacijski stres može uzrokovati kosi prijelom distalnog dijela goljениčne kosti. Prisutnost vrućice, općih simptoma ili pridružene bolesti zahtijeva daljnju obradu. Klinički pregled treba početi na zdravom ekstremitetu kako bi se mogao usporediti nalaz sa zahvaćenim ekstremitetom. Pregled počinje od kuka i slijedi dalje do stopala. Područje boli se često teško lokalizira. Važno je uočiti područja sa povišenom lokalnom temperaturom kao i bilo kakvu oteklinu ili modrice. Treba snimiti rendgenograme potkoljenice u anteroposteriornoj i lateralnoj projekciji, ali oni često budu uredni. Prijelomi ne moraju biti uočljivi na početnim snimkama, pogotovo ako ozljeda nije starija od tjedan dana (22). Ako se sumnja na prijelom, a rendgenske snimke su uredne, obično se učini kompletna krvna slika sa diferencijalnom krvnom slikom, sedimentacija eritrocita i C-reaktivni protein kako bi se isključila infekcija. Ako su laboratorijski nalazi uredni, postavlja se sadrena imobilizacija kroz tri do četiri tjedna. Ponovljene snimke nakon tri tjedna obično pokazuju stvaranje nove kosti, što potvrđuje dijagnozu.

#### 3.2.6. Otvoreni prijelomi

Otvoreni prijelomi obično nastaju kao posljedica udara automobilom ili nekim drugim motornim vozilom. Rane su male te ih treba detaljno očistiti što je prije moguće (23). U hitnoj službi pacijent se cijepi protiv tetanusa, ako je potrebno i daju se antibiotici. Spekter antibiotika i dužina davanja ovise o stupnju otvorenog prijeloma i prisutnosti, odnosno odsutnosti velikog zagađenja rane (24). Gotovo svi pacijenti idu u operacijsku salu na ispiranje i čišćenje rane. U operacijskoj sali, čisti otvoreni prijelomi prvog i drugog stupnja mogu se stabilizirati sa perkutanom žicama, intramedularnim čavlima ili pločicama i vijcima nakon početnog ispiranja i čišćenja (25). Vanjska fiksacija se koristi kod prijeloma trećeg stupnja i jače zagađenih prijeloma drugog i trećeg stupnja (26). Ako postoje veće ili zagađene rane, čišćenje se treba ponavljati svakih 48 sati dok rana ne postane čista. Ponekad u djece može doći do masne embolije. Sumnju na to daju plućni simptomi. U oko 5% djece sa otvorenim prijelomom goljениčne kosti pridružene su vaskularne ozljede (*a. poplitea*, *a. tibialis posterior*, *a. tibialis anterior*, *a. peronea*). Uz ove ozljede može se razviti i kompartment sindrom, a u djece početni znak je progresivna bol u nozi (27).

#### 3.2.7. Stres prijelomi

Stres prijelomi su obično povezani s neadekvatnim zagrijavanjem prije sportske aktivnosti ili naglom promjenom smjera prilikom trčanja. Oni nastaju kad je normalna kost podvrgnuta ponavljanim mikrotraumama ispod uobičajenog praga za nastanak akutnog prijeloma. U tim uvjetima, resorpcija kosti osteoklastima nadilazi osteoblastičnu aktivnost kosti. Većina stres prijeloma goljenične kosti u djece nastaje u gornjem dijelu dijafize, najčešće u dobi između 10 i 15 godina. U manje djece većina stres prijeloma nastaje između druge i osme godine života i lokalizirane su u donjem dijelu lisne kosti (28). Dijete sa stres prijelomom goljenične kosti se prezentira s naglim nastupom simptoma: lokalnom osjetljivošću koja se pogoršava s aktivnošću. Ekstremitet može biti bolan, dok će manja djeca štediti zahvaćeni ekstremitet. Bol je jača po danu, a noću i odmorom se smanjuje. Obično nema otekline ili je minimalna. Promjene na rendgenogramu se počinju vidjeti oko dva tjedna nakon početka simptoma. Ako se na rendgenskim snimkama ne uočava prijelom, može se napraviti scintigrafija kosti ili magnetna rezonancija. Liječenje počinje ograničavanjem aktivnosti samo u veoma suradljivog pacijenta. Drugi načini liječenja uključuju korištenje štaka i imobilizaciju četiri do šest tjedana. Preporuča se postupno vraćanje aktivnostima uz vježbe jačanja i istezanja donjeg ekstremiteta. Iako rijetko, može doći do nesraštanja stres prijeloma tipično u srednjoj trećini goljenične kosti, što zahtijeva dodatno liječenje.

#### 3.2.8. Komplikacije pridružene prijelomima dijafize goljenične i lisne kosti

Kompartment sindrom može nastati nakon bilo koje vrste prijeloma, od naizgled malenog zatvorenog prijeloma do teških kominutivnih prijeloma (29). Ozljeđe krvnih žila uz prijelome goljenične kosti nisu česte, ali ako nastanu mogu biti izuzetno opasne. Angularna deformacija također može nastati nakon prijeloma goljenične kosti jer je remodeliranje često nepotpuno. Isto tako, može doći i do skraćanja noge te odgođenog sraštanja prijeloma.

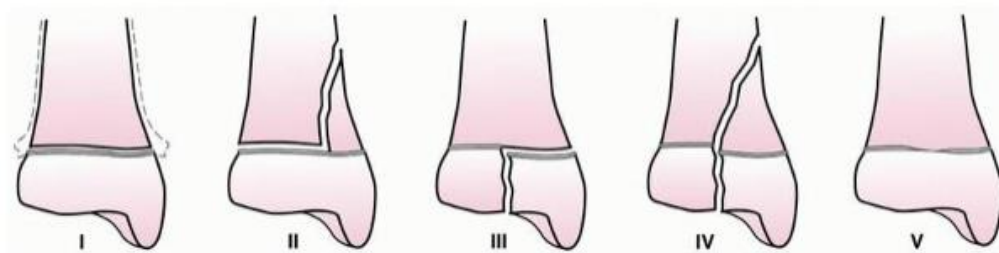
### 3.3. PRIJELOMI DISTALNE TREĆINE

#### 3.3.1. Prijelomi distalne metafize goljenične kosti

Prijelomi distalne metafize goljenične kosti su obično nepotpuni prijelomi po tipu zelene grančice nastali djelovanjem sila kompresije duž prednjeg korteksa. Prednji korteks ostaje cjelovit, dok stražnji puca zbog djelovanja tenzijskih sila. Moguć je nastanak rekurvatum deformacije. Repozicija takvih prijeloma se izvodi uz adekvatnu sedaciju nakon čega se postavlja sadrena imobilizacija. Stopalo se postavlja u položaj umjerene plantarne fleksije kako bi se spriječio nastanak angulacije. Nakon tri do četiri tjedna stopalo se postavlja u neutralan položaj. Nestabilni prijelomi se liječe zatvorenom repozicijom i fiksacijom žicama ili po potrebi otvorenom repozicijom i unutarnjom fiksacijom. Otvorena repozicija i unutarnja fiksacija distalnog dijela lisne kosti, ukoliko je i ona slomljena, može spriječiti krivo zarastanje nestabilnih prijeloma distalnog dijela goljenične kosti.

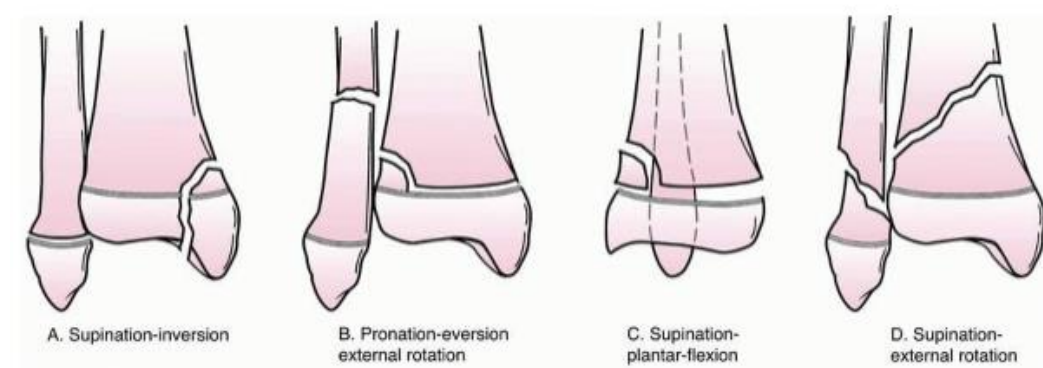
#### 3.3.2. Prijelomi u području gležnja

Prijelomi u području gležnja klasificiraju se prema anatomskoj lokalizaciji prijeloma ili mehanizmu nastanka ozljede. Prema mehanizmu nastanka ozljede važan je smjer djelovanja sile koja uzrokuje prijelom te položaj stopala i gležnja u vrijeme nastanka ozljede (30). Oblik ozljede gležnja ovisi o mnogobrojnim faktorima, uključujući dob djeteta, kvalitetu kosti, položaj stopala u vrijeme ozljede te smjer i jačinu djelovanja sile. U djece, najšire prihvaćena klasifikacija prijeloma gležnja je ona po Salter-Harrisu (Slika 3.).



Slika 3. Podjela prijeloma gležnja prema Salter-Harrisu (Preuzeto iz Beaty JH, Kasser JR (2010) Rockwood and Wilkins Fractures in Children, 7th Edition, Philadelphia, Lippincott Williams & Wilkins)

Prema mehanizmu nastanka ozljede, prijelomi u području gležnja mogu se razvrstati u četiri skupine prema klasifikaciji po Dias-Tachdjianu (Slika 4.).



Slika 4. Podjela prijeloma gležnja prema Dias-Tachdjianu (Preuzeto iz Beaty JH, Kasser JR (2010) Rockwood and Wilkins Fractures in Children, 7th Edition, Philadelphia, Lippincott Williams & Wilkins)

Ukoliko je stopalo postavljeno u nepravilan položaj, sile napetosti i kompresije djeluju duž gležnja. Struktura samoga gležnja dopušta ozljede najčešće u obliku avulzijske ozljede epifize. Kompresivni prijelomi su rijetki.

Pacijenti sa prijelomima uz značajan pomak ulomaka imaju jake bolove i vidljivu deformaciju. Važno je procijeniti status kože, perifernih pulsacija te senzorne i motorne funkcije (31). Pacijenti sa prijelomima bez pomaka ulomaka ili s minimalnim pomakom obično nemaju deformaciju, otekline je minimalna, a bol umjerena. Smjernice pod nazivom The Ottawa Ankle Rules navode indikacije za rendgensko snimanje: bolovi u okolini maleola sa otežanim oslanjanjem na tu nogu ili osjetljivost na palpaciju maleola. U pacijenata sa jasnom deformacijom ili osjetljivošću i oticanjem oko gležnja rade se rendgenogrami u anteroposteriornj i lateralnoj projekciji. Ozljede epifizne ploče bez pomaka ulomaka ne prikazuju se na rendgenogramu. Klinički znakovi i lokalizirana otekline mekih tkiva na rendgenogramu dovoljni su za postavljanje dijagnoze.

### 3.3.2.1. Salter-Harris tip I i II prijelomi lisne kosti

Tipovi prijeloma I i II su daleko najčešće ozljede lisne kosti. Nastaju supinacijom - inverzijom. Prepoznaju se prema oteklini i osjetljivosti iznad epifizne ploče. Kod ozljeda tipa I rendgenogrami su obično uredni. Većina Salter-Harris tip I prijeloma su bez pomaka ulomaka i liječe se sadrenom imobilizacijom u trajanju od tri tjedna. Salter-Harris tip I i II prijelomi s pomakom ulomaka zahtijevaju repoziciju. Kod prijeloma sa velikim pomakom ulomaka meka tkiva mogu ometati repoziciju. Tada se radi otvorena repozicija i unutarnja fiksacija Kirschnerovim žicama.

#### 3.3.2.2. Salter-Harris tip I prijelom goljenične kosti

Ozljede epifizne ploče goljenične kosti tipa I nisu česte. Dijagnoza prijeloma bez pomaka ulomaka temelji se na kliničkom pregledu, gdje se nalazi oteklina i osjetljivost nad epifiznom pločom. Ponekad se ozljeda ne vidi na rendgenogramu sve dok se ne počne stvarati nova kost nakon tri tjedna. Ovakvi prijelomi se obično liječe sadrenom imobilizacijom u trajanju od tri tjedna. Rijetki prijelomi s pomakom ulomaka zahtijevaju repoziciju i dužu imobilizaciju u trajanju od šest tjedana.

#### 3.3.2.3. Salter-Harris tip II prijelom goljenične kosti

Prijelomi tipa II nastaju djelovanjem sile visoke energije. Sila najčešće djeluje u smjeru supinacija - plantarna fleksija ili abdukcija. Rijetki prijelomi bez dislokacije mogu se liječiti sadrenom imobilizacijom u trajanju od četiri do šest tjedana. Zatvorena repozicija se može raditi pod sedacijom ili u općoj anesteziji. Noga se imobilizira sadrenom imobilizacijom u trajanju obično od šest tjedana. Otvorena repozicija i unutarnja fiksacija žicama ili vijcima radi se kad postoji velika dislokacija ulomaka. Pacijenti se prate rendgenogramima nakon šest mjeseci i godinu dana od ozljede kako bi se isključilo zatvaranje epifizne pukotine.

#### 3.3.2.4. Salter-Harris tip III i IV prijelomi

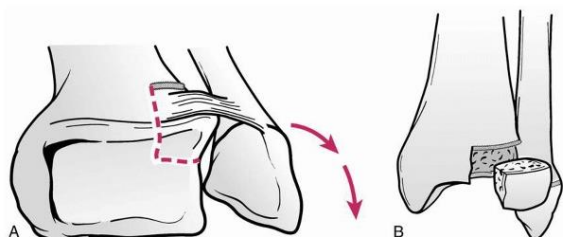
Mehanizam nastanka prijeloma Salter-Harris III i IV je isti – supinacija - inverzija, a liječenje i prognoza slični. Kod prijeloma medijalnog maleola ploča rasta također može biti oštećena. Prijelomi bez pomaka mogu se liječiti sadrenom imobilizacijom. Salter-Harris tip III prijelomi medijalnog maleola nose značajan rizik zastoja rasta epifizne ploče. Zatvorena repozicija te nakon toga sadrena imobilizacija se mogu pokušati, ali samo kod manje dislociranih prijeloma. Ako zatvorena repozicija ne uspije, radi se otvorena repozicija i unutarnja fiksacija Kirschnerovim žicama ili vijcima (32).

#### 3.3.2.5. Salter-Harris tip V prijelomi

Salter-Harris tip V prijelomi su uzrokovani djelovanjem jake aksijalne kompresije koja dovodi do drobljenja epifizne ploče. Pošto nema pomaka epifize, na rendgenogramu se ne uočavaju u akutnom stanju. Dijagnoza se postavlja tek kad se na kontrolnim rendgenogramima uoči prerano zatvaranje epifizne ploče.

#### 3.3.2.6. Tillaux prijelom

Tillaux prijelom gotovo uvijek nastaje u adolescenata u roku godine dana od potpunog zatvaranja epifizne ploče distalnog dijela goljenične kosti (Slika 5.). Središnji i medijalni dijelovi epifizne ploče se zatvore, dok anterolateralni dio ostaje otvoren i podložan ozljedi (33). Vanjska rotacija stopala može uzrokovati avulziju anterolateralnog dijela epifizne ploče koji je pričvršćen na lisnu kost snažnim prednjim tibiofibularnim ligamentom, što dovodi do odvajanja pravokutnog fragmenta distalne epifize (34). Ovaj prijelom može biti udružen sa prijelomom dijafize goljenične kosti. Lisna kost obično spriječi veći pomak ulomaka pa nema vidljivog deformiteta. Vidljiva je blaga oteklina te prisutna lokalna osjetljivost. Prijelom se najbolje prikazuje na lateralnom rendgenogramu te se može reponirati uz unutarnju rotaciju i supinaciju stopala uz pritisak nad dislociranim anterolateralnim fragmentom. Prijelomi bez pomaka se liječe sadrenom imobilizacijom u trajanju od šest tjedana. Kad postoji pomak ulomaka radi se otvorena repozicija i unutarnja fiksacija vijcima (35).



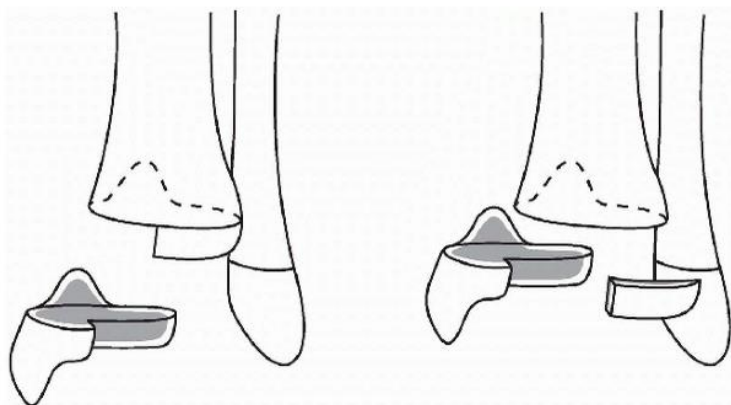
Slika 5. Tillaux prijelom (Preuzeto iz Beaty JH, Kasser JR (2010) Rockwood and Wilkins Fractures in Children, 7th Edition, Philadelphia, Lippincott Williams & Wilkins)

#### 3.3.2.7. Prijelom u tri ravnine

Prijelom u tri ravnine definiran je sagitalnim, transverzalnim i koronarnim komponentama prijeloma koje zahvaćaju zglob gležnja (36). Većina prijeloma nastaje kao rezultat vanjske rotacije stopala u odnosu na potkoljenicu (37). Rendgenogram je tipičan - u anteroposteriornoj projekciji pokazuje Salter-Harris tip III prijelom, a u lateralnoj Salter-Harris tip II (38). Češće je uključen lateralni dio epifize. Medijalni prijelomi najčešće nastaju u djece prije zatvaranja medijalne ploče rasta. Većina klasifikacija ovih prijeloma se temelji na tri



komponente: je li prijelom medijalan ili lateralan, koliki je broj ulomaka te je li intraartikularan ili ekstraartikularan (Slika 6.). Mogući su udruženi prijelomi lisne kosti. Nije rijedak slučaj ni da se prijelom nađe u kombinaciji s udruženim prijelomom dijafize goljenične kosti. Liječenje izbora je zatvorena repozicija u općoj anesteziji kako bi se postigla optimalna relaksacija. Repozicija se izvodi trakcijom i unutarnjom rotacijom stopala obično uz stopalo u plantarnoj fleksiji. Iznimka je rijedak prijelom medijalne strane gdje se radi vanjska rotacija. Nakon repozicije postavlja se sadrena imobilizacija sa stopalom u unutarnjoj rotaciji pet do sedam tjedana. Otvorena repozicija je potrebna kod medijalnih i nekih multifragmentarnih prijeloma.



Slika 6. Prijelom u tri ravnine (Preuzeto iz Wenger DR, Pring ME (2005) Rang's children's fractures, 3rd ed. Philadelphia, Lippincott Williams and Wilkins)

#### 3.3.2.8. Prijelomi maleola

U mlađeg djeteta može doći do avulzije lateralnog maleola ligamentom. U početku se javlja samo otekline, a rendgenogrami su uredni. Nakon mjesec ili više dana na rendgenogramu se uočava stvaranje nove kosti. Prednji talofibularni ligament povlači fragment sa prednje strane lisne kosti. Ovo je adolescentska verzija rupture ligamenta u odraslih. Ozljeda često nastaje u mlađoj dobi od 4 do 10 godina, a pacijent se kasnije javlja sa simptomima. Većina avulzija lateralnog maleola liječi se zatvorenom repozicijom. Nakon repozicije postavi se sadrena imobilizacija koja traje četiri do šest tjedana. Veće ozljede zahtijevaju kirurško liječenje. U mlađe djece dovoljno je postaviti Kirschnerovu žicu, a u težih ozljeda pločicu ili vijke.

Avulzijski prijelomi medijalnog maleola su rijetki (39). Pravi avulzijski prijelomi medijalnog maleola s pomakom ulomaka zahtijevaju otvorenu repoziciju i unutarnju fiksaciju. Izolirani prijelomi su rijetki i liječe se zatvorenom repozicijom ako nema dislokacije, ako zahvaćaju

distalni dio maleola ili se manipulacijom mogu lako reponirati. Fiksacija ulomaka ovisi o izgledu prijeloma i dobi pacijenta. U koštano zrelih pacijenata prijelom se stabilizira pomoću vijaka. Kod koštano nezrelih pacijenata pažnja se posvećuje tome da se ne zatvori ploča rasta. U takvih pacijenata prerano zatvaranje ploče rasta često je nakon prijeloma distalnog dijela goljenične kosti, posebice ako je zahvaćen medijani maleol. Pacijenti se obično prate rendgenogramima šest mjeseci i godinu dana nakon ozljede. Većina prijeloma maleola se može liječiti sadrenom imobilizacijom. Zatvorena repozicija se može pokušati u sedaciji ili općoj anesteziji. Operativno liječenje se preporučuje ako zatvorena repozicija ne uspije, održavanje zatvorene repozicije zahtijeva abnormalan forsirani položaj stopala, ako je prijelom otvoren, prijelom sa pomakom ulomaka koji zahvaća zglobnu površinu, ukoliko postoji pomak gležnanske kosti ili veće proširenje zglobne pukotine.

#### 3.3.2.9. Otvoreni prijelomi

Teški otvoreni prijelomi gležnja često nastaju u prometnim nesrećama pri velikoj brzini. Principi liječenja su isti kao u odraslih: ispiranje, čišćenje, tetanus toksoid i intravenski antibiotici. U većine bolesnika potrebno je namjestiti zglobnu površinu i epifiznu ploču te fiksirati tako da se ne zatvori ploča rasta. Ukoliko postoji ozljeda živca ili krvne žile može se postaviti vanjska fiksacija.

#### 4. BOLESNICI I METODE

U ovu retrospektivnu studiju uključeno je 107 djece starosti do 18 godina života, liječenih od 12.07.2010. do 26.01.2014. u Kliničkom bolničkom centru Zagreb, zbog prijeloma kostiju potkoljenice. Podaci su prikupljeni iz arhivirane medicinske dokumentacije, povijesti bolesti i protokola ambulantnog i bolničkog liječenja. U računalu je priređena tablična datoteka i za svakog ispitanika bilježeni su ovi podaci: starost pri prijelomu, spol, strana prijeloma, prelomljena kost, trećina prelomljene kosti, vrsta prijeloma (otvoren ili zatvoren), pomak ad latus, skraćenje, angulacija, impakcija ulomaka, uzrok ozljede, mjesto ozljede, pridružene ozljede, broj rendgenskih snimanja, broj intraoperativnih dijaskopija, jesu li liječeni ambulantno ili bolnički, broj tjedana trajanja imobilizacije, kod kirurški liječenih je li osteosinteza vršena pločicom, vijcima, žicom ili intramedularnim čavlom. Strana prijeloma, prelomljena kost, trećina prelomljene kosti, pomak ad latus, skraćenje, angulacija i impakcija ulomaka očitani su iz nalaza rendgenskih snimki načinjenih tijekom prvog pregleda u Hitnoj službi. Kad je načinjena nova snimka u roku nekoliko dana, a nova snimka je imala više podataka, taj je zapis uzet kao izvor. Kod refrakture, rendgenski nalaz nije uzet u analizu, budući da je pomak redovito bio manji nego pri početnoj snimci. U ovom radu angulacija isključuje postojanje skraćenja i/ili ad latus pomaka, ali ne isključuje postojanje impakcije ulomaka. Podrazumijeva se da su ulomci, ukoliko su pomaknuti ad latus i/ili se mimoilaze, već sami po sebi u angulaciji, a samo angulacija znači da ulomci nisu ad latus pomaknuti. Samo impakcija ulomaka podrazumijeva da nema pomaka, već su ulomci samo nabijeni jedan u drugog. Kod djece s pridruženim ozljedama kao broj rendgenskih snimki uzet je samo broj snimki potkoljenice. Intraoperativna dijaskopija nije pribrojena broju rendgenskih snimki kod bolnički liječenih pacijenata. Uzrok i mjesto ozljede šifrirani su pomoću MKB 10 klasifikacije, a dobivene šifre su grupirane kako bi se dobile skupine dovoljno velike za analizu uzroka prijeloma, mjesta na kojem se dogodio prijelom te uzroka padova. Kao uzrok prijeloma navedeni su padovi, sudari u prometu i izravni udarci drugog čovjeka. Pridružene ozljede su također šifrirane po MKB 10 klasifikaciji i grupirane u površinske ozljede, otvorene rane i frakture. Od 107 djece, njih troje zbog nepotpune medicinske dokumentacije isključeno je iz statistike, a jedno dijete je u dva navrata lomilo potkoljenicu. Za statističku analizu

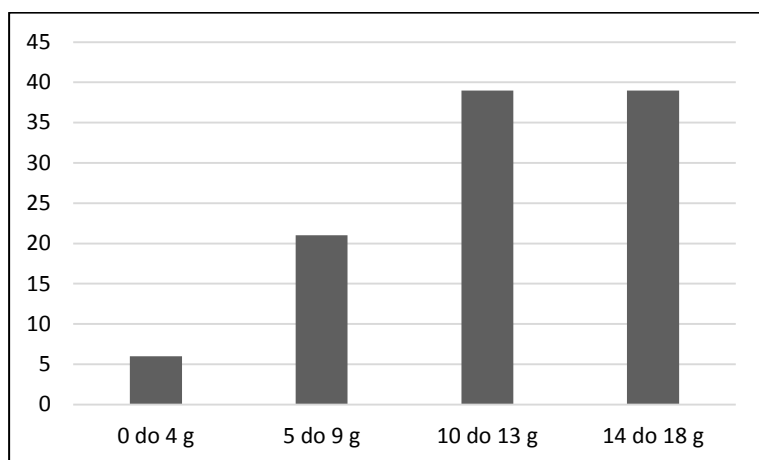
korištene su funkcije i grafikoni iz računalnog programa za tabličnu pohranu i obradu podataka Excel-a 2013.

## 5. REZULTATI

### 5.1. Spol i dob

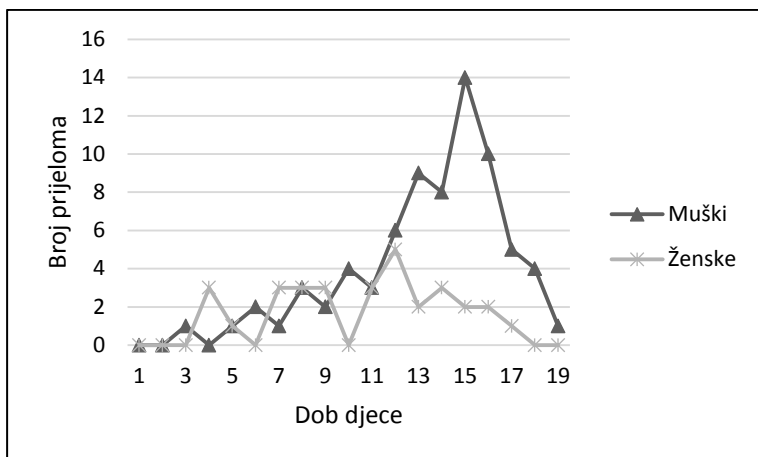
Od ukupno 104 djece, bila su 73 dječaka (70,2%) i 31 djevojčica (29,8%). Jedan dječak je u dva navrata lomio potkoljenicu, što čini ukupno 105 prijeloma potkoljenice. Ukupna prosječna starost bila je 11,6 godina, dječaka 12,4 godina, a djevojčica 9,6 godina. Razdioba pojavnosti prijeloma u četiri skupine životne dobi vidljiva je u grafikonu 1. Bolnički je liječeno svih 104 djece.

Grafikon 1: Pojavnost prijeloma potkoljenice u djece s obzirom na četiri dobne skupine



Precizan prikaz pojavnosti spola i dobi u kojoj su djeca zadobila prijelom prikazan je u grafikonu 2.

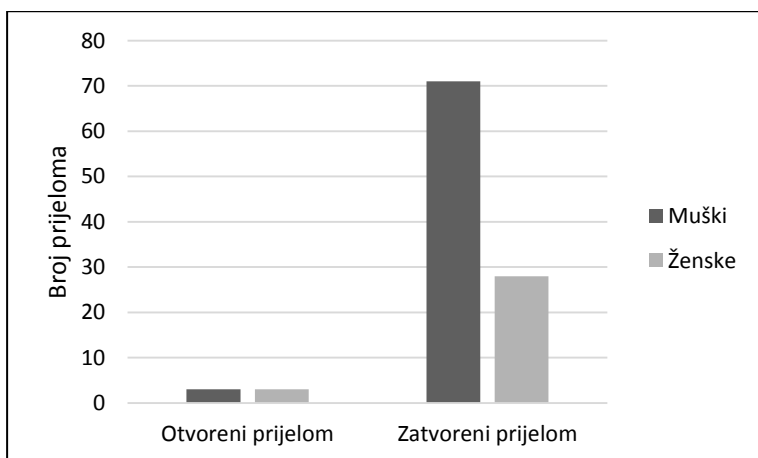
Grafikon 2: Pojavnost prijeloma potkoljenice u djece s obzirom na dob pri prijelomu i spol (nula godina ima dijete koje još nije navršilo jednu godinu)



Od ukupnog broja analizirane djece bilo je 45 (43%) prijeloma desne i 60 (57%) prijeloma lijeve potkoljenice. Djevojčice su podjednako često lomile lijevu i desnu, a dječaci nešto češće lijevu potkoljenicu.

Od ukupno 105 prijeloma potkoljenice, bilo je 99 zatvorenih te 6 otvorenih prijeloma potkoljenice. Od šest otvorenih prijeloma, tri su bila prisutna u dječaka te tri u djevojčica. Prikaz pojavnosti zatvorenih i otvorenih prijeloma potkoljenice u odnosu na spol prikazan je na grafikonu 3.

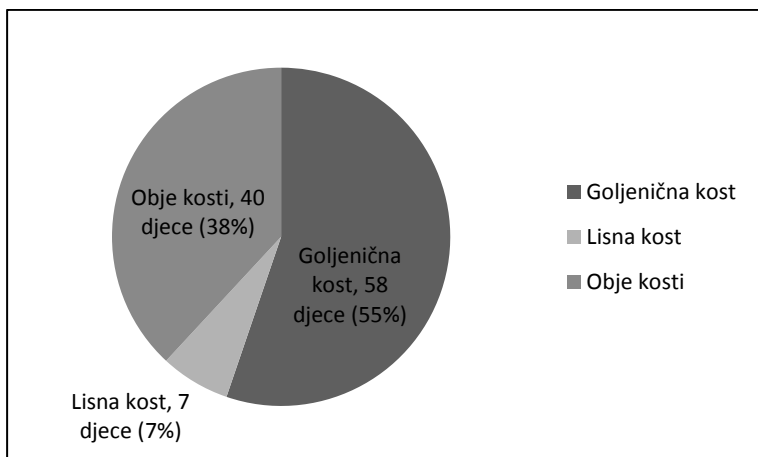
Grafikon 3: Udio zatvorenih i otvorenih prijeloma potkoljenice u odnosu na spol



## 5.2. Rendgenski nalaz

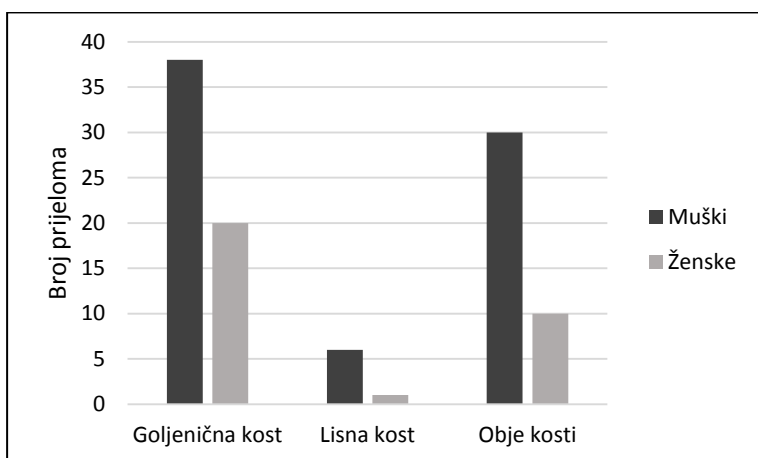
Od ukupnog broja analiziranih prijeloma, njih 58 (55%) bili su izolirani prijelomi goljenične kosti. Bilo je 7 (7%) izoliranih prijeloma lisne kosti, a njih 40 (38%) bili su udruženi prijelomi obje kosti potkoljenice. Precizan prikaz pojavnosti prijeloma s obzirom na zahvaćenu kost prikazan je na grafikonu 4.

Grafikon 4: Pojavnost prijeloma potkoljenice s obzirom na zahvaćenu kost



Dječaci su lomili goljениčnu kost dvostruko češće od djevojčica, šesterostruko češće lisnu kost te trostruko češće obje kosti potkoljenice. Prikaz pojavnosti prijeloma s obzirom na spol i zahvaćenost kostiju potkoljenice prikazan je na grafikonu 5.

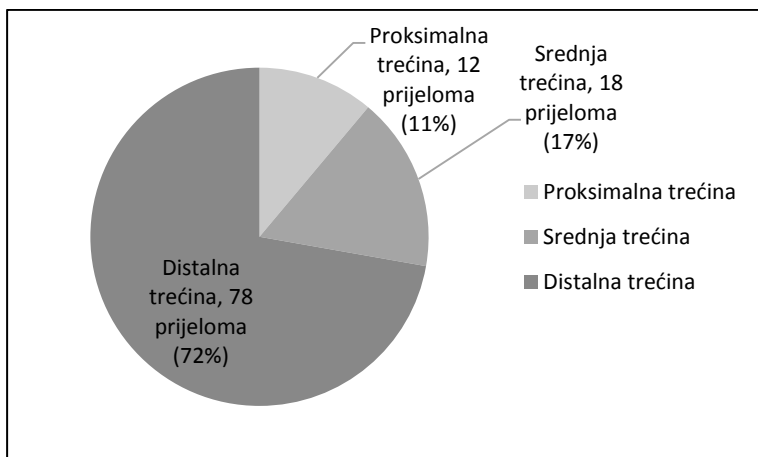
Grafikon 5: Pojavnost prijeloma s obzirom na spol i zahvaćenost kostiju potkoljenice



U dječaka je bilo 38 (51%) prijeloma goljениčne kosti, 6 (8%) prijeloma lisne kosti, a 30 (41%) je bilo udruženih prijeloma obje kosti potkoljenice. U djevojčica je bilo 20 (65%) prijeloma goljениčne kosti, 1 (3%) prijelom lisne kosti te 10 (32%) udruženih prijeloma obje kosti potkoljenice.

Prijelome kostiju potkoljenice podijelili smo prema lokalizaciji na prijelome proksimalne, srednje i distalne trećine potkoljenice, a razdioba pojavnosti prijeloma u našoj skupini djece prema tim trećinama prikazana je u grafikonu 6.

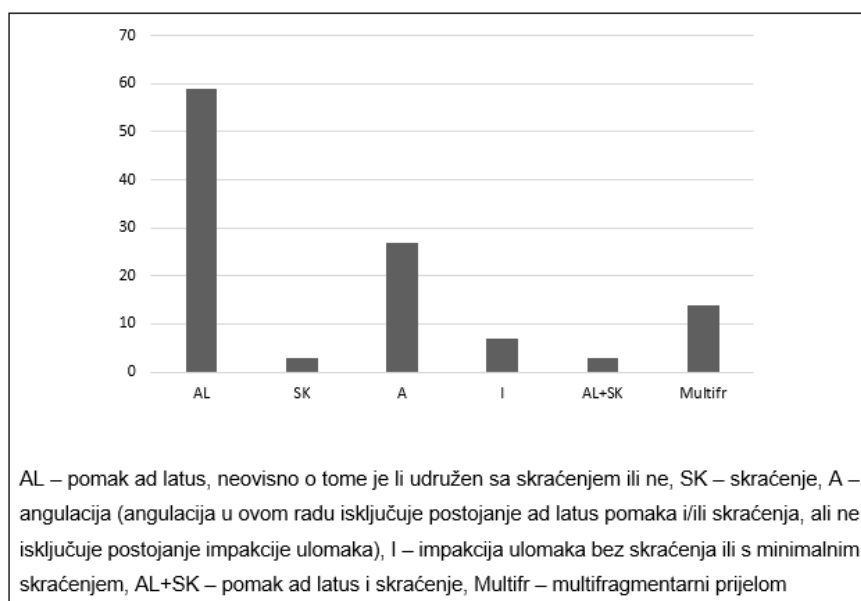
Grafikon 6: Udio pojedinih lokalizacija prijeloma



Od ukupno 12 prijeloma u proksimalnoj trećini potkoljenice, 9 je izoliranih prijeloma jedne kosti, a 3 su udružena prijeloma obje kosti potkoljenice. Od ukupno 18 prijeloma u srednjoj trećini, 16 je izoliranih prijeloma jedne kosti, a 2 su udružena prijeloma obje kosti. Od ukupno 78 prijeloma u distalnoj trećini, 40 je izoliranih prijeloma jedne kosti te 38 udruženih prijeloma obje kosti potkoljenice.

Od ukupno 98 prijeloma goljenične kosti, uzimajući u obzir izolirane i udružene prijelome, njih 10 (10%) je bilo u proksimalnoj trećini, 17 (17%) u srednjoj trećini te 71 (73%) u distalnoj trećini. Od ukupno 47 prijeloma lisne kosti, također uzimajući u obzir izolirane i udružene prijelome, njih 3 (6%) je bilo u proksimalnoj trećini, 2 (4%) u srednjoj trećini te 42 (90%) u distalnoj trećini. Položaj ulomaka prelomljene/ih kosti/ju prikazan je na grafikonu 7.

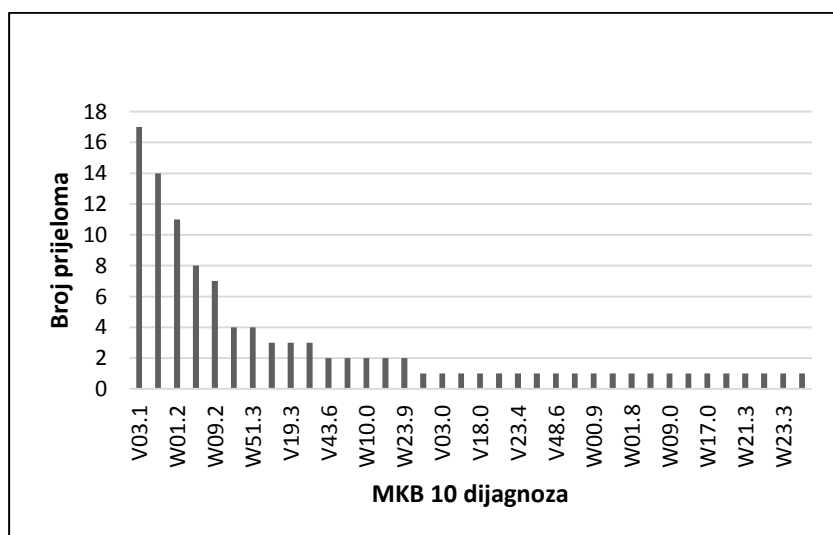
Grafikon 7: Položaj ulomaka prelomljene/ih kosti/ju



### 5.3. Lokacija i uzrok

Prema MKB 10 klasifikaciji, 36 različitih šifri čine lokacije na kojima su nastali prijelomi i uzroci koji su doveli do prijeloma potkoljenice u skupini naše djece. Njihova pojavnost prikazana je na grafikonu 8.

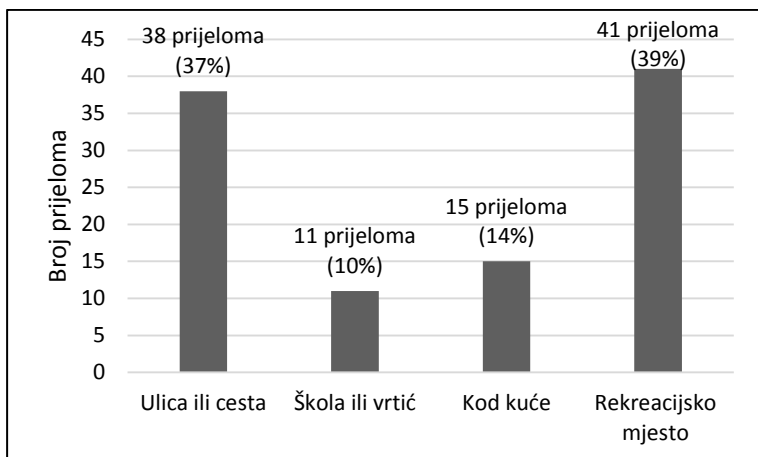
Grafikon 8: Pojavnost pojedinih uzroka i lokacije prijeloma potkoljenice u 104 djece



Prema mjestu na kojem su zadobivene, ozljede možemo grupirati u četiri skupine: ulica ili cesta, škola ili vrtić, kod kuće i na rekreacijskom mjestu koje uključuje objekte za trening, ali isključuje biciklizam (Grafikon 9).

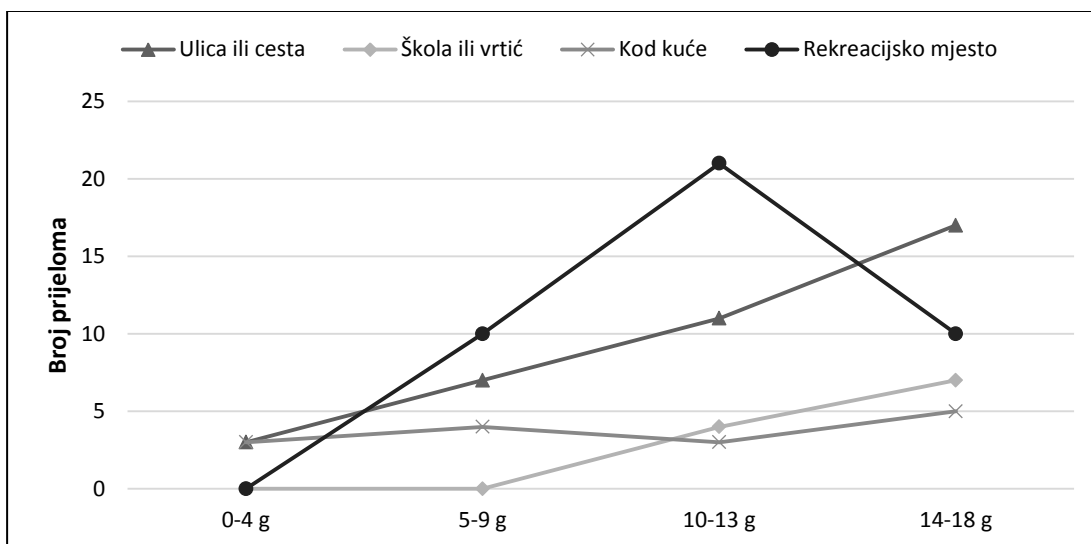
Grafikon 9: Udio mjesta na kojemu su djeca zadobila prijelom kostiju potkoljenice





Te lokacije možemo podijeliti prema dobnim skupinama (Grafikon 10).

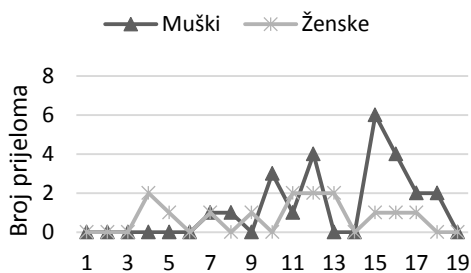
Grafikon 10: Pojavnost mjesta na kojima su ozljede zadobivene po dobnim skupinama djece



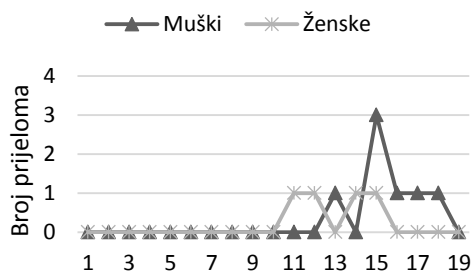
Lokacije lomova kroz godine starosti podijeljene su prema spolu (Grafikon 11).

Grafikon 11: Lokacije prijeloma potkoljenice u djece s obzirom na spol

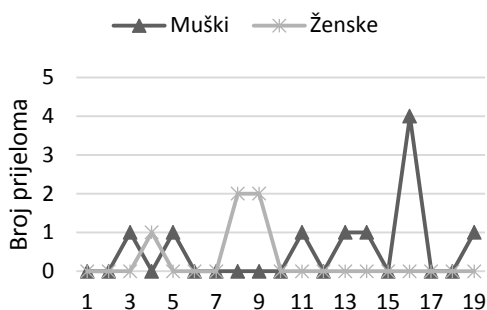
### Ulica ili cesta



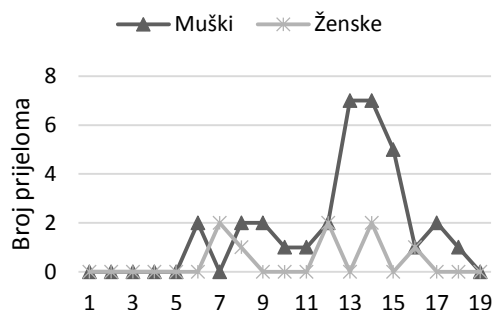
### Škola ili vrtić



### Kod kuće

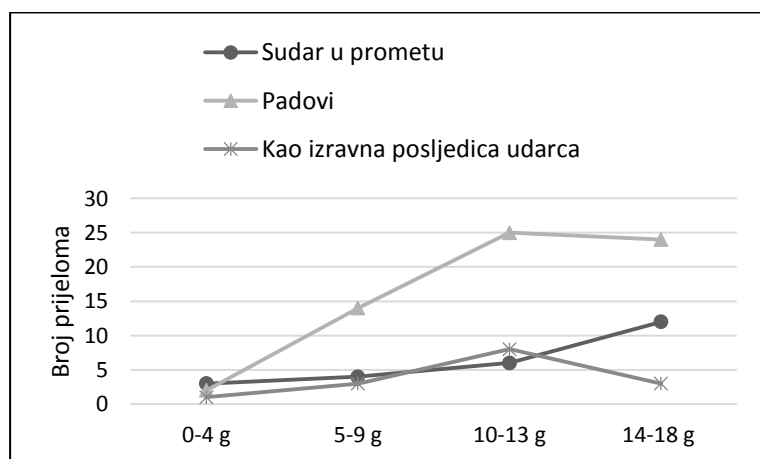


### Rekreacijsko mjesto



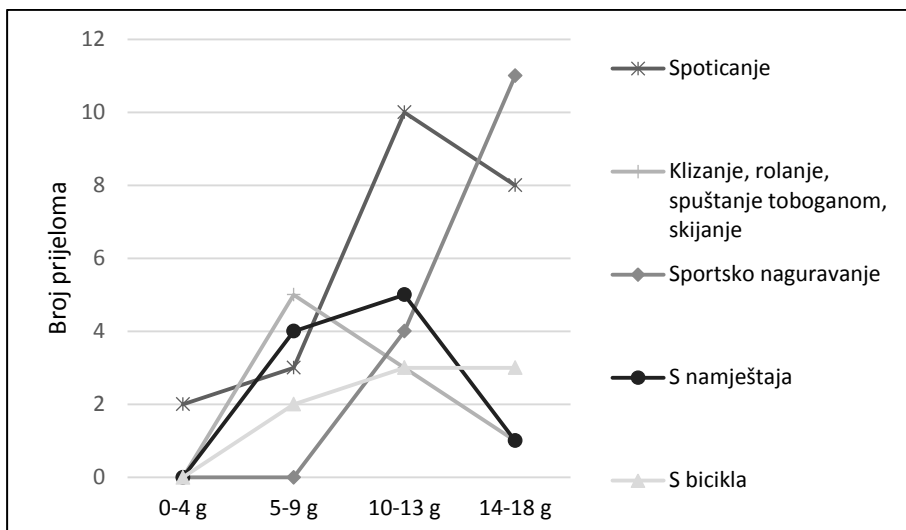
Prema uzroku prijeloma podatke možemo organizirati u tri skupine: kao posljedica padova, prometne nezgode i kao izravna posljedica udarca (Grafikon 12).

Grafikon 12: Uzroci prijeloma potkoljenice u djece po dobnim skupinama



Budući da je količina padova višestruko veća od ostalih uzroka, detaljnije ćemo ih raščlaniti na pet skupina (Grafikon 13).

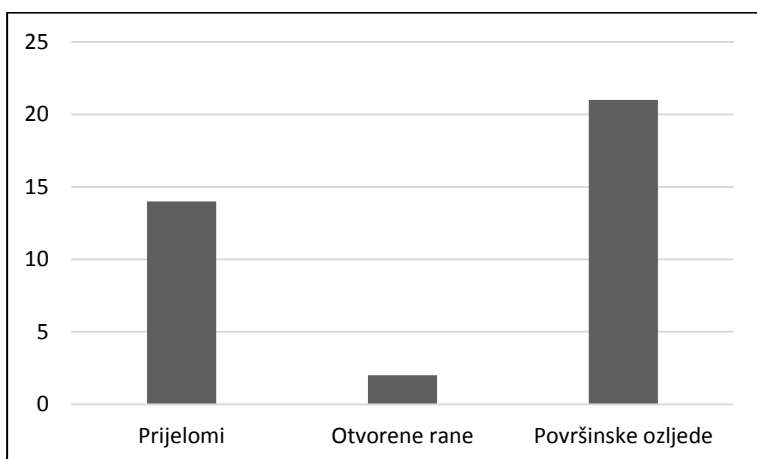
Grafikon 13: Uzroci padova po dobnim skupinama djece



#### 5.4. Pridružene ozljede

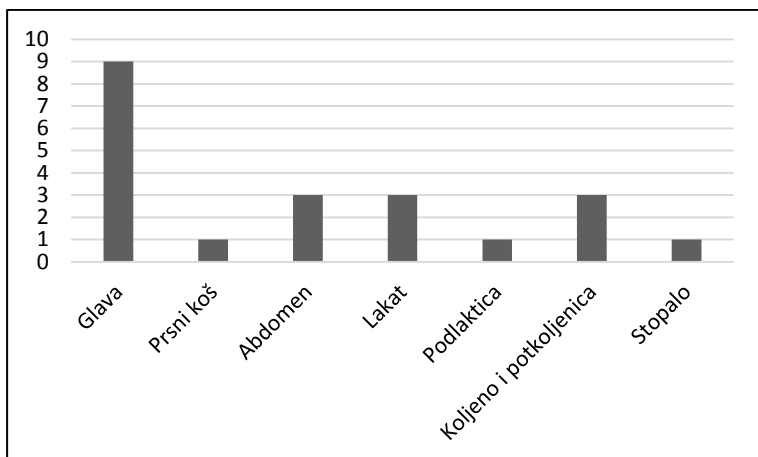
Od 104 djece sa prijelomom potkoljenice, njih 24 (23%) imalo je pridružene ozljede. Od pridruženih ozljeda najbrojnije su površinske ozljede (21), zatim slijede pridruženi prijelomi drugih kostiju (14), a najmanje je otvorenih rana (2). Brojnost pridruženih ozljeda koje su imala djeca s prijelomima potkoljenice i njihova pojavnost prikazane su u grafikonu 14.

Grafikon 14: Pojavnost pridruženih ozljeda u djece s prijelomom potkoljenice



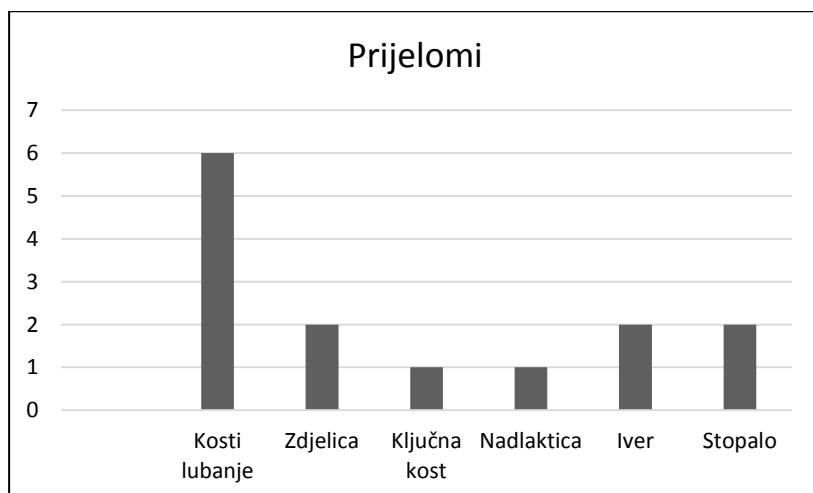
Kod površinskih ozljeda (ekskorijacije, krvni podljevi i abrazije kože), najčešće lokalizacije su bile na glavi (43%) te zatim podjednako učestalo na abdomenu (14%), laktu (14%), koljenu i potkoljenici (14%). (Grafikon 15).

Grafikon 15: Podjela površinskih ozljeda pridruženih prijelomima potkoljenice



U naših pacijenata bile su dvije otvorene rane (vulnus laceroccontusivum), jedna na glavi te jedna na stopalu. Sedmero djece imalo je pridružene prijelome drugih kostiju i to ukupno 14 prijeloma. (Grafikon 16).

Grafikon 16: Pridruženi prijelomi u djece s prijelomom potkoljenice



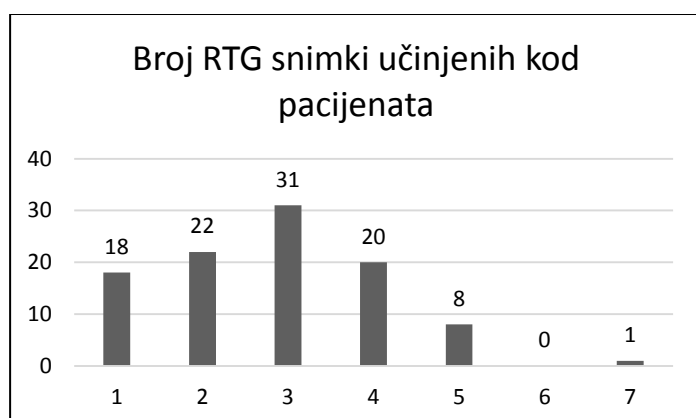
Od šest prijeloma kostiju lubanje, dva su zadobivena naletom automobila na pješaka, a četiri prijeloma su zadobivena prilikom prometne nesreće u kojoj je dijete bilo putnik u automobilu. Jedno dijete je imalo pridružene prijelome svoda i baze lubanje te prijelom jagodične kosti i kosti gornje čeljusti. Troje djece je imalo potres mozga zadobiven u prometnoj nesreći, jedno

dijete je imalo traumatsko subduralno krvarenje, dvoje subarahnoidalno krvarenje te jedno traumatski edem mozga. Jedno dijete je imalo pridruženi dvostruki prijelom zdjelice te prijelom nadlaktice i prijelom jagodične kosti, također zadobivene u prometu, prilikom naleta automobila na pješaka. Jedna djevojčica je imala prijelom ključne kosti zadobiven u igri kad je na nju pala metalna ograda. Dvoje djece je imalo pridruženi prijelom ivera, a jedno dijete je imalo dvostruki prijelom kostiju stopala zadobiven prilikom pada s vrtuljka.

### 5.5. Rendgensko snimanje

Broj rendgenskih snimki potkoljenice, ne uključujući dijaskopiju, prikazan je na grafikonu 17.

Grafikon 17: Broj rendgenskih snimki potkoljenice bez dijaskopije

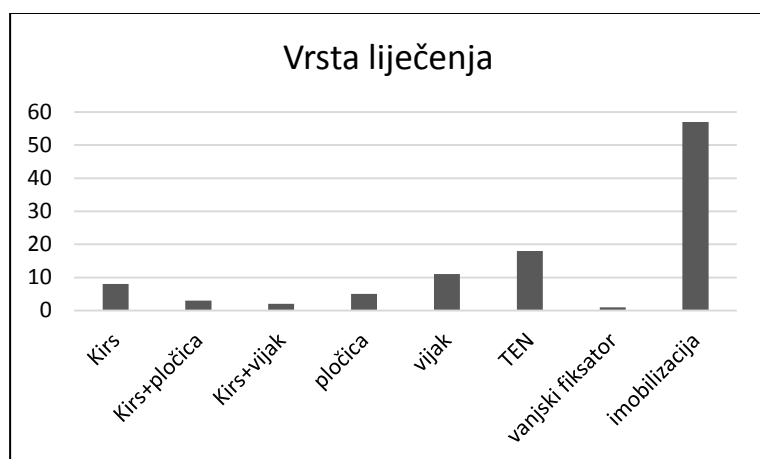


Kod jednog pacijenta je učinjeno sedam snimki (12 godina), a ozljedu je zadobio na nogometu prilikom direktnog udarca u potkoljenu. Imao je veliki pomak ad latera i nosio je imobilizaciju sedam tjedana. U većine djece učinjeno je od jedne do četiri snimke.

## 5.6. Liječenje

Većina djece, njih 57 (54%), liječena je konzervativno imobilizacijom u trajanju od dva do devet tjedana. Osamnaestero djece (17,3%) liječeno je fleksibilnim intramedularnim čavlima. Jedanaestero djece (10,5%) liječeno je postavljanjem vijaka, a njih petero (4,8%) postavljanjem pločice. Osmero djece (7,6%) liječeno je umetanjem Kirschnerovih žica, troje djece (2,9%) je liječeno Kirschnerovom žicom i pločicom, a dvoje (1,9%) Kirschnerovom žicom i vijkom. Jedno dijete liječeno je postavljanjem vanjskog fiksatora. To dijete je imalo otvoreni multifragmentarni prijelom goljenične kosti zadobiven prilikom prevrtanja autobusa. Način liječenja prijeloma prikazan je na grafikonu 18.

Grafikon 18: Prikaz načina liječenja prijeloma potkoljenice



Prosječno ukupno trajanje imobilizacije je 5,4 tjedana. U skupini do četiri godine, prosječno trajanje imobilizacije je 4,8 tjedana, u skupini od pet do devet godina 4,9 tjedana, u skupini

deset do trinaest godina 5,4 tjedana, a u najstarijoj skupini 5,6 tjedana. Jedno dijete odskače od trajanja imobilizacije sa 12 tjedana. Tu se radi o dječaku koji je zadobio direktan udarac u distalni dio potkoljenice na treningu nogometa te je imao udruženi multifragmentarni prijelom goljenične i lisne kosti.

## 6. RASPRAVA

U analiziranoj skupini djece, dječaci su 2,3 puta više zastupljeni od djevojčica. Najveća učestalost prijeloma potkoljenice je u dobnim skupinama od 10 do 13 te od 14 do 18 godina (Grafikon 1). Pojavnost prijeloma je gotovo podjednaka u dječaka i djevojčica do dvanaest godina, a nakon dvanaeste godine značajno dominiraju dječaci (Grafikon 2). Od ukupnog broja analiziranih prijeloma, najčešći su bili izolirani prijelomi goljenične kosti, potom udruženi prijelomi obje kosti potkoljenice, dok je najmanje bilo izoliranih prijeloma lisne kosti (Grafikon 4). Dječaci su lomili goljeničnu kost dvostruko češće od djevojčica, lisnu kost šesterostruko češće te trostruko češće obje kosti potkoljenice (Grafikon 5). Najčešća

lokalizacija prijeloma bila je distalna trećina potkoljenice, zatim srednja trećina, dok su prijelomi u predjelu proksimalnog dijela potkoljenice bili najrjeđi (Grafikon 6).

Padovi dominiraju u učestalosti uzroka, osim u najmlađoj dobnoj skupini (0 do 4 godine), što je slično i za lomove drugih kostiju u djece (40). Djeca u dobnoj skupini 5 do 9 godina najčešće padaju prilikom klizanja, rolanja, skijanja ili spuštanja toboganom. U dobnoj skupini 10 do 13 godina najčešći uzrok pada je spoticanje, a u najstarijoj dobnoj skupini sportsko naguravanje.

Sportske ozljede kostiju potkoljenice su učestale. Dvoje najmlađe djece sa prijelomom zadobivenim prilikom sportske aktivnosti imalo je sedam godina. No prijelomi potkoljenice tijekom sportske aktivnosti najčešći su u dobi između 10 i 16 godina. Pod ozljede pri sportskoj aktivnosti svrstane su one zadobivene na treningu ili u školi prilikom igranja nogometa, rukometa, bejzbola te one zadobivene na treningu klizanja i plesa. Kao uzroci loma, u većine sportova značajno dominiraju padovi, osim na nogometu, gdje su izravni udarci najčešći uzrok loma. Najviše sportskih ozljeda zadobiveno je na nogometu, neovisno o tome je li ozljeda zadobivena padom ili izravnim udarcem u potkoljenicu. Prosječna starost djece sa prijelomom zadobivenim na nogometu bila je 12,5 godina.

Ozljede nastale u prometu, bilo da je pješak ozlijeđen u naletu automobila ili bicikla, putnik ozlijeđen u automobilu ili autobusu, vozač ozlijeđen pri padu s motora ili biciklist ozlijeđen pri sudaru s motornim vozilom na četiri kotača, čine 24,8% svih ozljeda (26-ero djece). Od svih ozljeda nastalih u prometu, najčešće se radi o naletu automobila na pješaka (73,1% svih ozljeda u prometu). U prometu kao pješaci podjednako su stradavali dječaci i djevojčice u dobi od 3 do 17 godina. Četvero djece u dobi od 4 do 14 godina je zadobilo ozljede kao putnici u motornom vozilu na četiri kotača. Dvoje od njih je imalo otvoreni prijelom potkoljenice. Od njih četvero, troje je imalo pridružene teške ozljede drugih organa.

Prema mjestu na kojem su prijelomi zadobiveni, možemo sve šifre grupirati u četiri skupine. Dominiraju ozljede zadobivene na rekreacijskom mjestu te one zadobivene na ulici ili cesti (u koje su uvršteni i padovi s bicikla izvan prometa), zatim slijede ozljede zadobivene kod kuće, a najmanju skupinu čine ozljede u školi ili vrtiću. Najmlađi ozljeđuju potkoljenicu podjednako često na ulici ili cesti i kod kuće. U skupini od 5 do 9 godina starosti ozljede najčešće nastaju na rekreacijskom mjestu, a iza njih slijede ozljede na ulici ili cesti. U skupini od 10 do 13 godina raste broj ozljeda na rekreacijskom mjestu, koje je i u ovoj skupini vodeće mjesto nastanka ozljeda. Iduće po redu su ozljede zadobivene na ulici ili cesti, potom ozljede u školi, a najmanje česte su ozljede kod kuće. U najstarijoj dobnoj skupini vodeće mjesto nastanka ozljede je ulica ili cesta, potom slijedi rekreacijsko mjesto, zatim škola, a najmanje se ozljeda



u ovoj dobnoj skupini događa kod kuće. Valja uočiti da kako odmičemo od najmlađe prema najstarijoj dobnoj skupini, sve više raste broj djece koja bivaju ozlijeđena na ulici ili cesti (Grafikon 10). Ovakva raspodjela odražava mjesta na kojima se djeca određenih dobnih skupina najčešće nalaze i obavljaju većinu svojih aktivnosti.

Djeca su liječena bolnički te se kod njih višestruko povećava količina primljenog zračenja, ne samo zbog višestrukih kontrolnih rendgenskih snimki, već i zbog primjene intraoperativne dijaskopije. Većina djece je imala od dva do četiri rendgenska snimanja, ne uključujući intraoperativnu dijaskopiju.

## **7. ZAKLJUČAK**

Omjer pojavnosti prijeloma kostiju potkoljenice je 2,3:1 u korist dječaka. Sva djeca su bolnički liječena. Ukupna prosječna starost djece s prijelomom potkoljenice bila je 11,6 godina, dječaka 12,4 godina, a djevojčica 9,6 godina. Po učestalosti uzroka značajno dominiraju padovi (62%). Sportske ozljede potkoljenice su učestale, a najviše ih zadobiveno na nogometu. Prosječna starost djece sa prijelomom zadobivenim na nogometu bila je 12,5 godina. Ozljede nastale u prometu čine 24,8% svih ozljeda, a najčešće se radi o naletu

automobila na pješaka (73,1%). Prema mjestu na kojem su prijelomi zadobiveni, dominiraju ozljede zadobivene na rekreacijskom mjestu te one zadobivene na ulici ili cesti, zatim slijede ozljede zadobivene kod kuće, a najmanju skupinu čine ozljede u školi ili vrtiću. Pacijenti su prosječno rendgenski snimani 2,8 puta. Operativno liječeni pacijenti su pored intraoperativne dijaskopije prosječno snimani konvencionalnom radiografijom tri puta. Rezultati ovog istraživanja pokazuju da su prijelomi kostiju potkoljenice u djece najčešće posljedica nesretnih slučajeva kod sportskih aktivnosti na rekreacijskom mjestu. Na temelju dobivenih rezultata možemo zaključiti da bi se prevencijom padova prilikom sportskih aktivnosti u rekreacijskim centrima mogla smanjiti pojavnost ozljeda kostiju potkoljenice u djece. U tu svrhu potrebno je povećati nadzor nad djecom prilikom bavljenja sportom.

## 8. LITERATURA

1. Krmpotić-Nemanić J, Marušić A (2007) Anatomija čovjeka. Zagreb: Medicinska naklada.
2. Mubarak SJ, Kim JR, Edmonds EW, Pring ME, Bastrom TP (2009) Classification of proximal tibial fractures in children. *J Child Orthop* 3:191–197.
3. Leeberg V, Lekdorf J, Wong C, Sonne-Holm S (2014) Tibial eminentia avulsion fracture in children. A systematic review of the current literature. *Dan Med J* 61(3):A4792.
4. Anderson CN, Anderson AF (2011) Tibial eminence fractures. *Clin Sports Med* 30:727-742.
5. Gans I, Ganley TJ (2013) Tibial eminence fractures. A review and algorithm for treatment. *UPOJ* 23:20-23.
6. Meyers MH, McKeever FM (1959) Fracture of the intercondylar eminence of the tibia. *J Bone Joint Surg Am* 41(2):209 -222.
7. Casalonga A, Bourelle S, Chalencon F, De Oliviera L, Gautheron V, Cottalorda J (2010) Tibial intercondylar eminence fractures in children. The long-term perspective. *Orthop Traumatol Surg Res* 96(5):525-530.
8. Ogden JA, Tross RB, Murphy MJ (1980) Fractures of the tibial tuberosity in adolescents. *J Bone Joint Surg Am* 62(2):205-215.
9. Frey S, Hosalkar H, Cameron DB, Heath A, Horn BD, Ganley TJ (2008) Tibial tuberosity fractures in adolescents. *J Child Orthop* 2:469–474.
10. Pesl T, Havranek P (2008) Acute tibial tubercle avulsion fractures in children. Selective use of the closed reduction and internal fixation method. *J Child Orthop* 2:353–356.
11. Shelton WR, Canale ST (1979) Fractures of the tibia through the proximal tibial epiphyseal cartilage. *J Bone Joint Surg Am* 61(2):167-173.
12. Burkhart SS, Peterson HA (1979) Fractures of the proximal tibial epiphysis. *J Bone Joint Surg Am* 61(7):996-1002.
13. Inoue G, Kuboyama K, Shido T (1991) Avulsion fractures of the proximal tibial epiphysis. *Br J Sp Med* 25:52-56.
14. Sisodia GB, Scott B (2014) Common lower limb injuries in children. *Surgery* 32(1):17-23.

15. Von Laer L (2004) Pediatric fractures and dislocations. New York: Thieme.
16. Blount WP (1968) Fractures in children. Philadelphia: Lippincott Williams & Wilkins.
17. Ellis H (1958) The speed of healing after fracture of the tibial shaft. *J Bone Joint Surg Br* 40-B(1):42-46.
18. Beaty JH, Kasser JR (2010) Rockwood and Wilkins fractures in children. Philadelphia: Lippincott Williams & Wilkins.
19. Griffet J, Leroux J, Boudjouraf N, Abou-Daher A, el Hayek T (2011) Elastic stable intramedullary nailing of tibial shaft fractures in children. *J Child Orthop* 5(4):297–304.
20. Sankar WN, Jones KJ, Horn BD, Wells L (2007) Titanium elastic nails for pediatric tibial shaft fractures. *J Child Orthop* 1:281-286.
21. Shrivastav BP, Harrop SN, Kane TP (1996) Toddler's fracture. *J Accid Emerg Med* 13:59-61.
22. Wenger DR, Pring ME (2005) Rang's children's fractures. Philadelphia: Lippincott Williams and Wilkins.
23. Baldwin KD, Babatunde OM, Huffman GR, Hosalkar HS (2009) Open fractures of the tibia in the pediatric population. A systematic review. *J Child Orthop* 3:199-208.
24. Stewart DG, Kay RM, Skaggs DL (2005) Open fractures in children. Principles of evaluation and management. *J Bone Joint Surg Am* 87(12):2784-2798.
25. Aslani H, Tabrizi A, Sadighi A, Mirbolk AR (2013) Treatment of open pediatric tibial fractures by external fixation versus flexible intramedullary nailing. A comparative study. *Arch Trauma Res* 2(3):108–112.
26. Cullen MC, Roy DR, Crawford AH, Assenmacher J, Levy MS, Wen D (1996) Open fracture of the tibia in children. *J Bone Joint Surg Am* 78(7):1039-1047.
27. Hope PG, Cole WG (1992) Open fractures of the tibia in children. *J Bone Joint Surg Br* 74-B:546-553.
28. De la Cuadra P, Albinana J (2000) Pediatric stress fractures. *International Orthopaedics* 24:47–49.
29. Malhotra K, Pai S, Radcliffe G (2014) Do minimally displaced, closed tibial fractures in children need monitoring for compartment syndrome. *Injury* 46(2):254-258.
30. Gross RH (1987) Ankle fractures in children. *Bull N Y Acad Med* 63(8):739-761.
31. Blackburn EW, Aronsson DD, Rubright JH, Lisle JW (2012) Ankle fractures in children. *J Bone Joint Surg Am* 94:1234-1244.
32. Kling TF Jr, Bright RW, Hensinger RN (1984) Distal tibial physeal fractures in children that may require open reduction. *J Bone Joint Surg Am* 66(5):647-657.

33. Kleiger B, Mankin HJ (1964) Fracture of the lateral portion of the distal tibial epiphysis. *J Bone Joint Surg Am* 46(1):25 -32.
34. Dias LS, Giegerich CR (1983) Fractures of the distal tibial epiphysis in adolescence. *J Bone Joint Surg Am* 65(4):438-444.
35. Kaya A, Altay T, Ozturk H, Karapinar L (2007) Open reduction and internal fixation in displaced juvenile Tillaux fractures. *Injury* 38:201-205.
36. Tan AC, Chong RW, Mahadev A (2013) Triplane fractures of the distal tibia in children. *J Orthop Surg (Hong Kong)* 21(1):55-59.
37. Von Laer L (1985) Classification, diagnosis, and treatment of transitional fractures of the distal part of the tibia. *J Bone Joint Surg Am* 67(5):687-698.
38. Cooperman DR, Spiegel PG, Laros GS (1978) Tibial fractures involving the ankle in children. The so-called triplane epiphyseal fracture. *J Bone Joint Surg Am* 60(8):1040-1046.
39. Slongo T, Audigé L, Clavert JM, Lutz N, Frick S, Hunter J (2007) The AO comprehensive classification of pediatric long-bone fractures. A web-based multicenter agreement study. *J Pediatr Orthop* 27(2):171-180.
40. Scheidt PC, Harel Y, Trumble AC, Jones DH, Overpeck MD, Bijur PE (1995) The epidemiology of nonfatal injuries among US children and youth. *Am J Public Health* 85(7):932–938.

## 9. ŽIVOTOPIS

Zovem se Ivana Brozović. Rođena sam 04.04.1988. godine u Zagrebu gdje sam završila osnovnu školu (OŠ Vukomerec), a potom i gimnaziju (II. gimnazija). Od 2009. do 2015. pohađam Medicinski fakultet Sveučilišta u Zagrebu. Tijekom studija bila sam demonstrator na katedri za Kliničku propedeutiku. Dobitnica sam Dekanove nagrade u akademskoj godini 2013./2014. Govorim engleski i njemački jezik.