

# Prirodne srčane greške u djece sa sindromom Down

---

Sertić, Lucija

Master's thesis / Diplomski rad

2015

Degree Grantor / Ustanova koja je dodijelila akademski / stručni stupanj: **University of Zagreb, School of Medicine / Sveučilište u Zagrebu, Medicinski fakultet**

Permanent link / Trajna poveznica: <https://um.nsk.hr/um:nbn:hr:105:444498>

Rights / Prava: [In copyright](#)/[Zaštićeno autorskim pravom.](#)

Download date / Datum preuzimanja: **2025-02-18**



Repository / Repozitorij:

[Dr Med - University of Zagreb School of Medicine Digital Repository](#)



**SVEUČILIŠTE U ZAGREBU  
MEDICINSKI FAKULTET**

**Lucija Sertić**

**Prirođene srčane grješke u djece sa  
sindromom Down**

**Diplomski rad**



**Zagreb, 2015.**

Ovaj diplomski rad izrađen je na Katedri za pedijatriju Medicinskog fakulteta Sveučilišta u Zagrebu pod vodstvom doc.dr.sc. Daniela Dilbera i predan je na ocjenu u 2015. godini.

Ovaj diplomski rad posvećujem svojim roditeljima.

Hvala vam na svemu što ste mi pružili tijekom mog studija.

ASD- atrijski septalni defekt

AVSD- atrioventrikularni septalni defekt

CAM- cell adhesion molecule

DA- desni atrij

DS CAM- Down sindrome cell adhesion molecule

DS- Down sindrom

DV- desni ventrikul

EKG- elektrokardiografija

LA- lijevi atrij

LV- lijevi ventrikul

PSG- prirodene srčane grješke

RTG- rentgen

TF- tetralogija Fallot

VSD- ventrikularni septalni defekt

## Sadržaj

Sažetak

Abstract

1. Uvod.....	1.
2. Downov sindrom.....	3.
2.1. Etiologija Downovog sindroma.....	3.
2.2. Prenatalna dijagnostika.....	4.
2.3. Klinička slika.....	6.
3. Prirođene srčane grješke.....	9.
3.1. Embriologija i patogeneza prirođenih srčanih grješaka.....	9.
3.1.1. Embriološki razvoj srca.....	9.
3.1.2. Patogeneza PSG.....	12.
3.2. Najčešće srčane greške u sindromu Down.....	13.
3.2.1. Genetika prirođenih srčanih grješaka u sindromu Down...14.	
3.2.2. Atrioventrikularni septalni defekt.....	15.
3.2.3. Atrijski septalni defekt II.....	16.
3.2.4. Ventrikularni septalni defekt.....	17.
3.2.5. Tetralogija Fallot.....	17.
4. Klinička slika prirođenih srčanih grješaka.....	19.
5. Dijagnostika.....	22.
6. Liječenje .....	27.
7. Zaključak.....	30.
8. Zahvale .....	33.
9. Literatura .....	34.
10. Životopis.....	35.

## Prirođene srčane grješke u djece sa sindromom Down

Lucija Sertić

### Sažetak

Prirođene srčane grješke pojavljuju se u oko 1% živorođene djece, ali u mnogo većem postotku u spontano abortirane djece, mrtvorodenčadi ili djece sa kromosomskim anomalijama. Otprilike 5 do 8% prirođenih srčanih grješaka pojavljuje se zbog kromosomopatija. Najčešća kromosomopatija sa PSG je Downov sindrom. Osim mentalne retardacije i hipotonije, koje su prisutne u gotovo svih bolesnika sa DS, prevalencija srčanih grješaka u ovoj skupini raste i preko 40%. Najčešće srčane anomalije u DS su atrioventrikularni septalni defekt (45%), ventrikularni septalni defekt (35%), atrijski septalni defekt tipa secundum (8%), tetralogija Fallot (4%) i izolirani ductus arteriosus (7%). U ranoj dijagnostici pomažu klinički pregled, rentgen srca i pluća, elektrokardiografija i Doppler ehokardiografija, još u novorođenačkoj dobi. Ehokardiografijom u ranijoj životnoj dobi se može dijagnosticirati veliki broj srčanih grješaka koje bi mogle biti neopažene. Budući da su djeca sa Downovim sindromom rizična skupina za prirodene srčane grješke, svu novorođenčad sa ovim sindromom pregledava i kardiolog. Rana detekcija može spriječiti pojavu komplikacija, kao što je plućna hipertenzija, koje bi mogle utjecati na operativni ishod. Kromosomske abnormalnosti dokazujemo kariotipizacijom, prenatalnom ginekološkom dijagnostikom koja nas može pripremiti za buduće intervencije, ali i roditelje za ono što ih očekuje. Prema tome, profesionalci, pogotovo pedijatri, moraju biti svjesni da kariotipizacija može pomoći u dijagnostici, liječenju i prognozi te u genetskom savjetovanju pacijenata i njihove obitelji. Razvojem medicinskih i kirurških mogućnosti smanjen je mortalitet i morbiditet u ovoj rizičnoj skupini pacijenata. Naravno, konačan ishod ovisi i o kompleksnosti srčane grješke i vremenu proteklom od postavljanja dijagnoze. Za dugotrajan ishod skrbi o djeci sa sindromom Down od osobitog značaja je integrirana briga i multidisciplinarni pristup.

**Ključne riječi:** prirodene srčane grješke; kromosomopatije; Down sindrom

# Congenital heart disease in children with syndrome Down

Lucija Sertić

## Abstract

Congenital heart disease (CHD) occurs in approximately 1 per cent of liveborn children, but in a much higher percentage in those aborted spontaneously, stillborn or with chromosomal abnormalities. Approximately 5 to 8 per cent of CHD is due to gross chromosomal abnormalities. The most common chromosomal defect with congenital heart disease is Down syndrome. Aside of mental retardation and hypotonia, which are present in virtually all Down syndrome (DS) individuals, the frequency of CHD ranges to 40% or more. The most common heart defects found in Down syndrome are endocardial cushion defect (45%) ventricular septal defect (35%), secundum atrial septal defect (8%), tetralogy of Fallot (4%) and isolated patent ductus arteriosus (7%). Clinical examination, chest radiography, and electrocardiography soon after birth, followed by cross sectional Doppler echocardiography, help in diagnostics. Echocardiography performed early in life can detect congenital heart disease that might otherwise be missed. Since children with DS are at the risk group of getting CHD, all newborn with this syndrome have to be examined by kardiologist. Early detection may help prevent complications such as pulmonary vascular disease that may adversely affect the outcome of cardiac surgery. Chromosomal abnormalities are detected through karyotyping, prenatal diagnostic by gynecologist, which can prepare us for further interventions and for parents to be prepared. Thus, professionals, especially pediatrics, must be aware of the implications that performing the karyotype can bring to the diagnosis, treatment and prognosis and for genetic counseling of patients and families. Improved medical and surgical care has decreased morbidity and mortality in these patients in recent years. At the end, final outcome depends on complexity of HD and of time spend without diagnosis. Long term outcome for childrend with Down syndrome depends on integrated care and mulitdisciplinary approach.

**Keywords:** Heart Defects, Congenital; Chromosome Aberrations; Down Syndrome

## 1. Uvod

Prirođene srčane grješke pogađaju 0,8-1 % živorođene djece i spadaju među najčešće anomalije u pedijatriji. Smatraju se i najčešćim uzrokom smrti u perinatalnom i neonatalnom razdoblju, ujedno su najčešće anomalije koje se kao kronične bolesti iz dječje prenose u odraslu dob.

Prirođene srčane grješke mogu se pojaviti zbog utjecaja teratogenih čimbenika u tijeku embrionalnog razvoja ili zbog genetskih čimbenika. Značajan broj prirođenih srčanih grešaka se pojavljuje zbog genetskog učinka. Prirođene srčane grješke javljaju se u sklopu genopatija (promjena gena), genomopatija (mirkodelecijski sindromi) ili pak kromosomopatija. S druge strane dokazan je utjecaj okolišnih čimbenika kada genetski utjecaji djeluju zajedno sa okolinskim uzrocima, multifaktorski. (Malčić & suradnici, 2001.)

Razvojem genetike veliki broj srčanih grješaka može se pripisati točno određenim genima, kromosomima i na kraju sindromima. Prirođene srčane grješke su jedan od najčešćih nalaza kod multiorganskih anomalija. Iz tog razloga genetika je usko povezana sa pedijatrijskom kardiologijom. Postoje brojne studije koje pokušavaju definirati odgovorne gene za nastanak srčanih grješaka. U Downovom sindromu, koji nastaje zbog trisomije 21, postoje promjene genetskog zapisa određenih gena (*DS CAM*) koji se povezuju sa nastankom srčanih grješaka. Za točniji mehanizam nastanka grješaka potrebna su dodatna istraživanja.

Downov sindrom je jedna od najčešćih kromosomskih anomalija u živorođene djece. Veliki broj djece sa tim sindromom u svojoj kliničkoj slici ima i prirođenu srčanu grješku. Osim prepoznatljivog fenotipa, koji je prisutan u gotovo sve djece, njih više od 40% ima i neku prirođenu srčanu grješku. Zbog tako velike učestalosti srčanih grješaka, ovu djecu potrebno je pratiti od rođenja. Time se omogućuje pravovremeno prepoznavanje patologije i liječenje. Osim bolesti srca, moguće je očekivati i bolesti probavnog, imunološkog sustava, hematološkog i drugih sustavnih oboljenja.

Ova djeca najčešće boluju od srčanih grješaka koje zahvaćaju septum i endokardijalne jastučice. Budući da im srčane grješke umanjuju zdravlje i da je to najčešći razlog umiranja u ovoj skupini pacijenata, bitno je pratiti njihovo zdravlje i unaprijediti liječenje srčanih bolesti.



Djeca sa Dawnovim sindromom trebaju integriranu skrb koja osim pedijatarata i ostalih stručnjaka, uključuje različite udruge koje omogućuju toj djeci normalan socijalni razvoj. To su djeca koja uz našu pomoć mogu ostvariti svoj puni potencijal.

## 2. Downov sindrom

### 2.1. Etiologija

Downov sindrom opisao je Langdon Down 1866. godine na vlastitom djetetu, a Jerome Lejeun je tek 1959. godine opisao genetsku osnovu za ovu trisomiju. Langdon Down je prvi detaljno opisao fenotip DS u svom radu, „*Observations on the Ethnic Classification of Idiots*“ 1866.godine i dao prvi naziv za ovaj sindrom, mongolski idiotizam ili skraćeno za te ljude mongoloidi. Ovaj naziv je potekao iz podjele djece prema njihovom IQ-u i fenotipu u etničke skupine kojoj su najviše nalikovala. Budući da nije znao genetski opisati razlog zbog kojeg se ovaj sindrom pojavljuje, objavio je samo podatke o incidenciji, opisao fenotip i istaknuo da sindrom nije posljedica oštećenja pri porodu već je kongenitalan. Tek je 1958.godine, laboratorij Lejeuna u Francuskoj, potvrdio kromosomsku osnovu za DS na stanicama fibroblasta *in vitro*. To je prva opisana kromosomska anomalija koja je povezana sa intelektualnim poteškoćama u razvoju. Svjetska zdravstvena organizacija je preimenovala mongolski idiotizam u Downov sindrom ili trisomija 21, 1965. godine.

Downov sindrom je najčešća, klinički važna, kromosomopatija. Incidencija ovog sindroma je 1:660 živorođene djece, no postoje značajne razlike koje ovise o životnoj dobi majke: u majki <20 godina incidencija je oko 1:2000, u majki >40godina povećava se na oko 1:400. (MSD priručnik dijagnostike i terapije, 2010.)

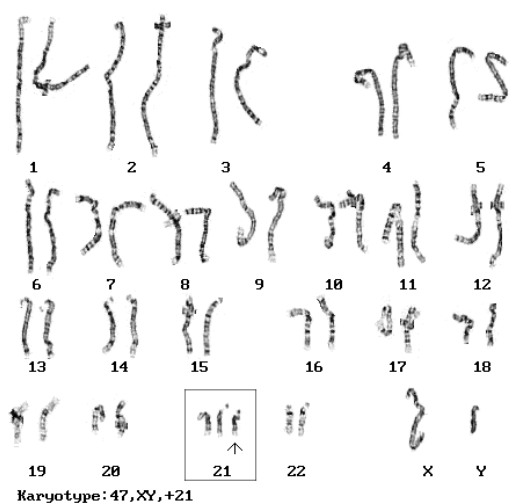
Postoje tri genetska principa po kojima nastaje Downov sindrom. U 95% slučajeva postoji jedan cijeli 21. kromosom viška, koji gotovo uvijek potječe od majke. To je tzv. regularni tip. Nastaje zbog nerazdvajanja kromosoma 21 u mejozi zametnih prastanica majke, a samo u 10% slučajeva u mejozi zametnih prastanica od oca. Neki ljudi sa DS imaju samo 46 kromosoma, ali je dodatni dio 21. kromosoma translociran na neki drugi kromosom i nastaje nebalansirana translokacija. To je translokacijski tip DS koji se pojavljuje u 5% slučajeva. Najčešća translokacija je t(14;21), pri kojoj je dodatni dio kromosoma 21 pričvršćen za 14. kromosom. U polovici slučajeva, oba roditelja imaju normalan kariotip, što ukazuje na novonastalu translokaciju. U drugoj polovici slučajeva jedan roditelj, najčešće majka, fenotipski urednog izgleda, ima samo 45 kromosom, od kojih je jedan t(14;21). Mogućnost da majka dobije dijete sa DS iznosi 1:3. Ako je nosilac otac, opasnost je samo 1:10. Najrjeđi treći tip, kromosomski mozaicizam, pojavljuje se u 3% slučajeva. Najvjerojatnije nastaje zbog nerazdvajanja kromosoma u prvim mitozama stanica embrija.

Time jedna loza stanica nosi trisomiju 21 dok su ostale stanice euploidne. U ovom je slučaju izraženost kliničke slike uglavnom blaža i ovisi o tome koja je loza stanica prevladala.

## 2.2. Prenatalna dijagnostika

Budući da je incidencija sindroma vrlo velika i raste sa dobi majke, u Hrvatskoj se trudnicama starijim od 35 godina nudi mogućnost prenatalnog probira i dijagnostike bolesti fetusa. Najznačajniji rizični čimbenik za pojavu Downovog sindroma je dob majke jer je uzrok 90% trisomija 21. kromosoma posljedica grješke tijekom mejotičke diobe jajne stanice. Osim dobi majke, indikacija za invazivnu prenatalnu dijagnostiku su kromosomopatije u obitelji, abnormalnosti kromosoma u prethodno rođenog djeteta, strukturne i numeričke aberacije u roditelja, abnormalnosti otkrivene ultrazvukom, zastoj u rastu ploda, rizičan integrirani biokemijski i ultrazvučni test do 12. tjedna trudnoće ...

Moguće je provesti probir neinvazivnim ili manje invazivnim metodama te invazivnom dijagnostikom. Određivanje fetalnog kariotipa (slika 1.) je 99,9% točna metoda dijagnostike trisomija u trudnoći. Stanice koje služe za kariotipizaciju mogu se dobiti nizom metoda, ali najčešće izravnom citogenetskom analizom stanica korionskih resica u 10. tjednu gestacije i iz stanica plodove vode amniocentezom u 16. tjednu gestacije. U oba slučaja uzorkovanje je invazivno i ima kao posljedicu spontani pobačaj u 0,5-1 % zahvata. Zbog relativno velike učestalosti Downovog sindroma u općoj populaciji i potencijalne invazivnosti uzorkovanja fetalnih/placentarnih stanica, nameće se potreba prosijavanja prije primjene invazivnog zahvata, napose u mlađih trudnica u kojih je rizik invazivnog zahvata veći od rizika rođenja djeteta sa Downovim sindromom. (Kuvačić, Kurjak, & suradnici, 2009.)



Slika 1. Kariotip trisomije 21; Prema: (Wikipedia)

Osim invazivne dijagnostike, probir se može raditi određivanjem ultrazvučnih i biokemijskih biljega. Od ultrazvučnih biljega najveći uspjeh detekcije (70%) ima mjerenje nuhalnog prosvjetljenja, tj. abnormalnog nakupljanja tekućine u potkožnom tkivu nuhalne regije između kože i kralježnice fetusa u prvom tromjesečju. Biokemijski biljezi DS u majčinome krvotoku jesu biljezi funkcije fetoplacentarnog odjeljka. U izračunu rizika za DS primjenjuju se alfa fetoprotein (AFP), korionski gonadotropin ( $\beta$  hCG), nekonjugirani estriol (E3), inhibin A i protein svojstven trudnoći (PAAP-A). Trisomija 21. kromosoma je čimbenik promjene funkcije većine organa, a neke od tih promjena očituju se već u prenatalnom razdoblju. U trudnoći sa DS, zbog promijenjene funkcije fetalnih bubrega, AFP se manje izlučuje u amnijsku tekućinu, te u krvotok majke dolazi u manjim koncentracijama. Stanice trofoblasta sa trisomijom 21. kromosoma sadržavaju više mRNA specifičnih za  $\alpha$ -lance i  $\beta$ -lance hCG-a u odnosu prema sinciotrofoblastu euploidnoga broja kromosoma tijekom kultivacije *in vitro*.

Biološke i analitičke varijacije razine biljega u majčinu krvotoku uzrok su ograničene osjetljivosti i specifičnosti. U biološke čimbenike varijacija ubrajamo majčinu dob te možebitne utjecaje na koncentraciju biljega u majčinu krvotoku ( tjelesna masa, rasna i etička pripadnost, višeploidna trudnoća, pušenje, kronične bolesti metabolizma, patološke promjene u trudnoći s euploidnim brojem kromosoma). Zadovoljavajuća klinička osjetljivost detekcije DS uz minimalnu stopu lažno pozitivnih u probiru postiže se pravilnim odabirom vrste i broja biljega, te ukupnom kontrolom i osiguranjem kvalitete probiranja. Uspjeh detekcije u općoj populaciji trudnica je >75% uz najviše 3% lažno pozitivnih rezultata. Istodobnim korištenjem ranih ultrazvučnih biljega i ranih biokemijskih biljega do 12. tjedna trudnoće, može se otkriti 95% nasljednih bolesti. Prema tome, uz standardne indikacije za kariotipizaciju treba istodobno odrediti hormonske pokazatelje i ultrazvučne pokazatelje za nasljedne bolesti. Budući da svaki invazivni zahvat nosi rizik abortusa do 1%, danas se savjetuje da trudnice starije od 35 godina najprije učine rane integrirane testove ( ultrazvučni i biokemijski biljezi), a invazivni zahvati samo u trudnica visokorizičnih za nasljedne bolesti, a na koje upućuju visokorizični neinvazivni integrirani testovi. Prosijavanje DS-a svrstava trudnice u dvije skupine prema rezultatu koji označuje vjerojatnost ugroženosti trudnoće. (Kuvačić, Kurjak, & suradnici, 2009.)

### 2.3. Klinička slika

Novorođenčad koja boluje od ovog sindroma prezentira se prepoznatljivim fenotipom tako da citološka analiza služi samo za identifikaciju slučajeva translokacije ili mozaicizma. Novorođenčad sa DS su obično mirna, rijetko plaču i imaju hipotoniju mišića. Većina pokazuje spljošteni zatiljak i višak kože u tom području. Oči su položene koso prema gore, mongoloidno, šire razmaknute (hipertelorizam), na medijalnom očnom kutu postoje nabori epikantusa (Slika 2.), a uz obod šarenice sive do bijele Brushfieldove mrlje. Te mrlje nestaju tijekom prvih 12 mjeseci života. (Slika 3 .)

Usta se često ne mogu zatvoriti zbog makroglosije. Uške su malene i okruglastog oblika. Šake su kratke i široke, česta je klinodaktilija petog prsta, koji se često sastoji od samo dvije falange. Na dlanovima postoji brazda četiriju prsta (Slika 4.) uz neke osobitosti dermatoglifa. Stopala mogu pokazivati širok razmak između palca i drugog prsta, a plantarni jastučić se često proteže sve do stražnje strane stopala. (Slika 5.)

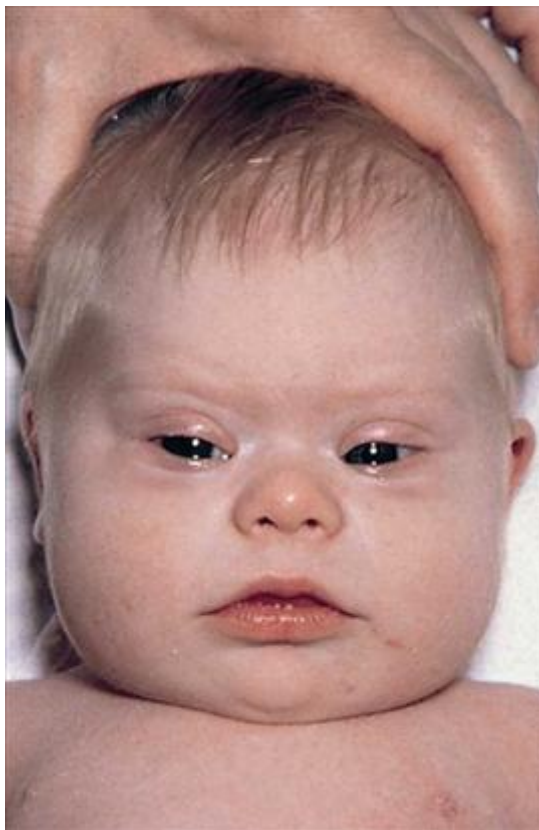Oko 40% djece sa Downovim sindromom ima prirođenu srčanu grješku (najčešći su defekti septuma). U njih je povećana incidencija gotovo svih drugih prirođenih malformacija, osobito atrezije duodenuma, aganglinoza crijeva i malo češće nego u općoj populaciji akutna leukemija. U mnogih ljudi sa DS se razvija bolest štitnjače (najčešće hipotireoza). Također se procjenjuje da oko 8% djece ima oštećenje sluha. Često je prisutan poremećaj vida kao strabizam, kratkovidnost i dalekovidnost, a čak 3% djece sa DS se rađa sa sivom mrenom.

Kako bolesna djeca rastu, zaostajanje u tjelesnom i umnom razvoju brzo postaje očito. Rast je nizak, visina za muške ne prelazi 165 cm, a za žene ne prelazi 155 cm. Prosječni kvocijent inteligencije (IQ) iznosi 50. Djeca s Downovim sindromom kasnije prohodaju i progovore. Teškoće su posebno izražene u govoru i apstraktnom mišljenju. U predškolsko doba ova djeca su izrazito topli i veseli. U školsko doba i u pubertetu dolazi do različitih poremećaja u ponašanju, poremećaja pažnje i koncentracije te do raznih emocionalnih problema. Ženske osobe kasnije uđu u pubertet, ali zanimljivo je i da kasnije uđu u menopauzu. Kada je riječ o rastu ne smije se zanemariti ni tjelesna težina. Novorođeno dijete često ne dobiva na težini, najčešće zbog problema sa hranjenjem zbog hipotonije. Djeca sa DS najviše dobivaju na težini oko 2. i 3. godine života, ali zapravo tada kreću njihovi problemi s prekomjernom težinom. Pretilost je problem za stariju djecu i odrasle osobe sa DS. Do toga najvjerojatnije dolazi zbog nedovoljnog kretanja i sve veće potrebe za uzimanjem hrane. Zbog

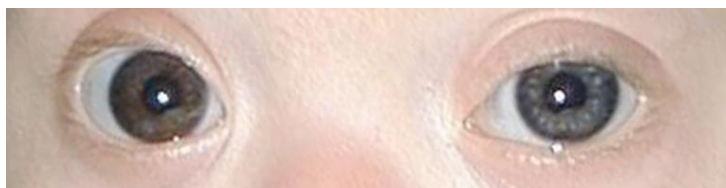tog problema je potrebno kod djece s Dawnovim sindromom provoditi osmišljenu dijetu kako bi se izbjegla ili bar smanjila prekomjerna težina.

Čini se kako je starenje ubrzano. Očekivani životni vijek je skraćen i prosječno žive oko 50 godina. Najviše je skraćen zbog srčanih bolesti, a u manjoj mjeri zbog podložnosti infekcijama i akutnoj leukemiji. Osim toga, tijekom starenja im se razvijaju poteškoće sluha i vida. Mnogi od njih razvijaju znakove Alzheimerove bolesti u ranijoj životnoj dobi.

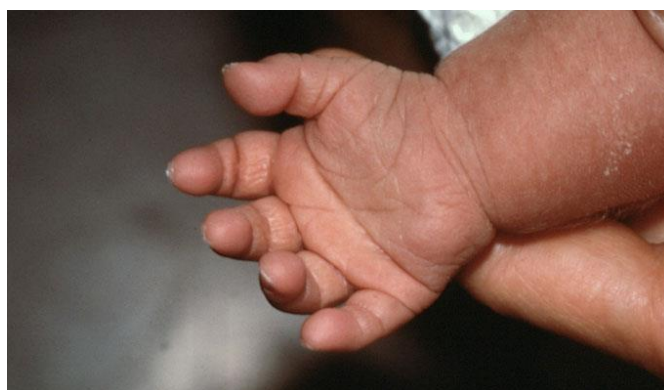Downov sindrom je najčešći sindrom sa intelektualnim deficitom. Nastanak promjena u mozgu pripisuje se DSCAM genu koji djeluje kao adhezijska molekula. Njegova ekspresija, za vrijeme razvoja mozga u fetalnom razdoblju, omogućuje mu normalan razvoj. Razni glikoproteini na površini stanica i ekstracelularnog matriksa (zajedno su adhezijski proteini) nastali ekspresijom ovog gena, imaju bitnu ulogu u interakciji stanica za vrijeme razvoja mozga. U trisomiji 21 postoji prevelika ekspresija ovog gena koja posljedično dovodi do slike Downovog sindroma.



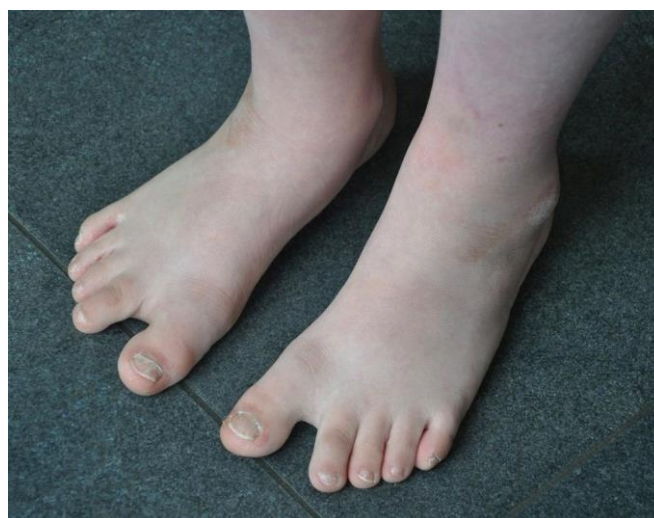Slika 2. Dijete sa sindromom Down, fenotip; Prema: (Wikipedia)



Slika 3. Brushfieldove pjege; Prema: (Wikipedia)



Slika 4. Brazda četiri prsta; Prema: (Wikipedia)



Slika 5. Široki razmak između palca i drugog prsta; Prema: (Wikipedia)

### 3. Prirođene srčane grješke

#### 3.1. Embriologija i patogeneza prirođenih srčanih grješaka

Prirođene malformacije srca i krvnih žila nastaju u prvih 10 tjedna embrionalnog razvoja i postoje pri rođenju. Prevalencija PSG u živorođene djece je oko 0,55-1%. Za Republiku Hrvatsku incidencija tijekom šestogodišnjeg istraživanja iznosi 7,8 na 1000 živorođene djece. (Malčić & suradnici, 2001.)

U većine djece nije moguće odrediti etiologiju prirođene mane srca. One mogu nastati zbog djelovanja teratogenih agensa na embrio ili zbog genetskih faktora. U poznate teratogene faktore ubrajaju se neki biološki agensi (virus rubeole), lijekovi (antagonisti folne kiseline, difenilhidantoin i dr.) i bolesti majke (dijabetes, fenilketonurija). Genetski utjecaji dovode do pojave mnogih bolesti poremećajem u izražajnosti pojedinih gena. Neki od tih poremećaja dovode i do prirođenih srčanih grješaka. Mnogi oblici srčanih bolesti nastaju kao posljedica poremećaja tijekom srčane morfogeneze koja je pod utjecajem različitih molekularnih putova. Razvojem genetike mogu se dokazati neki poremećaji na kromosomskoj, genskoj ili molekularnoj razini.

##### 3.1.1. Embriološki razvoj srca

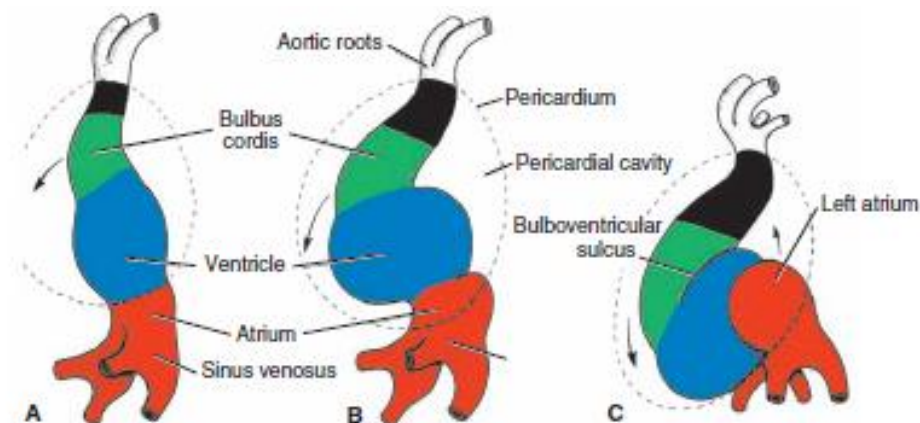
Srce se razvija iz srčanih stanica, kardiomiocita, koje potječu iz antero-lateralnog mezoderma. U morfogenezi sudjeluju brojni molekularni čimbenici i transkripcijski faktori na način da se aktiviraju ili suprimiraju aktivnost u određenim fazama srčanog razvoja.

Vaskularni sustav se počinje razvijati sredinom trećeg tjedna gestacije kada su potrebe za hranjivim tvarima povećane. Srčane prastanice nalaze se u epiblastu, lateralno od primitivne pruge kroz koju one migriraju. Prve migriraju stanice od kojih će se razviti izlazni dijelovi srca, dok će od stanica koje migriraju u slijedu nastati kaudalni dijelovi srca, desni ventrikul, lijevi ventrikul i sinus venosus. Tijekom razvoja, induktivnim djelovanjem endoderma te se stanice diferenciraju u mioblaste srčanog mišića. Otočići tih stanica stvaraju kardiogeno područje, a od embrionalne šupljine iznad njih razvije se perikardijalna šupljina.

Srčana cijev (Slika 6.) u početku leži neposredno ispod mandibularnih nastavaka, zatim se polagano spušta u grudni koš i pomiče se na lijevu stranu. Ovaj proces nastaje zbog



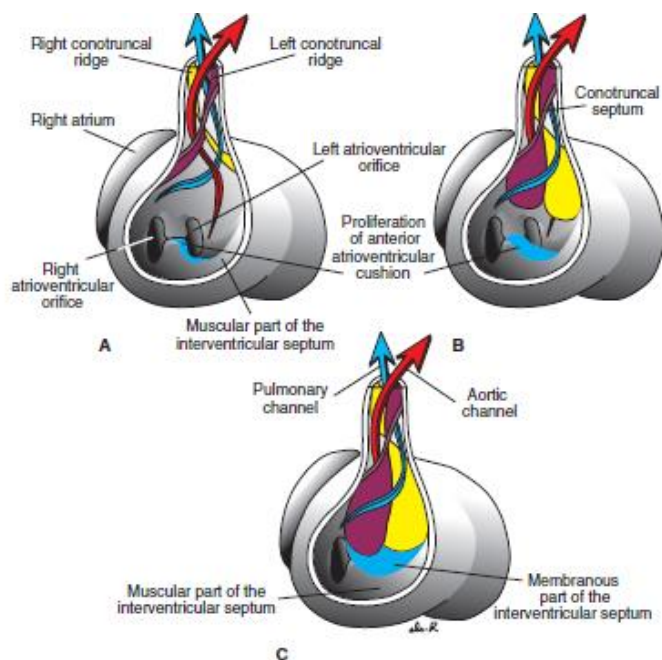
savijanja embrija kraniokaudalno i lateralno u oba smjera. Time se dvije endotelne cjevčice u visceralnom mezodermu približe jedna drugoj i konačno se međusobno spoje u zajedničku srčanu cijev. Osnova srca ostaje jedinstvena proširena cijev. Prednji savijeni kraj potkovaste osnove proširi se u osnovu za budući izlazni (arterijski) kraj srca i srčane klijetke.



Slika 6. Razvoj srčane cijevi; Prema: (Sadler)

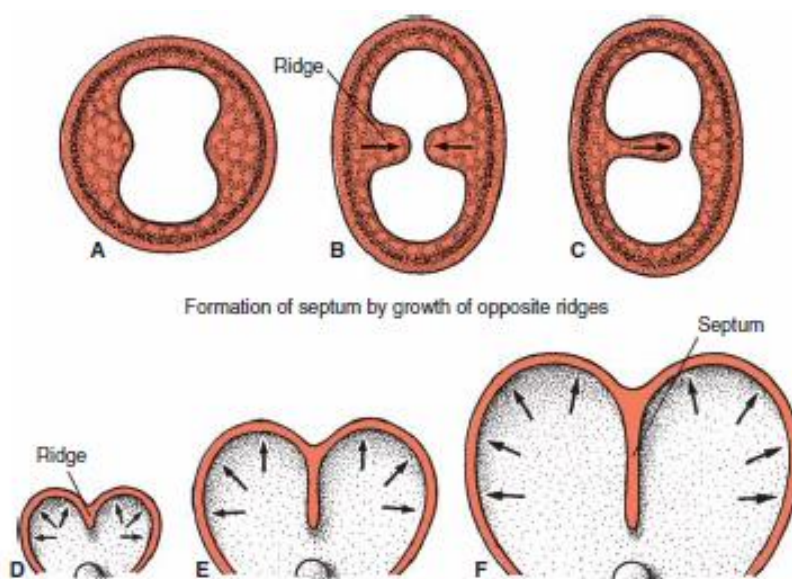
Za razvoj srca bitna je molekularna regulacija transkripcijskim čimbenicima. Signali iz prednjeg endoderma induciraju razvoj srca u splanhičnom mezodermu indukcijom gena za transkripcijski čimbenik NKX2.5. Za to je potrebno izlučivanje BMP 2 i 4 iz endoderma i mezoderma bočnih ploča. Istodobno je potrebno zaustaviti djelovanje WNT proteina iz neuralne cijevi budući da oni tijekom normalnog razvoja inhibiraju razvoj srca. Udruženo poticajno djelovanje BMP-a i inhibicijsko djelovanje WNT-a uzrokuju ekspresiju NKX2.5, vodećeg gena u razvoju srca. Savijanje srčane cijevi djelomično ovisi o genima *nodal* i *lefty2* koji induciraju lateralni smještaj.

Izlazni dio srca, srčani konus, razvija se u petom tjednu rastom dvaju grebena postavljenih jedan nasuprot drugomu: desni gornji i lijevi donji trunkalni greben. Oba izrastaju jedan prema drugome i prema dolje te se postupno spajaju. Tijekom rasta ravnina im se zavija oko uzdužne osi tako da nakon završetka spajanja nastaje pregrada spiralnog toka, septum aorticulmonale, kojim se truncus arteriosus podijeli na dva dijela. Kasnijim razdvajanjem nastaju dijelovi aorte i plućne arterije. (Slika 7.)



Slika 7. Razvoj truncusa arteriosusa; Prema: (Sadler)

Glavne srčane pregrade nastaju između 27. i 37. dana razvoja (Slika 8.). U srčanoj cijevi nastaju endokardijalni jastučići koji se razvijaju u atrioventrikularnom području, gdje sudjeluju u nastanku atrioventrikularnih ušća, membranskih dijelova interatrijske i interventrikularne pregrade te u konotrunkusnom području, gdje sudjeluju u oblikovanju ušća aorte i plućne arterije. Njihove anomalije imaju ulogu u nastajanju mnogih malformacija srca kao što su defekti interatrijske i interventrikularne pregrade i malformacije koje zahvaćaju velike krvne žile te se najčešće nađu u djece sa sindromom Down.



Slika 8. Razvoj septuma; Prema: (Sadler)

### 3.1.2. Patogeneza prirođenih srčanih grješaka

Prirodene srčane grješke nastaju pod utjecajem vanjskih i unutarnjih (genetskih) čimbenika. Razvojem genetike mogu se definirati geni koji dovode do poremećaja ekspresije i do nastanka srčanih grješaka. To mogu biti grješke pojedinih struktura srca ili kompleksne anomalije koje zahvaćaju više struktura.

Srčane grješke mogu nastati tijekom kardiovaskularne morfogeneze kao primarne malformacije, a druge su srčane grješke, deformacije, nastale pod utjecajem okolinskih čimbenika tijekom intrauterinog razvoja nakon završene morfogeneze. Morfološka promjena koja postupno očituje svoju fenotipiju s rastom jedinke naziva se disrupcija. U tu skupinu spadaju genetski i teratogeno uvjetovane grješke. Malformacijski sindrom uključuje bolesnike s razvojnom anomalijom više različitih sustava. Pojedini defekti unutar sindroma ne nastaju neovisno jedan o drugome, već su etiološki i patogenetički povezani.

Tradicionalno se klasifikacija prirođenih srčanih grješaka temeljila na anatomskim osobitostima i lokalizaciji defekta. Takvo razvrstavanje je korisno u imenovanju složenih kardioloških anomalija, ali ono često može sakriti važne patogenetičke odnose. Clark je predložio, 1986. godine, klasifikaciju temeljenu na poremećajima potencijalnih razvojnih mehanizama. Pretpostavka je da kako ni jedna prirodna srčana grješka, neovisno o složenosti, ne može biti opisana kao poseban entitet, nego je uvjetovana međugrom više ili manje poznatih embrioloških i genetskih čimbenika te čimbenika okoline. (Malčić & suradnici, 2001.)

Patogenetička podjela prirođenih srčanih grješaka dijeli se prema Clarkovoj klasifikaciji u 6 skupina:

1. Poremećaj lateralizacije i stvaranja srčane petlje
2. Migracijske anomalije ektomezenhimalnog tkiva iz neuralnog grebena i aortnih lukova
3. Poremećaj proliferacije ekstracelularnog matriksa
4. Defekti rasta ciljnog tkiva
5. Anomalije nastale zbog poremećaja apoptoze
6. Abnormalnosti uvjetovane poremećenim intrakardijalnim protokom

Najučestalija skupina poremećaja koja obuhvaća 2/3 svih prirodnih srčanih grješaka čine abnormalnosti uvjetovane poremećajem intrakardijalnog protoka. U ovu skupinu spadaju defekt interatrijskog septuma, bikuspidna aortna valvula, subvalvularna aortna stenoza i sindrom hipoplastičnog lijevog srca. (Malčić & suradnici, 2001.)

U djece sa sindromom Down najčešće srčane grješke su grješke tipa atrioventrikularnog kanala čiji se nastanak prema Clarku može objasniti poremećajem razvoja ekstracelularnog matriksa (endokardijalnih jastučića) te time odgovaraju 3. skupini prema Clarku .

### 3.2. Najčešće srčane grješke u sindromu Down

Veliki broj sindroma u svojoj kliničkoj slici ima i prirodenu srčanu grješku. Više od 65% anomalija, pridruženih srčanim grješkama, čine kromosomopatije, od kojih je najzastupljeniji Downov sindrom (92%). (Malčić & suradnici, 2001.)

Sindrom Down je najčešća kromosomopatija u novorođenčadi. Uz sve fenotipske karakteristike, djeca sa ovim sindromom imaju i pridružene anomalije unutarnjih organa. 40% djece sa DS imaju srčane anomalije i oko 40% tih anomalija ubraja se u oštećenja endokardnih jastučića i posljedičnog atrioventrikularnog septalnog defekta (AVSD), a ostala uključuju tetralogiju Fallot, perzistentni arterijski trunkus i izlaz obiju velikih arterija iz desnog ventrikula. Približno 60% živorođene djece s AVSD-om imaju Downov sindrom i najčešći je kompletan oblik AVSD-a. (Malčić & suradnici, 2001.)

Budući da za razvoj srca bitnu ulogu igraju geni, u slučaju DS i trisomije 21. kromosoma, srčane grješke nastale u ovom sindromu pripisuju se defektu gena DS-CAM (*Down syndrome cell adhesion molecule*). Ovaj gen vjerojatno dovodi do oštećenja migracije mezenhimalnih stanica iz endokardnih jastučića.

Djeca rođena sa sindromom Down su veliki kandidati da imaju neku srčanu grješku pa nakon postavljanja dijagnoze sindroma upućuju se dječjem kardiologu u potragu za PSG. Poznavanjem statističkih podataka o incidenciji PSG u Downovom sindromu smanjen je morbiditet i mortalitet u te djece ranim otkrivanjem i liječenjem srčanih grješaka i drugih anomalija unutrašnjih organa.

### 3.2.1. Genetika prirođenih srčanih grješaka u Downovom sindromu

Brojnim su bolestima, do sada klasificiranima kao bolesti nepoznate etiologije, nađeni uzroci u obliku poremećaja izražajnosti pojedinih gena što, među ostalim, dovodi i do razvoja prirođenih srčanih grješaka. Prirodene srčane grješke imaju prevalenciju 8 na 100 živorođene djece i nastaju kao posljedica djelovanja okolišnih i / ili genetskih čimbenika. Mnogi oblici srčanih bolesti nastaju kao posljedica poremećaja tijekom srčane morfogeneze, uključujući poremećaje separacije, razvoja valvula, te razvoja velikih krvnih žila. Ovi su poremećaji povezani sa specifičnim stadijima srčanog razvoja i različitim molekularnim putevima, koji su aktivni tijekom određenih faza razvoja srca.

Poremećaji razvoja srčane petlje, septacije, srčanih zalistaka i krvnih žila mogući su u svakom stadiju embriološkog razvoja srca, a nerijetko ovise i o molekularnim čimbenicima u koje su uključeni brojni transkripcijski faktori na način da se isti aktiviraju ili ne u određenom stadiju srčanog razvoja. Razvoj srca uključuje simbiozu serija molekularnih i morfogenetičkih događaja, čija čak i neznatna prevrtanja mogu voditi katastrofalnim posljedicama u obliku srčanih grješaka.

Downov sindrom uzrokovan je trisomijom 21. kromosoma. Kao gen kandidat odgovoran za kongenitalne srčane anomalije koje se nalaze kod DS-a identificiran je Down sindrome cell adhesion molecule (DS-CAM). DS-CAM je transmembranski protein koji sudjeluje u strukturi superporodice imunoglobulina G i adhezijskih molekula (CAM).

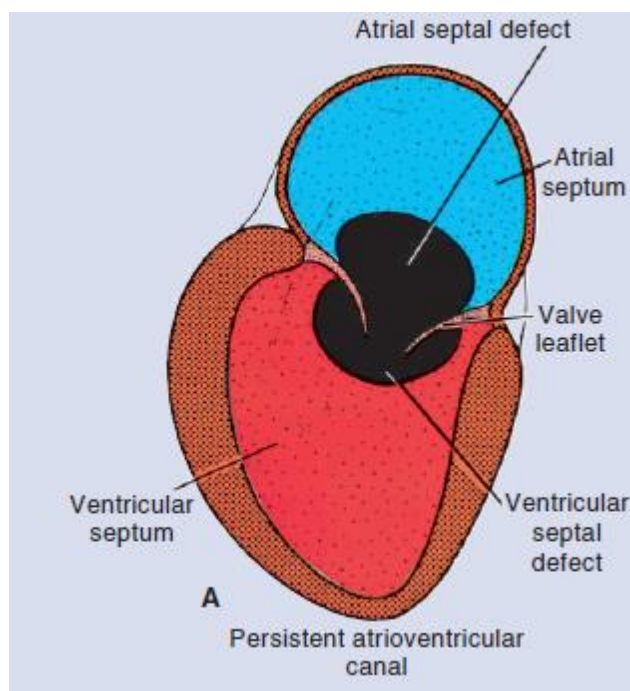
Za nastanak PSG pripisuje se poligenetski učinak DSCAM i nekih drugih gena koje je potrebno dokazati. Njegov poremećaj (DS-CAM) vodi oštećenju migracije mezenhimalnih stanica iz endokardijalnih jastučića. Utjecajem ovih gena nastaje poremećaj u međuodnosu stanica koje potječu iz endokardijalnih jastučića i dovode do septalnih srčanih grješaka. DS-CAM kodira adhezijske molekule (CAM), koje su zbog trisomije 21 previše eksprimirane. Prevelika ekspresija ovih adhezijskih molekula u vrijeme razvoja srca dovodi do prirođenih srčanih grješaka. (Barlow, Chen, & Y Shi, 2001)

### 3.2.2. Atrioventrikularni septalni defekt

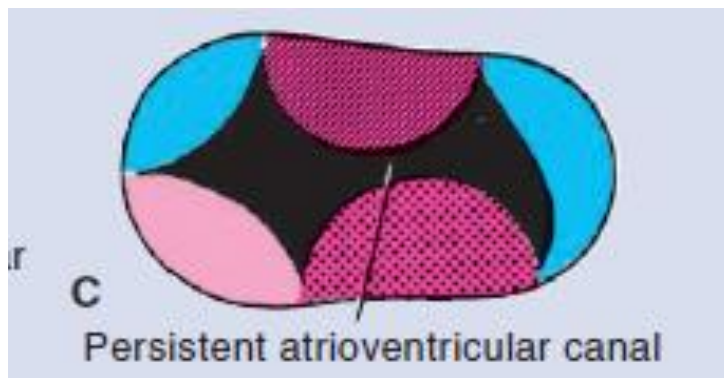
Atrioventrikularni septalni defekt je najčešća srčana anomalija u Downovom sindromu. Čini čak 40% prirođenih srčanih grešaka koje se pojavljuju u ovom sindromu.

Atrioventrikularna septalna oštećenja uključuju oštećenje središnje zone srca i mogu se prezentirati anatomski različitim srčanim oštećenjima. AVSD oštećenja još su poznata i kao oštećenje atrioventrikularnog kanala (AV kanala) i oštećenja endokardijalnih jastučića. Nastaju zbog nekompletnog razvoja atrijskog septa, atrioventrikularnih valvula i ventrikularnog septa. Postoje tri grupe poremećaja: kompletni AVSD, kompletni AVSD i VSD (tipa inlet).

Kompletni AVSD ima nedostatak donjeg dijela atrijskog septa i gornjeg dijela ventrikularnog septa (slika 9.). Katkad imaju zajedničku atrioventrikularnu valvulu pa postoji otvorena komunikacija između svih četiriju šupljina (slika 10.). Parcijalni AVSD ima nedostatak donjeg dijela atrijskog septa (ostium primum defekt) i dvije odvojene atrioventrikularne valvule. Treći oblik je ventrikularni septalni defekt sa manjkom ventrikularnog septuma, neposredno ispod valvule.



Slika 9. Atrioventrikularni septalni defekt; Prema: (Sadler)



Slika 10. Valvule u AVSD; Prema: (Sadler)

### 3.2.3. Atrijski septalni defekt II

Druga najčešća srčana anomalija u DS je atrijski septalni defekt II, sa incidencijom od 18,5%. ASD predstavlja jedan ili više otvora na pregradi između atrija koji dovodi do lijevo desnog šanta.

ASD se može razvrstati prema smještaju: ostium secundum (sredina atrijskog septuma), sinus venosus (defekt u stražnjem dijelu septuma, blizu ušća gornje ili donje šuplje vene) ili ostium primum (defekt u anteroinferiornom dijelu septuma, oblik defekta endokardijalnih jastučića).

Hemodinamske promjene koje nastaju kod ASD isprva preusmjeravaju krv s lijeva na desno. Većina malih ASD se zatvori spontano tijekom prvih nekoliko godina života. Međutim, trajni, veliki pretoci dovode do volumnog preopterećenja desne pretklijetke i klijetke, plućne hipertenzije, povećanog otpora u plućnoj cirkulaciji i povećanja desne klijetke. Kasnije se može razviti fibrilacija atrija. Konačno, povećanje tlaka na desnoj strani može dovesti do dvosmjernog atrijskog pretoka s cijanozom u odrasloj dobi (Eisenmengerov sindrom).

Većina malih ASD je bez simptoma. Veći pretoci mogu dovesti do nepodnošenja napora, dispneje pri naporu, zamora i atrijskih aritmija, ponekad s palpitacijama. Može nastati i paradoksalna embolizacija prolaskom tromba iz venske cirkulacije kroz ASD u lijevo srce.

### 3.2.4. Ventrikularni septalni defekt

VSD je treća najčešća prirođena srčana grješka u Downovom sindromu (15%), a druga najčešća PSG općenito u populaciji. VSD se dijele prema sijelu na membranozni ili perimembranozni (15%), trabekularni mišićni, izlazni (suprakristalni ili subpulmonalni) (6,4%) ili ulazni defekti (5,6%) (Malčić & suradnici, 2001.). Membranozni defekti zahvaćaju u različitoj mjeri mišićno tkivo uz membranozni septum (stoga se zovu perimembranozni); najčešći oblik nastaje neposredno ispod izlazišta aorte. Trabekularni mišićni defekti nastaju u središnjem mišićnom dijelu septuma. Izlazni defekti nastaju u ventrikularnom septumu ispod izlazišta plućne arterije. Ulazni defekti nastaju iza septalnog listića trikuspidalnog zaliska.

Veličina pretoka ovisi ponajprije o veličini defekta; veći defekti dovode do većeg lijevo -desnog pretoka. S vremenom veliki pretok dovodi do plućne hipertenzije, povećanja otpora u plućnoj arteriji, preopterećenja desne klijetke i njezine hipertrofije. Napokon, povećani otpor u plućnim žilama dovodi do obrtanja šanta i Eisenmengerova sindroma. Mali defekti izazivaju relativno mali lijevo- desni pretok, tlak u plućnoj arteriji je normalan ili tek malo povišen. Ne dolazi do popuštanja srca niti do Eisenmengerova sindroma.

### 3.2.5. Tetralogija Fallot

Tetralogija Fallot pojavljuje se u svega 2% slučajeva PSG u djece sa sindromom Down. Tetralogiju čine 4 prirođene grješke: veliki defekt ventrikularnog septuma, opstrukcija izlaznog dijela desnog srca (pulmonalna stenoza), hipertrofija desne klijetke i dekstopozicija aorte (jašuća aorta).

Ventrikularni septalni defekt je u pravilu velik, zato su tlakovi u sistoli u desnoj i lijevoj klijetki (i u aorti) jednaki. Patofiziologija ovisi o opstrukciji izlaznog dijela desne klijetke. Blaga opstrukcija može uzrokovati lijevo- desni pretok kroz VSD, teška opstrukcija stvara desno- lijevi pretok, izazivajući nisku sistematsku arterijsku saturaciju (cijanozu) koja ne odgovara na dodatnu primjenu kisika.

U nekih bolesnika s Fallotovom tetralogijom može doći do iznenadnih napada jake cijanoze („tet napadi“), koji mogu biti smrtonosni. Napad može izazvati bilo koje stanje koje imalo snižava saturaciju O<sub>2</sub> (npr. plakanje, defekacija) ili koje naglo smanjuje sistemski otpor



u žilama (npr. igranje, bacakanje nogama u budnom stanju) ili nagli nastup tahikardije ili hipovolemije.

Novorođenčad s teškom opstrukcijom izlaznog dijela desne klijetke ima tešku cijanozu i dispneju pri hranjenju, uz slabo dobivanje na težini. No, djeca s minimalnom opstrukcijom u mirovanju ne moraju biti cijanotična. Cijanotični napadi se najčešće događaju u male dojenčadi (2-4 mj.). Jaki napad može dovesti do mlohavosti, konvulzija i ponekad do smrti. Tijekom igranja, neka tek prohodala djeca mogu povremeno čučnuti, zauzimajući položaj kod kojeg se smanjuje venski utok i možda povećava sistemski otpor u žilama te stoga povećava arterijska saturacija O<sub>2</sub>.

## 4. Klinička slika prirođenih srčanih grješaka

Manifestacije različitih prirođenih srčanih grješaka su ograničene na nekoliko njih i to kao cijanoza, srčano zatajenje i šok, šum nad prekordijem i poremećaj srčane frekvencije ili ritma. Najčešće se simptomi teških prirođenih srčanih grješaka (kod kojih je sistemska ili plućna cirkulacija ovisna o duktusu Botalli) razvijaju onda kada dolazi do postupnog zatvaranja duktus arteriozusa, dakle u prvih 24 do 48 sati.

Budući da su djeca poslije poroda, u prvim minutama, većinom cijanotična zbog ne uspostavljene oksigenacije krvi u plućima, teško je procijeniti radi li se o pravoj cijanozi ili je samo prolazno stanje. Cijanozom se mogu proglasiti ona stanja u kojima saturacija kisika ne prelazi 90% i nakon uspostave disanja. Djeca se mogu prezentirati sa perifernom ili centralnom cijanozom. Osim cijanotičnom bojom kože, u centralnoj cijanozi promijenjena je boja sluznice usne šupljine, jezika i očne spojnice.

Cijanoza u novorođenčadi je najčešće plućne etiologije (hijalinomembranska bolest, pneumonia, pneumotoraks). U razlikovanju srčane ili plućne etiologije uz radiološku snimku torakalnih organa pomaže nam i test hiperoksije. Porast parcijalnog tlaka kisika nakon primjene 100% kisika preko zvana govori u prilog plućne problematike. Također moramo isključiti druge razloge centralne cijanoze kao što su oštećenje središnjeg živčanog sustava (perinatalna asfiksija, intrakranijska hemoragija, sedacija majke) i methemoglobinemija.

Kardijalna cijanoza je posljedica ili desno lijevog skretanja zbog npr. jake pulmonalne stenozе sa pretokom na atrijskoj ili ventrikularnoj razini, ili zbog nedovoljnog miješanja dviju cirkulacija (kod transpozicije velikih krvnih žila) ili radi intrakardijalnog desno lijevog pretoka kod potpunog anomalnog utoka plućnih vena ili univentrikulskog srca.

Srčana insuficijencija u novorođenčadi najčešće je odraz teške prirodene srčane grješke. U novorođenčeta se manifestira tahipnejom, tahikardijom, zastojskim promjenama na plućima, inspiratornim hropčićima, povećanjem jetre, edemima. Sličnim simptomima se manifestira sepsa.

Srčano zatajenje i šok ne moraju biti prisutni samo u djece sa PSG, već u stanjima kao sepsa, meningitis i pneumonija. U dojenčadi znakovi popuštanja srca su tahikardija, tahipneja, dispneja pri hranjenju, dijaforeza, nemir i razdražljivost. Dispneja tijekom hranjenja uzrokuje

neodgovarajuću prehranu i slab rast, što se može pogoršati uz povećane metaboličke potrebe kod zatajenja srca i uz česte respiratorne infekcije. U novorođenčadi, cirkulacijski šok može biti prvi znak određenih grješaka. Bolesnici izgledaju teško bolesni i imaju hladne ekstremitete, oslabljen puls, niski tlak i smanjenu reaktivnost na podražaje.

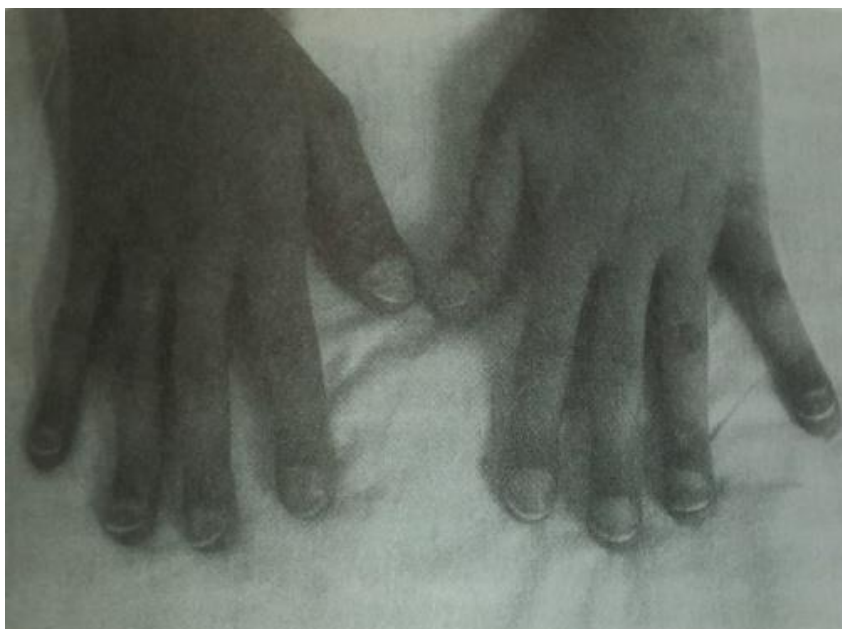
Šum nad srcem bit će smjernica u traganju za srčanom grješkom. Većina najtežih srčanih grješaka nema šuma, što može dovesti do propusta dijagnoze ako nisu prisutni neki drugi znakovi. Problem stvara i činjenica da 50% zdrave novorođenčadi ima šum tijekom prvog tjedna života.

Fizikalnim pregledom djece s kompletnim AVSD-om se otkriva aktivni prekordij zbog volumnog i tlačnog opterećenja. Čuje se glasan S2 i holosistolički šum jačine 3 do 4/6. Većina djece s parcijalnim defektom ima široko rascijepljen S2 i mezosistolički (ili e젝cijski sistolički) šum na gornjem lijevom rubu sternuma. Kad je atrijski pretok velik, može postojati mezosistoličko brujanje na donjem lijevom rubu sternuma. Rascjep AV zaliska stvara apikalni šum mitralne valvule.

Auskultacijom ASD-a tipično se čuje mezosistolički šum jačine 2 do 3/6, te široko razdvojen, fiksirani S2 na gornjem lijevom rubu sternuma u djece. U dojenčadi, čak i one sa velikim defektom, ovih nalaza ne mora biti. Može postojati naglašen ton desne klijetke.

Mali VSD tipično izaziva holosistolički šum jačine 3 do 4/6 (sa ili bez strujanja) na lijevom donjem rubu sternuma; čujan je ubrzo nakon rođenja. Prekordij može biti blago hiperaktivan, no S2 je normalno rascijepljen i normalne jačine. Veći VSD stvara glasni holosistolički šum koji se pojavljuje u dobi od 2 do 3 tjedna. S2 je obično usko rascijepljen s naglašenom plućnom komponentom. Može postojati apikalno dijastoličko brujanje (uslijed pojačanog protoka kroz mitralno ušće) i znakovi popuštanja srca.

Na dijagnozu tetralogije Fallot ukazuju anamneza i klinički pregled, RTG nalaz i EKG, a potvrđuje se dvodimenzionalnim UZV-om. Dominantni simptomi bolesnika sa TF su cijanoza i dispneja u naporu. Cijanoza je centralnog tipa i posljedica je desno – lijevog pretoka. Sluznice i nokti su modri, a koža je sivo- modre boje. Uz cijanozu su često prisutni policitemija i batićasti prsti (slika 11.). Dispneja pri naporu prisutna je zbog plućne stenoze.



Slika 11. Batićasti prsti, tetralogija Fallot; Prema: (Mardešić & suradnici, 2003.)

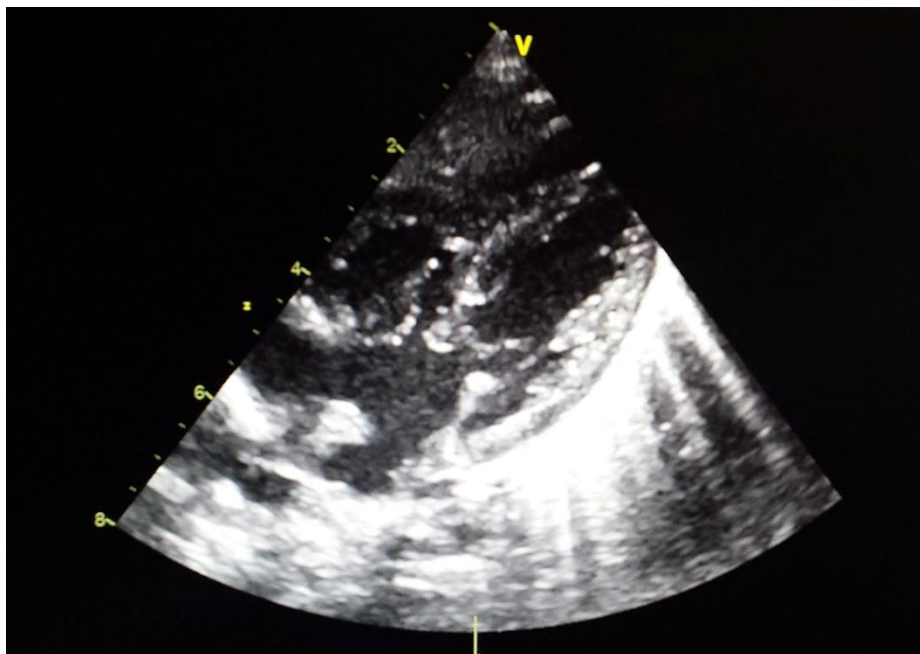
## 5. Dijagnostika prirođenih srčanih grješaka

Ako se kliničkom slikom ili auskultatorno postavi sumnja na srčanu grješku, djeca sa Downovim sindromom, zbog velike učestalosti srčanih grješaka, podvrgavaju se dijagnostici ne bi li se isključile srčane bolesti.

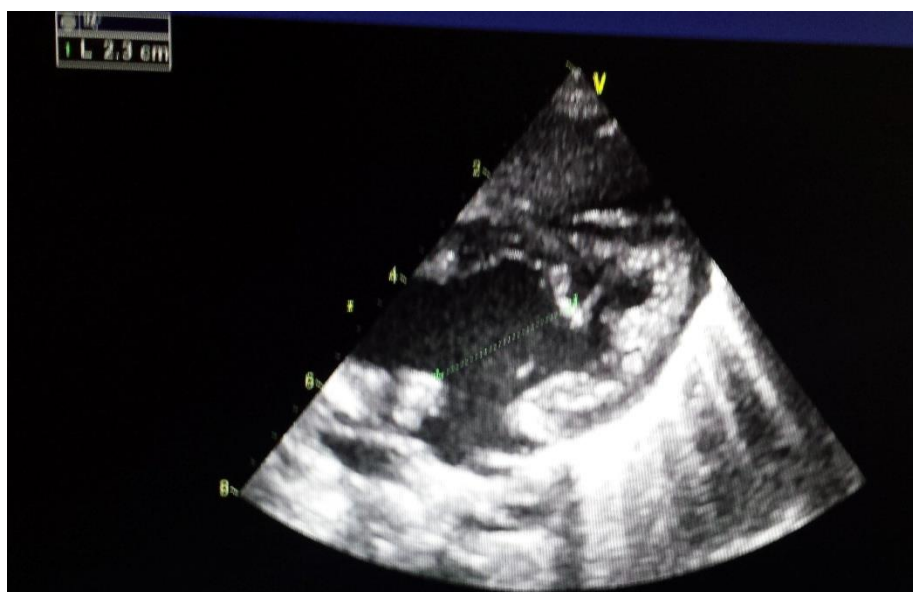
U prvom redu se napravi osnovna, neinvazivna, dijagnostika koja uključuje anamnezu, fizikalni pregled, pulsnu oksimetriju, EKG i rendgensku sliku srca i pluća. U tim nalazima možemo vidjeti postoji li hipertrofija pojedinih komora. Za detaljniju slikovnu dijagnostiku i potvrdu dijagnoze koriste se ultrazvuk, kateterizacija srca i angiografija. Dijagnostička kateterizacija srca je metoda uvođenja katetra u srce putem periferne vene ili arterije radi mjerenja tlaka, uzimanja uzroka krvi ili prikazivanja srčanih prostora i krvnih žila injekcijom jednoga kontrasta. Izvodi se u bolesnika sa PSG zbog bolje dijagnostike srčane anatomije ili funkcije, a u novije vrijeme zbog intervencijskih zahvata koji slijede dijagnostičku proceduru. Ova metoda se smatra „zlatnim standardom“ u dijagnostici mnogih srčanih bolesti, razvojem novijih, manje invazivnih tehnika, zbog minimalna, ali prisutna rizika, indicirana je kada se drugim metodama ne može postaviti sigurna dijagnoza, kod pripreme bolesnika za kardiokirurški zahvat i kada se očekuje mogućnost kateterske intervencije. Ultrazvučni pregled se radi daleko najčešće. Ovom ne invazivnom metodom približno trećina djece može pristupiti kardiokirurškom zahvatu bez invazivnih metoda pregleda (kateterizacija, angiografija).

Zajednički atrioventrikularni kanal sastoji se od defekta septuma primuma atrija i defekta septuma ventrikula, a atrioventrikularno ušće je zajedničko za desno i lijevo srce s jednim prednjim i jednim stražnjim zaliskom i dva lateralna zaliska. Ovo je najčešća anomalija djece sa sindromom Down. U djece sa AVSD-om simptomi se pojavljuju već u dojenačkoj dobi zbog recidivnih infekcija i zastoje insuficijencije srca. Rentgenski se nađe u cijelosti povećano srce s izbočenim pulmonalnim segmentom i jako povećanom vaskularizacijom srca. EKG pokazuje devijaciju električne osi u lijevo, znakovi hipertrofije oba ventrikula, produljen PQ interval, opterećenje desnog i često lijevog atrija te smetnje provođenja kroz desnu granu. Ehokardiografski se mogu uočiti povećani desni ventrikul i deformacija prednjeg zaliska mitralne valvule. (Slika 12. i 13.) Dopplerom se može prikazati lokalizacija, smjer i veličina patoloških pretoka na atrijskoj i ventrikularnoj razini. Ova dijagnostika je dovoljna za kirurški zahvat. Kateterizacijom se može procijeniti veličina

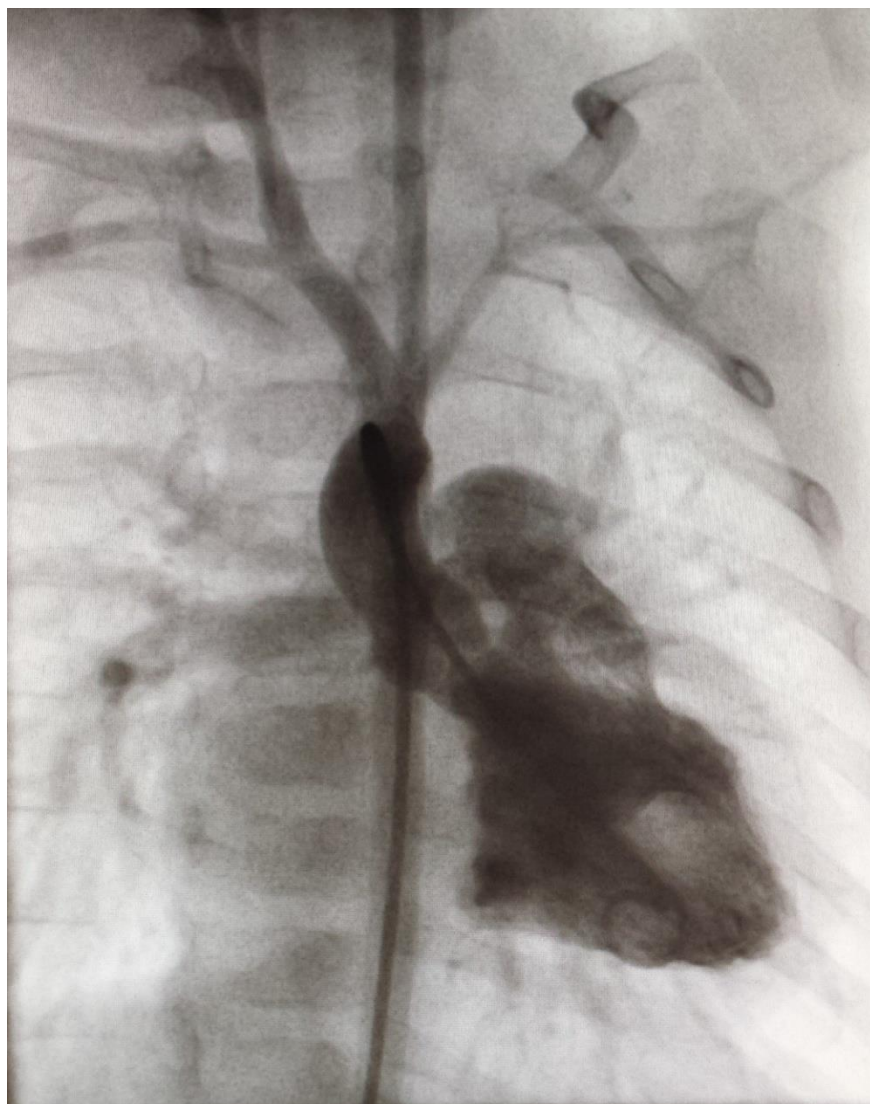
lijevo- desnog pretoka, visina plućne hipertenzije i otpora i stupanj insuficijencije atrioventrikularnog ušća. (Slika 14.)



Slika 12.: AVSD: ultrazvučni prikaz atrioventrikularnog kanala iz apikalne osi gdje se vidi široki septalni defekt ( VSD tipa *inlet* i ASD tipa *primum*); Prema: (Dilber, Kniewald, & Malčić)



Slika 13.: AVSD: ultrazvučni prikaz atrioventrikularnog kanala, veličina kanala iznosi 2,3 cm; Prema: (Dilber, Kniewald, & Malčić)



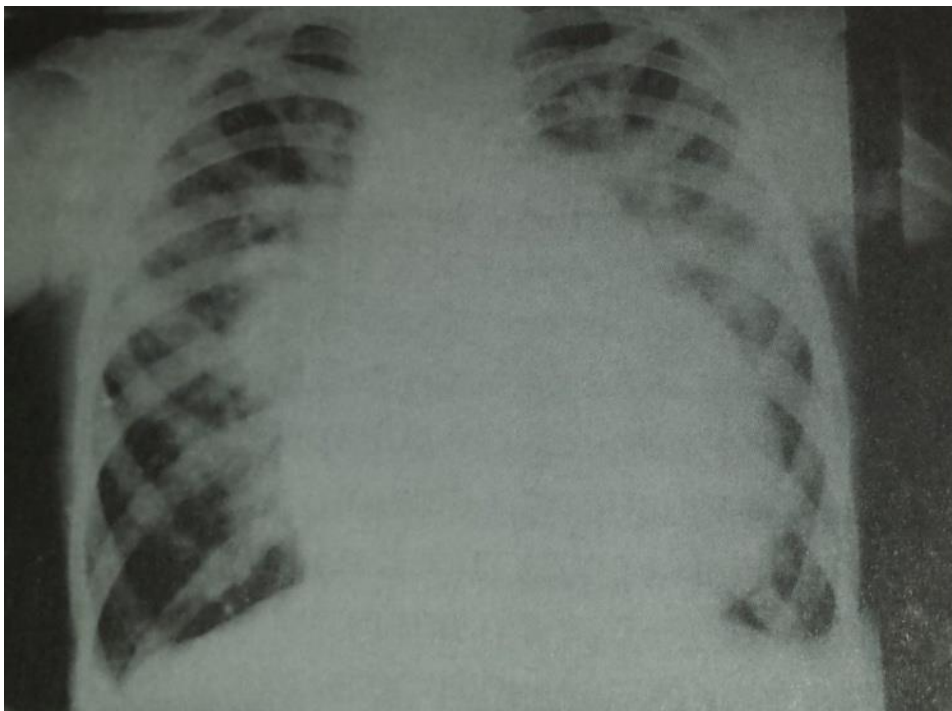
Slika 14. AVSD; Lijeva ventrikulografija: nakon injekcije kontrasta prikazuje se lijeva klijetka tipične konfiguracije „goose neck“ fenomen te istovremeno punjenje desne klijetke i pluća putem ventrikularnog defekta; Prema: (Dilber, Kniewald, & Malčić)

Atrijski septalni defekt je često sa neznatnim simptomima. Ali ako postoji sumnja potrebno je napraviti osnovnu dijagnostiku. Rentgenski nalaz ASD-a pokazuje povećanje desnog atrija i desnog ventrikula te proširenje trunkusa plućne arterije. Hilusne krvne žile su jako proširene i pojačane su pulzacije, poznato kao „ples hilusa“. EKG pokazuje nepotpuni blok desne grane i desnu električnu os uz volumno opterećenje desnog ventrikla. Karakterističan obrazac je rSR' u V1 ili V2 (Willsonov blok). Ehokardiografski se defekt može prikazati, pogotovo ako je veći. Kod značajnog lijevo - desnog spoja nalazimo povećani desni atrij i desni ventrikul kao posljedicu volumnog opterećenja. Ovakav UZV nalaz vidimo kod razvijenog ASD-a, međutim u male djece ovakav nalaz ne mora biti prisutan. Obojenim dopplerom može se prikazati protok kroz ASD. Kateterizacijom srca potvrđuje se komunikacija među pretkljetkama, procjenjuje se veličina L-D spoja te visina plućnog tlaka i rezistencije. (Mardešić & suradnici, 2003.) (Vrhovac & suradnici, 2008.)

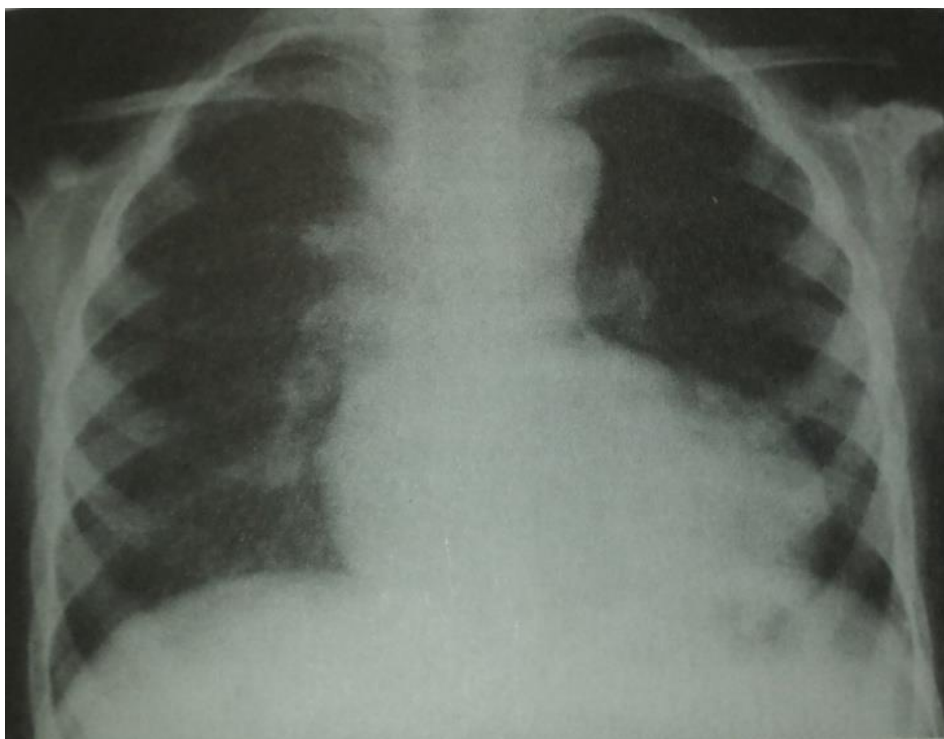
Ventrikularni septalni defekt je najčešća srčana grješka i dio je drugih grješaka. Manji defekti ne moraju imati izraženu kliničku sliku, međutim veći defekti mogu dovesti do značajnih promjena srčane hemodinamike. Rentgenski nalaz kod malog VSD-a je uredan, a kod velikog defekta nalazimo biventrikularnu hipertrofiju, pletoru pluća i povećanje lijevog atrija (slika 15.). EKG, ovisno o veličini VSD-a, može pokazivati znakove hipertrofije LA i LV-a. Ehokardiografski je moguće prikazati veće defekte, a dopplerom se može izmjeriti tlačni gradijent između klijetki i odrediti tlak u plućnoj cirkulaciji. Kateterizacija srca potvrđuje dijagnozu nalazom povećane saturacije kisikom u DV-u.

Tetralogija Fallot je najčešći oblik srčane grješke sa cijanozom. Dominantni simptomi bolesnika s TF-om jesu cijanoza i dispneja u naporu. Rentgenske slike pokazuju srce normalne veličine, ali oblika „klompe“ (zaobljeni srčani vršak odignut je hipertrofičnim DV-om) (slika 16.). Vidljiva je oskudna plućna vaskularizacija, a aortni luk dekstroponiran je u 25% slučajeva. (Vrhovac & suradnici, 2008.). EKG pokazuje hipertrofiju DA i DV-a. Ehokardiografija ima ključni ulogu u postavljanju dijagnoze i procjeni plućne stenoze. Kateterizacijom i angiografijom potvrđuje se dijagnoza, isključuju eventualne pridružene anomalije te prikazuju anatomske pojedinosti nužne za operacijsko liječenje.





Slika 15. Rentgenski nalaz VSD; Prema: (Mardešić & suradnici, 2003.)



Slika 16. Tetralogija Fallot, rentgenski nalaz; Prema: (Mardešić & suradnici, 2003.)

## 6. Liječenje

Rano prepoznavanje (prenatalno i postnatalno), pružanje primjerenih mjera liječenja, transport u centre gdje se postavlja definitivna dijagnoza i primjenjuju adekvatne mjere liječenja (konzervativne ili invazivne- intervencijska kardiologija) su od osnovnog značaja za preživljavanje takvih bolesnika. Osim neonatologa, pedijatrijskih kardiologa, anesteziologa i pedijatra intenzivista, neophodan član tima trebao bi biti dječji kardiokirurg. Uhodani tim navedenih stručnjaka postiže i najbolje rezultate u liječenju bolesnika s PSG.

Liječenje djece s prirođenom srčanom grješkom u najranijoj životnoj dobi može biti konzervativno i invazivno, ovisno o vrsti i težini same grješke. Veliki broj prirodnih srčanih grješaka nakon što se dijagnosticiraju zahtijevaju samo daljnje praćenje. Određeni broj djece po rođenju pokazuje znakove kliničkog pogoršanja uz progresiju cijanoze, srčane insuficijencije ili cirkulacijskog šoka. Takvoj djeci potrebno je hitno i intenzivno liječenje koje podrazumijeva uspostavu centralnog venskog puta za primjenu diferentnih lijekova ili tekućine kojima osiguravamo kvalitetnu prokrvljenost tkiva. U novorođenačkoj dobi redovito se koristi umbilikalna vena. Također bi bilo poželjno postaviti i arterijski kateter kojim se nadzire tlak te uzimaju uzorci za plinske analize krvi.

Današnje mogućnosti liječenja prirodnih srčanih grješaka su veće, jer je razvoj interventne kardiologije i kirurgije donio niz novih tehnika kojima se te grješke mogu donekle korigirati. Za kliničke potrebe dijagnoze i liječenja, PSG dijele se prema hemodinamskim poremećajima na cijanotične PSG i acijanotične PSG.

Cijanotične PSG dijele se na one sa povećanim ( transpozicija velikih krvnih žila, anomalni utok plućnih vena, trunkus arteriosus, sindrom hipoplastičnog lijevog ventrikula) i one sa smanjenim protokom krvi kroz pluća (tetralogija Fallot, pulmonalna atrezija, trikuspidalna atrezija).

Acijanotične grješke dijele se na one koje srce opterećuju volumski ( VSD, ASD, AV-kanal i otvoreni Botelijev duktus) i one koje ga opterećuju tlačno (pulmonalna stenoza, aortna stenoza, koarktacija aorte).

Rano postavljanje dijagnoze omogućuje smanjenje morbiditeta i mortaliteta od PSG-a. Planiranje liječenja takvog djeteta započinje i prije rođenja, ako je dijagnoza postavljena prenatalno ultrazvučnim probirom. Takva djeca će imati planiranu skrb po porodu i biti će prevezena u najbliži kardiološki centar. Prije bilo kakvog invazivnog postupka liječenje je

usmjereno na održavanje vitalnih funkcija. Teško bolesno novorođenče sa znacima centralne cijanoze zahtijeva intubaciju, sedaciju i mišićnu relaksaciju uz strojnu ventilaciju čime smanjujemo energetske potrebe te poboljšavamo opskrbu tkiva kisikom. Primjena kisika je potrebna samo kod izrazito niskih vrijednosti saturacije hemoglobina kisikom ispod 80%. Od najveće važnosti za liječenje cijanotičnih prirodnih grješaka, odnosno grješaka ovisnih o prohodnom duktusu arteriozusu je pravovremena primjena lijekova tj. prostaglandina E1. Time se Botallijev duktus održava otvorenim i moguće je miješanje venske i arterijske krvi i donekle zadovoljavajuća saturacija kisikom. Diuretici su lijekovi izbora kod razvoja srčane insuficijencije u novorođenčadi. Od inotropnih lijekova najčešće se primjenjuju dopamin i dobutamin putem centralnog venskog katetera.

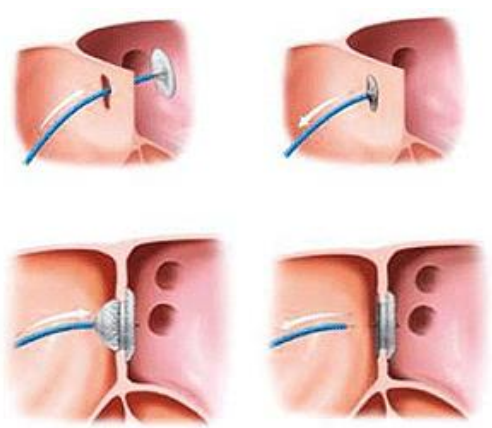
Invazivni zahvati koji su danas dostupni uključuju kateterizaciju, palijativne i korektivne operacije. Kateterizacijom se mogu korigirati defekti septuma, stenozе ušća i krvnih žila. Palijativne operacije se najčešće rade kod djece koja imaju cijanotične grješke za povećanje ili smanjenje protoka krvi kroz pluća. Korektivne operacije se mogu izvoditi već u novorođenačkoj dobi. Kad got je moguće, treba težiti manje invazivnom zahvatu. Kateterizacija i kirurško liječenje septalnih defekata imaju podjednaku uspješnost (97 do 100%) pa se prednost daje kateterizaciji kod pacijenata sa defektom tipa *secundum* i sa dovoljno širokim rubovima defekta. Defektiatrijskog septa operativno se zatvaraju izravnim šavom ili zakrpom od umjetnog materijala. (Slika 17. i 18.) Među najčešće zahvate spadaju defekti ventrikularnog septa koji se zatvaraju zakrpom od umjetnog materijala ili vlastitim perikardom.

Djeca koja imaju mali VSD bez simptoma ne treba liječiti kirurški, ali potrebna je antibiotska zaštita od endokarditisa pri kirurškim zahvatima u ustima, ždrijelu i mokraćnim organima. Kirurški zahvat indiciran je u dojenčadi i djece s umjerenom ili jakom plućnom hipertenzijom i velikim pretokom. Dugoročna prognoza je dobra, ali djecu sa plućnom hipertenzijom potrebno je doživotno pratiti.

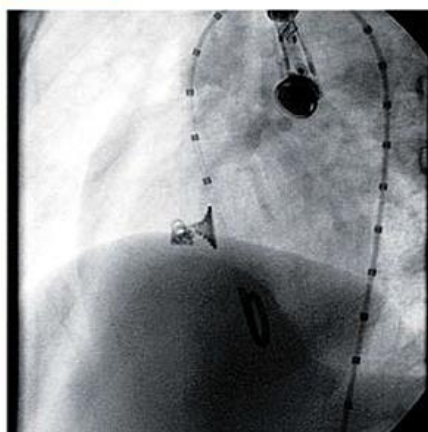
Tetralogija Fallot se liječi kirurški, palijativnom operacijom. Tetralogija spada u cijanotične srčane grješke sa smanjenim protokom kroz pluća. Palijativne operacije kao što su Blalok- Taussigova anastomoza ili njezine modifikacije povećavaju protok krvi kroz pluća i još uvijek zauzimaju vrijedno mjesto u operativnom liječenju grješaka sa smanjenim protokom kroz pluća. Defekt ventrikularnog septa zatvara se se patch (zakrpa) plastikom, a infundibularna stenozа se resekira kroz desni atrij. Ako postoji stenotični anulus pulmonalne

valvule, glavna se pulmonalna arterija otvori od bifurkacije kroz anulus do u izlazni trakt desnog ventrikla te proširi dijelom djetetova perikarda.

Iz svega navedenoga možemo zaključiti da djeca sa prirodnim srčanim grješcima imaju sve više mogućnosti za liječenje. Razvojem novih kirurških tehnika, a pogotovo razvojem manje invazivnih zahvata, kao što je kateterizacija, ova djeca imaju veliku šansu da žive bez simptoma srčanih grješaka uz malo invazivnosti.



Slika 17. Shema zatvaranja septalnog defekta umjetnim materijalom pomoću katetra (Durongpisitkul & Chaiyarak, 2008.)



Slika 18. RTG nalaz nakon zatvaranja septalnog defekta kateterskom intervencijom (Durongpisitkul & Chaiyarak, 2008.)

## 7. Zaključak

Prevalencija prirođenih srčanih grješaka kreće se između 0,55-1% živorođene djece. Veliki postotak prirođenih srčanih grješaka pojavljuje se zajedno sa drugim malformacijama u sklopu sindroma među kojima je sindrom Down najčešća kromosomopatija.

Anomalije endokardijalnih jastučića i septuma su najčešće. Najveći broj anomalija otpada na atrioventrikularni septalni defekt, tek onda ventrikularni septalni defekt i atrijski septalni defekt. Većina djece ima blažu kliničku sliku koja zaslužuje samo daljnje praćenje, ali ne i kirurški zahvat.

Nastanak prirođenih srčanih grješaka još nije dovoljno istražen pa ne možemo sa sigurnošću reći zašto nastaju. U Downovom sindromu istražuju se određeni geni (*DS CAM*) za koje se vjeruju da uzrokuju srčane grješke. To su geni koji kodiraju adhezijske molekule. Prevelika ekspresije tih gena, zbog trisomije 21, dovodi do poremećene interakcije između adhezijskih molekula i nastanka grješaka endokardijalnih jastučića i septuma.

Srčane grješke u ovom sindromu se najčešće prezentiraju lakšom kliničkom slikom. Osim fizikalnog pregleda, koji prvi upućuje na PSG, može se naknadno napraviti dodatna dijagnostika. Najjednostavniji način za prikaz grješaka je UZV koji je zlatni standard za prvi pregled i postavljanje sumnje na PSG. Ultrazvučno se grješke mogu prepoznati još i intrautero. Za detaljniji pregled i dijagnostiku služimo se invazivnim zahvatima kao što je kateterizacija.

U Republici Hrvatskoj od Downovog sindroma boluje oko 1500 ljudi. Njih više od 40% ima neku srčanu grješku, što nam govori da je bitna rana dijagnostika. Djeca rođena sa DS upućuju se kardiologu na preventivni pregled čime skraćujemo vrijeme od dijagnostike do intervencije. Budući da se statistički zna koje su najčešće anomalije, dijagnostika može biti ciljana.

Današnje mogućnosti liječenja srčanih anomalija uvelike povećavaju preživljenje takve djece. Najveći broj djece liječi se manje invazivnim zahvatima, kateterizacijom (balon plastika, patch plastika), dok za veće i kompleksnije grješke potrebno je kirurško liječenje.

Postavljanje dijagnoze sindroma Down u novorođenog djeteta, bitno mijenja život roditelja i čitave obitelji. Stoga je važna dobra informiranost o tom poremećaju, poteškoćama koje nosi, izazovima koji obitelj očekuju, kao i podrška šire zajednice.

Kod osoba sa sindromom Down postoji veći rizik od prirodnih bolesti ili kasnije pojave nekih bolesti, poput srčanih grješaka, bolesti štitnjače, problema sa sluhom i vidom ili probavnim sustavom, Alzheimerove bolesti, leukemije. Bez obzira postoji li neko dodatno oboljenje ili poremećaj, ta djeca trebaju posebnu pažnju tijekom odrastanja, različite dodatne tretmane (defektološki i logopedski tretmani, fizikalna terapija.), te posebne metode učenja. Primjerenim i prilagođenim poticajnim postupcima, te ranim uočavanjem teškoća i ranom rehabilitacijom, razvoj djece s Downovim sindromom može se ubrzati i znatno unaprijediti, imajući na umu realna očekivanja i vodeći računa o njihovim temeljnim sposobnostima. Roditelje je potrebno informirati, educirati i pružiti im potrebnu psihološku potporu. Važno je dati odgovore na pitanja o uzroku, kliničkim pojavama i prognozi razvoja djeteta. Roditelji često u prvo vrijeme prikrivaju depresiju i osjećaj krivnje te im treba dati vremena i pomoći da shvate sve posljedice dijagnoze. Iznimno je korisno uključivanje roditelja čija djeca također imaju Downov sindrom radi međusobne potpore, savjeta, dijeljenja briga i iskustva.

Ne tako davno smatralo se da je sramota roditi dijete sa Downovim sindromom, te su se takva djeca skrivala, izolirala i nije im se pružila adekvatna ni medicinska ni stručna pomoć. U mnogim zemljama svijeta život osoba sa Downovim sindromom se uvelike poboljšao, medicinska pomoć im je bolja, imaju svoja prava, bolje su socijalno prihvaćeni, pružaju im se bar neke prilike za zapošljavanje, osnivaju obitelji itd. U Republici Hrvatskoj promjene su isto značajne, ali je i dalje potrebno ljudima poticati razvijanje svijesti o osobama sa Downovim sindromom. Danas postoji jako puno predrasuda vezanih za DS i osoba koje imaju taj problem. Uzrok takvim pogrešnim stavovima je loša informiranost i dijelom strah ljudi od prilaženja oboljelima.

Nekad davno ljudi su pričali o mongoloizmu, danas se već koristi suvremeni i ustaljeni naziv Downov sindrom. Također, nekad davno su se osobe s DS izolirale i odbacivale od ostatka društva, a danas se takve osobe sve više normalno prihvaćaju kao članovi zajednice i društva. Djeca sa Downovim sindromom kao i sva druga djeca imaju potrebu za ljubavlju, sigurnošću i toplinom. Dijete s DS je kao i svako drugo dijete željno ljubavi, nježnosti i prijateljstva. Odrasli s DS su kao i svi drugi odrasli ljudi. I oni žele živjeti neovisno,

samostalno, žele imati prijatelje i žele biti korisni. Zbog svega toga osobe sa DS, bila to djeca ili odrasli, treba prihvatiti i pružiti im priliku da uspiju u životu kao i sve druge osobe.

Osobe sa sindromom Down dio su naše zajednice, bave se raznim aktivnostima, pohađaju školu, a neke su i zaposlene. Žive s obiteljima ili s prijateljima, a neki i samostalno. Mogućnosti za osobe sa sindromom Down danas su daleko veće nego u prošlosti, temeljem odmicanja tradicionalno postavljenih granica. Kvalitativni pomaci plod su zajedničkih napora roditelja, stručnjaka i šire zajednice.

## 8. Zahvale

Zahvaljujem svom mentoru doc.dr.sc. Danielu Dilberu na strpljenju, pomoći i vodstvu pri izradi ovog diplomskog rada.

Hvala svim kolegama i prijateljima bez kojih studij ne bi prošao tako zabavno.

Hvala mojoj obitelji što su me podržavali cijeli moj studij.

Hvala D. što si bio uz mene.

Najveće hvala mojim roditeljima na razumijevanju i podršci tokom studiranja.



## 9. Literatura

Grupa autora, g. (2010.). *MSD priručnik dijagnostike i terapije, Kromosomopatije; Dawnov sindrom*; 19: 2449.-2450. Split Placebo d.o.o.

Grupa autora, g. (2010.), *MSD priručnik dijagnostike i terapije, Prirodene anomalije srca i krvnih žila*, 19: 2404-2415. Split Placebo d.o.o.

Barlow, G., Chen, X.-N., & Y Shi, Z. (2001). Down syndrome congenital heart disease: A narrowed region and a candidate gene. *Genetics in Medicine* .

Dasović Buljević A. g. (2001.), Novorođenče sa srčanom greškom- neposredno neonatalno zbrinjavanje; 96-101.; Malčić I., *Pedijatrijska kardiologija -odabrana poglavlja-*. Zagreb, Medicinska naklada

Dilber, D., Kniewald, H., & Malčić, I. (n.d.). Dokumentacija klinike za pedijatriju, KBC Zagreb.

Drinković N., Štambuk K., g. (2008.); Kongenitalne srčane greške u odraslih osoba; 490-494.; Vrhovac, B., & suradnici. (2008.). *Interna medicina*, Zagreb, Naklada Ljevak

Durongpisitkul, K., & Chaiyarak, K. (2008.). Cardiac Intervention in Congenital Heart Disease. *Siriraj Medical Journal* , str. 152-158.

Đurić K., g. (2009.); *Biokemijski testovi probira fetalnih anomalija*, 135-137., Kuvačić I., Kurjak A., Đelmiš J. i suradnici; *Porodništvo.*, Zagreb, Medicinska naklada

Ivkošić A, Erceg I. Primorac D. (2001.), Genetika u pedijatrijskoj kardiologiji- genetika prirođenih srčanih grešaka; Malčić I., *Pedijatrijska kardiologija -odabrana poglavlja-*. Zagreb, Medicinska naklada

Jelić I., Anić D., Ćorić V., Lekić A., Belina D., Gašdarović H, Kekez T., Burcar I., Hodalin A., Ivančan V., Čolak Ž., Rajsman G., Gabelica R., Mažar M. ,g. (2001.), Današnje kardiokirurške mogućnosti liječenja prirođenih srčanih grešaka u KBC Zagreb; 146-147.; Malčić I., *Pedijatrijska kardiologija -odabrana poglavlja-*. Zagreb, Medicinska naklada

Kurjak A., g. (2009.); *Ultrazvučna prenatalna dijagnostika*, 167-168., Kuvačić I., Kurjak A., Đelmiš J. i suradnici; *Porodništvo.*, Zagreb, Medicinska naklada

Malčić, I., & suradnici. (2001.), Pregled kroz pedijatrijsku kardiologiju i njezina važnost u razvoju visoko razvijene medicine; *Pedijatrijska kardiologija -odabrana poglavlja-*. Zagreb, Medicinska naklada

Malčić, I., & suradnici. (2001.), Epidemiologija prirođenih srčanih grešaka u Hrvatskoj-multicentrična nacionalna studija; Malčić I., *Pedijatrijska kardiologija -odabrana poglavlja*-. Zagreb, Medicinska naklada

Malčić I., g. (2003.) Prirođene srčane mane; 699-720.; Mardešić, D., & suradnici. (2003.). *Pedijatrija*, Zagreb, Knjižara Ljevak

Mardešić, D., & suradnici. (2003.). Klinički sindromi autosomnih kromosomskih anomalija, Mardešić I. i suradnici (2003.g.); 93-95.; *Pedijatrija*, Zagreb, Knjižara Ljevak

Podobnik M., g. (2009.); *Invazivna prenatalna dijagnostika*, 139-147., Kuvačić I., Kurjak A., Đelmiš J. i suradnici; *Porodništvo.*, Zagreb, Medicinska naklada

Podobnik M., g.(2009.); *Antenatalna skrb*, 118-122., Kuvačić I., Kurjak A., Đelmiš J. i suradnici; *Porodništvo.*, Zagreb, Medicinska naklada

Sadler, T. V. *Langman's medical embryology*; *Krvožilni sustav* 162-170., 171-175.; Sadler, T. V. *Langman's medical embryology*(2012.g.)

Singer Z., Podobnik M., g. (2009.); *Nasljedne bolesti i trudnoća*, 125-129., Kuvačić I., Kurjak A., Đelmiš J. i suradnici; *Porodništvo.*, Zagreb, Medicinska naklada

*Wikipedia.* (n.d.). Preuzeto 15.. 4. 2015. iz [http://en.wikipedia.org/wiki/Down\\_syndrome](http://en.wikipedia.org/wiki/Down_syndrome).

## 10. Životopis

Moje ime je Lucija Sertić. Rođena sam 8. Ožujka 1991.god. u Zagrebu. Živim u Velikoj Gorici.

Osnovnoškolsko i srednjoškolsko obrazovanje sam završila u Velikoj Gorici.

2009.god. upisujem Medicinski fakultet u Zagrebu. Za vrijeme studija sudjelujem u sekciji za pedijatriju i volontiram zajedno sa sekcijom. Peta godina studija mi je bila najzanimljivija. Uz dodatak truda završila sam ju sa prosjekom 5,0. Zadnju godinu studija vodim demonstraturu na odjelu genetike, klinike za pedijatriju Zagreb.

Završila sam osnovnu glazbenu školu ( 1998.-2005.), smjer glasovir. Govorim tečno engleski i talijanski jezik. U slobodno vrijeme bavim se slikarstvom.

U budućnosti se nadam raditi u primarnoj zdravstvenoj zaštiti djece ili obiteljskoj medicini.