

Uloga magnetske rezonancije u ranom prepoznavanju karcinoma dojke

Biondić, Iva

Master's thesis / Diplomski rad

2015

Degree Grantor / Ustanova koja je dodijelila akademski / stručni stupanj: **University of Zagreb, School of Medicine / Sveučilište u Zagrebu, Medicinski fakultet**

Permanent link / Trajna poveznica: <https://um.nsk.hr/um:nbn:hr:105:156744>

Rights / Prava: [In copyright](#)/[Zaštićeno autorskim pravom.](#)

Download date / Datum preuzimanja: **2024-09-14**



Repository / Repozitorij:

[Dr Med - University of Zagreb School of Medicine Digital Repository](#)



**SVEUČILIŠTE U ZAGREBU
MEDICINSKI FAKULTET**

Iva Biondić

**Uloga magnetske rezonancije u ranom
prepoznavanju karcinoma dojke**

DIPLOMSKI RAD



Zagreb, 2015.

Ovaj diplomski rad izrađen je u Kliničkom zavodu za dijagnostičku i intervencijsku radiologiju KBC-a Zagreb pod vodstvom doc.dr.sc. Maje Prutki, dr.med i predan je na ocjenu u akademskoj godini 2014/2015.

Popis kratica

BRCA – eng. breast cancer

CXCR4 - eng. receptor for a chemokine known as CXCL12

DCIS – duktalni karcinom in situ

ER – estrogenski receptori

FISH – fluorescentna in situ hibridizacija

gDK – granica donjih kvadranta

gLK – granica lateralnih kvadranta

GLK – gornji lateralni kvadrant

GMK – gornji medijalni kvadrant

HER -2 – eng. human epidermal growth factor receptor 2

LCIS – lobularni karcinom in situ

MR – magnetska rezonancija

NST – invazivni duktalni karcinom

PHD – patohistološka dijagnoza

PR – progesteronski receptori

SDF – eng. stromal cell derived factor

T – Tesla

TIRM – eng. turbo inversion recovery magnitude

TGF – β 1 - engl. transforming growth factor–beta 1

UZV – ultrazvuk

VEGF – vaskularni endotelni čimbenik rasta

Sadržaj

1. SAŽETAK	
2. SUMMARY	
3. UVOD	1
3.1. DOJKA	1
3.2. NOVOTVORINE	2
3.2.1. BENIGNE NOVOTVORINE	2
3.2.2. NOVOTVORINE GRANIČNO MALIGNOG POTENCIJALA	2
3.2.3. KARCINOMI.....	2
3.3. DIJAGNOSTIČKE METODE	10
3.3.1. MAMOGRAFIJA.....	10
3.3.2. ULTRAZVUK (UZV)	10
3.3.3. GALAKTOGRAFIJA.....	10
3.3.4. PUNKCIJA I BIOPSIJA DOJKE	11
3.3.5. MAGNETSKA REZONANCIJA	12
4. HIPOTEZA	14
5. CILJEVI RADA	15
6. ISPITANICI I METODE.....	16
7. REZULTATI.....	18
8. RASPRAVA.....	22
9. ZAKLJUČAK.....	26
10. ZAHVALE	27
11. LITERATURA	28
12. ŽIVOTOPIS	30

1. SAŽETAK

Uloga magnetske rezonancije u ranom prepoznavanju karcinoma dojke

Iva Biondić

Karcinom dojke i dalje je prvi po incidenciji karcinoma u ženskoj populaciji. Unatoč napretku dijagnostičkih i terapijskih metoda, te uvođenju skrininga mortalitet je dosta visok zbog često prekasnog dijagnosticiranja bolesti. Zlatni standard u otkrivanju karcinoma je uređaj za mamografiju, dok je magnetska rezonancija pomoćna dijagnostička metoda. Cilj ovog rada bio je opisati ulogu magnetske rezonancije u procesu dijagnosticiranja karcinoma dojke, analizirati morfološke i kinetičke karakteristike malignih lezija i usporediti ih s benignim lezijama. Orijentirali smo se na invazivne duktalne karcinome do 1 cm veličine i analizirali nalaze nakon provedenog snimanja. U istraživanju je sudjelovalo 19 pacijentica sa sumnjom na invazivni duktalni karcinom do 1 cm veličine i 20 pacijentica sa sumnjom na fibroadenom kao kontrolna skupina. Snimanja magnetskom rezonancijom učinjena su preoperativno, te je nakon postoperativne patohistološke analize dobivena konačna dijagnoza. Rezultati su potvrdili hipotezu rada, odnosno analizom morfoloških i kinetičkih karakteristika lezija kod svih pacijentica nalaz je upućivao na malignost lezije, dok je kod kontrolne skupine nalaz upućivao na benignost lezije. Dokazali smo kako su maligne lezije nepravilna ili ovalna oblika, spikuliranih rubova, inhomogene ili rubne imbibicije s tip II ili tip III krivuljom imbibicije, dok su benigne lezije okruglog ili ovalnog oblika, pravlinih rubova uz homogenu imbibiciju i krivulju tipa I. Zaključak ovog rada jest da je magnetska rezonancija bitna dijagnostička metoda kod otkrivanja invazivnih duktalnih karcinoma. Na temelju snimki moguće je analizirati lezije najmanjih veličina i zaključiti radi li se o malignoj ili benignoj leziji. Glavni nedostaci magnetske rezonancije su nedostupnost, cijena i dugi postupak snimanja. No, napretkom tehnologije magnetska rezonancija u budućnosti će sigurno imati veću ulogu u dijagnostičkom postupku.

Ključne riječi: magnetska rezonancija, dojka, invazivni duktalni karcinom

2. SUMMARY

The role of magnetic resonance imaging in early recognition of breast carcinoma
Iva Biondić

Breast carcinoma is the most common cancer in female population. Despite the improvement in diagnostic and therapeutic procedures and introducing screening in national programs for early recognition of breast cancer, mortality is still high because of delayed disease diagnosis. The golden standard for the detection of breast carcinoma is mammography, while magnetic resonance imaging is an auxiliary method. The aim of this study was to describe the role of the magnetic resonance imaging in diagnostic process of breast carcinoma and to analyze morphologic and kinetic characteristics of malignant lesions and to compare them with benign lesions. Our study was based on 1 cm invasive ductal carcinomas and we analyzed the results after conducted recording. The study included 19 female patients with suspected invasive ductal carcinoma up to 1 cm and 20 female patients with suspected fibroadenoma up to 1 cm as a control group. Recordings were done before the operation and final diagnosis was given after the operations and pathohistological analyzes. We confirmed the hypothesis of this study. The results have shown that morphologic and kinetic characteristics in patients with suspected invasive ductal carcinoma guided to malignancy and in control group results guided to benignancy of lesions. We proved that malignant lesions are irregular or oval shaped with spiculated edges, inhomogeneous or edge imbibition and with type II or III imbibition curves. Benign lesions are round or oval shaped with regular edge, homogeneous imbibition and type I imbibition curve. The conclusion of this study was that magnetic resonance imaging is an important diagnostic procedure in detection of invasive ductal carcinoma. Based on results it is possible to analyze the smallest lesions and to conclude if they are malignant or benign. The main disadvantages are unavailability, high price and long-term recording, but with development in the future, magnetic resonance imaging will surely have greater role in diagnostic procedure.

Keywords: magnetic resonance imaging, breast, invasive ductal carcinoma

3. UVOD

3.1. DOJKA

Maligne bolesti jedan su od vodećih javnozdravstvenih problema u Hrvatskoj, ali i razvijenim zemljama svijeta. Unatoč sve većem napretku dijagnostičkih i terapijskih metoda, karcinom dojke i dalje je vodeći karcinom u ženskoj populaciji.

S udjelom od 16.5% među svim karcinomima, 1.383.523 žena godišnje oboli od karcinoma dojke. Također najčešći je uzrok smrti od raka u žena u svijetu, te godišnje umire 458.367 oboljelih. Unatoč testu probira koji se provodi u Hrvatskoj u sklopu sekundarne prevencije, svake godine prema podacima iz Registra za rak oboli oko 2500 žena, te umire oko 900, što nas stavlja na 25. mjesto po incidenciji u Europi i 20. mjesto po mortalitetu. Karcinom dojke je rijetka bolest u muškoj populaciji. Na 100 žena obolijeva 1 muškarac. (1)

Dojka je parna žlijezda na prednjoj stijenci prsnoga koša. Tijelo dojke građeno je od 15 – 24 žljezdanih režnjeva, *lobi glandulae mammae*, međusobno odvojenih vezivnim i masnim tkivom. Svaki režanj podijeljen je na režnjiće, *lobulose*, građene od acinusa i kanalića, koji završavaju u glavnom odvodnom kanalu. Svaki žljezdani režanj ima svoj izvodni kanal, *ductus lactiferus*, koji se otvara u bradavici dojke, *papilla mammae*. Prije završetka u *papilli* svaki kanal ima proširenje, *sinus lactiferus*, u kojem se nakuplja mlijeko tijekom dojenja.

Arterijska opskrba dojke dolazi iz više izvora. Najvećim dijelom opskrbljuje ju a. thoracica interna, odnosno njezine perforantne grane koje daju ogranke rr. mammae mediales. S lateralne strane ogranci rr. mammae laterales dolaze od a. axillaris preko a. thoracica lateralis i a. thoracodorsalis. Duboke vene prolaze s pripadajućim arterijama, te su povezane sa površinskim, supkutanim venama. Limfne žile također grade duboku i površinsku mrežu. Limfa iz dubine dojke interlobularnim limfnim žilama odlazi u subareolarni limfni splet, odakle zajedno s limfom iz drugih dijelova dojke odlazi u pazušnu šupljinu. Tri četvrtine limfe odlazi u aksilarne limfne čvorove, pektoralne i apikalne. Limfa iz medijalnih dijelova dojke odlazi u parasternalne čvorove. Inervacija dojke dolazi od lateralnih i prednjih kožnih grana međurebrenog

živca koji daju grane rr. mammarii laterales et mediales, koje imaju osjetna i simpatička vlakna, te inerviraju kožu, bradavicu, areolu, glatko mišićje i žlijezde. (2,3)

3.2. NOVOTVORINE

Novotvorine su patološke tvorbe koje nastaju kada normalne stanice dojke počnu nekontrolirano rasti, umnožavati se i uništavati okolno zdravo tkivo. Njihov rast je nesvrhovit, autonoman, parazitski i nepravilan. Novotvorine mogu biti benigne ili maligne. (4)

3.2.1. BENIGNE NOVOTVORINE

Benigne lezije dojke najčešća su oboljenja i čine 80% svih bolesti dojki (5). Klinički su važne zbog toga što tvore tumorski čvor u dojkama koji treba razlikovati od karcinoma, te neki oblici mogu biti preneoplastične promjene iz kojih se može razviti maligno oboljenje (4). Zbog toga je izuzetno bitno oprezno pristupiti i postaviti točnu dijagnozu oboljenja. 70% benignih bolesti dojke ne povećavaju rizik za nastanak karcinoma, dok ostalih 30% u manjoj ili većoj mjeri doprinose nastanku zloćudne bolesti. (5) U benigne novotvorine se ubrajaju: ciste, adenoze, fibroze, duktalna epitelna hiperplazija, sklerozirajuća adenoza, radijalni ožiljak, fibroadenom, filodes tumori niskog stupnja zloćudnosti. (6)

3.2.2. NOVOTVORINE GRANIČNO MALIGNOG POTENCIJALA

Atipična duktalna hiperplazija, atipična lobularna hiperplazija i filodes tumori visokog stupnja zloćudnosti spadaju u novotvorine graničnog malignog potencijala. (4)

3.2.3. KARCINOMI

Karcinom dojke zloćudni je tumor koji nastaje kao posljedica proliferacije abnormalnog epitela zbog afunkcionalnih fizioloških mehanizama kontrole rasta. Histološki gledano, većina karcinoma dojke spada u skupinu adenokarcinoma.

Do danas poznati su brojni rizični faktori za razvoj karcinoma dojke.

Dob je jedan od glavnih faktora razvoja. Rijetko kada se karcinom javlja prije 25. godine, a najčešći je oko i nakon menopauze (4). Češće obolijevaju bjelkinje (5). Rizik povećava rana pojava menarhe, kasna menopauza, rađanje prvog djeteta u kasnijoj životnoj dobi, te prethodne lezije na dojčkama. Kod nerotkinja je također veći rizik nego li kod žena koje su rađale (4). Žene sa zloćudnim bolestima u anamnezi (karcinom ovarija, endometrija i kolona) također imaju povećani rizik. Dojenje kroz dulji period smanjuje rizik, kao i veći broj porođaja (5). Od okolišnih čimbenika zračenje nedvojbeno povećava rizik za nastanak karcinoma, osobito ako je provedeno u mlađoj životnoj dobi i u visokim dozama. Konzumiranje alkohola i velikih količina masti mogu povećati, dok uzimanje voća i povrća neznatno smanjiti rizik. Genski čimbenici i hormonski status smatraju se glavnim rizičnim čimbenicima, ključnim za razvoj karcinoma. (Tablica 1.) U 13% žena s dijagnosticiranim karcinomom dojke radilo se o hereditarnom karcinomu, odnosno o pojavi bolesti unutar obitelji. U četvrtine žena iz ove skupine dokazana je mutacija BRCA1 ili BRCA2 tumor supresorskih gena. Jedan mutirani gen se nasljeđuje, dok drugi bude inaktiviran somatskom mutacijom. Mutacija BRCA gena može se javiti i sporadično, bez genskog nasljeđivanja, no takvi slučajevi su rijetki i najčešće se javljaju kod postmenopauzalnih žena za određenim hormonskim utjecajem. (4)

Tablica 1. Obiteljski uzorak karcinoma dojke sa povećanim rizikom nasljednih BRCA mutacija. Prema: Kumar, Clark (2012) str 474

Majka ili sestra s dijagnosticiranim karcinomom prije 40. godine
Dva bliska člana obitelji iste strane obitelji s dijagnosticiranim karcinomom dojke od kojih je barem jedan majka, sestra ili kćer
Tri bliska člana obitelji s dijagnosticiranim karcinomom dojke u bilo kojoj dobi
Otac ili brat s dijagnosticiranim karcinomom dojke u bilo kojoj dobi
Majka ili sestra s dijagnosticiranim karcinomom obje dojke - prvi karcinom dojke dijagnosticiran prije 50. godine
Jedan bliski član obitelji s dijagnosticiranim karcinomom dojke i jajnika u bilo kojoj dobi

Uočena je veća pojavnost karcinoma u lijevoj dojci, a kao najčešće lokalizacije navode se gornji lateralni kvadrant (15%) i retroareolarno područje. Značajna razlika u pojavnosti karcinoma u pojedinim kvadrantima može se objasniti količinom tkiva dojke u svakom od navedenih kvadranta.(7) Karcinomi dojke mogu biti multicentrični

ili multifokalni. Multicentričnost predstavlja više žarišta karcinoma u različitim kvadrantima, dok multifokalnost predstavlja više žarišta u istom kvadrantu. Multicentrični/multifokalni karcinomi javljaju se u oko 15% slučajeva i to češće u lobularnom nego li duktalnom tipu karcinoma. Imaju lošiju prognozu zbog većeg potencijala metastaziranja. (8, 9)

Prema genskom profilu karcinome dijelimo na: luminalni tip A, luminalni tip B, tip sličan normalnoj dojci, tip nalik bazalnim stanicama i HER - 2 tip s prekomjernom HER - 2 ekspresijom. Luminalni tip A karcinom ima visoku ekspresiju ER i PR dok je HER-2 negativan. Ovaj tip karcinoma ima izvrsnu prognozu. Luminalni tip B je ER pozitivan, dok je ekspresija PR izuzetno niska. Imaju lošiju prognozu od tipa A. Karcinomi HER-2 tipa su ER negativni, a imaju visoko izražene HER-2. Postoje i trostruko negativni tumori kod kojih su ER, PR i HER-2 negativni. Trostruko negativni karcinomi se podudaraju s bazalnim tipom, te imaju lošiju prognozu od luminalnih tipova. Genski profil karcinoma dojke služi osim za podjelu i kao prognostički i prediktivni čimbenik, te usmjerenje za terapiju. (10) 60 – 70% tumora pokazuje ekspresiju hormonskih (estrogenskih i progesteronskih) receptora, što znači da je njihov rast reguliran spolnim hormonima. Hormonski status određuje se imunohistokemijskim metodama, najčešće FISH metodom. Rezultat se izražava kao negativan, slabo, umjereno i jako izražena ekspresija receptora. Hormonski ovisni tumori manje su agresivni, dobro diferencirani, imaju bolje preživljenje i mogućnost liječenja hormonskom terapijom. 30% pokazuje prekomjernu ekspresiju HER- 2 receptora na tumorskim stanicama. HER-2 status također se određuje FISH metodom. Ima lošiju prognozu i slabiji odgovor na kemoterapiju. (5)

Karcinome dojke klasificiramo prema invazivnosti na neinvazivne i invazivne karcinome. (Tablica 2) (4)

Tablica 2. Klasifikacija karcinoma dojke i zastupljenost pojedinih tipova. Prema: Damjanov, Jukić, Nola (2011), str 778

NEINVAZIVNI KARCINOMI
Duktalni karcinom in situ (DCIS) ~ 80%
Lobularni karcinom in situ (LCIS)
INVAZIVNI KARCINOMI
Invazivni duktalni karcinom (NST) ~ 80%
Invazivni lobularni karcinom ~ 10%
Medularni karcinom ~ 2%
Mucinozni karcinom ~ 2%
Tubularni karcinom ~ 2%
Papilarni karcinom ~ 1%
Pagetova bolest bradavice ~ 1%

Neinvazivni karcinomi ne prodiru kroz bazalnu membranu, te posljedično tomu ne invadiraju o okolno tkivo. Još se nazivaju i karcinomi *in situ*. Razlikujemo DCIS i LCIS, dok su mješoviti tipovi izuzetno rijetki. Karcinomi in situ pokazatelji su povišenog rizika za razvoj invazivnog karcinoma.

DCIS najčešći je in situ karcinom i javlja se u 80% slučajeva. U 10 – 20% slučajeva javljaju se bilateralne promjene. Karakterizira ga proliferacija morfološki zloćudnih stanica kanalića dojke, koje ne invadiraju u stromu. U većine žena otkriva se slučajno i ima izrazito povoljnu prognozu. Multifokalna žarišta nisu rijetkost. Solidni oblik DCIS-a čini tumor koji u cijelosti ispunjava kanalić, dok kod komedo oblika nalazi se i centralna nekroza.(4) Komedo karcinomi su slabije diferencirani, te imaju agresivniji tijek i lošiju prognozu od dobro diferenciranih.(11)

LCIS je rijedak oblik karcinoma koji se uglavnom otkriva slučajno. Obično zahvaća veća područja dojke. U 50% slučajeva su multicentrični, a u 30% bilateralni. Razvija se sporo i perzistira nepromijenjen godinama. Građen je od zloćudnih stanica unutar acinusa lobula. Češće se pojavljuje kod mlađih žena. Makroskopski nije vidljiv, stoga se ne može palpirati, no nije vidljiv niti mamografski. Otkriva se pri pregledu bioptičkih uzoraka uzetih iz drugih razloga. Mikroskopski nalaze se lobuli ispunjeni promijenjenim, neoplastičnim stanicama, dok su središnja nekroza i mikrokalcifikati rijetki. U trećine žena razvija se invazivni karcinom iz ovog tipa in situ karcinoma. (4)

Invazivni karcinomi prodiru kroz bazalnu membranu i šire se u okolno tkivo dojke, te imaju sposobnost metastaziranja u limfne čvorove i ostale dijelove tijela.

80% svih karcinoma dojke čini invazivni duktalni karcinom. Nastaje iz epitela terminalnih kanalića dojke na ulasku u lobule. U ranom stadiju očituje se palpabilnom kvržicom, koja je čvrste konzistencije zbog jake dezoplastične reakcije. Veličinom varira, ali u prosjeku je oko 2 cm u promjeru. Uz jasno izraženi invazivni tumor često je prisutna i komponenta DCIS, a ponekad i LCIS. Do dijagnoze se dolazi isključivanjem ostalih specifičnih karcinoma, zbog čega često u nazivu stoji NST - "nespecificiranog tipa". (4) Lobularni invazivni karcinom javlja se znatno rjeđe od duktalnog karcinoma. Obično je udružen s LCIS-om i nastaje u terminalnoj duktulo – lobularnoj jedinici. Javlja se kod žena starijih od 50 godina, a povezuje ga se i a korištenjem nadomjesne hormonske terapije. Ponekad je teško ustanoviti radi li se o duktalnom ili lobularnom tip karcinoma – tada govorimo o miješanom duktulo – lobularnom karcinomu. (4)

Proširenost bolesti ključna je za određivanje stadija bolesti, način liječenja, te prognozu. Karcinom dojke svrstava se u spororastuće tumore. (5) Za određivanje proširenosti karcinoma koristi se TNM klasifikacija. (Tablica 3) (12)

Parametri koji su bitni za klasifikaciju su veličina i prodiranje tumora, zahvaćenost lokalnih limfnih čvorova i udaljene metastaze.

Tablica 3. TNM klasifikacija karcinoma dojke Prema: Šoša T i sur. (2007) str 887

PRIMARNI TUMOR (T)
Tx – primarni tumor se ne može odrediti
T0 – nema dokaza o postojanju primarnoga tumora
Tis – karcinom in situ
Tis (DCIS) – duktalni karcinom in situ
Tis (LCIS) – lobularni karcinom in situ
Tis (Paget) – Pagetova bolest bradavice bez tumora
T1 – tumor promjera ≤ 2 cm
T1 mic – mikroinvazija ≤ 0,1 cm promjera
T1a – tumor promjera od 0,1 do 0,5 cm
T1b – tumor promjera od 0,5 do 1 cm
T1c – tumor promjera od 1 do 1,5 cm
T2 – tumor promjera od 2 do 5 cm

<p>T3 – tumor promjera >5 cm</p> <p>T4 – tumor bilo koje veličine koji zahvaća kožu i/ili stijenku prsnog koša</p> <p>T4a – infiltracija stijenke prsnog koša (osim m.pectoralis)</p> <p>T4b – edem kože i/ili egzulcerirani tumor i/ili satelitski tumorski čvorići na istoj dojci</p> <p>T4c – T4a i T4b</p> <p>T4d – upalni (inflamatorni) karcinom dojke</p>
<p>REGIONALNI LIMFNI ČVOROVI (N)</p>
<p>Nx – regionalni limfni čvorovi ne mogu se pregledati</p> <p>N0 - bez metastaza u regionalnim limfnim čvorovima</p> <p>N1 – metastaze u pomičnim limfnim čvorovima ipsilateralne pazušne jame</p> <p>N2 – Metastaze u limfnim čvorovima ipsilateralnog pazuha koji su međusobno fiksirani i/ili limfni čvorovi koji zahvaćaju okolno tkivo</p> <p>N2a – metastaze u limfnim čvorovima ipsilateralnog pazuha koji su fiksirani i/ili infiltriraju okolno tkivo</p> <p>N2b - klinički manifestne metastaze uz a.mammariu internu, bez metastaza u pazušnim limfnim čvorovima</p> <p>N3 – metastaze u:</p> <p>N3a – ipsilateralnim infraklavikularnim limfnim čvorovima i pazušnim limfnim čvorovima</p> <p>N3b - ipsilateralnim limfnim čvorovima uz a. mammariu internu i u pazušnim limfnim čvorovima</p> <p>N3c – ipsilateralnim supraklavikularnim limfnim čvorovima</p>
<p>UDALJENE METASTAZE (M)</p>
<p>Mx – metastaze se ne mogu ustanoviti</p> <p>M0 – bez udaljenih metastaza</p> <p>M1 – postoje udaljene metastaze</p>

Na temelju TNM klasifikacije možemo odrediti stadij karcinoma dojke. (Tablica 4) (12)

Tablica 4. Stadiji karcinoma dojke Prema: Šoša T i sur. (2007) str 888

STADIJ 0	Tis N0 M0
STADIJ I	T1 N0 M0
STADIJ IIa	T0 N1 M0 T1 N1 M0 T2 N0 M0
STADIJ IIb	T2 N1 M0 T3 N0 M0
STADIJ IIIa	T0 N2 M0 T1 N2 M0 T2 N2 M0 T3 N1 M0 T3 N2 M0
STADIJ IIIb	T4 N0 M0 T4 N1 M0 T4 N2 M0
STADIJ IIIc	Bilo koji T N3 M0
STADIJ IV	Bilo koji T, bilo koji N M1

Važni prognostički čimbenici za karcinom dojke su: veličina primarnog tumora, histološki tip tumora, stupanj diferenciranosti tumora (gradus), hormonski status tumora, HER – 2 status, dob, status menopauze i zahvaćenost limfnih čvorova. (13)

Mlađa životna dob, rana pojava menopauze, veliki primarni tumor, trostruko negativni tumor i zahvaćeni limfni čvorovi nepovoljni su prognostički faktori. (13) Bolesnice koje imaju dijagnosticiran tubularni, mucinozni, medularni, lobularni ili papilarni karcinom imaju bolju prognozu i preživljenje nego li one obolje od dukalnog invazivnog karcinoma (NST). Tumorska nekroza nalazi se u 40 – 60% i također je loš prognostički pokazatelj. (4)

Karcinom dojke može se liječiti na više načina i kombinacijom različitih metoda liječenja. Danas se u liječenju koristi kirurški pristup, radioterapija, kemoterapija, te hormonsko liječenje. U ranijoj fazi bolesti, kada je bolest lokalizirana terapija se

provodi sa svrhom izlječenja, dok se u podmaklim stadijima primjenjuju palijativni postupci.

Koji tip kirurškog zahtjeva će se primijeniti ovisi ponajprije o određenim prognostičkim čimbenicima: veličini, lokalizaciji, histološkom stupnju i zahvaćenosti limfnih čvorova.

Postoji nekoliko tipova operacija:

Jednostavna mastektomija

Modificirana radikalna mastektomija (Madden)

Mastektomija s poštedom kože.

Nakon odstranjenja dojke danas je moguće raznim kirurškim postupcima rekonstruirati dojkju.

Adjuvantna radioterapija koristi se obavezno nakon svakog poštjednog zahvata. Smanjuje rizik od recidiva na 10%. Provodi se i nakon mastektomije, kod žena s visokim rizikom od povrata bolesti.

Kemoterapija primjenjuje se kod srednjeg i visokog rizika za ponovnu pojavu bolesti. (13)

Hormonsko liječenje moguće je provesti kod tumora koji su pozitivni na hormonske receptore, estrogenske i progesteronske. Takvih tumora je oko 60%. Prisutnost hormonskih receptora pozitivan je prognostički faktor.

Bolesnice s pozitivnim HER-2 statusom nakon provedene kemoterapije i/ili zračenja, liječe se adjuvantnom imunoterapijom. Trastuzumab, monoklonsko protutijelo, može usporiti rast HER-2 pozitivnih tumorski stanica.

Kod lokalno uznapredovalog, neoperabilnog karcinoma, najprije se provodi neoadjuvantno liječenje kako bi se tumor smanjio i postao operabilan. U takvim slučajevima primjenjuju se kemoterapija, radioterapija i hormonska terapija. Metastatske bolesti liječe se palijativno, s ciljem produljenja života i očuvanja kvalitete pacijentice. (5)

3.3. DIJAGNOSTIČKE METODE

3.3.1. MAMOGRAFIJA

Mamografija je radiološka slikovna metoda, koja se koristi za prikaz dojki, karakterizaciju lezija, te kao probirna metoda.

Dojke se snimaju u dvije osnovne projekcije, kraniokaudalnoj i kosoj mediolateralnoj. Danas se sve više koriste suvremeni digitalni mamografski uređaji, koji omogućuju detekciju i vrlo malih karcinoma (1-2 mm) i mikrokalcifikata, koji često budu prvi znak karcinoma, a ne mogu se prikazati drugim dijagnostičkim metodama. Mikrokalcifikati se pojavljuju u 30-40% invazivnih karcinoma i u 70–80% in situ karcinoma. (11)

3.3.2. ULTRAZVUK (UZV)

UZV dojki može se ponavljati koliko god puta je potrebno jer nema izlaganja ionizirajućem zračenju, stoga nema nikakvih štetnih djelovanja i ugodan je za pacijenticu. Pri UZV-u dojki koriste se linearne sonde, frekvencija 7 – 15 MHz. Indiciran je kao nadopuna nalazu mamografije, te kod mlađih ženama s obilnim žljezdanim tkivom (guste dojke). Tada se na UZV-u mogu uočiti lezije koje često nije moguće vidjeti na mamografiji. Nedostatak UZV-a naspram mamografije jest to što se ne mogu pouzdano prikazati mikrokalcifikati. Također ultrazvuk ovisi i o educiranosti liječnika. (11)

Osjetljivost UZV metode u dijagnostici raka dojke iznosi 80%, a specifičnost 88% (14) Najbolje je pri dijagnosticiranju karcinoma kombinirati mamografiju i ultrazvuk, te dijagnozu potvrditi ciljanom punkcijom ili biopsijom koje se mogu izvesti pod nadzorom ultrazvuka ili mamografije. (11)

3.3.3. GALAKTOGRAFIJA

Galaktografija je metoda u kojoj se pomoću vodotopljivog kontrasta koji se injicira prikazuju mliječni vodovi dojke. Na galaktogramima intraduktalnih lezija vidjet će se defekti punjenja s neravnim konturama. Kod invazije lezije u stijenku kanalića,

kontrast će na tom mjestu procuriti u okolno tkivo. Indikacije za galaktografiju su krvavi iscjedak iz bradavice i suspektni citološki nalaz ekprimata dojke. (11)

3.3.4. PUNKCIJA I BIOPSIJA DOJKE

Uzimanje uzorka stanica ili tkiva ima najveće značenje kod postavljanja točne dijagnoze.

Za citološku punkciju nije potrebna lokalna anestezija. Izvodi se tankom iglom i dobivaju se uzorci stanica. Za perkutanu biopsiju potrebna je lokalna anestezija. Dobiva se uzorak tkiva na kojem je moguće učiniti patohistološku dijagnozu. Sve se više posljednjih godina koristi vakuumska biopsija širokim iglama. U ovoj tehnici igla se uvodi samo jednom u leziju i pri tome se uzima više velikih uzoraka. I punkcija i biopsija izvode se pod nadzorom ultrazvuka, mamografije ili magnetske rezonancije. (11)

3.3.5. MAGNETSKA REZONANCIJA

Prve magnetske rezonancije (MR) dojki snimljene su 1980-ih godina, na ženama s već dijagnosticiranim karcinomima dojki. Od tada pa sve do danas ova tehnika snimanja sve se više razvija, te se koristi kao dodatna metoda uz mamografiju i ultrazvuk. MR je visoko osjetljiva i efikasna metoda kada su u pitanju mlađe pacijentice sa gušćim dojkama i žene s visokim rizikom razvoja karcinoma dojke. Najveće ograničenje MR-a je umjereno niska specifičnost, koja u kombinaciji s visokom osjetljivošću često vodi u nepotrebne biopsije i financijski trošak.(15) MR ne može prikazati 5 - 12% infiltrativnih karcinoma dojke i čak 30 – 70% neinfiltrativnih, zbog čega je inferiorna mamografiji u prikazivanju karcinoma *in situ*. (11) Također inferiorna je i biopsiji zbog nespecifičnosti u razlikovanju benignih i malignih lezija. MR nije pouzdana niti za otkrivanje mikrokalcifikata koji predstavljaju jedan od ranih znakova karcinoma dojke. Zbog upotrebe kontrasta moguće je uočiti promjene u vaskularizaciji dojke, što je također karakteristika karcinoma koji stvaraju nove krvne žile. Prednost MR je što ne ozračuje pacijenticu pri snimanju.

Indikacije za MR su sljedeće: procjena zahvaćenosti limfnih aksilarnih čvorova, utvrđivanje postojanja karcinoma na više mjesta u dojkama, postoperativna obrada ožiljka od operacije dojke kako bi se vidjela eventualna opetovana pojava karcinoma u području ožiljka, nejasni mamografski i UZV nalazi, opseg karcinoma dijagnosticiranog biopsijom, pacijentice s ugrađenim implantatima. (15)

Lezije na snimkama magnetske rezonancije dijele se s obzirom na veličinu na fokuse i mase. Fokusi su jako male, nespecifične promjene koje je teško opisati i okarakterizirati. Mase su puno veće i zauzimaju određeni prostor i tkivo dojke. Oblik mase može biti okrugao, ovalan, lobularan i nepravilan, dok rubovi se opisuju kao pravilni (glatki), nepravilni i spikulirani. Povećanje lezije nakon injiciranja kontrasta može biti homogeno i heterogeno. Heterogeno povećanje karakteristično je za maligne lezije.

Osim morfoloških karakteristika analiziraju se i kinetičke karakteristike lezija. Kinetičke karakteristike ovise o brzini nakupljanja i prolaska kontrasta kroz suspektne lezije. Te karakteristike prikazuju se krivuljama. Razlikujemo 4 vrste krivulja: Ia, Ib, II i III. Za benigne lezije karakteristične su krivulje tipa I, dok su za maligne karakteristične krivulje tipa III. Krivulje tipa II mogu biti i maligne i benigne.

Ukoliko morfološke karakteristike lezije ukazuju na malignu tvorbu potrebno je učiniti biopsiju lezije i potvrditi nalaz PHD analizom. No, ako je na temelju morfoloških karakteristika teško utvrditi da li je lezija benigna ili maligna, potrebno je analizirati kinetičke krivulje. Kod sigurnih benignih ili malignih nalaza kinetička analiza nije nužna.

Na snimkama MR-a invazivni duktalni karcinom prikazuje se kao lezija nepravilna, oblika, sa zadebljanim i povećanim rubom. Često ima izgled spikulirajuće lezije (eng spikes = šiljci). Ta promjena će se u najvećem broju slučajeva vidjeti kao nepravilna masa nepravilnog oblika i rubova. Karcinomi otpuštaju VEGF koji potiče neovaskularizaciju, što će dovesti do bržeg i jačeg punjenja lezije kontrastom nego li kod benignih lezija kod kojih ne dolazi do stvaranja novih krvnih žila unutar lezije. U prvoj postkontrastnoj minuti kod malignih lezija dolazi do 90%-tnog brzog kontrastnog pojačanja (povećanja) lezije. (15) Znak procvata (eng. Blooming sign) ukazuje na aktivaciju tumorske angiogeneze ili na upalu u području oko same lezije. Kod znaka procvata u početku vide se jasni i oštri rubovi lezije koji s vremenom postaju sve nepravilniji. Karcinomi pokazuju uglavnom heterogeno punjenje kontrastom, za razliku od benignih lezija kod kojih dolazi do homogenog punjenja. Također centripetalno punjenje lezije kontrastom ukazuje na malignost. Za karcinome je karakterističan hipointenzivan signal lezije s obzirom na ostatak tkiva dojke. Znak kuke (eng. Hook sign) također je karakterističan za karcinome. Postoji tanka, nitasta poveznica između lezije i pektoralnog mišića. Oko maligne lezije često se mogu vidjeti potpuni ili nepotpuni prstenovi edema. Edem oko lezije ukazuje na visok stupanj malignosti. Također edem ispred samog pektoralnog mišića ukazuje na malignost lezije. Retrakcija bradavice i kože također se mogu vidjeti na MR snimkama karcinoma u uznapredovaloj fazi bolesti. (16)

4. HIPOTEZA

Temeljem morfoloških i kinetičkih karakteristika na magnetnoj rezonanciji moguće je razlikovati male karcinome dojki od benignih novotvorina odnosno karcinomi imaju češće nepravilan oblik, nepravilne ili spikulirane rubove, rubnu postkontrastnu imbibiciju i tip III imbibicijske krivulje.

5. CILJEVI RADA

1. Morfološke i kinetičke značajke malih karcinoma dojki (do 1 cm) na magnetskoj rezonanciji (MR)
2. Usporediti morfološke i kinetičke značajke malih karcinoma dojki s benignim novotvorinama

6. ISPITANICI I METODE

U retrospektivno istraživanje je uključeno 19 bolesnica s karcinomom dojke veličine do 1 cm kod koji je učinjen preoperativni MR dojki na Zavodu za dijagnostičku i intervencijsku radiologiju Kliničkog bolničkog centra Zagreb unutar mjesec dana prije operativnog zahvata, a patohistološkom analizom tkiva dobivenog operativnim zahvatom postavljena je konačna dijagnoza invazivnog duktalnog karcinoma.

U kontrolnu skupinu je uključeno 20 osoba s benignom novotvorinom veličine do 1 cm kod kojih je biopsijom širokom iglom ili kirurškom biopsijom dokazan patohistološki nalaz fibroadenoma.

Iz istraživanja su isključene osobe u kojih MR dojki nije upotrebljiv (artefakti micanja). Pregledi su učinjeni na MR uređaju jakosti 1,5 T (Avanto, Siemens, Erlangen, Njemačka). Prije samog snimanja, svakoj bolesnici je objašnjen postupak snimanja. Pacijentica obavezno popunjava upitnik s osobnim podacima, podacima o eventualnim prijašnjim bolestima ili operacijama dojki, podacima o bolestima unutar obitelji, o uzimanju hormonske terapije i podatke o menstrualnom ciklusu i trenutnom stanju.

Korišten je standardni protokol za snimanje dojki pri čemu bolesnica leži na trbuhu, a dojke su fiksirane u zavojnici. Za analizu promjena u dojci korištene su sljedeće sekvence: transverzalna TIRM (prema engl. Turbo Inversion Recovery Magnitude) mjerena snimka, transverzalna 3D T1 mjerena snimka bez saturacije masti, i transverzalne 3D T1 mjerene snimke uz saturaciju masti s jednom prekontrastnom i pet dinamičkih postkontrastnih snimaka. Paramagnetsko kontrastno sredstvo (Magnevist®, Bayer Schering Pharma) je aplicirano intravenski automatskim injektorom u dozi od 0,1 mmol/kg tjelesne mase brzinom od 3,5 mL/s te s postkontrastnom aplikacijom 15 mL fiziološke otopine.

Kod svake promjene analizirana je veličina tvorbe koja je određena mjerenjem najveće dimenzije, oblik (okrugao, ovalan i nepravilan) i izgled rubova (pravilni, nepravilni i spikulirani), te način nakupljanja kontrastnog sredstva (homogeno, inhomogeno ili rubno). Analizirana je i dinamika imbibicije kontrastnog sredstva iskazana krivuljom (I, II i III). I su linearno rastuće krivulje nakupljanja kontrastnog sredstva (Ia), odnosno krivulja je zakrivljena poput obrnutog slova U (tip Ib), tip II je tip "plateau" tj. ravne krivulje i tip III krivulje je tzv. "wash out" krivulja koja linearno

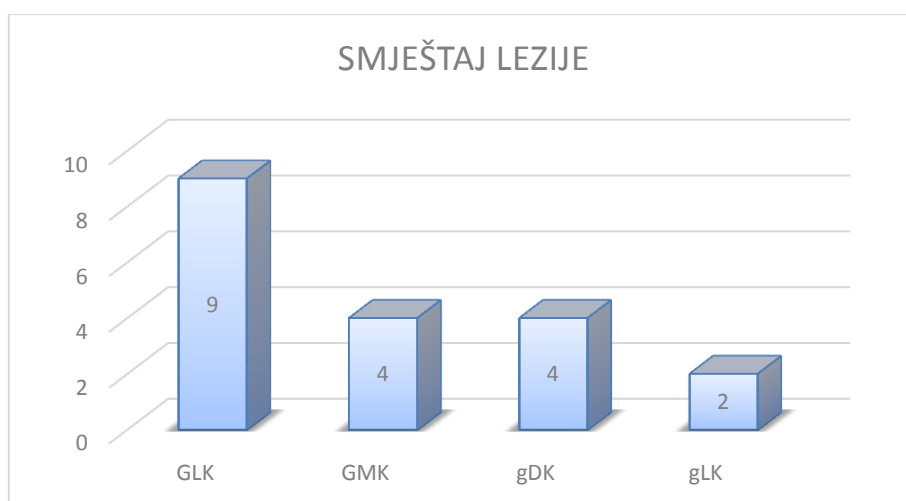
pada. Tip I krivulja karakteristična je za benigne lezije, dok je tip III karakteristična za maligne lezije. Krivulja tipa II može se javiti i kod benignih i kod malignih lezija.

7. REZULTATI

U retrospektivno istraživanje uključeno je 19 bolesnica s karcinomom dojke veličine do 1 cm i 20 bolesnica s fibroadenomom kod kojih je učinjen MR pregled dojki.

Srednja vrijednost veličine malignih lezija iznosila je 0,8 cm (raspon od 0,5 do 1,0 cm), a fibroadenoma 0,7 cm (raspon od 0,4 do 1,0 cm). Usporedba veličine nije ukazala na postojanje statistički značajnih razlika ni u jednom slučaju ($p=0,904$)

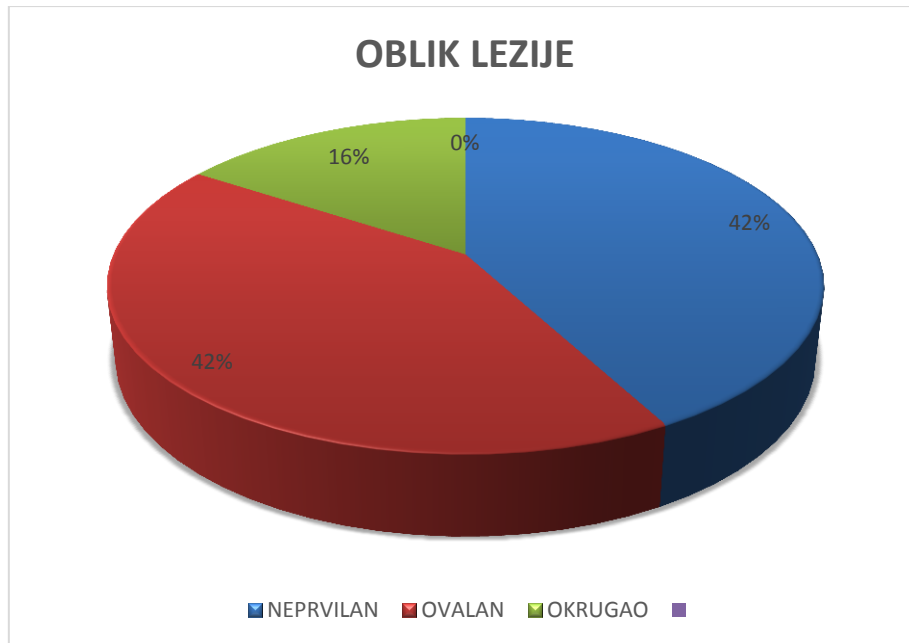
Analiza smještaja malignih lezija je pokazala da je devet karcinoma smješteno je u gornjem lateralnom kvadrantu (GLK), četiri u području gornjeg medijalnog kvadranta (GMK), četiri na granici donjih kvadranta (gDK) i 2 na granici lateralnih kvadranta (gLK) (Slika 1).



Slika 1. Smještaj karcinoma dojke po kvadrantima

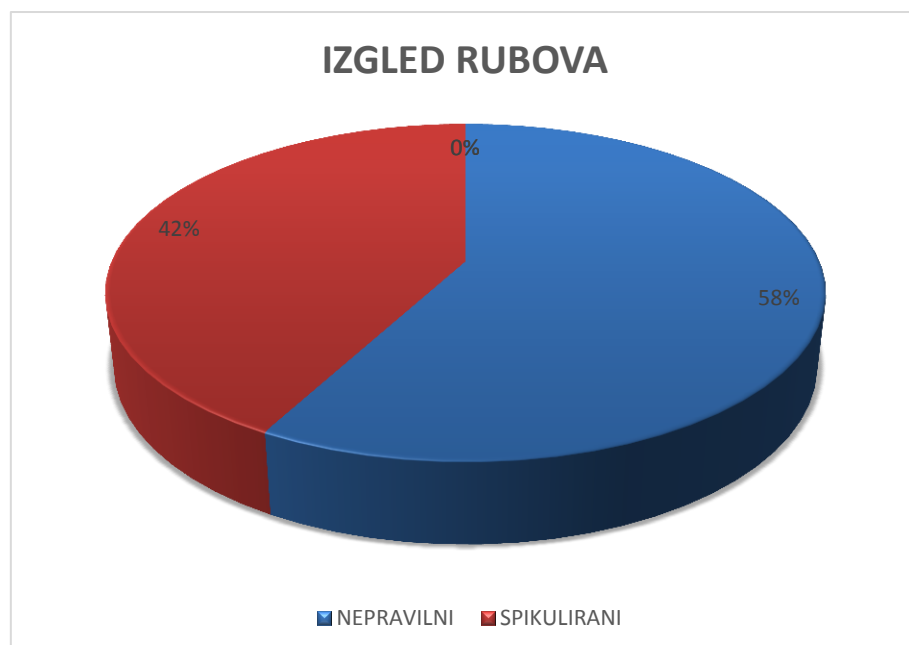
Morfološka analiza karcinoma je pokazala da su tvorbe najčešće nepravilnog oblika, nepravilnih rubova i heterogenog nakupljanja kontrastnog sredstva.

Osam tumora je bilo nepravilnog oblika (42,1%), osam ovalnog (42,1%), te tri (15,8%) okruglog oblika (Slika 2).



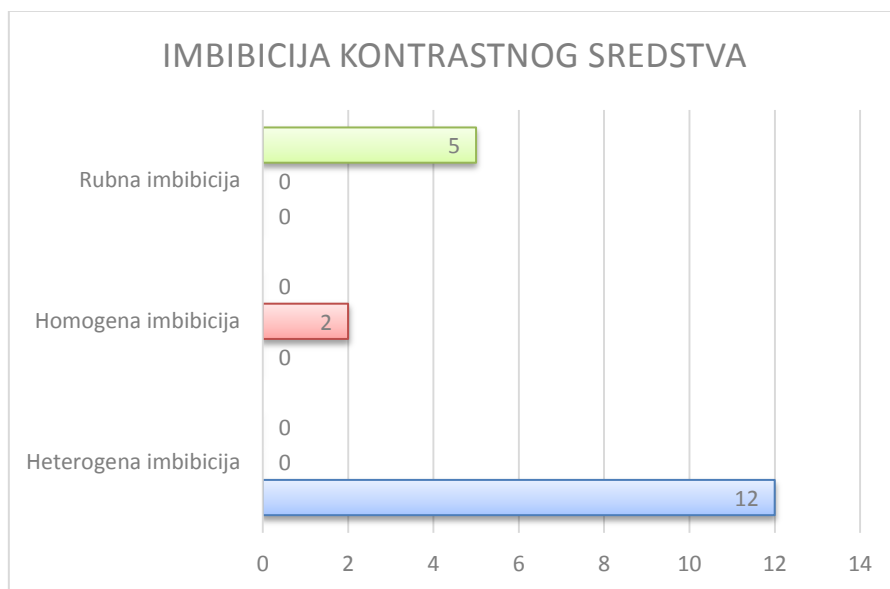
Slika 2. Raspodjela karcinoma ovisno o obliku

Analiza izgleda rubova malignih tvorbi dala je sljedeće rezultate: 11 (57,9%) lezija imalo je nepravilan rub, a osam (42,1%) lezija spikulirani rub (Slika 3). Pravilni rub nije zabilježen niti kod jedne maligne lezije.



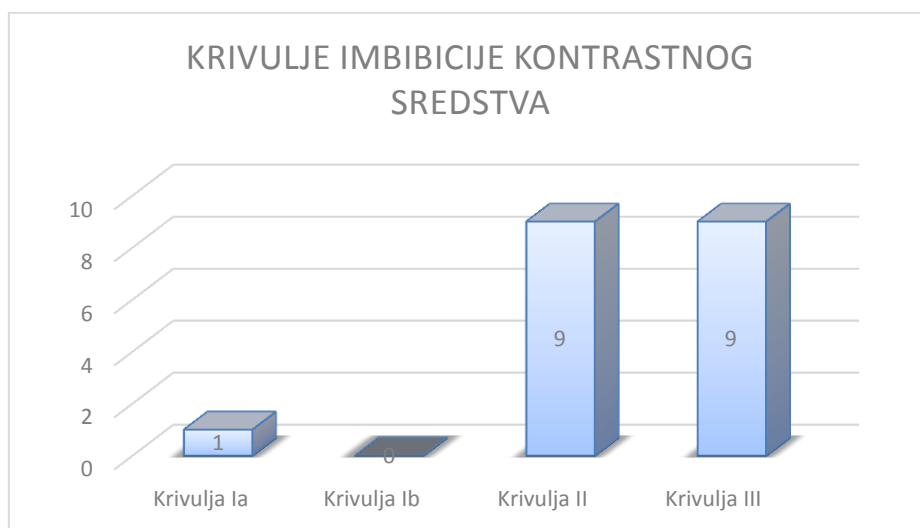
Slika 3. Raspodjela karcinoma ovisno o rubovima

Kod 12 (63,2%) karcinoma došlo je do heterogene imbibicije kontrastnog sredstva, homogeno nakupljanje je zabilježeno kod dvije (10,5%) maligne lezije, a rubno kod pet (26,3%) lezija (Slika 4).



Slika 4. Način nakupljanja kontrastnog sredstva kod malignih tumora

Osim morfoloških karakteristika analizirane su i kinetičke karakteristike. Ia krivulja je zabilježena kod samo jednog (5,2%) karcinoma, dok tip Ib krivulja nije zabilježena niti kod jednog karcinoma. Devet (47,4%) karcinoma je imalo tip II kinetičke krivulje, kao i tip III kinetičke krivulje koji je zabilježen također kod devet (47,4%) karcinoma (Slika 5).



Slika 5. Prikaz krivulja imbibicije kontrastnog sredstva

Usporedbom oblika, rubova, načina nakupljanja kontrastnog sredstva i tipa krivulja između malignih karcinoma dojke i fibroadenoma utvrđena je statistički značajna razlika između morfoloških i kinetičkih karakteristika, odnosno maligne lezije su bile češće nepravilnog oblika, nepravilnih/spikuliranih rubova, inhomogene/rubne imbibicije i pokazivale su tip III imbibicijske krivulje u usporedbi s fibroadenomima (Tablica 5).

Tablica 5. Prikaz morfoloških i kinetičkih MR karakteristika malignih i benignih lezija

MR karakteristike	Maligni tumori	Fibroadenomi
Oblik		
Okrugao	3	5
Ovalan	8	12
Nepravilan	8	3
Rubovi		
Pravilni	0	16
Nepravilni	11	4
Spikulirani	8	0
Imbibicija		
Homogena	2	16
Inhomogena	12	2
Rubna	5	2
Tip krivulje		
Ia	1	11
Ib	0	7
II	9	2
III	9	0

8. RASPRAVA

Unapređenje tehnologije, a time i dijagnostičkih uređaja i metoda dovelo je do smanjenja mortaliteta od karcinoma dojke. Bolji i kvalitetniji uređaji kakve danas poznajemo i koristimo omogućuju rano otkrivanje karcinoma dojke, koji još nisu postali klinički vidljivi. Rana dijagnostika i prepoznavanje vode ka što ranijem liječenju i posljedično smanjenju proširenosti bolesti i smanjenju mortaliteta. Sukladno tome mnoge zemlje uvele su program ranog prepoznavanja karcinoma mamografijom. (17)

MR metoda danas je još uvijek nadopuna zlatnom standardu za rano otkrivanje karcinoma dojke – mamografiji. No razvitkom MR uređaja, poboljšanjem specifičnosti i osjetljivosti, uređaji MR postaju sve bolji u ranom otkrivanju karcinoma dojke, pogotovo kada su u pitanju duktalni karcinomi. Ove činjenice potvrđuju i brojna istraživanja koja uspoređuju mamografske i MR rezultate i prema kojima bi trebali MR ranoj dijagnostici u budućnosti pridodati puno više značaja. (18,19)

U ovom istraživanju provedenom na 114 pacijentica s dijagnosticiranim invazivnim duktalnim karcinomom snimljena je preoperativna magnetska rezonancija, te analizirane morfološke i kinetičke karakteristike karcinoma do 1 centimetar veličine. Također su lezije invazivnog dukalnog karcinoma prikazane na MR- u uspoređene s lezijama fibroadenoma. Morfološke i kinetičke osobine lezije bitni su čimbenici za razlikovanje benignih lezija od malignih.

Brojni čimbenici utječu na rast dukalnog karcinoma. VEGF protein koji potiče razvoj angiogeneze u malignoj leziji ima značajnu ulogu u rastu lezije. VEGF stimulira rast endotelnih stanica, te povećava mikrovaskularnu permeabilnost. Povećana permeabilnost dovodi do curenja proteina plazme u matriks lezije u kojem potiče neovaskularizaciju. (20) Najviše razine VEGF proteina dokazane se upravo u duktalnom invazivnom karcinomu, dok su u ostalim oblicima karcinoma dojke i nemalignim lezijama zamijećene znatno manje razine proteina. (21) Claudin 7 transmembranski je protein koji čvrsto povezuje epitelne stanice u tkivu. U invazivnom duktalnom karcinomu koncentracija claudin 7 proteina je manja nego li u zdravome tkivu dojke, što upućuje na to da protein ima ulogu u rastu malignih lezija. (22) Fibroblasti strome također potiču neovaskularizaciju. Luče SDF -1 faktor (stromal cell derived factor) koji djeluje na CXCR4 receptore na stanicama

karcinoma. (23) CXCR4 receptor nužan je za početak proliferacije i preživljenje tumorskih stanica. Istraživanja pokazuju da smanjeni broj CXCR4 receptora smanjuje brzinu rasta tumorske lezije. (24) Dob je povezana s brzinom rasta karcinoma. Kod mlađih žena karcinom raste brže zbog bržeg nastupa neoangiogeneze i svih procesa koji dovode do tog procesa, dok kod starijih žena karcinomi rastu sporije. TGF – β 1 multifunkcionalni protein još jedan je čimbenik koji dovodi do razvoja neoangiogeneze i rasta lezije. (25) Kako bi se ubrzao rast invazivnog duktalnog karcinoma potrebno je vrijeme u kojem će se odviti svi procesi koji će taj brzi rast i omogućiti. Iz tog razloga karcinomi ostaju dugo u malim dimenzijama jer tumorske stanice još nemaju sposobnosti i uvjete za brzi rast i širenje. Uređaj MR-a može prepoznati lezije vrlo malih dimenzija što je pokazalo i ovo istraživanje u kojem je raspon veličina lezija od 5 do 66 mm. Karcinoma izrazito malih dimenzija (do 1cm) bilo je 19 (17%), te se na temelju morfoloških i kinetičkih rezultata MR ove skupine lezija mogao dijagnosticirati invazivni duktalnim karcinom dojke.

Oblik rubova jedna je od glavnih prediktora malignosti.(26) Nepravilni i spikulirani rubovi karakteristika su malignih lezija što je potvrđeno i ovim istraživanjem u kojem su svi tumori do 1 cm veličine imali nepravilne (58%) odnosno spikulirane (42%) rubove, dok glatki i pravilni rubovi nisu zamijećeni kod ni jedne lezije. Invazivni duktalni karcinom nepravilna je izgleda, a često i ovalnog, što se također smatra karakteristikom maligniteta (15). Od 19 lezija, njih 16 (84%) pokazalo je ove karakteristike oblika, 8 lezija (42%) bilo je napravnog oblika, a isto toliko ovalnog oblika. Na temelju dobivenih rezultata vezanih uz oblik lezije, rast i rubove možemo ustanoviti kako na snimkama MR dojki možemo na temelju morfoloških karakteristika utvrditi radi li se o malignoj leziji. Također analizirali smo i smještaj lezije. Prijašnja učenja i literatura donose informacije o najčešćem smještaju invazivnog duktalnog karcinoma u gornjem lateralnom kvadrantu. Ovim istraživanjem i to smo potvrdili, te je rezultat s 9 odnosno 47% lezija u tom kvadrantu dojke to i potvrdio.

Kinetička analiza traje u prosjeku 6 minuta. Razlikujemo inicijalnu fazu krivulje koja uključuje prve dvije minute od aplikacije kontrasta ili do promjene krivulje i kasnu fazu krivulje koja uključuje vrijeme nakon dvije minute od aplikacije kontrasta ili od trena kada krivulja počinje mijenjati svoj oblik. Inicijalna faza krivulje temelji se na brzini preuzimanja sredstva i može se karakterizirati kao sporo preuzimanje kontrastnog

sredstva, intermedijarna brzina preuzimanja i brzo preuzimanje kontrastnog sredstva. Kasna faza krivulje može se okarakterizirati kao kontinuirano preuzimanje kontrastnog sredstva u kasnoj fazi, zadržavanje stabilne koncentracije kontrastnog sredstva ili naglo smanjenje koncentracije kontrastnog sredstva. Postoje tri tipa krivulje koja se temelje na obliku krivulje. Na temelju izgleda kasne faze krivulje razlikovat ćemo perzistentni tip krivulje, plato tip krivulje i wash-out tip krivulje ili tip krivulje s ispiranjem. Važnost kinetičke analize lezije je mogućnost utjecaja na odluku o biopsiji tvorbe koja je morfološki suspektno benigna. Naravno, lezije čija morfologija je suspektno maligna zahtijevat će biopsiju bez obzira na nalaz kinetičke analize lezije.

Tip I krivulja počinje sa sporim usponom, nakon čega slijedi u kasnijoj fazi lagani uspon zbog kontinuiranog preuzimanja kontrasta. Ovaj tip lezije nije karakterističan za karcinome. Lezije s krivuljom tipa I imaju 6% šanse da su maligne. Tip III krivulja inicijalno pokazuje nagli i brzi rast krivulje, koja u kasnijoj fazi analize lagano pada (wash out). Šanse za malignost kod lezija s ovim tipom krivulje su 29 – 77%. Tip II krivulje su u sredini, između tipa I i tipa III po svim karakteristikama. U inicijalnoj fazi mogu pokazivati i spori i brzi rast krivulje, nakon čega slijedi održavanje u istoj razini s pomacima prema gore ili dolje do 10%. Između 6 i 29% šanse su ovakvih lezija za malignost i njih je svakako potrebno biopsirati. (27). Važnost kinetičke analize lezije je mogućnost utjecaja na odluku o biopsiji tvorbe koja je morfološki suspektno benigna. Naravno, lezije čija morfologija je suspektno maligna zahtijevat će biopsiju bez obzira na nalaz kinetičke analize lezije. Obradom rezultata dobiveno je 9 lezija (47%) sa tip III wash out krivuljom, 9 lezija (47%) s tip II plateau krivuljom i 1 leziju (5%) s tip I krivuljom. Na temelju brzine nakupljanja i prolaska kontrastnog sredstva kroz leziju, ne možemo za sve lezije konstatirati malignost. Svega nešto malo manje od polovice upućuje na to, odnosno s većom sigurnošću se mogu nakon MR snimanja proglasiti karcinomima.

Rezultati morfoloških i kinetičkih karakteristika fibroadenoma pokazali su drugačije rezultate u odnosu na invazivni duktalni karcinom. U istraživanje kao kontrolna skupina uključeno je 20 pacijentica s dijagnosticiranim fibroadenomom veličine do 1 cm. Fibroadenomi najčešća su benigna novotvorina dojki. Mogu se javiti u svim dobnim skupinama, ali se uglavnom javljaju kod mlađih žena u 30 - im godinama, dok

se invazivni duktalni karcinomi češće javljaju u starijoj životnoj dobi. Građeni su od strome i epitelnih stanica, te obavijeni pseudokapsulom. Kod mlađih žena prevladava epitelno tkivo, a kod starijih postmenopauzalnih stromalno tkivo s kalcifikacijama i hijalinizacijom. O količini vode u samoj leziji ovisi i intenzitet signala na MR-u. Lezije s većim udjelom vode imaju viši signal od sklerotičnih lezija sa srednjim i niskim intenzitetom signala.(15)

U ovom istraživanju 12 lezija (60%) ima ovalni oblik, dok 5 lezija (25%) ima pravilni oblik što je vrlo bitna značajka i obilježje benignih lezija. (15) Rubovi lezija pokazuju pravilnost (80%) što je također obilježje benignosti. 4 lezije (20%) imaju nepravilan rub, a niti jedna spikulirani. Na temelju izgleda rubova i oblika lezija na MR-u možemo isključiti malignost lezija. Rezultati kinetičkih karakteristika fibroadenoma su sljedeći: 11 lezija (55%) pokazalo je homogenu imbibiciju, 2 lezije (10%) nehomogenu, te također 2 lezije (10%) rubnu imbibiciju kontrastnog sredstva. Imbibicija kontrastnog sredstva ovisi o prokrvljenosti lezije. Nove krvne žile malignih lezija lošije su građe, često propusne i spajaju se u brojne shuntove što je uzrok različitog, nehomogenog nakupljanja kontrastnog sredstva. Benigne lezije ne luče VEGF faktor koji potiče neovaskularizaciju. (20,15) Obradom rezultata dobiveno je 18 lezija (90%) s tip I krivuljom nakupljanja kontrastnog sredstva. Od njih 18, 11 lezija ima podtip krivulje Ia, a 7 lezija podtip lezije Ib. Obje krivulje karakteristika su benignosti, te je šansa za malignost lezija s ovim tipom krivulje 6%. (27) 2 lezije (10%) imaju tip krivulje II, a niti jedna lezija tip krivulje III. Tip krivulje II može se pojaviti i kod malignih i kod benignih lezije. Takve lezije moraju se bioptirati i konačna dijagnoza ne može se postaviti bez PHD analize. (27)

Ukoliko su morfološke karakteristike suspektne, kinetička analiza nije niti potrebna, već se takve pacijentice može odmah bioptirati na temelju morfologije. Ukoliko morfološke značajke nisu sigurne i nalaze se na rubu malignosti i benignosti, potrebno je analizirati kinetička obilježja. Tip I krivulja upućuje na benignost, te je takve pacijentice potrebno pratiti, dok krivulje tipa II i III je potrebno bioptirati kako bi se dobila konačna dijagnoza sumnjivih ili nejasnih lezija. Ovaj algoritam djelovanja olakšava dijagnosticiranje karcinoma na MR-u. (28)

9. ZAKLJUČAK

Magnetska rezonancija dojki i dalje je pomoćna metoda zlatnom standardnu za probir karcinoma – mamografiji. Morfološkom i kinetičkom analizom lezija povećana je specifičnost i osjetljivost ove dijagnostičke metode. Neinvazivnost i nebaziranost na štetnom zračenju dodatne su prednosti MR-a, ali nažalost nedostupnost, prevelika cijena i vremenski dugotrajno snimanje i dalje su glavni nedostaci.

Ovim istraživanjem rađenim na invazivnim duktalnim karcinomima do 1 cm potvrdili smo hipotezu rada. Magnetskom rezonancijom moguće je vidjeti i najmanje lezije, te ih morfološki i kinetički analizirati. Potvrdili smo kod invazivnih duktalnih karcinoma nepravilan oblik, spikulirani i nepravilni rub, inhomogenu imbibiciju i tip II i III krivulje imbibicije. Sve su to značajke malignosti, što nam govori o sposobnosti MR-a da razlikuje benigno od malignoga. Kontrolna skupina fibroadenoma pokazala je sve odlike benignosti – ovalan i okrugao oblik lezije, pravilni rubovi, homogena imbibicija i tip I krivulje imbibicije. Možemo zaključiti kako je MR dojki metoda kojoj je potrebno dati više pažnje u dijagnostičkom postupku invazivnih duktalnih karcinoma. Kroz budućnost ukoliko se riješe glavni nedostaci sigurno će njezina uloga biti značajnija i veća.

10. ZAHVALE

Prvenstveno se zahvaljujem mentorici diplomskog rada doc.dr.sc. Maji Prutki na odličnoj suradnji, ugodnom druženju, strpljenju i potpri.

Zahvaljujem se i svojim roditeljima, najboljim prijateljima i dečku na potpori za vrijeme pisanja rada, ali i čitavog studija medicine.

11. LITERATURA

1. Vorko Jović A, Strnad M, Rudan I i sur. (2010) Epidemiologija kroničnih nezaraznih bolesti. Zagreb: Medicinska naklada
2. Fanghänel J, Pera F, Anderhuber F, Nitsch R (2009) Waldeyerova anatomija čovjeka. Zagreb: Golden marketing – tehnička knjiga
3. Krmpotić – Nemanić J, Marušić A (2001) Anatomija čovjeka. Zagreb: Medicinska naklada
4. Damjanov I, Jukić S, Nola M (2011) Patologija. Zagreb: Medicinska naklada
5. Kusić, Z (ur.) (2008) Priručnik Onkologija. Zagreb: Priručnici Med. fakulteta
6. Sahin A (2006) Benign breast diseases: classification, diagnosis and management. *The Oncologist* 11-5:435-449
7. Tulinius H, Sigvaldason H, Olafsdóttir G (1990) Left and right sided breast cancer. *Pathol Res Pract* 186:92-94.
8. Ustaalioglu BO, Bilici A, Kefeli U i sur. (2011) The importance of multifocal/multicentric tumor on the disease-free survival of breast cancer patients: single center experience. *Am J Clin Oncol* 35(6):580-586
9. Cabioglu N, Ozmen V, Kaya H i sur. (2009) Increased lymph node positivity in multifocal and multicentric breast cancer. *J Am Coll Surg* 208:67-74.
10. Rouzier R , Perou CM , Symmans WF (2005) Breast cancer molecular subtypes respond differently to preoperative chemotherapy. *Clin Cancer Res* 11(16): 5678 – 5685.
11. Hebrang A, Klarić-Čustović R (2007) Radiologija. Zagreb: Medicinska naklada
12. Šoša T i sur. (2007) Kirurgija. Zagreb: Naklada Ljevak
13. Kumar P, Clark M (2012) Clinical medicine. Elsevier
14. Houssami N, Ciatto S (2008) Ultrasound and mammography for breast cancer screening. *JAMA* 300:1514-1515
15. Morris EA, Liberman L (2005) Breast MRI. New York: Springer
16. Kaiser WA (2007) Signs in MR- mammography. New York: Springer
17. Andersson I, Janzon L, (1997) Reduced breast cancer mortality in women under age 50: updated results from the Malmo mammographic screening program. *J Natl Cancer Inst Monogr* 22:63-67

18. Kuhl C, Schrading S, Bieling H, Wardelmann E, Leutner C, Koenig R, Kuhn W, Schild H (2007) MRI for diagnosis of pure ductal carcinoma in situ: a prospective observational study. *Lancet* 370(9568):485-492
19. Smith RA (2007) The Evolving Role of MRI in the Detection and Evaluation of Breast Cancer. *N Engl J Med* 356:1362-1364
20. Brown L, Berse B, Jackman R, Tongazzi K, Guidi A, Dvorak H, Senger D, Connolly J, Schnitt S (1995) Expression of vascular permeability factor (vascular endothelial growth factor) and its receptors in breast cancer. *Hum Pathol.* 26(1):86-91
21. Lee AHS, Dublin EA, Bobrow LG, Poulosom R (1998) Invasive lobular and invasive ductal carcinoma of the breast show distinct patterns of vascular endothelial growth factor expression and angiogenesis. *J Pathol.* 185: 394–401
22. Kominsky S, Argani P, Korz D, Evron E, Raman V, Garrett E, Rein A, Sauter G, Kallioniemi O, Sukumar S (2003) Loss of the tight junction protein claudin – 7 correlates with histological grade in both ductal carcinoma *in situ* and invasive ductal carcinoma of the breast. *Oncogene.* 22, 2021-2023
23. Orimo A, Gupta P, SgROI D, Arenzana – Seisdedos F, Delaunay T, Naeem R, Carey V, Richardson A, Weinberg R (2005) Stromal fibroblasts present in invasive human breast carcinomas promote tumor growth and angiogenesis through elevated SDF – 1/CXCL12 secretion. *J.cell.* 121(3):335-348
24. Smith M, Luker K, Garbow J, Prior J, Jackson E, Piwnica – Worms D, Luker G (2004) CXCR4 regulates growth of both mprimary and metastatic breast cancer. *Cancer res* 64;8604-8612
25. Walker R, Dearing S (1992) Transforming growth factor beta1 in ductal carcinoma in situ and invasive carcinomas of the breast. *Eur J Cancer.* 28(2-3):641-644.
26. Kinel K, Helbich T, Esserman L, Barclay J, Schwerin E, Sickles E, Hylton N (2000) Dynamic High- spatial – resolution MRI Imaging of suspicious breast lesions *AJR Am J Roentgenol.* 175(1):35-43.
27. <http://www.radiologyassistant.nl/en/p47a585a7401a9/breast-mri.html> preuzeto 28.5.2015
28. <http://www.bumc.bu.edu/radiology/files/2008/09/breast-mr-diagnosis-with-bx.pdf> preuzeto 28.5.2015

12. ŽIVOTOPIS

Rođena sam 24.9.1990. godine u Zagrebu. 2005. godine završavam osnovnu školu i osnovnu glazbenu školu. Iste godine upisujem opću II. gimnaziju u Zagrebu. 2009. godine maturirala sam sa odličnim uspjehom, te sam oslobođena polaganja mature. Iste godine upisujem Medicinski fakultet u Zagrebu. Tijekom studija pokazujem interes za kliničke predmet, ponajviše radiologiju. Dugogodišnji sam član EMSA-e (European medical student association) i SSHLZ-a (Studentska sekcija Hrvatskog liječničkog zbora), te obnašam dužnost podpredsjednice unutarnjih poslova EMSA Zagreb. Kroz čitav studij sudjelujem u radu udruga i organizaciji raznih projekata. Zaposlenica sam Hrvatskog liječničkog zbora, te radim u tehničkoj službi. Tečno govorim engleski, a služim se i njemačkim i talijanskim jezikom. U slobodno vrijeme sviram klavir i gitaru, igram tenis, bicikliram i učim strane jezike.