

# Neurodegenerativne bolesti s taloženjem željeza u mozgu

---

Čolak, Karla

Master's thesis / Diplomski rad

2015

Degree Grantor / Ustanova koja je dodijelila akademski / stručni stupanj: **University of Zagreb, School of Medicine / Sveučilište u Zagrebu, Medicinski fakultet**

Permanent link / Trajna poveznica: <https://um.nsk.hr/um:nbn:hr:105:954664>

Rights / Prava: [In copyright](#) / [Zaštićeno autorskim pravom.](#)

Download date / Datum preuzimanja: **2023-12-11**



Repository / Repozitorij:

[Dr Med - University of Zagreb School of Medicine Digital Repository](#)



**SVEUČILIŠTE U ZAGREBU**

**MEDICINSKI FAKULTET**

**Karla Čolak**

**Neurodegenerativne bolesti s taloženjem  
željeza u mozgu**

**DIPLOMSKI RAD**



**Zagreb, 2015.**

Ovaj diplomski rad izrađen je na Klinici za pedijatriju Kliničkog bolničkog centra Zagreb pod vodstvom prof.dr.sc. Nine Barišić, dr. med. i predan je na ocjenu u akademskoj godini 2014./2015.

## SADRŽAJ:

Sažetak

Summary

1. Uvod.....	1
1.1. Definicija.....	1
1.2. Klasifikacija .....	2
2. Povijest.....	3
3. Podjela neurodegenerativnih bolesti s taloženjem željeza u mozgu .....	5
3.1. Neurodegeneracija povezana s pantotenat kinazom (PKAN).....	7
3.1.1. Molekularna genetika: patogeneza bolesti.....	8
3.1.2. Klinička slika .....	9
3.1.2.1. Tipični oblik bolesti .....	9
3.1.2.2. Atipični oblik bolesti.....	11
3.1.3. Dijagnoza .....	12
3.1.4. Diferencijalna dijagnoza .....	15
3.1.5. Liječenje.....	18
3.1.5.1. Novije terapijske metode.....	19
3.1.6. Genetsko savjetovanje .....	21
3.2. Neurodegeneracija povezana s mutacijom <i>PLA2G6</i> (PLAN) .....	22
3.2.1. Infantilna neuroaksonalna distrofija (INAD).....	22
3.2.2. Atipična neuroaksonalna distrofija (atipični NAD).....	24
3.2.3. Distonija-parkinsonizam povezana s <i>PLA2G6</i> .....	25
3.3. Neurodegeneracija povezana s mitohondrijskim membranskim proteinom (MPAN).....	26
3.4. Neurodegeneracija povezana s nedostatkom hidroksilaze masnih-kiselina (FAHN).....	27
3.5. Neurodegeneracija povezana s beta-propeler proteinom (BPAN).....	29
3.6. Kufor-Rakebov sindrom .....	30
3.7. Aceruloplazminemija.....	31
3.8. Neuroferitinopatija .....	33
3.9. Sindrom Woodhouse-Sakati .....	34
3.10. Neurodegeneracija povezana s proteinom COASY (koenzim A sintaza) .....	35
3.11. Idiopatske neurodegenerativne bolesti s taloženjem željeza u mozgu.....	36
4. Odlaganje željeza u mozgu u ostalim neurodegenerativnim bolestima.....	37
5. Liječenje.....	38
6. Prognoza.....	39
7. Zaključak.....	40
Zahvale.....	41
Literatura.....	42
Životopis .....	51

# SAŽETAK

**Naslov rada: Neurodegenerativne bolesti s taloženjem željeza u mozgu**

**Autor: Karla Čolak**

Neurodegenerativne bolesti s taloženjem željeza u mozgu su skupina nasljednih poremećaja u kojima se željezo akumulira u bazalnim ganglijima što rezultira pojavom različitih kliničkih znakova koji upućuju na oštećenje središnjeg živčanog sustava. Glavne kliničke značajke bolesti su distonija, disartrijska, parkinsonizam i spasticitet, a u pojedinim oblicima bolesti dolazi i do atrofije vidnog živca i retinalne degeneracije. Bolest najčešće počinje u djetinjstvu i tada je obično brzoprogresivna. Pojedini tipovi neurodegenerativnih bolesti s taloženjem željeza u mozgu imaju kasniji početak bolesti, tijekom adolescencije ili odrasle dobi, te sporiju progresiju bolesti. Otkriveno je deset nasljednih oblika neurodegenerativnih bolesti uzrokovanih odlaganjem željeza u mozgu i njima pridruženih poremećaja gena. Najčešći od njih je mutacija gena koji kodira pantotenat kinazu 2 (*PANK2*). 8 od 10 ovih poremećaja se nasljeđuje autosomno recesivno (AR).

Dijagnoza bolesti se postavlja na osnovu kliničke slike i nalaza magnetske rezonancije (MR) mozga koji prikazuje odlaganje željeza u bazalnim ganglijima. U obliku povezanom s pantotenat kinazom karakterističan je znak „tigrovog oka“ na slici magnetske rezonancije mozga. Konačna dijagnoza se potvrđuje molekularno-genetskom analizom otkrivanjem mutacije gena koji kodiraju proteine uključene u metabolizam željeza.

Liječenje je simptomatsko i uglavnom je ograničeno na ublažavanje simptoma i sprječavanje sekundarnih komplikacija koje smanjuju kvalitetu života i uzrokuju prijevremenu smrt.

**Ključne riječi:** neurodegenerativna bolest, odlaganje željeza, distonija, pantotenat kinaza, znak „tigrovog oka“

## SUMMARY

**Title:** Neurodegeneration with brain iron accumulation

**Author:** Karla Čolak

Neurodegeneration with brain iron accumulation is a group of inherited disorders in which iron accumulates in the basal ganglia resulting in the emergence of various clinical signs pointing to the damage of the central nervous system. The main clinical features of the disease are dystonia, dysarthria, parkinsonism and spasticity, and in some forms of the disease leads to the optic atrophy nerve and retinal degeneration. The disease usually begins in childhood and then it is usually rapidly progressive. Some types of neurodegenerative diseases with brain iron accumulation have a later onset during adolescence or adulthood, and slower disease progression. Detected ten hereditary forms of neurodegeneration with brain iron accumulation and their associated disorders gene. The most common of them is a mutation of the gene encoding pantothenate kinase 2 (*PANK2*). Eight of the ten genetically defined types of NBIA are inherited in an autosomal recessive manner.

The diagnosis is established on the basis of clinical findings and magnetic resonance imaging (MRI) showing the deposition of iron in the basal ganglia. The form associated with pantothenate kinase characteristic “eye of the tiger“ sign on the magnetic resonance image of the brain. The final diagnosis was confirmed by molecular genetic testing detectings mutations in genes that encode proteins involved in iron metabolism.

Treatment is symptomatic and mainly limited to the alleviation of symptoms and prevention of secondary complications reduce the quality of life and cause premature death.

**Keywords:** neurodegeneration, iron accumulation, dystonia, pantothenate kinase 2, “eye of the tiger“ sign

# 1. UVOD

## 1.1. DEFINICIJA

Neurodegenerativne bolesti s taloženjem željeza u mozgu (ranije poznato kao Hallervorden-Spatzova bolest; u stranoj literaturi poznate kao NBIA- neurodegeneration with brain iron accumulation) su skupina nasljednih poremećaja u kojima se željezo akumulira u bazalnim ganglijima, najčešće u području globus palidusa i/ili substantije nigre. Bolest se očituje progresivnom distonijom, parkinsonizmom, spasticitetom, neuropsihijatrijskim abnormalnostima te retinalnom degeneracijom i atrofijom vidnog živca. Kognitivni pad se očituje u nekoliko tipova bolesti, a u pojedinim oblicima se nađe i cerebelarna atrofija.

Bolest se pojavljuje od djetinjstva do kasne adolescencije. Progresija bolesti može biti brza ili spora s dugim periodima stabilnosti. Na dijagnozu bolesti se često prvi put posumnja kada se na nalazu magnetske rezonancije (MR) mozga pronađe suspektno taloženje željeza u mozgu. Željezo je jako važan element za funkciju središnjeg živčanog sustava (CNS-a). Taloženje željeza u mozgu je uglavnom u organskom obliku, odnosno u obliku feritina ili hemosiderina, rijetko u slobodnom obliku (Sipe et al. 2002). Poremećaj homeostaze i ravnoteže željeza uzrokovane mutacijom gena koji kodiraju proteine uključene u transport, skladištenje i metabolizam željeza dovode do određenih neuroloških bolesti.

## 1.2. KLASIFIKACIJA

Dijagnostički kriteriji za neurodegenerativne bolesti uzrokovane taloženjem željeza u mozgu su prvi put predloženi 1974.godine te su kasnije modificirani (Dooling et al. 1974). Neurodegenerativne bolesti uzrokovane taloženjem željeza u mozgu se klasificiraju kao:

1. Rani početak bolesti s brzim napredovanjem - početak u prvom desetljeću života što je karakteristično za tipični oblik neurodegeneracije povezane s pantotenat kinazom (PKAN) i poremećaja povezanog s mutacijom *PLA2G6*- PLAN (Morgan et al. 2006).
2. Rani početak bolesti sa sporim napredovanjem - početak u prvom desetljeću života, uključuje neurodegeneraciju povezanu s mitohondrijskim membranskim proteinom (MPAN), neurodegeneraciju povezanu s nedostatkom hidroksilaze masnih-kiselina (FAHN) i neurodegeneraciju povezanu s beta-propeler proteinom (BPAN).
3. Kasniji početak bolesti sa sporim napredovanjem - početak nakon prvog desetljeća života što uključuje: atipičan oblik PKAN, neuroferitinopatiju, aceruloplazminemiju, neurodegeneraciju povezanu s mutacijom *PLA2G6*, Kufor-Rakeb sindrom, Woodhouse-Sakati sindrom i idiopatski oblik neurodegeneracije uzrokovane taloženjem željeza u mozgu.



## 2. POVIJEST

Godine 1922. otkrivena je disartrijska i progresivna demencija u pet sestara, te su na obdukciji nakon njihove smrti pronađene smeđe diskoloracije globus palidusa i substancije nigre (Hallervorden & Spatz 1922). Sve su umrle prije navršениh 25 godina života.

Nakon toga, opisano je 30 novih slučajeva čije je stanje klinički karakterizirano progresivnom rigidnošću, prvenstveno u donjim, a kasnije i u gornjim ekstremitetima. U nekoliko slučajeva, ekvinovarus stopala se očitovao kao prvi znak poremećaja, dok su u pojedinica opisani epilepsija i mentalno propadanje (Meyer 1958).

Godine 1978. otkriveno je 5 oboljelih osoba u rodbinskoj vezi i godinu nakon toga je prikazana klinička i genetska analiza. Opisuje se kako ovaj poremećaj utječe na mišićni tonus i pokrete, čineći postupno pokrete žvakanja i gutanja sve težim. Uz to, u pojedinih oboljelih se uočavaju ozbiljne poteškoće hranjenja, a poremećaji vida se redovito pojavljuju kao kasna manifestacija. Srednje vrijeme preživljenja nakon dijagnoze je 11,18 godina (Elejalde et al. 1978).

Prikazan je i slučaj 68-godišnjeg muškarca koji je umro nakon 13 godina progresivne demencije, bradikinezije, rigidnosti, distonije i blagog tremora. Također, držao se pogrbljeno, usporeno hodao, imao distoniju, blefarospazam, te kasnije patio od afonije i inkontinencije. Na obdukciji je nađena generalizirana atrofija mozga s opsežnim naslagama željeza u globus palidusu i substanciji nigri. Otkriveno je da su njegova tri srodnika bila pogođena ovim poremećajem, te je najmlađoj od njih troje dijagnosticirana Alzheimerova bolest (Janković et al. 1985).

Dijagnoza neurodegenerativne bolesti s odlaganjem željeza bi obično bila postavljena tek nakon smrti. Međutim, mogućnost postavljanja in vivo dijagnoze je postala moguća uz sliku

magnetske rezonancije (MR) mozga s promjenama u bazalnim ganglijima (Tanfani et al. 1987; Sethi et al. 1988).

Prikazani su nalazi kliničkih pregleda i magnetske rezonancije kod 11 pacijenata s dijagnosticiranom neurodegenerativnom bolesti s taloženjem željeza u mozgu. U svih pacijenata bila je prisutna generalizirana distonija uz promjene ponašanja i retinalna degeneracija. Abnormalnost u području globus palidusa na magnetskoj rezonanci mozga sastoji se od smanjenja u intenzitetu signala u T2 slici, koje odgovara odlaganju željeza, i malog područja hiperintenziteta u njegovom unutarnjem dijelu i naziva se znak „tigrovog oka“ (Angelini et al. 1992).

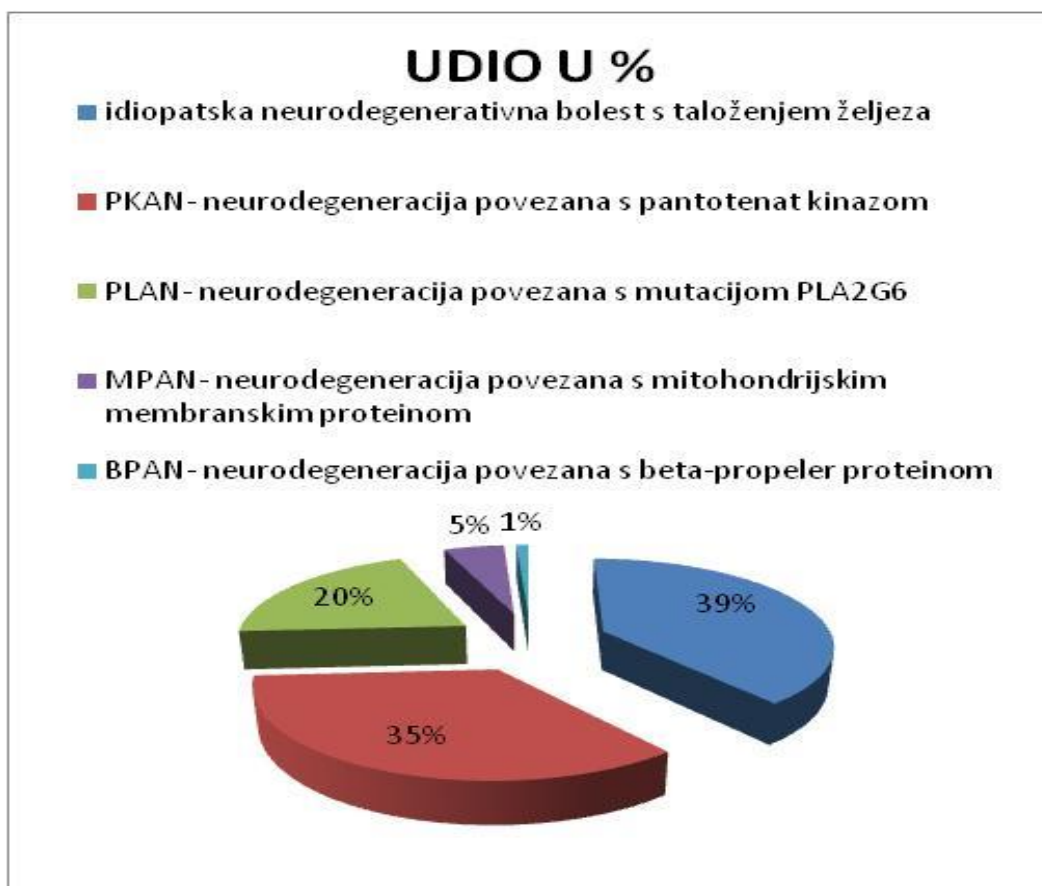
Julius Hallervorden (1882.-1965.), koji je uz njemačkog neuropatologa Huga Spatza zaslužan za otkriće ovog poremećaja, napravio je važan doprinos u neurološkoj znanosti. Međutim, njegovo aktivno sudjelovanje u programu eutanazije u Njemačkoj tijekom Drugog svjetskog rata postavlja ozbiljna pitanja o moralnim obvezama medicinske znanosti (Shevell, 1992).

Shevell tada predlaže da se bolest nazove „Marta-Alma bolest“, imenima dviju sestara čiji su mozgovi prvi secirani u izvornom opisu bolesti. Kasnije je predloženo da se ovaj poremećaj nazove „neurodegeneracija povezana s pantotenat kinazom“ kako bi se izbjegao nepoželjan eponim (Zhou et al. 2001).

Godine 2005. opisano je 16 bolesnika s PKAN poremećajem koji je potvrđen genetskim analizama. Bez obzira na klinički tip, većina pacijenata prezentirala se s abnormalnostima u kretanju ili s poteškoćama u pisanju. Svi pacijenti su imali karakterističan znak „tigrovog oka“ na magnetskoj rezonanciji mozga (Pellecchia et al. 2005).

### 3. PODJELA NEURODEGENERATIVNIH BOLESTI S TALOŽENJEM ŽELJEZA U MOZGU

Dosad je otkriveno 10 vrsta neurodegenerativnih bolesti s odlaganjem željeza u mozgu i njima pridruženih poremećaja gena (vidi Tablicu 3.1.). U slučaju da pacijent nema mutaciju jednog od deset poznatih gena povezanih s neurodegenerativnim bolestima s odlaganjem željeza u mozgu, klasificira se kao idiopatski oblik bolesti. Učestalost pojedinih oblika neurodegenerativnih bolesti je prikazana grafički (Slika 3.1.)



Slika 3.1. Učestalost pojedinih oblika neurodegenerativnih bolesti s taloženjem željeza u mozgu. Najveći udio pripada idiopatskom obliku bolesti, zatim neurodegeneraciji povezanoj s pantotenat kinazom (PKAN).

Prema: Gregory & Hayflick 2013.

Između pojedinih oblika bolesti postoje sličnosti, ali i razlike koje osim u genetičkim nalazima uočavamo i u kliničkim znakovima te ću o njima detaljnije pisati u daljnjem tekstu.

Tablica 3.1. Podjela neurodegenerativnih bolesti s taloženjem željeza u mozgu\*

<b>Naziv bolesti</b>	<b>Puni naziv bolesti</b>	<b>Gen</b>
<b>1. PKAN</b>	Neurodegeneracija povezana s pantotenat-kinazom	<i>PANK2</i>
<b>2. PLAN</b>	Neurodegeneracija povezana s <i>PLA2G6</i>	<i>PLA2G6</i>
<b>3. MPAN</b>	Neurodegeneracija povezana s mitohondrijskim membranskim proteinom	<i>C19orf12</i>
<b>4. BPAN</b>	Neurodegeneracija povezana s beta-propeler proteinom	<i>WDR45</i>
<b>5. FAHN</b>	Neurodegeneracija povezana s nedostatkom hidroksilaze masnih-kiselina	<i>FA2H</i>
<b>6. Kufor-Rakeb sindrom</b>	Kufor-Rakeb sindrom	<i>ATP13A2</i>
<b>7. Neuroferitinopatija</b>	Neuroferitinopatija	<i>FTL</i>
<b>8. Aceruloplazminemija</b>	Aceruloplazminemija	<i>CP</i>
<b>9. Woodhouse-Sakati sindrom</b>	Woodhouse-Sakati sindrom	<i>DCAF17</i>
<b>10. CoPAN</b>	Neurodegeneracija povezana s COASY proteinom	<i>COASY</i>

Prema: Gregory & Hayflick 2013.

### **3.1. NEURODEGENERACIJA POVEZANA S PANTOTENAT KINAZOM (PKAN)**

Neurodegenerativna bolest povezana s pantotenat kinazom je oblik neurodegenerative bolesti s taloženjem željeza u mozgu (ranije Hallervorden-Spatzov sindrom).

Klasični oblik ovog poremećaja ima raniji početak i brzu progresiju i atipični kojeg karakterizira kasniji početak i sporija progresija bolesti. Djeca s tipičnim oblikom bolesti imaju poremećaje hoda oko treće godine života i kasniji razvoj progresivne distonije, dizatrije, spasticiteta, rigidnosti, hiperrefleksije i pozitivan Babinski refleks. Pojedinci s atipičnim oblikom se prvenstveno susreću sa govornim poteškoćama, te su kod njih češći psihijatrijski simptomi.

Atipični oblik bolesti ima oko 25% oboljelih te se kod njih simptomi bolesti pojave nakon desete godine života dok se u tipičnom obliku simptomi obično uoče već u prvim godinama nakon rođenja.

Također, sindrom HARP (hipoprebetalipoproteinemija, akantocitoza, pigmentna retinopatija i degeneracija pallidusa) se sada smatra dijelom PKAN spektra bolesti.

### 3.1.1. MOLEKULARNA GENETIKA: PATOGENEZA BOLESTI

Neurodegeneraciji povezanoj s pantotenat kinazom (PKAN) se pripisuje manjak ili potpuni nedostatak enzima pantotenat kinaze 2, kodiranog pomoću gena *PANK2*. Nedostatak pantotenat kinaze uzrokuje nakupljanje N-pantotenoil-cisteina i panteteina, što može uzrokovati toksično oštećenje stanica izravno ili putem slobodnih radikala (Yang et al 2000; Yoon et al 2000). Također, istraživanjima se ustanovilo da nedostatak pantotenat kinaze utječe na manjak koenzima A (CoA) i poremećaj biosinteze stanične membrane u onim tkivima u kojima je za to potrebna pantotenat kinaza ili u tkivima s najvećom potrebom za koenzimom A (CoA). Deficit navedenih enzima u organizmu dovodi i do poremećaja u građi membranskih diskova štapića, kao sastavnih elemenata vidnog dijela mrežnice, te posljedične retinopatije u klasičnom obliku bolesti.

Lokus gena pantotenat-kinaza 2 (*PANK2*) je prikazan u sljedećoj tablici:

#### 3.2. Lokus gena pantotenat-kinaza 2

Naziv gena	Lokus na kromosomu	Naziv proteina
<b>PANK2</b>	20p13	Pantotenat kinaza 2 (mitohondrijska)

Prema: Gregory & Hayflick 2011.

Mutacije ovog gena se obično svrstaju u „missense“ mutacije i mutacije nul-alela. Homozigoti za nul-alel obično imaju tipičan oblik bolesti. U pojedinih heterozigota za „missense“ mutaciju prevlada tipičan, dok u nekih atipičan oblik bolesti. Rezultati novijih istraživanja pokazuju da je najčešća varijanta mutacije gena *PANK2*, nepravilno strukturiran i nedjelotvoran protein p.Gly521Arg (Zhang et al. 2006).

### **3.1.2. KLINIČKA SLIKA**

Klinička slika bolesti se razlikuje u tipičnom i atipičnom obliku bolesti.

#### **3.1.2.1. TIPIČNI OBLIK BOLESTI**

Neurološki simptomi i znakovi ranog početka su najčešće ekstrapiramidni znakovi i uključuju distoniju, rigidnost i disartriju. Distonija je uvijek prisutna i obično se rano manifestira. Česte su distonije glave i udova te mogu dovesti do ozljede jezika i atraumatskih prijeloma dugih kostiju. Također, često su prisutni znakovi zahvaćenosti kortikospinalnog trakta kao spasticitet, hiperrefleksija i pozitivan Babinski znak.

Smanjena intelektualna sposobnost može biti jedna od glavnih znakova ovog poremećaja. O tome govori istraživanje provedeno na uzorku od 16 djece i odraslih s dijagnozom ove bolesti u kojemu se ustanovilo da je kognitivno oštećenje bilo veće u onim slučajevima u kojih je bolest ranije nastupila u odnosu na one s kasnijim početkom bolesti (Freeman et al. 2007). Ipak, kasnije provedenim istraživanjem se zaključilo da pad kognitivnih sposobnosti u ovih pacijenata može biti precijenjen jer je kod njih ponekad teško ispitati intelektualne i spoznajne funkcije zbog ozbiljnosti njihovih motoričkih oštećenja (Mahoney et al. 2011).

U dvije trećine pojedinaca s klasičnim oblikom ovog neurodegenerativnog poremećaja nastaje pigmentna degeneracija mrežnice. Najčešće se kao prvi znak oštećenja mrežnice pojavi noćno sljepilo, a zatim progresivni gubitak perifernog vidnoga polja. U nekim slučajevima se može razviti sljepoća. Često se pregledom elektroretinogramom (ERG) otkriju promjene na mrežnici koje su asimptomatske.

Ova bolest je progresivna. Većina onih s ranijim početkom bolesti su već u adolescenciji vezani uz invalidska kolica, a neki i mnogo ranije. Oboljeli imaju epizode brzog pogoršanja stanja, u trajanju jednog do dva mjeseca, te duža razdoblja stabilnosti.

Uz poboljšanje u medicinskoj skrbi, veći broj oboljelih osoba živi i u odrasloj dobi. Problemi se mogu pojaviti zbog orofacijalne distonije koja dovodi do poteškoća gutanja i hranjenja. Ako nastupi raniji smrtni ishod, on će češće biti uzrokovan imunodeficijencijom nastalom zbog otežanog hranjenja ili aspiracijske pneumonije, nego primarnim neurodegenerativnim procesom.



### 3.1.2.2. ATIPICNI OBLIK BOLESTI

Atipični oblik bolesti se javlja u prva tri desetljeća života (srednja dob=13,6 godina). Progresija je sporija u odnosu na progresiju klasičnog (tipičnog) oblika bolesti. Spasticitet, hiperrefleksija i drugi znakovi zahvaćenosti kortikospinalnog puta su česti i mogu ograničiti pokretljivost. Tijekom kliničkog pregleda pacijenta, neki znakovi podsjetu na Parkinsonovu bolest, kao npr. „zamrzavanje“ kada se okreće kutovima ili naiđe na promjene na površini (Guimaraes & Santos, 1999).

Jedan od prvih znakova bolesti je poremećaj govora, među kojima su najčešći palilalija (ponavljanje pojedinačnih slogova, riječi ili rečenica, koje postaje sve brže), tahilalija (brzo izgovaranje riječi ili fraze) i disartrija odnosno otežan izgovor riječi (Benke et al. 2000).

Psihijatrijski simptomi uključuju promjene osobnosti s impulzivnosti i nasilnim ispadima, emocionalnom nestabilnosti i depresijom. Pojedinci također mogu pokazivati motorne i verbalne tikove, te znakove opsesivno-kompulzivnog ponašanja (Pellecchia et al 2005, del Valle-López et al 2011).

U atipičnom obliku bolesti nije nađena atrofija vidnog živca, a retinopatija je rijetka.

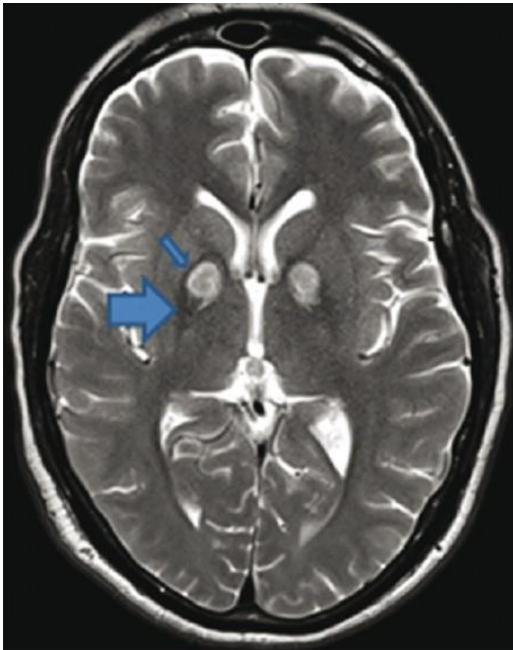
### 3.1.3. DIJAGNOZA

Sumnja da pacijent boluje od neurodegeneracije povezane s pantotenat kinazom (PKAN) se obično postavlja kada se u bolesnika s patološkim znakovima u neurološkom pregledu, pronade karakteristična akumulacija željeza na magnetskoj rezonanciji (MR) mozga. Nakon otkrića mutacije *PANK2* gena (Zhou et al. 2001), opisuju se dva klinička oblika bolesti, tipični (klasični) i atipični oblik, na temelju dobi u kojoj bolest počinje i brzini napredovanja bolesti. Kriteriji za razlikovanje tipičnog od atipičnog oblika bolesti navedeni su u Tablici 3.3.

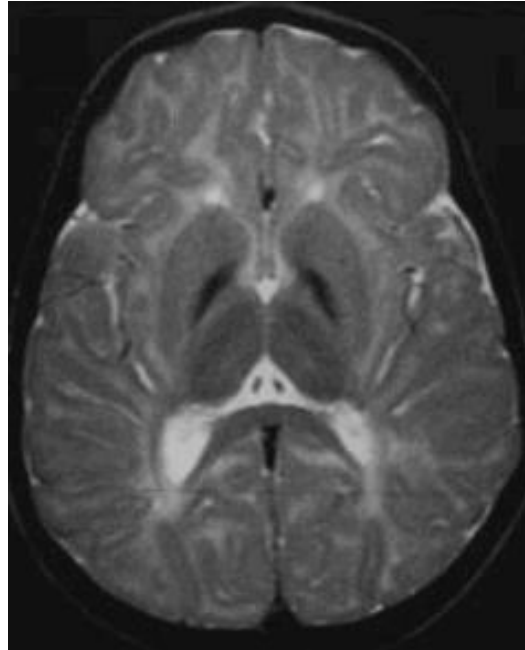
Tablica 3.3. Razlike između tipičnog i atipičnog oblika bolesti

Dijagnostički kriteriji	Tipični oblik bolesti	Atipični oblik bolesti
<b>Ekstrapiramidni znakovi</b>	Distonija, rigidnost i disartrija	Rigidnost, disartrija
<b>Kortikospinalni znakovi</b>	Spasticitet, hiperrefleksija, pozitivan Babinski znak	Spasticitet, hiperrefleksija
<b>Početak bolesti</b>	Prvo desetljeće života	Drugo i treće desetljeće života
<b>Gubitak pokretljivosti</b>	Nakon 10-15 godina od početka bolesti	Nakon 15-40 godina od početka bolesti
<b>Magnetska rezonancija</b>	Znak „tigrovog oka“	Znak „tigrovog oka“
<b>Oftalmološki znakovi</b>	Pigmentna retinopatija	Rijetko prisutni

Postoje dijagnostički kriteriji pomoću kojih se razlikuje neurodegeneracija povezana s pantotenat kinazom (PKAN) od ostalih oblika neurodegenerativnih bolesti uzrokovanih taloženjem željeza u mozgu (Slika 3.2.;Slika 3.3).



Slika 3.2. Aksijalni presjek u T2-mjerenju sliki pacijenta s neurodegeneracijom povezanom s pantotenat kinazom (PKAN). Manjom strelicom je označen hipointenzitet, a većom hiperintenzitet u globus palidusu (znak „tigrovog oka“).  
Prema: Singh et al. 2012



Slika 3.3. MR prikaz mozga. Slika pokazuje samo hipointenzitet globus palidusa, što odgovara taloženju željeza u mozgu. Nedostaje znak "tigrovog oka".  
Prema: Gregory and Hayflick 2013

**Magnetska rezonancija (MR) mozga** je standard u dijagnosticiranju svih oblika neurodegenerativnih bolesti uzrokovanih taloženjem željeza u mozgu. Znak „tigrovog oka“ označava središnji hiperintenzitet okružen rubom hipointenziteta na T2-mjerenju snimci u

području globus palidusa. Usko je povezan s prisutnošću mutacije gena *PANK2* u oba (tipični i atipični) oblika bolesti.

Otkriveno je i da svi pojedinci sa znakom „tigrovog oka“ imaju barem jednu mutaciju *PANK2* gena (Hayflick et al. 2003).

Zabilježeno je da u nekim slučajevima ovaj znak može biti odsutan u ranim fazama bolesti (Chiapparini et al. 2011). u istraživanjima izoliranog stanovništva s ovom bolesti u Dominikanskoj Republici u kojoj su svi zahvaćeni pojedinci su homozigoti za istu mutaciju *PANK2*, te je u 6 od ukupno 21 oboljelih nedostajao znak „tigrovog oka“, unatoč tome što su njihova dob i stupanj napredovanja bolesti bili slični drugima s ovim nalazom (Delgado et al. 2012).

U Tablici 3.4. prikazana je molekularno-genetska analiza ovog poremećaja.

Tablica 3.4. Molekularno-genetska analiza bolesti

Gen	Metoda testiranja	Otkrivene mutacije	Učestalost otkrivanja mutacije pomoću metoda testiranja
<i>PANK2</i>	Sekvencijska analiza	Varijante sekvence	>99% oboljelih pojedinaca sa znakom "tigrova oka" na MR mozga
	Analiza delecije/duplikacije	Delecije dijela ili čitavog gena	oko 50% oboljelih s kliničkim znakovima neurodegeneracije
			3 do 5%

Prema: Gregory & Hayflick 2002.

Dijagnoza neurodegeneracije povezane s pantotenat kinazom u pacijenta sa znakom „tigrovog oka“, potvrđuje se molekularno-genetskom analizom (Hartig et al. 2006).

U slučaju da mutacija nije prisutna ili je identificirana samo jedna heterozigotna mutacija u genu, u obzir treba uzeti analizu delecije/duplikacije gena. Drugi način otkrivanja mutacije je pomoću genetskih panela, s tim da treba uzeti u obzir da se u laboratorijima mogu razlikovati geni i metode uključeni u testiranja te genetski panel ne mora uvijek sadržavati točno određeni gen koji istražujemo.

### 3.1.4. DIFERENCIJALNA DIJAGNOZA

Osim ostalih poremećaja u sklopu neurodegenerativnih bolesti uzrokovanih taloženjem željeza u mozgu (NBIA), slični simptomi ovog poremećaja se mogu vidjeti u još nekoliko drugih sindroma i bolesti.

Postoje četiri poremećaja koja mogu pokazivati rane kliničke znakove slične onima u tipičnom obliku ove neurodegeneracije (PKAN). Prvi od njih je Dandy-Walker malformacija s X-vezanim kognitivnim poremećajem. U ovom slučaju, za razliku od poremećaja PKAN, oboljela djeca pokazuju znakove teškog oštećenja viših moždanih funkcija. Dijagnoza se isključuje pretragom mozga magnetskom rezonancijom.

Drugi poremećaj koji pokazuje slične kliničke znakove je sindrom Leigh (Medina et al. 1990). U globus palidusu na T2-mjerenju snimci mozga magnetskom rezonancijom često postoji simetričan hiperintenzivni signal koji nalikuje na znak „tigrovog oka“, ali nedostaje okolni hipointenzitet uzrokovan nakupljanjem željeza. Simetrični hiperintenzivni signali se u ovoj bolesti pojavljuju i u drugim regijama bazalnih ganglija.

Također, u obzir dolazi i alfa fukozidoza (Terespolsky et al. 1996). Djeca s tom bolesti imaju organomegaliju i grube crte lica što je u skladu s lizosomskim bolestima odlaganja. U nekim slučajevima je pronađen hiperintenzitet u području globus palidusa na T2-mjerenim snimkama mozga, no znak „tigrovog oka“ se ne nalazi.

Infantilna neuroaksonska distrofija (INAD) je još jedan poremećaj kojeg treba uzeti u obzir u diferencijalnoj dijagnozi. Dio pacijenata pokazuje hipointenzitet signala u globus pallidusu i substanciji nigri, ali ne postoji znak „tigrovog oka“ te je uobičajena atrofija malog mozga.

Diferencijalna dijagnoza za neurodegeneraciju povezanu s pantotenat kinazom (PKAN) s početkom u adolescentnoj i odrasloj dobi uključuje: rani početak Parkinsonove bolesti, primarne kalcifikacije mozga s obiteljskim tipom pojavljivanja, aceruloplazminemiju, neuroferitinopatiju, Steele-Richardson-Olzewski sindrom te primarne psihijatrijske bolesti.

Rani početak Parkinsonove bolesti, uključujući juvenilni oblik Parkinsonove bolesti i distoniju-parkinsonizam povezane s mutacijom *PLA2G6*, mogu početi slično atipičnom obliku PKAN, te se obično pojave između 20. i 40. godine života s distonijom donjih ekstremiteta, bradikinezijom i tremorom.

Kod pacijenata s primarnim obiteljskim tipom kalcifikacija mozga u bazalnim ganglijima se nalaze depoziti kalcija te odlaganje kalcija u globus pallidus koji može nalikovati znaku „tigrovog oka“. Zajedničke kliničke značajke s PKAN poremećajem su parkinsonizam, disartrija, spasticitet i distonija, ali s vremenom odlaganje kalcija u bazalnim ganglijima i moždanoj kori napreduje što pomaže u razlikovanju ove dvije bolesti.

Osobe koje boluju od aceruloplazminemije imaju poremećaj nakupljanja željeza u visceralnim organima i mogu razviti dijabetes u ranoj fazi bolesti. Također, imaju degeneracije mrežnice s karakterističnim žutim nakupljanjem u retinalnom pigmentnom epitelu.

Nevoljni pokreti u neuroferitinopatiji se obično manifestiraju u četvrtom i petom desetljeću života i oboljeli nemaju disartriju.

Steele-Richardson-Olzewski sindrom je također poznat kao progresivna supranuklearna paraliza. Bolest obično počinje u dobi od 66 godina, a druge značajke sindroma uključuju diplopiju i fotofobiju.

Prisutnost impulzivnosti i ostalih poremećaja u ponašanju (bez disartrije), više ukazuje na primarne psihijatrijske bolesti.

### 3.1.5. LIJEČENJE

Farmakološko i kirurško liječenje je usmjereno na ublažavanje simptoma. Simptomatsko liječenje je prvenstveno usmjereno na distoniju koja može značajno oslabiti bolesnika i uzrokovati zamor oboljelog i onih koji o njemu skrbe. Terapija distonije uključuje: intramuskularnu primjenu botulinum toksina, ablativnu palidotomiju ili talamotomiju nakon kojih se distonija ne vraća barem godinu dana nakon operacije (Justesen et al. 1999), oralnu primjenu baklofena i triheksifenidila, intratekalnu primjenu baklofena, stimulaciju mozga dubokim elektrodama koja se sve češće koristi i pokazuje određene dobrobiti (vidi kasnije u tekstu), fizikalnu terapiju uz poseban naglasak na terapije za održavanje normalne pokretljivosti zglobova te govornu terapiju u slučaju disartrijske.

Ublažavanje simptoma je veoma važno kako bi oboljeli što duže održali neovisnost o drugima i o raznim pomagalicama. U slučaju prisutnosti uznapredovale retinopatije, pacijentu se treba pomoći uslugama za slijepe i prilagoditi učenje i obrazovanje.

Pojedinim oboljelima, ako je potrebno, treba omogućiti dostupnost pomagala za kretanje kao što su hodalice ili invalidska kolica te pomoćne komunikacijske uređaje.

Važno je prevenirati sekundarne komplikacije kao što je ozljeda jezika zbog teške orobukolingvalne distonije u kojima je ponekad, nažalost, vađenje zubi jedini oblik pomoći.

Kontrola sposobnosti gutanja i redovita procjena kvalitete prehrane su značajni u sprječavanju pothranjenosti te se u slučaju nemogućnosti gutanja postavljaju gastrične sonde pomoću kojih se oboljeli hrani.



### 3.1.5.1. NOVIJE TERAPIJSKE METODE

**Stimulacija mozga dubokim elektrodama-** kohortnim istraživanjem je obuhvaćeno šest pacijenata s neurodegeneracijom povezanom s pantotenat kinazom (PKAN) koji su liječeni stimulacijom mozga dubokim elektrodama. U rezultatima se može uočiti poboljšanje govora, hodanja i cjelokupne motoričke sposobnosti (Castelnau et al. 2005). Međutim, vrijeme praćenja je variralo od samo šest do 42 mjeseca. No, čak i uz ovo ograničenje, istraživanje daje rezultate o dobrobiti ovakve stimulacije mozga.

Također, retrospektivnim istraživanjem na uzorku od 23 pacijenta s neurodegenerativnim bolestima uzrokovanih taloženjem željeza u mozgu (NBIA) iz 16 različitih centara praćene su promjene u distoniji i kvaliteti života tijekom 15 mjeseci nakon postupka stimulacije mozga dubokim elektrodama. Većina pacijenata je imala PKAN oblik bolesti, iako su pojedini imali i drugu vrstu NBIA poremećaja. U većine je uočeno poboljšanje, au rezultatima se može primjetiti da su najviše koristi od duboke stimulacije mozga imali bolesnici s najtežim oblikom distonije (Timmermann & Volkmann 2010).

**Baklofen-** primjenjuje se oralno i intratekalno za liječenje distonije. U 2009. godini objavljeno je istraživanje o povoljnim ishodima intraventrikularnog korištenja baklofena primjenjenog kod devetero djece i jedne odrasle osobe sa sekundarnom distonijom, uključujući i jedno dijete s PKAN poremećajem (Albright & Ferson 2009).

Intraventrikularni način primjene baklofena se čini korisnim jer se tom metodom mogu bolje tretirati gornji dio tijela i distonija lica (npr. blefarospazam).

**Pantotenat-** u slučaju postojanja zaostale aktivnosti enzima u pojedinaca s neurodegeneracijom povezanom s pantotenat kinazom (PKAN), postoji mogućnost liječenja pomoću visoke doze pantotenata. Nepoznata je toksičnost pantotenata u ljudi. Visoke oralne doze pantotenske kiseline ili kalcij pantotenat ( $\leq 10$  g/dan tijekom nekoliko tjedana) nisu zabilježene kao otrovne za ljude.

Učinkovitost dodatka pantotenata u ublažavanju simptoma je trenutno nepoznata, no pojedinci s atipičnim oblikom bolesti su izvijestili o poboljšanju svojih simptoma (disartrija, neravnoteža u hodu) prilikom uzimanja pantotenata.

**Kelacija**- terapijski postupak kojim se iz organizma uklanjaju teški metali, osobito aluminij (Al), arsen (As), bakar (Cu) i željezo (Fe). Deferipron je lijek koji se koristi u kelaciji jer prelazi krvno-moždanu barijeru i uklanja željezo. Istraživanje na manjem uzorku, provedeno u svrhu procjene djelovanja deferiprona u oboljelih od PKAN bolesti, dalo je rezultate u fazi 2 kliničkog ispitivanja kojima se uočava da se lijek dobro podnosi u devet pacijenata, te je snimkom magnetske rezonance (MR) mozga primjećeno statistički značajno smanjenje željeza u globus pallidusu . Međutim, nije bilo promjene u kliničkom stanju. Autori sugeriraju da je potrebno duže probno razdoblje za izradu i rezultate kliničkog poboljšanja stanja (Zorzi et al 2011).

**Dokozaheksanoična kiselina (DHA)**- ova kiselina može imati važnu ulogu u prevenciji degeneracije mrežnice, iako istraživanja o tome još nisu provedena. Spoj se može koristiti kao nutritivni dodatak u obliku omega-3 masti ( riblje ulje) te zasad nema poznatu toksičnost.

### 3.1.6. GENETSKO SAVJETOVANJE

Genetsko savjetovanje je medicinski postupak koji predstavlja komunikaciju između liječnika (savjetnika) i osobe ili para koji traži savjet u vezi pojave ili ponavljanja genetskog poremećaja u obitelji.

Neurodegeneracija povezana s pantotenat kinazom (PKAN) je bolest koja se nasljeđuje autosomno recesivnim putem. Za roditelje oboljelog djeteta se očekuje da su obligatni heterozigoti (nositelji mutacije). Heterozigoti su fenotipski zdravi odnosno nemaju znakove bolesti. Kod braće i sestara oboljelog, svaki od njih ima vjerojatnost od 25% da će oboljeti od iste bolesti, vjerojatnost od 50% da budu asimptomatski nositelji i 25% šanse da budu zdravi. U slučaju da oboljela osoba dobije potomstvo, potomci su obligatni heterozigoti, odnosno asimptomatski nositelji genetske mutacije.

Kada se u pacijenta dijagnosticira ovaj genetski poremećaj, moguće je testiranje ostalih članova obitelji koji su mogući nositelji mutacije. Potrebno je ponuditi genetsko testiranje mladim odraslim osobama koje su oboljele, onima koji su nositelji mutacije ili su u opasnosti da budu nositelji te uz to raspraviti o potencijalnim rizicima za potomstvo i reproduktivne sposobnosti. Ako su u obitelji identificirane specifične mutacije, moguće je provesti prenatalnu dijagnostiku analizom DNA iz stanica ploda dobivenih amniocentezom ili biopsijom korionskih resica.

### **3.2. NEURODEGENERACIJA POVEZANA S *PLA2G6* (PLAN)**

Postoje 3 oblika ove bolesti čije se kliničke i radiološke značajke preklapaju, a to su: infantilna neuroaksonalna distrofija (INAD), atipična neuroaksonalna distrofija (atipični NAD) i distonija-parkinsonizam vezani s *PLA2G6* (Morgan et al. 2006; Paisán-Ruiz et al. 2009). Bolest se nasljeđuje autosomno recesivnim putem što znači da su roditelji oboljelog asimptomatski nosioci mutacije, dok će vjerojnost kod braće i sestara oboljelog za svakog od njih biti 25% da će oboljeti od iste bolesti, 50% da budu asimptomatski nositelji i 25% da budu zdravi.

#### **3.2.1. INFANTILNA NEUROAKSONALNA DISTROFIJA (INAD)**

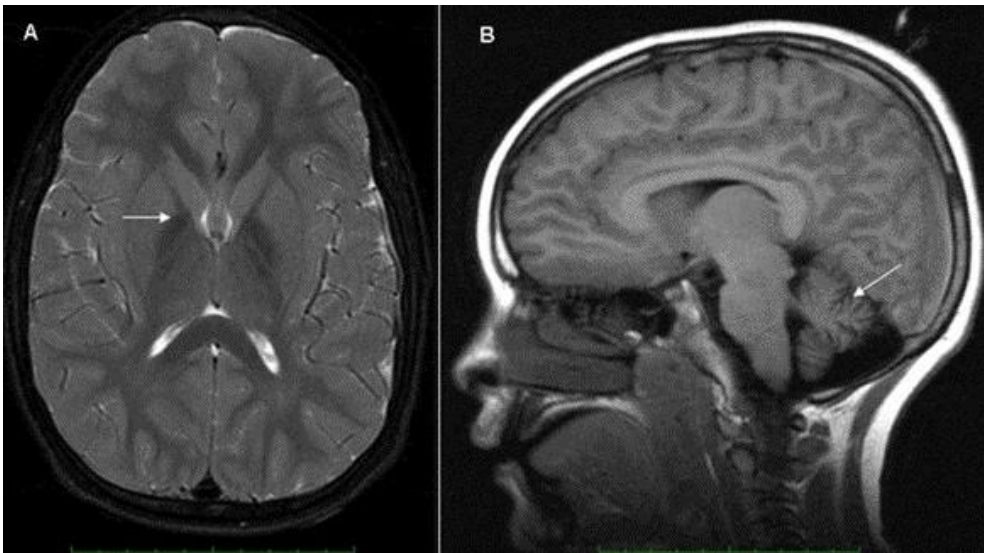
Bolest počinje u dobi od šest mjeseci do treće godine života s hipotonijom, progresivnim psihomotornim zaostajanjem i progresivnom spastičnom tetraparezom. Također, može se uočiti nistagmus, strabizam i atrofija vidnog živca. Mnoga oboljela djeca nikad ne nauče hodati, a pojedinci izgube sposobnost hodanja nedugo nakon što su je postigli. Napredovanje bolesti je brzo. Smrt obično nastupi već u prvom desetljeću života posljedično progresivnom kognitivnom padu, teškoj spastičnosti i oštećenju vida.

Klinička slika najčešće počinje s hipotonijom nakon koje se razvija spastična tetrapareza uz hiperrefleksijom u ranoj fazi i arefleksijom u kasnoj fazi bolesti. Česta je i atrofija malog mozga.

Histopatološkom dijagnozom se, na uzorcima uzetih biopsijom spojnice oka, kože, mišića, debelog crijeva ili drugih perifernih živaca, nađu distrofični aksoni koji pregledom pomoću elektronskog mikroskopa (ER) mogu prikazivati membranotubularni profil, mitohondrijske agregate ili povećani aksonski promjer uz stanjenu membranu.

Uz klinički pregled, dijagnoza se postavlja pomoću magnetske rezonance (MR) mozga koja pokaže hipointenzitet signala u globus palidusu (što ukazuje na odlaganje željeza) te atrofiju

malog mozga (Slika 3.4.). Vidni evocirani potencijali (VEP) pokazuju kašnjenje sa smanjenim amplitudama, a elektromiogramom (EMG) se može dokazati denervacija. Nakon otkrića *PLA2G6*, gena čija mutacija uzrokuje neurodegeneraciju povezanu s *PLA2G6* genom, molekularno genetsko testiranje se koristi kako bi potvrdili dijagnozu, te u mnogim slučajevima eliminira potrebu za biopsijom tkiva.



Slika 3.4. MR mozga. **A:** T2-mjerena slika mozga, aksijalni presjek, strelica prikazuje odlaganje željeza u globus palidusu.

**B:** Sagitalni presjek, strelica pokazuje cerebelarnu atrofiju.

Prema: Gregory and Hayflick 2013

Liječenje bolesti je simptomatsko. Grčevi i napadaji se liječe farmakološkom terapijom.

Konstipacija, koja je vjerojatno uzrokovana kombinacijom nepokretnosti, prehrane i lijekova, liječi se dodatkom vlakana i omekšivačima stolice. Transdermalni flaster skopolamina se koristi za smanjenje sekreta u pacijenata s prekomjernom salivacijom ili poteškoćama u kontroli sekreta kada postoji rizik od aspiracijske pneumonije, postavlja se gastična sonda pomoću koje se oboljeli hrani.

### **3.2.2. ATIPičNA NEUROAKSONALNA DISTROFIJA (ATIPičNI NAD)**

Početak bolesti je obično u ranom djetinjstvu, ali može početi i tek krajem drugog desetljeća života. Klinički znakovi kojima bolest najčešće počne su nestabilnost hoda i ataksija, te kasni razvoj govora i autistične značajke koje su ponekad jedini znak bolesti. Tijek bolesti je prilično stabilan u ranom djetinjstvu, ali u dobi od sedme pa do dvanaeste godine života nastupi neurološko pogoršanje. Mogući su i psihijatrijski poremećaji ponašanja, nistagmus i spasticitet.

Dijagnoza se, kao i kod infantilne distrofije (INAD), postavlja pomoću T2-mjerene snimke magnetske rezonancije (MR) mozga, oftalmološkim pregledom i molekularno genetskim testiranjem. Na snimci magnetske rezonancije mozga, također se uočava hipointenzivni signal u globus palidusu.

Liječenje se temelji na ublažavanju simptoma. Simptomatsko liječenje je slično onome u klasičnom, infantilnom obliku bolesti (navedeno gore u tekstu), s tim da se u ovom obliku bolesti još koristi oralna i intratekalna primjena baklofena za pacijente koji imaju značajnu distoniju.

### 3.2.3.DISTONIJA-PARKINSONIZAM POVEZANI S *PLA2G6*

Bolest se očituje subakutnim početkom distonije i parkinsonizma u kasnoj adolescenciji ili ranoj odrasloj dobi. Ostali klinički znakovi su: abnormalnosti očnih pokreta, značajna redukcija viših moždanih funkcija i oštećenje piramidalnog trakta. Znakovi parkinsonizma uključuju tremor, bradikineziju, rigidnost i smanjen posturalni odgovor.

Magnetska rezonancija (MR) mozga je od velike važnosti u dijagnozi bolesti, no u nekih pojedinaca abnormalno odlaganje željeza u globus palidusu i substanciji nigri je promjenjivo i ne može se vidjeti u ranoj fazi bolesti. Ako postoji sumnja za konačnu dijagnozu, nakon kliničkog pregleda i magnetske rezonancije (MR) mozga, preporučuje se molekularno genetsko testiranje mutacije gena *PLA2G6* umjesto metode invazivne biopsije.

Liječenje ovog oblika bolesti je palijativno, uz nekoliko razlika u odnosu na druga dva oblika. Jedna od njih je liječenje dopaminergičkim agonistima koji su korisni za ublažavanje distonije i parkinsonizma, no zbog prijavljenih komplikacija terapije kao što je pojava diskinezije, još uvijek se istražuje odnos koristi i nuspojava ovih lijekova.

### **3.3. NEURODEGENERACIJA POVEZANA S MITOHONDRIJSKIM MEMBRANSKIM PROTEINOM (MPAN)**

Najčešći uzrok ove neurodegenerativne bolesti je mutacija gena *C19orf12*. Nasljeđuje se autosomno recesivno. Početak bolesti najčešće nastupi u djetinjstvu ili mlađoj odrasloj dobi te je daljnja progresija bolesti sporo. Kliničke značajke ove bolesti uključuju spasticite, distoniju, atrofiju vidnog živca, motornu neuropatiju sa znakovima oštećenja gornjeg motornog neurona nakon kojih se u kasnijem tijeku bolesti pojave znakovi oštećenja donjeg motornog neurona. Spasticitet je izraženiji od ostalih prethodno navedenih kliničkih znakova. Moguć je razvitak parapareze ili tetrapareze te neuropsihijatrijskih promjena. Napredovanje bolesti je sporo, a preživljavanje je moguće i u odrasloj dobi.

Magnetska rezonancija (MR) mozga pokazuje odlaganje željeza u globus palidusu i substanciji nigri te kortikalnu i cerebelarnu atrofiju. Na T2-mjerenim snimkama mozga pojedinci imaju hiperintenzivne pruge na medijalnoj medularnoj lamini (između unutarnjeg i vanjskog dijela globus palidusa) što se može zamijeniti za znak „tigrovog oka“.

Liječenje je simptomatsko s naglaskom na ublažavanje distonije i spasticiteta uz govorne vježbe i fizikalnu terapiju.



### **3.4. NEURODEGENERACIJA POVEZANA S NEDOSTATKOM HIDROKSILAZE MASNIH-KISELINA (FAHN)**

Ovaj rijetki neurodegenerativni poremećaj je uzrokovan mutacijom u genu *FA2H* koji sadrži upute za stvaranje enzima 2-hidroksilaze masnih-kiselina. Ovaj enzim modificira masne kiseline. Točnije, 2-hidroksilaza masnih-kiselina dodaje jedan atom kisika atomu vodika kako bi nastala 2-hidroksilarna masna-kiselina koja je važna za izgradnju normalnog mijelina. U ovom genetskom poremećaju je funkcija ovog enzima smanjena ili potpuno izostala te se posljedično tome stvara abnormalni mijelin što može progredirati do demijelinizacije i leukodistrofije. Bolest se nasljeđuje, kao i ranije opisani oblici neurodegenerativnih bolesti s odlaganjem željeza u mozgu, autosomno recesivnim načinom.

Neurodegeneracija povezana s nedostatkom hidroksilaze masnih-kiselina obuhvaća 2 poremećaja: leukodistrofiju i spastičku paraparezu sa ili bez distonije te spastičku paraplegiju 35 (SPG35).

Dosad je opisano 25 oboljelih iz sedam obitelji različitih nacionalnosti (Dick et al. 2008; Edvardson et al. 2008; Dick et al. 2010; Kruer et al. 2010). Stoga, fenotipski podaci (kao i ostale informacije o ovoj bolesti) su ograničeni.

Najčešći nalaz u oboljelih je suptilna promjena u hodu koja može dovesti do učestalih padova. Ovaj klinički znak se obično pojavi u djetinjstvu ili adolescenciji, najvjerojatnije kao rezultat žarišne distonije i/ili zahvaćenosti kortikospinalnog puta. Prisutan je i različit stupanj spasticiteta tako da pojedinci s blažim oblik bolesti mogu razviti spastičnu paraparezu, ali zadržavaju sposobnost hodanja. U oboljelih s jače razvijenim poremećajem nastupi spastična kvadriplegija uz nemogućnost hodanja i potrebu za invalidskim kolicima. Uz distoniju se često javljaju ataksija i disartrija. Atrofija vidnog živca se može očitovati kao blagi gubitak vidne oštine u

djetinjstvu, ali može napredovati i do sljepoće. U kasnijoj fazi bolesti moguća je pojava epileptičnih napadaja u obliku složenih parcijalnih ili generaliziranih napadaja koji najčešće pružaju dobar odgovor na antikonvulzivnu terapiju. U većine oboljelih je zabilježeno smanjenje kognitivnih funkcija.

Uz klinički i oftalmološki pregled, dijagnoza bolesti se postavlja pomoću slike magnetske rezonancije (MR) mozga i molekularno genetskog testiranja kojim tražimo mutaciju gena *FA2H*. Nalaz magnetske rezonancije (MR) mozga u T2-mjerenju snimci obično pokazuje hipointenzitet signala u globus palidusu uz unilateralni ili simetričan bilateralni hiperintenzitet bijele tvari mozga. Česta je i atrofija u području malog mozga i ponsa te smanjenje korpus kalozuma. Znak „tirovog oka“ na slici magnetske rezonancije (MR) mozga, karakterističan za neurodegeneraciju povezanu s pantotenat kinazom (PKAN), ne nalazi se u ovom poremećaju.

Liječenje uključuje ublažavanje distonije pomoću oralne primjene baklofena, antikolinergika, tizanida i dantrolena, te fizikalnu i govornu terapiju.

### 3.5. NEURODEGENERACIJA POVEZANA S BETA-PROPELER

#### PROTEINOM (BPAN)

Ova neurodegenerativna bolest je uzrokovana mutacijama gena *WDR45* koji se nalazi na X kromosomu. Oboljeli koji su dosad otkriveni su jedini u obitelji koji imaju ovu bolest, najčešće dobivenu kao *de novo* mutaciju gena, te je većina ženskog spola.

Bolest se obično očituje kao zaostajanje u razvoju uz sporo motoričko i kognitivno napredovanje. Većina djece je opisana kao nespretna s ataksičnim hodom. Česti su i epileptički napadaji. Tijekom adolescencije ili odrasle dobi, dolazi do nagle progresije distonije, parkinsonizma i demencije ( Haack et al. 2012).

Nakon uočenog poremećaja kretanja, obično se napravi slika magnetske rezonance (MR) mozga koja pokazuje nakupljanje željeza u globus palidusu i substanciji nigri. Na T1-mjerenju snimci mozga uočava se hiperintenzitet substancije nigre sa središnjim hipointenzitetom, najčešće u adolescenciji ili u početku drugog desetljeća života (Hayflick et al. 2013). Ovakav nalaz na magnetskoj rezonanci (MR) mozga opravdava daljnje genetsko testiranje na mutaciju gena *WDR45*.

L-dopa (levodopa) se može koristiti kao terapija jer koristi u ublažavanju određenih simptoma bolesti, ali je korist vrlo kratkotrajna jer se kao nuspojave pojave diskinezije.

### 3.6. KUFOR-RAKEBOV SINDROM

Kufor-Rakeb sindrom je autosomno recesivni poremećaj koji je poznat i kao Parkinsonova bolest-9 (PARK9), a nastaje zbog mutacije gena *ATP13A2* koji kodira lizosomsku 5-ATPazu. Bolest je karakterizirana juvenilnim parkinsonizmom, demencijom, piramidalnim znakovima i supranuklearnom paralizom (Williams et al. 2005).

Unatoč malom broju pacijenata, nalaz magnetske rezonancije (MR) mozga je u dvoje oboljelih pokazao odlaganje željeza u mozgu u nukleus kaudatusu (Behrens et al. 2010). Kao i u slučaju neurodegeneracije povezane s mutacijom *PLA2G6* (PLAN), takvim se nalazom magnetske rezonance (MR) mozga pretpostavlja da dio oboljelih može imati prisutno odlaganje željeza, u nekih pacijenata se ono vidi u kasnijoj fazi bolesti, a može kod nekih biti povezan samo uz teže mutacije (Chien et al. 2011).

### 3.7. ACERULOPLAZMINEMIJA

Aceruloplazminemija je genetski poremećaj u kojemu se željezo postepeno nakuplja u mozgu i ostalim organima. Bolest se nasljeđuje autosomno recesivnim načinom što znači da su roditelji oboljele osobe asimptomatski nositelji mutacije.

Uzrok poremećaja je mutacija u genu za ceruloplazmin. Posljedično toj mutaciji, stvara se protein koji je nestabilan ili afunkcionalan te se prijenos željeza iz tkiva smanjuje. Time se tkiva opterećuju željezom, bilo da je pojačana apsorpcija iz probavnog trakta ili je oslabljena aktivacija iz zaliha u tkivu. Željezo iz stanica izlazi pomoću molekule feroportina, koja se veže neposredno uz ceruloplazmin koji oksidira Fe(II) u Fe (III), nakon čega se željezo veže za apotransferin. Bez ceruloplazmina feroportin ne otpušta željezo nego se razgradi unutar stanice te tako dolazi do njegovog nakupljanja.

Ceruloplazmin se nalazi i u astrocitima i vezan je za staničnu membranu. Bez njega astrociti ne mogu izbacivati željezo iz neurona što dovodi do oštećenja slobodnim radikalima željeza i pojave različitih neuroloških znakova.

Klinički je značajan trijas: degeneracija mrežnice, diabetes mellitus i neurološki znakovi koji se očituju u odrasloj dobi između 20. i 65.godine života (Miyajima et al. 2003). Neurološke promjene uključuju distoniju lica i vrata, tremor, koreju, disartriju, ataksiju i blefarospazam. Mogući klinički nalazi su i psihijatrijski problemi i demencija u četvrtom ili petom desetljeću života.

Uz kliničke pretrage, za dijagnozu je od velike važnosti magnetska rezonanca (MR) mozga koja pokazuje hipointenzitet signala u globus pallidusu, striatumu i talamusu na T2-mjerenoj slici. Također, abnormalan hipointenzitet se često nađe u jetri u kojoj je sadržaj željeza veći nego onaj u bazalnim ganglijima. Razlikovanju aceruloplazminemije od ostalih neurodegenerativnih bolesti

s taloženjem željeza u mozgu (NBIA) pridonosi niska koncentracija bakra i željeza u serumu i visoka koncentracija serumskog feritina.

### 3.8. NEUROFERITINOPATIJA

Neuroferitinopatija je jedini oblik neurodegenerativnih bolesti s taloženjem željeza u mozgu (NBIA) koji se nasljeđuje autosomno dominantnim načinom. Bolest je uzrokovana mutacijom gena *FTL* koji je važan za strukturu i stabilnost feritina. Kao rezultat poremećaja, u mozgu se odlažu željezo i feritin.

Ova bolest klinički nalikuje Huntingtonovoj bolesti. Obično počinje u srednjoj životnoj dobi, ali su također opisani i počeci bolesti u adolescenciji i u šestom desetljeću. Najčešće se očituje znakovima koreje ili distonije, a moguća je prisutnost parkinsonizma, disartrije i demencije. Međutim, smanjenje kognitivnosti nije istaknuto kao u Huntingtonovoj bolesti. Većina oboljelih razvija orofacijalnu distoniju, poseban oblik distonije povezan s govorom, koji pomaže u razlikovanju neuroferitinopatije i drugih bolesti (Crompton et al. 2005).

Mutacija *FTL* gena u četvrtom eksonu se pronađe u 80% oboljelih. Magnetska rezonancija (MR) mozga pokazuje odlaganje željeza u bazalnim ganglijima, a kasniji razvoj kavitacija i cističnih promjena u nukleus kaudatusu i putamenu su jedinstveni za neuroferitinopatiju (McNeill et al. 2008).

### 3.9. SINDROM WOODHOUSE-SAKATI

Woodhouse-Sakati sindrom je rijetki autosomno recesivni poremećaj. Uzrok bolesti je mutacija *DCAF17* gena. Sindrom uključuje hipogonadizam, diabetes mellitus, alopeciju, intelektualno i ekstrapiramidalno oštećenje. Neurološki znakovi obuhvaćaju žarišnu i generaliziranu distoniju, disartriju, smanjenje kognitivnih funkcija i progresivne ekstrapiramidalne simptome. Bolest obično nastupi tijekom adolescencije. Dodatni klinički znakovi su gluhoća, epileptički napadaji, senzorna polineuropatija, disartrija, skolioza, hiperrefleksija i razne kraniofacijalne abnormalnosti (visoko čelo, uleknuti korijen nosa, trokutasti oblik lica, hipertelorizam).

Magnetskom rezonancijom (MR) mozga se otkrije smanjen signal u globus pallidusu i substanciji nigri što odgovara odlaganju željeza. Uz to se nalaze znakovi oštećenja bijele tvari mozga. Većina nositelja mutacije i oboljelih osoba se prema dosadašnjim istraživanjima nalazi u bliskoistočnim zemljama, najviše u Saudijskoj Arabiji (Alazami et al. 2008).



### **3.10. NEURODEGENERACIJA POVEZANA S PROTEINOM COASY**

#### **(koenzim A sintaza)**

Ovaj neurodegenerativni poremećaj je uzrokovan mutacijom u genu za koenzim A sintazu i nasljeđuje se autosomno recesivno. Mutacije u koenzim A sintazi mogu se očitovati kao promjene u ekspresiji proteina i RNA i razini koenzima A u fibroblastima oboljelih osoba.

Bolest se očituje ranim početkom spastično-distonične parapareze i kasnijim razvojem oromandibularne distonije, aksonske neuropatije, parkinsonizma, kognitivnim oštećenjem i opsesivno-kompulzivnim ponašanjem. Dosad opisani pojedinci su imali sporu progresiju bolesti i bili su živi u svojim tridesetim godinama života iako im je onemogućen hod.

Dijagnoza bolesti se uz klinički pregled upotpunjava slikom magnetske rezonancije (MR) mozga koja pokaže smanjen intenzitet signala u globus palidusu i substanciji nigri što odgovara odlaganju željeza.

Moguće je da slika magnetske rezonancije (MR) mozga pokaže centralni hiperintenzitet okružen hipointenzitetom u globus palidusu, što nalikuje znaku „tigrovog oka“, no metoda kompjuterizirane tomografije (CT) mozga potvrdi da se radi o kalcifikatima u mozgu čime se isključi moguća dijagnoza neurodegeneracije povezane s pantotenat kinazom (PKAN). Oboljeli pojedinci koji su praćeni tijekom istraživanja su bili živi u svojim tridesetim godinama, unatoč teškim neurološkim oštećenjima, što upućuje na prisutnost preostale koenzim A enzimske aktivnosti (Dusi et al. 2014).

### **3.11. IDIOPATSKE NEURODEGENERATIVNE BOLESTI S TALOŽENJEM**

#### **ŽELJEZA U MOZGU**

Idiopatski oblik bolesti je nepoznatog uzroka, iako se sumnja da je genetski poremećaj. U mnogim obiteljima, oboljeli je prvi i jedini bolesni član, tako da je teško znati da li postoji određeni obrazac nasljeđivanja. Sumnja se da se u većine bolesnika radi o autosomno recesivno nasljednim poremećajima jer neke obitelji imaju više bolesne djece i bolest je češća u obiteljima u kojima su roditelji u nekom srodstvu, npr. daleki rođaci.

Simptomi bolesti su različiti, a najčešće uključuju distoniju, rigidnost i koreoatetozu.

Sumnja na idiopatski oblik bolesti se obično postavi nakon kliničkog pregleda i nalaza magnetske rezonancije (MR) mozga koji pokaže abnormalno nakupljanje željeza u mozgu. Nakon ovih pretraga se napravi genetsko testiranje. U slučaju da pacijent nema mutaciju jednog od deset poznatih gena povezanih s neurodegenerativnim bolestima s odlaganjem željeza u mozgu, klasificira se kao idiopatski oblik bolesti te se ostavlja mogućnost pronalaska specifičnog uzroka poremećaja.

#### **4. ODLAGANJE ŽELJEZA U MOZGU U OSTALIM NEURODEGENERATIVNIM BOLESTIMA**

U skupini neurodegenerativnih bolesti s odlaganjem željeza u mozgu (NBIA), bolesti kao što su aceruloplazminemija i neuroferitinopatija su uzrokovane mutacijama u genima izravno uključenim u metabolički put željeza, dok su neurodegeneracije povezane s pantotenat-kinazom 2 i 2-hidroksilazom masnih-kiselina uzrokovane mutacijom gena koji kodiraju proteine uključene u metabolizmu fosfolipida.

Odlaganje željeza u mozgu se može pronaći i u ostalim neurodegenerativnim poremećajima (koji nisu opisani ranije u ovom radu), a uzrokovani su mutacijom lizosomskih enzima. Zbog toga se postavlja pitanje o ulozi i posljedicama akumuliranog željeza u mozgu.

Odlaganje i disregulacija željeza u mozgu je opažena, između ostalog, u Huntingtonovoj bolesti (Tanaka et al. 1995), GM1 juvenilnoj gangliozidozi (Muthane et al. 2004), superficijalnoj siderozi (Spengos et al. 2004), multiploj sklerozi (Burgetova et al. 2010), fukozi (Gautschi et al. 2014). Također, navodi se poremećena utilizacija željeza u Friedreichovoj ataksiji koja dovodi do njegovog odlaganja u mozgu i smetnji u kretanju (Dusek et al. 2012).

Zbog otkrića sve većeg broja neuroloških i metaboličkih poremećaja s odlaganjem željeza, pridaje se sve veća važnost abnormalnom odlaganju željeza kao mogućem okidaču upalnih procesa, uzroku neurodegenerativnih promjena i gubitka neurona.

## 5. LIJEČENJE

Liječenje svih neurodegenerativnih bolesti s taloženjem željeza u mozgu se temelji na ublažavanju simptoma bolesti. Uz kvalitetnu medicinsku skrb, potreban je interdisciplinarni pristup kako bi se poboljšala kvaliteta života ovih pacijenata. Simptomatsko liječenje uključuje farmakološko liječenje epileptičnih napadaja, oralnu ili intratekalnu primjenu baklofena i terapiju levodopom koja je obično korisna samo u početku liječenja jer dovodi do neželjene pojave diskinezija.

Kao novije mogućnosti liječenja, koriste se stimulacija mozga dubokim elektrodama za ublažavanje distonije, kelacija (deferipron) i dokozaheksanoična kiselina (DHA) koji su trenutno u fazama istraživanja.

Važno je prevenirati sekundarne komplikacije distonije, kao što su pothranjenost i aspiracijska pneumonija, jer one mogu dovesti do prijevremene smrti. Oboljelima se treba omogućiti fizikalna terapija i govorne vježbe te invalidska kolica ili pomagala za hodanje ako bolesti dovede do poteškoća pri kretanju.

## 6. PROGNOZA

U većine pacijenata s neurodegenerativnim bolestima s taloženjem željeza u mozgu pojavljuje se razdoblje naglog pogoršanja bolesti koje traje 1-2 mjeseca i relativno stabilna međurazdoblja. Stopa progresije korelira s dobi u kojoj je bolest nastupila, što znači da djeca s ranijim nastupom simptoma obično imaju teži tijek bolesti. Kod takve djece, distonija može značajno ograničiti sposobnost hodanja i obično dovodi do potrebe za invalidskim kolicima već u djetinjstvu i adolescenciji. Očekivano trajanje života ovisi i o sekundarnim čimbenicima te se raniji smrtni ishod obično javi kao posljedica distonije i poteškoća gutanja, što može dovesti do pothranjenosti i aspiracijske pneumonije. Ipak, uz kvalitetnu medicinsku skrb većina oboljelih dostigne zrelost. U oboljelih s kasnijim početkom u odrasloj dobi, progresija je sporija u odnosu na one s početkom bolesti u djetinjstvu.

## 7. ZAKLJUČAK

Neurodegenerativne bolesti s taloženjem željeza u mozgu su progresivne i smrtonosne bolesti. Klinički znakovi ovog spektra bolesti su različiti i variraju u težini i brzini napredovanja, čak i unutar iste obitelji ili srodnika. Dosad nije otkrivena specifična terapija koja bi djelovala na uzrok ovih poremećaja, stoga se liječenje svodi na ublažavanje simptoma bolesti. S obzirom na težinu i progresivan tijek ovih poremećaja, potrebno je veliko znanje, kvalitetna medicinska skrb i interdisciplinarni pristup koji bi pacijentima olakšao njihove svakodnevne tegobe i poboljšao kvalitetu života. Očekuje se da će napredak molekularno-genetskog testiranja, kao i usavršavanja slikovnih dijagnostičkih metoda, pomoći u ranijem otkrivanju novih etioloških, patogenetskih spoznaja i doprinijeti razvoju etiološke terapije te skupine rijetkih bolesti.

## **ZAHVALE**

*Zahvaljujem se prof.dr.sc. Nini Barišić, svojoj mentorici, na stručnom vodstvu prilikom izrade ovog diplomskog rada, ljubaznosti, pomoći i savjetima.*

*Zahvaljujem se svojim prijateljima i kolegama na njihovoj nesebičnoj moralnoj potpori tijekom studiranja.*

*Posebnu zahvalnost dugujem svojim najbližima: roditeljima, braći, sestrama i zaručniku Juri koji su bili moja snaga i najveća podrška tijekom cijelog studiranja.*

## LITERATURA

1. Alazami AM, Al-Saif A, Al-Semari A et al. (2008) Mutations in C2orf37, encoding a nucleolar protein, cause hypogonadism, alopecia, diabetes mellitus, mental retardation, and extrapyramidal syndrome. *Am J Hum Genet* 83:684–91.
2. Albright AL, Ferson SS (2009) Intraventricular baclofen for dystonia: techniques and outcomes. Clinical article. *J Neurosurg Pediatr* 3:11–4.
3. Angelini L, Nardocci N, Rumi V et al. (1992) Hallervorden-Spatz disease: clinical and MRI study of 11 cases diagnosed in life. *J Neurol* 239: 417-425.
4. Behrens MI, Brüggemann N, Chana P et al. (2010) Clinical spectrum of Kufor-Rakeb syndrome in the Chilean kindred with ATP13A2 mutations. *Mov Disord* 25:1929–37.
5. Benke T, Butterworth B (2001) Palilalia and repetitive speech: two case studies. *Brain Lang* 78:62–81.
6. Burgetova A, Seidl Z, Krasensky J et al. (2010) Multiple sclerosis and the accumulation of iron in the Basal Ganglia: quantitative assessment of brain iron using MRI T2 relaxometry. *Eur Neurol* 63(3):136-43.
7. Castelnau P, Cif L, Valente EM et al. (2005) Pallidal stimulation improves pantothenate



- kinase-associated neurodegeneration. *Ann Neurol* 57:738–41.
8. Chiapparini L, Savoiaro M, D'Arrigo S et al. (2011) The “eye-of-the-tiger” sign may be absent in the early stages of classic pantothenate kinase associated neurodegeneration. *Neuropediatrics* 42:159–62.
  9. Chien HF, Bonifati V, Barbosa ER (2011) ATP13A2-related neurodegeneration (PARK9) without evidence of brain iron accumulation. *Mov Disord* 26:1364–5.
  10. Crompton DE, Chinnery PF, Bates D et al. (2005) Spectrum of movement disorders in neuroferritinopathy. *Mov Disord* 20:95–9.
  11. del Valle-López P, Pérez-García R, Sanguino-Andrés R et al. (2011) Adult onset Hallervorden-Spatz disease with psychotic symptoms. *Actas Esp Psiquiatr* 39:260–2.
  12. Delgado RF, Sanchez PR, Speckter H et al. (2012) Missense PANK2 mutation without “eye of the tiger” sign: MR findings in a large group of patients with pantothenate kinase-associated neurodegeneration (PKAN). *J Magn Reson Imaging* 35:788–94.
  13. Dick KJ, Al-Mjeni R, Baskir W et al. (2008) A novel locus for an autosomal recessive hereditary spastic paraplegia (SPG35) maps to 16q21-q23. *Neurology* 71:248–52.
  14. Dick KJ, Eckhardt M, Paisán-Ruiz C et al. (2010) Mutation of FA2H underlies a complicated form of hereditary spastic paraplegia (SPG35). *Hum Mutat* 31:E1251–60.

15. Dooling EC, Shoene WC, Richardson EP (1974) Hallervorden-Spatz syndrome. *Arch Neurol* 30:70–83.
16. Dusek P, Jankovic J, Le W (2012) Iron dysregulation in movement disorders. *Neurobiol Dis* 46(1):1-18.
17. Dusi S, Valletta L, Haack TB et al. (2014) Exome sequence reveals mutations in CoA synthase as a cause of neurodegeneration with brain iron accumulation. *Am J Hum Genet* 94:11–22.
18. Edvardson S, Hama H, Shaag A et al. (2008) Mutations in the fatty acid 2-hydroxylase gene are associated with leukodystrophy with spastic paraparesis and dystonia. *Am J Hum Genet* 83:643–8.
19. Elejalde BR, de Elejalde MMJ, Lopez F (1979) Hallervorden-Spatz disease. *Clin Genet* 16: 1-18.
20. Freeman K, Gregory A, Turner A et al. (2007) Intellectual and adaptive behavior functioning in pantothenate kinase-associated neurodegeneration. *J Intellect Disabil Res* 51:417–26.
21. Gautschi M, Merlini L, Calza AM et al. (2014) Late diagnosis of fucosidosis in a child with progressive fixed dystonia, bilateral pallidal lesions and red spots on the skin. *Eur J Paediatr Neurol* 18(4):516-9.

22. Grefory A, Hayflick SJ (2011) Genetics of neurodegeneration with brain iron accumulation. *Curr Neurol Neurosci Rep* 11(3):254-61 (June 2011) doi: 10.1007/s11910-011-0181-3
23. Gregory A, Hayflick SJ (2013) Neurodegeneration with Brain Iron Accumulation Disorders Overview. GeneReviews® [Internet]
24. Gregory A, Hayflick SJ (2002) Pantothenate kinase-associated neurodegeneration. In: Pagon RA, Adam MP, Ardinger HH et al. editors. GeneReviews® [Internet]. Seattle (WA):University of Washington, Seattle; 1993-2015.
25. Guimaraes J, Santos JV (1999) Generalized freezing in Hallervorden-Spatz syndrome: case report. *Eur J Neurol* 6:509–13.
26. Haack TB, Hogarth P, Kruer MC et al. (2012) Exome sequencing reveals de novo WDR45 mutations causing a phenotypically distinct, X-linked dominant form of NBIA. *Am J Hum Genet* 91:1144–9.
27. Hallervorden J, Spatz H (1922) Eigenartige Erkrankung im extrapyramidalen System mit besonderer Beteiligung des Globus pallidus und der Substantia nigra.: Ein Beitrag zu den Beziehungen zwischen diesen beiden Zentren. *Z Ges Neurol Psychiat* 79: 254-302.
28. Hartig MB, Hortnagel K, Garavaglia B et al. (2006) Genotypic and phenotypic spectrum of PANK2 mutations in patients with neurodegeneration with brain iron

- accumulation. *Ann Neurol* 59:248–56.
29. Hayflick SJ, Kruer MC, Gregory A et al. (2013)  $\beta$ -Propeller protein-associated neurodegeneration: a new X-linked dominant disorder with brain iron accumulation. *Brain* 136(Pt 6):1708-17 (June 2013) doi: 10.1093/brain/awt095.
  30. Hayflick SJ, Westaway SK, Levinson B et al. (2003) Genetic, clinical, and radiographic delineation of Hallervorden-Spatz syndrome. *N Engl J Med* 348:33–40.
  31. Jankovic J, Kirkpatrick JB, Blomquist KA et al. (1985) Late-onset Hallervorden-Spatz disease presenting as familial parkinsonism. *Neurology* 35: 227-234.
  32. Justesen CR, Penn RD, Kroin JS et al. (1999) Stereotactic pallidotomy in a child with Hallervorden-Spatz disease. Case report. *J Neurosurg* 90:551–4.
  33. Kliegman R, Stanton B, Behrman R et al. (2011) *Nelson Textbook of Pediatrics- 19 edition*, Philadelphia, Elsevier Saunders, 590.3:2058-60.
  34. Kruer MC, Paisán-Ruiz C, Boddaert N et al. (2010) Defective FA2H leads to a novel form of neurodegeneration with brain iron accumulation (NBIA). *Ann Neurol* 68:611–8.
  35. Mahoney R, Selway R, Lin JP (2011) Cognitive functioning in children with pantothenate kinase-associated neurodegeneration undergoing deep brain stimulation.

Dev Med Child Neurol 53:275–9.

36. Medina L, Chi TL, DeVivo DC et al. (1990) MR findings in patients with subacute necrotizing encephalomyelopathy (Leigh syndrome). *AJNR Am J Neuroradiol* 154:1269–74.
37. Meyer A (1958) The Hallervorden-Spatz syndrome. In: Greenfield, J. G. (ed.): *Neuropathology*. London: Edward Arnold Ltd P. 525ff
38. Miyajima H, Takahashi Y, Kono S (2003) Aceruloplasminemia, an inherited disorder of iron metabolism. *Biometals* 16:205–13.
39. Morgan NV, Westaway SK, Morton JE et al. (2006) PLA2G6, encoding a phospholipase A2, is mutated in neurodegenerative disorders with high brain iron. *Nat Genet* 38:752–4.
40. Muthane U, Chickabasaviah Y, Kaneski C et al. (2004) Clinical features of adult GM1 gangliosidosis: report of three Indian patients and review of 40 cases. *Mov Disord* 19(11):1334–41.
41. Paisan-Ruiz C, Bhatia KP, Li A et al. (2009) Characterization of PLA2G6 as a locus for dystonia-parkinsonism. *Ann Neurol* 65:19–23.
42. Pellicchia MT, Valente EM, Cif L et al. (2005) The diverse phenotype and genotype of

- pantothenate kinase-associated neurodegeneration. *Neurology* 64: 1810-1812.
43. Schneider SA, Brás JMT (2015) *Movement disorder genetics*, New York City, Springer Publishing 13:262-284.
  44. Sethi KD, Adams RJ, Loring DW et al. (1988) Hallervorden-Spatz syndrome: clinical and magnetic resonance imaging correlations. *Ann Neurol* 24: 692-694.
  45. Shevell M (1992) Racial hygiene, active euthanasia, and Julius Hallervorden. *Neurology* 42: 2214-2219.
  46. Singh P, Saggar K, Kaur M et al. (2012) Magnetic resonance imaging in pantothenate kinase-2-associated neurodegeneration. *J Pediatr Neurosci* 7:27-9.
  47. Sipe JC, Lee P, Beutler E (2002) Brain iron metabolism and neurodegenerative disorders. *Dev Neurosci* 24(2-3):188-96.
  48. Spengos K, Koutsis G, Tsivgoulis G et al. (2004) Superficial siderosis of the CNS. Case report and literature review. *Nervenarzt* 75:492-5.
  49. Tanaka R, Momoi T, Yoshida A et al. (1995) GM1 gangliosidosis: clinical and neuroradiological findings in an 11-years-old girl. *J Neurol* 242(5):299-303.
  50. Tanfani G, Mascalchi M, Dal Pozzo GC et al. (1987) MR imaging in a case of

- Hallervorden-Spatz disease. *J Comput Assist Tomogr* 11: 1057-1058.
51. Terespolsky D, Clarke JT, Blaser SI (1996) Evolution of the neuroimaging changes in fucosidosis type II. *J Inherit Metab Dis* 19:775–81.
  52. Timmermann L, Volkmann J (2010) Deep brain stimulation for treatment of dystonia and tremor. *Nervenarzt* 81(6):680–7.
  53. Williams DR, Hadeed A, al-Din AS et al. (2005) Kufor Rakeb disease: autosomal recessive, levodopa-responsive parkinsonism with pyramidal degeneration, supranuclear gaze palsy, and dementia. *Mov Disord* 20:1264–71.
  54. Yang EY, Campbell A, Bondy SC (2000) Configuration of thiols dictates their ability to promote iron-induced reactive oxygen species generation. *Redox Rep* 5:371–5.
  55. Yoon SJ, Koh YH, Floyd RA et al. (2000) Zinc superoxide dismutase enhances DNA damage and mutagenicity induced by cysteine/iron. *Mutat ReS* 448:97–104.
  56. Zhang YM, Rock CO, Jackowski S (2006) Biochemical properties of human pantothenate kinase 2 isoforms and mutations linked to pantothenate kinase-associated neurodegeneration. *J Biol Chem* 281:107–14.
  57. Zhou B, Westaway SK, Levinson B et al. (2001) A novel pantothenate kinase gene (PANK2) is defective in Hallervorden-Spatz syndrome. *Nature Genet* 28: 345-349.

58. Zorzi G, Zibordi F, Chiapparini L et al. (2011) Iron-related MRI images in patients with pantothenate kinase-associated neurodegeneration (PKAN) treated with deferiprone: results of a phase II pilot trial. *Mov Disord* 26:1756–9.



## ŽIVOTOPIS

Rođena sam 18. studenog 1988. u Mostaru, Bosna i Hercegovina. Osnovnu školu, kao i Opću gimnaziju sam pohađala u Ljubuškom. Od petog razreda osnovne škole do drugog razreda srednje škole sam bila aktivni sudionik na Ekološkom kvizu „Lijepa naša“ na kojem se održava natjecanje iz kemije, biologije i geografije. Nakon završetka osnovne škole proglašena sam učenicom generacije za školsku godinu 2002./2003.

Osim pohađanja redovne nastave na studiju medicine, bavila sam se demonstratorskim radom na Katedri za biologiju (2008-2010), a trenutno sam student demonstrator na Katedri za pedijatriju.

U ožujku 2013. sam bila sudionik na studentskom kongresu „CROSS 9“ u Zagrebu.

U siječnju 2015. sam pohađala i položila KPR-AVD tečaj na Zavodu za hitnu medicinu, Heinzelova 88.

Aktivno govorim engleski, a pasivno talijanski jezik.