

# Aneurizme Willisova arterijskog kruga

---

Zorić, Marko

Master's thesis / Diplomski rad

2015

Degree Grantor / Ustanova koja je dodijelila akademski / stručni stupanj: **University of Zagreb, School of Medicine / Sveučilište u Zagrebu, Medicinski fakultet**

Permanent link / Trajna poveznica: <https://um.nsk.hr/um:nbn:hr:105:880383>

Rights / Prava: [In copyright](#)/[Zaštićeno autorskim pravom.](#)

Download date / Datum preuzimanja: **2024-10-06**



Repository / Repozitorij:

[Dr Med - University of Zagreb School of Medicine Digital Repository](#)



**SVEUČILIŠTE U ZAGREBU  
MEDICINSKI FAKULTET**

**Marko Zorić**

**Aneurizme Willisova arterijskog kruga**

**DIPLOMSKI RAD**



**ZAGREB, 2015.**

**SVEUČILIŠTE U ZAGREBU**

**MEDICINSKI FAKULTET**

**Marko Zorić**

**Aneurizme Willisova arterijskog kruga**

**DIPLOMSKI RAD**

**ZAGREB, 2015.**

Ovaj diplomski rad izrađen je na Klinici za neurokirurgiju Medicinskog fakulteta u Zagrebu, Kliničkog bolničkog centra Zagreb pod vodstvom doc. dr. sc. Gorana Mraka, dr. med. i predan je na ocjenu u akademskoj godini 2014./2015.

Mentor: doc. dr. sc. Goran Mrak, dr. med.

## **Popis i pojašnjenje kratica**

ACA - prednja mozgovna arterija (lat. arteria cerebri anterior, eng. anterior cerebral artery)

ACoA - prednja komunikantna arterija (lat.arteria communicans anterior, eng. anterior communicating artery)

AVM – arterio-venska malformacija

BA - bazilarna arterija (lat. arteria basilaris, eng. basilar artery)

CT - kompjuterizirana tomografija (eng. computed tomography)

CTA - CT-angiografija (eng. CT-angiography)

CVI - cerebrovaskularni inzult (eng. cerebrovascular insult)

DACA - distalni dijelovi prednje mozgovne arterije (eng. distal anterior cerebral artery)

DSA - digitalna substrakcijska angiografija (eng. digital subtraction angiography)

FLAIR MRI - fluid-attenuated inversion recovery MRI

GCS - Glasgow koma skala (eng. Glasgow Coma Scale)

ICA - unutrašnja karotidna arterija (lat.arteria carotis interna,eng. internal carotid artery)

MCA - srednja mozgovna arterija (lat.arteria cerebri media, eng. medial cerebral artery)

MMP - metaloproteinaza (eng. metaloproteinase)

MRA - magnetna angiografija (eng. magnetic resonance angiography)

MRI - magnetna rezonancija (eng. magnetic resonance imaging)

MRA TOF- time of flight MRA

NAC - non assisted coiling

PCA - stražnja mozgovna arterija (lat. arteria cerebri posterior, eng. posterior cerebral artery)

PCoA - stražnja komunikantna arterija (lat. arteria communicans posterior, eng. posterior communicating artery)

SAH - subarahnoidalno krvarenje (eng. subarachnoidal hemorrhage)

SAC - stent assisted coiling

TIA - tranzitorna ishemijska ataka (eng transitory ischemic attack)

VA - vertebralna arterija (lat. arteria vertebralis, eng. vertebral artery)

## Sadržaj

Sažetak .....	0
Summary .....	0
1. Anatomija.....	1
2. Willisov krug-funkcija i varijacije.....	5
3. Patologija .....	8
4. Patofiziologija.....	10
5. Dijagnostika.....	12
6. Subarahnoidalno krvarenje(SAH).....	16
7. Simptomi i klinička slika .....	18
8. Komplikacije .....	21
9. Kirurško liječenje.....	23
10. Endovaskularno liječenje .....	27
11.Nova istraživanja.....	29
12. Zaključak.....	31
13.Zahvala .....	32
14.Literatura .....	33
15.Životopis.....	35

## Sažetak

Zorić, Marko

### Aneurizme Willisova arterijskog kruga

Aneurizme su abnormalna proširenja stijenke arterija. Moždane arterije su uz aortu najčešće mjesto nastanka aneurizmi. Po izgledu najčešće su vrećaste (sakularne) a po veličini mogu biti male, srednje, velike i gigantske. Nastaju najčešće u području prednje cirkulacije AcoA, MCA i ACA točnije oko 90% slučajeva, dok se samo 10% nalazi u području stražnje cirkulacije. Češće su kod žena, kod osoba s nasljednim bolestima poremećaja sinteze vezivnih vlakana, a rizični čimbenici za nastanak su pušenje, hipertenzija, neprimjerena upotreba alkohola itd. One su uglavnom asimptomatske, simptomi počinju tek prilikom rupture i kad nastane SAH. To je ozbiljno stanje koje nastaje izlivanjem arterijske krvi iz aneurizme i može biti praćeno jakim glavoboljama, parezom kranijalnih živaca, rigiditetom nuhalne regije i u najtežim i opsežnim krvarenjima dolazi do poremećaja svijesti sve do kome.

Dijagnoza se postavlja uz uzimanje anamneze i detaljnog neurološkog statusa pomoću radioloških pretraga. Koriste se: CT, CTA i DSA koji se smatra „zlatnim standardom“ jer može otkriti jako male aneurizme i jako mala krvarenja. Nakon što se postavi dijagnoza SAH-a pacijenta se hospitalizira, i daju se blokatori  $Ca^{2+}$ -kanala jer oni smanjuju vazosapazam što predstavlja najozbiljniju komplikaciju nakon SAH-a. Također se primjenjuje 3H liječenje (hemodilucija, hipertenzija, hipervolemija) nakon što se aneurizma zatvori endovaskularno (coiling) ili kirurški (clipping). Koji princip odabratu ovisi o iskustvu tima (neurokirurg i interventni neuroradiolog), obliku i veličini aneurizme, stanju pacijenta i komorbiditetima.

**Ključne riječi:** *sakularna aneurizma, subarahnoidalno krvarenje, digitalna subtrakcijska angiografija, endovaskularno liječenje, kirurško liječenje*

## Summary

**Zorić, Marko**

### Circle of Willis aneurysms

Aneurysms are abnormal widening of the arterial wall. They are most common in the cerebral arteries and the aorta. They have most commonly a sacular shape and depending on their size they can be divided into: small, medium, large and gigantic. Mostly they occur on ACA, ACoA and MCA in about 90% of all cases. The rest mostly occur on VA and BA. Aneurysms are more likely at women and some risk factors such as smoking, abuse of alcohol, high blood pressure are related with them but also some hereditary diseases like Ehlers-Danlos etc.

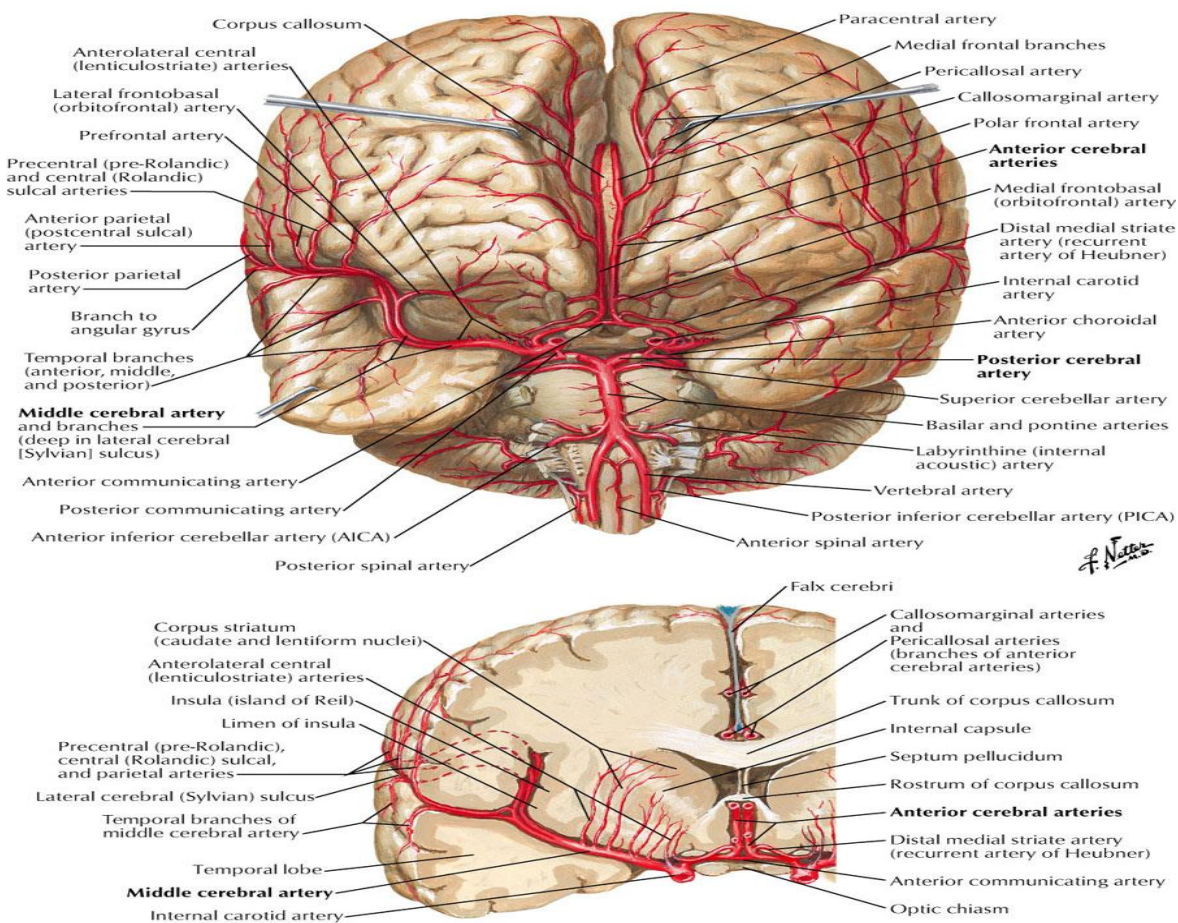
They are asymptomatic until they rupture and cause subarachnoid hemorrhage (SAH). This is a very serious medical condition which can be present with strong headaches „the strongest ever“, neck rigidity, palsy of cranial nerves and even coma in heavier cases of SAH. The diagnosis is made with proper neurological examination and radiological diagnostics. The golden standard is DSA but CT, CTA or MRI are also used. After the diagnosis the patient is moved to intensive care unit for further treatment, mostly 3H (hypertension, hypervolemia and hemodilution) the use of  $Ca^{2+}$ -blockers has been described as very useful for avoiding of vasospasm which can cause great complication afterwards. The last step is to decide which type of treatment to choose: endovascular (coiling) or surgical (clipping). The choice depends on many factors for instance the team (neurosurgeon and neuroradiologist), the size, location and shape of the aneurysm, the severity of the condition of the patient and comorbidities.

**Key words:** *saccular aneurysms, subarachnoid hemorrhage, digital subtraction angiography, coiling, clipping*



# 1. Anatomija

Arterijska opskrba mozga se odvija preko sustava prednje i stražnje mozgovne cirkulacije. Prednju cirkulaciju čine karotidne arterije, prednja mozgovna arterija (lat. arteria cerebri anterior, eng. anterior cerebral artery ACA) i srednja mozgovna arterija (lat. arteria cerebri media, eng. medial cerebral artery MCA), te njihovi ogranci. Dok stražnju cirkulaciju čine vertebralne arterije, bazilarna arterija, stražnja mozgovna arterija (lat. arteria cerebri posterior, eng. posterior cerebral artery PCA) i njihovi ogranci. Prednja cirkulacija je nastavak unutrašnje karotidne arterije (lat. arteria carotis interna, eng. Internal Carotid Artery ICA), a stražnja cirkulacija spada u vertebro-bazilarni slijev. Točnije dvije vertebralne arterije (lat. arteria vertebralis, eng. vertebral artery VA) se na razini ponsa spoje u jednu bazilarnu arteriju (lat. arteria basilaris, eng. basilar artery BA) od koje se odvajaju dvije PCA, za svaku stranu po jedna (slika 1 i 2).



Slika 1: Prikaz mozgovnih arterija. Preuzeto s: [http://www.angiocalc.com/image\\_library.php](http://www.angiocalc.com/image_library.php)

ICA nastaje u području vrata kada se zajednička karotidna arterija (lat. arteria carotis communis) podijeli na ICA koja opskrbljuje unutrašnje strukture tj. mozak, te vanjsku karotidnu arteriju (lat. arteria carotis externa) koja opskrbljuje arterijskom krvlju područje vrata, lica i vanjske dijelove glave (Greenberg Mark S, Handbook of Neurosurgery, 2010).

ICA ima četiri segmenta. Prvi (C1) se naziva cervikalni (pars cervicalis) i to je početni dio koji nastaje na bifurkaciji zajedničke karotidne arterije ( lat.arteria carotis communis). Sljedeći segment je petrozni (pars petrosa) (C2) koji zapravo čini početni intrakranijski dio koji prolazi kroz canalicus caroticus. Treći segment je (C3) kavernozi (pars cavernosa) kada se nalazi unutar kavernoznog sinusa. Posljednji (C4) je supraklinoidni (pars supraclinoidalis) dio u kojem daje krajnje ogranke ACA, MCA i stražnju komunikatnu arteriju (lat. arteria communicans posterior, PCoA) (Rhoton i suradnici, Cranial Anatomy and Surgical Approaches, 2002).

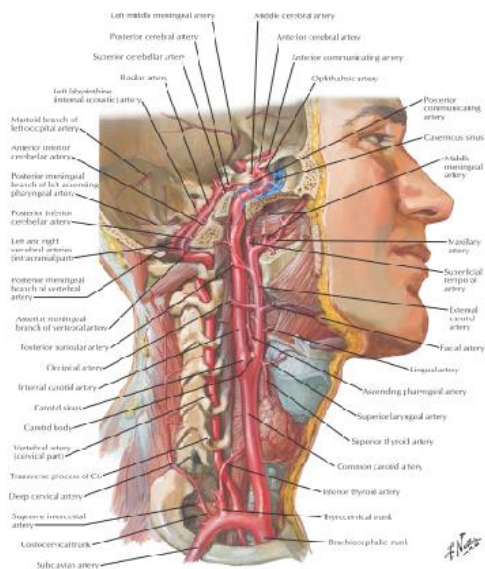
ACA ima svoj proksimalni kraj ili prekomunikatni dio i distalni tj. postkomunikatni dio. Naime prednja komunikatna arterija (lat. arteria communicans anterior, ACoA) povezuje lijevu i desnu ACA. Početni dio ACA je prvi segment (A1), nakon toga slijedi drugi segment (A2) koji se naziva infrakalosalni dio (pars infracallosal), nakon toga slijedi (A3) prekalosalni (pars precallosal), potom četvrti segment (A4) suprakalosalni (pars supracallosal) i peti (A5) koji se naziva postkalosalni (pars postcallosal) (Rhoton i suradnici, Cranial Anatomy and Surgical Approaches, 2002) .

MCA je najdeblja i najkompleksnija arterija. Ona je najčešće čak dvostruko deblja od ACA. Ona ima 4 segmenta. Prvi segment (M1) se naziva sfenoidalni (pars sphenoidalis), drugi segment (M2) je inzularni (pars insularis), treći segment (M3) je operkularni (pars opercularis) te četvrti (M4) ujedno i zadnji segment (pars terminalis) koji se nalazi nakon što MCA izađe iz fissure lateralis (Sylvii) te daje krajnje ogranke kojima opskrbljuje veći dio konveksiteta mozga (Rhoton i suradnici, 2002) . Prednji i orbitalni dio mozga krvlju opskrbljuje ACA. Stražnji dio mozga tj. područje iza sulcus parietooccipitalis dobiva arterijsku krv iz vertebrobazilarnog slijeva tj. iz PCA i BA koja nastaje spajanjem dviju VA .

PCA ima 4 segmenta: P1 koji se nalazi od početnog dijela arterije cerebri posterior kada se odvoji od BA te seže do PCoA. P2 je segment koji je nastavak prvog dijela i seže do cisterne ambiens i stražnjeg dijela moždanog debla, (P3) se naziva kvadrigeminalni dio te seže dalje

straga i lateralno preko cisterne quadrigemine do prednjeg ruba fissure calcarine, posljednji dio P4 koji ide prema samom korteksu (Rhoton i suradnici, Cranial Anatomy and Surgical Approaches 2002).

VA je najveći ogranak arterije subclavie. Ima 4 segmenta: početni dio (V1) se naziva preforaminalni koji je usmjeren straga i gore, ide između m. scalenus anterior i m. longus colli, drugi dio (V2) je foraminalni kada VA prolazi kroz foramen transversarium od šestog vratnog (C6) do drugog vratnog kralješka-axisa (C2). Treći segment (V3) je kada VA prođe foramen transversarium prvog vratnog kralješka-atlasa (C1), od massae laterales zavija prema straga i medijalno te probija membranu atlantooccipitalis, i dolazi u foramen magnum gdje probija duru mater i smješta se subarahnoidalno. Četvrti segment (V4) je intraduralni dio koji se penje prema gore, te se na početnom dijelu ponsa u sulcusu basilarisu spaja s drugom VA koja dolazi s druge strane u BA (Greenberg Mark S, Handbook of Neurosurgery,2010).

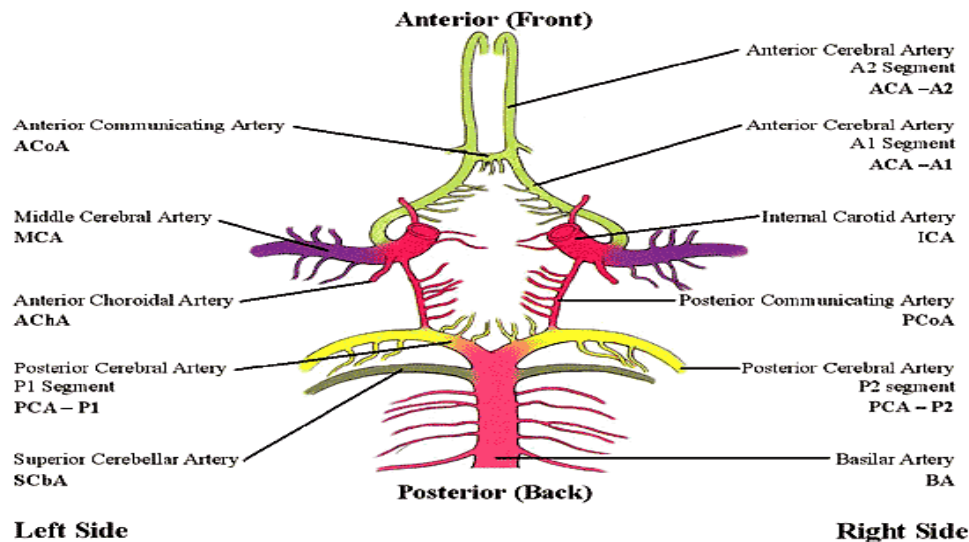


Slika 2: Prikaz vaskularizacije glave i vrata Preuzeto iz: Netter's Atlas of human anatomy, 6<sup>th</sup> editon

Komunikacija prednje cirkulacije i stražnje cirkulacije se odvija preko prednjih i stražnjih komunikantnih arterija (ACoA. i PCoA) te tako čine Willisov arterijski krug. Same komunikatne arterije mogu biti jako korisne ukoliko zbog suženja dođe do slabije perfuzije mozga na jednoj strani, one mogu kompenzirati taj nedostatak tako da dio arterijske krvi oprkrbljuje i kontralateralnu stranu mozga. Izgled gore navedenog Willisov kruga predstavlja jedan balansirani krug koji se nažalost susreće u samo 18% populacije. Zapravo u populaciji situacija može biti jako različita i odudarati od ovog modela, tako npr. PCoA može biti hipoplastična u 20-25% (Greenberg Mark S, Handbook of Neurosurgery, 2010).

## 2. Willisov krug-funkcija i varijacije

Mozak čini samo 2% težine čitavog tijela a troši 25% kisika iz cirkulacije, podatak je to koji značajno govori u prilog da je vaskularizacija i opskrba mozga krvlju i kisikom jako bitna. Ta opskrba kisikom i hranjivim tvarima se odvija preko ICA, sustava vertebro-bazilarnog slijeva arterija i preko Willisovog kruga koji se nalazi na samoj bazi mozga(slika 3). Prvi opis je učinio Thomas Willis 1662. u Henceworthu, iako se naziva krugom stvarno je zapravo poligonalnog oblika. Rađeno je iza toga mnogo studija koje su opisivali izgled Willisovog kruga.



Slika 3: Prikaz Willisovog arterijskog kruga. Preuzeto s :

<https://www.pinterest.com/pin/162411130285017035/>

Jedna istraživačka skupina koja je radila istraživanje na ljudskim kadaverima unutra nekoliko godina, predvođena Gunnal S. A. i suradnicima otkrila je da normalan izgled i kompletan Willisov krug prisutan tek u 60 % slučajeva, dok se varijacije nalaze u čak 40% slučajeva (Gunnal S. A. i suradnici, 2014). Varijacije uključuju aplazije arterija, hipoplazije, duplikacije, fenestracije itd. Među najčešćim varijacijama su aplazija i hipoplazija i to u 50% kod PcoA i 40% kod AcoA, a ukupno je nađeno 21 vrsta različitih varijanti Willisovog kruga (Gunnal S. A. i suradnici, 2014). U 10% slučajeva nalazi se nekompletan Willisov krug, iako ta brojka jako varira od literature do literature, ali najčešće je uzrokovana aplazijom PcomA. Ovo istraživanje je korisno jer uz ova morfološka saznanja o izgledu, zapravo i pokazuje da su aneurizme Willisovog kruga češće

nađene kod osoba koje imaju varijabilan Willisov krug (Gunnal S. A. i suradnici, 2014). Značaj ovog rada je velik jer govori o visokom postotku varijabilnosti Willisovog kruga što treba uzeti u obzir kod cerebrovaskularnih postupaka. Često se navodi da u slučaju hipoplazije, aplazije jedne arterije jedne strane Willisovog krug ima značajnu ulogu u kompenziranju nedostatka, no ovo istraživanje malo zapravo govori o funkcionalnoj ulozi Willisovog kruga, jer se ne može na osnovi samo morfologije zaključiti o samoj funkciji.

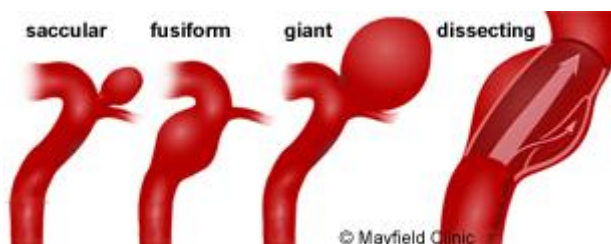
Uvriježeno je mišljenje da Willisov krug ima kompenzatornu ulogu u slučajevima kada postoji stenoza cerebralnih arterija jedne strane onda se odvija dovod krvi i hranjivih tvari nužni za metabolizam mozga s druge strane preko komunikativnih arterija. No ipak postoji istraživanje koja gleda ulogu Willisovog kruga na drugačiji način.

Naime gledajući evolucijski, druge vrste poglavito ptice i sisavci imaju mozgovne arterije koje opskrbljuju mozak preko sustava sličnog Willisovog, a imaju oblik „X“, „H“ ili „I“. Razvojem života na zemlji i postankom ljudi dolazi do promjena zbog krvotoka koji se od tada odvija pod većim krvnim tlakom zbog uspravnog hoda. Zbog porasta tlaka krvne žile trebaju biti prilagođene na jače pulsne udare usred višeg krvnog tlaka. Samim time mozgovne imaju kao prilagodbu, glatko-mišićne stanice su usmjerene perpendikularno što predstavlja značajnu prilagodbu. Sve ostale arterije u tijelu usporedbe radi imaju glatko-mišićne stanice usmjerene kružno. Ukoliko su tlak i pulsni udar jako povišeni, može doći i do aneurizmatškog širenja arterije i u konačnici do rupture jer se sama stijenka ne može oduprijeti hemodinamskom stresu. Istraživači smatraju da je dijametar komunikativnih arterija nedovoljno velik (manji od 5mm) da omogući funkcionalni protok, ako bi protoka i bilo on bi mogao kompenzirati samo suženja na početnom dijelu Willisovog kruga, ali pošto su suženja najčešća na distalnim dijelovima MCA i proksimalnim dijelova ICA stara teorija kompenzacije nema znanstvene podloge. Osim toga smatra se da je zapravo uloga Willisovog kruga da preko komunikativnih arterija prenosi pojačani pulsni tlak i hemodinamski stres, jer distalni dio mozgovne cirkulacije točnije mikrocirkulacija ima malu mogućnost prilagodbe „compliance“ na nagle i skokovite promjene hemodinamike. Time se zapravo sprečava njihova ruptura, ali i oštećenje krvno-moždane barijere koja je jako bitna za normalno funkcioniranje (Vrselja Z i suradnici, 2014).

Druga skupina istraživača iz Kine mjerila je eksperimentalno protoke kroz Willisov krug i pokazali su da uslijed stenozе ICA veće od 40% ipsilateralna PcoA preuzima funkciju i u slučaju hipoplazije PcoA to može imati jake reperkusije. Ovo istraživanje bi moglo doprinijeti shvaćanju uloge komunikatnih arterija i možda u budućnosti biti značajno u dijagnostičkom i terapijskom pristupu (Zhu G i suradnici, 2015).

### 3. Patologija

Aneurizme su abnormalno proširenje arterijske stijenke. Morfološki se dijele na: vrećaste, cilindrične i vretenaste (slika 4). Male vrećaste (sakularne) aneurizme Willisovog arterijskog kruga nazivaju se bobičastim aneurizmama i karakteristične su za intrakranijalne aneurizme (Damjanov I, Patologija, 2011). Prema veličini dijele se na: male (do 5mm), srednje (5-10mm), velike (10-25mm) i gigantske (veće od 25mm) (Winn R. H. I suradnici, Youmans Neurological Surgery, 2011). Osim toga intrakranijske aneurizme mogu biti: disekcijske ako nastaju disekcijom krvne žile pa krv prodre u stijenku, te infektivne koje nastaju uslijed nekroze i upale arterijske stijenke zbog gljivične ili bakterijske infekcije. Aneurizme su u 70-75% osoba solitarne, dok kod 25-30% slučajeva mogu biti multiple. Njihova je etiologija multifaktorijalna (Winn R. H. I suradnici, Youmans Neurological Surgery, 2011).



Slika 4: Vrste aneurizmi. Preuzeto s: <http://www.mayfieldclinic.com/PE-AneurUn.htm>

Dijelom su uzrokovane nasljeđem, a dijelom utjecajem okoliša tj. rizičnim čimbenicima. Često se pojavljuju u sklopu arterijske hipertenzije, arterijsko-venskih malformacija te u sklopu određenih genskih bolesti koje uzrokuju poremećaje vezivnog tkiva, kao što je Ehlers-Danlosov ili Marfanovog sindroma koji uzrokuju poremećaj sinteze kolagena i fibrilina (Winn R. H. I suradnici, Youmans Neurological Surgery, 2011). U zadnja tri desetljeća veliku pažnju je dobilo istraživanje pojave obiteljske povezanosti intrakranijalnih aneurizmi. Rađena su 4 istraživanja: Norrgård i suradnici 1987. u Švedskoj, Ronkainen i suradnici 1993. u Finskoj, Schievink i suradnici 1995. u Rochesteru te de Braekeleer i suradnici u Kanadi 1996. (Winn R. H. I suradnici, Youmans Neurological Surgery, 2011). Njihov zaključak je bio da 8-20 % svih pacijenata sa subarahnoidalnim krvarenjem (SAH, eng. subarachnoidal hemorrhage) ima rođaka od prvog do trećeg koljena koji su imali također SAH uzrokovano puknućem intrakranijske

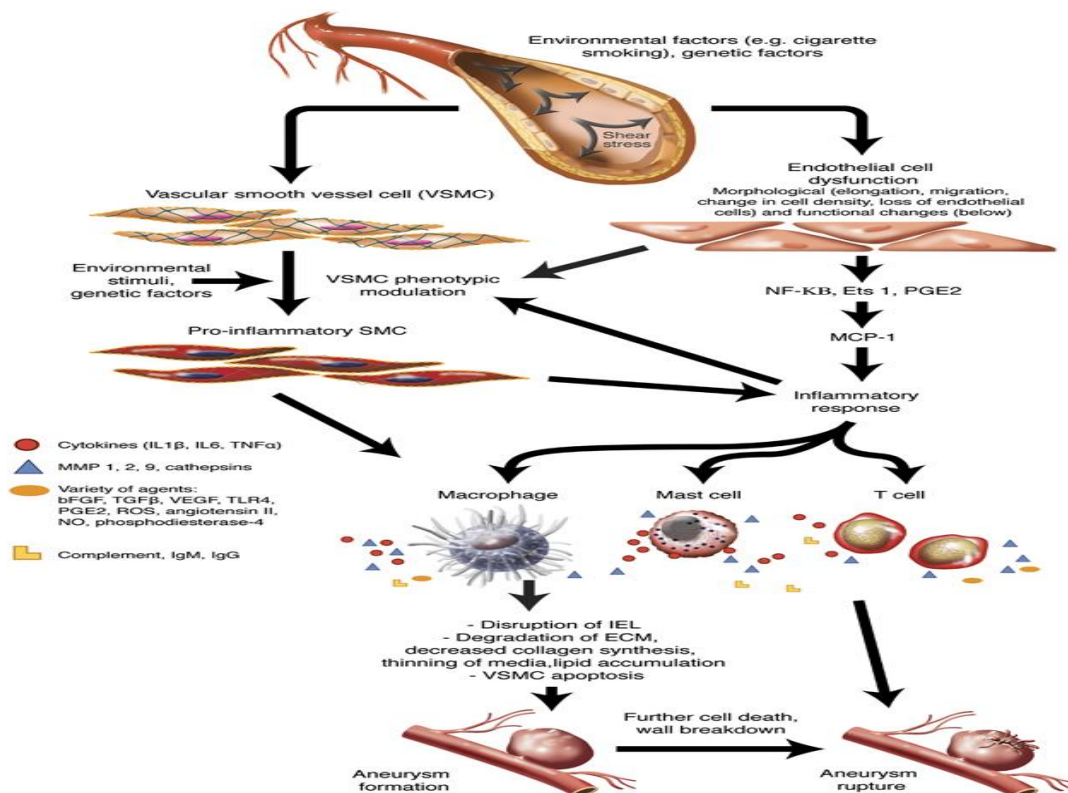


aneurizme što jako govori u prilog nasljednosti. Nema ususglašenog stava oko obrasca nasljeđivanja, no vjeruje se da je autosomno, u prilog autosomnog dominantnog govore zapažanja da je pojavnost slabija kod rođaka drugog i daljnjih koljena. Po pitanju rizičnih čimbenika i okoliša smatra se da pušenje, hipertenzija i neumjerena upotreba alkohola čine najveću opasnost za nastanak aneurizmi (Winn R. H. I suradnici, Youmans Neurological Surgery, 2011). Iako je njihova podloga nastanka još uvijek slabo objašnjena i istražena, može se reći da nasljeđe igra veću ulogu kod aneurizmi koje se pojavljuju kod mlađih osoba dok rizični čimbenici su značajniji kod starijih pacijenata.

Aneurizme većim dijelom nastaju u području prednje mozgovne cirkulacije 90% , a samo 10 % u području stražnje cirkulacije. Najčešće nastaju na području račvišta pa ih zovemo bifurkacijske a mogu nastati i na postraničnim stijenkama Willisovog arterijskog kruga pa se nazivaju side-wall anurizme. Učestalije su kod žena dva puta, a najčešće se klinički očituju u srednjoj dobi. Čak se može naći u 2-3% obduciranih osoba kao usputni nalaz. Veličina aneurizme je uglavnom do 1cm, ali mogu biti i veće te se nazivaju makroaneurizme i gigantske. S povećanjem aneurizme raste i rizik od rupture. Osim toga nije rijetkost da se nađu i višestruke-multiple anurizme (Winn R. H. I suradnici, Youmans Neurological Surgery, 2011)..

## 4. Patofiziologija

Smatra se da je nastanak aneurizmi uzrokovan disbalansom s jedne strane mogućnosti normalnih mehanizama popravka i održavanje stijenke te hemodinamskog stresa zbog visokog krvnog tlaka s druge strane. Zapravo složena kaskada koja uključuje promjene na tkivnoj, staničnoj i molekularnoj razini je podloga nastanka aneurizmi. Naime proteoliza ili razgradnje stijenke je uzrokovana zbog nekoliko mogućih procesa a to su: kronična upala, apoptoza, proteoliza matriksa i stanica metaloproteinazama(MMP) (slika 5). Kronična upala je karakterizirana aktivacijom imunološkog sustava, te infiltracijom B i T limfocitima, makrofazima i aktivacijom komplementa a određena istraživanja su pokazala da je nastanak aneurizme te rizik puknuća u proporcionalnoj vezi s jačinom upale (Winn R. H. I suradnici, Youmans Neurological Surgery, 2011).



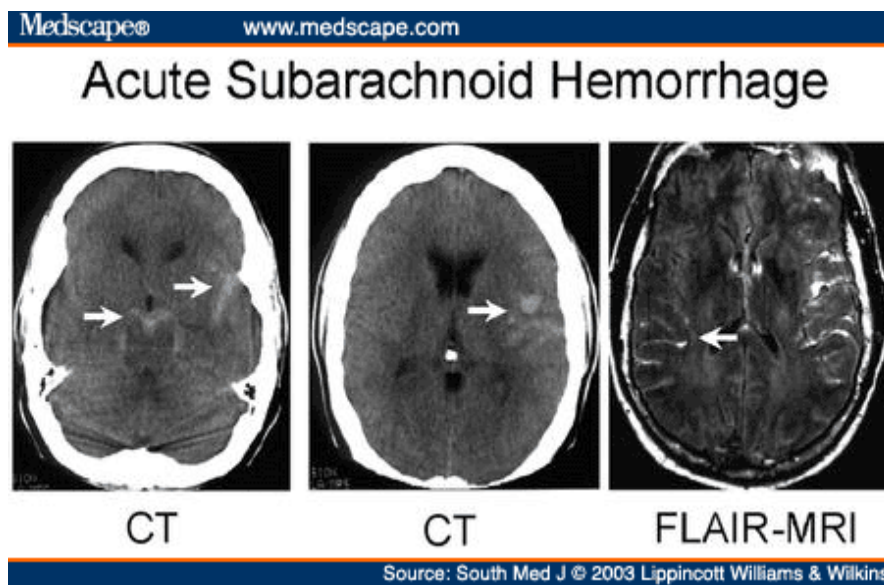
Slika 5: Prikaz patofiziološke kaskade nastanka aneurizme. Preuzeto s: [www.nature.com](http://www.nature.com)

Apoptoza je odumiranje stanice, a istraživači su otkrili da je kod aneurizmi pronađen smanjen broj stanica u mišićnom sloju, dok je u rupturiranim taj broj odumrlih stanica još veći. Značaj ovog podatka je tim veći jer se uvidjelo da je apoptoza jako rijedak proces kod arterija normalne stijenke. MMP su skupine proteina bitne u remodeliranju stijenke krvne žile, pojačana ekspresija i aktivnost skupine 2 i 9 (MMP i 2 MMP 9) koji razgrađuju vezivna vlakna poglavito kolagen i elastin upravo je pronađena u osoba s rupturiranim aneurizmama (Winn R. H. I suradnici, Youmans Neurological Surgery, 2011)..

Svi ovi faktori zajednički pridonose kako nastanku tako i povećanju aneurizmi. Samim porastom aneurizme povećava se i rizik rupture. Kod rupture dolazi do krvarenja, tj. izlivanja arterijske krvi iz rupturirane aneurizme u subarahnoidalni prostor. Pošto se u tom prostoru nalaze živci, te bogato inervirane moždane ovojnice simptomi koji se javljaju su najčeće jake glavobolje te pareze kranijalnih živaca. Zbog nakupljanja velikih količina krvi unutar subarahnoidalnog prostora u nastavku dolazi do poremećaja toka likvora, tj. do širenja ventrikula i hidrocefalusa. Uslijed krvarenja obrambeni mehanizam krvnih žila je vazospazam koji se često događa i kod ruptura aneurizmi, što negativno utječe na moždano tkivo jer uzrokuje hipoperfuziju i hipoksiju, a u konačnici odumiranje moždanog parenhima (Winn R. H. I suradnici, Youmans Neurological Surgery, 2011).

## 5. Dijagnostika

Danas se za prikazivanje i dijagnosticiranje koriste: invazivna radiološka pretraga digitalna subtrakcijska angiografija (DSA) te neinvazivne pretrage CT (kompjuterizirana tomografija), CT-angiografija (CTA) i MRI (magnetna rezonancija) i MRA (magnetna angiografija) (slika 6). Prikaz aneurizmi je jako bitan jer se može pomoću računalne obrade dobiti rekonstrukcije krvožilnog sustava koje služe da se dobiju precizni izračuni o izgledu, polazištu, volumenu aneurizme kao i o njezinom vratu što u konačnici pomaže kod izbira pravog terapijskog postupka. To može biti endovaskularni pristup, eng. coiling ili otvorena neurokirurška operacija stavljanjem klipse, eng. clipping (Hebrang A i suradnici, Radiologija, 2007).



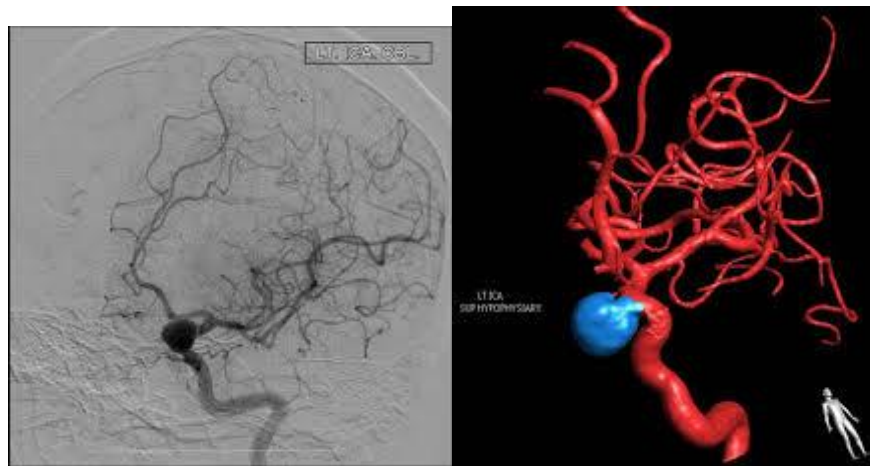
Slika 6: Prikaz SAH-A na CT-u i FLAIR-MRI preuzeto s:

[http://www.medscape.com/viewarticle/452843\\_2](http://www.medscape.com/viewarticle/452843_2)

Nalaz CT-a se koristi kao pretraga koju se prvo radi kod sumnje na SAH. Osjetljivost ove pretrage da otkrije krvarenje raste s količinom krvi te jasno s kvalitetom uređaja. Bitan faktor u interpretaciji je i vrijeme tj. raspon od trenutka krvarenja do slikanja CT uređajem, jer unutar prvih 24 sata CT pokazuje 92% svih SAH-ova, dok nakon 5 dana znakove krvarenja i hidrocefalusa pokazuje samo u 58% slučajeva (Winn R. H. I suradnici, Youmans Neurological Surgery, 2011). Prognostički za tijek i ishod samog SAH-a od osobitog značaja mogu biti

znakovi vazospazma i intraventrikularnog krvarenja koji su opisali Fischer i suradnici. No daljnje studije su pokazale da za procjenu vazospazma i sekundarnih oštećenja uzrokovana njime bolje govore podaci o nestanku tj. resorpciji krvi po danima nakon krvarenja. CTA ima korisno mjesto kod prikaza malih aneurizmi, u koje bi spadale sve one dijametra manjeg od 3mm, a to može pomoći i oko izbora za endovaskularno liječenje (Winn R. H. I suradnici, Youmans Neurological Surgery, 2011)..

MRI ima sličnu ali malo nižu osjetljivost za SAH, no zbog nepraktičnosti primjene, poglavito duljine trajanja ne koristi se toliko često. Sekvence T2 i FLAIR (fluid-attenuated inversion recovery) pokazuju najbolji prikaz. Postoperativno MRI treba provoditi oprezno jer klipse koje se koriste ne smiju biti feromagnetične, jer bi to uzrokovalo pomicanje kada su unutar magnetnog polja uređaja i moglo bi dovesti do pogubnih posljedica. Današnje klipse su od titanija, aluminija ili drugih legura koje nisu feromagnetične pa ne bi trebalo biti bojazni oko postupka (Winn R. H. I suradnici, Youmans Neurological Surgery, 2011).



Slika 7: Prikaz aneurizme pomoću DSA I 3D rekonstrukcije. Preuzeto s :  
<http://radiology.casereports.net/index.php/rcr/article/view/620/969>

Lumbalna punkcija može pomoći ukoliko stanje nije jasno, tj. ako na CT-u nema jasnih znakova SAH-a. Ukoliko pronađemo eritrocite u sve 3 epruvete cerebrospinalnog likvora to govori u prilog SAH-a. Osim za ovo stanje lumbalna punkcija i nalaz cerebrospinalnog likvora može pomoći ako diferencijalno dijagnostički sumnjamo na infektivni meningitis. Pošto je makroskopska diskriminantna mogućnost otkrivanja ograničena, može pomoći centrifugiranje cerebrospinalnog likvora, koji će pokazati ksantokromiju zbog hemoliziranih eritrocita, ili

korištenje još finije metode fotospektrometrije (Winn R. H. I suradnici, Youmans Neurological Surgery, 2011). Kontraindikacije koje treba uzeti u obzir su: ako pacijent ima povišen intrakranijalni tlak jer može doći do uklještenja tonzila maloga mozga što dovodi do kardiorespiratornog aresta, ukoliko pacijent ima poremećaj zgrušavanja, arterio-vensku malformaciju(AVM) u spinalnom kanalu ili infekciju na mjestu izvođenja lumbalne punkcije, u svim gore navedenim stanjima ne smije se izvoditi lumbalna punkcija (Winn R. H. I suradnici, Youmans Neurological Surgery, 2011).

Smatra se da je DSA „zlatni standard“ kod spontanog atraumatskog SAH-a koji nam može dati odgovor gdje je krvarenje i što je u podlozi. Iako razvojem tehnologije je mogućnost CT-a poglavito onog s 64 ili više sloja omogućuje jako dobru 3D rekonstrukciju, pa ako je dijagnoza jasna nije potrebno raditi DSA (slika 7). Ukoliko stanje nije jasno, a CTA ne govori o jasnoj podlozi onda je preporučljivo učiniti DSA. Kod drugih stanja kao što su AVM, multiple i složene aneurizme primjena DSA je metoda izbora. Sam postupak se sastoji od davanja kontrasta intravaskularno kroz kateter koji uvodimo kroz femoralnu arteriju i pratimo punjenje i dinamiku punjenja u potrazi za mogućim poremećajima (Winn R. H. I suradnici, Youmans Neurological Surgery, 2011).

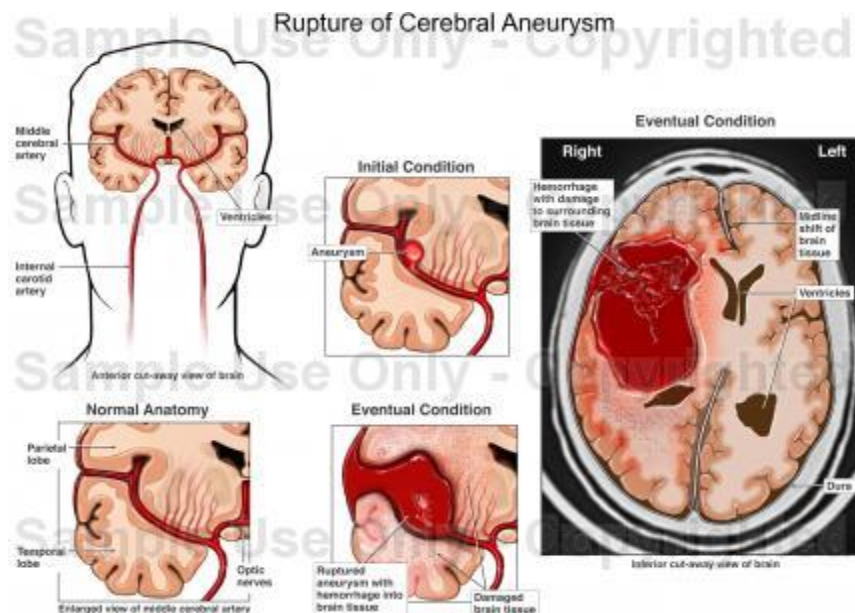
Rizik postupka je 1.3% , a rizik je veći kod osoba starije dobi i s komorbiditetima, učestalost alergijske reakcije na kontrastno sredstvo je 1:5000. Croft i suradnici su napravili jednu meta-analizu komplikacija DSA kod osoba s SAH-om i AVM s jedne strane te tranzitorna ishemijska ataka (TIA) i s cerebrovaskularnim inzultom (CVI), zaključak istraživanja je bio da je kod pacijenta s SAH-om rizik komplikacija manji nego kod osoba s TIA-om i moždanim udarom (Croft i suradnici, 1999). Ruptura aneurizme uslijed ove pretrage je rijetkost, i ne postaje usuglašeni kriteriji oko vremena kada izvoditi DSA jer neka istraživanja govore da je rizik rupture veći unutar 6 sati od SAH-a pa tada ne bi trebalo raditi DSA, dok druga istraživanja to nisu potvrdila (Winn R. H. I suradnici, Youmans Neurological Surgery, 2011).

Unatoč svim ovim pretragama dio SAH-ova ostaje nepoznatog uzroka točnije od 9-30% , kod njih je preporučljivo nakon negativne DSA napraviti MRI. Dio ovakvih slučajeva je uzrokovan totalnom trombozom aneurizme nakon krvarenja, pa se ne može otkriti što je često slučaj kod ACoA. Određena skupina također ima DSA negativni nalaz SAH-a koji se očituje nakupljanjem dominantno krvi u prepontinoj i perimezencefaličkoj cisterni uslijed rupture prepontinih i

perimezencefaličkih vena, to stanje zovemo perimezencefalički SAH koje je benigno stanje i ukoliko smo isključili aneurizmu stražnje cirkulacije nije potrebna daljnja obrada . (Winn R. H. I suradnici, Youmans Neurological Surgery, 2011).

## 6. Subarahnoidalno krvarenje(SAH)

Subarahnoidalno krvarenje se dijeli na traumatsko i netraumatsko. Traumatsko nastaje uslijed traume i pucanja krvnih žila koje se nalaze unutar subarahnoidalnog prostora, ono kao takvo može biti arterijsko ili vensko krvarenje. S druge strane, postoji spontani SAH koji najčešće nastaje pucanjem cerebralnih aneurizmi. One su zapravo uzrok oko 70% spontanih atraumatskih SAH-ova. Od ostalih uzroka treba svakako navesti vaskulitise vezane uz središnji živčani sustav, intrakranijske tumore, disekcije cerebralnih krvnih žila, rupturu malih površinskih i perforantnih ogranaka, ali ne smije se zaboraviti da se u 14-22% slučajeva ne može ustanoviti uzrok krvarenja i oni spadaju u nepoznatu etiologiju.



Slika 8: Prikaz ruptуре aneurizme. Preuzeto s:

<http://www.doereport.com/generateexhibit.php?ID=10448&ExhibitKeywordsRaw=&TL=&A=>

Prema većini podataka iz zapadnog svijeta incidencija SAH-a zbog ruptуре je između 6-8 osoba/slučaja na 100000 stanovnika. SAH je vrlo ozbiljno stanje u kojem čak 10% pacijenata umire prije nego što stigne do bolnice, a ukupna smrtnost je oko 45% pri čemu su najčešći razlozi smrti neurogeni plućni edem i srčani zastoj. Za pacijente koji su preživjeli inicijalno krvarenje najčešći uzrok smrti je ponovno krvarenje „rebleeding“ zbog čega je cilj liječenja što ranije zatvoriti aneurizmu kako bi s taj rizik smanjio. Osobe starije dobi su pod povećanim



rizikom za nepovoljniji ishod liječenja (Winn R. H. I suradnici, Youmans Neurological Surgery, 2011).

SAH ima vrhunac pojavljivanja u dobi od 55 do 65 godina, a 20% se dogodi između 18 i 45 godina. Gotovo 30% se dogodi tijekom sna, a samo 50% pacijenata ima karakteristične glavobolje. Najčešće su te glavobolje lateralizirane na strani aneurizme, a to su jake glavobolje koje pacijent opisuje kao “najjače ikad“ (Brinar V i suradnici, Neurologija za medicinare, 2009).

Kod 15-35% pacijenata koji se prezentiraju SAH-om se nalaze multiple aneurizme, najčešće u području ICA i MCA. One su češće kod žena i to između trećeg i petog desetljeća. Kod slabijih SAH-ova nema značajne razlike u ishodu i oporavku pacijenata koji imaju jednu ili multiple aneurizme. Dok je kod SAH-a jačeg stupnja ishod mnogo nepovoljniji kod takvih pacijanata te je i broj komplikacija značajno veći (Kaminogo M i suradnici, 2015).

Rizični čimbenici su: dijabetes, visok krvni tlak i velike dnevne fluktuacije krvnog tlaka, upotreba oralnih kontraceptiva, trudnoća, korištenje alkohola, droga te pušenje cigareta, ali i prirođena stanja s kojima se češće pojavljuju mozgovne aneurizme. Prema morfologiji smatra se da je porastom veličine aneurizme povećan rizik za rupturu (Greenberg Mark S, Handbook of Neurosurgery, 2010).

## 7. Simptomi i klinička slika

Najčešći i najupečatljiviji simptom na koji se žale pacijenti je naglo nastala i jaka glavobolja, oni je opisuju kao „najjača ikad“ (Brinar V, Neurologija za medicinare, 2009). Nažalost problem nastaje jer se kod nekih osoba glavobolja ne prezentira naglo i nema jaki intenzitet pa treba biti na oprezu i uvijek diferencijalno dijagnostički razmišljati o mogućem SAH-u. Drugi simptomi koji se još pojavljuju su mučnina, povraćanje koji mogu biti uzrokovani zbog malog curenja iz aneurizmi tj. „warning leaking“. Pareze kranijalnih živaca te razni drugi neurološki deficiti pojavljuju se ponajprije ovisno o lokaciji krvarenja. Pokazalo se da krvarenja u području MCA mogu uzorkovati disfazije, hemipareze, parestezije, hemianopsije čak i epilepsije. Ruptura u području AComA može uzrokovati tranzitornu slabost oba donja ekstremiteta, dok krvarenja u području ICA i PCoA uzrokuju parezu trećeg kranijalnog živca (N. III).

Nije rijetkost niti pojava očnih krvarenja, čak u 20-40% pacijanata sa SAH-om. Pojavljuju se u tri oblika: preretinalna, retinalna i vitrealna, a mogu se ustanoviti tijekom kliničkog pregleda fundoskopijom. Najčešće nastaju nekoliko sati do nekoliko dana nakon SAH-a, ali ova stanja najčešće ne zahtijevaju daljnje liječenje već se s vremenom stanje popravi samo. Nastanak se objašnjava rupturom zbog pritiska aneurizme na centralnu retinalnu venu ili zbog povećanog intrakranijskog tlaka (Greenberg Mark S, Handbook of Neurosurgery, 2010). Vrijeme nastanka SAH-a je vrlo varijabilno tako da može biti uslijed sna, tijekom neodređenih aktivnosti ili uslijed nekog napora kao npr. vježbanja, koitusa, stresa, defekacije itd. (Greenberg Mark S, Handbook of Neurosurgery, 2010).

Zbog nadražaja moždanih ovojnica pozitivni su meningealni znaci: Brudzinski- prilikom fleksije vrata dolazi i do fleksije koljena, te Kernig- prilikom fleksije noge u kuku te ekstenzije u koljenu dolazi do fleksije kontralateralne noge (Greenberg Mark S, Handbook of Neurosurgery, 2010). Nažalost dio pacijenta u trenutku prijema je u stanju kome. Koma nastaje uslijed nekoliko patofizioloških poremećaja koje čine: povećanje intrakranijskog tlaka, epileptičkog napadaja, ishemijske ozljede mozga, intraparenhimnog krvarenja, hidrocefalusa te slabog protoka zbog smanjene kontraktilnosti srca (Greenberg Mark S, Handbook of Neurosurgery, 2010).

Za analizu i prognozu SAH-a postoji nekoliko skala: Botterell Hunt-Hess, WFNS, Fisher i razne druge. Iako mogu pomoći prilikom evaluacije pacijenta, prognoze oporavka i preživljenja ne

postoje zajednički dogovor koja je skala najbolja, iako WFNS skala uzima u obzir i Glasgow koma skalu (GCS) koja govori o neurološkom stanju pacijenta, pa ona može biti jako korisna (slika 9) (Winn R. H. I suradnici, Youmans Neurological Surgery, 2011).

**Table 4. Subarachnoid Hemorrhage Grading Scales**

<b>A. Hunt And Hess Severity Scale</b>	
Grade 1-	Asymptomatic, mild headache
Grade 2-	Moderate to severe headache, nuchal rigidity, no focal deficit other than cranial nerve palsy
Grade 3-	Mild mental status change (drowsy or confused), mild focal neurologic deficit
Grade 4-	Stupor or moderate to severe hemiparesis
Grade 5-	Comatose or decerebrate rigidity
<b>B. World Federation Of Neurological Surgeons</b>	
Grade 1-	Glasgow Coma Scale 15, no motor deficit
Grade 2-	Glasgow Coma Scale 13-14, no motor deficit
Grade 3-	Glasgow Coma Scale 13-14, motor deficit present
Grade 4-	Glasgow Coma Scale 7-12, motor deficit may be present or absent
Grade 5-	Glasgow Coma Scale 3-6, motor deficit may be present or absent
<b>C. Fisher Scale (Computed Tomography Appearance)</b>	
Group 1-	No blood
Group 2-	Diffuse deposits of subarachnoid hemorrhage blood, no clots, no layers of blood > 1 mm
Group 3-	Local clots or vertical layers of blood $\geq$ 1 mm thickness
Group 4-	Diffuse or no subarachnoid hemorrhage, but intracerebral or intraventricular clot

Slika 9: Prikaz kliničkih skala za procjenu SAH-a preuzeto s:

[http://www.ebmedicine.net/topics.php?paction=showTopicSeg&topic\\_id=193&seg\\_id=3998](http://www.ebmedicine.net/topics.php?paction=showTopicSeg&topic_id=193&seg_id=3998)

Prilikom zbrinjavanja pacijenta u hitnom prijemu treba ići prema algoritmu ABC, A (airway) otvoriti dišni put, B (breathing) provjeriti disanje i C (circulation) održati cirkulaciju i hemodinamsku stabilnost. Potom slijedi neurološki pregled s naglaskom na stanje svijesti, inervaciju kranijalnih živaca i motoričku snagu (Winn R. H. I suradnici, Youmans Neurological Surgery, 2011).

Koji vid liječenja, endovaskularno ili kirurški primjeniti ovisi o nekoliko faktora: dobi, količini krvarenja, obliku aneurizmi, komorbiditetima itd. Nakon liječenja pacijenta treba smjestiti u jedinice intenzivne njege i ne izlagati naporima niti stresu jer to potiče ponovno krvarenje što može značajno narušiti zdravlje pacijenta.

Ukoliko se učini postoperacijski CT koji pokazuje zadovoljavajući nalaz bez ponovnog krvarenja pacijenta se može polagano mobilizirati (Winn R. H. I suradnici, Youmans Neurological

Surgery, 2011). Pacijenta treba dobro hidrirati s 2 do 3 litre tekućine, tlak treba prije liječenja održavati da bude normotenzivan, i samo spuštati tlak ukoliko sistoličke vrijednosti idu preko 160-180mmHg, jer u stanjima krvarenja niži tlak može smanjiti moždanu perfuziju i uzrokovati daljnja oštećenja. Značajan problem kod SAH-a je nastanak vazospazma krvnih žila koji također može pogodovati poremećajima perfuzije, zato je preporučljivo dati blokatore  $Ca^{2+}$  kanala(nimodipin 60mg svaka 4h kroz 21 dan) (Winn R. H. I suradnici, Youmans Neurological Surgery, 2011).

Dodatni poremećaj predstavlja i porast intrakranijskog tlaka uslijed SAH-a koji smanjuje moždanu perfuziju, te nagli i jaki porast može uzrokovati hidrocefalus što zahtijeva stavljanje vanjske drenaže (Winn R. H. I suradnici, Youmans Neurological Surgery, 2011).

## 8. Komplikacije

Rebleeding je komplikacija koja je vrlo ozbiljna i često se susreće kod SAH-a. Točnije smatra se da je rizik ponovnog krvarenja najveći unutar 24h nakon SAH-a, zbog čega se preporuča aneurizmu koja krvari što prije zatvoriti. Dio istraživanja je pokazao da za male aneurizme uskog vrata i prednje cirkulacije pokazuju jako dobre rezultate ako su endovaskularno liječeni i da pacijenti imaju manju pojavnost epilepsija u odnosu na operirane pacijente. Bitno je aneurizmu koja krvari što prije isključiti nekim od ovih dva modalita kako bi izbjegli kasne potencijalno kobne posljedice (slika 10) (Winn R. H. I suradnici, Youmans Neurological Surgery, 2011).

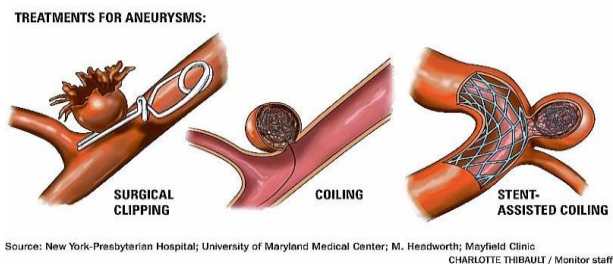
Hidrocefalus nastaje zbog krvarenja i upale koja stvara ugruške i začepi ventrikularni susav. Osim kliničkih znakova povišenog intrakranijskog tlaka, ventrikulokranijalni omjer na CT-u nam pomaže u procjeni hidrocefalusa. Širina lateralnih ventrikula na razini Foramina Monroi i unutarnjeg dijametra lubanje nazivamo ventrikulokranijalni omjer, ukoliko je on veći za 20-25% iznad 95% za dob i spol govorimo onda o hidrocefalusu. Tada je potrebno staviti vanjsku drenažu unutar ventrikula kako bi poboljšali stanje i smanjili intrakranijski tlak, potencijalni negativni učinci su moguća infekcija na mjestu drenaže i moguće intrakranijsko krvarenje i hematoma, a kod 10-21% pacijenta se nakon SAH-a javi kronični hidrocefalus (Winn R. H. i suradnici, Youmans Neurological Surgery, 2011).

Nastanak intracerebralnih hematoma se vidi češće kod pacijenata s lošijim statusom u trenutku prijema, najčešće nastaju frontalno i temporalno, no njihov položaj može jako varirati. Ukoliko dođe do pogoršanja svijesti ili do znakova hernijacije preporučljivo je učinit dekompresijsku kraniotomiju (Winn R. H. i suradnici, Youmans Neurological Surgery, 2011).

Epilepsije se mogu pojaviti kod pacijenata s SAH-om, bitno je znati da je njih potrebno što prije liječiti i ukoliko je moguće spriječiti jer narušavaju znatno zdravlje pacijenta i uzrokuju oštećenja mozga koji u tom stanju slabije podnosi hipoksiju uslijed napada zbog pojačane ekscitativnosti mozga. Osim toga epileptički napad može upućivati na novo krvarenje, moždanu ishemiju, metabolički poremećaj kao npr. hiponatrijemija (Winn R. H. I suradnici, Youmans Neurological Surgery, 2011). Ipak profilaktička primjena antiepileptika se ne preporuča kod svih pacijenata, nego samo kod onih koji su već prije imali epileptičke napadaje te oni koji su primljeni s lošijim preoperativnim statusom zbog povećanog rizika. Osim ovih komplikacija postoje i još one koje

se viđaju i kod drugih teških stanja na jedinicama intenzivnog liječenja kao što su: pneumonija, urinarne infekcije, gastrointestinalno kvarenje, anemije, aritmije, kardijalni arrest, metabolički poremećaji itd. (Winn R. H. I suradnici, Youmans Neurological Surgery, 2011).

Vazospazam je najčešći uzrok komplikacija nakon SAH-a. On nastaje kod poremećaj autoregulacije mozgovnih arterija i protoka krvi uslijed toga. Klinički se to stanje manifestira kao deterioracija i pogoršanje neurološkog stanja. Ono počinje nekoliko dana nakon liječenja (oko 3 dana) a vrhunac dostiže u prvih tjedan dana (6-8 dana). Uvidjelo se da nastaje kod obilnih SAH-ova koji su praćeni velikim nakupljanjem krvnih ugrušaka, tj. kod pacijenata koji imaju viši broj bodova prema Fisherovim CT kriterijima za SAH. Zanimljiva je činjenica da je ovo stanje jako rijetko kod mezencefaličkog SAH-a koji nastaje pucanjem prepontinih vena u području mezencefalona a praćeno je s malo krvi i nakupljanja ugruška poslije krvarenja (Winn R. H. I suradnici, Youmans Neurological Surgery, 2011). Zbog vazospazma je kompromitiran distalni dio cirkulacije i to treba hitno liječiti. Jedan od načina je 3H terapija-hipertenzija, hipervolemija i hemodilucija. Cilj ove terapije je povećati krvni tlak, a suslijedno tome i cerebralni krvni protok s infuzijama izotonične otopine. Hemodilucijom se nastoji smanjiti viskoznost krvi kako bi se pospješio prijenos kisika krvlju, a ukoliko ne dođe do poboljšanja može se pokušati balon-angioplastikom (Winn R. H. I suradnici, 2011).



Slika 10: Prikaz kirurškog (clipping) i endovaskularnog liječenja (coiling uz pomoć stenta i bez)  
Preuzeto s: <http://www.concordmonitor.com/news/nation/world/6391091-95/healthbeat-a-better-way-to-see-injured-brains-honoring-long-term-weight-loss-and-preparin>

## 9. Kirurško liječenje

Cilj kirurškog liječenja je spriječiti daljnji rast aneurizme i smanjiti mogućnost puknuća, zlatni standard je stavljanje klipse na vrat aneurizme. Stavljanjem klipse na vrat aneurizme one se isključuju iz cirkulacije, čime smo uklonili moguće komplikacije koje mogu nastati, ali jako je bitno dobro pozicionirati klipsu, jer ako je postavimo prenisko na vrat možemo komprimirati cirkulaciju kroz distalne dijelove i ogranke arterije ili ako je postavimo previsko može “ostatak“ vrata ostati prohodan i puniti se krvlju, a to znači rizik za prsnuće (Greenberg Mark S, Handbook of Neurosurgery, 2010).

Tijekom operacije može doći do intraoperativne rupture aneurizme, pojavnost varira od 18-40% ovisno o literaturi. To stanje je češće kod ranih operacija, a nastaju uglavnom kod stavljanja klipse i disekcije arterije naročito kod starijih osoba, s hipertenzijom i inicijalno lošijim Hunt-Hess stupnjem. No ipak postoje načini da se to stanje izbjegne. Potrebno je uvesti pacijenta u duboku anesteziju da se izbjegne porast katekolamina kao odgovor na stres tijekom operacije, smanjiti krvni tlak i pomoću lumbalne drenaže smanjiti količinu cerebrospinalnog likvora, smanjiti manipulaciju aneurizme prilikom disekcije te dobro pokazati vrat i aneurizmu u cijelosti (Greenberg Mark S, Handbook of Neurosurgery, 2010).

Prilikom preoperativne obrade jako je bitno razraditi plan operacije, to uključuje u detalje poznavanje aneurizme i ostalih bitnih prilježnih neurovaskularnih struktura, kod kompleksnijih aneurizmi potrebna je kombinacija i neinvazivnih i invazivnih dijagnostičkih pretraga (CTA, MRI, DSA) kako bi se predvidjele eventualne poteškoće, komplikacije ili potrebe za revaskularizacijom (Winn R. H. I suradnici, Youmans Neurological Surgery, 2011). Smatra se da je zlatni standard napraviti DSA 4 velikih krvnih žila ( 2 ICA i 2 VA). Pacijent se uvodi u duboku endotrahealnu anesteziju kombinacijom inhalacijskih i intravenskih anestetika (ramifentanil, propofol, sevofluran i dexofluran) cilj dobre neuroanestezije je održavanje krvnog tlaka i izbjegavati nagle skokove, održavati dobru oksigenaciju mozga i smanjiti CO<sub>2</sub> jer to može pojačati vazospazam (Winn R. H. I suradnici, Youmans Neurological Surgery, 2011). Pozicioniranje pacijenta i odabir pristupa tj. kraniotomije ovisi o nekoliko faktora. To su : oblik aneurizme (položaj aneurizme, njena veličina, okolne žilno-živčane strukture i kosti neurokranija), kliničko stanje pacijenta i odabiru kirurga ovisno za koji je pristup izvježban i educiran (Winn R. H. I suradnici, Youmanns Neurological Surgery, 2011). Jedan od najčešćih

pristupa je pterionalni( Pterion-spoj na lubanji između sfenoidne, temporalne, frontalne i parijetalne kosti). Nakon što je pacijent uveden u anesteziju, smjesti se u supinacijski položaj i glava mu se fiksira Mayfield držačem, potom se glava brije električnim brijačem i pere antiseptikom i jodnim preparatom. Zatim se pokriva sterilnim plahtama i učini se incizija kože, potkožnog tkiva i mišića skalpa. Nakon toga se prikaže pterion i učine se 2 ili 3 trepanacijska otvora neurokiruškom bušilicom, oni se spoje neurokiruškom pilom i potom se odvoji koštani poplopac i prikaže dura. Dura se razreže skalpelom u C obliku i uz minimalne retrakcije mozga se može kroz pristupiti aneurizmi. Postoje modifikacije ovog pristupa orbito-zigomatični pterionalni pristup kako bi se olakšalo prikaz prednjih strukutra i daje više prostora u kirurškom trajektorija postoji i transsylvijski-pterionalni pristup (Winn R. H. I suradnici, Youmanns Neurological Surgery, 2011). Osim ovih pristupa koriste se i s frontalni parasagitalni pristup za distalne dijelova prednje cerebralne arterije (DACA distal anterior cerebral artery) iza AcomA. Za MCA se koristi transilvijski pristup kroz fissuri lateralis Sylvii, dok za stražnju cirkulaciju se koriste: subtemporalni, transpetrozalni, transkohlearni, translabirintalni i retrolabirintalni pristupi ovisno o kojem dijelu cirkulacije se nalazi aneurizme (Winn R. H. I suradnici, Youmanns Neurological Surgery, 2011).

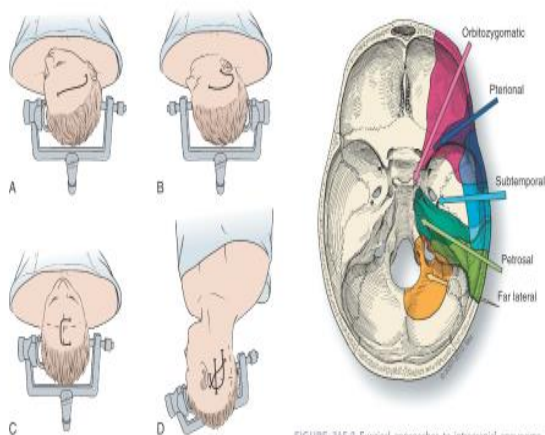


FIGURE 365-1 Patient positions and incisions for common surgical approaches used during aneurysm surgery. **A**, Pterional. **B**, Subtemporal. **C**, Frontal parasagittal. **D**, Lateral suboccipital. Three incision options are illustrated for the lateral suboccipital approach. (Modified from LeRoux P, Winn HR, Newell D. Management of Cerebral Aneurysms. Philadelphia: Saunders; 2003.)

FIGURE 365-2 Surgical approaches to intracranial aneurysms. The shaded areas indicate each approach and amount of exposure. (With permission from Barrow Neurological Institute, Phoenix.)

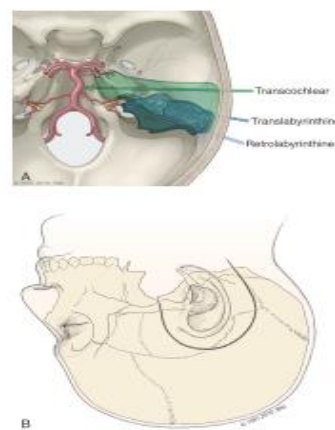


FIGURE 365-12 Transpetrosal approaches. **A**, The retrolabyrinthine approach (crossed lines) preserves the middle ear structures. The semicircular canals are sacrificed in the translabyrinthine approach (diagonal lines) (i.e., hearing is sacrificed). The cochlea is removed and the facial nerve transposed during the transcochlear approach (vertical line) and provides the most exposure to the middle ear and transverse. **B**, The head is positioned laterally and a C-shaped skin incision is used (same for all 3 approaches). (With permission from Barrow Neurological Institute, Phoenix.)

Slika 11: Prikaz pristupa na aneurizmu. Preuzeto iz: Winn R. H. I suradnici, Youmanns Neurological Surgery, 2011



Nakon što smo prikazali aneurizmu bitno je prikazati krvne žile proksimalno i distalno od aneurizme, to je važno jer nakon što smo stavili klipsu moramo imati dobar i funkcionalan protok krvi kroz mozgovne arterije, osim toga možemo i vidjeti kolaterale koje mogu kompenzirati eventualno manja smanjenja protoka. Samu aneurizmu moramo u cijelosti prikazati kao i priležće žilno-živčane strukture koje ne smijemo oštetiti prilikom postavljanja klipse. Nakon toga se stavlja klipsa tako da se stavi na vrat aneurizme. Odabir vrste klipse i način postavljanja ovisi o obliku i veličini aneurizme. Gigantske aneurizme često zahtijevaju stavljanje i nekoliko klipsi, a aterosklerotične aneurizme je nekad teško obliterirati zbog rigiditeta stijenke uslijed aterosklerotskih plakova. Zato tada treba učiniti privremenu okluziju proksimalno i distalno od aneurizme te se ukloni tromb iz aneurizme i onda postavi klipsa (Winn R. H. I suradnici, Youmanns Neurological Surgery, 2011).

Treba naglasiti da smjer stavljanja klipse bi trebao biti paralelan u odnosu na arteriju tj. takav da rekonstruira stijenku arterije. Tijekom ovog postupka treba dobro balansirati između potencijalne ishemije i rizika od rupture, potrebno je održavati tlak blago povišenim radi održavanja kolateralnog krvotoka. Preporučljiva je i primjena neuroprotektivnih lijekova prije svega barbiturata, ali i etomidata, propofola i izoflurana. Nakon što se klipsa stavi provjerava se kakav je protok nakon zatvaranja aneurizme, ako je zadovoljavajući onda se smatra da je klipsa dobro smještena (Winn R. H. I suradnici, Youmanns Neurological Surgery, 2011)..

Gigantske aneurizme predstavljaju jedne od najvećih izazova u neurokirurgiji općenito, to su vrlo složene aneurizme koje zahtijevaju i kombinirano liječenje, od postavljanja više klipse preko ligacije i reanastomoziranja i revaskularizacije, ekscizije aneurizme pa sve do endovaskularnog liječenja (Winn R. H. I suradnici, Youmanns Neurological Surgery, 2011).

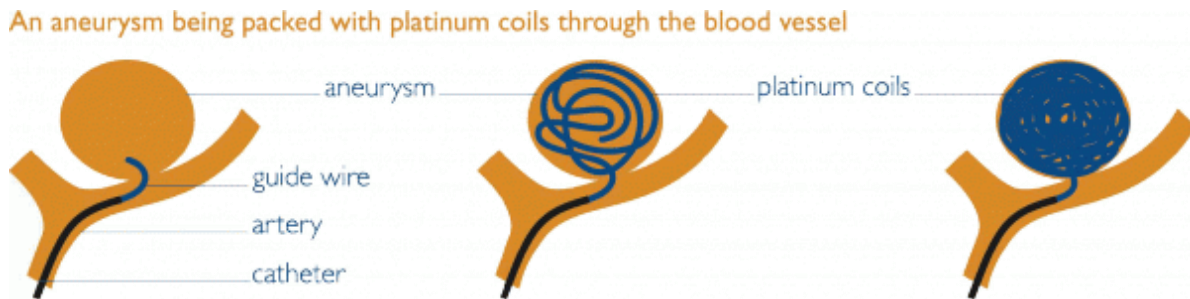
Kod multiplih aneurizmi treba uzeti u obzir dostupnost aneurizme, veličinu i rizik rupture te na osnovu toga odabrati način liječenja. Smatra se da ako imamo više potencijalnih krvarećih aneurizmi kao uzrok SAH-a možemo na osnovu CT nalaza i nakupljanja krvi pretpostaviti gdje je rupturirana aneurizma, najčešće je ona i najveća aneurizma. Tijekom operacije može se simultano staviti i klipsu na asimptomatsku aneurizmu ili simultano učiniti coilling. Generalni je stav ako možemo jednom kraniotomijom obuhvatiti sve aneurizme onda je preporučljivo sve isključiti iz cirkulacije stavljanjem klipse, ukoliko ne možemo sigurno pristupiti aneurizmama ili je njihov oblik takav da su pogodne za endovaskularno liječenje onda možemo sve riješiti coillingom (Winn R. H. I suradnici, Youmanns Neurological Surgery, 2011).

Danas je trend minimalno invazivnih postupaka u medicini, pa tako i u kirurškom liječenju aneurizmi. Postoji minimalno invazivni keyhole pristup, a to je metoda kojom se kroz obrvu ide malom kraniotomijom supraorbitalno a može se raditi uz pomoć endoskopa. Prednost ovog pristupa je manja kraniotomija, brži oporavak i manje izlaganje mozga vanjskim čimbenicima (Mrak G i Paladino J, 2004).

Čimbenici koji bi išli u prilog ranog operativnog liječenja SAH-a je mlađa dob pacijenta, dobro neurološko stanje te ranim kirurškim liječenjem može se spriječiti nastanak SAH-a, operacije se odgađa uglavnom kod starijih osoba koje su lošijeg statusa po prijemu te krvarenje i moždani edem otežavaju samo izvođenje operacije (Greenberg Mark S, Handbook of Neurosurgery, 2010).

## 10.Endovaskularno liječenje

Princip liječenja coillingom se počeo razvijati tijekom 60-tih godina prošlog stoljeća, do danas ta je metoda jako evoluirala kako s brojem indikacija tako i napretkom tehnologije i materijala koje se koriste. Cilj liječenja je kroz femoralni pristup Seldingerovom tehnikom doći do mozgovnih arterija točnije, da iniciranjem kontrastnog sredstva prikažemo intrakranijske arterije i nađemo aneurizmu, potom se uvodi klupko žica, eng.coil koji se postavi unutar aneurizme, danas se je tehnika modificirana primjenom stentova i balona.



Slika 12: Shematski prikaz endovaskularnog liječenja. Preuzeto s: <http://2Fwww.brainandspine.org.uk>

Ispočetka su aneurizme širokog vrata bile teške za endovaskularni pristup i postojala je mogućnost da ispadne coil, zbog toga je započeta upotreba balona koji bi spriječili da coil ispadne iz ležišta tijekom zahvata. No, ni to nije bilo dovoljno jer nakon što je balon ispuhan nakon zahvata nije se moglo znati hoće li coil ispasti iz aneurizme i dovesti do embolije, pa su se slično stentovima za koronarne arterije počeli koristiti mikrostentovi za aneurizme koji bi imali nekoliko povoljnijih čimbenika. Kao prvo bi spriječili ispadanje coila kod aneurizmi širokog vrata, potom bi ispravili tok same arterije što bi znato smanjilo turbulencije i popravilo hemodinamiku i u konačnici protokom krvi između stijenke i stenta došlo bi do endotelizacije i ojačanja stijenke arterije(Fiorella G i surandici, 2008). Nakon toga dođe do obliteracije aneurizme i smatra se da je ta aneurizma u potpunosti isključena iz cirkulacije. Komplikacije kao ruptura aneurizme su rijetke i uz dobru preoperativnu obradu i izbor pacijenata je svedena ispod 0,7%, komplikacije koje su uz rupturu najozbiljnije su tromboembolijski incidenti ukoliko se coil pomakne iz aneurizme i bude otplavljen u cirkulaciju i dođe u konačnici do embolije.

Ispočetka je endovaskularno liječenje bilo rezervirano za pacijente koji nisu bili kandidati za kirurško liječenje, danas je situacija međutim puno drukčija. Endovaskularno liječenje se koristi najviše za aneurizme AcoA i PcoA, a nakon toga i za PCA i BA. Gledajući prema morfologiji endovaskularno liječenje se danas koristi kod aneurizmi širokog vrata različitim novim tehnikama embolizacije (Winn R H i suradnici, Youmanns Neurological Surgery, 2011).

Prema velikoj (International subarachnoid aneurysm trial) ISAT studiji endovaskularno liječenje je povezano s manjim morbiditetom za 7% u odnosu na kirurško liječenje i nameće se kao metoda izbora kako za nerupturirane tako i za rupturirane aneurizme. Po pitanju komplikacija pojava epilepsija koja je povezana s kraniotomijom i vanjskom drenažom je rjeđa nakon endovaskularnog liječenja, dok je ponovno krvarenje rjeđe kod kirurškog liječenja. Endovaskularno liječenje je preporučljivo izuzev aneurizme MCA za većinu lokacija aneurizme osobito stražnju cirkulaciju (Molyneux A J i suradnici, 2005).

## 11. Nova istraživanja

Puno se rasprava danas vodi koji je najbolji liječenje aneurizmi, endovaskularno ili operacijski. U vrijeme 90-tih godina stav je bio u većini slučajeva ići na kirurški način, a endovaskularni je bio ostavljen za aneurizme stražnje cirkulacije, pacijente s lošom prognozom ili koji su imali puno komorbiditeta tj. kontraindikaciju za operativno liječenje.

Danas strelovitim razvojem tehnologije poglavito 3D CT-angiografije, ali i sve modernijim materijalima koji se koriste u intervencijskoj neuroradiologiji endovaskularno liječenje se jako namentulo kao metoda prvog izbora. Goel G i suradnici su napravili istraživanje o liječenju 308 aneurizmi od 2006. do studenog 2011. godine, te su u 95% pacijente liječili endovaskularno, a samo u 5% kirurški (Goel G i suradnici, 2015). Postigli su totalnu okluziju u 78%, vrat aneurizme je ostao neemboliziran u 18%, aneurizma nije embolizirana u 4%. Pacijenti su bili svrstani u dvije skupine „dobru“ i „lošu“, prema Hunt-Hess stupnju. „Dobri“ su imali Hunt-Hess 1 do 3, a „loši“ 3 do 5. U prvoj skupini dobar ishod je bio kod 89% pacijenata, mortalitet u 2%, dok je kod druge skupine ishod bio povoljan tek kod 29% pacijenata, 41% je imalo loš ishod dok je smrtnost bila 29% (Goel G i suradnici, 2015). Istraživanje je rađeno u centru koje ima dugu praksu primjene endovaskularnog liječenja, komplikacije koje su oni opisali su tromboembolijske u 6% postupaka koje su liječili primjenom heparina, dok se ruptura aneurizme dogodila u 0,7% pacijenata podvrgnutih zahvatu (Goel G i suradnici, 2015). Osim toga autori navode i jako brižno praćenje i intenzivno liječenje vazospazma koji se smatra glavnim čimbenikom komplikacija (Goel G i suradnici, 2015). Studija pokazuje vrlo obećavajuće rezultate, ali ima i nekoliko ograničenja a to su: da je stanje procijenjeno neposredno nakon zahvata, te bi korisno bilo imati dugoročno praćenje kako klinički, tako i angiografski.

Kod coilinga se nekad koristi i SAC (stent assisted coiling) koji pomaže kod velikih aneurizmi i onih koje imaju široki vrat da ne dođe do ponovne rekanalizacije što u konačnici dovodi do rizika da aneurizme rupturira i uzrokuje pogubne posljedice. U KBC Zagreb je rađena je jedna retrospektivna studija koja je opisala kakvi su rezultati coilinga s pomoću stenta SAC ili bez njega NAC (non assisted coiling) (Ozretić i suradnici, 2015). Istraživanje je rađeno od lipnja 2005. do srpnja 2012. 260 pacijenata s 283 sakularnih aneurizmi je liječeno, od toga 89 SAC metodom, a 194 NAC. Pacijenti su nakon toga bili praćeni godinu dana radiološkim pretragama, nakon 3 mjeseca s MRA TOF a nakon toga DSA ovisno o prvom nalazu nakon 3 ili 6 mjeseci.

Ukoliko je nalaz bio takav da pokazuje rekanalizaciju pacijenti su bili ponovno liječeni, a u slučaju da je nalaz bio zadovoljavajući bili su dalje praćeni s MRA. Pokazalo se da je broj potpuno okludiranih aneurizmi veći kod SAC i NAC bio gotovo polovica 56% i 50%, rizik rupture, rekanalizacije je bio u obje skupine podjednak (Ozretić i suradnici, 2015). Zanimljiv podatak je da odgođenu okluziju pokazuje čak 43% liječenih s SAC naspram 24% liječenih NAC. Smatra se da je to zbog hemodinamskih i bioloških fenomena, jer malo rezidualnog punjenja aneurizme nastaje zbog primjene antikoagregacijske terapije (klopidogrel i aspirin) i teže manipulacije kateterom s SAC tehnikom. Mali protok između stenta i vrata aneurizme potiče endotelizaciju što dugoročno i postupno pospješuje totalnu okluziju (Ozretić i suradnici, 2015).

Metanaliza nekoliko istraživanja su pokazala da je rizik angiografije kod osoba s akutnim SAH-om ili AVM-om s jedne strane manji nego kod pacijenata koji imaju TIA ili CVI (Cloft i suradnici, 1999). Rizični čimbenici za komplikacije su: starija dob, povišen krvni tlak, količina kontrasta koji se upotrebljava i duljina postupka (Cloft i suradnici, 1999).

Tijekom operativnog liječenja nekada je teško reći je li aneurizma u potpunosti isključena iz cirkulacije, te jesmo li krivo postavili klipsu što može smanjiti protok kroz potrebne dijelove normalnih arterija što je štetno. Zbog toga se koristila DSA, a u novije vrijeme i indocijanin zelena angiografija ICGV (Indocyanine Green Videoangiography). Naime iniciranjem indocijanina i gledanjem pod fluorescentnim filterom operacijskog mikroskopa možemo dobiti vrijedne informacije. Ove dvije metode treba gledati kao komplementarne, jer DSA je koristan u slučajevima kad imamo mala krvarenja pa ne možemo koristiti ICGV, te da bi bolje prikazali kvne žile, njihove anastomoze i način punjenja osobito ako se radi o onima smještenim u dubini izvan operativnog polja. ICGV je praktičniji i lakše je izvesti intraoperativno i može dati odgovor na lokalni protok nakon stavljanja klipse (Defillo A, 2015). U obzir pri tome treba uzeti i cijenu i kompleksnost samog slučaja koji je ispred vaskularnog neurokirurga, koji će nakon dobrog upoznavanja s problematikom pacijenta prilagoditi izbor metoda za pomoć (Defillo A, 2015).

## **12. Zaključak**

Aneurizme spadaju u vrlo kompleksnu patologiju u području cerebrovaskularne neurokirurgije. Njihovo liječenje zahtijeva temeljito poznavanje svih osobitosti s kojima se može potencijalno susresti, i to uključuje: položaj, veličinu, oblik aneurizme, je li rupturirana ili ne, stanje pacijenta, mogući komorbiditeti i rizični čimbenici. Zato je treba prilikom svakog slučaja pomno analizirati kliničku sliku, napraviti dobru neuroradiološku obradu koja uključuje CT, CTA, DSA, MRA. Oko samog oblika liječenja bilo to neurokirurški i endovaskularno treba uvijek odlučivati u interdisciplinarnom timu kojeg čine i neurolog, neurokirurg i interventni neuroradiolog, i uzeti u obzir sve prije navedene osobitosti. Načelno se može reći da je endovaskularno liječenje jako dobra za male aneurizme uskog vrata, ali i za neke šireg vrata ako se koristi stent asistirano endovaskularno liječenje, dok je neurokirurško preporučljivo za veće aneurizme šireg vrata, kod mlađih osoba pogotovo na MCA. Danas se provode velike multicentrične studije koje se puno bave ovom problematikom tako da uz nove spoznaje i nova tehnološka dostignuća izbor u budućnosti bude možda lakši.

### **13.Zahvala**

Veliko hvala mojem mentoru doc. dr. sc. Goranu Mraku, na nesebičnom pružanju najnovijih spoznaja iz područja medicine, na uloženom trudu, strpljenju i razumijevanju tijekom izrade mojeg diplomskog rada. Također hvala cijelom osoblju Klinike za neurokirurgiju, Kliničkog bolničkog centra Zagreb, na čelu s predstojnikom prof. dr. sc. Josipom Paladinom koji su mi pružili veliku potporu i pomoć prilikom mojeg boravka na Klinici.

Posebno se zahvaljujem mojoj cijeloj obitelji koja mi je bila velika podrška tijekom školovanja, a posebno mojim pokojnim roditeljima ocu Boži i majci Gordani.



## 14.Literatura

1. Brinar V i sur (2009) Neurologija za medicinare, Zagreb, Medicinska naklada Zagreb. 185-192
2. Cloft H J, Joseph G J, Dion J E (1999) Risk of cerebral angiography in patients with subarachnoid hemorrhage, cerebral aneurysms and arteriovenous malformations. Stroke 30: 317-320
3. Damjanov I i sur (2011) Patologija, Zagreb, Medicinska naklada Zagreb. (315-316, 975-976)
4. Defillo A, Quershi M, Nussbaum E S (2014) Indocyanine green videoangiography and intraoperative catheter subtraction angiography in the treatment of intracranial aneurysms: a consecutive series of 235 cases. Cureus doi:10.7759/cureus.203
5. Fiorella F, Kelly M E, Turner IV R D, Lylyk P (2008) Endovascular treatment of cerebral aneurysms. <http://evtoday.com/about.asp>
6. Goel G, Gupta V, Chinchure S, Gupta A, Kaur G, Jha A N (2015) A decade after International Subarachnoid Trial: Coiling as a first choice treatment in the management of intracranial aneurysms - Technical feasibility and early management outcomes. ASJN 9: 137-143
7. Greenberg M S (2010) Handbook of neurosurgery, Ney York, Thieme Verlag
8. Gunnal S A, Farooqui M S, Wabale R N (2014) Anatomical variations of circulus arteriosus in cadaveric human brains. Neurology Research International doi.10.1155/2014/687281
9. Hebrang A i sur (2007) Radiologija, Zagreb, Medicinska naklada Zagreb. (317-318)
10. Kaminogo M, Yonekura M, Shibata S (2003) Incidence and outcome of multiple intracranial aneurysms in a defined population. Stroke 34:16-21
11. Molyneux A J, Kerr R S, Yu L M, Clarke M, Sneade M, Yarnold J A, Sandercock P; International Subarachnoid Aneurysm Trial (ISAT) Collaborative Group (2005) International subarachnoid aneurysm trial (ISAT) of neurosurgical clipping versus endovascular coiling in 2143 patients with ruptured intracranial aneurysms: a randomised comparison of effects on survival, dependency, seizures, rebleeding, subgroups, and aneurysm occlusion. Lancet 366: 809-817
12. Netter F H (2011) Netter's Atlas of human anatomy 6<sup>th</sup> editon, Philadelphia, Elsevier Sunders
13. Ozretić D, Radoš M, Pavliša G, Poljaković Z (2015) Long term outcomes of stent-assisted compared to non-stent assisted coiling of saccular intracranial aneurysms. CMJ 56: 24-31

14. Rhoton A L (2007) Cranial Anatomy and Surgical Approaches, Philadelphia, Lippincott Williams & Wilkins
15. Vrselja Z, Brkić H, Mrdenović M, Radić R, Goran Curić (2014) Function of circle of Willis. JCBFM 34:578-584
16. Winn R H (2011) Youmanns Neurological Surgery, Philadelphia, Elsevier Saunders
17. Zhu G, Yuan Q, Yang J, Yeo J H (2015) Experimental study of hemodynamics in the circle of Willis. BioMedical Engineering OnLine 14: S10
18. [http://www.angiocalc.com/image\\_library.php](http://www.angiocalc.com/image_library.php)
19. <https://www.pinterest.com/pin/162411130285017035/>
20. <http://www.mayfieldclinic.com/PE-AneurUn.htm>
21. [www.nature.com](http://www.nature.com)
22. [http://www.medscape.com/viewarticle/452843\\_2](http://www.medscape.com/viewarticle/452843_2)
23. <http://radiology.casereports.net/index.php/rcr/article/view/620/969>
24. <http://www.doereport.com/generateexhibit.php?ID=10448&ExhibitKeywordsRaw=&TL=&A>
25. [http://www.ebmedicine.net/topics.php?paction=showTopicSeg&topic\\_id=193&seg\\_id=3998](http://www.ebmedicine.net/topics.php?paction=showTopicSeg&topic_id=193&seg_id=3998)
26. <http://www.concordmonitor.com/news/nation/world/6391091-95/healthbeat-a-better-way-to-see-injured-brains-honoring-long-term-weight-loss-and-preparin>
27. [http:// 2Fwww.brainandspine.org.uk](http://2Fwww.brainandspine.org.uk)

## 15. Životopis

Marko Zorić rođen je u Sarajevu, BIH 29.07.1991. Osnovnu školu „Stjepan Radić“ u Metkoviću završio je 2005. Nakon toga upisuje jezičnu gimnaziju Metković koju uspješno završava 2009. godine. Iste godine upisuje Medicinski fakultet Zagreb, Sveučilišta u Zagrebu. Tijekom akademskog obrazovanja bio je demonstrator na katedri za „Anatomiju i kliničku anatomiju“ (2011/2012, 2012/2013, 2013/2014 i 2014/2015) te na kolegiju „Temelji neuroznanosti“ (2013/2014 i 2014/2015). Aktivan je član Studentske sekcije za neuroznanost (SSNZ) od 2012/2013. godine, voditelj sekcije i voditelj ogranka Neurokirurgija u akademskoj godini 2014/2015. Tijekom školovanja boravio je na jednomječnoj ljetnoj praksi u Austriji Landesklinikum Tulln (neurologija i pedijatrija), te pohađao nekoliko kongresa. Član-student je Hrvatskog društva za neuroznanost(HDN) od 2013. godine, te član uredničkog kolegija studentskog časopisa „Gyrus“. Aktivno se služi engleskim i njemačkim jezikom za koji posjeduje B2 Goethe certifikat.