

# I peronealne tetive postoje, zar ne?

---

**Bojanić, Ivan; Dimnjaković, Damjan; Smoljanović, Tomislav**

Source / Izvornik: **Liječnički vjesnik, 2014, 136, 269 - 277**

**Journal article, Published version**

**Rad u časopisu, Objavljena verzija rada (izdavačev PDF)**

Permanent link / Trajna poveznica: <https://um.nsk.hr/um:nbn:hr:105:734704>

Rights / Prava: [In copyright](#) / [Zaštićeno autorskim pravom.](#)

Download date / Datum preuzimanja: **2024-06-22**



Repository / Repozitorij:

[Dr Med - University of Zagreb School of Medicine  
Digital Repository](#)



## I PERONEALNE TETIVE POSTOJE, ZAR NE?

### PERONEAL TENDONS DO EXIST, DON'T THEY?

IVAN BOJANIĆ, DAMJAN DIMNJAKOVIĆ, TOMISLAV SMOLJANOVIĆ\*

**Deskriptori:** Ozljede gležnja – dijagnoza, kirurgija; Ozljede tetiva – dijagnoza, kirurgija; Gležanj – anatomija i histologija; Tetive – anatomija i histologija; Tendinopatija – dijagnoza, kirurgija; Luksacija – dijagnoza, kirurgija; Ruptura – dijagnoza, kirurgija

**Sažetak.** Važan, ali vrlo često zanemarivan uzrok pojave boli u posterolateralnom dijelu gležnja i lateralnom dijelu stopala jesu ozljede i/ili oštećenja peronealnih tetiva. Ako se te ozljede i/ili oštećenja ne prepoznaju i ne liječe, dovode do pojave perzistirajuće boli i znatnih funkcionalnih teškoća. Cilj ovog rada jest dati uvid u regionalnu anatomiju i osvrn na kliničku sliku, kao i opisati trenutačne metode dijagnostičiranja i liječenja nekih češćih ozljeda i oštećenja peronealnih tetiva te upozoriti koje se metode kirurškog liječenja danas savjetuju. U radu se detaljnije osvrće na luksaciju peronealnih tetiva, sublukciju peronealnih tetiva unutar omotača, tendinopatiju peronealnih tetiva, rupturu peronealnih tetiva te na bolni sindrom peronealne kosti.

**Descriptors:** Ankle injuries – diagnosis, surgery; Tendon injuries – diagnosis, surgery; Ankle joint – anatomy and histology; Tendons – anatomy and histology; Tendinopathy – diagnosis, surgery; Dislocations – diagnosis, surgery; Rupture – diagnosis, surgery

**Summary.** Peroneal tendon disorders are a significant but often overlooked cause of posterolateral ankle and lateral foot pain. When left untreated, peroneal tendon disorders can lead to persistent pain and substantial functional problems. The goals of this review are to develop a current understanding of the regional anatomy, as well as diagnostic evaluation and current treatment options of the peroneal tendon disorders, and to present nowadays preferred surgical techniques for operative management of peroneal tendon disorders. More specific details related to peroneal tendon luxation, intrasheath sublaxation of peroneal tendons, peroneal tendinopathy, peroneal tendon tears and painful os peroneum syndrome are reported in this review article.

Liječ Vjesn 2014;136:269–277

Važan, ali vrlo često zanemarivan uzrok pojave boli u posterolateralnom dijelu gležnja i lateralnom dijelu stopala jesu ozljede i/ili oštećenja peronealnih tetiva.<sup>1-4</sup> Najčešći uzrok tomu jest, s jedne strane, nedovoljno dobro poznavanje regionalne anatomije te, s druge strane, velik broj opisanih tetivnih i koštanih anatomskih varijacija u tom području koje mogu biti važan čimbenik u nastanku tih ozljeda i oštećenja.<sup>1-10</sup> Tako je primjerice uočeno da mehanički pritisak prekomjerno izbočenoga peronealnog tuberkula na kalkaneusu dovodi do tenosinovitisa peronealnih tetiva koji može posljedično uzrokovati nastanak ruptуре peronealnih tetiva i/ili gornjega peronealnog retinakula.<sup>9,10</sup>

Za postavljanje točne dijagnoze potrebni su, uz odlično poznavanje regionalne anatomije tog dijela tijela, pažljivo uzeta anamneza i detaljan klinički pregled te poman odabir daljnjih dijagnostičkih postupaka, ali najvažnije je ipak prvo posumnjati da je riječ o ozljedi i/ili oštećenju peronealnih tetiva. Cilj ovog rada jest dati uvid u regionalnu anatomiju i opisati neka češća atomska odstupanja koja se pojavljuju u tom području te dati osvrn na kliničku sliku, trenutačne metode dijagnostičiranja i liječenja češćih ozljeda i oštećenja peronealnih tetiva.

#### Anatomske osobitosti peronealnih tetiva

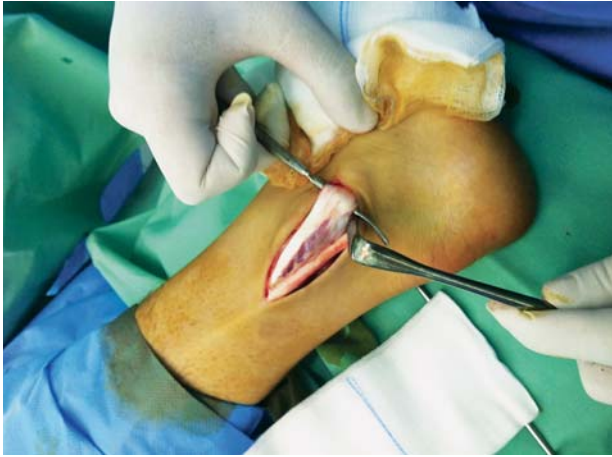Dugi peronealni mišić (lat. m. peroneus longus – u daljnjem tekstu PL) zajedno s kratkim peronealnim mišićem (lat. m. peroneus brevis – u daljnjem tekstu PB) čini lateral-

nu skupinu mišića potkoljenice koja je smještena u lateralnoj koštano-fibroznoj loži, a inervira ih površni peronealni živac (lat. n. peroneus superficialis).<sup>1-6</sup> PL polazi s lateralnog kondila tibije, s glave fibule, zatim s proksimalne trećine vanjske strane fibule te s intermuskularnih pregrada i s fascije potkoljenice, dok PB polazi sa srednjeg dijela lateralne ploštine i prednjeg ruba fibule te s intermuskularnih pregrada.<sup>1-6</sup> Mišićne su niti usmjerene prema dolje i prelaze u tetive oko 4 cm proksimalno od vrška lateralnog maleola kada ulaze u zajedničku sinovijalnu ovojniju, a potom prolaze iza fibule kroz koštano-fibrozni tunel u kojemu je tetiva PB-a smještena iznad i ispred tetive PL-a.<sup>1-6</sup> Taj je koštano-fibrozni tunel omeđen fibulom sprijeda, gornjim peronealnim retinakulom lateralno i straga, a stražnjim talofibularnim, stražnjim tibiofibularnim te kalkaneofibularnim ligamentom medijalno.<sup>8</sup> Na stražnjoj plohi fibule postoji brazda za tetive koja je uobičajeno široka 6 do 7 mm i duboka 2 do 4 mm.<sup>1-6</sup> U području koštano-fibroznog tunela fibula je u više od 70% slučajeva obrubljena vezivnohrskavičnim grebenom koji pridonosi stvaranju još većeg prostora za teti-

\* Klinika za ortopediju, Medicinski fakultet Sveučilišta u Zagrebu, KBC Zagreb (doc. dr. sc. Ivan Bojanić, dr. med.; Damjan Dimnjaković, dr. med.; doc. dr. sc. Tomislav Smoljanović, dr. med.)

Adresa za dopisivanje: Doc. dr. sc. I. Bojanić, Klinika za ortopediju, Medicinski fakultet Sveučilišta u Zagrebu, KBC Zagreb, Šalata 6/7, 10000 Zagreb

Primljeno 4. ožujka 2014., prihvaćeno 2. lipnja 2014.



Slika 1. Intraoperacijska fotografija na kojoj se vidi »spušten trbuh« kratkog peronealnog mišića

Figure 1. Intraoperative photograph demonstrating a low-lying peroneus brevis muscle belly

ve.<sup>1-6</sup> Gornji peronealni retinakul osnovna je struktura koja onemogućuje dislociranje tetiva iz koštano-fibroznog omeđenoga retromaleolarnog prostora, a to je fibrozna vrpca koja izrazito varira u širini, debljini te mjestima polazišta i hvatišta.<sup>8</sup> Najčešće polazi s periosta fibule otprilike 3,5 cm proksimalno od vrška fibule te formira dvije vrpce, od kojih jedna ide straga i hvata se za Ahilovu tetivu, a druga nadalje i hvata se za lateralnu stranu kalkaneusa.<sup>8</sup> Prošavši ispod vrška fibularnog maleola, tetive zavijaju prema naprijed i idu lateralnom stranom petne kosti iznad kalkaneofibularnog ligamenta te 2 do 3 cm distalno od njega prolaze ispod donjega peronealnog retinakula. Donji peronealni retinakul čini s fibroznom pregradom dva kanala, i to gornji kroz koji prolazi tetiva PB-a te donji kroz koji prolazi tetiva PL-a, a između njih je peronealni tuberkul.<sup>9,10</sup> Tetiva PB-a nakon prolaska ispod donjeg peronealnog retinakula nastavlja prema svom hvatištu na hrapavost pete metatarzalne kosti stopala, lateralno od hvatišta trećega peronealnog mišića. U samoj blizini tog hvatišta a manje od 1% populacije nalazi se i sezamska kost os vesalianum.<sup>11</sup> Na moguću prisutnost te sezamske kosti vrlo je bitno misliti pri dijagnosticanju prijeloma baze pete metatarzalne kosti. Upravo u visini peronealnog tuberkula tetiva PL-a zavija medijalno te nastavlja tijekom donjom stranom stopala, da bi se naposljetku prihvatila dijelom na vanjsku stranu baze prve metatarzalne kosti, a dijelom na medijalnu kuneiformnu kost i bazu druge metatarzalne kosti. Unutar tetive PL-a možemo naći i sezamsku kost os peroneum, i to najčešće u području ispod kuboidne kosti ili pak lateralno od kalkaneusa ili u razini kalkaneokuboidnog zgloba.<sup>9-12</sup> Pretpostavlja se da je os peroneum dio normalnoga ljudskog kostura te da se može naći u tri oblika, i to hrskavičnom, vezivnohrskavičnom i okoštalom.<sup>9-12</sup> Naravno da će se na rendgenogramu prikazati jedino okoštali oblik, a taj se prema rezultatima istraživanja nalazi u 4,7 – 31,7% osoba.<sup>9-12</sup> No, ima još posebnosti vezanih uz pojavu peronealne kosti, a to je da se često sastoji od dva (bipartitna) ili više dijelova (multipartitna), kao i da se u više od 60% slučajeva nalazi na oba stopala.<sup>12</sup>

Uloga peronealnih tetiva u pokretanju gležnja i stopala dvojaka je. S jedne strane, PB je glavni evertor (izvrtač) stopala, dok je njegova uloga u plantarnoj fleksiji zanemarljiva.<sup>1-6</sup> S druge strane, važna je uloga PL-a plantarna fleksija stopala, a sudjeluje i u everziji stopala.<sup>1-6</sup> Međutim, glavna

uloga PL-a jest podupiranje medijalne strane poprečnog svoda za vrijeme stajanja, dok je glavna zajednička uloga peronealnih tetiva dinamička stabilizacija lateralnog kompleksa gležnja.<sup>1-6</sup>

Ako postoje bilo kakva anatomska odstupanja, primjerice izbočina na pretpostavljenome mjestu brazde na stražnjoj strani fibule, odnosno prekobrajan peronealni mišić ili pak intrasinovijalno smješteno tijelo mišića PB-a (engl. *low-lying muscle belly*), u retromaleolarnom će prostoru zbog prenapućenosti lakše i češće doći do različitih oštećenja i/ili ozljeda tetiva.<sup>1-7</sup> Da ta odstupanja i nisu rijetkost, potvrđuje rezultat istraživanja provedenog davne 1928. godine prema kojem je umjesto brazde za peronealne tetive na fibuli u 7% slučajeva nađena izbočina, a u 11% slučajeva fibula je u tom području bila potpuno ravna.<sup>13</sup> Upravo je rezultat tog istraživanja, kao i drugih kasnije provedenih; koja su dala vrlo slične rezultate, navodio na moguću povezanost između nedostatka brazde na fibuli i pojave luksacije tetiva. No, relativno malen broj luksacija peronealnih tetiva u ljudi s obzirom na to da 18% populacije nema brazdu na stražnjoj strani fibule te rezultati novijih istraživanja, poput onoga Sauer i sur. iz 2007. godine, koji upućuju na jednaku incidenciju tipova retrofibularne brazde u zdravih osoba, kao i u osoba s luksacijom peronealnih tetiva, upućuju na to da tu pretpostavku valja odbaciti te da je kompetentnost gornjega peronealnog retinakula osnovna stabilnosti peronealnih tetiva u retromaleolarnom prostoru.<sup>6</sup> Osim PL-a i PB-a te trećega peronealnog mišića opisano je nekoliko prekobrajnih peronealnih mišića, no smatra se da su to sve varijacije četvrtoga peronealnog mišića (lat. m. *peroneus quartus* – u daljnjem tekstu PQ) koji u najvećem broju slučajeva polazi s trbuha PB-a, a hvata se na izbočinu kalkaneusa koja je smještena iza peronealnog tuberkula.<sup>5,6,14,15</sup> Taj je mišić prvi uočio i opisao 1816. godine Otto, a njegova se pojavnost prema rezultatima istraživanja kreće od 6,6 do 21,7%.<sup>14,15</sup> O »spuštenom trbuhu« PB-a govorimo kada u intrasinovijalnom dijelu uz tetivu nalazimo i tijelo mišića, i to sve do vrška fibule, a katkad i nešto niže, što je vrlo teško identificirati bilo UZ-om bilo magnetnom rezonancijom (MR) pa tako ne nalazimo izvješća o pojavnosti u populaciji (slika 1.).<sup>1-6</sup>

Oštećenju peronealnih tetiva mogu pridonijeti i neka anatomska odstupanja na lateralnoj strani kalkaneusa. Naime, prema rezultatima istraživanja na truplima pojavnost peronealnog tuberkula (drugi naziv – *trochlea peronealis*) kreće se između 24 i 98,58%, dok je pojavnost retrotrohlearne eminencije 98%.<sup>16</sup> Istraživanja provedena MR-om pokazala su također slične rezultate, tj. peronealni tuberkul identificiran je u 55% ispitanika, a retrotrohlearna eminencija u svih.<sup>6</sup> Osim toga, prema istraživanju Agarwala i sur.<sup>17</sup> valja razlikovati četiri tipa peronealnog tuberkula (cjelovit, djelomično podijeljen, dva jasno odijeljena dijela te potpuni nedostatak), dok prema istraživanju Hyera i sur.<sup>9</sup> tuberkul može biti izravan (42,7% slučajeva), udubljen (27,2%), izbočen (29,1%) ili može formirati tunel (1%). Kada je izbočen, dovodi do povećanoga mehaničkog pritiska na peronealne tetive, što može rezultirati ili rupturom tetive ili pojavom tenosinovitisa koji će pak ograničiti pokretljivost tetiva i rezultirati povećanim pritiskom unutar retromaleolarnog prostora, a to može u konačnici i oštetiti gornji peronealni retinakul.

### Luksacija peronealnih tetiva

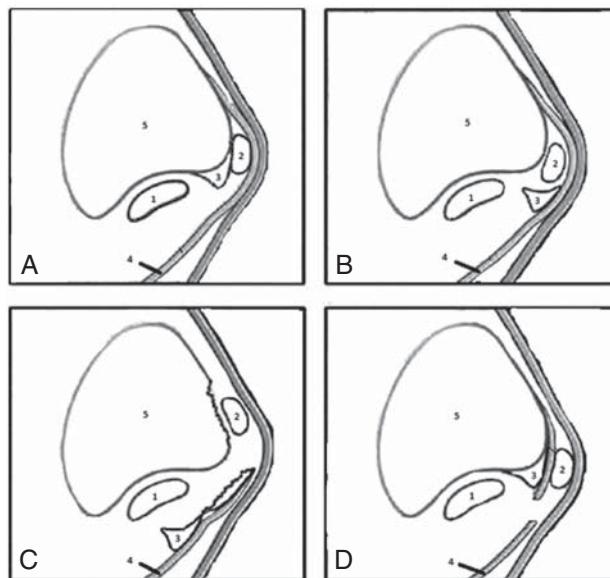
O luksaciji peronealnih tetiva govorimo kada jedna ili obje tetive izađu iz retromaleolarnog prostora prilikom aktivne ili pasivne kretnje dorzifleksije i everzije gležnja i sto-

pala te se pomaknu prema naprijed prelazeći preko ruba lateralnog maleola na prednju plohu fibule.<sup>1-4,18-20</sup> Luksacija je uvijek posljedica ozljede gležnja tijekom koje je došlo do pucanja gornjega peronealnog retinakula, a uobičajeni mehanizam ozljede jest forsirana dorzifleksija evertiranog stopala.<sup>1-4,18-20</sup> Do pucanja gornjega peronealnog retinakula može doći i pri inverzijskoj ozljedi gležnja ako je u trenutku ozljede stopalo bilo dorziflektirano.<sup>1-4,18-20</sup> Luksaciju peronealnih tetiva prvi je opisao Monteggia 1803. godine, dok je Jones 1932. godine objavio prvi rad o kirurškom liječenju.<sup>1-4,18-20</sup>

Eckert i Davis<sup>21</sup> opisali su 1976. godine tri tipa luksacije peronealnih tetiva, a Oden<sup>22</sup> dodao je 1987. godine i četvrti tip (slika 2.). Valja još jedanput istaknuti da se u sva četiri tipa tetive(a) dislociraju prema naprijed preko ruba lateralnog maleola na prednju plohu fibule. U tipu I gornji peronealni retinakul i periost oljušteni su sa stražnjeg ruba i lateralne ploštine fibule pa je na taj način stvoren prostor između kosti, s jedne strane, i periosta s gornjim peronealnim retinakulom, s druge strane, koji se naziva »lažni recessus« i u koji kliznu tetive(a) prilikom luksacije.<sup>21</sup> Taj je tip luksacije najčešći i nalazi se u 51% slučajeva, dok se tip II u kojemu je zajedno s gornjim peronealnim retinakulom otkinut i vezivnohrskavični greben nalazi u 33% slučajeva.<sup>21</sup> U tipu III gornji su peronealni retinakul i vezivnohrskavični greben otkinuti zajedno s komadićem kosti s fibule.<sup>21</sup> Taj je tip jedini jasno vidljiv radiološki, a nalazi se u svega 16% slučajeva.<sup>21</sup> U tipu IV gornji peronealni retinakul otrgnut je s hvatišta na petnoj kosti.<sup>22</sup>

Uz pomno uzetu anamnezu i detaljan klinički pregled najvažnije za postavljanje dijagnoze jest posumnjati na mogućnost luksacije peronealnih tetiva u osoba koje se žale na bol i preskok iza fibule, a koji su se pojavili nakon ozljede gležnja. Karakteristična je pojava boli iza fibule, duž peronealnih tetiva, i to iznad razine zgloba, dok je u slučaju najčešće ligamentarne ozljede gležnja (ozljeda prednjega talofibularnog ligamenta) bol lokalizirana sprijeda, i to ili u razini ili ispod razine zgloba. U bolesnika se nakon prve luksacije nalaze oteklina, crvenilo i ekhimoze iza lateralnog maleola, a bol je izrazita prilikom palpacije tog područja.<sup>1-4,18-20</sup> U tom slučaju tijekom kliničkog pregleda obavezno valja palpirati proksimalnu trećinu fibule zbog mogućeg Maisonneuveova prijeloma, potom *squeeze* testom odbaciti mogućnost ozljede sindesmoze te testom prednje ladice i *talar tilt* testom provjeriti je li istodobno došlo i do ozljeđivanja lateralnoga ligamentarnog kompleksa gležnja.<sup>1-4,18-20</sup> Kad se smire simptomi akutne ozljede, kao i kod osoba s recidivirajućim luksacijama, prilikom pregleda mogu se bol, a katkad i preskok preko ruba lateralnog maleola, isprovocirati aktivnom i pasivnom kretnjom dorzifleksije i everzije stopala i gležnja. Snaga peronealnih mišića u pravilu je održana, no s vremenom može doći do gubitka snage prilikom kretnje everzije zbog straha od dislokacije tetiva. Safran i sur.<sup>23</sup> opisali su klinički test prilikom kojeg bolesnik leži na trbuhu na stolu za pregled, a pritom koljeno noge koja se ispituje mora biti u fleksiji od 90°. U tom položaju liječnik pruža otpor aktivnoj kretnji dorzifleksije i everzije gležnja i tada se može uočiti (ne uvijek!) preskok tetiva preko ruba lateralnog maleola na fibulu i potom njihov povratak u retromaleolarni prostor pri vraćanju gležnja u neutralni položaj. Katkad se pri izvođenju navedenog testa može čuti i »škljocaj«.

Nakon kliničkog pregleda uvijek treba načiniti i rendgenске snimke gležnja. Na žalost, radiološki je vidljiv jedino tip III kada se na snimci može uočiti komadić otrgnute fibu-



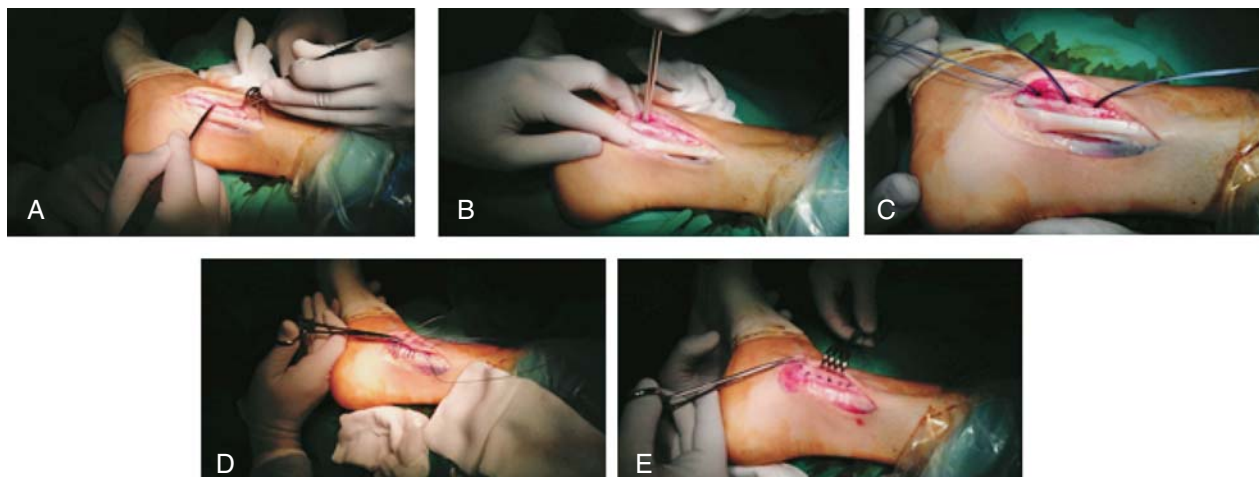
Slika 2. Shematski prikaz retromaleolarnog područja za svaki od četiri opisane stupnja luksacije peronealnih tetiva. a) tip I u kojem je gornji peronealni retinakul zajedno s periostom zguljen s fibule; b) tip II u kojem je zajedno s gornjim peronealnim retinakulom otrgnut i vezivnohrskavični greben s fibule; c) tip III u kojem su gornji peronealni retinakul i vezivnohrskavični greben otrgnuti zajedno s komadićem kosti fibule; d) tip IV u kojem je gornji peronealni retinakul otrgnut s hvatišta na petnoj kosti. Legenda: 1. tetiva kratkoga peronealnog mišića; 2. tetiva dugoga peronealnog mišića; 3. vezivnohrskavični greben; 4. gornji peronealni retinakul; 5. fibula

Figure 2. Axial diagram of the anatomy of the retrofibular groove depicting various grades of peroneal tendon luxation. a) Grade 1, the superior peroneal retinaculum is separated with periost from the collagenous lip and lateral malleolus. b) Grade 2, the fibrocartilaginous ridge is elevated with the superior peroneal retinaculum and separated from the lateral malleolus. c) Grade 3, a thin sliver of bone is avulsed with the collagenous lip and the superior peroneal retinaculum from the lateral malleolus. d) Grade 4, the superior peroneal retinaculum is torn away from its attachment on the calcaneus. Legend: 1. peroneus brevis tendon; 2. peroneus longus tendon; 3. the fibrocartilaginous ridge; 4. superior peroneal retinaculum; 5. fibula

le, tzv. *fleck fracture*, ali te su snimke potrebne u prvom redu u svrhu uočavanja nekih drugih mogućih ozljeda ili promjena u gležnju i/ili oko njega.<sup>1-4,18-20</sup> Prema rezultatima nekih istraživanja dijagnoza se može postaviti gotovo bez pogreške dinamičkim UZ-om, odnosno izvođenjem kretnje prilikom koje se tetive dislociraju iz retromaleolarnog prostora, a sve se to snimi UZ-om.<sup>24</sup> MR i CT ne pomažu izravno pri postavljanju dijagnoze, već su potrebni za planiranje kirurškog liječenja, i radi procjene koštane anatomije fibule i kalkaneusa (CT) i radi uočavanja nekih drugih anatomskih varijacija u retromaleolarnom prostoru (MR).<sup>1-4,18-20</sup>

Neoperacijsko liječenje ima smisla samo nakon prve luksacije tetiva, i to samo kod tipa I te eventualno tipa III ovisno o pomaku koštano fragmenta.<sup>1-4,18-20</sup> U tim se slučajevima, nakon što se peronealne tetive tijekom pregleda »vrate na svoje mjesto« u retromaleolarni prostor, postavlja potkoljencična sadrena čizma koju valja nositi šest tjedana. Prema rezultatima istraživanja neoperacijsko je liječenje uspješno u manje od 50% slučajeva iz čega je razvidno da je u najvećem broju slučajeva potrebno kirurško liječenje.<sup>21</sup> U literaturi nalazimo opise brojnih metoda kirurškog zbrinjavanja, ali nažalost nema randomiziranog istraživanja koje bi determiniralo koja je metoda najprikladnija.<sup>1-4,18-20</sup> Uglavnom je riječ o prikazima slučajeva ili pak o malim serijama





Slika 3. Intraoperacijske fotografije na kojima se prikazuje tijek kirurškog zahvata tijekom kojeg se čini anatomska repozicija otrgnutoga gornjeg peronealnog retinakula, tzv. singapurski postupak. a) »Lažni recesus« koji je nastao između fibule i gornjega peronealnog retinakula. Ogoljena površina fibule postuže se instrumentom s ciljem da se dobije što bolje krvarenje. b) i c) Uza sam stražnji rub fibule su postavljena tri koštana sidra koja imaju po dva resorptivna konca. d) i e) Nakon što se povlačenjem konaca provjeri stabilnost sidara u kosti, gornji se peronealni retinakul rekonstruira pazeći pritom da se potpuno zatvori lažni recesus

Figure 3. Intraoperative photographs demonstrating anatomic reattachment of the superior peroneal retinaculum, operation known as »Singapore operation«. a) The »pouch« formed between the bony surface of the lateral malleolus and the superior peroneal retinaculum. The bony surface of the lateral malleolus is roughened with a periosteal elevator to produce a bleeding surface. b) and c) Three anchors with absorbable sutures are inserted along the posterior border of the lower fibula. d) and e) After manual testing that the anchors cannot be dislodged, the superior peroneal retinaculum is reconstructed in a »vest over pants« fashion, making sure that the pouch between the bony surface of the lateral malleolus and the superior peroneal retinaculum is totally obliterated

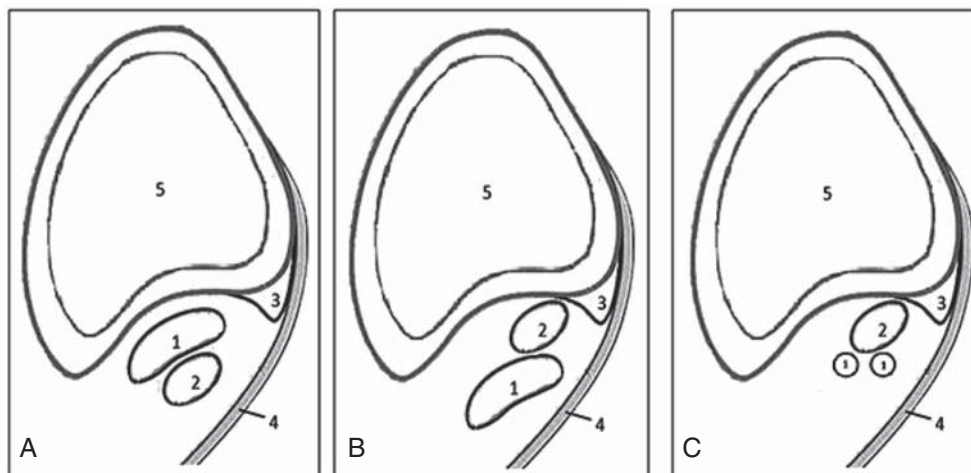
operiranih bolesnika čime je otežana odluka o izboru najprikladnije metode kirurškog liječenja.<sup>1-4,18-20</sup> U osnovi te zahvate možemo podijeliti na zahvate na mekim tkivima i na zahvate na kostima. Među zahvatima na mekim tkivima valja razlikovati tri skupine: A) one koji imaju za cilj učiniti anatomsku repoziciju gornjega peronealnog retinakula; B) one kojima se želi nadomjestiti i/ili pojačati gornji peronealni retinakul transferom okolnog tkiva (najčešće dijelom Ahilove tetive, rjeđe tetivom plantaris ili dijelom tetive PB-a); C) one kod kojih se peronealne tetive preusmjeravaju iza kalkaneofibularnog ligamenta, a koji će tada nadomjestiti funkciju nekompetentnoga gornjeg peronealnog retinakula.<sup>1-4,18-20</sup> Zahvati na kostima čine se s ciljem da se načini brazda na pretpostavljenome mjestu na stražnjoj ploštini fibule ili da se – ako ona postoji – još produbi, odnosno s ciljem da se na fibulu postavi koštani presadak koji ima ulogu mehaničke zapreke i koji na taj način onemogućuje dislokaciju tetiva.<sup>1-4,18-20</sup> Iako ne možemo nijednu od navedenih metoda proglasiti metodom izbora, ipak se danas savjetuje učiniti anatomsku repoziciju retinakula u svim slučajevima kada za to ima dovoljno adekvatnog tkiva (slika 3.).<sup>25,26</sup> No, kada ostatno tkivo retinakula nije dovoljno da se može načiniti anatomska repozicija, tada se s obzirom na današnje spoznaje prednost daje zahvatima kojima se peronealne tetive preusmjeravaju iza kalkaneofibularnog ligamenta.<sup>1-4,18-20</sup> U posljednje se vrijeme neki zahvati, u prvom redu oni kojima je cilj produbljivanje brazde na fibuli, čine i endoskopski.<sup>27</sup>

#### Subluksacija peronealnih tetiva unutar omotača

Subluksacija peronealnih tetiva unutar omotača (engl. *intrasheath subluxation of peroneal tendons*) klinički je entitet koji je opisan tek 2008. godine.<sup>28</sup> Bolesnici se, bez ikakvih podataka o prijašnjoj ozljedi gležnja, žale na pojavu boli iza lateralnog maleola te na palpabilan i jasno vidljiv

preskok peronealnih tetiva. Valja istaknuti da taj preskok ne pomiče tetive preko ruba lateralnog maleola, već da one ostaju u retromaleolarnom prostoru. Taj preskok mogu izazvati jedino bolesnici sami, i to aktivnom, maksimalnom kretanjem dorzifleksije i everzije stopala i gležnja, dok se nikakvom pasivnom kretanjem gležnja on ne može izazvati. Ta provocirajuća kretanja dovodi do promjene uobičajenog anatomske položaja peronealnih tetiva u retromaleolarnom prostoru, što uzrokuje zvučni fenomen – škljocaj. Raikin i sur.<sup>28</sup> opisali su dva tipa subluksacije: u tipu A tetiva PL-a subluksira se ispred tetive PB-a, dok se u tipu B tetiva PL-a subluksira kroz uzdužni rascjep na tetivi PB-a (slika 4.). Izostanak ozljede gležnja u anamnezi uz jasan preskok tetiva koji može izazvati samo bolesnik svojom aktivnom, maksimalnom kretanjem dorzifleksije i everzije stopala i gležnja, a koji se ne može izazvati pasivnim pokretanjem gležnja, dovoljni su za postavljanje dijagnoze subluksacije peronealnih tetiva. Od slikovnih metoda u dijagnostici pomaže dinamički UZ, dok MR i CT pomažu u eventualnom uočavanju uzroka nastanka subluksacije peronealnih tetiva te planiranju kirurškog liječenja jer se neoperacijsko liječenje pokazalo nedostatnim.

Iako su Raikin i sur.<sup>28</sup> u svih bolesnika produbljivali fibulu na pretpostavljenome mjestu brazde, ipak se danas savjetuje činiti taj zahvat samo u slučajevima u kojima nije pronađen uzrok prenapučenosti u retromaleolarnom prostoru. Ako je uzrok prenapučenosti intrasinovijalno smješteno tijelo mišića PB-a, valja taj »višak« tijela mišića očistiti do mjesta gdje se razdvajaju tetive u zasebne ovojnice (oko 4 cm proksimalno od vrška fibule), a ako je to PQ, valja ga potpuno odstraniti.<sup>28-31</sup> Ako je puknućem zahvaćeno manje od 50% poprečnog presjeka tetive PB-a u tipu B subluksacije, tada se savjetuje odstraniti samo puknuti dio tetive i očistiti mjesto puknuća.<sup>28-32</sup> Svi se ti zahvati mogu učiniti i endoskopski pa su tako primjerice Vega i sur.<sup>29</sup> 2011. godine prikazali šest bolesnika s tipom A subluksacije u kojih su u



Slika 4. a) Shematski prikaz uobičajenog položaja peronealnih tetiva u retromaleolarnom području s očuvanim gornjim peronealnim retinakulom. b) Tip A subluksacije peronealnih tetiva sa subluksacijom tetive dugog peronealnog mišića ispred tetive kratkog peronealnog mišića. c) Tip B subluksacije peronealnih tetiva sa subluksacijom tetive dugog peronealnog mišića kroz uzdužni rascjep tetive kratkoga peronealnog mišića. Legenda: 1. tetiva kratkog peronealnog mišića; 2. tetiva dugog peronealnog mišića; 3. vezivnohrskavični greben; 4. gornji peronealni retinakul; 5. fibula

Figure 4. a) Scheme of the normal location of the peroneal tendons behind the fibula with an intact superior peroneal retinaculum. b) Type A of intrasheath subluxation of the peroneal tendons with the peroneus longus tendon subluxating around an intact peroneus brevis tendon. c) Type B of intrasheath subluxation of the peroneal tendons with the peroneus longus tendon subluxating through the longitudinal split tear of the peroneus brevis tendon. Legend: 1. peroneus brevis tendon; 2. peroneus longus tendon; 3. the fibrocartilaginous ridge; 4. superior peroneal retinaculum; 5. fibula

tri odstranili »spušten trbuh« PB-a, u dva resecirali PQ, a u dva produbili fibulu (u jednog su i resecirali PQ i produbili fibulu). Tri su bolesnika prikazali Michels i sur.<sup>30</sup> 2013. godine, dok su u dva odstranili »spušten trbuh« PB-a, treći je imao subluksaciju tipa B i u njega su samo odstranili puknuti dio tetive i očistili mjesto puknuća. Endoskopski zahvat ima velike prednosti pred klasičnim kirurškim pristupom, ali traži kirurga s velikim iskustvom u artroskopskoj kirurgiji, pažljivo prijeoperacijsko planiranje, striktno praćenje pravila izvođenja zahvata uz izvanredno dobro poznavanje regionalne anatomije.<sup>29-31</sup> Prednosti ovoga minimalno invazivnog kirurškog zahvata jesu bolji estetski rezultat, manja poslijeoperacijska bolnost, brža poslijeoperacijska rehabilitacija i zadovoljniji bolesnici.<sup>29-31</sup> Valja istaknuti još jednu prednost, a to je mogućnost konverzije u otvoreni kirurški zahvat u slučaju potrebe.<sup>29-31</sup>

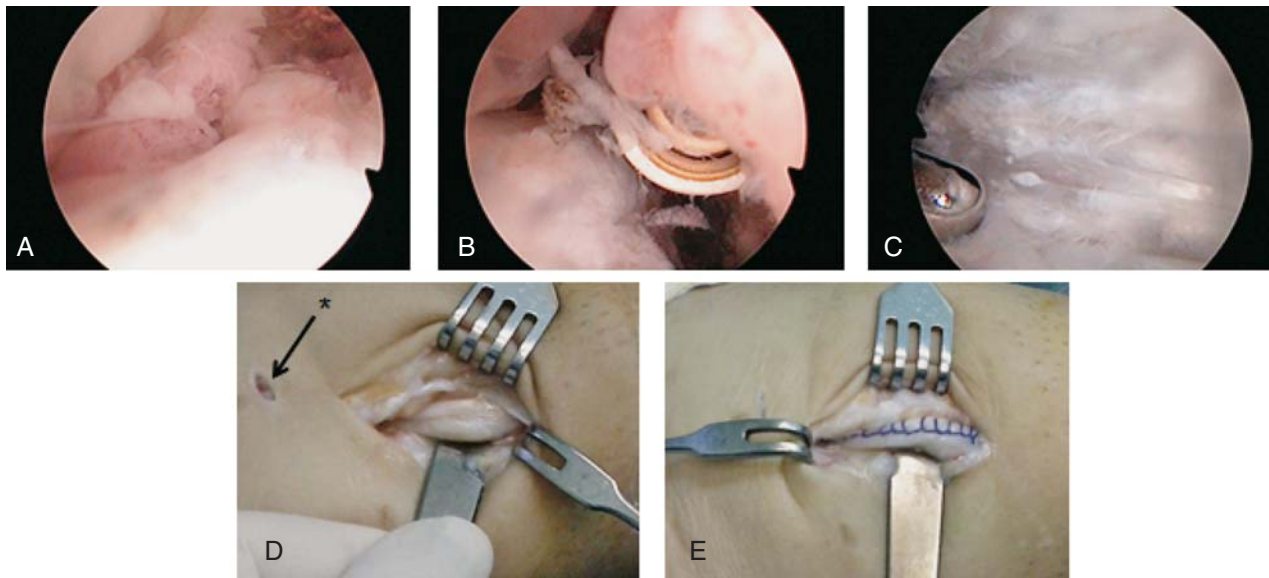
### Tendinopatija peronealnih tetiva

Prema današnjim spoznajama naziv tendinopatija valja rabiti za sve promjene u tetivi i/ili u ovojnici tetiva koje su praćene pojavom boli i/ili otekline, a koje mogu biti ili akutne ili, što je znatno češće, kronične.<sup>33</sup> Naime, dosadašnji nazivi kao što su tendinitis, tendinoza i tenosinovitis mogu se rabiti tek nakon histopatološke potvrde.<sup>33</sup> Kao i kod drugih tendinopatija nastanku tendinopatije peronealnih tetiva pridonosi razdoblje kontinuiranog preopterećenja, osobito ako tomu prethodi razdoblje neaktivnosti.<sup>33</sup> Stoga se ovaj problem često javlja kod osoba koje se bave rekreacijskim trčanjem. Ipak se peronealna tendinopatija najčešće javlja u osoba s ponavljanim ozljedama lateralnoga ligamentarnog kompleksa gležnja, a pogotovo u osoba u kojih se nakon tih ozljeda razvila objektivna nestabilnost gležnja.<sup>34,35</sup> Opisani su i slučajevi nastanka tendinopatije nakon izravne traume, kao i nakon prijeloma kostiju oko gležnja, i to napose nakon prijeloma kalkaneusa, a i neka anatomska odstupanja mogu uzrokovati nastanak peronealne tendinopatije, u prvom redu mehanički pritisak prekomjerno izbočenoga peronealnog tuberkula.<sup>1-4,9,34,36</sup>

Vodeći su simptomi bol i otekline, a oni se javljaju ili iza fibule u retromaleolarnom prostoru ili distalno od vrška lateralnog maleola uvijek prateći tijek tetiva.<sup>1-4,34,36</sup> Tako su primjerice u slučaju tendinopatije PB-a ti simptomi obično izraženiji u retromaleolarnom prostoru, dok su u slučaju tendinopatije PL-a oni izraženiji duž lateralne strane kalkaneusa. Osim palpacijom bolnog područja peronealnih tetiva bol se može tijekom pregleda izazvati pasivnom inverzijom i plantarnom fleksijom stopala i gležnja iz neutralnog položaja, odnosno blokiranjem aktivne kretnje everzije i dorzalne fleksije stopala i gležnja.<sup>1-4,34,36</sup>

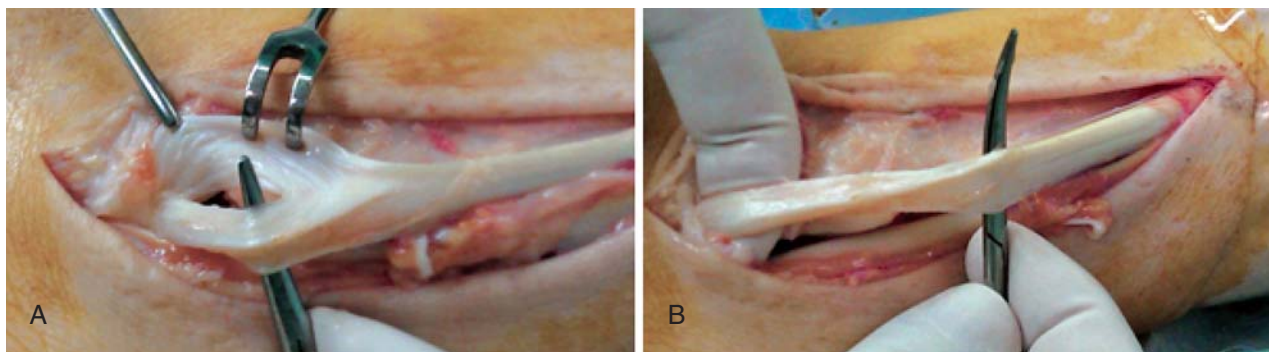
Iako su UZ i MR ključni u dijagnostici, i to u prvom redu za razlikovanje tendinopatije od rupture peronealnih tetiva, ipak se uvijek moraju učiniti i standardne radiološke snimke gležnja i stopala radi odbacivanja eventualnih prijeloma kosti i uočavanja promjena na kostima koje mogu biti udružene s pojavom tendinopatije (primjerice prisutnost i/ili promjene peronealne kosti te prekomjerno izbočeni peronealni tuberkul).<sup>1-4</sup> Zadebljanje tetive i/ili nakupljanje tekućine oko tetive koje je vidljivo tijekom UZ pregleda, kao i na MR snimkama, osnovni su znakovi tendinopatije peronealnih tetiva.<sup>37</sup> No, ovom prilikom valja istaknuti nisku osjetljivost MR-a u dijagnostici tendinopatije peronealnih tetiva u usporedbi s dijagnostikom tendinopatija Ahilove tetive i tetive tibialis posteriora (57 vs 83%), ali, s druge strane, MR je vrlo koristan u uočavanju nekih anatomskih varijacija (prisutnost PQ-a te intrasinovijalno smješteno tijelo mišića PB-a) pa se savjetuje uvijek načiniti ga prije konačne odluke za kirurško liječenje.<sup>38</sup>

Liječenje tendinopatije peronealnih tetiva valja uvijek započeti neoperacijski. Osnova tog liječenja su odmor i modifikacija aktivnosti te provođenje vježbi istezanja i jačanja peronealnih mišića.<sup>1-4,34</sup> Katkad se savjetuje i nošenje ortoza koja ograničava pokrete u gležnju ili pak imobilizacija potkoljeničnom sadrenom čizmom tijekom 6 tjedana.<sup>1-4,34</sup> Ako ni nakon 6 mjeseci adekvatno provođenja neoperacijskog liječenja nema poboljšanja, savjetuje se kirurško liječenje. Danas je endoskopski zahvat osnova kirurškog



Slika 5. a) Tendoskopski prikaz peronealnih tetiva. Optika je u distalnom endoskopskom ulazu i pogled joj je usmjeren prema proksimalno. Izražen sinovitis oko tetiva. b) i c) Optika je u proksimalnom endoskopskom ulazu i pogled joj je usmjeren prema distalno. Tek nakon pomne sinoviektomije motoriziranim instrumentom te instrumentom za kauterizaciju uočila se uzdužna ruptura tetive kratkog peronealnog mišića. d) Na mjesto rupture tetive kratkog peronealnog mišića pristupilo se kroz mali kožni rez. Zvijezdicom i strelicom označen je distalni endoskopski ulaz. e) Konačni rezultat nakon odstranjenja devitaliziranog tkiva i tubularizacije tetive. Tubularizacija je načinjena 2-0 apsorptivnim šavima.

Figure 5. a) Tendoscopic examination of the peroneal tendons with scope in the distal portal and view in a proximal direction. Tendoscopy showed huge synovitis around tendons. b) and c) Scope is in the proximal portal and view in a distal direction. After debridement of tendons with a motorized shaver and by the bipolar radiofrequency wand through the distal portal a longitudinal rupture of the peroneus brevis tendon was noticed. d) The location of peroneus brevis tendon rupture was exposed through a »mini-open« approach. The asterisk and the arrow show the distal tendoscopic portal. e) The final result after debridement and tubularization of the tendon. Tubularization is performed with a 2-0 absorbable suture



Slika 6. a) Intraoperacijska fotografija na kojoj se vidi longitudinalna ruptura tetive kratkog peronealnog mišića koja je smještena u retromaleolarnom prostoru i koja zahvaća manje od 50% poprečnog presjeka tetive. b) Izgled tetive kratkog peronealnog mišića nakon čišćenja mjesta rupture i odstranjenja svih devitaliziranih dijelova tetive

Figure 6. a) Intraoperative photograph demonstrating longitudinal tear of the peroneus brevis tendon at the level of the retromalleolar sulcus, accounting for less than 50% of the tendon. b) The peroneus brevis tendon after partial excision and debridement of the affected area

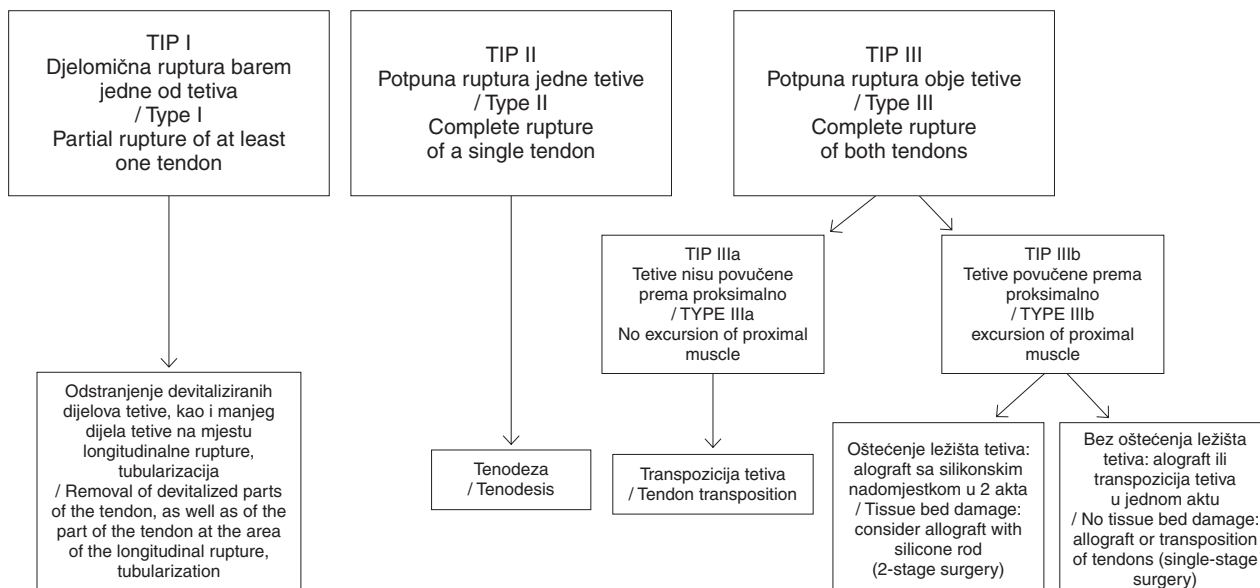
liječenja jer ne samo što se tijekom zahvata može načiniti sinoviektomija i očistiti tetiva već se u slučaju pridružene rupture tetive i/ili nekih anatomskih varijacija (prisutnost PQ-a, intrasinovijalno smješteno tijelo mišića PB-a) sve potrebno može načiniti endoskopski (slika 5.).<sup>31</sup>

### Ruptura peronealnih tetiva

Ruptura peronealnih tetiva najčešće je posljedica dugotrajne nestabilnosti gležnja pa ne treba čuditi podatak da je pronađena u čak 30% bolesnika tijekom zahvata rekonstrukcije lateralnih ligamenata gležnja.<sup>1-4,35</sup> No, ruptura može nastati i nakon primarne inverzijske ozljede gležnja, potom kao posljedica anatomskih varijacija (prisutnost PQ-a, in-

trasinovijalno smješteno tijelo mišića PB-a) koje dovode do prenapućenosti u retromaleolarnom prostoru, a katkad može nastati i kao posljedica izravnog udara tijekom sportskih i/ili radnih aktivnosti.<sup>1-4,39-42</sup> Opisana je pojava rupture u osoba u kojih je gležanj deformiran u smislu kavovarus-a.<sup>1-4,39-42</sup> Osim toga na rupturu peronealnih tetiva valja posumnjati i u osoba koje boluju od dijabetesa melitusa, reumatoidnog artritisa, psorijaze, hiperparatiroidizma, kao i nakon primjene kortikosteroidnih injekcija u slučajevima tendinopatije peronealnih tetiva.<sup>1-4,39-42</sup> Pojavnost rupture peronealnih tetiva u općoj populaciji nepoznata je. Ovom prilikom istaknuli bismo nerazmjernost između malog broja objavljenih kliničkih istraživanja o liječenju ruptura peronealnih tetiva i relativno velike incidencije (između 11,3 i 37%)



Slika 7. Algoritam intraoperacijskog postupanja kod rupture peronealnih tetiva – modificirano prema Redfernu i Myersonu<sup>48</sup>Figure 7. Algorithm for the intraoperative assessment of peroneal tendon tears according to Redfern and Myerson<sup>48</sup>

ruptura nađenih tijekom istraživanja na truplima.<sup>43,44</sup> Iako znatno češće nalazimo rupturu samo jedne peronealne tetive, i to obično PB-a, ipak ima i slučajeva u kojima su puknute obje tetive.<sup>1-4,39-42</sup> Valja naglasiti da ona ne nastaje kao posljedica slabije vaskularizacije kao, primjerice, ruptura Ahilove tetive, već je gotovo uvijek posljedica mehaničkog ozljeđivanja.<sup>39-44</sup> Na to nas upućuju i način i mjesto rupture pa je tako najčešća longitudinalna ruptura tetive PB-a koja je uvijek smještena u retromaleolarnom prostoru, a posljedica je mehaničkog pritiska PB-a ili na tetivu PL-a ili na posterolateralni rub fibule kada dolazi do gubitka funkcije gornjeg peronealnog retinakula (slika 6.).<sup>39-44</sup> S druge strane, ruptura PL-a nastaje na mjestima gdje su najjače sile smika, a to je područje ispod kuboidne kosti, u blizini ili peronealnog tuberkula ili sezamske peronealne kosti ili pak oko vrška lateralnog maleola.<sup>16</sup>

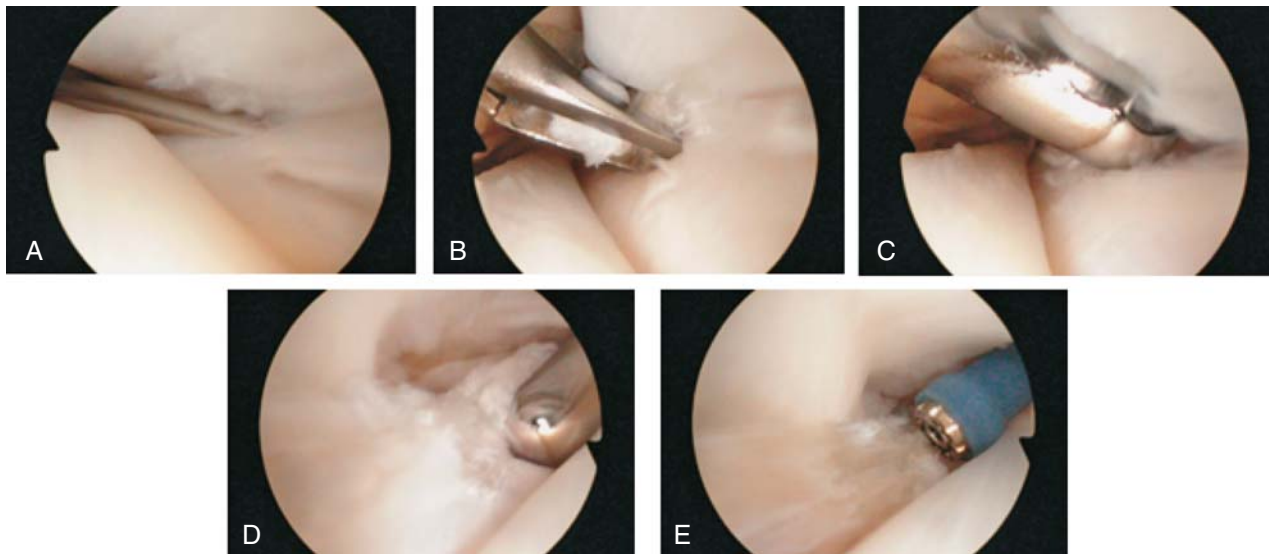
Vodeći simptom rupture tetive PB-a jest pojava boli tijekom aktivnosti iza fibule, u retromaleolarnom prostoru, dok se u slučaju rupture tetive PL-a bol javlja na plantarnoj strani stopala, i to ili u području žlijeba kuboidne kosti ili u blizini njezina distalnog hvatišta na prvoj metatarzalnoj kosti.<sup>1-4,39-42</sup> Oteklinu nalazimo rjeđe nego u slučaju tendinopatije i ona uvijek prati tijek tetiva.<sup>1-4,39-42</sup> Gubitak mišićne snage nije uvijek prisutan i ovisi o tome koliki je dio tetive zahvaćen rupturom i koja je tetiva rupturirana pa je tako u slučaju potpune rupture tetive PB-a oslabljena everzija stopala, a kod potpune rupture tetive PL-a oslabljena plantarna fleksija segmenta stopala koji čine prva metatarzalna kost i medijalna kuneiformna kost (engl. *first ray*). U kliničkoj dijagnostici rupture tetive PB-a pomaže test kompresije (engl. *peroneal tunnel compression test*) prilikom kojeg bolesnik sjedi na rubu stola za pregled tako da su mu koljena savijena pod kutom od 90° i da mu stopala slobodno vise tako da su u položaju plantarne fleksije.<sup>39</sup> Test se smatra pozitivnim ako se pritiskom prstiju iza fibule na peronealne tetive, i to tako da se tetive pritisnu na kost, izazove bol. Bol u retromaleolarnom prostoru može se prilikom rupture tetive PB-a izazvati i aktivnom kretnjom maksimalne dorzalne fleksije u gležnju, a može se pojaviti u tom prostoru i prilikom testiranja prednje ladice koju valja uvijek činiti

kao dio kliničkog pregleda radi procjene stabilnosti gležnja.<sup>1-4,39-42</sup>

Za dijagnostiku rupture peronealnih tetiva najviše pomažu UZ i MR. No, uvijek valja načiniti i standardne rendgenske snimke gležnja i stopala jer se na njima u slučaju akutnog nastanka simptoma mogu uočiti neki prijelomi (peronealne kosti, kalkaneusa, baze V. metatarzalne kosti) koji mogu biti praćeni i rupturom tetiva, dok u slučaju postupnog nastanka simptoma valja na tim snimkama tražiti neke od predisponirajućih čimbenika nastanka ruptura (os peroneum, prekomjerno izbočeni peronealni tuberkul, egzostoze na mjestima kuda prolaze tetive i sl.).<sup>1-4,39-42</sup> Prema rezultatima istraživanja Granta i sur.<sup>45</sup> osjetljivost UZ-a pri dijagnosticiranju oštećenja peronealnih tetiva iznosi 100%, specifičnost 85%, a točnost 90%. No, ovom prilikom valja još jedanput upozoriti na činjenicu da je procjena UZ-om usprkos svim prednostima izrazito ovisna o ispitivačevu znanju i iskustvu. Osjetljivost MR-a pri dijagnosticiranju rupture tetive PB-a iznosi 83%, a specifičnost 75% prema rezultatima istraživanja Lamma i sur.,<sup>46</sup> dok je prema istraživanju Steela i DeOrija<sup>47</sup> specifičnost 80% pri dijagnosticiranju rupture PB-a, 100% pri dijagnosticiranju rupture PL-a, a svega 60% pri dijagnosticiranju rupture obje tetive.

Iako se liječenje rupture peronealnih tetiva može započeti neoperacijskim metodama liječenja, i to u prvome redu imobilizacijom, ipak je u najvećem broju slučajeva potrebno kirurško liječenje.<sup>1-4,39-42</sup> U prilog tomu govori i rezultat istraživanja Krausea i Brodskyja<sup>32</sup> prema kojemu se čak 83% bolesnika s rupturom tetive PB-a nakon provedenoga neoperacijskog liječenja moralo operirati. Ako nakon čišćenja mjesta rupture i odstranjenja svih devitaliziranih dijelova tetive preostane više od 50% poprečnog presjeka tetive, tada se apsorptivnim šavovima oblikuje taj preostali dio tetive tako da ponovo ima oblik valjka, tj. načini se tzv. tubularizacija tetive (engl. *tubularization*).<sup>48</sup> No, ako nakon čišćenja mjesta rupture preostane manje od 50% poprečnog presjeka tetive, tada je potrebno odstraniti taj puknuti dio tetive potpuno sve do u zdravo tkivo tetive, i to i prema proksimalno i prema distalno.<sup>48</sup> Potom se u slučaju rupture PB-a preostali dijelovi tetive PB-a prišiju za PL, i to proksi-





Slika 8. a) Tendoskopski prikaz peronealnih tetiva. Optika je u distalnom endoskopskom ulazu i pogled joj je usmjeren prema proksimalno. Intra-muskularna igla je na mjestu proksimalnog ulaza, dok je vrh igle u samoj longitudinalnoj rupturi tetive kratkog peronealnog mišića. b) i c) Optika je u distalnom endoskopskom ulazu i pogled joj je usmjeren prema proksimalno. Djelomična resekcija tetive i odstranjenje devitaliziranih dijelova s pomoću artroskopske »grickalice« i motoriziranog instrumenta. d) i e) Optika je u proksimalnom endoskopskom ulazu i pogled joj je usmjeren prema distalno. Konačno uređenje preostalog dijela tetive motoriziranim instrumentom i instrumentom za kauterizaciju.

Figure 8. a) Tendoscopic examination of the peroneal tendons with scope in the distal portal and view in a proximal direction, while the tip of the needle is in the longitudinal tear of the peroneus brevis tendon. b) and c) Scope is in the distal portal and view in a proximal direction. Debridement and partial resection of the tendon with an arthroscopic manual instrument and with motorized shaver through the proximal portal. d) and f) Scope is in the proximal portal and view in a distal direction. Final debridement of the tendon with a motorized shaver and by the bipolar radiofrequency wand through the distal portal

malni dio tetive bar 3 do 4 cm iznad vrška lateralnog maleola, a distalni dio bar 5 do 6 cm distalnije od vrška fibule.<sup>48</sup> Bitno je napomenuti da se tenodeza ne smije činiti u retromaleolarnom prostoru jer tada može nastati ili stenoza ili subluksacija tetiva. Ako su rupturirane obje tetive, tada se na osnovi intraoperacijskog nalaza i algoritma koji su sastavili Redfern i Meyerson<sup>48</sup> čini ili transpozicija tetiva ili se postavlja alotransplantat (slika 7.). Bitno je tijekom zahvata riješiti i uzrok nastanka rupture, primjerice načiniti rekonstrukciju ligamena gležnja ili smanjiti prenapućenost u retromaleolarnom prostoru.<sup>1-4</sup> Osim toga prema rezultatima istraživanja Barea i Ferkela<sup>49</sup> u svih bi bolesnika prije zahvata na tetivama valjalo načiniti artroskopiju gležnja. Naime, u svih su trideset bolesnika tijekom artroskopskog zahvata našli bar jedno intraartikularno oštećenje, a zanimljivo je da su prije zahvata dijagnosticirali samo 22% od svih tih oštećenja.<sup>49</sup> Dok su se nekad svi zahvati činili otvorenom metodom, danas se ako je dijagnosticirana ruptura tetive u retromaleolarnom prostoru, savjetuje započeti zahvat endoskopijskom tijekom koje se može potpuno endoskopski očistiti mjesto rupture i odstraniti svi devitalizirani dijelovi tetive te resecirati ili zašiti puknuti dio tetive (slika 8.).<sup>31,50</sup> Ako se endoskopski ne može zašiti tetiva, tada se nakon endoskopskog čišćenja čini mala kožna incizija (engl. *mini open approach*) i tetiva se zašije i/ili se načini njezina tubularizacija.<sup>31,50</sup>

### Sindrom bolne peronealne kosti (POPS)

Sobel i sur. uveli su 1994. godine termin sindrom bolne peronealne kosti (engl. *painful os peroneum syndrome* – u daljnjem tekstu POPS) koji obuhvaća čitav spektar stanja koja uzrokuju pojavu boli u lateralnom dijelu stopala.<sup>51</sup> POPS se može javiti akutno, i to kao posljedica izravnog ozljeđivanja lateralnog dijela stopala ili, što je češće, po-

stupno kao posljedica ponavljanih uganuća gležnja inverzijskog tipa.<sup>51</sup> Prema tom istraživanju POPS je rezultat jednog ili kombinacije više navedenih stanja: 1) akutnog prijeloma peronealne kosti ili dijastaze fragmenata multipartitne peronealne kosti, što dovodi do poremećaja u tijeku tetive PL-a koji može rezultirati diskontinuitetom tetive PL-a; 2) produljenog cijeljenja prijeloma peronealne kosti ili dijastaze fragmenata multipartitne peronealne kosti sa stvaranjem kalusa, uz posljedični razvoj stenozirajućeg tenosinovitisa tetive PL-a; 3) djelomične rupture tetive PL-a; 4) potpune rupture tetive PL-a koja rezultira diskontinuitetom tetive proksimalno ili distalno od peronealne kosti; 5) prekomjerno izbočenog peronealnog tuberkula koji pritišće na tetivu PL-a i/ili na os peroneum tijekom pomicanja tetive PL-a.<sup>51</sup>

Bolesnici se žale na bol koja prati tijek PL-a distalno od vrška fibule, i to ili s lateralne strane stopala oko peronealnog tuberkula ili još distalnije u projekciji brazde na kubooidnoj kosti gdje PL i os peroneum zavijaju plantarno i medijalno prema hvatištu na metatarzalnoj kosti.<sup>51-53</sup> Bol se može protezati i prema proksimalno duž tijeka tetive PL-a, a bolesnici se mogu žaliti i na parestezije koje se javljaju duž tijeka distalnih ogranaka suralnog živca.<sup>51-53</sup> Pri kliničkom pregledu bol se može izazvati ili pasivnom inverzijom stopala ili pružanjem otpora aktivnoj plantarnoj fleksiji segmenta stopala koji čine prva metatarzalna kost i medijalna kuneiformna kost, a do pojave boli dolazi i pri ispitivanju aktivne everzije stopala.<sup>51-53</sup> Osim toga bolesnici se zbog boli ne mogu podići na prste samo ozlijeđene noge.<sup>51-53</sup> Iznimno je važno načiniti radiološku obradu obaju stopala u standardnim projekcijama i usporediti nalaze, a pritom pozornost valja usmjeriti na izgled peronealnog tuberkula te na položaj i izgled peronealne kosti.<sup>1-4, 51-53</sup> Od dodatnih slikovnih pretraga rabi se i UZ, i to u prvom redu radi uočavanja eventualne rupture PL-a, dok se MR u prvom

redu rabi za prijeoperacijsko planiranje.<sup>1-4,51-53</sup> Karakteristično je da se uvijek na snimkama MR-a nalazi koštani edem u peronealnoj kosti i na dijelu kuboidne kosti koji je u izravnom dodiru s peronealnom kosti.<sup>1-4,51-53</sup>

Neoperacijsko liječenje POPS-a sastoji se od uzimanja nesteroidnih protuupalnih lijekova, mirovanja, imobilizacije i ograničenog opterećivanja bolnog stopala, tj. bolesnici hodaju uz pomoć štaka. Ovakav način liječenja uspješan je u samo 20% slučajeva te je kod većine bolesnika potrebno kirurško liječenje.<sup>51-54</sup> Ono se sastoji od ekscizije peronealne kosti uz čišćenje tetive te eventualnu rekonstrukciju tetive PL-a s napomenom da tehnika rekonstrukcije ovisi o opsežnosti oštećenja tetive.<sup>51-54</sup>

#### L I T E R A T U R A

- Selmani E, Gjata V, Gjika E. Current concepts review: peroneal tendon disorders. *Foot Ankle Int* 2006;27:221-8.
- Heckman DS, Reddy S, Pedowitz D, Wapner KL, Parekh SG. Operative treatment for peroneal tendon disorders. *J Bone Joint Surg Am* 2008;90:404-18.
- Philbin TM, Landis GS, Smith B. Peroneal tendon injuries. *J Am Acad Orthop Surg* 2009;17:306-17.
- Heckman DS, Gluck GS, Parekh SG. Tendon disorders of the foot and ankle, part 1: peroneal tendon disorders. *Am J Sports Med* 2009;37:614-25.
- Wang XT, Rosenberg ZS, Mechlin MB, Schweitzer ME. Normal variants and diseases of the peroneal tendons and superior peroneal retinaculum: MR imaging features. *Radiographics* 2005;25:587-602.
- Saube N, Mengiardi B, Pfirrmann CW, Vienne P, Seifert B, Zanetti M. Anatomic variants associated with peroneal tendon disorders: MR imaging findings in volunteers with asymptomatic ankles. *Radiology* 2007;242:509-17.
- Lee SJ, Jacobson JA, Kim SM i sur. Ultrasound and MRI of the peroneal tendons and associated pathology. *Skel Radiol* 2013;42:1191-200.
- Davis WH, Sobel M, Deland J, Bohne WH, Patel MB. The superior peroneal retinaculum: an anatomic study. *Foot Ankle Int* 1994;15:271-5.
- Hyer CF, Dawson JM, Philbin TM, Berlet GC, Lee TH. The peroneal tubercle: description, classification, and relevance to peroneus longus tendon pathology. *Foot Ankle Int* 2005;26:947-50.
- Muehleman C, Williams J, Bareither ML. A radiologic and histologic study of the os peroneum: prevalence, morphology, and relationship to degenerative joint disease of the foot and ankle in a cadaveric sample. *Clin Anat* 2009;22:747-54.
- Coughlin MJ. Sesamoids and accessory bones of the foot. U: Coughlin MJ, Mann RA, Saltzman CL, ur. *Surgery of the foot and ankle*. Philadelphia: Mosby Elsevier; 2007, str. 531-610.
- Tsuruta T, Shiohara Y, Kato A i sur. Radiological study of the accessory skeletal elements in the foot and ankle. *Nihon Seikeigeka Gakkai Zasshi* 1981;55:357-70.
- Edwards M. The relations of the peroneal tendon to the fibula, calcaneus, and cuboideum. *Am J Anat* 1928;42:213-53.
- Sobel M, Levy ME, Bohne WH. Congenital variations of the peroneus quartus muscle: an anatomic study. *Foot Ankle* 1990;11:81-9.
- Zammit J, Singh D. The peroneus quartus muscle. Anatomy and clinical relevance. *J Bone Joint Surg Br* 2003;85:1134-7.
- Palmanovich E, Laver L, Brin YS i sur. Peroneus longus tear and its relation to the peroneal tubercle: A review of the literature. *Musc Lig Tend J* 2012;1:153-60.
- Agarwal AK, Jeyasingh P, Gupta SC, Gupta CD, Sahai A. Peroneal tubercle and its variations in the Indian calcanei. *Anat Anz* 1984;156:241-4.
- Ogawa BK, Thordarson DB. Current concepts review: peroneal tendon subluxation and dislocation. *Foot Ankle Int* 2007;28:1034-40.
- Oliva F, Del Frate D, Ferran NA, Maffulli N. Peroneal tendons subluxation. *Sports Med Arthrosc* 2009;17:105-11.
- Roth JA, Taylor WC, Whalen J. Peroneal tendon subluxation: the other lateral ankle injury. *Br J Sports Med* 2010;44:1047-53.
- Eckert WR, Davis EA. Acute rupture of the peroneal retinaculum. *J Bone Joint Surg Am* 1976;58:670-2.
- Oden RR. Tendon injuries about the ankle resulting from skiing. *Clin Orthop Relat Res* 1987;216:63-9.
- Safran MR, O'Malley D Jr, Fu FH. Peroneal tendon subluxation in athletes: new exam technique, case reports, and review. *Med Sci Sports Exerc* 1999;31:S487-92.
- Neustadler J, Raikin SM, Nazarian LN. Dynamic sonographic evaluation of peroneal tendon subluxation. *Am J Roentgenol* 2004;183:985-8.
- Hui JH, Das De S, Balasubramaniam P. The Singapore operation for recurrent dislocation of peroneal tendons: long-term results. *J Bone Joint Surg Br* 1998;80:325-7.
- Maffulli N, Ferran NA, Oliva F, Testa V. Recurrent subluxation of the peroneal tendons. *Am J Sports Med* 2006;34:986-92.
- Vega J, Batista JP, Golano P, Dalmau A, Viladot R. Tendonoscopic groove deepening for chronic subluxation of the peroneal tendons. *Foot Ankle Int* 2013;34:832-40.
- Raikin SM, Elias I, Nazarian LN. Intratheath subluxation of the peroneal tendons. *J Bone Joint Surg Am* 2008;90:992-9.
- Vega J, Golano P, Dalmau A, Viladot R. Tendonoscopic treatment of intratheath subluxation of the peroneal tendons. *Foot Ankle Int* 2011;32:1147-51.
- Michels F, Jambou S, Guillo S, Van Der Bauwhede J. Endoscopic treatment of intratheath peroneal tendon subluxation. *Case Rep Med* 2013;2013:274685.
- Vega J, Golano P, Batista JP, Malagelada F, Pellegrino A. Tendonoscopic procedure associated with peroneal tendons. *Tech Foot Ankle* 2013;12:39-48.
- Krause JO, Brodsky JW. Peroneus brevis tendon tears: pathophysiology, surgical reconstruction, and clinical results. *Foot Ankle Int* 1998;19:271-9.
- Dimnjaković D, Bojanić I, Smoljanović T, Mahnik A, Barbarić-Peraić N. Ekscentrične vježbe u liječenju sindroma prenaprežanja sustava za kretanje. *Liječ Vjesn* 2012;134:29-41.
- Molloy R, Tisdell C. Failed treatment of peroneal tendon injuries. *Foot Ankle Clin* 2003;8:115-29.
- DiGiovanni BF, Fraga CJ, Cohen BE, Shereff MJ. Associated injuries found in chronic lateral ankle instability. *Foot Ankle Int* 2000;21:809-15.
- Brandes CB, Smith RW. Characterization of patients with primary peroneus longus tendinopathy: a review of twenty-two cases. *Foot Ankle Int* 2000;21:462-8.
- Kijowski R, De Smet A, Mukharjee R. Magnetic resonance imaging findings in patients with peroneal tenosynovitis. *Skel Radiol* 2007;36:105-14.
- Rockett MS, Waitches G, Sudakoff G, Brage M. Use of ultrasonography versus magnetic resonance imaging for tendon abnormalities around the ankle. *Foot Ankle Int* 1998;19:604-12.
- Sobel M, Geppert MJ, Olson EJ, Bohne WH, Arnoczky SP. The dynamics of peroneus brevis tendon splits: a proposed mechanism, technique of diagnosis, and classification of injury. *Foot Ankle* 1992;13:413-22.
- Dombek MF, Lamm BM, Saltrick K, Mendicino RW, Catanzariti AR. Peroneal tendon tears: a retrospective review. *J Foot Ankle Surg* 2003;42:250-8.
- Geller J, Lin S, Cordas O, Vieria O. Relationship of a low-lying muscle belly to tears of the peroneus brevis tendon. *Am J Orthop* 2003;33:541-4.
- Squires N, Myerson MS, Gamba C. Surgical treatment of peroneal tendon tears. *Foot Ankle Clin* 2007;12:675-95.
- Sobel M, Bohne WH, Levy ME. Longitudinal attrition of the peroneus brevis tendon in the fibular groove: an anatomic study. *Foot Ankle* 1990;11:124-8.
- Sobel M, DiCarlo EF, Bohne WH, Collins L. Longitudinal splitting of the peroneus brevis tendon: an anatomic and histologic study of cadaver material. *Foot Ankle* 1991;12:165-70.
- Grant TH, Kelikian AS, Jereb SE, McCarthy RJ. Ultrasound diagnosis of peroneal tendon tears. A surgical correlation. *J Bone Joint Surg Am* 2005;87:1788-94.
- Lamm BM, Myers DT, Dombek M, Mendicino RW, Catanzariti AR, Saltrick K. Magnetic resonance imaging and surgical correlation of peroneus brevis tears. *J Foot Ankle Surg* 2004;43:30-6.
- Steel MW, DeOrto JK. Peroneal tendon tears: return to sports after operative treatment. *Foot Ankle Int* 2007;28:49-54.
- Redfern D, Myerson M. The management of concomitant tears of the peroneus longus and brevis tendons. *Foot Ankle Int* 2004;25:695-707.
- Bare A, Ferkel RD. Peroneal tendon tears: associated arthroscopic findings and results after repair. *Arthroscopy* 2009;25:1288-97.
- Marmotti A, Cravino M, Germano M i sur. Peroneal tendonoscopy. *Curr Rev Musculoskeletal Med* 2012;5:135-44.
- Sobel M, Pavlov H, Geppert MJ, Thompson FM, DiCarlo EF, Davis WH. Painful os peroneum syndrome: a spectrum of conditions responsible for plantar lateral foot pain. *Foot Ankle Int* 1994;15:112-24.
- Oh SJ, Kim YH, Kim SK, Kim MW. Painful os peroneum syndrome presenting as lateral plantar foot pain. *Ann Rehabil Med* 2012;36:163-6.
- Chadwick C, Highland AM, Hughes DE, Davies MB. The importance of magnetic resonance imaging in a symptomatic »bipartite« os peroneum: a case report. *J Foot Ankle Surg* 2011;50:82-6.
- Smith JT, Johnson AH, Heckman JD. Nonoperative treatment of an os peroneum fracture in a high-level athlete: a case report. *Clin Orthop Relat Res* 2011;469:1498-501.