

Koarktacija aorte kod djece u 10-godišnjoj kliničkoj epidemiološkoj studiji: dijagnostičko i terapijsko razmatranje

Malčić, Ivan; Kniewald, Hrvoje; Jelić, Ana; Šarić, Dalibor; Bartoniček, Dorotea; Dilber, Daniel; Belina, Dražen; Anić, Darko

Source / Izvornik: **Liječnički vjesnik, 2015, 137, 9 - 17**

Journal article, Published version

Rad u časopisu, Objavljena verzija rada (izdavačev PDF)

Permanent link / Trajna poveznica: <https://um.nsk.hr/um:nbn:hr:105:186013>

Rights / Prava: [In copyright](#) / [Zaštićeno autorskim pravom.](#)

Download date / Datum preuzimanja: **2024-11-30**



Repository / Repozitorij:

[Dr Med - University of Zagreb School of Medicine Digital Repository](#)



**KOARKTACIJA AORTE KOD DJECE
U 10-GODIŠNJOJ KLINIČKOJ EPIDEMIOLOŠKOJ STUDIJI:
DIJAGNOSTIČKO I TERAPIJSKO RAZMATRANJE**

**COARCTATION OF THE AORTA IN CHILDREN
IN THE 10-YEAR EPIDEMIOLOGICAL STUDY:
DIAGNOSTIC AND THERAPEUTIC CONSIDERATION**

IVAN MALČIĆ, HRVOJE KNIEWALD, ANA JELIĆ, DALIBOR ŠARIĆ, DOROTEJA BARTONIČEK,
DANIEL DILBER, DRAŽEN BELINA, DARKO ANIĆ*

Deskriptori: Koarktacija aorte – epidemiologija, dijagnoza, liječenje; Prirodne srčane grješke – epidemiologija, dijagnoza, liječenje; Kardiokirurški zahvati – metode, komplikacije; Stentovi; Balonska angioplastika; Hrvatska – epidemiologija

Sažetak. Naša je studija klinička epidemiološka retrospektivna analiza koarktacije aorte u vremenskom slijedu od 10 godina (2001. – 2011.). U studiju je uključeno 201 dijete, 72 (35,82%) djevojčice i 129 (64,18%) dječaka (1 : 1,6) prosječne dobi kod postavljanja dijagnoze $28,57 \pm 49,37$ mjeseci (0,1 – 204). Razvrstani su u 4 dobne skupine: novorođenačka dob (< 1 mjeseca), 1 mjesec – 1 godine, 1 – 6 godina i > 6 godina. Izoliranu koarktaciju imalo je 125 (62,19%) bolesnika, od čega 33 (16,42%) preduktalnu i 92 (45,77%) postduktalnu, a njih 76 (37,81%) imalo je koarktaciju s dodatnom srčanom grješkom; s ventrikularnim septalnim defektom 32 (15,92%), u okviru kompleksne srčane grješke 28 (13,93%), u sklopu Shoneova kompleksa 11 (5,47%) i s dilatacijskom kardiomiopatijom 5 (2,49%). U mladim dobnim skupinama (novorođenačka i dojenačka dob) prevladava zamaranje, pojačano znojenje i dispnoičke tegobe, a kod starije djece klaudikacije, glavobolja i epistaksa. Kod čak 61 (30,35%) ispitanika dogodio se previd dijagnoze na prethodnome kardiološkom pregledu. Kod 20 (9,95%) bolesnika koarktacija se nalazi u okviru poznatih sindromnih bolesti (Turner, Noonan, Williams-Beuren, Ellis-van Creveld, parcijalna trisomija 18, Downov sindrom, fetalni valproatni sindrom). Ehokardiografija je učinjena u svih bolesnika, a kod 45 (22,38%) bila je i jedina slikovna dijagnostička pretraga. Učinjene su ukupno 123 kateterizacije srca, 38 kompjutoriziranih tomografija i 15 magnetskih rezonancija. Gradient na mjestu koarktacije mjereno prije operacije ili interventnog liječenja izmjereno na kateterizaciji srca kod 132 (65,67%) bolesnika iznosio je $57,99 \pm 18,68$ mmHg (20 – 100 mmHg). Kod 82 (40,80%) bolesnika nađena je bikuspidalna aortalna valvula. Prosječna dob kod operacije bila je $27,92 \pm 47,98$ mjeseci (0,1 – 204). Kod 169 (84,07%) izvršena je kardiokirurška korekcija, od toga T-T-anastomoza kod 109 (54,23%), a kod 30 (14,92%) učinjena je terapijska kateterizacija (balonska dilatacija ili implantacija stenta). Smrtni ishod zabilježen je u četvero djece (1,99%), svi u novorođenačkoj ili dojenačkoj dobi.

Descriptors: Aortic coarctation – epidemiology, diagnosis, therapy; Heart defects, congenital – epidemiology, diagnosis, therapy; Cardiac surgical procedures – methods, adverse effects; Stents; angioplasty, balloon; Croatia – epidemiology

Summary. Our study is a clinical epidemiological retrospective analysis of coarctation of the aorta in a 10-year follow-up (2001–2011). The study includes 201 children, 72 (35.82%) girls and 129 (64.18%) boys (1:1,6), with an average age of 28.57 ± 49.37 mo (0.1 – 204 mo). They are categorized in 4 age groups: <1 month, 1 month – 1 year, 1 year – 6 years, >6 years. Isolated coarctation of the aorta was found in 125 (62.19%) patients; 33 (16.42%) preductal and 92 (45.77%) postductal. Coarctation of the aorta with an additional heart defect was found in 76 (37.81%) patients; 32 (15.32%) with ventricular septal defect, 28 (13.93%) within a complex heart defect, 11 (5.47%) within the Shone syndrome, and 5 (2.49%) with a dilated cardiomyopathy. Tiredness, intense tachypneic and dyspneic difficulties are dominant features in lower age groups (newborns and infants), while claudications, headaches and epistaxis are typical in older children. In the case of as many as 61 (30.35%) patients diagnosis was missed on the previous cardiological examination. In 20 (9.95%) patients coarctation is found within the known syndromes (Turner, Noonan, Williams Beuren, Ellis van Creveld, Down, partial trisomy 18, fetal valproate syndrome). Echocardiography was performed in all patients, and in 45 (22.38%) it was the only diagnostic procedure. Altogether, 123 heart catheterizations, 38 multislice computed tomography and 15 magnetic resonance imagings were performed. The gradient on the place of coarctation before surgery or emergency procedures measured by catheter in 132 (65.67%) patients was 57.99 ± 18.68 mmHg (20–100 mmHg). In 82 (40.80%) patients a bicuspid aortic valve was

* **Zavod za pedijatrijsku kardiologiju, Klinika za pedijatriju, Medicinski fakultet Sveučilišta u Zagrebu, KBC Zagreb** (prof. dr. sc. Ivan Malčić, dr. med.; Hrvoje Kniewald, dr. med.; Ana Jelić, dr. med.; Dalibor Šarić, dr. med.; Doroteja Bartoniček, dr. med.; doc. dr. sc. Daniel Dilber, dr. med.), **Klinika za kardijalnu kirurgiju, Medicinski fakultet Sveučilišta u Zagrebu, KBC Zagreb** (Dražen Belina, dr. med.; dr. sc. Darko Anić, dr. med.)

Adresa za dopisivanje: Prof. dr. sc. I. Malčić, Referentni centar za pedijatrijsku kardiologiju, Klinika za pedijatriju Medicinskog fakulteta Sveučilišta u Zagrebu, KBC Zagreb, Kišpatičeva 12, 10000 Zagreb, e-mail: ivan.malic1@gmail.com

Primljeno 4. ožujak 2014., prihvaćeno 12. siječnja 2015.

found. Average age at the time of surgery was 27.92±47.98 months (0.1–204 mo.). In 169 (84.07%) patients a cardiosurgical intervention was performed; 109 (54.23%) T-T anastomoses, 30 (14.29%) therapeutic catheterisations (balloon dilatation or stent implantation). Fatal outcome occurred in 4 (1.99%) children, all newborns or infants.

Liječ Vjesn 2015;137:9–17

Koarktacija aorte (CoA) ekstraparikardijalna je opstruktivna lezija aortalnog luka koja se javlja kao tubularna ili istmična hipoplazija. Ovamo spadaju i ekstremni oblici koarktacije koji se očituju kao atrezija ili čak prekid (interupcija) aortalnog luka.^{1–3} Čini 7 – 8% svih prirodnih srčanih grješaka s većom prevalencijom kod muškog spola (1,7).^{3,4} Za očitovanje kliničkih simptoma od presudne je važnosti odnos suženog aortalnog segmenta prema Botallovu vodu (*persistent ductus arteriosus*, PDA). Stoga u djetinjstvu, osobito u ranoj dječjoj dobi, valja istaknuti je li CoA preduktalna (infantilna, maligna), paraduktalna (na razini samog duktusa) ili je postduktalna (naziva se još i adultna jer može prijeći u odraslu dob bez kritičnih simptoma).⁵ Usprkos svemu u raspravi o koarktaciji aorte postoje još i sad neki nozološki problemi. Javlja se izolirano, u kombinaciji s nekom drugom grješkom (najčešće ventrikularni septalni defekt – VSD) ili u sklopu kompleksne srčane malformacije ili deformacije.^{6–8} Etiopatogenetski spada u VI. skupinu po Clarku (lezije s poremećajem protoka),⁹ a u razmatranju etiologije proučava se u okviru heterogeničnosti grješaka koje pripadaju izlaznom traktu lijeve klijetke (bicuspidalna aortalna valvula – BAV, aortalna valvularna stenoza – AVS, dilatacija uzlazne aorte – AOA, sindrom hipoplastičnoga lijevog srca – HLHS).^{10,11} Simptomi bolesti ovise o težini izraženosti pa variraju od vrlo teških s mogućim letalnim ishodom do relativno blagih s kojima se bez operacije može doživjeti i odrasla dob neovisno o mogućim posljedicama neuklanjanja (arterijska hipertenzija).¹² Danas se CoA može dijagnosticirati već prenatalno.¹³ Pravodobno dijagnosticiranje i liječenje iznimno je važno budući da djeca i odrasli s kasno otkrivenom CoA imaju veću incidenciju pridruženih srčanih bolesti koje uključuju bolesti zalistaka, arterijsku hipertenziju, fibrilaciju atrija te ishemične srčane bolesti. Bolesnici u kojih se razvije zastojna srčana slabost imaju mortalitet čak do 84% ako se ne liječe u ranoj dobi.¹⁴ Većina neliječenih pacijenata (gotovo 90%) umire prije 50. godine života zbog komplikacija (arterijska hipertenzija, intrakranijalno krvarenje, infarkt miokarda, srčana insuficijencija, infektivni endokarditis, disekcije aorte).¹⁵ Uz različite kardiokirurške pristupe liječenju CoA mogući je i intervencijski (balonska dilatacija i redilatacija, ugradnja stentova), a odabir je zadan kriterijima koji ovise o kompleksnosti patoanatomskog nalaza, dobi bolesnika i odnosu prema drugim organima.

Cilj studije

Cilj ove studije jest učiniti kliničku epidemiološku eksperimentu bolesnika koji su u Referentnom centru za pedijatrijsku kardiologiju RH liječeni u razdoblju od 10 godina (2001. – 2011.). Studija je retrospektivna i prikazana je na osnovi pregleda povijesti bolesti i promatranja tijeka bolesti u vremenskom slijedu najviše 10 godina nakon postavljene dijagnoze.

Ograničenja studije: Nedostatak nekih podataka zbog retrospektivnog dizajna studije, kratko vrijeme promatranja, neadekvatno monitoriranje arterijskog tlaka.

Očekivani znanstveni doprinos

Ovim prikazom želimo upoznati čitaoca kako se koarktacija aorte neopravdano doživljava kao »najjednostavnija«

među prirodnim srčanim grješcima. Opisujući nove metode kardiokirurškog i intervencijskog liječenja, uz razmatranje suvremenih shvaćanja iz literature o koarktaciji kao općoj, a ne samo »lokalnoj« bolesti te prikazujući rezultate vlastitog rada, očekujemo u budućnosti smanjenje postoperativnih komplikacija i u cijelosti poboljšanje ishoda ove teške bolesti i u našoj zemlji.

Rezultati

U studiju je uključeno 201 dijete s koarktacijom aorte, liječeno u 10-godišnjem razdoblju (2001. do 2011. god.) u Zavodu za pedijatrijsku kardiologiju KBC-a Zagreb. Među bolesnicima su bile 72 (35,82%) djevojčice i 129 (64,18%) dječaka (1 : 1,6), s prosječnom dobi u trenutku postavljanja dijagnoze od 28,57 ± 49,37 mj. (0,1 – 204 mj.). Ovisno o dobi u kojoj im je postavljena dijagnoza razvrstani su u 4 dobne podskupine: novorođenačka dob (< 1 mj.), 1 mj. – 1 god., 1 – 6 god. i > 6 god. Kod većine (137 ili 68,2%) dijagnoza je postavljena do navršene prve godine života, dok na cijeli period od 1. do 18. godine otpada značajno manji broj dijagnosticiranih (64 ili 31,8%) (tablica 1.).

Tablica 1. Raspodjela bolesnika prema dobnim skupinama u vrijeme prve dijagnoze

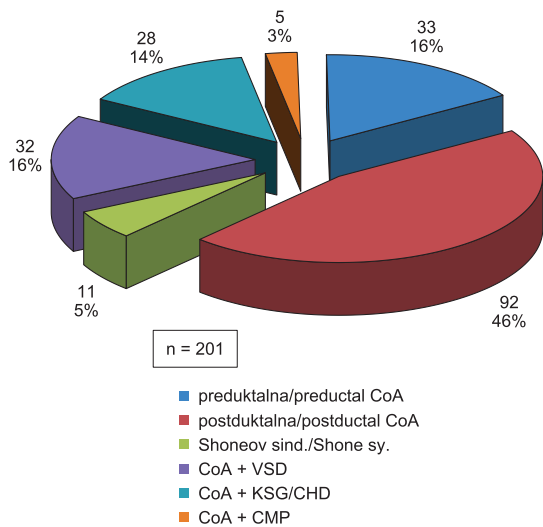
Table 1. Distribution of the patients according to age groups at the time of the first diagnosis

Dob / Age	< 1 mj. / mo.	1 mj. / mo. – 1 god. / ys.	1 – 6 god. / ys.	> 6 god. / ys.	Ukupno / Total (%)
N (%)	81 (40,3)	56 (27,9)	33 (16,4)	31 (15,4)	201 (100)
ž / f.	33	21	10	8	72 (35,8)
m / m.	48	35	23	23	129 (64,2)

Izoliranu CoA imalo je 125 (62,19%) bolesnika, od čega 33 (16,42%) preduktalnu i 92 (45,77%) postduktalnu. Ostali bolesnici, njih 76 (37,81%), imali su CoA udruženu s dodatnom srčanom grješkom. Koarktacija s VSD-om nalazi se kod 32 (15,92%) bolesnika, u okviru neke kompleksne srčane grješke kod 28 (13,93%), u sklopu Shoneova sindroma kod 11 (5,47%) te s dilatacijskom kardiomiopatijom kod 5 (2,49%) bolesnika (slika 1.).

Kod svih je bolesnika s preduktalnom CoA (N = 33) dijagnoza postavljena u novorođenačkoj dobi, jamačno zbog teških simptoma, dok je kod drugih dijagnoza CoA većim dijelom slučajnan nalaz u okviru druge grješke (Shoneov sindrom, kompleksna srčana grješka, VSD i kardiomiopatija). Najveći broj koarktacija dijagnosticiran je u novorođenačkoj dobi (81/201 ili 40%), a velika većina do kraja prve godine života (137 ili 68%). Preostala 64 bolesnika s CoA (32%) dijagnosticirana su kasnije tijekom djetinjstva. Koarktacije se jamačno lakše raspoznaju ako su pridružene kompleksnim srčanim grješcima ili u sklopu Shonova sindroma te ako se nalaze udružene s VSD-om ili dilatacijskom kardiomiopatijom (vjerojatno srčana dekompenzacija). U 2., 3. i 4. dobnj skupini (dob iznad 1 mjeseca života) relativni broj izoliranih koarktacija očekivano raste kao 60,7% : 87,9% : 93,5%, a pada broj koarktacija pridruženih Shoneo-

vu sindromu, VSD-u i kompleksnim srčanim grješkama. U 3. i 4. dobnoj skupini (nakon prve godine života) broj je tih bolesnika zanemarivo malen (tablica 2.).



CoA – koarktacija aorte/aortic coarctation; VSD – ventrikularni septalni defekt/ventricular septal defect, KSG/CHD – kompleksna srčana grješka/complex heart disease; CMP – kardiomiopatija/cardiomyopathy

Slika 1. Odnos izolirane koarktacije aorte (preduktalna i postduktalna) prema koarktaciji pridruženoj drugim kongenitalnim srčanim anomalijama

Figure 1. Relationship of isolated coarctation (preductal and postductal) toward coarctation associated with other congenital heart defects

Table 2. Izolirana koarktacija u odnosu prema koarktaciji pridruženoj drugim srčanim grješkama raspoređeno prema dobnim skupinama
Table 2. Isolated coarctation in regard to coarctation associated with other defects, according to age groups

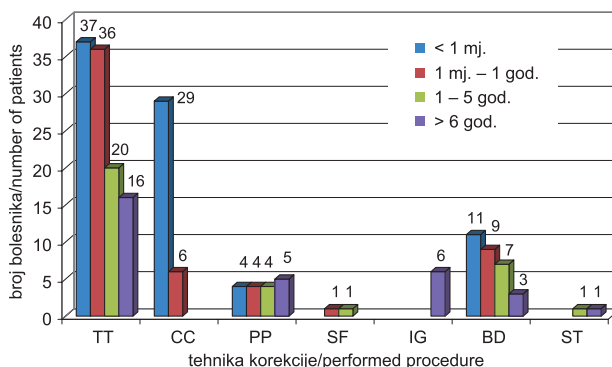
Dobna skupina / Age group	< 1 mj. / mo.	1 mj. / mo. – 1 god. / y	1 god. – 6 god. / ys	> 6 god. / ys
Vrsta koarktacije / Type of CoA				
izolirana CoA / isolated CoA	33 (40,7%)	34 (60,7%)	29 (87,9%)	29 (93,5%)
Shoneov sind. / Shone sy.	4 (4,9%)	5 (8,9%)	1 (3,0%)	1 (3,2%)
CoA + KSG/CHD	24 (29,6%)	4 (7,1%)	0 (0,0%)	0 (0,0%)
CoA + VSD	18 (22,2%)	11 (19,6%)	2 (6,1%)	1 (3,2%)
CoA + CMP	2 (2,5%)	2 (3,6%)	1 (3,0%)	0 (0,0%)
Ukupno/Total – N (%)	81 (40%)	56 (28%)	33 (16%)	31 (16%)

CoA – koarktacija aorte/aortic coarctation, VSD – ventrikularni septalni defekt/ventricular septal defect, KPSG/CHD – kompleksna prirodna srčana grješka/complex heart defect, KMP/CMP – kardiomiopatija/cardiomyopathy

Tablica 3. Vrsta i učestalost kliničkih simptoma kod pacijenata s koarktacijom aorte prema dobnim skupinama ispitanika
Table 3. The type of clinical symptoms in the patients with coarctation of the aorta according to the age group of the examinees

< 1 mj. / mo. N = 81	1 mj. / mo. – 1 god./y N = 56	1 – 6 god. / ys N = 33	> 6 god. / ys N = 31
tahidispneja / tachy-dyspneic (38) cijanoza / cyanosis (28) dekompenzacija / decompensation (24) hladne i marmorizirane okrajine / cold and marmorated extremities (12) pojačano zamaranje pri hranjenju / fatigue during feeding (12) nenapredovanje na TM-u / failure to gain weight (10)	infekcije dišnih putova / respiratory infections (13) nenapredovanje na TM / failure to gain weight (13) pojačano zamaranje / fatigue (9) tahidispneja / tachy-dyspneic (6) pojačano znojenje / increased sweating (6) dekompenzacija / decompensation (5)	infekcije dišnih putova / respiratory infections (12) umor, bol u nogama / fatigue, pain in the legs, cramps (6) bol u prsima, sinkopa / chest pain, syncope (2) glavobolja, epistaksa / headaches, epistaxis (1)	umor, bol u nogama / fatigue, pain in the legs, cramps (9) glavobolja, epistaksa / headaches, epistaxis (7) infekcije dišnih putova / respiratory infections (6) bol u prsima, sinkopa / chest pain, syncope (1)
Bez tegoba/ No symptoms (6)	Bez tegoba/ No symptoms (8)	Bez tegoba/ No symptoms (3)	Bez tegoba/ No symptoms (4)

Prema anamnestičkim podacima, u vrijeme postavljanja dijagnoze 180 (89,55%) bolesnika imalo je jasne kliničke simptome, dok je 21 (10,45%) bio bez tegoba. Samo jedan simptom imalo je 107 (53,23%) bolesnika, 2 do 3 simptoma njih 70 (34,83%), dok je 3 ili više simptoma imalo samo troje (1,49%) bolesnika. Sa stajališta dobne skupine najveći broj simptoma imali su bolesnici u dobi do godinu dana; 74 (91,4%) bolesnika u dobi do mjesec dana i 46 (82,1%) bolesnika dojenačke dobi imalo je ukupno jedan do tri simptoma. Svi bolesnici s više od 3 simptoma bili su iz 1. i 2. dobne skupine (novorođenačka i dojenačka dob). Samo jedan simptom imala su ukupno 43 (53,09%) bolesnika iz prve dobne skupine, 25 (44,64%) iz druge, 22 (66,67%) iz treće i 17 (54,84%) iz četvrte dobne skupine. Broj bolesnika s 2 ili 3 simptoma kretao se u rasponu 38,27% u prvoj, 37,50% u drugoj, 24,24% u trećoj i 32,26% u četvrtoj dobnoj skupini. Udio bolesnika bez simptoma bio je podjednak u svim dobnim skupinama (7,4 – 14,3%, srednja vrijednost 10,45%). Najčešći simptomi među svim ispitanicima jesu tahipneja sa znakovima dispneje ili bez njih (22%), učestale infekcije dišnih putova (21%), pojačano zamaranje (18%), cijanoza (15%), srčana insuficijencija (14%) i nenapredovanje na tjelesnoj masi (12%). U 1. skupini (< 1 mj.) najčešći simptomi bili su tahipneja sa znakovima dispneje ili bez njih, zamjetna cijanoza (perioralna i na akrama) te produljena kapilarna reperfuzija s blijedom, hladnom i marmo-



TT – termino-terminalna anastomozna/termino-terminal anastomosis; CC – složena operacija/complete correction; BD – balonska dilatacija/balloon dilatation; PP – patch plastika/patch plastic; IG – intervaskularni provodnik/intervascular graft; SF – subclavian flap/subclavian flap; ST – stent

Slika 2. Grafički prikaz kardiokirurškog i intervencijskog postupka kod bolesnika s CoA prema dobnim skupinama, izražen u apsolutnim brojevima

Figure 2. Graphical presentation of surgical and interventional procedures in the patients with CoA according to age groups, expressed in absolute numbers

riziranom kožom, znakovima centralizacije krvotoka i srčanom insuficijencijom. U dojenačkoj dobi (1 mj. – 1 god.) najčešći simptomi bili su vezani uz hranjenje u obliku pojačanog zamaranja i znojenja tijekom hranjenja, nenapredovanja na tjelesnoj masi te učestale infekcije dišnih putova. Najčešći simptomi bolesnika u 3. skupini (1 – 6 god.) bili su pojačano zamaranja, bol u nogama pri trčanju ili dužem hodanju, učestale infekcije dišnih putova i bol u prsištu sa sinkopalnim epizodama ili bez njih. Kod djece starije od 6 godina simptomi su bili povremena bol u nogama i klaudikacije, glavobolje, epistakse i učestale infekcije dišnih putova (tablica 3.).

Auskultacijski je u trenutku postavljanja dijagnoze šum na srcu imalo 156 (77,61%) bolesnika; od toga njih 128 (63,68%) tihi šum intenziteta 1 – 2/6 i 28 (13,93%) glasan šum intenziteta 3/6 ili 4/6. Nažalost, šumovi nisu opisivani prema svim kriterijima auskultacije, već samo površno, što je u novije vrijeme posljedica prevelike sklonosti sofisticiranim dijagnostičkim metodama u odnosu prema jasnoj kliničkoj slici. Kvalitativno promijenjene pulsacije femoralnih arterija imala su 152 (75,63%) bolesnika, od toga u 74 (36,82%) one su bile značajno oslabljene, a u 78 bolesnika (38,81%) femoralni puls nije bio palpabilan. Arterijsku hipertenziju imalo je 111 (55,22%) bolesnika.

Prethodni kardiološki pregled na kojem nije uočena koarktacija učinjen je kod 61 (30,35%) ispitanika. Kod 18 (8,96%) bolesnika s koarktacijom aorte u razdoblju prije učinjene korekcije uočen je određeni neurološki deficit, najčešće u obliku hipotonije ili sporijeg psihomotornog razvoja. Sindromna bolest nađena je u 20 (9,95%) bolesnika, i to kod 5 bolesnika s Turnerovim sindromom, 4 s Downovim i 4 s drugim malformacijskim sindromima. U dvoje djece nađen je sindrom Jacqueline Noonan, a pojedinačno Williams-Beurenov, sindrom Ellis-van Creveld, fetalni valproatni sindrom i parcijalna trisomija 18.

Nakon kliničkog pregleda i postavljene sumnje na CoA učinjena je inicijalno dodatna slikovna dijagnostička obrada. Svim bolesnicima učinjena je ehokardiografija koja je kod njih 45 (22,38%) bila i jedina slikovna dijagnostička pretraga. Ukupno su učinjene 123 kateterizacije srca, 38 MSCT-a i 15 MR-a. Kod 136 (67,66%) bolesnika uz ehokardiografiju učinjena je još jedna dodatna slikovna dijagnostička pretraga (21 UZ i MSCT, 11 UZ i MR, 104 UZ i kateterizacija srca), dok su kod 20 bolesnika uz ehokardiografiju učinjene još 2 dodatne pretrage (16 UZ, kateterizacija i MSCT, 3 UZ, kateterizacija i MR, 1 UZ, MSCT i MR). Tijekom dijagnostičke obrade uočeno je da 82 (40,80%) bolesnika uz koarktaciju aorte imaju i bikuspidalnu aortalnu valvulu. Gradijent na mjestu koarktacije mjereno prije učinjenog kirurškog ili interventnog liječenja kod 132 (65,67%) bolesnika iznosio je $57,99 \pm 18,68$ mmHg (20 – 100 mmHg).

Prosječna dob bolesnika kod operacije bila je $27,92 \pm 47,98$ mjeseci (0,1 – 204 mjeseca). Kod najvećeg broja, njih 169 (84,07%), CoA je kirurški korigirana, dok je kod 30 (14,92%) učinjena terapijska kateterizacija. Najčešća kirurška metoda u svim dobnim skupinama bila je T-T-anastomoza, i to kod 109 (54,23%) bolesnika, sa značajnom prevagom djece do navršene prve godine u odnosu prema ostalim dobnim skupinama ($73 : 36$, $p < 0,05$). Balonska dilatacija CoA učinjena je kod 30-ero (14,93%) djece, sa značajnom prevagom u dojenačkoj dobi u odnosu prema ostalim dobnim skupinama ($20 : 10$, $p < 0,05$). Istmioplastika suženja zakrpom (*patch*-plastika) učinjena je kod 17 (8,46%) bolesnika, s jednakom učestalošću u svim dobnim

skupinama ($4 : 4 : 4 : 5$), plastika suženog segmenta režnjem lijeve potključne arterije (*subclavian flap*) kod dvoje (1,00%), resekcija suženja i ugradnja vaskularnog presatka kod 6 (2,99%), i to u dobnj skupini > 6 god., dok je kod dvoje (1,00%) transkateterski implantiran stent. Oba bolesnika bila su u dobnj skupini > 1 god. Istodobna korekcija koarktacije i pridružene srčane grješke učinjena je kod 35 (17,41%) bolesnika, svi u dobi do godine dana, uz prevalenciju broja djece u novorođenačkoj u odnosu na dojenačku dob ($29 : 6$, $p < 0,01$) (slika 2.).

Razlika tlakova na mjestu prethodne koarktacije izmjerenja je kod 151 (75,12%) pacijenta i iznosila je u prosjeku $21,85 \pm 14,56$ mmHg (0 – 90 mmHg). Četvero djece (1,99%) umrlo je (3 dječaka i jedna djevojčica) i svi su bili iz 1. dobne skupine (< 1 mj.). Dvoje od njih imalo je CoA s defektom interventrikularnog septuma, jedan sa složenom srčanom grješkom, dok je jedan bolesnik imao izoliranu CoA. Ukupan broj bolesnika s CoA u Referentnom centru za pedijatrijsku kardiologiju RH tijekom 10-godišnjeg razdoblja (2001. – 2011.) pokazuje tendenciju porasta broja novootkrivenih bolesnika, u skladu s već objavljenim populacijskim epidemiološkim istraživanjima našeg Centra.⁴

Rasprava

Koarktacija aorte opisana je s patološkog stajališta još u 17., a klinički je postala raspoznatljiva u ranom 19. stoljeću.¹⁶ Obdukcijiski nalazi prirodnog tijeka adultnog tipa koarktacije iz prve polovice 20. stoljeća pokazuju da je srednje vrijeme preživljavanja bilo 31 godinu, a uzroci smrti jesu srčana insuficijencija (26%), rupture aorte (21%), bakterijski endokarditis (18%) i intrakranijalno krvarenje (12%).^{17,18,21} U ukupnom zbroju prirodnih srčanih grješaka CoA čini oko 7% s prevalencijom muške djece (1,7 : 1).^{3,4,28} Primjerenom tomu, u našoj je populaciji nađen omjer spolova 1,6 : 1. Patolozi opisuju CoA kao grebenasto suženje aorte na mjestu insercije Botallova duktusa ili njegovog ligamenta. Greben se nalazi na gornjoj lijevoj aortalnoj stijenci i zajedno s tkivom duktusa čini njezino abnormalno zaomčavanje.^{19,20} Kada se duktus zatvori, on privuču aortu k sebi pa se javlja poznati obrazac obrnutog slova epsilon. Diskretnoj (lokaliziranoj, cirkumskriptnoj) CoA može biti pridružena i hipoplazija cijelog aortalnog luka. Lijeva potključna arterija može silaziti iz aorte i distalno od same koarktacije ili je djelomično zahvaćena procesom sužavanja, a prigodice i desna izlazi anomalno iz descendente aorte distalno od koarktacije (*a. lusoria*).²¹ Iako se prirodni tijek bolesti opisuje i u novijoj literaturi,^{23,22} izvješća o ishodu liječenja nalaze se ranije jer je prva kirurška korekcija opisana još 1945. godine.^{21,24} Izvješće o preživljavanju pacijenata s operiranom CoA za razdoblje od 1946. do 1981. g. odnosi se na razdoblje od 10, 20 i 30 godina kao 90, 84 i 72%. Srednje je vrijeme preživljavanja 38 godina, što je poboljšanje samo za 7 godina u odnosu na neoperirane bolesnike, s istovjetnim uzrocima smrti.²¹ Bolji se rezultati nalaze kod bolesnika operiranih prije navršene devete godine, ali se zna da i kod operiranih prije šeste godine perzistira arterijska hipertenzija u njih 25 – 50% i nakon operacije.²⁸ Prva balonska dilatacija native aorte učinjena je 1982. godine,^{22,25} a prvi stent u istmus aorte ugrađen je 1991. godine,²⁶ tako da se u većini novijih kliničkih epidemioloških studija uz poznate kardiokirurške metode analizira i primjena intervencijskih metoda, kao i u našoj studiji. Danas se velika većina CoA dijagnosticira i liječi u prvoj godini života i sve je rjeđe prisutna kod veće djece ili kod odraslih.²⁷ U našem Centru tijekom prve godine liječeno je 68% djece. Koarktacija je često

pridružena drugim srčanim grješcima (VSD i PDA, kompleksni PSG), a 50% ima bikuspidalnu aortalnu valvulu.^{21,22,29} U našoj studiji više od 40% djece s CoA ima sindrom bikuspidalne aortalne valvule. Prema literaturi, oko 10% pacijenta s Turnerovim sindromom (XO) ima CoA,³⁰ a u svojem istraživanju nalazimo 9,95% bolesnika sa sindromnim bolestima (Turner, Noonan, Williams-Beuren, Ellis-van Creveld, Down).

Prenatalna dijagnoza CoA zasniva se na indirektnim znakovima; dominira desna klijetka uz hipertrofiju muskulature lijeve klijetke te redukciju njezina volumena. Nalazi se i disproporcija relativno gracilnog aortalnog luka u odnosu prema preširokoj plućnoj arteriji i duktualnom luku. Iako su tlakovi u luku aorte u odnosu prema plućnoj arteriji i descendentnoj aorti praktički izjednačeni, začudno je da fetalno srce reagira takvom morfološkom promjenom na ventrikulima. No, s tehnološkim napretkom danas je moguće dobro prikazati luk aorte pa se osim suženja i hipoplazije aortalnog luka može ocijeniti i stupanj ekspresije (moguć prekid luka u sklopu konotrunkalnih anomalija). Pregled fetalnog srca smanjuje morbiditet i mortalitet kod djece s CoA.³¹ Zbog složenosti fetalne pretrage moguća je nešto niža senzitivnost analize. U nekih fetusa disproporcija desne i lijeve klijetke pobuđuje sumnju na sindrom hipoplazije lijevog srca, odnosno *borderline hipoplastic left heart*.^{32,33} Ako se ne dijagnosticira prenatalno ili u rođilištu, CoA može dovesti do kolapsa cirkulacije i nagle smrti. U našem Centru moguća je prenatalna dijagnoza koarktacije s visokim stupnjem senzitivnosti.

U nozološke probleme spada i definicija CoA s obzirom na gradijent tlakova.^{74,75} Ako se mali postoperacijski gradijent (npr. < 20 mmHg) smatra hemodinamski beznačajnim, ostaje dilema treba li ga liječiti ili ne jer ipak to nije »perfektan« postoperacijski rezultat. Naime, utvrđeno je da se i kod blagih rekoarktacija nalaze povišen arterijski tlak i zadebljanja intime u karotidnoj arteriji.³⁴ Postoje i dvojbe treba li uopće liječiti i blagu nativnu koarktaciju.³⁵ Svjedoci smo da je rekoarktacija moguća u svakom postupku pa svakog bolesnika postoperacijski valja adekvatno kontrolirati. Šarolikost anatomije na mjestu CoA diktira strategiju liječenja. Može se učiniti samo T-T-anastomoza, ali i proširena T-T-anastomoza. Abnormalno duktalno tkivo može biti vrlo rasprostranjeno pa se mora odstraniti i zbrinuti cirkularnim ili eliptičnim šavovima. Duktalno tkivo i fibrozni greben mogu se širiti na aortalni lumen putem potključne zakrpe (*flap plasty*) ili *patch* plastike, kod operacija gdje se lumen aorte proširuje unosom autolognog arterijskog tkiva ili protetskim materijalom. I protetska cijev premošćuje pripoj između dvaju segmenata, ali ne zamjenjuje u cijelosti koarktiraajući segment. Balonska dilatacija proširuje lumen cijepanjem intime i medije (unutarnji i mišićni sloj), a cijeljenje se događa pretvaranjem (engl. *remodeling*) arterijske stijenke.^{22,75} Fibrozna reakcija može ponovo suziti lumen aorte. Postavljanjem stenta proširuje se krvna žila na odgovarajući lumen čime se sprječava rekoarktacija. Neointima može prerasti umetak i uzrokovati stenozu u samom stentu. Endotelna disfunkcija opisana je u prekoarktacijskim krvnim žilama i nakon uklanjanja CoA.³⁶ Čini se da abnormalna vaskularna biologija proksimalne aorte pridonosi stalnosti postoperacijske hipertenzije i visokoj prevalenciji vaskularnih incidenata.³⁷

Ehokardiografija je stožerna dijagnostička metoda za dijagnozu CoA. Analiziraju se morfološka i funkcija aortalne valvule, veličina i funkcija lijeve klijetke i moguća nazočnost drugih anomalija te odnos prema duktusu Botalli i

potključnim arterijama. Gradijent se prikazuje vršnom sistoličkom brzinom. Ocjenjuje se i abnormalni oblik protoka u descendentnoj aorti koji otkriva smanjenje pulsatilnog te nedostatak ranoga dijastoličkog reverznog protoka.³⁴ Kateterizacija srca nije danas nužna za dijagnozu CoA ako se ova ne nalazi u okviru kompleksne srčane grješke ili ako se ne odlučimo na intervencijsku kateterizaciju. U našoj studiji kateterizirano je više od 60% djece s CoA, a glavni je razlog u činjenici da se još ne koristimo dovoljno drugim, već dobro uvedenim metodama. Magnetska rezonancija (MR) prikazuje dobro aortu s kolateralnim krvnim žilama i obvezno je indicirana u odraslih s nativnom i rekurirajućom koarktacijom neposredno prije intervencije, a MR ili CT preporučuju se kao kontrolne metode kod svih takvih bolesnika svakih pet godina nakon intervencije.⁴⁰ Ako se ranim ehokardiogramom potvrdi hipoplazija luka i stražnji greben na tipičnome mjestu, primjenu prostaglandina E1 valja nastaviti do kirurškog zahvata koji uslijedi za nekoliko dana. Kod blažih oblika koarktacije prostaglandini nisu potrebni. U toj skupini bolesnika treba kontrolirati klinički i ultrazvukom nakon 4 – 6 tjedana i 6 mjeseci kako bi se utvrdio stupanj suženja aorte i ocijenila potreba za daljnjim zbrinjavanjem.⁴¹ Poznato je da se katkada CoA može pojaviti i nakon zatvaranja duktusa. Prema dostupnoj literaturi, u većoj skupini bolesnika CoA je potvrđena u trećine prenatalno sumnjivih, a samo kod 7% bolesnika prikazala se nakon zatvaranja Botallova duktusa. U slučaju kolapsa cirkulacije zbog teške koarktacije kod novorođenčeta dijete valja intubirati, mehanički ventilirati, održati cirkulaciju inotropima te korigirati acidozu. U rijetkih bolesnika razvija se zbog teške koarktacije dilatacijska kardiomiopatija lijeve klijetke pa zbog toga gradijent kroz suženi segment nije visok, a to može zadavati dijagnostičke teškoće i teškoće u odlučivanju.⁴¹ U našoj studiji dilatacijska kardiomiopatija nađena je samo kod 5 bolesnika. U skladu s dobnim skupinama dijagnoza se može postaviti kako slijedi: kod fetusa (ventrikularna disproporcija, disproporcija velikih krvnih žila, pridruženost drugih srčanih bolesti, proširena fetalna nuhalna translucencija u ranom probiru), kod neonatusa (cirkulacijski kolaps, srčana insuficijencija, sistolički/kontinuirani šum interskapularno, oslabljeni pulsovi femoralno, arterijska hipertenzija u gornjim dijelovima tijela), kod novorođenčeta (srčana insuficijencija, interskapularni šum, slabost pulsova na donjim udovima, arterijska hipertenzija gore, rijetko kardiomiopatija), u dječjoj, adolescentnoj i odrasloj dobi (sistolički/kontinuirani šum interskapularno, kontinuirani šumovi u interkostalnim arterijama, oslabljeni ili nedostadni pulsovi na donjim udovima, hipertenzija na gornjim udovima, nepodnošenje tjelesnog napora, slabost udova i klaudikacije, hladne noge), srčani arrest (zbog ventrikularne hipertrofije i aritmije, hipertenzivna retinopatija, intrakranijalno krvarenje, disekcija/ruptura aortalne aneurizme, infektivni endokarditis).⁴²

Osnovna kardiokirurška operacija izvodi se kroz lijevu lateralnu torakotomiju, tako da se aorta privremeno okludira iznad i ispod koarktacije, a donji dio tijela opskrbljuje se krvlju putem kolaterala (ako su razvijene). Primjenjuju se tri standardna kardiokirurška pristupa: resekcija suženja i T-T-anastomoza (*end-to-end*), takozvani *subclavian flap* (podvezivanje potključne arterije distalno i iskorištavanje proksimalnog segmenta za premoštenje koarktacije ili umećanje stranog materijala (najčešće dakrona) na mjesto koarktacije (*patch-plastika*). Vrlo se rijetko radi umećanje presatka ili premoštenje karotidnim segmentom.⁴³ Iako se sve tri tehnike izvode uspješno, znatno je veći broj rekoarktacija

ako se operacija izvodi u novorođenačkoj ili dojenačkoj dobi (više od 19%).⁴⁴ Zbog prevelike učestalosti postoperacijske aneurizme tehnika dakronskom zakrpom već se dulje ne rabi, a *subclavian flap* dovodi do nedostatka pulsa na lijevoj ruci, što se kompenzira kolateralama putem vertebralnih arterija kod male djece, premda može biti i razlogom skraćanja ruke. Kod odraslih može dovesti do klaudikacija pa se ne preporučuje.^{45,46,47,74} Iako resekcija i T-T-anastomoza ostaju i dalje prvi izbor, razvila se modifikacija kojom se istodobno proširuje aortalni luk.⁴⁸ Kod izoliranih koarktacija ovom metodom dobiva se rekoarktacija u samo 3% operiranih.⁴⁹ Ako je aortalni luk i dalje hipoplastičan, on se može proširiti ugradnjom homotransplantatnog tkiva, ali se tada operacija izvodi na izvantjelesnoj cirkulaciji pa se ova metoda primjenjuje najčešće kod kompleksnih grješaka kojima je pridružena CoA. Ovdje postoje i neka proturječna stajališta zbog mogućih opstrukcijskih komplikacija.^{50,74} Paraplegija kao komplikacija operacije nalazi se tek u 0,3% djece, a pripisuje se disekciji i interrupciji kolaterala i interkostalnih arterija oko mjesta koarktacije, distalno od mjesta klemanja aorte. Veća je mogućnost paraplegije kod reoperacija zbog disekcije kada je protok kroz kolaterale značajno smanjen. Ako zbog razvoja tromboze u spinalnoj arteriji nastaje spinalna kompresija, potrebno je provesti dekompresiju.⁵¹ Ove spoznaje i modifikacije značajno smanjuju mortalitet i morbiditet. Svaki je operacijski postupak opterećen komplikacijama; lijeva torakotomija (krvarenje, hematoraks, hilotoraks, oštećenje živaca frenikusa i rekurensa, Ortnerov sindrom, paraplegija, oštećenje rasta lijeve ruke, vertebralna ishemija), kardiopulmonalno premoštenje (krvarenje, cerebralna ishemija, miokardijalna disfunkcija, oštećenje n. recurrensa, cerebralna ishemija, miokardijalna disfunkcija, Hornerov sindrom, paradoksalna hipertenzija) i intervencijski pristup (okluzija femoralne arterije, pseudoaneurizma, aortalna disekcija, aneurizma, ruptura), kao i kod primjene stenta (migracija stenta, malpozicija). Uzroci su kompleksni i uključuju morfologiju luka, endotelnu disfunkciju i rekurirajuću koarktaciju,⁵² preranu aterosklerozu, uključujući i koronarne arterije te apopleksiju.^{53,74,75} Aneurizma se značajno češće formira nakon dakronske *patch*-plastike,⁵⁴ ali se opisuje i kod primarnog liječenja balonskom dilatacijom.⁵⁵ Općenito je stajalište da kod odraslih treba liječiti svaku koarktaciju kod koje se nađe vršni gradijent veći od 20 mmHg. Međutim, ni manji gradijent nije dostatan za zaključak da ne treba operacija, zbog možda širokih kolaterala.³⁴ Indikacije za operaciju i s nižim gradijentom od 20 mmHg jesu porast gradijenta induciran opterećenjem, odnosno arterijske hipertenzije, jače anatomsko suženje neovisno o visini gradijenta i povišenje endijastoličkog tlaka lijeve klijetke.⁵⁶ S pojavom obloženih stentova i stentova s presadcima postavljanje stenta je terapija izbora za većinu odraslih s nativnom ili rekurirajućom koarktacijom.⁵²

Prva balonska dilatacija učinjena je na postmortalnom preparatu, a potom na rekoarktaciji i nativnoj koarktaciji kod neonatusa.^{22,25,57} Dilatacijska sila rasteže i kida zadebljani intimalni greben i susjedna mišićna vlakna. Zbog početnih neuspjeha i proturječnih analiza još se vode rasprave za intervencijsku kateterizaciju srca i protiv nje.^{22,58,75} Čini se, ipak, da je ispravna indikacija odgovor na pitanje, neovisno o tome je li riječ o nativnoj CoA ili rekoarktaciji. Ne zna se gdje je granica između intimalnog ožiljka i oštećenja normalne aorte, ali i kod kardiokirurškog pristupa postoji oštećenje normalne aortalne stijenke pa je pitanje prevlasti jedne ili druge metode otvoreno. Rijetka je akutna ruptura

ili disekcija, ali se poslije može razviti aneurizma. Također se smatra preporučljivim izbjegavati zahvat u prvih 6 mjeseci života zbog češćeg oštećenja femoralne arterije i visokog postotka rekoarktacije.⁶⁰ Jedna randomizirana studija pokazuje da se aneurizma ne javlja ni kod jednog djeteta nakon kardiokirurške intervencije, ali se javlja češće kod čak 20% njih nakon balonske dilatacije. Međutim, to nije jedini kriterij po kojem se može dati prednost kardijalnoj kirurgiji. Postoje brojne publikacije koje daju jasnu prednost balonskoj dilataciji i uz dobar odabir bez pojave postdilatacijske aneurizme, ali je uglavnom riječ o manjim studijama koje ne mogu skrenuti raspravu samo na jednu stranu jer se odnose na stariju dobnu skupinu. U međuvremenu je dilatacija CoA balonom u većini centara postala ipak prva opcija.^{22,61} U svojoj studiji imali smo balonsku dilataciju u 30 bolesnika (15%), s velikom prevagom u dojenačkoj dobi (grafikon 2.). Poštednost i učinkovitost intervencijske kateterizacije povećala se s uvođenjem perkutane implantacije stentova na mjesto rekoarktacije. Zahvaljujući implantaciji stenta moguće je izbjeći transmuralni rascjep stijenke jer u isto vrijeme sa širenjem stenta uložiti će se on u svaki mali rascjep na aortalnoj stijenci prevenirajući progresivnu disekciju ili naknadno formiranje aneurizme. Ova metoda svakako je prihvatljivija od same balonske dilatacije. Problem sa sustavom uvođenja i otpuštanja (*delivery sheath*) svakim se danom unaprjeđuje, tako da se danas stent može ugraditi i djeci s tjelesnom masom ispod 25 kilograma.^{56,75} Nasilno rastezanje vrlo uske koarktacije može dovesti i do rupture aorte. Zbog svega navedenoga valja dobro razmotriti koju metodu liječenja trebamo primijeniti imajući u vidu brojne indikacije i kontraindikacije, ne samo glede lokalnog nalaza već i zbog zahvaćenosti drugih organa u ovoj, jamačno, sistemskoj bolesti. Na taj način mogu se prevenirati brojne komplikacije kako slijedi: lokalno (rekoarktacija, aneurizma, disekcija, ruptura, endarteritis, mikotička aneurizma), na ascendentnoj aorti (aneurizma, disekcija, ruptura, fistula Valsalvina sinusa), lijeva klijetka (hipertrofija, dilatacija), aortalna valvula ako je bikuspidalna (stenoza i insuficijencija) na koronarnim arterijama (rana ateroskleroza), na cerebralnim krvnim žilama (zrnata aneurizma, intrakranijalno krvarenje), na abdominalnim krvnim žilama (stenoza renalne arterije) i sistemska hipertenzija.⁶² Jedna serija koja uključuje čak 1000 bolesnika s operiranom koarktacijom nalazi da je 22 godine poslije kardiokirurške operacije živo još 87% pacijenata.⁵³ Ishod balonske dilatacije diskretne koarktacije kod adultnih je bolesnika dobar, s malim rizikom od razvoja aneurizme ili rekoarktacije.^{63,64} Rizični čimbenici za suboptimalni ishod jesu visoki preangioplastični sistolički gradijent, ranija procedura, starija dob bolesnika i ponavljane opstrukcije. Rizik od komplikacija u ovoj je proceduri malen i opstrukcija se uspijeva riješiti u većine.^{55,74} Kada se uspoređuju rezultati kardiokirurškog i intervencijskog pristupa balonom, rezidualni je gradijent istovjetan, ali je incidencija pojave aneurizme ili restenoze nešto veća kod balonske angioplastike.^{22,65} Postavljanje obloženog stenta sada je metoda koja se preferira za odrasle s koarktacijom u većini institucija i s malim stupnjem ponavljanja, niskom vjerojatnosti oštećenja aortalne stijenke i rijetkom pojavom aneurizmatičkih proširenja.⁵² Većina se autora u razvijenim centrima slaže da je koarktaciju nužno odstraniti kardiokirurškim pristupom do završetka prve godine.^{66,67} Promjene stajališta pojedinog centra najbolje se postižu ozbiljnim velikim kliničkim epidemiološkim studijama. Takva prva studija učinjena je 1987. godine na seriji od 226 preživjelih nakon kardiokirurške ko-

rekcije u razdoblju od 15 do 30 godina. Mortalitet je iznosio 12%, a nestanak hipertenzije samo 32% (usprkos normalnom arterijskom tlaku neposredno nakon operacije).⁶⁸ Studija s Mayo klinike od 1946. do 1981. godine na 571 bolesniku sa srednjim praćenjem od 20 godina pokazuje da je reoperacija bila potrebna u 11% bolesnika, liječenje zbog postoperacijske hipertenzije u 25%, a umrlo je 15% bolesnika sa srednjom dobi od 38 godina. Smrt je nastupila zbog koronarne srčane bolesti, sindroma iznenadne smrti, srčane insuficijencije, cerebrovaskularnih incidenata i rupture aortalne aneurizme. Bolje preživljavanje imaju bolesnici operirani prije devete godine života. Sistolička hipertenzija glavni je prediktor kasne smrti.^{69,74,75} Sljedeća studija u duljem razdoblju (24 – 53 godine praćenja na 254 preživjela) pokazuje kasni kardiovaskularni mortalitet od 18% (koronarna arterijska bolest najčešći je uzrok) sa srednjom dobi od 34 godine nakon operacije, a 35% bolesnika imalo je arterijsku hipertenziju.⁷⁰ Aneurizma se može definirati ako ima promjer veći od 50% »normalnog« promjera aorte, ali neki već i beznačajnu dilataciju predviđaju za intervenciju. Još se čeka studija o ishodu jedinstvene kirurške strategije kod uniformne dobne skupine (npr., proširena rekonstrukcija aortalnog luka kod neonatusa).

Većina bolesnika ima normalan tlak kratko vrijeme poslije operacije (ili intervencije), kod nekih je on lagano povišen, a kod trećine se u dugotrajnom praćenju razvija manifestna arterijska hipertenzija.^{68,69,71} U jednoj adultnoj skupini od 49 bolesnika liječenih balonskom dilatacijom samo 63% njih bilo je normotenzivno sa srednjim vremenom praćenja od 10 godina.⁶³ Uzroci hipertenzije su višeznačni. Pozorna procjena geometrije aortalnog luka potvrđuje visok stupanj hipertenzije u onih koji imaju tortuotičan luk (kao moguću posljedicu preoblikovanja i rasta izvorno hipoplastičnog aortalnog segmenta), usprkos jednakom promjeru, ali s rezidualnim suženjem nakon operacije. Ovomu se pridružuje i povećana ventrikularna masa.³¹ Drugi smatraju da je rana renalna hipoperfuzija »resetirala« renin-angiotenzin-aldosteronski sustav, a hipertenzija gornjih udova »resetirala« je aortalne baroreceptore.⁷² Poznato je da opterećenje korelira s porastom arterijskog tlaka u operiranih bolesnika, ali se misli da je posrijedi neovisan prediktor povećanja ljevoventrikularne mase.³¹ S praktičkog je stajališta važno istaknuti da arterijski tlak valja mjeriti na desnoj ruci ako desna supklavija nije a. lusoria. Lijeva potključna arterija može biti djelomično zahvaćena koarktacijom, ali je nakon operacije *subclavian-flap* ili je vezana uz tortuotičnu aortu pa je iz tih razloga mjerenje nepouzdan. U velikoj O'Sullivanovoj studiji nađena je incidencija arterijske hipertenzije kod 28% bolesnika 10 godina nakon operacije. Usprkos malomu doplerskom gradijentu zaključuje se da je za ocjenu arterijske hipertenzije potrebno dulje vrijeme promatranja.⁷³

Bikuspidalna aortalna valvula nalazi se u 50% djece s koarktacijom aorte.³⁴ Dodatna CoA, premda s malim gradijentom, može potencirati i dilataciju uzlazne aorte. Aktualno izvješće o 235 odraslih (182 operirana kirurški, 28 intervencijskom kateterizacijom i 26 neliječenih) pokazuje 16% komplikacija s uzlaznom ili silaznom aortom koje uzrokuju smrt, zahtijeva kardiokiruršku ili katetersku intervenciju. Tri puta su učestalije komplikacije s uzlaznom nego sa silaznom aortom. U 15% bolesnika s blagom koarktacijom aorte, a uz prisutnost bikuspidalne aortalne valvule zabilježene su komplikacije s aortalnom stijenkom. U maloj studiji od 124 bolesnika nakon operacije koarktacije, bikuspidalna aortalna valvula nađena je u 62% bolesnika, a 28%

njih trebalo je operaciju na aortalnoj valvuli. Dilatacija uzlazne aorte bila je prisutna kod 28% bolesnika po definiciji kada je ona šira od 4 cm. Evidentno je također da postoji razlika u proksimalnoj i distalnoj vaskulaturi. Tipično je da postoji na podlaticama povećana rezistencija i ograničen odgovor na hiperemiju, koji je nedostatan u donjim udovima.³³ Pulsatilnost poststenotičke aorte, koja je jako oštećena prije operacije, nikada se ne vraća na normalnu. Debljina intime i medije veća je u prekoarktacijskom nego u postkoarktacijskom segmentu i nakon operacije. Karotidna intima-medija kod rano operirane djece podjednaka je s onom u normalne djece i nije značajnije zadebljana, ali je stanjenje intime u femoralnoj arteriji statistički značajno kod djece i nakon rane operacije koarktacije u odnosu prema zdravoj djeci.³¹

Zaključci

Nema mnogo ni dovoljno vremenski dugačkih studija o ishodu liječenja koarktacije u djece. Rezultati koji se postižu posljednjih 20 godina na razini dijagnosticiranja i liječenja ohrabruju jer su smanjeni morbiditet i mortalitet. U viziji nalazimo želju da se koarktacija u većine bolesnika liječi »perfektno« već do završetka dojenačke dobi. Ipak, za sve bolesnike, neovisno o ranom idealnom »izlječenju«, potrebno je i dalje pratiti mjesto bivše koarktacije, uzlaznu aortu, aortalnu valvulu, arterijski tlak i funkciju lijeve klijetke. Krvni tlak se mora provjeravati svakih 6 – 12 mjeseci, lijeva klijetka i aortalna valvula svaku godinu pa do 3 godine ehokardiografski, a mjesto koarktacije i uzlazne aorte svake 2 do 5 godina, prigodice i MRI-om. Uskoro će se MRI rabiti u svih adolescenata i mladih ljudi kojima su u djetinjstvu liječili koarktaciju ili se spremaju za trudnoću. Mi još ne znamo je li stupanj morbiditeta i mortaliteta posljedica neadekvatnog inicijalnog liječenja zbog prekasne dijagnoze, je li on neovisan o lokalnoj bolesti i pripada li općoj vaskulopatiji koja je i mogući uzrok koarktacije i razlog stalnih utjecaja na kardiovaskularni sustav. Daljnjim studiranjem koarktacije težimo prema vremenu kada će bolesnici s koarktacijom doživljavati normalan životni vijek i u našoj zemlji.

LITERATURA

1. Kenny D, Hijazi ZM. Coarctation of the aorta: from fetal life to adulthood. *Cardiol J* 2011;18:487–95.
2. Ming Z, Yumin Z, Yuhua L, Biao J, Aimin S, Qian W. Diagnosis of congenital obstructive aortic arch anomalies in Chinese children by contrast-enhanced magnetic resonance angiography. *J Cardiovasc Magn Reson* 2006;8:747–53.
3. Peres A, Martins JD, Paramés F i sur. Isolated aortic coarctation: experience in 100 consecutive patients. *Rev Port Cardiol* 2010;29:23–35.
4. Dilber JC, Malčić I. Spectrum of congenital heart defects in Croatia. *Eur J Pediatr* 2010;169:543–50.
5. Bouzguenda I, Marini D, Ou P, Boudjemline Y, Bonnet D, Agnoletti G. Percutaneous treatment of neonatal aortic coarctation presenting with severe left ventricular dysfunction as a bridge to surgery. *Cardiol Young* 2009;19:244–51.
6. Gray RG, Tani LY, Weng HY, Puchalski MD. Long-term follow-up of neonatal coarctation and left-sided cardiac hypoplasia. *Am J Cardiol* 2013;111:1351–4.
7. Levine JC, Sanders SP, Colan SD, Jonas RA, Spevak PJ. The risk of having additional obstructive lesions in neonatal coarctation of the aorta. *Cardiol Young* 2001;11:44–53.
8. Ungerleider RM, Pasquali SK, Welke KF i sur. Contemporary patterns of surgery and outcomes for aortic coarctation: an analysis of the Society of thoracic surgeons congenital heart surgery database. *J Thorac Cardiovasc Surg* 2013;145:150–7.
9. Clark EB, Nakazawa M, Takao A. Etiology and morphogenesis of congenital heart disease: twenty years of progress in genetics and developmental biology. Armonk, NY: Futura Publishing Company; 2000.
10. McBride KL, Zender GA, Fitzgerald-Butt SM i sur. Association of common variants in ERBB4 with congenital left ventricular outflow

- tract obstruction defects. *Birth Defects Res Clin Mol Teratol* 2011;91:162–8.
11. *Hinton RB, Martin LJ, Rame-Gowda S, Tabangin ME, Cripe LH, Benson DW.* Hypoplastic left heart syndrome links chromosome 10q and 6q and is genetically related to bicuspid aortic valve. *J Am Coll Cardiol* 2009;53:1065–71.
 12. *Bocelli A, Favilli S, Pollini I i sur.* Prevalence and long-term predictors of left ventricular hypertrophy, late hypertension, and hypertensive response to exercise after successful aortic coarctation repair. *Pediatr Cardiol* 2013;34:620–9.
 13. *Matusi H, Mellander M, Roughton M, Jicinska H, Gardiner HM.* Morphological and physiological predictors of fetal aortic coarctation. *Circulation* 2008;118:1793–801.
 14. *Carrico A, Moura C, Monterroso J i sur.* Patients with aortic coarctation operated during the first year of life, different surgical techniques and prognostic factors – 21 years of experience. *Rev Port Cardiol* 2003;22:1185–93.
 15. *Dehaki MG, Ghavidel AA, Givtaj N, Omrani G, Salehi S.* Recurrence rate of different techniques for repair of coarctation of aorta: a 10 years experience. *Ann Pediatr Cardiol* 2010;3:123–6.
 16. *Lewis T.* Material relating to coarctation of the adult type. *Br Heart J* 1933;16:205–61.
 17. *Abbott ME.* Statistical study and historical retrospect of 200 recorded cases, with autopsy, of stenosis or obliteration of the descending arch in subjects above the age of two years. *Am Heart J* 1928;3:392–421.
 18. *Reifenstein GH, Levine SA, Gross RE.* Coarctation of the aorta: a review of 104 autopsied cases of the 'adult-type', 2 years of age or older. *Am Heart J* 1947;33:146–68.
 19. *Bridges ND, Mayer JE, Jr., Lock JE i sur.* Effect of baffle fenestration on outcome of the modified Fontan operation. *Circulation* 1992;186(6):1762–1769.
 20. *Elzenga NJ, Gittenberger-de Groot AC, Oppenheimer-Dekker A.* Coarctation and other obstructive aortic arch anomalies: their relationship to the ductus arteriosus. *Int J Cardiol* 1986;13(3):289–308.
 21. *Gatzoulis MA, Webb GD, Daubeney PEF.* Diagnosis and management of adult congenital heart disease. Toronto: Churchill Livingstone; 2003.
 22. *Wong D, Benson LN, Van Arsdell GS, Karamlou T, McCrindle BW.* Balloon angioplasty is preferred to surgery for aortic coarctation. *Cardiol Young* 2008;18:79–88.
 23. *Campbell M.* Natural history of coarctation of the aorta. *Br Heart J* 1970;32:633–40.
 24. *Crafoord C, Nylin G.* Congenital coarctation of the aorta and its surgical treatment. *J Thorac Surg* 1945;14:347–61.
 25. *Singer MI, Rowen M, Dorsy TJ.* Transluminal aortic balloon angioplasty for coarctation of the aorta in the newborn. *Am Heart J* 1982;103:131–2.
 26. *O'Laughlin MP, Perry SB, Lock JE i sur.* Use of endovascular stents in congenital heart disease. *Circulation* 1991;83:1923–39.
 27. *Nielsen JC, Powell AJ, Gauvreau K i sur.* Magnetic resonance imaging predictors of coarctation severity. *Circulation* 2005;111:622–8.
 28. *Campbell M, Polani PE.* The aetiology of coarctation of the aorta. *Lancet* 1961;1:463–8.
 29. *Morrow WR, Huhta JC, Murphy DJ Jr i sur.* Quantitative morphology of the aortic arch in neonatal coarctation. *J Am Coll Cardiol* 1986;8:616–20.
 30. *Gotzsche C-O, Krag-Olsen B, Nielsen J i sur.* Prevalence of cardiovascular malformations and association with karyotypes in Turner's syndrome. *Arch Dis Child* 1994;71:433–6.
 31. *Allan LD, Chita SK, Anderson RH i sur.* Coarctation of the aorta in prenatal life: an echocardiographic, anatomical, and functional study. *Br Heart J* 1988;59:356–60.
 32. *Sharland GK, Chan KY, Allan LD.* Coarctation of the aorta: difficulties in prenatal diagnosis. *Br Heart J* 1994;71:70–5.
 33. *Franklin O, Burch M, Manning N i sur.* Prenatal diagnosis of coarctation of the aorta improves survival and reduces morbidity. *Heart* 2002;87:67–9.
 34. *Vriend J, Zwinderman A, de Groot E i sur.* Predictive value of mild, residual descending aortic narrowing for blood pressure and vascular damage in patients after repair of aortic coarctation. *Eur Heart J* 2005;26:84–90.
 35. *Marx GR.* »Repaired« aortic coarctation in adults: not a »simple« congenital heart defect. *JACC* 2000;35:1003–6.
 36. *Gardiner HM, Celermajer DS, Sorensen KE i sur.* »Arterial reactivity is significantly impaired in normotensive young adults after successful repair of aortic coarctation in childhood.« *Circulation* 1994;89(4):1745–50.
 37. *Warnes CA, Williams RG, Bashore TM i sur.* ACC/AHA 2008 Guidelines for the management of adults with Congenital Heart Disease: a report of the American College of Cardiology/American Heart Association Task force on practice guidelines (writing committee to develop guidelines on the management of adults with congenital heart disease). *Circulation* 2008;118(23):e714–833.
 38. *Ellis CR, Graham TP, Jr., Byrd BF.* Clinical presentations of unoperated and operated adults with congenital heart disease. *Curr Cardiol Rep* 2005;7(4):291–8.
 39. *Cohen M, Fuster V, Steele PM, Driscoll D, McGoon DC.* Coarctation of the aorta. Long-term follow-up and prediction of outcome after surgical correction. *Circulation* 1989;80(4):840–5.
 40. *Musto C, Cifarelli A, Pucci E i sur.* Endovascular treatment of aortic coarctation: long-term effects on hypertension. *Int J Cardiol* 2008;130(3):420–425.
 41. *Head CEG, Jowett VC, Sharland GK i sur.* Timing of presentation and postnatal outcome of infants suspected of having coarctation of the aorta during fetal life. *Heart* 2005;91:1070–4.
 42. *Mehwald PS, Dittrich S, Grohmann J i sur.* Coarctation of the aorta presenting as cerebral hemorrhage. *J Pediatr* 2005;146:293.
 43. *Diell CA, Torres AR, Favaloro RG i sur.* Risk of recoarctation in neonates and infants after repair with patch aortoplasty, subclavian flap, and the combined resection-flap procedure. *J Thorac Cardiovasc Surg* 1992;103:724–32.
 44. *Pfammatter JP, Ziemer G, Kaulitz R i sur.* Isolated aortic coarctation in neonates and infants: results of resection and end-to-end anastomosis. *Ann Thorac Surg* 1996;62:778–82.
 45. *Mendelsohn AM, Crowley DC, Lindauer A i sur.* Rapid progression of aortic aneurysms after patch aortoplasty repair of coarctation of the aorta. *J Am Coll Cardiol* 1992;20:381–5.
 46. *Parks WJ, Ngo TD, Plauth WH i sur.* Incidence of aneurysm formation after Dacron patch aortoplasty repair for coarctation of the aorta: long-term results and assessment utilizing magnetic resonance angiography with three-dimensional surface rendering. *J Am Coll Cardiol* 1995;26:266–271.
 47. *Todd PJ, Dangerfield PH, Hamilton DI i sur.* Late effects on the left upper limb of subclavian flap aortoplasty. *J Thorac Cardiovasc Surg* 1983;85:678–81.
 48. *Backer CL, Mavroudis C, Zias EA i sur.* Repair of coarctation with resection and extended end-to-end anastomosis. *Ann Thorac Surg* 1998;66:1365–1370.
 49. *Wood AE, Javadpour H, Duff D i sur.* Is extended arch aortoplasty the operation of choice for infant aortic coarctation? Results of 15 years' experience in 181 patients. *Ann Thorac Surg* 2004;77:1353–8.
 50. *DiBardino DJ, Heinle JS, Kung GC i sur.* Anatomic reconstruction for recurrent aortic obstruction in infants and children. *Ann Thorac Surg* 2004;78:926–32.
 51. *Peters P, Brennan JW, Hughes CF i sur.* Late quadriplegia after adult coarctation repair. *Ann Thorac Surg* 2003;75:268–70.
 52. *Tanous D, Benson LN, Horlick EM.* Coarctation of the aorta: evaluation and management. *Curr Opin Cardiol* 2009;24(6):509–515.
 53. *Verheugt FW.* Long-term anticoagulation in patients with coronary disease, and future developments. *Curr Opin Cardiol* 2008;123(4):315–319.
 54. *Hehrlein FW, Mulch J, Rautenburg HW, Schlepper M, Scheld HH.* Incidence and pathogenesis of late aneurysms after patch graft aortoplasty for coarctation. *J Thorac Cardiovasc Surg* 1986;92(2):226–230.
 55. *McCrindle BW, Jones TK, Morrow WR i sur.* Acute results of balloon angioplasty of native coarctation versus recurrent aortic obstruction are equivalent. Valvuloplasty and angioplasty of congenital anomalies (VACA) registry investigators. *J Am Coll Cardiol* 1996;128(7):1810–7.
 56. *Marshall AC, Perry SB, Keane JF, Lock JE.* Early results and medium-term follow-up of stent implantation for mild residual or recurrent aortic coarctation. *Am Heart J* 2000;139(6):1054–60.
 57. *Hellebrand WE, Allen HD, Golinko RJ i sur.* Balloon angioplasty for aortic recoarctation: Results of the valvuloplasty and angioplasty of congenital anomalies registry. *Am J Cardiol* 1990;65:793–7.
 58. *Isner JM, Donaldson RF, Fulton D.* Cystic medial necrosis in coarctation of the aorta. *Circulation* 1987;75:689–95.
 59. *Balaji S, Oommen R, Rees PG.* Fatal aortic rupture during balloon dilatation of recoarctation. *Br Heart J* 1991;65:100–1.
 60. *Redington AN, Booth P, Shore DF i sur.* Primary balloon dilatation of coarctation of the aorta in neonates. *Br Heart J* 1990;64:277–81.
 61. *Fawzy ME, Awad M, Hassan W i sur.* Long-term outcome (up to 15 years) of balloon angioplasty of discrete native coarctation of the aorta in adolescents and adults. *J Am Coll Cardiol* 2004;43:1062–7.
 62. *Hijazi ZM.* Catheter intervention for adult aortic coarctation: be very careful! *Cathet Cardiovasc Intervent* 2003;59:536–7.
 63. *Fawzy ME, Fathala A, Osman A i sur.* Twentytwo years of follow-up results of balloon angioplasty for discrete native coarctation of the aorta in adolescents and adults. *Am Heart J* 2008;156(5):910–7.
 64. *Walhout RJ, Suttrop MJ, Mackaij GJ, Ernst JM, Plokker HW.* Long-term outcome after balloon angioplasty of coarctation of the aorta in adolescents and adults: Is aneurysm formation an issue? *Catheter Cardiovasc Interv* 2009;73(4):549–56.
 65. *Shaddy RE, Boucek MM, Sturtevant JE i sur.* Comparison of angioplasty and surgery for unoperated coarctation of the aorta. *Circulation* 1993;87(3):793–9.

66. Hanley FL. The various therapeutic approaches to aortic coarctation: Is it fair to compare? *J Am Coll Cardiol* 1996;27:471–2.
67. Rao PS. Should balloon angioplasty be used instead of surgery for native aortic coarctation? *Br Heart J* 1995;74:578–9.
68. Presbitero P, Demarie D, Villani M i sur. Long term results (15–30 years) of surgical repair of aortic coarctation. *Br Heart J* 1987;57:462–7.
69. Cohen M, Fuster V, Steele PM i sur. Coarctation of the aorta. Long-term follow-up and prediction of outcome after surgical correction. *Circulation* 1989;80:840–5.
70. Toro-Salazar OH, Steinberger J, Thomas W i sur. Long-term follow-up of patients after coarctation of the aorta repair. *Am J Cardiol* 2002;89:541–7.
71. Deanfield J, Thaulow E, Warnes C i sur. Management of grown up congenital heart disease. *Eur Heart J* 2003;24:1035–84.
72. Beekman RH, Katz BP, Moorehead-Steffens C i sur. Altered baroreceptor function in children with systolic hypertension after coarctation repair. *Am J Cardiol* 1983;52:112–7.
73. O'Sullivan JJ, Derrick G, Darnell R. Prevalence of hypertension in children after early repair of coarctation of the aorta: a cohort study using casual and 24-hour blood pressure measurement. *Heart* 2002;88:163–6.
74. Romfh A, Pluchinotta FR, Porayette P, Valente AM, Sanders SP. Congenital heart defects in adults: A field guide for cardiologists. *J Clin Exp Cardiol* 2012, S:8.
75. Rosenthal E. Coarctation of the aorta from fetus to adult: curable condition of life long disease process? *Heart* 2005;91(11):1495–1502

**PRVI OPIS KARBAPENEMAZE
U OSJEČKO-BARANJSKOJ ŽUPANIJI
U UNESENOM IZOLATU *ENTEROBACTER CLOACAE*
IN VITRO OSJETLJIVOM NA KARBAPENEME**

**FIRST REPORT OF CARBAPENEMASES IN OSIJEK-BARANJA COUNTY IN IMPORTED
ENTEROBACTER CLOACAE ISOLATE IN VITRO SUSCEPTIBLE TO CARBAPENEMS**

BRANKA BEDENIĆ, VLASTA ZUJIĆ ATALIĆ, MAJA BOGDAN, NATAŠA BEADER,
KARMEN GODIĆ TORKAR, SENKA IŽAKOVIĆ*

Deskriptori: *Enterobacter cloacae* – enzimi, djelovanje lijeka; Beta-laktamaze – biosinteza; Testovi mikrobne osjetljivosti; Karbapenemi – farmakologija, terapijska primjena; Antibakterijski lijekovi – farmakologija, terapijska primjena; Bakterijska otpornost na lijekove; Hospitalne infekcije – mikrobiologija

Sažetak. Karbapenemi su često posljednja terapijska opcija za liječenje infekcija uzrokovanih multirezistentnim gram-negativnim bakterijama. Pojava karbapenemaza u izolatima enterobakterija ograničava terapijske mogućnosti. Izolati enterobakterija rezistentni na karbapenem pojavili su se od 2008. diljem Hrvatske. U Osječko-baranjskoj županiji do 2013. godine nije zapažena pojava izolata rezistentnih na karbapenem iz porodice *Enterobacteriaceae*. Prvi takav izolat (*Enterobacter cloacae*) identificiran je u kolovozu 2013. godine u bolesnice koja je prethodno boravila u KBC-u Zagreb radi liječenja akutne limfocitne leukemije. Molekularnim metodama dokazana je produkcija VIM-1 metalo-β-laktamaze (MBL). Unatoč produkciji metalo-β-laktamaze izolat nije pokazivao rezistenciju na imipenem i meropenem u disk-difuzijskom i dilucijskom testu. Iz ovog prikaza proizlazi da rutinsko testiranje osjetljivosti koje se provodi u većini mikrobioloških laboratorija ne mora uvijek detektirati karbapenemazu u enterobakterija. Budući da su metalo-β-laktamaze kodirane prenosivim genskim elementima, postoji opasnost od horizontalnog širenja na druge bakterijske izolate enterobakterija i mogućnost pojave bolničkih epidemija.

Descriptors: *Enterobacter cloacae* – enzymology, drug effects; Beta-lactamases – biosynthesis; Microbial sensitivity tests; Carbapenems – pharmacology, therapeutic use; Anti-bacterial agents – pharmacology, therapeutic use; Drug resistance, bacterial; Cross infection – microbiology

Summary. Carbapenems are often the only therapeutic option to treat infections caused by multidrug-resistant Gram-negative bacteria. Emergence of carbapenemases in the isolates of *Enterobacteriaceae* limits therapeutic options. Carbapenem-resistant *Enterobacteriaceae* have emerged since 2008 throughout Croatia. In Osijek-Baranja County carbapenem-resistant strains of *Enterobacteriaceae* were not reported until 2013. The first carbapenem-resistant strain (*Enterobacter cloacae*) was identified in August 2013 in a patient previously hospitalized at University Hospital Center Zagreb for the treatment of acute lymphoblastic leukemia. Molecular analysis revealed the production of VIM-1 metallo-β-lactamase (MBL). In spite of the metallo-β-lactamase production the strain was not resistant to imipenem and meropenem in disk-

* Klinički zavod za kliničku i molekularnu mikrobiologiju, Medicinski fakultet Sveučilišta u Zagrebu, KBC Zagreb (prof. dr. sc. Branka Bedenić, dr. med.; doc. dr. sc. Nataša Beader, dr. med.), Služba za mikrobiologiju, Zavod za javno zdravstvo Osječko-baranjske županije (dr. sc. Vlasta Zujčić Atalić, dr. med.; Maja Bogdan, dr. med.), Fakultet zdravstvenih znanosti, Univerzitet u Ljubljani (doc. dr. sc. Karmen Godić Torkar,

univ. dipl. biol.), Klinika za pedijatriju, KBC Osijek (Senka Ižaković, dr. med.)

Adresa za dopisivanje: Prof. dr. sc. B. Bedenić, Klinički zavod za kliničku i molekularnu mikrobiologiju, KBC Zagreb, Kišpatičeva 12, e-mail: branka.bedenic@zg.t-com.hr

Primljeno 4. veljače 2014., prihvaćeno 24. studenoga 2014.