

Minimalno invazivna kirurgija slabinske kralježnice u liječenju hernije intervertebralnog diska

Rotim, Krešimir; Sajko, Tomislav; Borić, Marta; Subašić, Ante

Source / Izvornik: *Liječnički vjesnik*, 2015, 137, 96 - 99

Journal article, Published version

Rad u časopisu, Objavljena verzija rada (izdavačev PDF)

Permanent link / Trajna poveznica: <https://um.nsk.hr/um:nbn:hr:105:207977>

Rights / Prava: [In copyright](#)/[Zaštićeno autorskim pravom](#).

Download date / Datum preuzimanja: **2025-03-15**



Repository / Repozitorij:

[Dr Med - University of Zagreb School of Medicine Digital Repository](#)



MINIMALNO INVAZIVNA KIRURGIJA SLABINSKE KRALJEŽNICE U LIJEČENJU HERNIJE INTERVERTEBRALNOG DISKA

MINIMALLY INVASIVE SURGERY IN TREATMENT OF LUMBAR INTERVERTEBRAL DISC HERNIATION

KREŠIMIR ROTIM, TOMISLAV SAJKO, MARTA BORIĆ, ANTE SUBAŠIĆ*

Deskriptori: Hernija intervertebralnog diska – kirurgija; Slabinska kralježnica – kirurgija; Diskektomija – metode; Kirurška dekompresija – metode; Lasersko liječenje – metode; Endoskopija; Mikrokirurgija – metode; Minimalno invazivni kirurški zahvati – metode

Sažetak. Kirurško liječenje hernije intervertebralnog diska slabinske kralježnice ubrajamo u najčešće neurokirurške zahvate. Uz klasične operacijske tehnike unatrag više od 30 godina istražuju se i uvode metode s minimalnim oštećenjima neuromuskularnih struktura kralježnice kako bi se smanjila poslijeoperacijska bol u leđima. Kao prednosti minimalno invazivne kirurgije kralježnice ističu se: mogućnost izvođenja u lokalnoj anesteziji, skraćeni poslijeoperacijski boravak u bolnici (2 – 3 dana), znatno manji gubitak krvi te smanjeno poslijeoperacijsko stvaranje ožiljnog tkiva. Nakon operacije bolesnici su znatno brže sposobni za povratak na posao i za svakodnevne životne aktivnosti. S ekonomskoga gledišta ovakav pristup liječenju hernije intervertebralnog diska bitno pridonosi smanjenju troškova liječenja. Donosimo opis triju metoda koje se primjenjuju u liječenju hernije intervertebralnog diska slabinske kralježnice: perkutana laserska dekompresija diska (PLDD), mikrodiskektomija s pomoću sustava tubularnih retraktora i selektivna endoskopska diskektomija (SED). Dosađajne prospektivne studije pokazale su da su minimalno invazivne metode prikladna alternativa klasičnim metodama.

Descriptors: Intervertebral disc displacement – surgery; Lumbar vertebrae – surgery; Discectomy – methods; Decompression, surgical – methods; Laser therapy – methods; Endoscopy; Microsurgery – methods; Surgical procedures, minimally invasive – methods

Summary. Surgical treatment of lumbar intervertebral disc herniation is one of the most common neurosurgical procedures. Besides conventional surgical techniques, in the last more than 30 years, different methods with minimal damage to neuromuscular spine structures are being developed and introduced, all having the purpose of reducing postoperative back pain. The advantages of the minimally invasive spine surgery include: possibility of performing procedures under local anaesthesia, reduced hospital stay, limited blood loss with consecutively reduced fibrous tissue development. Patients are capable of return to work and everyday activities early after surgery. From the economical point of view, this kind of treatment is considered to be a cost-effective intervention. Three methods that are being used for treatment of lumbar intervertebral disc herniation are: percutaneous laser disc decompression (PLDD), microdiscectomy using tubular retractor system and selective endoscopic discectomy (SED). Conducted prospective studies have shown that minimally invasive methods are adequate alternative to classic surgical procedures.

Liječ Vjesn 2015;137:96–99

Jedan od najčešćih zdravstvenih problema kojim se u sklopu neurokirurgije bavi spinalna kirurgija jest hernija intervertebralnog diska, ponajprije slabinske kralježnice. Osnova toga zdravstvenog entiteta jest degenerativna bolest diska koja dovodi do slabljenja vezivnog prstena (anulus fibrosus) te posljedičnog izbočenja diskalne jezgre (nucleus pulposus) u kralježnični kanal koja potom pritišće živčane elemente, posebice korijene živaca, uzrokujući time intenzivnu, akutnu bol koja, ako se ne liječi, prelazi u kronični bolni sindrom. Uzroci nastanka su multifaktorijski, a uključuju nasljeđe i pojačano opterećenje kralježnice dugotrajnim sjedenjem ili obavljanjem teških fizičkih poslova. Iako se pripisuje starijoj populaciji, degenerativna bolest intervertebralnog diska u zadnje se vrijeme sve češće javlja u mlađoj, radno sposobnoj populaciji.^{1–3}

Prije više od 70 godina Mixer i Barr detaljno su opisali tehniku diskektomije koja se od tada postupno mijenjala, a uvođenjem mikroskopa u operacijske sale, Yaşargil, Casper i Williams opisali su, 40 godina poslije, i mikrokiruršku

diskektomiju.^{3,4,5} Nakon uvođenja mikrodiskektomije nove se kirurške tehnike stalno razvijaju nastojeći minimalizirati invazivnost. Unatoč tomu što je prošlo nekoliko desetljeća diskektomija slabinske kralježnice i dalje ostaje zlatni standard u liječenju simptomatske hernije diska u slučaju refrakternosti boli na konzervativno liječenje (fizikalna terapija i primjena analgetika).⁶

Klasična kirurška metoda diskektomije u području slabinske kralježnice temelji se na rezu u središnjoj liniji, iznad trnastih nastavaka nakon koje slijedi odvajanje paraspinale muskulature od spinoznog nastavka i lamina kralježaka. Uz pomoć samostojećih retraktora muskulatura se

* **Klinika za neurokirurgiju, KBC Sestre milosrdnice** (prof. dr. sc. Krešimir Rotim, dr. med.; dr. sc. Tomislav Sajko, dr. med.; Marta Borić, dr. med.; Ante Subašić, dr. med.)

Adresa za dopisivanje: Prof. dr. sc. K. Rotim, Klinika za neurokirurgiju, KBC Sestre milosrdnice, Vinogradska cesta 29, 10000 Zagreb, e-mail: neuroklinika@kbcsm.hr

Primljeno 8. srpnja 2014., prihvaćeno 24. studenoga 2014.

razmakne da bi se vizualizirao žuti ligament. Opisanim tehnikom zabilježeni su visoki postotci u rješavanju radikularne boli (80 – 90%), međutim, u većini slučajeva zaostaje bolnost u području slabinske kralježnice.⁷ Kao mogući uzrok poslijeoperacijskoga bolnog sindroma slabinskog dijela kralježnice navodi se i jatrogena devaskularizacija i denervacija paravertebralnih mišića.^{3,8} Naime, ti mišići obiluju proprioceptorima koje lokalna ishemija uzrokovana retrakcijom može oštetiti. Ustanovljeno je da upravo ekstenzivna manipulacija mišića rezultira povećanim intraoperacijskim gubitkom krvi, povećanom poslijeoperacijskom boli te sekundarnom slabošću mišića.^{9,10} Posljedično navedenom, bolesnici operirani klasičnom metodom, u velikom broju slučajeva, imaju problema s dugotrajnim povratkom radne sposobnosti i optimalnoga svakodnevnog funkcioniranja.

Upravo iz brojnih, gore navedenih razloga, unatrag više od 30 godina teži se uvođenju novih tehnika kojima će se oštećenje tkiva svesti na minimalnu razinu.^{11,12} Razvoj na polju mikroskopskog prikaza, endoskopije, upotrebe lasera, posebnih tubularnih retraktora i ostalog minimalno invazivnog instrumentarija sada omogućava izvođenje većine klasičnih, »otvorenih« operacija, na tzv. minimalistički način. Dakle, možemo zaključiti da se minimalno invazivna kirurgija kralježnice temelji na operacijama koje uzrokuju manje oštećenje tkiva i brži funkcionalni oporavak u usporedbi s klasičnim operacijskim metodama bez razlike u krajnjem cilju liječenja.^{13,14}

Prednost minimalno invazivnih metoda ponajprije se očituje učinkovitim liječenjem uz minimalno oštećenje anatomskih struktura te minimalni rez kože, ostavljajući pritom »najmanji otisak«.¹¹ Možemo govoriti o nekoliko osnovnih znanstvenih principa minimalno invazivne kirurgije: izbjegavanje mišićnih oštećenja samostojećim retraktorima, očuvanje hvatišta tetiva paravertebralnih mišića, korištenje poznatim neurovaskularnim i mišićnim putovima te minimalno oštećenje okolnoga mekog tkiva ograničavanjem širine operacijskog polja.¹⁵

Nadalje, za razliku od klasičnih metoda koje se većinom izvode u općoj endotrahealnoj anesteziji, minimalno invazivne metode omogućuju izvođenje u spinalnoj anesteziji čime se smanjuje operacijski rizik u bolesnika te poslijeoperacijske komplikacije. Ovim metodama, također, omogućene su operacije svih stupnjeva hernije intervertebralnog diska. Za vrijeme izvođenja operacije dolazi do minimalnoga gubitka krvi, što je osobito važno u bolesnika starijih dobnih skupina, posebice onih koji boluju od kardiorespiratornih bolesti, a uz to, smanjeno je i posljedično stvaranje ožiljnog tkiva. Vrijeme poslijeoperacijskog boravka u bolnici svedeno je na svega 2 – 3 dana. Temeljem svega gore navedenoga bolesnici operirani prema principima minimalno invazivne kirurgije znatno su brže sposobni za provođenje fizikalne rehabilitacije, ako je potrebna, te povratak svakodnevnim životnim aktivnostima.^{13,14,16,17} S ekonomskoga gledišta suvremene operacijske metode operacijskog liječenja hernije i.v. diska znatno pridonose smanjivanju troškova liječenja bolesnika zbog manjeg broja komplikacija, kraćeg boravka u bolnici, bržeg povratka na posao te posljedične produktivnosti.^{18,19}

Opisujemo tri minimalno invazivne metode za liječenje hernije intervertebralnog diska lumbosakralne kralježnice: perkutana laserska dekompresija diska (PLDD), mikrodiskektomija s pomoću sustava tubularnih retraktora i selektivna endoskopska diskektomija (SED). Svaka od njih primjenjuje se za točno određene indikacije kako bi se postigli što bolji rezultati liječenja.

Perkutana laserska dekompresija diska (PLDD)

PLDD je postupak koji se temelji na perkutanoj upotrebi laserske energije putem zrake diodnog lasera. U lokalnoj anesteziji, pod kontrolom rendgena postavi se igla u područje intervertebralnog diska, koja služi kao vodič vlakna koje potom prenosi energiju lasera na jezgru diska (slika 1. a i b). Energija se otpušta postepeno u intervalima kako bi se izbjeglo zagrijavanje okolnog tkiva. Dekompresijski učinak postiže se isparavanjem vode u kombinaciji sa stvaranjem proteinskih, strukturalnih promjena jezgre te posljedičnim smanjenjem intradiskalnog tlaka. Prvu kliničku lasersku dekompresiju diska izveli su 1986. g. Choy i Ascher.^{12,20}

Dosadašnji objavljeni rezultati studija pokazuju vrlo visoki postotak dugotrajnog izostanka boli nakon navedenog zahvata (70 – 80%) s postotkom komplikacija, najčešće discitisa, od svega 0,3 – 1%.^{20,21} Indikacija za PLDD jest dorzomedijalna hernijacija diska unutar fibroznog prstena ili ispod stražnjeg uzdužnog ligamenta.¹²

Mikrodiskektomija s pomoću sustava tubularnih retraktora

Sustav tubularnih retraktora kombinira pouzdanost konvencionalnih metoda mikrokirurgije s prednostima minimalno invazivne tehnike. Radi se o manje invazivnoj metodi klasične kirurgije kralježnice koja se temelji na uporabi posebnog sustava tubularnih retraktora čime se sprječava resekcija hvatišta paravertebralne muskulature te pridonosi boljem održavanju stabilnosti kralježnice.¹²

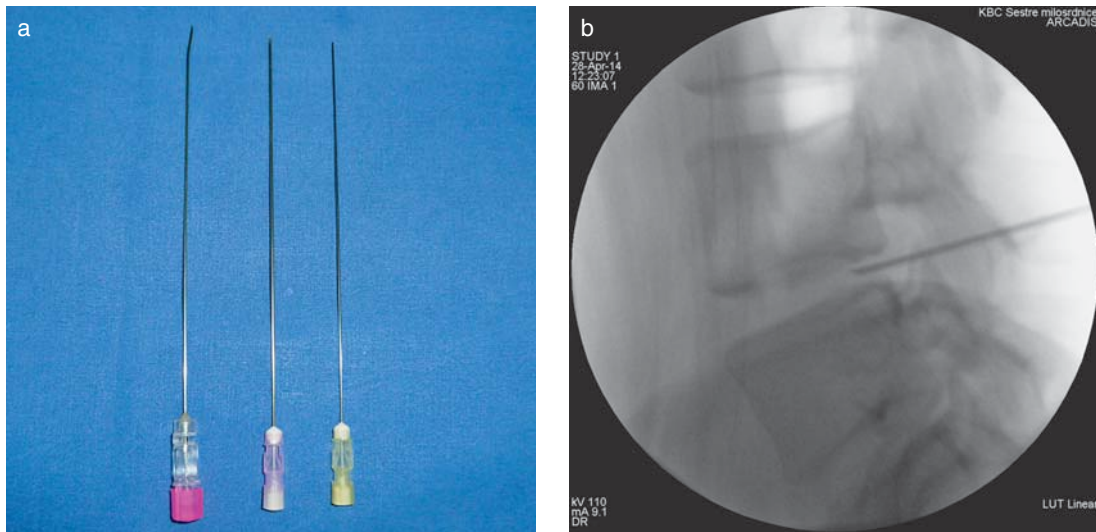
Umjesto središnjega, učini se lateralni, paraspinalni rez kože (1,5 cm od medijane linije) na strani hernije intervertebralnog diska te se kroza nj postepeno uvode tubularni retraktori različiti po duljini i širini (slika 2. a i b) Uvode se od najužeg do najšireg, nakon kojega se postavi trajni tubularni retraktor fiksiran za operacijski stol. Na taj se način samo razmaknu mišićna vlakna, bez oštećenja. Daljnja vizualizacija postiže se uz pomoć mikroskopa.^{12,3}

Ovakvu operacijsku metodu uveli su u praksu Foley i Smith 1997. g. Indikacije za upotrebu tubularnih retraktora uglavnom su jednake onima za klasične, otvorene metode. Usporedbom rezultata ovih dviju metoda jedina razlika koja se ističe te podupire teorijsku prednost tubularnih retraktora jest manja postoperacijska bol u području kralježnice nakon operacije s pomoću tubularnih retraktora.^{22–25}

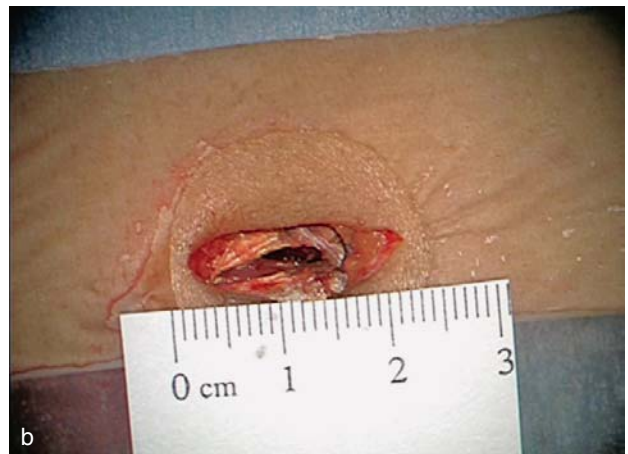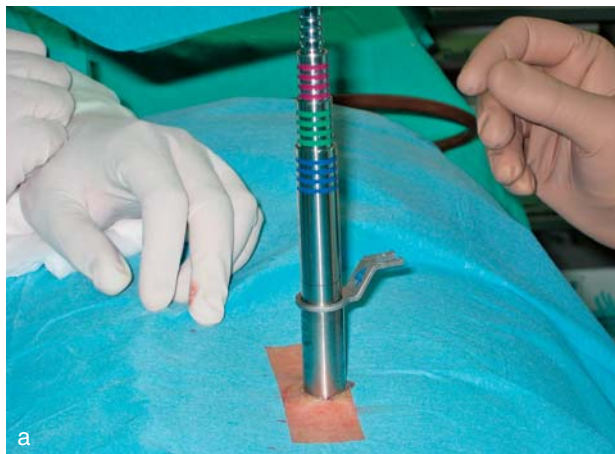Selektivna endoskopska diskektomija (SED)

SED se temelji na uporabi posebno dizajniranih endoskopa koji omogućavaju iznimno dobru vizualizaciju, a prednost im je ciljano uklanjanje uzroka boli uz očuvanje preostalog zdravog dijela diska (slika 3. a i b). Endoskopi su se počeli rabiti u spinalnoj kirurgiji ranih 80-ih godina za inspekciju intervertebralnog prostora nakon klasične diskektomije, dok su prve samostalne endoskopske operacije opisane kasnih 90-ih godina.¹²

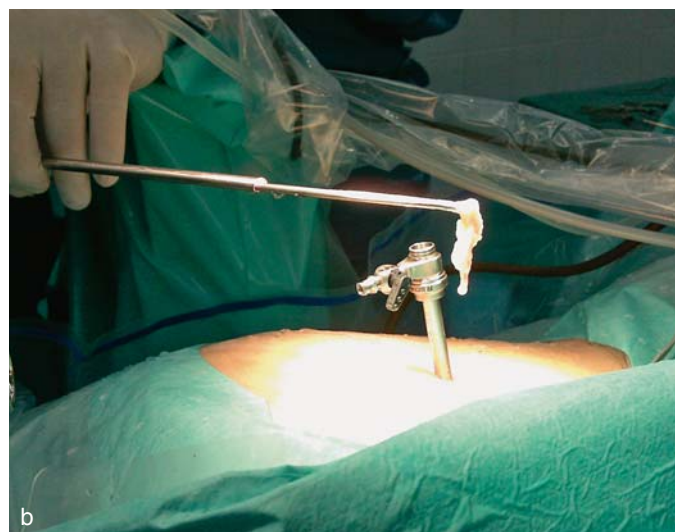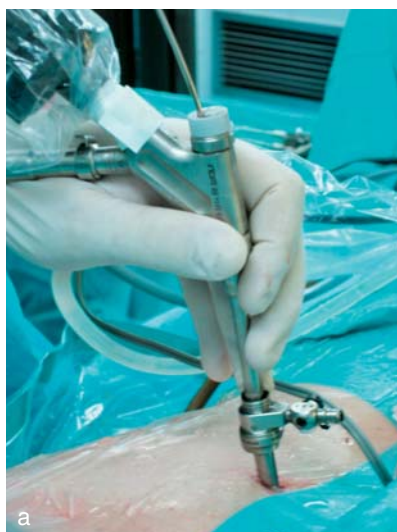Pristup endoskopom u spinalni kanal može biti transforminalni (posterolateralni) ili interlaminarni. Uz odgovarajuće instrumente i pristup, indikacije za endoskopske operacije kralježnice također odgovaraju onima klasične metode. Dosadašnji rezultati usporedbe klasične metode i endoskopskog pristupa nisu pokazali razlike u dugoročnim kliničkim rezultatima. Ipak, uz već navedene prednosti minimalno invazivne kirurgije, endoskopski pristup ima i dodatne: odlična vizualizacija i osvijetljenost, prošireno vidno polje te olakšane revizijske operacije.^{26,27}



Slika 1. a i b. Prikaz igle (a) i pravilnog pozicioniranja u području intervertebralnog prostora (b)
 Figure 1. a and b. Image of needle (a) and proper positioning in the region of intervertebral space (b)



Slika 2. a i b. Prikaz sustava tubularnih reaktora (a) i veličine kožnog reza (b)
 Figure 2. a and b. Image of tubular refractor system (a) and size of the skin flap (b)



Slika 3. a i b. Prikaz rada s endoskopom (a) i odstranjenog sekvestra intervertebralnog diska (b)
 Figure 3. a and b. Image of work with endoscope (a) and removed sequestered intervertebral disc (b)

Zaključak

Svaka od navedenih metoda primjenjuje se u svakodnevnoj praksi, prema odgovarajućim indikacijama temeljenim na individualnom pristupu bolesniku uz zapažene pozitivne rezultate. Nastavkom prakse primjene minimalno invazivnih metoda te stjecanjem daljnjih iskustava i edukacijom neurokirurga pridonosi se razvoju navedenih metoda uz poticanje njihove implementacije na širi spektar indikacija, kao i na njihovu primjenu u zdravstvenim ustanovama diljem Hrvatske.

Osim brojnih prednosti minimalno invazivne kirurgije kralježnice, potrebno je osvrnuti se i na potencijalne nedostatke. Minimalno invazivni pristupi zahtijevaju intraoperacijsku upotrebu slikovnih prikaza, najčešće rendgena čime se izloženost zračenju znatno povećava unatoč primijenjenoj zaštiti.²⁹ Također, izazivaju brzi razvoj novih tehnologija zahtijeva i strmu krivulju učenja, što podrazumijeva intenzivnije praćenje literature te pohađanje praktičnih tečajeva kako bi se držao korak s novostima u području minimalno invazivne kirurgije.³⁰

Dosadašnje studije, dostupne u literaturi, pokazale su da dugoročni rezultati, što znači godinu dana nakon operacije, ne pokazuju statistički značajne razlike između bolesnika operiranih klasičnim i minimalno invazivnim metodama. Ipak, razvojem tehnologije, pristupa i nastavkom edukacije stručnjaka nameće se potreba intenziviranja studija, njihova proširenja i dugoročnijeg praćenja kako bi se mogli donijeti konkretniji zaključci. Za sada se prednosti koje se spominju u uvodu nameću i dalje kao glavni argument odabira minimalno invazivne kirurgije, barem, kako se pokazalo, slabinske kralježnice. Sve se više minimalno invazivna kirurgija kralježnice postavlja u prvi plan spinalne kirurgije. Međutim, na našim prostorima, zbog financijskog opterećenja, njezin razvoj zaostaje u usporedbi sa svjetskim.

Zaključno, minimalno invazivna kirurgija slabinske kralježnice u liječenju hernije intervertebralnog diska sve je češće metoda izbora čime se potiče njezin daljnji razvoj i edukacija stručnjaka, u svrhu postizanja što boljih rezultata u liječenju bolesnika.

LITERATURA

1. Adams MA, Roughley PJ. What is intervertebral disc degeneration and what causes it? *Spine* 2006;21:51–61.
2. Schizas C, Kulik G, Kosmopoulos V. Disc degeneration: Current surgical options. *Eur Cell Mat* 2010;20:306–15.
3. Armin SS, Holly LT, Khoo LT. Minimally invasive decompression for lumbar stenosis and disc herniation. *Neurosurg Focus* 2008;25(2):1–4.
4. Mixer WJ. Rupture of the lumbar intervertebral disk: an etiologic factor for so-called »sciatic« pain. *Ann Surg* 1937;106:777–87.
5. Williams RW. Microlumbar discectomy: a conservative surgical approach to the virgin herniated lumbar disc. *Spine* 1978;3:175–82.
6. Riesenburger RI, David CA. Lumbar microdiscectomy and microendoscopic discectomy. *Min Inv Ther Allied Technol* 2006;15:267–70.
7. Asch HL, Lewis PJ, Moreland DB i sur. Prospective multiple outcomes study of outpatient lumbar microdiscectomy: should 75–80% success rates be the norm? *J Neurosurg* 2002;96(1):34–44.
8. Sihvonen T, Herno A, Paljarvi L, Airaksinen O, Partanen J, Tapaninaho A. Local denervation atrophy of paraspinal muscles in postoperative failed back syndrome. *Spine* 1993;18:575–81.
9. Brock M, Kunkel P, Papaverio L. Lumbar microdiscectomy: subperiosteal versus transmuscular approach and influence on the early postoperative analgesic consumption. *Eur Spine J* 2008;17:518–22.
10. Arts M, Brand R, van der Kallen B, Lycklama a Nijeholt G, Peul W. Does minimally invasive lumbar disc surgery result in less muscle injury than conventional surgery? A randomized controlled trial. *Eur Spine J* 2011;20(1):51–7.
11. Oppenheimer JH, DeCastro I, McDonnell D. Minimally invasive spine technology and minimally invasive spine surgery: a historical review. *Neurosurg Focus* 2009;27(3):E9.
12. Thongtrangan I, Le H, Park J, Kim DH. Minimally invasive spinal surgery: a historical perspective. *Neurosurg Focus* 2004;16(1):Article 13.
13. McAfee P, Phillips FM, Andersson G i sur. Minimally Invasive Spine Surgery. *Spine* 2010;35(26S):S271–S273.
14. Kanter AS, Mummaneni PV. Minimally invasive spine surgery. *Neurosurg Focus* 2008;25(2):E1.
15. Kim CW. Scientific basis of minimally invasive spine surgery. *Spine* 2010;35(26S):S281–S286.
16. German JW, Adamo MA, Hoppenot RG, Blossom JH, Nagle HA. Perioperative results following lumbar discectomy: comparison of minimally invasive discectomy and standard microdiscectomy. *Neurosurg Focus* 2008;25(2):E20.
17. Ryang YM, Oertel MF, Mayfrank L, Gilsbach JM, Rohde V. Standard open microdiscectomy versus minimal access trocar microdiscectomy: results of a prospective randomized study. *Neurosurgery* 2008;61:174–82.
18. Allen RT, Garfin SR. The Economics of Minimally Invasive Spine Surgery. *Spine* 2010;35(26S):S375–S382.
19. Arts MP, Peul WC, Brand R, Koes BW, Thomeer RT. Costeffectiveness of microendoscopic discectomy versus conventional open discectomy in the treatment of lumbar disc herniation: a prospective randomized controlled trial. *BMC Musculoskelet Disord* 2006;7:42.
20. Choy DS, Case RB, Fielding W i sur. Percutaneous laser nucleolysis of lumbar disks. *N Engl J Med* 1987;317:771–772.
21. Choy DS, Hellinger J, Hellinger S, Tassi GP, Lee SH. 23rd Anniversary of Percutaneous Laser Disc Decompression (PLDD). *Photomed Laser Surg* 2009;27(4):535–8.
22. Schizas C, Tsiridis E, Saksena J. Microendoscopic discectomy compared with standard microsurgical discectomy for treatment of uncontained or large contained disc herniations. *Neurosurgery* 2005;57(4):357–60.
23. Palmer S. Use of a tubular retractor system in microscopic lumbar discectomy: 1 year prospective results in 135 patients. *Neurosurg Focus* 2002;13(2):Article 5.
24. Moliterno JA, Knopman J, Parikh K i sur. Results and risk factors for recurrence following single-level tubular lumbar microdiscectomy. *J Neurosurg Spine* 2010;12:680–6.
25. Gempt J, Jonek M, Ringel F i sur. Long-term follow-up of standard microdiscectomy versus minimal access surgery for lumbar disc herniations. *Acta Neurochir* 2013;155:2333–8.
26. Ruetten S, Komp M, Merk H, Godolias G. Full-endoscopic interlaminar and transforaminal lumbar discectomy versus conventional microsurgical technique. *Spine* 2008;33(9):931–939.
27. Righesso O, Falavigna A, Avanzi O. Comparison of open discectomy with microendoscopic discectomy in lumbar disc herniations: Results of a randomized controlled trial. *Neurosurgery* 2007;61:545–9.
28. Jhala A, Mistry M. Endoscopic lumbar discectomy: Experiences of first 100 cases. *Indian J Orthop* 2010;44:184–90.
29. Mariscalco MW, Yamashita T, Steinmetz MP, Krishnaney AA, Lieberman IH, Mroz TE. Radiation exposure to the surgeon during open lumbar microdiscectomy and minimally invasive microdiscectomy: a prospective, controlled trial. *Spine (Phila Pa 1976)* 2011;36(3):255–60.
30. Benzel EC, Orr RD. A steep learning curve is a good thing. *Spine J* 2011;11:131–2.