

Laparoskopska parcijalna pericistektomija ehinokokne ciste slezene - prikaz bolesnice

Bušić, Željko; Kolovrat, Marijan; Đuzel, Antonija; Rakić, Mislav; Čavka, Mislav; Begović, Amela; Kopljar, Mario; Patrilj, Leonardo

Source / Izvornik: **Liječnički vjesnik, 2015, 137, 361 - 363**

Journal article, Published version

Rad u časopisu, Objavljena verzija rada (izdavačev PDF)

Permanent link / Trajna poveznica: <https://um.nsk.hr/um:nbn:hr:105:688915>

Rights / Prava: [In copyright](#)/[Zaštićeno autorskim pravom.](#)

Download date / Datum preuzimanja: **2024-07-12**



Repository / Repozitorij:

[Dr Med - University of Zagreb School of Medicine
Digital Repository](#)



**LAPAROSKOPSKA PARCIJALNA PERICISTEKTOMIJA
EHINOKOKNE CISTE SLEZENE – PRIKAZ BOLESNICE**

**LAPAROSCOPIC PARTIAL PERICYSTECTOMY OF SPLENIC HYDATID CYST
– A CASE REPORT**

ŽELJKO BUŠIĆ, MARIJAN KOLOVRAT, ANTONIJA ĐUZEL, MISLAV RAKIĆ,
MISLAV ČAVKA, AMELA BEGOVIĆ, MARIO KOPLJAR, LEONARDO PATRLJ*

Deskriptori: Ehinokokoza – kirurgija; Bolesti slezene – kirurgija, parazitologija; Laparoskopija – metode

Sažetak. Ehinokokna cista slezene redovito je posljedica infekcije parazitom *Echinococcus granulosus*. Slezena je treća najčešća lokalizacija ehinokoka, nakon jetre i pluća. Parcijalna laparoskopna pericistektomija može se učiniti bez gubitka krvi i rasapa skoleksa s prezervacijom slezene i očuvanjem njezine imunostne funkcije. Prikazana je pacijentica s velikom (18 × 16 × 12 cm) ehinokoknom cistom slezene koja je pritiskala okolne organe (želudac, poprečni kolon, pankreas i lijevi bubreg), onemogućavajući normalnu pasažu i izazivajući povraćanje nakon svakog obroka. Kod bolesnice su u nekoliko navrata neuspješno pokušani postupak PAIR (punkcija, aspiracija, injekcija, reaspiracija) i konzervativno liječenje te je naposljetku učinjena laparoskopna parcijalna pericistektomija s evakuacijom sadržaja ciste. Zahvat je trajao 120 minuta. Postoperacijski tijek protekao je bez komplikacija. Hospitalizacija je trajala 5 dana. Šest mjeseci kasnije bolesnica je bez tegoba. Ovakve ehinokokne ciste slezene nije moguće ukloniti tehnikom PAIR i konzervativnim liječenjem. Laparoskopna parcijalna pericistektomija bolje je rješenje od otvorene operacije zbog manje traume za organizam, osobito kod starijih ljudi.

Descriptors: Echinococcosis – surgery; Splenic diseases – parasitology, surgery; Laparoscopy – methods

Summary. Echinococcal cyst of the spleen is usually a result of infection with the parasite *Echinococcus granulosus*. The spleen is the third most frequent localization of echinococcus after liver and lungs. Partial laparoscopic pericystectomy can be done without the loss of blood and scattering of scolexes with spleen preservation and conservation of its immune function. We present the patient with a large (18×16×12 cm) echinococcal cyst of the spleen that compressed the surrounding organs (stomach, transverse colon, pancreas and left kidney), and prevented normal passage causing vomiting after every meal. In this patient, PAIR procedure (puncture, aspiration, injection, reaspiration) and conservative treatment was attempted on several occasions without success. Finally, laparoscopic partial pericystectomy was performed, evacuating the contents of the cyst. The surgery lasted 120 minutes. Postoperatively the patient was without complications. Hospitalization lasted five days. Six months later, the patient is without problems. These echinococcus cysts of the spleen cannot be solved using PAIR technique and conservative treatment. Laparoscopic partial pericystectomy is a better solution than open surgery due to less trauma to the patient, especially in elderly people.

Liječ Vjesn 2015;137:361–363

U Hrvatskoj se na godinu registrira 20 – 25 novooboljelih od ehinokokne bolesti.^{1–5} Prema podacima epidemiološke službe Hrvatskog zavoda za javno zdravstvo, tijekom 2014. godine registrirano je 20 novih slučajeva. Ehinokok slezene rijetka je lokalizacija i javlja se u 2 – 3% bolesnika inficiranih parazitom *Echinococcus granulosus*. Mogućnosti liječenja uključuju konzervativne postupke, kao što su terapija albendazolom ili postupak PAIR. Terapija albendazolom sastoji se od oralne primjene albendazola u dozi od 10 mg/kg, a provodi se 1 – 3 mjeseca. Postupak PAIR sastoji se od punkcije, aspiracije sadržaja ciste, injiciranja skolicidalnog agensa (hipertonične otopine natrijeva klorida) te reaspiracije.⁶ Najbolje rezultate daje kirurško liječenje ehinokokne bolesti koje se sastoji od preoperativne primjene albendazola u dozi od 10 mg/kg tijekom mjesec dana, nakon čega se pristupa kirurškom zahvatu.^{1–5,7} Kirurški se zahvat može učiniti otvorenom tehnikom i laparoskopski.^{2,4,8}

Kod svoje bolesnice učinili smo laparoskopnu parcijalnu pericistektomiju uz evakuaciju sadržaja ciste i omentoplastiku. Opisujemo tehniku laparoskopne parcijalne peri-

cistektomije velike ehinokokne ciste slezene promjera 18 × 16 × 12 cm koja je zauzela gornji pol i veći dio korpusa slezene.

Prikaz bolesnice

Kod bolesnice u dobi od 81 godine ultrazvukom i MSCT-om dijagnosticirana je ehinokokna cista slezene veličine 18 × 16 × 12 cm koja je zauzela gornji pol i dio tijela slezene (slika 1.). Serološki nalazi (Elisa i IG) bili su pozitivni. Provedena je konzervativna terapija albendazolom u

* **Klinika za kirurgiju, KB Dubrava, Zagreb i Katedra za kirurgiju, Medicinski fakultet Osijek, Sveučilište »J. J. Strossmayer«, Osijek** (prof. dr. sc. Željko Bušić, dr. med.; prim. Marijan Kolovrat, dr. med.; Antonija Đuzel, dr. med.; Mislav Rakić, dr. med.; Amela Begović, dr. med.; dr. sc. Mario Kopljar, dr. med.; prof. dr. sc. Leonardo Patrlj, dr. med.), **Klinički zavod za radiologiju, Medicinski fakultet Sveučilišta u Zagrebu, KB Dubrava, Zagreb** (dr. sc. Mislav Čavka, dr. med.)

Adresa za dopisivanje: Prof. dr. sc. Ž. Bušić, Klinika za kirurgiju, Klinička bolnica Dubrava, Avenija Gojka Šuška 6, 10000 Zagreb, e-mail: zbusic@kdbd.hr

Primljeno 28. ožujka 2015., prihvaćeno 30. listopada 2015.

trajanju od mjesec dana. Planirana je i učinjena laparoskopjska operacija. Bolesnica je dobila antibiotsku profilaksu cefazolin 1 gram iv. (Kefzol Eli Lilly, Indianapolis, Indiana, SAD) neposredno prije početka operacije te tromboprofilaksu enoksaparinom (Clexane 40, Sanofi-aventis, Pariz,

Francuska) dva sata prije operacije i potom jedanput na dan tijekom boravka u bolnici.

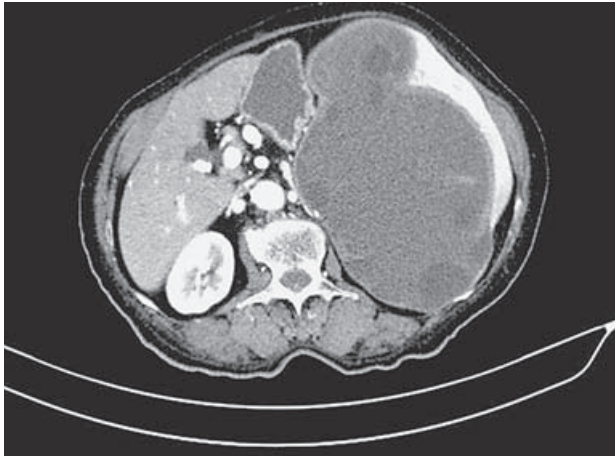
Laparoskopjska tehnika

Laparoskopjski kirurški zahvat izveden je u prosincu 2014. godine u općoj endotrahealnoj anesteziji. Bolesnici je postavljen Foleyev urinarni kateter radi praćenja diureze tijekom zahvata. Postavljen je i elastično-kompresivni zavoj na donje ekstremitete radi prevencije duboke venske tromboze. Bolesnica je ležala u supinacijskom položaju s ispruženom lijevom rukom, a stol je bio lagano rotiran udesno i flektiran za oko 30 stupnjeva.

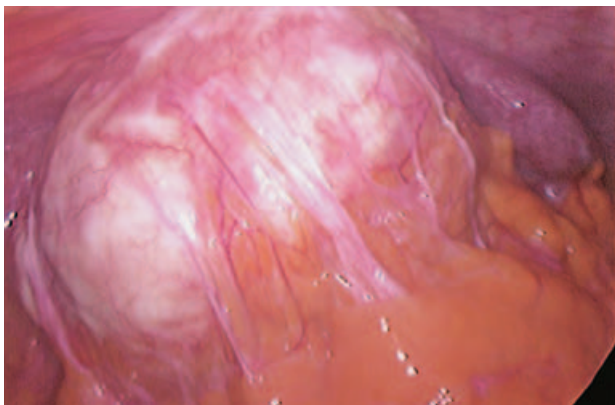
Operater je bio s pacijentičine desne strane, kao i asistent koji drži laparoskop. S lijeve pacijentičine strane bili su drugi asistent i instrumentarka. Monitor se nalazio s lijeve pacijentičine strane i iznad njezina lijevog ramena.

Uz standardni instrumentarij za laparoskopjsku kirurgiju potrebno je pripremiti troakare od 12 i 15 mm i laparoskop pod kutom od 30 ili 45 stupnjeva, zatim škare s priključkom za dijatermiju, atraumatski retraktor i grasper (Endo Babcock), endovaskularni stapler (Endo-Gia) te najlonsku vrećicu za uklanjanje ciste ili njezinih dijelova. Korisno je imati i ultrazvučni nož, instrumente za postavljanje klipisa različitih veličina i instrumentarij za laparoskopjsko šivanje.

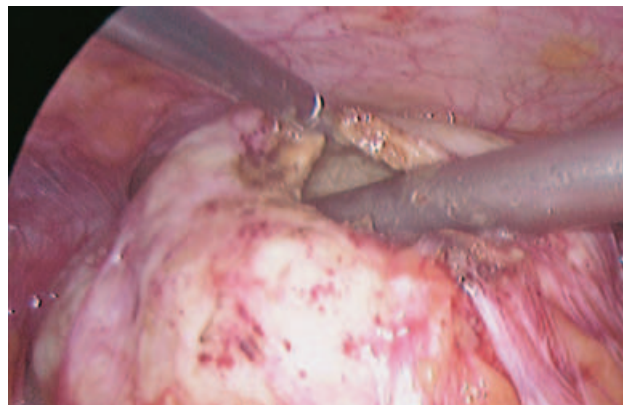
Kirurški zahvat počinje poprečnom incizijom u pupku od 1 cm, postavljanjem Veressove igle i insuflacijom CO₂ do



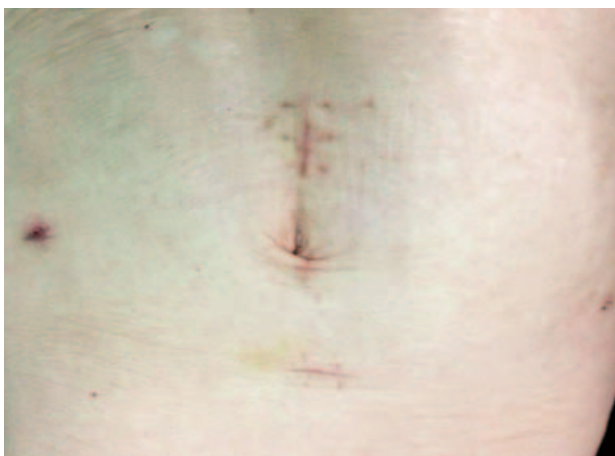
Slika 1. MSCT ehinokokne ciste slezene
Figure 1. Hydatid cyst in spleen, MSCT



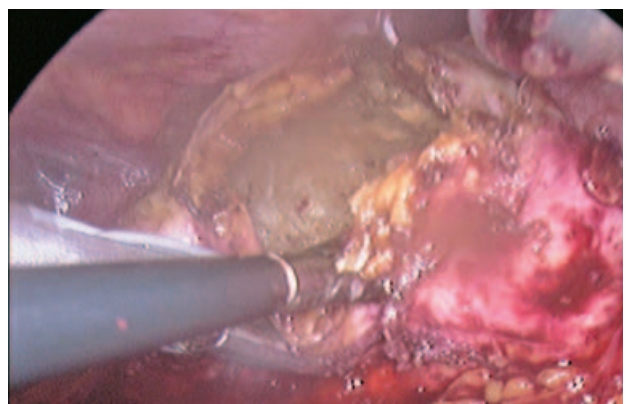
Slika 2. Velika ehinokokna cista slezene
Figure 2. Large hydatid cyst in spleen



Slika 4. Otvaranje ciste i pražnjenje sadržaja kroz aspirator promjera 10 mm
Figure 4. Cyst opening and aspiration of content through 10 mm wide aspirator



Slika 3. Mjesta incizije na trbušnoj stijenci
Figure 3. Incision spots on abdominal wall



Slika 5. Presijecanje stijenke ciste LigaSureom
Figure 5. LigaSure cut of cyst wall

intraabdominalnog tlaka od 13 mmHg. Nakon toga se uvede troakar od 12 mm i kroza nj laparoskop kojim se prikaže velika ehinokokna cista slezene što zauzima polovicu lijevog hemiabdomena (slika 2.). Postave se još dva radna porta od 12 mm, jedan na sredini crte pupak-ksifoidni nastavak, a drugi na sredini crte pupak-simfiza. Postave se još dva 5-milimetarska troakara, jedan lijevo u prednjoj aksilarnoj liniji nešto ispod razine pupka, a drugi desno u medioklavikularnoj liniji nešto iznad razine pupka (slika 3.). Laparoskopskom hvataljkom uvedenom kroz radni troakar postavljen na sredini crte pupak-ksifoid pridržava se cista. Okolne priraslice uklone se kukicom i škarama s pomoću elektrokoagulacije, a grublje čvrste priraslice LigaSureom (Covidien, Boulder, Colorado, SAD) kroz troakare na sredini crte pupak-simfiza i ostala dva 5-milimetarska troakara. Uz pridržavanje ciste hvataljkom kroz troakar na sredini crte pupak-ksifoid, škarama priključenim na elektrokoagulaciju kroz 5-milimetarski troakar postavljen lijevo u prednju aksilarnu liniju ispod pupka otvori se cista, a njezin sadržaj isprazni aspiratorom od 10 mm promjera kroz radni troakar postavljen na sredini crte pupak-simfiza (slika 4.). Šupljina se ispere hipertoničnom otopinom (10% NaCl). Nakon toga se LigaSureom kroz isti troakar učini pericistektomija do ruba slezene i odstrani velik dio ciste koji je pritiskao želudac i poprečni kolon (slika 5.). Zatim se dijelovi ciste postave u poliuretansku vrećicu (Ethicon Endo Surgery, SAD) i odstrane kroz nešto proširenu inciziju na sredini crte pupak-ksifoid. Preostala šupljina nakon odstranjenja većeg dijela stijenke ciste još se jedanput ispere hipertoničnom otopinom. Oba supfrenija isperu se fiziološkom otopinom. LigaSureom se mobilizira jedan režanj omentuma i plasira u preostalu šupljinu. Dva tanja abdominalna drena postavljena su na mjesta 5-milimetarskih troakara, i to lijevi u preostalu cističnu šupljinu, a desni ispod jetre prema lijevom supfreniju. Zahvat je trajao 120 minuta. Postoperacijski tijek bio je uredan. Bolesnica je prvi dan mobilizirana i uzimala je tekućinu. Drenovi su odstranjeni nakon 72 sata. Potrošnja analgetika bila je minimalna. Bolesnica je peti dan otpuštena kući. Patohistološki nalaz po-

tvrdio je ehinokok slezene. Šest mjeseci nakon operacije bolesnica je bez tegoba, a učinjeni je kontrolni ultrazvuk uredan.

Zaključak

Ovakvu ehinokoknu cistu slezene nije moguće liječiti tehnikom PAIR. Potrebno je kirurško liječenje, a prednost dajemo laparoskopskoj kirurgiji. Zahvat je siguran, nema krvarenja i rasapa sadržaja ciste. Nije potrebno raditi splenektomiju i narušavati imunostatus bolesnice. Laparoskopjska operacija manja je trauma za bolesnika, estetski je učinak bolji i kraća je hospitalizacija.^{1-5,8-11}

LITERATURA

1. Bušić Z, Amić E, Servis D, Predrijevac M, Stipančić I, Bušić D. Common bile duct obstruction caused by the hydatid daughter cysts. *Coll Antropol* 2004;28:325-9.
2. Bušić Z, Čupurdija K, Servis D i sur. Surgical treatment of liver echinococcosis—open or laparoscopic surgery? *Coll Antropol* 2012;36:1363-6.
3. Bušić Z, Kolovrat M, Kopljar M i sur. Laparoscopic surgery for large hydatid liver cyst after two previous laparotomies. *Coll Antropol* 2014;38:577-81.
4. Bušić Z, Lemac D, Stipančić I, Bušić V, Čavka M, Martić K. Surgical treatment of liver echinococcosis—the role of laparoscopy. *Acta Chir Belg* 2006;106:688-91.
5. Bušić Z, Lovrić Z, Kolovrat M, Čavka V, Patrlj L, Čavka M. [Laparoscopic partial pericystectomy of hepatic hydatid cysts – Papadimitriou operation: a case report]. *Liječ Vjesn* 2010;132:235-7.
6. Pelaez V, Kugler C, Correa D, Del Carpio M, Guangiroli M, Molina J i sur. PAIR as percutaneous treatment of hydatid liver cysts. *Acta Trop* 2000;75:197-202.
7. Morris DL. Pre-operative albendazole therapy for hydatid cyst. *Br J Surg* 1987;74:805-6.
8. Polat FR. Hydatid cyst: open or laparoscopic approach? A retrospective analysis. *Surg Laparosc Endosc Percutan Tech* 2012;22:264-6.
9. Diaconescu MR, Glod M, Costea I, Ciolpan C, Georgescu S. Laparoscopic hand-assisted splenectomy for hydatid cyst. *Chirurgia (Bucur)* 2008;103:103-6.
10. Vasilescu C, Tudor S, Popa M, Tiron A, Lupescu I. Robotic partial splenectomy for hydatid cyst of the spleen. *Langenbecks Arch Surg* 2010;395:1169-74.
11. Vezakis A, Dellaportas D, Polymeneas G, Tasoulis MK, Chondrogiannis C, Melemani A i sur. Two cases of primary splenic hydatid cyst in Greece. *Kor J Parasitol* 2012;50:147-50.

Vijesti News

Poslijediplomski tečaj 1. kategorije

4. simpozij »Odabrane teme iz dijalize«

Medicinski fakultet Sveučilišta u Zagrebu,
26. veljače 2016.



Teme ovog tradicionalnog simpozija su:

- dijabetički bolesnik na dijalizi
- žilne komplikacije dijaliznih i transplantiranih bolesnika.

Simpozij je namijenjen liječnicima i ostalom medicinskom osoblju zadužnom za skrb o bolesnicima s kroničnom bubrežnom bolešću, osobito u dijaliznim centrima. Poslijediplomski tečaj će se održati na Medicinskom fakultetu Sveučilišta u Zagrebu. Predavači su stručnjaci iz Sveučilišne bolnice RWTH iz Aachena, KBC-a »Sr. Milosrdnice«, KB »Mercur«, KBC-a Osijek i Poliklinike B. Braun Avitum iz Zagreba. Polaznici ne plaćaju kotizaciju. Simpozij će biti bodovan u skladu s pravilnicima HLK.

Tajnica tečaja: Vesna Mlinarić-Subotec. Tel./fax: 01/2399-290, 01/2399-299,
e-mail: vmlinanic@avitum.hr