

Ima li tendoskopija mjesto u kirurškom liječenju nedostatnosti funkcije tetive tibijalis posteriora?

Bojanić, Ivan; Dimnjaković, Damjan; Mahnik, Alan; Smoljanović, Tomislav

Source / Izvornik: **Liječnički vjesnik, 2016, 138, 144 - 151**

Journal article, Published version

Rad u časopisu, Objavljena verzija rada (izdavačev PDF)

Permanent link / Trajna poveznica: <https://um.nsk.hr/um:nbn:hr:105:751630>

Rights / Prava: [In copyright](#)/[Zaštićeno autorskim pravom.](#)

Download date / Datum preuzimanja: **2025-01-15**



Repository / Repozitorij:

[Dr Med - University of Zagreb School of Medicine
Digital Repository](#)



IMA LI TENDOSKOPIJA MJESTO U KIRURŠKOM LIJEČENJU NEDOSTATNOSTI FUNKCIJE TETIVE TIBIJALIS POSTERIORA?

IS THERE ANY ROOM FOR TENDOSCOPY IN THE SURGICAL TREATMENT OF POSTERIOR TIBIAL TENDON INSUFFICIENCY?

IVAN BOJANIĆ, DAMJAN DIMNJAKOVIĆ, ALAN MAHNIK, TOMISLAV SMOLJANOVIĆ*

Deskriptori: Disfunkcija tetive tibijalis posterior – kirurgija, komplikacije; Artroskopija – metode; Tetive – patologija, kirurgija; Gležanj – kirurgija; Spuštena stopala – etiologija; Ishod liječenja

Sažetak. Nedostatnost funkcije tetive tibijalis posteriora (engl. *posterior tibial tendon insufficiency* – PTTI) danas se smatra glavnim uzrokom nastanka spuštenoga medijalnog uzdužnog svoda stopala u odraslih osoba (engl. *adult-acquired flatfoot deformity* – AAFD). Cilj je ovog istraživanja pokazati rezultate tendoskopskog liječenja tetive tibijalis posteriora (TP) kod 11 bolesnika s 1. ili 2. stadijem PTTI-a nakon neuspješnoga neoperacijskog liječenja. Tendoskopija kao samostalan kirurški zahvat provedena je kod 8 bolesnika, dok je kod 3 bolesnika bio potreban i dodatni zahvat poput *mini-open* tubularizacije TP-a ili artroskopske toalete prednjeg dijela gležnja. U jednog je bolesnika s kompletnom rupturom TP-a u drugom aktu načinjen transfer tetive fleksora digitorum longusa. Nisu zabilježene komplikacije tendoskopskih zahvata ni kod jednog bolesnika. Tendoskopija TP-a djelotvorna je i minimalno invazivna operacijska tehnika u liječenju ozljeda i oštećenja TP-a u početnim stadijima PTTI-a. Ta tehnički zahtjevnja endoskopska tehnika iziskuje veliko iskustvo operatera u artroskopiji malih zglobova i odlično poznavanje regionalne anatomije.

Descriptors: Posterior tibial tendon dysfunction – surgery, complications; Arthroscopy – methods; Tendons – pathology, surgery; Ankle – surgery; Flatfoot – etiology; Treatment outcome

Summary. Posterior tibial tendon insufficiency (PTTI) is nowadays considered to be the main cause of adult-acquired flatfoot deformity (AAFD). The purpose of this study is to report the outcomes of tendoscopic treatment of tibialis posterior tendon (TP) in eleven patients with stage 1 or 2 PTTI and failed prior conservative treatment. Tendoscopy was carried out as a solitary procedure in 8 patients, while in 3 patients additional procedures such as „mini-open” tubularization of TP or anterior ankle arthroscopy were necessary. In a single patient transfer of flexor digitorum longus tendon was performed as a second stage surgery due to complete rupture of TP. Related with tendoscopic procedure, no complications were reported. TP tendoscopy is a useful and beneficial minimally invasive procedure to treat TP pathology at earlier stages of PTTI. It is a technically demanding procedure that requires extensive experience in arthroscopic management of small joints and excellent knowledge of regional anatomy.

Liječ Vjesn 2016;138:144–151

Nedostatnost funkcije tetive tibijalis posteriora (u daljnjem tekstu PTTI prema engl. *posterior tibial tendon insufficiency*) danas se smatra glavnim uzrokom nastanka spuštenoga medijalnog uzdužnog svoda stopala u odraslih osoba (u daljnjem tekstu AAFD prema engl. *adult-acquired flatfoot deformity*). PTTI nastaje kao posljedica oštećenja tetive mišića tibijalis posteriora (u daljnjem tekstu TP) koja se mogu kretati u rasponu od tenosinovitisa do potpunih ruptura.

Incidencija PTTI-a posljednjih je dvadesetak godina znatno porasla. Prema rezultatima istraživanja Kohls-Gatzoulisa i sur. iz 2009. godine, prevalencija u općoj populaciji iznosi 3,3%, uz napomenu da se PTTI češće javlja u žena starijih od 40 godina te pretilih osoba. Istraživanje Mosiera i sur. iz 1998. godine pokazalo je da je glavni etiološki čimbenik nastanka PTTI-a u toj skupini tendinopatija TP-a koja je degenerativne prirode. Drugu, veću skupinu bolesnika s PTTI-em čine muškarci mlađe životne dobi koji boluju od seronegativnog spondiloartritisa (npr. Reiterova sindroma, ankilozantnog spondilitisa i psorijatičnog artritisa) i/ili upalne artropatije.

PTTI se u početnom stadiju očituje bolima, a često je prisutna i oteklina u posteromedijalnom dijelu gležnja. Ako se tomu ne prida pozornost i PTTI se ne dijagnosticira, s vremenom će se razviti deformacije stopala, tj. doći će do „propadanja” medijalnog uzdužnog svoda stopala, pojave val-

gus-deformacije stražnjeg dijela stopala te abdukcije prednjeg dijela stopala. Upravo je zbog toga iznimno važno što prije prepoznati PTTI i početi s liječenjem. Usprkos povećanoj svjesnosti PTTI se, dijelom i zbog svojeg sporo progredirajućeg tijeka, još i danas često previdi i kasno dijagnosticira. Valja istaknuti da se u početnom stadiju PTTI-a savjetuje započeti s neoperacijskim liječenjem, dok se poslije, ovisno o stadiju bolesti, rabe različite metode kirurškog liječenja.

Jedna od opisanih metoda kirurškog liječenja jest tendoskopija TP-a. Nju su još 1995. godine opisali Wertheimer i sur., ali se i danas rijetko rabi, s jedne strane, zbog zahtjevne kirurške tehnike te, s druge strane, zbog postavljanja dijagnoze PTTI-a tek u kasnim stadijima bolesti kada tendoskopija više nije dostatan zahvat. Važno je da se tendoskopija TP-a može izvoditi i kao samostalan zahvat, ali i u kombinaciji s nekim drugim, bilo artroskopskim, bilo otvorenim kirurškim zahvatima u području gležnja. Cilj ovog

* Klinika za ortopediju Medicinskog fakulteta Sveučilišta u Zagrebu, KBC Zagreb (izv. prof. dr. sc. Ivan Bojanić, dr. med.; Damjan Dimnjaković, dr. med.; Alan Mahnik, dr. med.; dr. sc. Tomislav Smoljanović, dr. med.)

Adresa za dopisivanje: Izv. prof. dr. sc. I. Bojanić, Klinika za ortopediju Medicinskog fakulteta Sveučilišta u Zagrebu, KBC Zagreb, Šalata 7, 10000 Zagreb

Primljeno 31. kolovoza 2015., prihvaćeno 25. travnja 2016.

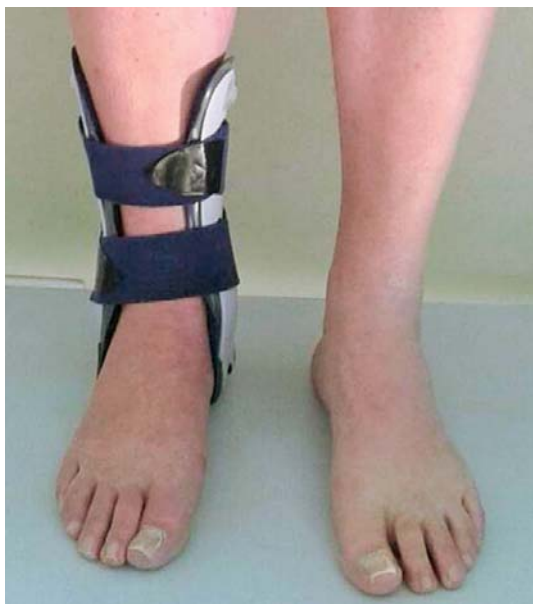rada jest upozoriti na mogućnost liječenja bolesnika s početnim stadijima PTTI-a metodom tendoskopije.

Ispitanici i metode

Kod 11 je bolesnica s 1. ili 2. stupnjem PTTI-a nakon neuspješnoga neoperacijskog liječenja načinjena tendoskopija TP-a u Klinici za ortopediju KBC-a Zagreb i Medicinskog fakulteta Sveučilišta u Zagrebu u razdoblju od prosinca 2013. do prosinca 2014. godine. Prosječna životna dob u trenutku kirurškog zahvata bila je 51 godina (raspon 35 – 66). Prosječno trajanje simptoma bilo je 16,7 mjeseci (raspon 5 – 48). Samo se kod dvije bolesnice anamnestički dobio podatak o prethodnoj ozljedi, dok su kod ostalih simptomima počeli bez prethodne ozljede. Vodeći simptom kod svih bila je bol lokalizirana u posteromedijalnom dijelu gležnja. Nakon kliničkog pregleda učinjena je i dodatna radiološka obrada, i to konvencionalni rendgenogram te magnetska rezonancija (MR), osim kod jedne bolesnice koja je već došla s načinjenim CT-om gležnja.

U svih je bolesnica liječenje započelo neoperacijskim načinom – nošenjem stabilizacijske ortoze (slika 1.) tijekom čitavog dana, ali ne i noću. Budući da su tegobe ustrajale i nakon tri mjeseca nošenja ortoze, indicirano je bilo operacijsko liječenje – tendoskopija TP-a. Opći podaci o bolesnicama prikazani su u tablici 1.

Tendoskopiju TP-a kod svih je bolesnica učinio isti operater (I. B.) ili kao samostalan zahvat ili je uz tendoskopiju učinjen i neki drugi otvoreni ili artroskopski zahvat. Zahvat je kod svih bolesnica izveden u spinalnoj anesteziji, i to u bljedoj stazi, uz napomenu da se povez postavljao na natkoljenicu. Bolesnice su za vrijeme operacije bile u položaju na leđima. Noga koja se operirala bila je u položaju vanjske rotacije tako da je vanjski rub stopala bio potpuno oslonjen na podlogu. Tendoskopija TP-a kod svih se bolesnica činila na isti način, i to uvijek prije bilo kojega dodatnog zahvata. Upotrijebljena je optika promjera 2,7 mm, koja je tanja i kraća od optike promjera 4,5 mm, standardne za artroskopi-



Slika 1. Stabilizacijska ortoza upotrijebljena u liječenju svih bolesnika

Figure 1. Stabilisation orthosis that was used in treatment of all patients.

ju velikih zglobova. Budući da se za tendoskopije ne savjetuje rabiti artroskopsku pumpu, upotrijebljena je fiziološka otopina s pomoću sistema gravitacije kojom se ispunjavao prostor oko tetive. Nakon pranja i sterilnog pokrivanja operacijskog polja, a prije početka samog zahvata sterilnim su se markerom označila mjesta predviđenih ulaza: distalnog 1,5 – 2 cm distalno od stražnjeg i distalnog ruba medijalnog maleola, prateći tijekom TP-a te proksimalnog 2,5 – 3 cm proksimalno od stražnjeg i distalnog ruba medijalnog maleola tik uz kost (slika 2.). Zahvat se uvijek započinjao incizijom kože na mjestu predviđenoga distalnog ulaza, nakon čega se s pomoću malenoga zavijenog peana probijalo potkožje i potom ulazilo u prostor TP-a (engl. *nick and spread technique*). Nakon toga su se u taj prostor uvodili troakar s košuljicom i artroskop. Kad se vizualizira prostor oko tetive i tada smo se prostor ispuni tekućinom potrebno je uvijek razlučiti je li riječ o TP-u ili je pak riječ o tetivi fleksora digitorum longusa (FDL) (slika 3.). Naime, ako se pomicanjem prstiju stopala pomiče i vizualizirana tetiva, riječ je o tetivi fleksora prstiju, dok je inače to TP. Tek nakon što se sa sigurnošću vizualizirao TP, kroz košuljicu artroskopa puštena je fiziološka otopina kojom se ispunio prostor oko tetive i tada smo se detaljno orijentirali u njemu. Potom se na prije označenome mjestu pretpostavljenoga proksimalnog ulaza postavila intramuskularna igla kojoj se vizualizirao vrh i ako je bila na prikladnome mjestu, tu se načinio proksimalni ulaz, također tzv. *nick and spread* tehnikom. Nakon potpune eksploatacije TP-a i čitavog prostora oko tetive pristupilo se izvodenju tendoskopskog zahvata pri čemu su upotrijebljeni motorizirani instrument manjeg promjera (2,7 ili 3,0 mm) te instrument za kauterizaciju (slika 4.).

Ako su se tijekom tendoskopskog zahvata dijagnosticirali sinovitis i degenerativne promjene tetive, učinila se sinoviektomija uz čišćenje tetive. Ako se pri zahvatu dijagnosticirala djelomična uzdužna ruptura TP-a s velikim ostatnim dijelom tetive, odstranio se puknuti dio TP-a i očistio preostali dio tetive. Na kraju tendoskopskog zahvata nije postavljena drenaža, već su ulazne rane zašivene i postavljen je sterilni povoj, nakon čega je otpuštena bljedoda staza. No, ako je uzdužna ruptura bila takva da je praktički popola podijelila tetivu, tada se tendoskopski očistio prostor oko tetive i postavila intramuskularna igla u sredinu uzdužne rupture (slika 5.). Potom se činio rez kože i potkožja oko 2 cm proksimalno i oko 2 cm distalno od intramuskularne igle prateći pritom tijekom tetive TP-a (slika 6.). Nakon uzdužnog presijecanja fleksornog retinakula prikazao se rupturirani dio tetive pa se potom produžnim resorptivnim šavom popravila tetiva čime je ona ponovo dobila anatomski oblik cjevčice ili tubula (slika 7.). Na taj se način načinila konverzija tendoskopskog zahvata u minimalno otvoreni i TP popravio šivanjem. Taj se zahvat u literaturi naziva i *mini-open tubularizacija* (engl. *mini-open tubularization*).

Bolesnicama kojima je načinjen samo tendoskopski zahvat rehabilitacija je započela drugoga poslijeoperacijskog dana vježbama mobilizacije operiranoga gležnja te vježbama za poboljšanje cirkulacije i vježbama za stopalo. Prilikom tih vježba izvodile su kretnje samo u smjeru dorzalne i plantarne fleksije, dok kretnje inverzije i everzije nisu bile dopuštene. Tijekom dana nosile su neprestano stabilizacijsku ortožu (koja potpuno stabilizira suptalarni zglob čime se onemogućuju inverzija i everzija stopala), a hodale su uz pomoć dviju štaka opterećujući operiranu nogu prema toleranciji boli. Tijekom noći su prva tri tjedna imale potkoljeničnu sadrenu longetu koja je zadržavala gležanj u neutralnom položaju. Nakon tri tjedna dopušten im je hod bez pomoći štaka, ali su

Tablica – Table 1. Opći podaci o bolesnicima / General patients data

Dob / Age	Spol / Sex	Strana / Side	Dijagnoza – Stupanj PTTI-a / Diagnosis-PTTI Stage	MR nalaz / MRI finding	Tendoskopski nalaz / Tendoscopic finding	Tendoskopski postupak / Tendoscopic procedure	Dodatni zahvat / Additional procedure	Praćenje (mj.) / Follow-up (months)
54	Ž / F	L / L	Ptti – 2. stupanj / PTTI-stage 2	Djelomična ruptura TP-a / Partial rupture of TP	Tenosinovitis I djelomična ruptura TP-a / Tenosynovitis and partial rupture of TP	Sinoviektomija i čišćenje tetive te odstranjenje puknutog dijela TP-a / Synovectomy, tendon debridement and removal of the ruptured part of TP	/	18
51	Ž / F	D / R	PTTI – 1. stupanj / PTTI-stage 1	Tendinopatija / Tendinopathy	Tenosinovitis / Tenosynovitis	Sinoviektomija / Synovectomy	/	17
47	Ž / F	L / L	PTTI – 1. stupanj / PTTI-stage 1	Tendinopatija / Tendinopathy	Tenosinovitis / Tenosynovitis	Sinoviektomija / Synovectomy	/	15
50	Ž / F	L / L	PTTI – 2. stupanj / PTTI-stage 2	Tendinopatija* / Tendinopathy*	Djelomična ruptura TP-a / Partial rupture of TP	Čišćenje tetive i odstranjenje puknutog dijela TP-a / Tendon debridement and removal of the ruptured part of TP	Mini-Open tubularizacija TP-a / “Mini-Open” tubularization of TP	15
35	Ž / F	D / R	PTTI – 1. stupanj / PTTI-stage 1	Tendinopatija* / Tendinopathy*	Djelomična ruptura TP-a / Partial rupture of TP	Čišćenje tetive i odstranjenje puknutog dijela TP-a / Tendon debridement and removal of the ruptured part of TP	/	14
52	Ž / F	L / L	PTTI – 1. stupanj / PTTI-stage 1	Tendinopatija / Tendinopathy	Djelomična ruptura TP-a / Partial rupture of TP	Čišćenje tetive i odstranjenje puknutog dijela TP-a / Tendon debridement and removal of the ruptured part of TP	/	13
66	Ž / F	L / L	PTTI – 2. stupanj / PTTI-stage 2	Tendinopatija* / Tendinopathy*	Potpuna ruptura TP-a / Complete rupture of TP	Čišćenje tetive i odstranjenje puknutog dijela TP-a / Tendon debridement and removal of the ruptured part of TP	FDL transfer u 2. aktu / FDL transfer at another stage	9
63	Ž / F	L / L	PTTI – 1. stupanj / PTTI-stage 1	Tendinopatija / Tendinopathy	Tenosinovitis / Tenosynovitis	Sinoviektomija / Synovectomy	/	8
56	Ž / F	D / R	PTTI – 2. stupanj / PTTI-stage 2	Djelomična ruptura TP-a / Partial rupture of TP	Djelomična ruptura TP-a / Partial rupture of TP	Čišćenje tetive i odstranjenje puknutog dijela TP-a / Tendon debridement and removal of the ruptured part of TP	Mini-Open tubularizacija TP-a / “Mini-Open” tubularization of TP	8
45	Ž / F	D / R	PTTI – 1. stupanj / PTTI-stage 1	**	Tenosinovitis / Tenosynovitis	Sinoviektomija / Synovectomy	Artroskopska toaleta prednjeg dijela gležnja / Anterior ankle arthroscopy debridement	8
47	Ž / F	L / L	PTTI – 1. stupanj / PTTI-stage 1	Tendinopatija / Tendinopathy	Tenosinovitis / Tenosynovitis	Sinoviektomija / Synovectomy	/	7

* Kod ovih bolesnica nalaz MR-a nije odgovarao tendoskopskom nalazu.
/ In these patients the MRI findings were not compatible with the tendoscopic findings.

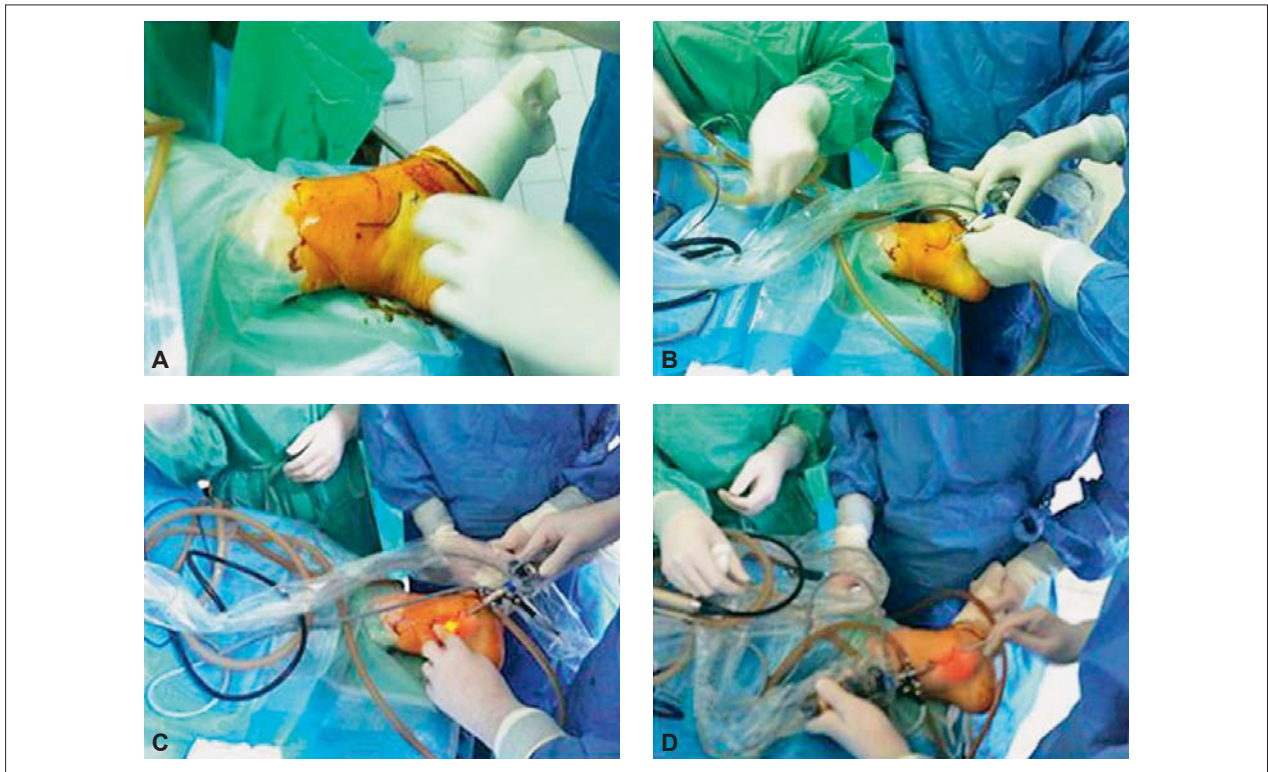
** Kod bolesnice nije učinjen MR prije operacije jer je bolesnica već imala CT gležnja zbog dominantnih tegoba u smislu anteromedijalnog sindroma sraza gležnja iste strane. / The MRI was not performed in this patient because she already had a CT of the ankle because of dominant symptoms typical for anteromedial ankle impingement of the same side.

Legenda / Legend: MR – magnetska rezonancija / MRI- magnetic resonance imaging, PTTI – nedostatnost funkcije tetive tibijalis posteriora / posterior tibial tendon insufficiency, TP – tetiva tibijalis posteriora / posterior tibial tendon

bolesnice i nadalje tijekom svih dnevnih aktivnosti morale obavezno nositi stabilizacijsku ortožu, i to do kraja 12. poslijeoperacijskog tjedna. Tijekom tog razdoblja bolesnice su provodile ambulatnu fizikalnu terapiju koja se sastojala od izvođenja vježba mobilizacije operiranoga gležnja, vježba za stopalo te vježba za poboljšanje cirkulacije u tom području, a s ekscentričnim vježbama snaženja TP-a započinjale su između 8. i 10. poslijeoperacijskog tjedna.

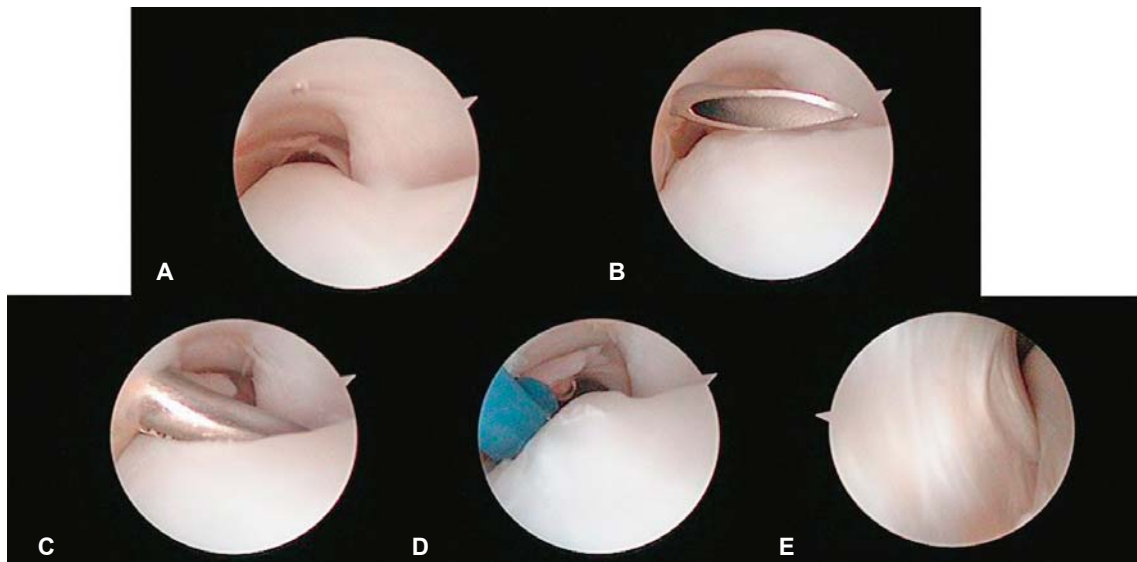
Bolesnice kojima je uz tendoskopski zahvat učinjena i mini-open tubularizacija imobilizirane su tijekom tri tjedna potkoljeničnom sadrenom longetom koja je zadržavala gle-

žanj u neutralnom položaju. Tijekom tog razdoblja prilikom hoda rabile su štake, a pritom se nisu oslanjale na operiranu nogu. Nakon skidanja longete započele su s hodom s dvije štake opterećujući pritom operiranu nogu prema toleranciji boli, a tijekom svih dnevnih aktivnosti konstantno su nosile stabilizacijsku ortožu. Tada su započele s vježbama mobilizacije operiranoga gležnja te s vježbama za poboljšanje cirkulacije i vježbama za stopalo. Prilikom tih vježba izvodile su kretanje samo u smjeru dorzalne i plantarne fleksije, dok kretanje inverzije i everzije nisu bile dopuštene. Četiri tjedna kasnije započelo se postupno s hodom bez pomoći štaka, ali



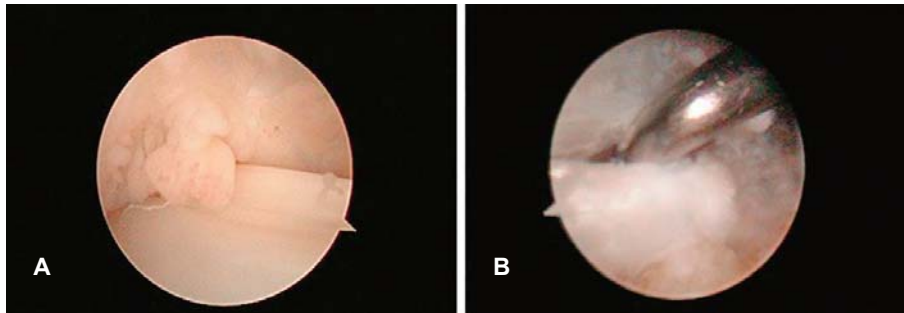
Slika 2. Intraoperacijske fotografije tendoskopije tetive tibijalis posteriora. A – označen stražnji rub medijalnog maleola i pretpostavljena mjesta proksimalnog i distalnog ulaza za tendoskopiju tetive tibijalis posteriora, B – postavljanje artroskopa u distalni ulaz, C – postavljanje intramuskularne igle na pretpostavljeno mjesto proksimalnog ulaza uz vizualizaciju artroskopom koji je u distalnom ulazu, D – postavljanje artroskopske sonde u distalni ulaz uz vizualizaciju artroskopom koji je u proksimalnom ulazu

Figure 2. Intraoperative photographs of the posterior tibial tendonoscopy. A – marking of the posterior margin of medial malleolus and the presumed proximal and distal portals for posterior tibial tendonoscopy, B – placement of the arthroscope in the distal portal, C – placement of the intramuscular needle under direct vision at the desired area of the proximal portal, D – placement of the arthroscopic probe through the distal portal while viewing through the proximal portal.



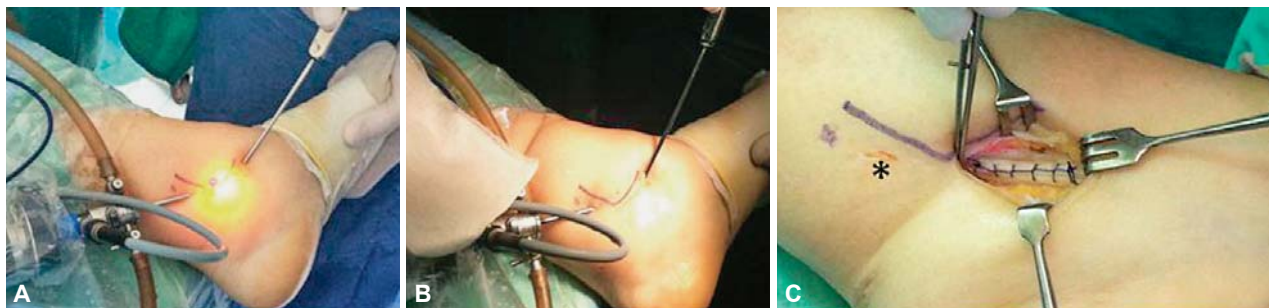
Slika 3. Tendoskopski prikaz tetive tibijalis posteriora. A – optika je u distalnom endoskopskom ulazu i pogled joj je usmjeren prema proksimalno, B – intramuskularna je igla na pretpostavljenome mjestu proksimalnog ulaza, C i D – optika je u distalnom endoskopskom ulazu i pogled joj je usmjeren prema proksimalno; čišćenje tetive tibijalis posteriora motoriziranim instrumentom i instrumentom za kauterizaciju, E – optika je u proksimalnom endoskopskom ulazu i pogled joj je usmjeren prema distalno

Figure 3. Tendoscopic examination of the posterior tibial tendon. A – the scope is in the distal portal and view in a proximal direction, B – the intramuscular needle is at the desired area of the proximal portal, C and D – the scope is in the distal portal and the view in the proximal direction; debridement of the posterior tibial tendon with a motorized shaver and by the bipolar radiofrequency wand, E – the scope is in the proximal endoscopic portal and the view in a distal direction.



Slika 4. Tendoskopski prikaz tetive tibijalis posteriora. A – tenosinovitis tetive tibijalis posteriora, B – djelomična uzdužna ruptura TP-a s artroskopskom sondom u puknutom dijelu tetive

Figure 4. Tendoscopic examination of the posterior tibial tendon. A – tenosynovitis of the posterior tibial tendon, B – partial longitudinal tear of the posterior tibial tendon with the arthroscopic probe inside the ruptured part of the tendon.



Slika 5. Intraoperacijske fotografije na kojima se prikazuje tijekom kirurškog zahvata tijekom kojeg se izvodi mini-open tubularizacija tetive tibijalis posteriora. A – postavljanje intramuskularne igle u sredinu uzdužne rupture tetive tibijalis posteriora dok se artroskop nalazi u proksimalnom endoskopskom ulazu, a artroskopska sonda u distalnome, B – rez kože i potkožja oko 2 cm proksimalno i oko 2 cm distalno od intramuskularne igle prateći pritom tetive TP-a; artroskop se nalazi u proksimalnom endoskopskom ulazu, a artroskopska sonda u distalnome, C – šivanje TP-a produžnim zaključavajućim šavom (* označava proksimalni endoskopski ulaz)

Figure 5. Intraoperative photographs demonstrating the surgical procedure “mini-open” tubularization of the posterior tibial tendon. A – Placement of intramuscular needle in the middle of the posterior tibial tendon longitudinal rupture, the scope is in the proximal endoscopic portal, while the arthroscopic probe is in the distal one, B – incision of skin and subcutis cca 2 cm proximally and 2 cm distally to the intramuscular needle, in line with the posterior tibial tendon course, the scope is in the proximal endoscopic portal, while the arthroscopic probe is in the distal one, C – suturing of TP with a continuous interlocking suture (* represents the proximal endoscopic portal).

je u ovih bolesnica stabilizacijska ortoza upotrebljavana kontinuirano još 8 tjedana. Tijekom tog razdoblja provodile su ambulantnu fizikalnu terapiju koja se sastojala od vježba mobilizacije operiranoga gležnja, vježba za stopalo te vježba za poboljšanje cirkulacije u tom području. Nakon prestanka nošenja stabilizacijske ortoze započelo se s ekscentričnim vježbama snaženja TP-a.

Rezultati

Svi su kirurški zahvati, kao i rani poslijeoperacijski period, protekli bez komplikacija. Tijekom tendoskopskog zahvata u 5 je bolesnica nađen sinovitis uz degeneraciju tetive, u 5 je bolesnica dijagnosticirana djelomična ruptura tetive TP-a, dok je u 1 bolesnice nađena potpuna ruptura TP-a. Kao što je i prikazano u tablici 1. tendoskopski nalaz odgovarao je prethodno postavljenoj dijagnozi na MR-u kod 7 od 10 bolesnica (70%).

Samo tendoskopski zahvat učinjen je u 7 bolesnica, a tijekom zahvata činjeni su sinoviektomija, čišćenje tetive i odstranjenje puknutog dijela tetive TP-a. Kod 3 je bolesnice učinjen i dodatni zahvat u istom aktu, i to kod dviju bolesnica *mini-open* tubularizacija TP-a, dok je kod jedne bolesnice uz tendoskopiju TP-a načinjena i artroskopija toga gležnja sprijeda. Tijekom tog artroskopskog zahvata odstranjeni su osteofiti s prednjega distalnog ruba tibije i s prednjeg i distalnog dijela medijalnog maleola. Kod bolesnice kod koje je tijekom tendoskopije uočena potpuna ruptura tetive TP-a u drugom je aktu načinjena transpozicija tetive FDL-a.

Na posljednjem kontrolnom pregledu, načinjenom prosječno 12 mjeseci nakon operacije (raspon 7 – 18 mjeseci), sve su bolesnice izrazile zadovoljstvo ishodom zahvata navodeći smanjenje boli.

Rasprava

Rezultati našeg istraživanja pokazuju da je tendoskopija TP-a uspješna minimalno invazivna metoda u dijagnostici i liječenju ozljeda i oštećenja TP-a, i to s dobrim kratkoročnim funkcionalnim rezultatima za početne stadije PTTI-a. U prilog tomu govore i rezultati istraživanja Barea i sur. te Cychosza i sur. prema kojima je standardni otvoreni kirurški zahvat na tetivi TP-a također uspješan u liječenju početnih stadija PTTI-a. No, valja istaknuti da taj zahvat u usporedbi s tendoskopskim ima znatno veći rizik od pojave poslijeoperacijskih komplikacija, primjerice stenoze tetive TP-a ožiljnim tkivom i adhezijama te otežanog i produljenog cijeljenja rane.

Liječenje PTTI-a varira od neoperacijskog liječenja u početnom stadiju do otvorenoga kirurškog liječenja u kasnijim stadijima bolesti pa je potrebno dobro poznavati klasifikaciju bolesti kako bi se odredio točan stadij, a time i modalitet liječenja PTTI-a. Prvotnu podjelu na tri stadija PTTI-a osmislili su Johnson i Strom 1989. godine, da bi Mayerson i sur. 1997. godine dodali i četvrti stadij (tablica 2.).

U prvome stadiju bolesti nije prisutna deformacija stopala, već se bolesnici žale na bol koja je lokalizirana u postero-medijalnom dijelu gležnja. U pojedinim je slučajevima

Tablica 2. *Klasifikacija nedostatnosti funkcije tetive tibijalis posteriora modificirana prema Mayersonu*
 Table 2. *Modified Mayerson classification for posterior tibial tendon insufficiency*

	1. Stupanj / Stage 1	2. Stupanj / Stage 2	3. Stupanj / Stage 3	4. Stupanj / Stage 4
Tetiva tibijalis posteriora / Tibialis posterior tendon pathology Stražnji dio stopala / Hindfoot	Upalno ili degenerativno promijenjena / Tenosynovitis and/or tendon degeneration	Elongirana uz znatne degenerativne promjene / Elongation and marked tendon degeneration	Elongirana uz znatne degenerativne promjene / Elongation and marked tendon degeneration	Izrazito degenerativno promijenjena / Marked tendon degeneration
Lokalizacija i intenzitet boli / Localisation and intensity of pain	Blaga do umjerena bol posteromedijalnog dijela gležnja / Posteromedial ankle pain; mild to moderate	Umjerena bol posteromedijalnog dijela gležnja / Posteromedial ankle pain; moderate	Umjerena bol medijalnog, ali katkad i lateralnog dijela gležnja i stražnjeg dijela stopala / Moderate posteromedial ankle pain, sometimes lateral ankle pain	Rigidna valgus-deformacija uz angulaciju talusa i degenerativne promjene u gležnju / Fixed deformity, valgus position with additional angulation of the talus and degeneration of the ankle joint Jaka bol i medijalno i lateralno / Medial and lateral ankle distinct pain
Podizanje na prste samo jedne noge / Single heel rise test	Izvedivo uz normalnu inverziju stopala / Able to perform, normal inversion of hindfoot	Izvedivo, ali uz izostanak ili smanjenu inverziju pete / Able to perform, no or reduced inversion of hindfoot	Neizvedivo, izostanak inverzije pete / Unable to perform, no inversion of hindfoot	Neizvedivo, izostanak inverzije pete / Unable to perform, no inversion of hindfoot
Znak „previše prstiju“ / Too many toes sign	–	+	+	+

vodeći simptom oteklina kao posljedica sinovitisa, a pruža se duž tijeka TP-a i redovito je najizraženija ispod medijalnog maleola. Budući da u početnom stadiju nema deformacije stopala, teško se kliničkim pregledom postavlja dijagnoza PTTI-a pa valja na osnovi anamneze i lokalizacije boli i/ili oteklina postaviti sumnju da je riječ o PTTI-u i prije potvrde dijagnoze radiološkim pretragama započeti s neoperacijskim liječenjem. Drugi stadij PTTI-a očituje se bolju u posteromedijalnom dijelu gležnja, i to ili s oteklinom uzduž TP-a ili bez nje, ali uz prisutnu deformaciju stopala. Deformacija je najuočljivija dok bolesnik bosonog stoji, a promatra se sleđa te se tada može primijetiti valgus-deformacija stražnjeg dijela stopala, spušten medijalni svod stopala i abdukcija prednjeg dijela stopala. Pri podizanju na prste jedne noge inverzija pete ili izostaje ili je smanjena u odnosu prema kontralateralnoj strani. Bitno je naglasiti da je opisana deformacija u ovom stadiju, za razliku od kasnijih, i dalje fleksibilna te se primjerice pri podizanju na prste jedne noge formira medijalni uzdužni svod stopala pa se i u ovom stadiju savjetuje započeti s neoperacijskim liječenjem.

Osnova neoperacijskog liječenja početnih stadija PTTI-a jest, ako su boli izrazito snažne te se osoba ne može osloniti na nogu, imobilizacija potkoljeničnom longetom s gležnjem u neutralnom položaju tijekom 2 tjedna. Liječenje nakon takvog „akutnog“ smirivanja boli i oteklina, kao i kod bolesnika koji od početka imaju nešto blaže simptome, provodi se nošenjem ortoze za stabilizaciju suptalarnog zgloba, i to kontinuirano za sve dnevne aktivnosti tijekom 3 mjeseca. Ako se nakon tog razdoblja bol znatno smanji, započinje se s programom ekscentričnih vježba snaženja TP-a. Naime, rezultati prospektivnoga randomiziranog istraživanja Kuligove i sur. iz 2009. godine govore da izvođenje ekscentričnih vježba snaženja TP-a poboljšava rezultate neoperacijskog liječenja kod bolesnika s početnim stadijima PTTI-a. Naime, 36 bolesnika s 1. i 2. stadijem PTTI-a randomizirano je u 3 skupine te je provedeno neoperacijsko liječenje tijekom 10 tjedana. U sve 3 skupine provedeno je osnovno liječenje koje se sastojalo od nošenja individualno

izrađene ortoze te vježbe istezanja TP-a. U prvoj skupini bolesnicima je to bio jedini oblik liječenja, u drugoj su skupini uz osnovno liječenje bolesnici izvodili i specifične koncentrične vježbe snaženja TP-a, dok su u trećoj skupini, uz osnovno liječenje izvodili i specifične ekscentrične vježbe snaženja TP-a. Rezultati ovog istraživanja pokazuju smanjenje simptoma u svim skupinama, ali je poboljšanje bilo najizraženije u skupini koja je izvodila i ekscentrične vježbe snaženja TP-a. U prilog neoperacijskom liječenju bolesnika s početnim stadijem PTTI-a govore i rezultati istraživanja Alvareza i sur. iz 2006. godine. Liječenje su tijekom 4 mjeseca provodili tako što su kod bolesnika čije su tegobe trajale kraće od 3 mjeseca rabili ortozi za stopalo s povišenjem pod medijalnim uzdužnim svodom stopala, dok su kod bolesnika kod kojih su tegobe trajale duže od 3 mjeseca rabili ortozi za gležanj i stopalo. Također, kod svih je bolesnika proveden program specifičnih vježba jačanja svih mišića koji sudjeluju u kretanjima u gležnju i suptalarnom zglobu. Prema njihovim rezultatima, kod samo 5 od 47 bolesnika (11%) bio je potreban kirurški zahvat nakon tako provedenoga neoperacijskog liječenja.

Prema našem mišljenju, liječenje bolesnika s početnim stadijima PTTI-a svakako bi valjalo započeti neoperacijskim načinom, i to nošenjem stabilizacijske ortoze tijekom tri mjeseca. Ako nakon 3 mjeseca nema poboljšanja, savjetujemo načiniti tendoskopiju. U slučaju tenosinovitisa i/ili tendinopatije tendoskopski se može načiniti sinoviektomija i/ili čišćenje TP-a. U slučaju djelomične rupture TP-a može se načiniti ili tendoskopsko čišćenje i odstranjenje puknutog dijela tetive ili šivanje tetive bilo tendoskopski bilo *mini-open* tehnikom. Tomu u prilog govori i istraživanje Khazen i Khazena u kojem se navodi smanjenje simptoma i sprječavanje progresije bolesti kod bolesnika s prvim stadijem PTTI-a kojima je učinjena tendoskopija s čišćenjem TP-a nakon neuspješnoga neoperacijskog liječenja stabilizacijskom ortozom provedenog između 3 i 6 mjeseci. Nadalje, prema istraživanju Chowa i sur. tendoskopija sa sinoviektomijom TP-a kod bolesnika s prvim stadijem PTTI-a metoda je koja daje zadovoljavajuće rezultate i sprječava daljnju

progresiju bolesti. Ako se radi o bolesnicima sa seronegativnom spondiloartropatijom i/ili upalnom artropatijom, smatramo da je korisnije za bolesnika načiniti tendoskopiju TP-a sa sinoviektomijom nego provoditi neoperacijsko liječenje.

Na osnovi rezultata ovog istraživanja, kao i istraživanja Chowa i sur., Khazen i Khazena te Gianakosa i sur. tendoskopija ima višestruke prednosti pred otvorenim kirurškim zahvatom u liječenju početnih stadija PTTI-a. Kao prednost tendoskopije u prvom redu valja istaknuti činjenicu da se ona izvodi kroz malene kožne incizije te je time znatno smanjena mogućnost otežanog i produljenog cijeljenja rane, što se javlja nakon otvorenog zahvata u tom području, a time je omogućena i brža poslijeoperacijska rehabilitacija. Prednost je tendoskopije i mogućnost bolje vizualizacije tetive TP-a. Osim toga, ako se tijekom tendoskopije uoči oštećenje tetive koje se ne može riješiti tendoskopski, jednostavna je konverzija u otvoreni zahvat, i to sa znatno manjim kožnim rezom nego što je slučaj ako se odmah započinje otvorenim kirurškim zahvatom. U našem su istraživanju za vrijeme tendoskopskog zahvata kod dviju bolesnika uočene djelomične uzdužne rupture TP-a te je kod njih nakon tendoskopskog čišćenja TP-a učinjena konverzija u otvoreni zahvat kako bi se tetiva popravila šivanjem, tj. mini-open tubularizacijom. Daljnja prednost tendoskopije jest mogućnost izvođenja dodatnog artroskopskog ili otvorenog zahvata u području gležnja u istom aktu. Kao primjer možemo navesti svoju bolesnicu kod koje su postojale tegobe u smislu i posteromedijalne boli s oteklinom, ali i simptoma koji su upućivali na anteromedijalni sindrom sraza u gležnju. Kod bolesnice je najprije učinjena tendoskopska sinoviektomija TP-a, a potom i artroskopija gležnja sprijeda tijekom koje su odstranjeni osteofiti s prednjega distalnog ruba tibije i s prednjeg i distalnog dijela medijalnog maleola.

Kao što smo već istaknuli anamneza i klinički pregled osnova su na kojoj valja zasnivati odabir slikovne pretrage, a to je u slučaju tendinopatije TP-a u prvom redu MR. No, valja spomenuti da je pregled MR-om dijela tetive TP-a uz medijalni maleol često otežan. Naime, intenzitet signala unutarnjeg dijela tetive TP-a promijenjen je zbog tzv. artefakta „magičnog kuta“ (engl. *magic angle artifact*) na mjestu gdje tetiva zavija oko medijalnog maleola, a to može zavarati osobu koja očitava MR snimke da je riječ o patološkoj promjeni u tetivi. Zbog toga se savjetuje učiniti i dodatnu kosu aksijalnu snimku tog dijela tetive ili pak načiniti snimku sa stopalom u blagoj plantarnoj fleksiji jer se time izbjegava taj artefakt. Upravo te teškoće pri očitavanju MR-a i jesu razlogom da dijagnoza postavljena MR-om ne odgovara uvijek tendoskopskom nalazu. Tako je primjerice prema rezultatima istraživanja Gianakosa i sur. tendoskopski nalaz potvrdio MR dijagnozu u 8 od 12 bolesnika (67%) s početnim stadijem PTTI-a, dok je u našem istraživanju tendoskopski nalaz potvrdio MR dijagnozu u 7 od 10 slučajeva (70%). Sterkenburg i sur. u svojem prikazu slučaja iz 2010. godine opisuju „vrpčasto tkivo“ (engl. *tissue cord*) uz TP kod bolesnika koji se žalio na bol u posteromedijalnom dijelu gležnja. Ta je promjena na prijeoperacijskoj MR snimci opisana kao djelomična ruptura TP-a, dok su autori za vrijeme tendoskopije TP-a detaljno prikazali TP, koji je bio potpuno očuvan. Nakon presijecanja toga „vrpčastog tkiva“ nestale su i boli koje je bolesnik imao prije operacije. Želimo istaknuti primjer jedne od naših bolesnica kod koje je na osnovi kliničke slike i MR nalaza postavljena dijagnoza PTTI-a drugog stupnja i kod koje se nakon neuspješno provedena neoperacijskog liječenja načinila tendoskopija. Iako je na-

laz MR-a govorio da je riječ o tendinopatiji TP-a praćenoj sinovitisom, ipak je tijekom zahvata nađena potpuna ruptura TP-a, što je u konačnici nalagalo opsežniji kirurški zahvat koji je i učinjen u drugom aktu. Sve navedeno upućuje da MR sam po sebi nije dostatan, već nalaže blisku suradnju kliničara i radiologa kako bi se postavila točna dijagnoza.

Usprkos nesavršenosti danas bi MR trebao biti ključno oruđe u dijagnosticiranju PTTI-a, dok bi tendoskopija trebala u prvom redu biti minimalno invazivna metoda kirurškog liječenja u početnim stadijima PTTI-a. Naime, u počecima tendoskopije TP-a, kada još nije bilo mogućnosti za masovnu uporabu MR-a, taj se zahvat s jednakom vrijednošću radio i za dijagnosticiranje bolesti i oštećenja TP-a, kao i za njihovo liječenje. To potpuno potvrđuje istraživanje Van Dijka i sur. iz 1997. godine u kojem je opisana tendoskopija TP-a koja je kod 16 bolesnika s boli u posteromedijalnom dijelu gležnja učinjena radi postavljanja točne dijagnoze. Kod 6 je bolesnika u istom aktu ipak provedeno i *ad hoc* liječenje, i to u smislu resekcije vinkula kod četiri te tenosinoviektomije i opuštanja tetivne ovojnice kod dvoje bolesnika. Poboljšanje u smislu nestanka simptoma zabilježeno je u 5 od 6 bolesnika nakon jedne godine.

Iako je od prvotnog Wertheimerova opisa tendoskopije TP-a proteklo 20 godina, još nisu objavljene veće serije bolesnika kod kojih je učinjen taj zahvat. Tako su primjerice Chow i sur. 2005. godine prikazali seriju od 6 bolesnika s početnim stadijem PTTI-a kod kojih su načinili tendoskopiju TP-a, Khazen i Khazen 2012. godine seriju od 9 bolesnika, a Gianakos i sur. 2015. godine seriju od 12 bolesnika. Najveću seriju objavili su Bulstra i sur. 2006. godine, ali je od 33 operirana bolesnika u njih 11 tendoskopija načinjena radi postavljanja dijagnoze, u 10 bolesnika zbog kroničnog tenosinovitisa s reumatoidnim artritismom, u 1 radi vađenja osteosintetskog materijala iz medijalnog maleola, dok je u preostalim 11 tendoskopija izvedena iz različitih razloga.

Zbog manjka kvalitetnih istraživanja o rezultatima tendoskopskih zahvata u području gležnja i stopala, a ponajviše zbog vrlo malog broja operiranih bolesnika, Cychosz i sur. u svojem su istraživanju iz 2014. godine pokušali dati preporuke zasnovane na dokazima za tendoskopske zahvate u tom području. Prema njihovim rezultatima, još ne postoji dovoljan broj dokaza ni za tendoskopiju TP-a ni protiv nje, dok su za ostale tendoskopske zahvate dokazi kategorizirani kao „slabi“ (dokazi zasnovani na istraživanjima razine dokaza 4 ili 5).

Zaključno se može reći da je tendoskopija TP-a uspješna minimalno invazivna metoda u dijagnosticiranju i liječenju ozljeda i oštećenja TP-a, i to s dobrim kratkoročnim funkcionalnim rezultatima za početne stadije PTTI-a. No, usprkos već dobro poznatim prednostima endoskopske kirurgije pred otvorenim, potrebna su daljnja istraživanja kako bi se utvrdile optimalne indikacije za tendoskopiju TP-a kod bolesnika s PTTI-em, a potrebna su i daljnja ulaganja u unapređivanje endoskopskog instrumentarija, kao i u razvoj tehnika koje bi omogućile da se popravak tetive TP-a učini potpuno tendoskopski.

LITERATURA

1. Geideman WM, Johnson JE. Posterior tibial tendon dysfunction. J Orthop Sports Phys Ther 2000;30:68–77.
2. Gluck GS, Heckman DS, Parekh SG. Tendon disorders of the foot and ankle, part 3: the posterior tibial tendon. Am J Sports Med 2010;38:2133–44.
3. Myerson MS. Adult acquired flatfoot deformity: treatment of dysfunction of the posterior tibial tendon. Instr Course Lect 1997;46:393–405.

4. *Trnka HJ*. Dysfunction of the tendon of tibialis posterior. *J Bone Joint Surg Br* 2004;86:939–46.
5. *Wiewiorski M, Valderrabano V*. Painful flatfoot deformity. *Acta Chir Orthop Traumatol Cech* 2011;78:20–6.
6. *Kohls-Gatzoulis J, Woods B, Angel JC, Singh D*. The prevalence of symptomatic posterior tibialis tendon dysfunction in women over the age of 40 in England. *Foot Ankle Surg* 2009;15:75–81.
7. *Mosier SM, Lucas DR, Pomeroy G, Manoli A, 2nd*. Pathology of the posterior tibial tendon in posterior tibial tendon insufficiency. *Foot Ankle Int* 1998;19:520–4.
8. *Vulcano E, Deland JT, Ellis SJ*. Approach and treatment of the adult acquired flatfoot deformity. *Curr Rev Musculoskelet Med* 2013;6:294–303.
9. *Wertheimer SJ, Weber CA, Loder BG, Calderone DR, Frascone ST*. The role of endoscopy in treatment of stenosing posterior tibial tenosynovitis. *J Foot Ankle Surg* 1995;34:15–22.
10. *Bare AA, Haddad SL*. Tenosynovitis of the posterior tibial tendon. *Foot Ankle Clin* 2001;6:37–66.
11. *Cychoz CC, Phisitkul P, Barg A, Nickisch F, van Dijk CN, Glazebrook MA*. Foot and ankle endoscopy: evidence-based recommendations. *Arthroscopy* 2014;30:755–65.
12. *Hua Y, Chen S, Li Y, Wu Z*. Arthroscopic treatment for posterior tibial tendon lesions with a posterior approach. *Knee Surg Sports Traumatol Arthrosc* 2015;23:879–83.
13. *Roussignol X, Lagrave B, Berthiaux S, Duparc F, Dujardin F*. Posterior tibial endoscopy: Description of an accessory proximal portal and assessment of tendon vascularization lesion according to portal. *Foot Ankle Surg* 2013;19:22–6.
14. *Johnson KA, Strom DE*. Tibialis posterior tendon dysfunction. *Clin Orth Relat Res* 1989;239:196–206.
15. *Kulig K, Reischl SF, Pomrantz AB i sur.* Nonsurgical management of posterior tibial tendon dysfunction with orthoses and resistive exercise: a randomized controlled trial. *Phys Ther* 2009;89:26–37.
16. *Kulig K, Lederhaus ES, Reischl S, Arya S, Bashford G*. Effect of eccentric exercise program for early tibialis posterior tendinopathy. *Foot Ankle Int* 2009;30:877–85.
17. *Alvarez RG, Marini A, Schmitt C, Saltzman CL*. Stage I and II posterior tibial tendon dysfunction treated by a structured nonoperative management protocol: an orthosis and exercise program. *Foot Ankle Int* 2006;27:2–8.
18. *Khazen G, Khazen C*. Tendoscopy in stage I posterior tibial tendon dysfunction. *Foot Ankle Clin* 2012;17:399–406.
19. *Chow HT, Chan KB, Lui TH*. Tendoscopic debridement for stage I posterior tibial tendon dysfunction. *Knee Surg Sports Traumatol Arthrosc* 2005;13:695–8.
20. *Gianakos AL, Ross KA, Hannon CP, Duke GL, Prado MP, Kennedy JG*. Functional outcomes of tibialis posterior endoscopy with comparison to magnetic resonance imaging. *Foot Ankle Int* 2015;36:812–9.
21. *Schwartz JM, Giakoumis M, Banks AS*. A simple technique for repair of chronic tendinopathy. *J Foot Ankle Surg* 2015;54:143–4.
22. *Schweitzer ME, Karasick D*. MR imaging of disorders of the posterior tibialis tendon. *AJR Am J Roentgenol* 2000;175:627–35.
23. *van Sterkenburg MN, Haverkamp D, van Dijk CN, Kerkhoffs GM*. A posterior tibial tendon skipping rope. *Knee Surg Sports Traumatol Arthrosc* 2010;18:1664–6.
24. *van Dijk CN, Kort N, Scholten PE*. Tendoscopy of the posterior tibial tendon. *Arthroscopy* 1997;13:692–8.
25. *Bulstra GH, Olsthoorn PGM, van Dijk CN*. Tendoscopy of the posterior tibial tendon. *Foot Ankle Clin* 2006;11:421–7.

* * *

Vijesti News



Hrvatsko vertebrološko društvo HLZ-a
u suradnji
s Klinikom za reumatologiju, fizikalnu medicinu i rehabilitaciju
i s Klinikom za neurokirurgiju KBC Sestre milosrdnice



pozivaju vas na

simpozij povodom Svjetskog dana kralježnice

STENOZA SPINALNOG KANALA LUMBALNE KRALJEŽNICE

koji će se održati

u četvrtak, 23. 10. 2016.

u knjižnici HAZU, Strossmayerov trg 14, Zagreb,
s početkom u 8,30h

Simpozij se održava pod pokroviteljstvom Hrvatske akademije znanosti i umjetnosti – Razred za medicinske znanosti

Sudjelovanje na simpoziju vrednovat će se sukladno Pravilniku o trajnom usavršavanju Hrvatske liječničke komore

Kotizacija: 250 kuna, a za članove Hrvatskoga vertebrološkog društva HLZ-a, koji su podmirili članarinu za 2016. godinu besplatno.

Informacije i prijava: Penta d.o.o.

Kontakt osoba: Veronika Jurić

Tel.: 01-4628601; mob. 091-2015939

e-mail: veronika.juric@penta-zagreb.hr

www.hvdsimp-2016.com