

Gigantocelularni aortitis dijagnosticiran PET/CT-om - paraneoplastički sindrom?

Bakula, Marija; Cerovec, Mislav; Mayer, Miroslav; Huić, Dražen; Anić, Branimir

Source / Izvornik: **Liječnički vjesnik, 2016, 128, 152 - 158**

Journal article, Published version

Rad u časopisu, Objavljena verzija rada (izdavačev PDF)

Permanent link / Trajna poveznica: <https://um.nsk.hr/um:nbn:hr:105:303527>

Rights / Prava: [In copyright](#)/[Zaštićeno autorskim pravom.](#)

Download date / Datum preuzimanja: **2024-07-13**



Repository / Repozitorij:

[Dr Med - University of Zagreb School of Medicine
Digital Repository](#)



**GIGANTOCELULARNI AORTITIS DIJAGNOSTICIRAN PET/CT-OM
– PARANEOPLASTIČKI SINDROM?**

**GIANT CELL AORTITIS DIAGNOSED WITH PET/CT
– PARANEOPLASTIC SYNDROME?**

MARIJA BAKULA, MISLAV CEROVEC, MIROSLAV MAYER, DRAŽEN HUIĆ, BRANIMIR ANIĆ*

Deskriptori: Gigantocelularni arteritis – dijagnoza, komplikacije; Aortitis – dijagnoza; Abdominalna aorta – patologija; Vaskulitis – klasifikacija, dijagnoza, komplikacije; Pozitronska emisijska tomografija; Računalna tomografija; Mikrocelularni karcinom – komplikacije, tumori pluća – komplikacije; Paraneoplastični sindrom

Sažetak. Vaskulitisi se ubrajaju u skupinu sistemskih autoimunskih bolesti vezivnog tkiva i često se teško pravodobno dijagnosticiraju. Gigantocelularni arteritis zahvaća velike i srednje velike krvne žile. Najčešće se očituje simptomima vezanim uz zahvaćanje temporalne arterije, a može se prezentirati i općim simptomima. U kliničkoj praksi vaskulitisi se u nekim slučajevima smatraju paraneoplastičkim sindromom, no dokaz povezanosti ovih entiteta ostaje tema rasprave. Zlatni standard u postavljanju dijagnoze gigantocelularnog arteritisa jest biopsija temporalne arterije. U praksi je pak rezultat pretrage često lažno negativan, a u više od polovice bolesnika zahvaćeni su aorta i njezini glavni ogranci. Važnu ulogu u dijagnosticiranju vaskulitisa velikih krvnih žila imaju neinvazivne slikovne metode, među kojima se PET/CT pokazao visoko osjetljivim. Prikazan je slučaj 70-godišnje pacijentice koja je zbog općih simptoma i upalnih parametara, nakon u nekoliko navrata učinjene opsežne obrade, ponovo hospitalizirana. PET/CT-om verificiran je abdominalni aortitis te je uz terapiju glukokortikoidima brzo došlo do kliničke i laboratorijske remisije bolesti. Kratko nakon postavljene dijagnoze aortitisa verificiran je malignom zbog kojeg je bolesnica preminula, a za koji u vrijeme ekstenzivne dijagnostičke obrade nije bilo dokaza. Prema našim saznanjima, nema novijih radova koji su u kontekstu mogućnosti suvremene neinvazivne dijagnostike (tj. PET/CT-a) promatrali povezanost gigantocelularnog arteritisa i neoplazma. Nadalje, skrećemo pozornost na činjenicu da osjetljivost PET/CT-a ne zadovoljava ako je riječ o diseminaciji malignoma u nepovećane limfne čvorove te da se vrijednost ove pretrage u kliničkoj praksi nerijetko precjenjuje.

Descriptors: Giant cell arteritis – diagnosis, complications; Aortitis – diagnosis; Aorta, abdominal – pathology; Vasculitis – classifications, diagnosis, complications; Positron-emission tomography; Tomography, x-ray computed; Carcinoma, small cell – complications; Lung neoplasms – complications; Paraneoplastic syndromes

Summary. Vasculitides are heterogenic group of autoimmune connective tissue diseases which often present difficulties in early diagnosing. Giant cell arteritis is vasculitis of large and medium arteries. It predominantly presents with symptoms of affection of the external carotid artery branches. Furthermore, the only symptoms can be constitutional. In clinical practice, vasculitides are sometimes considered as paraneoplastic, but no definite association with malignancies has been established and the mechanisms are still debated. The gold standard for diagnosing giant cell arteritis is a positive temporal artery biopsy, but the results can often be false negative. Additionally, more than half of the patients have aorta and its main branches affected. Considering aforementioned, imaging studies are essential in confirming large-vessel vasculitis, amongst which is highly sensitive PET/CT. We present the case of a 70-year-old female patient with constitutional symptoms and elevated sedimentation rate. After extensive diagnostic tests, she was admitted to our Rheumatology unit. Aortitis of the abdominal aorta has been confirmed by PET/CT and after the introduction of glucocorticoids the disease soon went into clinical and laboratory remission. Shortly after aortitis has been diagnosed, lung carcinoma was revealed of which the patient died. At the time of the comprehensive diagnostics, there was no reasonable doubt for underlying malignoma. To the best of our knowledge, there are no recent publications concerning giant cell arteritis and neoplastic processes in the context of up-to-date non-invasive diagnostic methods (i.e. PET/CT). In the light of previous research results, we underline that the sensitivity of PET/CT is not satisfactory when estimating cancer dissemination in non-enlarged lymph nodes and that its value can at times be overestimated.

Liječ Vjesn 2016;138:152–158

Vaskulitisi su heterogena skupina kliničko-patoloških procesa koji su obilježeni upalom i nekrozom stijenke krvne žile. Mogu se pojaviti kao primarni proces, odnosno kao neovisna bolest ili pak kao sekundarni proces u sklopu drugih upalnih, infektivnih ili malignih bolesti. Upala krvne žile može biti lokalizirana, primjerice samo u jednom organu, no bolest je češće generalizirana. Etiologija vaskulitisa najčešće je nepoznata, katkad se može razvoj bolesti povezati s nekim okolišnim čimbenikom. No, najvjerojatnije je riječ o multifaktorskoj bolesti te njezinu razvoju pridonose

* **Zavod za kliničku imunologiju i reumatologiju, Klinika za unutrašnje bolesti, Medicinski fakultet Sveučilišta u Zagrebu, KBC Zagreb** (Marija Bakula, dr. med.; dr. sc. Mislav Cerovec, dr. med.; doc dr. sc. Miroslav Mayer, dr. med.; prof. dr. sc. Branimir Anić, dr. med.), **Klinički zavod za nuklearnu medicinu i zaštitu od zračenja, Medicinski fakultet Sveučilišta u Zagrebu, KBC Zagreb, Kišpatićeva 12, Zagreb** (izv. prof. dr. sc. Dražen Huić, dr. med.)

Adresa za dopisivanje: Dr. M. Bakula, Zavod za kliničku imunologiju i reumatologiju, Klinika za unutrašnje bolesti, Medicinski fakultet Sveučilišta u Zagrebu, KBC Zagreb, Kišpatićeva 12, 10000 Zagreb

Primljeno 10. ožujka 2016., prihvaćeno 16. svibnja 2016.

geni, dob, spol i okolišni čimbenici. Svaki pokušaj izjednačavanja podjele vaskulitisa praćen je brojnim teškoćama te za sada nema validiranog seta kriterija za neki sistemski vaskulitis.¹ Američko reumatološko društvo (*American College of Rheumatology* – ACR) predložilo je 1990. godine klasiifikacijske kriterije za vaskulitis u kojima je opisano sedam entiteta (Takayasuov arteritis, gigantocelularni arteritis, Wegenerova granulomatoza, poliarteritis nodoza, Churg-Straussin sindrom, hipersenzitivni (leukocitoklastički) vaskulitis i Henoch-Schönleinova purpura). Ova je podjela izostavila entitet poput mikroskopskog poliangiitisa (MPA) te ubrajanje nalaza protutijela ANCA (engl. *antineutrophil cytoplasmic antibody*) kao kriterija. S obzirom na izrazitu heterogenost kliničkih očitovanja te potrebe preciznijeg definiranja vaskulitisa na *Chapel Hill Consensus Conference* (CHCC), 1994. godine predložena je nomenklatura vaskulitisa koja se temelji na veličini zahvaćene krvne žile.² Zaključkom CHCC-a predlaže se podjela vaskulitisa u tri

skupine – vaskulitis velikih, srednje velikih i malenih krvnih žila. Za svaki entitet u podjeli prema CHCC-u određeni su dijagnostički kriteriji. Temelj za prijedlog da se veličina (kalibar) zahvaćene krvne žile iskoristi za podjelu vaskulitisa leži u činjenici da se endotel u različito velikim krvnim žilama razlikuje prema fiziološkim osobinama.³ Treba naglasiti da je glavni cilj dogovora na CHCC-u bio uspostava surogatnih biljega/nalaza koji bi mogli nadomjestiti patohistološki nalaz bioptata krvne žile kao zlatnog standarda u dijagnostici vaskulitisa. Naime, većina uzoraka uzetih biopsijom krvne žile dobivena je biopsijom malenih krvnih žila, što onemogućuje dosljednu primjenu patohistološkog kriterija u dijagnostici vaskulitisa ograničenih na velike i srednje velike krvne žile.

Međutim, dok su kriteriji za dijagnosticiranje vaskulitisa velikih krvnih žila većinom bili dobro prihvaćeni, uočeni su nedostaci ove podjele prilikom primjene za vaskulitise malenih i srednje velikih krvnih žila. Nomenklatura CHCC-a

Tablica 1. *Klasifikacija vaskulitisa prema reviziji CHCC-a iz 2012. godine (prilagodeno prema: Jennette JC, Falk RJ, Bacon PA i sur. 2012 Revised International Chapel Hill Consensus Conference Nomenclature of Vasculitides. Arthritis Rheum 2013;65(1):1–11.)*

Table 1. *Classification of vasculitides according to 2012 CHCC revision. (modified from: Jennette JC, Falk RJ, Bacon PA i sur. 2012 Revised International Chapel Hill Consensus Conference Nomenclature of Vasculitides. Arthritis Rheum 2013;65(1):1–11.)*

Vaskulitis velikih krvnih žila / Large vessel vasculitis	Gigantocelularni (temporalni) arteritis / Giant cell (temporal) arteritis Takayasuov arteritis / Takayasu arteritis
Vaskulitis srednje velikih krvnih žila / Medium vessel vasculitis	Poliarteritis nodoza / Polyarteritis nodosa Kawasakijska bolest / Kawasaki disease
Vaskulitis malenih krvnih žila / Small vessel vasculitis	ANCA-vaskulitis / ANCA-associated vasculitis – mikroskopski poliangiitis (MPA) / Microscopic polyangiitis (MPA) – granulomatoza s poliangiitizmom (GPA, morbus Wegener) / Granulomatosis with polyangiitis (GPA, Wegener's) – eozinofilna granulomatoza s poliangiitizmom (EGPA, morbus Churg-Strauss) / Eosinophilic granulomatosis with polyangiitis (EGPA, Churg-Strauss) Vaskulitis imunih kompleksa / Immune complex vasculitis – anti-GBM vaskulitis / Anti-GBM vasculitis – krioglobulinemički vaskulitis / Cryoglobulinemic vasculitis – IgA-vaskulitis (Henoch-Schönlein) / IgA vasculitis (Henoch-Schönlein) – hipokomplementemički urtikarijalni vaskulitis (anti-C1q-vaskulitis) / Hypocomplementemic urticarial vasculitis (anti-C1q vasculitis)
Vaskulitis različito velikih krvnih žila / Variable vessel vasculitis	Behçetova bolest / Behçet's disease Coganov sindrom / Cogan's syndrome
Vaskulitis jednog organa / Single-organ vasculitis	Kožni leukocitoklastički angiitis / Cutaneous leukocytoclastic angiitis Kožni arteritis / Cutaneous arteritis Primarni vaskulitis SŽS-a / Primary CNS vasculitis Izolirani aortitis / Isolated aortitis Drugo / Others
Vaskulitis udružen sa sistemskom autoimunom bolešću / Vasculitis associated with systemic disease	Lupusni vaskulitis / Lupus vasculitis Reumatoidni vaskulitis / Rheumatoid vasculitis Vaskulitis u sarkoidozi / Sarcoid vasculitis Drugo / Others
Vaskulitis udružen s drugim bolestima / Vasculitis associated with probable etiology	Krioglobulinemički vaskulitis uz infekciju HCV-om / HCV-associated cryoglobulinemic vasculitis Vaskulitis uz infekciju HBV-om / HBV-associated vasculitis Aortitis udružen sa sifilisom / Syphilis-associated aortitis Vaskulitis imunih kompleksa uzrokovan lijekovima / Drug-associated immune complex vasculitis ANCA-vaskulitis uzrokovan lijekovima / Drug-associated ANCA-vasculitis Vaskulitis uz malignu bolest / Cancer-associated vasculitis Drugo/ Others

Legenda/Legend: ANCA – antineutrofilna citoplazmatska antitijela / anti-neutrophil cytoplasmic antibody; GBM – glomerularna bazalna membrana / glomerular basement membrane; SŽS / CNS – središnji živčani sustav / central nervous system; HCV – hepatitis C virus; HBV – hepatitis B virus

revidirana je 2012. godine te su uz prethodno nabrojene skupine pridodane još četiri kategorije (vaskulitis različito velikih krvnih žila, vaskulitis ograničen na jedan organ, vaskulitis udružen sa sustavnom autoimunom bolesti, vaskulitis udružen s drugim bolestima – vidi tablicu 1.).³

U ovom radu opisujemo slučaj bolesnice s aortitisom abdominalne aorte, prema svemu sudeći gigantocelularnim arteritisom (GCA), kojoj je bolest dijagnosticirana osam mjeseci nakon početka simptoma. Kasnjenje dijagnoze posljedica je činjenice da su simptomi bili nespecifični zbog čega je postavljanje točne dijagnoze bilo otežano. Ujedno skrećemo pozornost na potrebu racionalne uporabe diferencijalnih dijagnostičkih pretraga i tumačenja njihovih nalaza.

Donedavno se smatralo da GCA, uglavnom ili najčešće, zahvaća ogranke karotidne i vertebralne arterije pa su se kao sinonim rabili nazivi Hortonova bolest ili temporalni arteritis, no danas je poznato da zahvaća velike i srednje velike krvne žile. Novija istraživanja i primjena novih mogućnosti slikovne dijagnostike otkrili su da je aorta sa svojim glavnim ograncima zahvaćena u više od 50% bolesnika koji boluju od GCA.⁴ Važno je spomenuti i izolirani aortitis kao poseban entitet u klasifikaciji CHCC-a, u kategoriji vaskulitisa jednog organa. Katkad se ne može odrediti radi li se o izoliranom aortitisu ili tek limitiranoj varijanti GCA (odnosno Takayasuova arteritisa), s obzirom na to da se histološki ne razlikuju te da ne postoje specifični biomarkeri za navedene entitete. Nadalje, izolirani aortitis ne mora se uvijek prezentirati izraženom kliničkom slikom pa se nerijetko dijagnoza postavlja nakon resekcije aneurizmatički promijenjene aorte.⁵

Klasični simptomi GCA jesu novonastala glavobolja, osjetljivost vlasišta, poremećaj/gubitak vida i klaudikacije čeljusti, najčešće popraćeni općim simptomima poput umora, slabosti, gubitka tjelesne mase i polimialgije reumatike.^{1,6} Zlatni standard za dijagnosticiranje GCA ostaje pozitivan nalaz biopsije temporalne arterije, no nedavne studije pokazale su da do 67% bolesnika s GCA dokazanim biopsijom imaju zahvaćene i velike krvne žile.⁷ Ako su jedina očitovanja bolesti opći simptomi – poput povišene temperature, slabosti i umora, – postavljanje dijagnoze može biti otežano i dugotrajno.

Aktivirane upalne stanice metaboliziraju velike količine glukoze. 18F-fluorodeoksiglukoza pozitronska emisijska tomografija [(FDG) PET] metoda je skeniranja u nuklearnoj medicini koja rabi analog glukoze obilježen radioaktivnim fluorom 18, a koji se unosi u stanice preko glut-1-transportera. Na taj način oponaša se distribucija glukoze, što pomaže u otkrivanju maligniteta, infekcija i upala.⁸ Iako se najčešće rabi za otkrivanje i procjenu proširenosti (*staging*) malignih bolesti, PET/CT postaje sve prihvaćeniji kao dijagnostička metoda u mnogim upalnim zbivanjima jer ima velike prednosti u otkrivanju vaskulitisa velikih krvnih žila, a osobito onih koje nisu dohvatljive biopsijom.

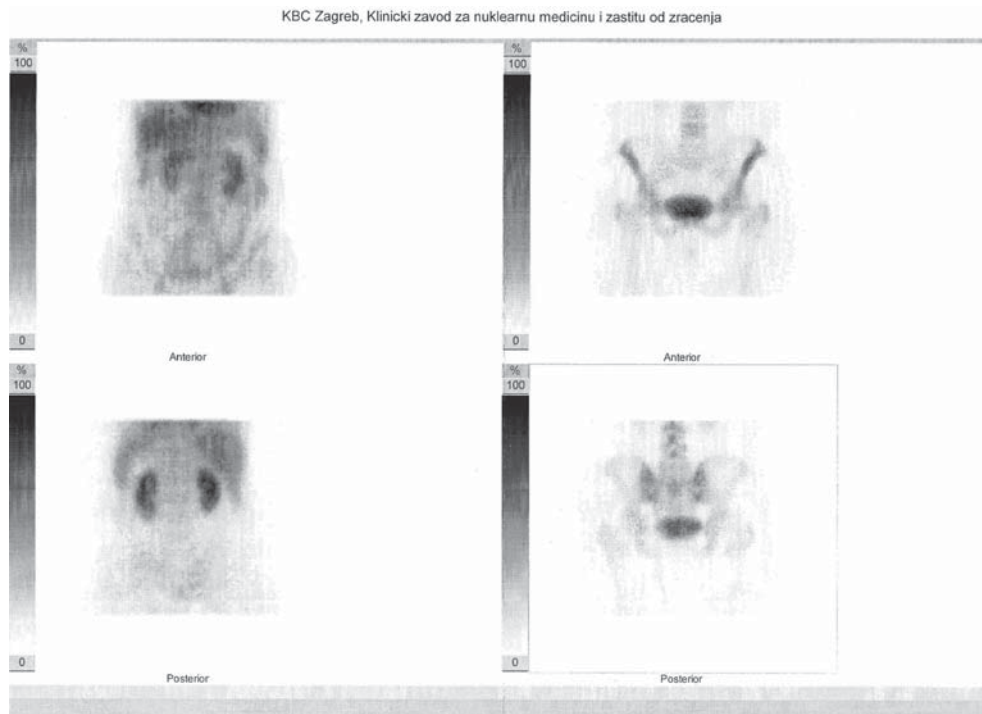
Prikaz bolesnice

Opisan je slučaj 70-godišnje bolesnice koja je na početku 2013. godine dijagnostički obrađena i liječena u našoj ustanovi. Riječ je o bolesnici s dugogodišnjim pušačkim stažem, anamnezom arterijske hipertenzije, hiperlipidemije i stabilne angine pektoris. G. 2012., nekoliko mjeseci nakon preboljeloga cerebrovaskularnog infarkta i uspješne rehabilitacije, pojavile su se boli u trbuhu i lumbosakralnoj (LS) kralježnici siječućeg karaktera sa širenjem u desnu preponu, popraćene supfebrilitetom, malaksalošću, noćnim znojenjem i znatnim gubitkom tjelesne mase. Nakon neurološkog pregleda ordinirana je niska doza glukokortikoida (10

mg na dan *per os*) tijekom 10 dana. Za vrijeme uzimanja terapije bolesnica je bila bez tegoba, no boli su se ponovo javile neposredno nakon prestanka uzimanja lijeka. U dva je navrata zbog navedenih tegoba hospitalno obrađivana u vanjskoj ustanovi. Učinjena je opsežna obrada kojom su se uočili izrazito povišeni upalni parametri [sedimentacija eritrocita (SE) 98 mm/h, C-reaktivni protein (CRP) 54 mg/l, fibrinogen 8 g/l] i blaža normocitna anemija (Hb 120 – 113 g/l, MCV 87 fl). Ekstenzivnom obradom nije dokazana maligna bolest (uredni nalazi ginekološkog pregleda, radiograma srca i pluća, mamografije, endoskopije cijeloga probavnog trakta, elektroforeze serumskih proteina i tumorskih biljega). U dva su navrata učinjene višeslojna kompjutorska tomografija (MSCT) toraksa i abdomena te magnetska rezonancija (MR) LS kralježnice kojima su uočeni prolapsi intervertebralnih diskova slabinske kralježnice i nejasno zamućenje paraaortalnoga masnog tkiva na razinama od L3 do L5, a potom i protruzije intervertebralnih diskova na dvije razine te zadebljana stijenka aorte infrarenalno uz uređan kalibar. Bolesnica je nakon otpusta iz vanjske ustanove liječena simptomatski [opioidnim analgeticima i nesteroidnim antireumatikom (NSAID)] s minimalnim učinkom primijenjene terapije. Od početka tegoba bila je oslabljena apetita te je tijekom 7 mjeseci izgubila 20-ak kg (konačna tjelesna masa 80 kg). Trajno je bila afebrilna, bez zimica i tresavica, noću se preznojavala. Negirala je glavobolje, ispade vidnog polja, suhoću sluznica, osipe i afte, klaudikacije u nogama prilikom hoda i krvarenje iz probavnog sustava.

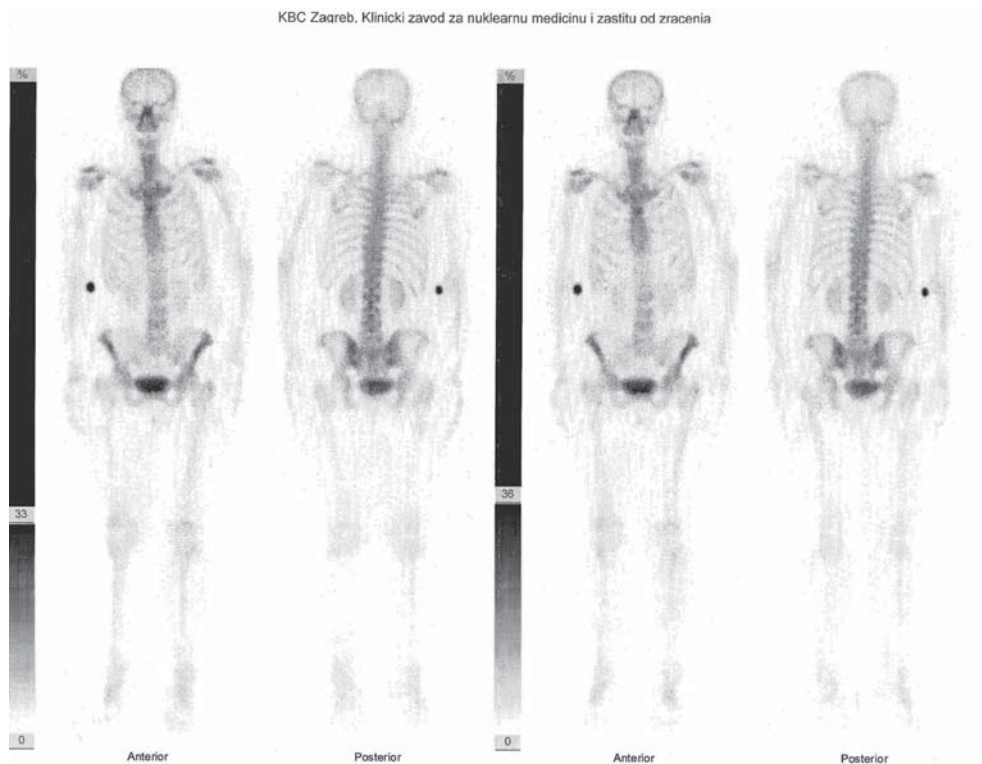
Bolesnici je zbog perzistentne ubrzane sedimentacije nerazjašnjene etiologije preporučena daljnja reumatološka obrada. Prvi je put pregledana u našoj ustanovi 8 mjeseci nakon početka tegoba te je odmah hospitalizirana zbog sumnje na vaskulitis velikih krvnih žila, odnosno aortitis. Dodatnom obradom nisu dokazani sifilis ni hematološka bolest. U serološkim su nalazima antinuklearna protutijela i ANCA-protutijela bila negativna, komponente komplemента urednih koncentracija, a lupusni antikoagulans negativan. Uočavali su se tek granično povišeni nalazi reumatoidnog faktora (RF) i antitijela na ciklički citrulinski peptid (anti-CCP). Tipizacijom HLA-gena verificirani su lokusi B8 i DR3. Brzina SE je tijekom hospitalizacije bila 105 mm/h. Scintigrafijom skeleta (slika 1.) nađeno je diskretno pojačano nakupljanje radiofarmaka u području aorte od donjih polova bubrega do njezina račvišta. Zbog kliničke i radiološke sumnje na vaskulitis velikih krvnih žila učinjen je PET-CT (slika 2.) kojim je verificiran aortitis abdominalne aorte uz zahvaćanje početnog dijela račvišta ilijačnih arterija te zadebljanje stijenke aorte i ishodišta desne zajedničke ilijačne arterije u duljini od 7,5 cm. Opisana je i patološka utilizacija FDG-a u medijastinumu u nepovećanim umnoženim limfnim čvorovima. Započeto je liječenje glukokortikoidom u dozi od 1,5 mg/kg (120 mg iv.). Uz terapiju je uočena promptna klinička i laboratorijska remisija bolesti, međutim, zaostala je opća slabost nerazmjerna nalazima i usprkos primjeni niske doze glukokortikoida.

S obzirom na dugotrajni suhi kašalj, 7 mjeseci nakon postavljanja dijagnoze vaskulitisa učinjen je ponovo radiogram pluća kojim je verificirana intumescencija lijevog hilusa. Bolesnica nije dalje obrađivana jer (iz osobnih razloga) nije učinila preporučeni MSCT prsnog koša. Devet mjeseci nakon postavljanja dijagnoze aortitisa bolesnica je hospitalizirana zbog pogoršanja općeg stanja s febrilitetom, bolima u LS kralježnici i *de novo* verificiranom frakturom kralješka L4. Ponovnim MSCT-om toraksa i abdomena nisu dokazani recidiv aortitisa i spondilodiscitis, ali je verificiran proliferativni proces lijevoga plućnog krila s diseminacijom



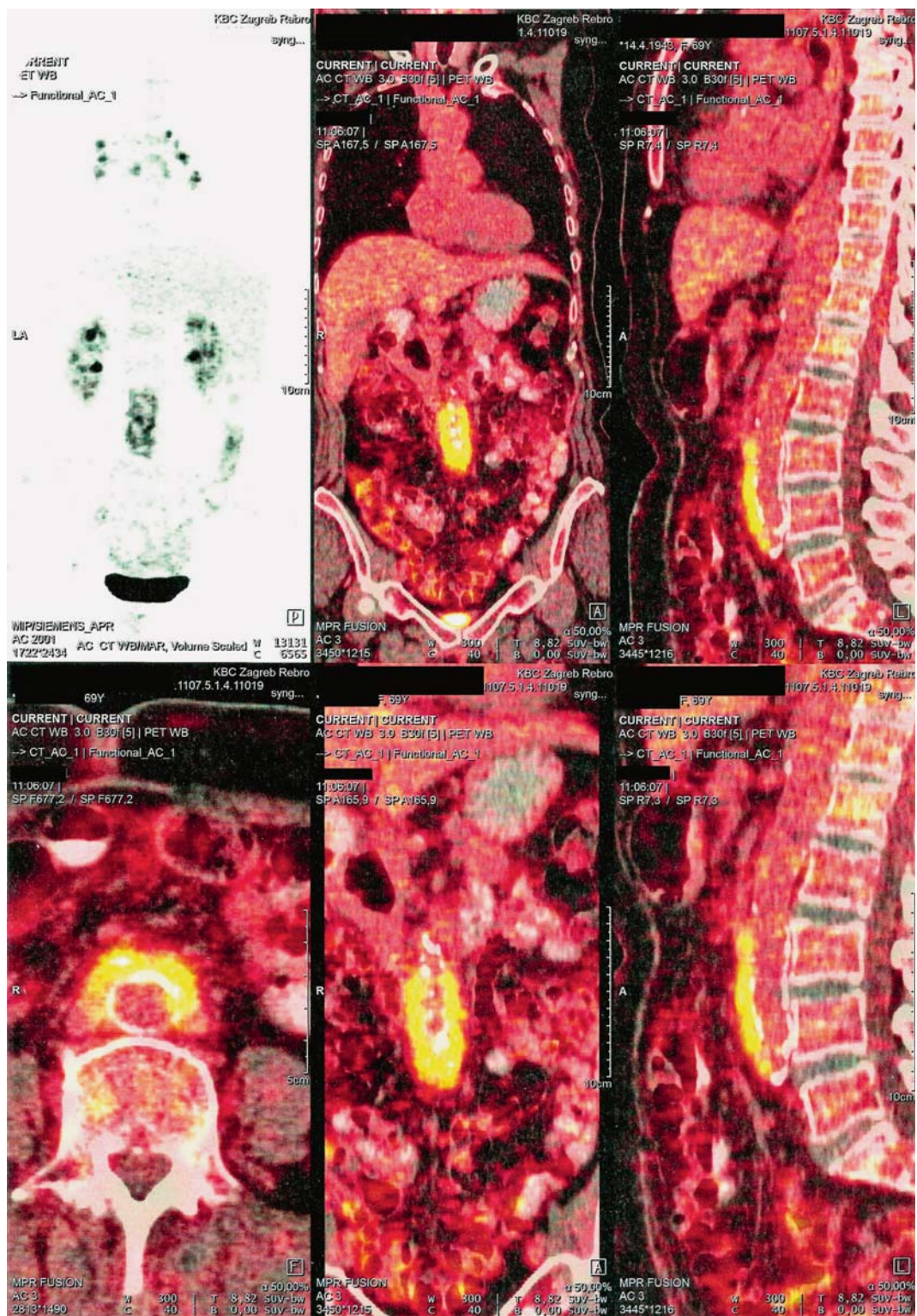
Na ranim statičkim scintigramima abdomena vidljivo diskretno pojačano nakupljanje radiofarmaka u području aorte od donjih polova bubrega do račvišta. Na kasnome statičkom scintigramu bez patološkog nakupljanja radiofarmaka u području lumbalne kralježnice. / On early static scintigrams there is a discretely increased uptake of the $^{99m}\text{Tc-MDP}$ in the aortic wall, reaching from lower renal poles to aortic bifurcation. On late static scan there is no increased uptake in the lumbar spine area.

Slika 1a. Scintigrafija tehnecijem ($^{99m}\text{Tc-MDP}$) – rani i kasni statički scintigram
Figure 1a. Scintigraphy with $^{99m}\text{Tc-MDP}$ – early and late static scintigraphy



Na scintigramu cijelog tijela simetrično pojačano nakupljanje radiofarmaka u oba ramena, patološko nakupljanje radiofarmaka na prijelazu korpusa u manubrium sternuma. / Whole body scintigraphy shows symmetrical increased uptake of the $^{99m}\text{Tc-MDP}$ in both shoulders and in the manubriosternal joint.

Slika – Figure 1b. Scintigrafija skeleta tehnecijem $^{99m}\text{Tc-MDP}$ / Whole body scintigraphy ($^{99m}\text{Tc-MDP}$)



Patološka utilizacija analoga glukoze u stijenci aorte i paraaortalno, sa zahvaćanjem početnog dijela račvišta ilijačnih krvnih žila. Kaudalno od izlazišta renalnih arterija lumen aorte je uredne širine (oko 1,6 cm). Vidljivi tvrdi aterosklerotski, vjerojatno intimalni plakovi. Uz anteriornu i obje lateralne konture lumena, polukružno, relativno homogeno zadebljanje aortalne stijenke od 0,7 do 0,8 cm, koje pokazuje homogenu postkontrastrnu imbibiciju, pruža se u duljini od oko 7,5 cm, zahvaća i anteriornu konturu bifurkacije te kratki ishodišni segment anteriorne konture desne zajedničke ilijačne arterije. Patološka utilizacija FDG-a u medijastinumu paratrahealno desno, obostrano parahilarno te supkardinalno u umnoženim, ali nepovećanim, limfnim čvorovima. / Increased FDG uptake in aortic wall and paraaortal soft tissue, with the affection of iliac bifurcation. Normal aortic diameter caudal to renal arteries (approx. 1.6 cm). Atherosclerotic plaques in the intima. Along the anterior and lateral sides of the lumen there is a homogeneous thickening of the aortic wall (0.7–0.8 cm), with homogeneous post-contrast imbibition, 7.5 cm long. Anterior part of the aortic bifurcation as well as right common iliac artery is affected. There is an increased tracer uptake in the right paratracheal, parahilar and subcarinal lymph nodes. Lymph nodes are not enlarged.

Slika – Figure 2. PET/CT

u jetru i kralježnicu. Bronhoskopski i patohistološki dokazan je mikrocelularni karcinom pluća, a s obzirom na proširenost bolesti i loš status, nije bilo indicirano diferentno onkološko liječenje. Bolesnica je otpuštena na stacionarno liječenje u ustanovu za palijativnu skrb gdje je zbog komplikacija maligne bolesti preminula.

Rasprava

Uzroci aortitisa mogu biti trauma, infekcija (najčešće sifilis), ateroskleroza i sustavne autoimunosne bolesti vezivnog tkiva, među kojima se najčešće spominju vaskulitisi velikih krvnih žila. Diferencijalnodijagnostički dolazi u obzir i autoimunosna bolest vezana s IgG4 kod koje se vaskulitis može razviti kao jedina sistemska manifestacija.³ GCA zahvaća stariju populaciju, dok od Takayasuova arteritisa karakteristično oboljevaju osobe mlađe od 50 godina. Iako GCA obično zahvaća ogranke karotidne arterije, kao što je prije spomenuto, u oko 50% slučajeva može zahvatiti i aortu s glavnim ograncima. U kliničkoj je praksi važno imati na umu da postoje bolesnici s GCA u kojih su odsutni kranijalni simptomi. Takvi se bolesnici često žale na umor, mršavljenje, povišenu tjelesnu temperaturu, a u laboratorijskim nalazima prati se porast upalnih parametara. Također treba imati na umu da uredan nalaz biopsije temporalne arterije ne znači i odsutnost bolesti. Uzrok negativnog nalaza mogu biti segmentalna narav zahvaćanja arterije, biopsija učinjena predugo nakon započete terapije glukokortikoidima (više od 10 dana) ili jednostavno odsutnost upale u biopriranoj krvnoj žili. Istraživanja su pokazala da je biopsija čak u 42% slučajeva negativna, no ipak ostaje zlatni standard u postavljanju dijagnoze GCA.^{1,8} U takvim su okolnostima radiološke neinvazivne i invazivne metode nužne za potvrdu dijagnoze. Pretraga obojenim doplerom visoke rezolucije neinvazivna je i njome se može dokazati upala, prikazom koncentričnoga hipohogenog zadebljanja („halo“) oko stijenke krvne žile. Istraživanja su pokazala da takav nalaz ima senzitivnost 40 – 70% i specifičnost 100% za dijagnosticiranje GCA koji zahvaća temporalne arterije.⁹ Nasuprot tomu ultrazvuk obično nije metoda izbora za dijagnosticiranje zahvaćenosti abdominalne aorte. Angiografija se pokazala suboptimalnom metodom zbog nekoliko razloga – invazivnosti, rizika od alergije na kontrastno sredstvo i kontrastne nefropatije te konačno (možda i najvažnije) zbog činjenice da prepoznaje samo uznapredovali stadij bolesti kada su već razvijene aneurizme ili stenozе. Mnoga istraživanja navode magnetsku rezonanciju (MR) kao metodu izbora koja dobro prikazuje stijenku krvne žile zahvaćenu upalom.^{1,10–12} No, u usporedbi s PET/CT-om MR nije toliko pouzdan u praćenju bolesti te ne korelira s upalnim parametrima. Slični su rezultati opisani i kod Takayasuova arteritisa.¹⁰ Prednost PET/CT-a je pak u mogućnosti istodobnog detektiranja strukturalne promjene i aktivne upale. Ističe se korisnost navedene pretrage u ranom otkrivanju bolesti, posebice kada je riječ o vaskulitisu velikih krvnih žila koje nisu dostupne biopsiji.¹³ Treba napomenuti da je ateroskleroza jedan od glavnih diferencijalnodijagnostičkih problema kada je riječ o utilizaciji (18F)FDG. No, vaskulitis se na PET/CT-u prikazuje intenzivnijim nakupljanjem analoga glukoze koje je linearno, za razliku od cirkularnih, umjerenijih signala kod ateroskleroze.^{8,10} Nedostatak PET/CT-a je što ne otkriva upalu u krvnim žilama promjera manjeg od 4 mm te se zbog toga ne može rabiti za vizualiziranje temporalnih arterija, a još je jedan razlog velika utilizacija glukoze u središnjem živčanom sustavu, što otežava pretragu.^{1,8} Nadalje, pretraga može biti i lažno pozitivna, zbog pojačanog nakupljanja analoga za vrijeme infekcije ili

kod maligniteta. S obzirom na navedeno, važno je da pretragu obavlja iskusna osoba te da se u obzir uzmu klinička slika i stadij bolesti.

Poremećen imunosti sustav i prisutnost autoimunosne bolesti povezuju se s većom predispozicijom za razvoj neoplastičnog procesa.¹⁴ Kao što je već spomenuto, vaskulitisi se u kliničkoj praksi u nekim slučajevima dovode u vezu s neoplazijama, no mehanizam povezanosti ovih entiteta ostaje tema rasprave. U dostupnoj medicinskoj literaturi postoje studije i prikazi slučajeva^{14–22} s rezultatima koji govore u prilog paraneoplastičkom karakteru GCA. Liozon i sur. opisuju pojavnost temporalnog arteritisa uz malignitet u do 7,4% slučajeva,¹⁷ a vaskulitis s pozitivnim ANCA-protutijelima povezuje se s povećanim rizikom od razvoja neoplazme.^{23–25} U velikoj studiji koja uključuje gotovo 36.000 pacijenata iz švedskog registra primijećena je povišena incidenca malignoma u prvoj godini nakon postavljene dijagnoze GCA i polimialgije reumatike, posebice leukemije i kožnih karcinoma.¹⁴ Nasuprot tomu druge, veće studije ne nalaze povećan rizik od razvoja neoplazme uz vaskulitis.^{23,26–31} Štoviše, Baslund i sur. opisuju manju smrtnost od karcinoma u oboljelih od GCA.²⁶ I dok postoje mnogi radovi o povezanosti vaskulitisa i maligniteta, prema našim saznanjima, nema novijih radova koji su u kontekstu mogućnosti suvremene neinvazivne dijagnostike (tj. PET/CT-a) promatrali povezanost GCA i neoplazija. Naša se bolesnica prezentirala nespecifičnim simptomima (malaksalost, umor, povremeni osjećaj febriliteta, noćno znojenje, mršavljenje). U laboratorijskim nalazima pratili su se povišeni upalni parametri (ubrzana sedimentacija, povišen CRP, fibrinogen i proteini akutne faze), prisutna je bila normocitna normokromna anemija (koja je česta u GCA i može biti njezin prezentirajući faktor), dok su svi serološki nalazi koji bi govorili u prilog sistemske autoimunosne bolesti vezivnog tkiva bili negativni. MSCT-om toraksa i abdomena, ultrazvučnim pretragama i endoskopijom te ostalim laboratorijskim pretragama (onkomarkeri, elektroforeza serumskih proteina i imunofiksacija te analiza biopirata koštane srži) nije dokazan malignitet u podlozi tegoba. S obzirom na kliničku sliku i nalaz MSCT-a abdomena u kojem se opisivalo zamućenje masnog tkiva oko aorte, učinjen je PET/CT i dokazana je dijagnoza aortitisa, karakterističnim intenzivnim linearnim signalom (odranije poznata ateroskleroza u pacijentice također se mogla prikazati pojačanim nakupljanjem na PET/CT-u, prije su opisani karakteristični nalazi za jednu i drugu dijagnozu). Pacijentica nije imala nikakvih specifičnih simptoma vezanih uz zahvaćanje temporalne arterije, stoga nije ni rađena biopsija. Uz terapiju glukokortikoidima vrlo je brzo došlo do kliničke i laboratorijske remisije bolesti, uz trajno normalizirane upalne parametre, što je dodatno potvrdilo dijagnozu GCA. Na žalost, pogoršanje općeg stanja koje je uslijedilo povezano je s razvojem maligniteta na plućima od kojeg je pacijentica preminula 2014. godine. Važno je naglasiti da je MSCT toraksa učinjen dva puta te nijedanput nije bilo povećanih limfnih čvorova medijastinuma. Tek je PET/CT-om evidentirana patološka utilizacija FDG-a u i dalje nepovećanim medijastinalnim čvorovima. Među neinvazivne metode koje se primjenjuju u procjeni proširenosti karcinoma pluća ubrajaju se MSCT i PET/CT. Istraživanja su pokazala da postoje manje razlike u veličini „normalnih“ limfnih čvorova, ovisno o regiji pluća u kojoj se nalaze,³² no uglavnom je prihvaćen kriterij prema kojem se limfni čvorovi veći od 1 cm u kraćem promjeru smatraju znakom diseminacije maligne bolesti. Uz ovo svakako treba imati na umu da limfni čvorovi manji od 1 cm također mogu biti zahvaćeni mikrometastazama, kao i to da povećani čvorovi nisu nužno znak diseminacije. PET/CT se pokazao bo-

ljom metodom pri određivanju stupnja proširenosti maligne bolesti, zahvaljujući većoj osjetljivosti od one MSCT-a u detektiranju zahvaćenih limfnih čvorova većih od 1 cm (90 – 100% naspram 50 – 71%), no uz manju specifičnost (68 – 100% naspram 66 – 79%).³³ Ako se radi o nepovećanim limfnim čvorovima, osjetljivost PET/CT-a ne zadovoljava.^{33–35} U nedavno objavljenom Cochraneovu sustavnom pregledu autori upozoravaju na suboptimalni karakter PET/CT-a u isključivanju maligniteta u limfnim čvorovima normalne veličine u bolesnika s koegzistirajućom upalnom ili infektivnom bolesti.³⁵ U navedenom radu osjetljivost PET/CT-a bila je 77 – 81%, specifičnost 79 – 90%, a vrijednosti su ovisile o tipu skenera, podvrsti nemikrocelularnog karcinoma pluća, dozi FDG-a i podrijetlu studije.

Iako primarni cilj ovog rada nije upozoravati na povezanost maligne bolesti i vaskulitisa, treba ipak naglasiti da prilikom ekstenzivne inicijalne obrade nije dokazan malignom. U okviru obrade uz ostale pretrage učinjen je i PET/CT čija se vrijednost u kliničkoj praksi nerijetko precjenjuje. U do sada objavljenim studijama upozorava se na važnost kontrole vlastitih rezultata u svrhu razlučivanja bolesnika kojima je PET/CT najkorisniji od bolesnika kojima je pretraga od potencijalno malene dijagnostičke važnosti kada je riječ o diseminaciji malignoma u nepovećane limfne čvorove.

Zaključno, ako se stariji pacijent prezentira nespecifičnim općim simptomima i povišenim upalnim parametrima, treba posumnjati na GCA. Iako je histološki nalaz važan za potvrđivanje dijagnoze, vrlo su često zahvaćene krvne žile nedostupne za biopsiju, zbog čega je dijagnostička alternativa jedna od slikovnih metoda. Svakako je važno posumnjati na aortitis u pacijenta s nespecifičnim znakovima upale te se tu ističe PET/CT kao važno sredstvo u postavljanju dijagnoze. Uloga kriterija koje predlaže CHCC jest upravo u pronalaženju prikladnih kliničkih ili morfoloških surrogata za biopsijski nalaz. U bolesnika u kojih odgovor na imunosupresivnu (glukokortikoidnu) terapiju ne zadovoljava dijagnozu treba revidirati, a to ponajprije znači da treba stalno pomišljati na okultnu neoplazmu kao moguću etiološki komorbiditetni čimbenik.

Sukob interesa

Ne postoji nikakav sukob interesa povezan s ovim radom.

LITERATURA

- Salvarani C, Rueda J, Gonzalez-Gay MA. Polymyalgia rheumatica. U: Bijlsma JWJ, Da Silva JAP, Hachulla E, Doherty M, Cope A, Lioté F, ur. EULAR textbook on rheumatic diseases. London: BMJ Publishing Group Ltd; 2013, str. 665–688.
- Jennette JC, Falk RJ, Andrassy K i sur. Nomenclature of Systemic Vasculitides. Proposal of an International Consensus Conference. *Arthritis Rheum* 1994;37(2):187–192.
- Jennette JC, Falk RJ, Bacon PA i sur. 2012 Revised International Chapel Hill Consensus Conference Nomenclature of Vasculitides. *Arthritis Rheum* 2013;65(1):1–11.
- Hooisma GA, Balink H, Houtman PM, Start RHJA, Lensen KDF. Parameters related to a positive test result for FDG PET/CT for large vessel vasculitis: a multicenter retrospective study. *Clin Rheumatol* 2012;31(5):861–871.
- Pipitone N, Salvarani C. Idiopathic aortitis: an underrecognized vasculitis. *Arthritis Res Ther* 2011;13(4):119.
- Čikeš N, Morović-Vergles J. Sindrom vaskulitisa. U: Francetić I, Jakšić B, Labar B, Vučić B, ur. Interna medicina, 3. izdanje. Zagreb: Naklada Ljevak; 2003, str. 1395–1402.
- Prieto-Gonzalez S, Garcia-Martinez A, Espigol-Frigole G i sur. Large vessel involvement in biopsy-proven giant cell arteritis: Prospective study in 40 newly diagnosed patients using CT angiography. *Ann Rheum Dis* 2012;71:1170–6.
- Clifford A, Burrell S, Hanly JG. Assessment of giant cell arteritis: When to consider it and why. *J Rheumatol* 2012;39:1909–11.
- Schmidt WA, Kraft HE, Vorpahl K i sur. Color duplex ultrasonography in the diagnosis of temporal arteritis. *N Engl J Med* 1997;337:1336–42.
- Scheel AK, Meller J, Vosschenrich R i sur. Diagnosis and follow up of aortitis in the elderly. *Ann Rheum Dis* 2004;63:1507–1510.
- Meller J, Strutz F, Siefker U i sur. Early diagnosis and follow-up of aortitis with [¹⁸F]FDG PET and MRI. *Eur J Nucl Med Mol Imag* 2003;30:730–736.
- Hennes JC, Müller M, Krieger J i sur. [18F] FDG-PET/CT as a new and sensitive imaging method for the diagnosis of large vessel vasculitis. *Clin Exp Rheumatol* 2008;26:47–52.
- Prieto-González S, Depetris M, García-Martínez A i sur. Positron emission tomography assessment of large vessel inflammation in patients with newly diagnosed, biopsy-proven giant cell arteritis: a prospective, case-control study. *Ann Rheum Dis* 2014;73(7):1388–92.
- Ji J, Liu X, Sundquist K, Sundquist J, Hemminki K. Cancer risk in patients hospitalized with polymyalgia rheumatica and giant cell arteritis: a follow-up study in Sweden. *Rheumatology (Oxford)* 2010;49(6):1158–63.
- Haugeberg G, Dovland H, Johnsen V. Increased frequency of malignancy found in patients presenting with new-onset polymyalgic symptoms suggested to have polymyalgia rheumatica. *Arthritis Rheum* 2002;47(3):346–7.
- Ungprasert P, Sanguankeo A, Upala S, Knight EL. Risk of malignancy in patients with giant cell arteritis and polymyalgia rheumatica: a systematic review and meta-analysis. *Semin Arthritis Rheum* 2014;44(3):366–70.
- Liozon E, Loustaud V, Fauchais AL i sur. Concurrent temporal (giant cell) arteritis and malignancy: report of 20 patients with review of the literature. *J Rheumatol* 2006;33(8):1606–14.
- Kafantari E, Sotiropoulou M, Sfrikakis P i sur. Giant cell arteritis of the breast and breast cancer: paraneoplastic manifestation or concomitant disease? A case report. *Onkologija* 2008;31(12):685–8.
- Solans-Laqué R, Bosch-Gil JA, Pérez-Bocanegra C, Selva-O'Callaghan A, Simeón-Aznar CP, Vilardell-Tarres M. Paraneoplastic vasculitis in patients with solid tumors: report of 15 cases. *J Rheumatol* 2008;35(2):294–304.
- Hutson TE, Hoffman GS. Temporal concurrence of vasculitis and cancer: a report of 12 cases. *Arthritis Care Res* 2000;13(6):417–23.
- Kehler T, Čurković B. Polymyalgia rheumatica and colon malignancy: case report. *Clin Rheumatol* 2006;25(5):764–5.
- Warrington KJ, Scheithauer BW, Michet CJ. Acute myeloid leukemia associated with necrotizing temporal arteritis. *J Rheumatol* 2003;30(4):846–8.
- Kermani TA, Schäfer VS, Crowson CS i sur. Cancer preceding giant cell arteritis: A case-control study. *Arthritis Rheum* 2010;62(6):1763–9.
- Pankhurst T, Savage CO, Gordon C, Harper L. Malignancy is increased in ANCA-associated vasculitis. *Rheumatology (Oxford)* 2004;43:1532–5.
- Knight A, Asklung J, Ekblom A. Cancer incidence in a population-based cohort of patients with Wegener's granulomatosis. *Int J Cancer* 2002;100:82–5.
- Baslund B, Helleberg M, Faurschou M, Obel N. Mortality in patients with giant cell arteritis. *Rheumatology (Oxford)* 2015;54(1):139–43.
- Ninan J, Nguyen AM, Cole A i sur. Mortality in patients with biopsy-proven giant cell arteritis: a south Australian population-based study. *J Rheumatol* 2011;38(10):2215–7.
- Kermani TA, Schäfer VS, Crowson CS i sur. Malignancy risk in patients with giant cell arteritis: a population-based cohort study. *Arthritis Care Res (Hoboken)* 2010;62(2):149–54.
- Gonzalez-Gay MA, Lopez-Diaz MJ, Martinez-Lado L i sur. Cancer in biopsy-proven giant cell arteritis. A population-based study. *Semin Arthritis Rheum* 2007;37(3):156–63.
- Myklebust G, Wilsgaard T, Jacobsen BK, Gran JT. No increased frequency of malignant neoplasms in polymyalgia rheumatica and temporal arteritis. A prospective longitudinal study of 398 cases and matched population controls. *J Rheumatol* 2002;29(10):2143–7.
- Haga HJ, Eide GE, Brun J, Johansen A, Langmark F. Cancer in association with polymyalgia rheumatica and temporal arteritis. *J Rheumatol* 1993;20(8):1335–9.
- Ziyade S, Pinarbasili NB, Ziyade N i sur. Determination of standard number, size and weight of mediastinal lymph nodes in postmortem examinations: reflection on lung cancer surgery. *J Cardiothorac Surg* 2013;8:94.
- Gould MK, Kuschner WG, Rydzak CE i sur. Test performance of positron emission tomography and computed tomography for mediastinal staging in patients with non-small-cell lung cancer. A meta-analysis. *Ann Intern Med* 2003;139(11):879–92.
- Yang Xia, Bin Zhang, Hao Zhang, Wen Li, Ko-Pen Wang, Huahao Shen. Evaluation of lymph node metastasis in lung cancer: who is the chief justice? *J Thorac Dis* 2015;7(4):231–237.
- Schmidt-Hansen M, Baldwin DR, Hasler E i sur. PET-CT for assessing mediastinal lymph node involvement in patients with suspected resectable non-small cell lung cancer. *Cochrane Database Syst Rev* 2014;11:CD009519.