

# Spektar bolesti koje se prezentiraju kao kolestaza s niskim ili normalnim vrijednostima gama glutamil transpeptidaze

---

**Kulaš, Mario**

**Master's thesis / Diplomski rad**

**2015**

*Degree Grantor / Ustanova koja je dodijelila akademski / stručni stupanj:* **University of Zagreb, School of Medicine / Sveučilište u Zagrebu, Medicinski fakultet**

*Permanent link / Trajna poveznica:* <https://um.nsk.hr/um:nbn:hr:105:980260>

*Rights / Prava:* [In copyright](#)/[Zaštićeno autorskim pravom.](#)

*Download date / Datum preuzimanja:* **2024-07-24**



*Repository / Repozitorij:*

[Dr Med - University of Zagreb School of Medicine Digital Repository](#)



**SVEUČILIŠTE U ZAGREBU**  
**MEDICINSKI FAKULTET**

**Mario Kulaš**

**Spektar bolesti koje se prezentiraju kao kolestaza s niskim ili normalnim  
vrijednostima gama glutamil transpeptidaze**

**DIPLOMSKI RAD**



**Zagreb, 2015.**

**SVEUČILIŠTE U ZAGREBU**  
**MEDICINSKI FAKULTET**

**Mario Kulaš**

**Spektar bolesti koje se prezentiraju kao kolestaza s niskim ili normalnim  
vrijednostima gama glutamil transpeptidaze**

**DIPLOMSKI RAD**

**Zagreb, 2015.**

Ovaj diplomski rad izrađen je u Klinici za pedijatriju KBC-a Zagreb pod vodstvom mentora prof. dr. sc. Jurice Vukovića i predan je na ocjenu u akademskoj godini 2014/2015.

# SADRŽAJ

SAŽETAK.....	4
ABSTRACT .....	4
UVOD .....	4
DIJAGNOSTIKA KOLESTAZE.....	4
OBITELJSKA INTRAHEPATICNA KOLESTAZA S NISKIM GGT-OM .....	4
3.1 Etiologija.....	4
3.2 Epidemiologija .....	4
3.3 Dijagnostika .....	4
3.4 Klinička slika .....	4
3.5 Liječenje.....	4
3.6 Genetsko savjetovanje.....	4
4. POREMEĆAJ U SINTEZI ŽUČNIH KISELINA .....	4
4.1 Etiologija.....	4
4.2 Epidemiologija .....	4
4.3 Klinička slika i dijagnostika.....	4
4.4 Terapija .....	4
5. SINDROMI VEZANI UZ NASTANAK KOLESTAZE SA NISKIM GGT-OM .....	4
5.1 ARC sindrom .....	4
5.2 Zellwegerov sindrom .....	4
5.3 Smith-Lemli-Opitz sindrom.....	4
5.4 Obiteljska hiperkolanemija .....	4
6. SLUČAJ 1 .....	4
7. SLUČAJ 2 .....	4
8. SLUČAJ 3 .....	4
9. ZAKLJUČAK .....	4

10. ZAHVALE .....	5
11. LITERATURA.....	5
12. ŽIVOTOPIŠ .....	5

## **SAŽETAK**

### **Spektar bolesti koje se prezentiraju kao kolestaza s niskim ili normalnim vrijednostima gama glutamil transpeptidaze**

**Autor: Mario Kulaš**

U ovom radu predstavljena je skupina bolesti koje se prezentiraju kao kolestaza, ali bez povišenja vrijednosti GGT-a. To je skupina rijetkih bolesti koje su najčešće genski vezane, a prvi simptomi se pojavljuju već u dojenačkoj dobi. U samom početku rada napisano je par riječi općenito o kolestazi, te o značajnosti ranog otkrivanja ovih bolesti. Nakon toga, u poglavlju „Dijagnostika“ opisan je put po „piramidi“ dijagnostičkih metoda kojima po redu isključujemo bolesti slične simptomatologije i dolazimo do sigurne dijagnoze određene bolesti. Najveći dio rada zauzimaju opisi svake pojedine bolesti, od njihove etiologije i epidemiologije, preko simptoma i dijagnostike, pa sve do terapije i liječenja. Iako ove bolesti izazivaju gotovo podjednake simptome, svaka od njih ima određene posebnosti, ili u simptomatologiji, ili u rezultatima određenih pretraga. Ove male razlike nam omogućuju točnu dijagnozu određene bolesti. Na kraju rada su prikazana 3 slučaja pacijenata liječenih u KBC-u Zagreb, te njihov put od početnih simptoma, do dijagnoze i terapije. Ti slučajevi najbolje pokazuju razlike u simptomatologiji bolesnika oboljelih od iste bolesti, te različite uspjehe liječenja gotovo istim metoda kod različitih pacijenata.

**KLJUČNE RIJEČI:** intrahepatalna kolestaza, GGT, dijagnostika kolestaze, transplantacija jetre

## **ABSTRACT**

### **The spectrum of diseases that present as cholestasis with low or normal values of gamma glutamyl transpeptidase**

**Author: Mario Kulaš**

This paper describes a group of diseases which are presented as cholestasis, but without an increased value of GGT. This is a group of rare diseases that are usually genetically related and the first symptoms appear already in infancy. In the beginning of paper few words are written about cholestasis in general and about the significance of early detection of these diseases. After that in the chapter "Diagnostics" the path through the "pyramid" of diagnostic methods used is described, in order to exclude diseases with similar symptoms and come to certain diagnosis of specified disease. In biggest part of the paper are descriptions of each disease, from their etiology and epidemiology, through diagnosis and symptoms, to therapy and treatment. Although these diseases cause nearly equal symptoms, each of them has certain peculiarities in symptomatology, or in the results of certain tests. These small differences allow us to come to correct diagnosis of certain diseases. Finally, the paper presents 3 cases of patients treated in the KBC Zagreb and their time from onset of first symptoms, to diagnosis and therapy. These cases are best examples of variations in the symptomatology of patients suffering from the same disease, and various success of treatment with almost the same method in different patients.

**KEY WORDS:** intrahepatic cholestasis, GGT, diagnostics cholestasis, a liver transplant





## 1. UVOD

Žuč je tekućina koju proizvodi jetra, a sastoji se od žučnih kiselina, žučnih soli, bilirubina, kolesterola i ostalih lipida, te metabolita i razgradnih produkata ksenobiotika. Uloge žuči su odstranjivanje produkata razgradnje eritrocita i ksenobiotika i emulgacija masti u dvanaestniku, čime indirektno pomaže apsorpciji vitamina topljivih u mastima (A, D, E, K). Kolestaza je svaki poremećaj u kojem je smanjen kanalikularni protok žuči. Bolesti koje se prezentiraju kolestazom možemo podijeliti u dvije skupine, intrahepatične i ekstrahepatične kolestaze. U intrahepatičnih kolestaza dolazi do poremećaja stvaranja ili prijenosa žuči na razini hepatocita, dok kod ekstrahepatičnih kolestaza problem nastaje pri prijenosu žuči kroz žučovode. Kolestaza se prezentira nizom simptoma, kao što su svrbež, žutica, neurološki simptomi nastali smanjenom apsorpcijom vitamina, tamna boja urina, svijetla stolica i drugi. U samoj dijagnostici bolesti sa kolestazom važan pokazatelj nam je i povišena razina gama glutamil transpeptidaze (GGT) u krvi. GGT je enzim koji se nalazi na luminalnoj strani stanične membrane epitelnih stanica žučnih vodova (Balistreri et al, 2005). On ima ulogu u metabolizmu glutationa, koji nam je potreban za očuvanje homeostaze pri oksidativnom stresu (Balistreri et al, 2005). Postoji skupina rijetkih kolestatskih bolesti koje karakterizira niska/normalna razina GGT-a u krvi. Te bolesti se prezentiraju u dječjoj i dojenačkoj dobi i nasljedne su. Iako su rijetke, važno je njihovo što ranije otkrivanje. Što se ranije te bolesti dijagnosticiraju, to brže pacijenti mogu početi sa terapijom koja usporava progresiju bolesti. Budući da postoji genetska povezanost, mogu se ranije dijagnosticirati i bliži srodnici, čime se otvara mogućnost planiranja trudnoće i prenatalne dijagnostike.

## 2. DIJAGNOSTIKA KOLESTAZE

Dijagnostika kolestaze započinje anamnezom i statusom. Obiteljska anamneza nam je posebno važna u kolestatskih bolesti s niskim ili normalnim GGT-om, budući da su one nasljedne. Najčešći simptomi kolestaze su žutica, pruritus, steatoreja, taman urin, ksantomi, te simptomi nastali zbog hipovitaminoza vitamina topljivih u mastima, kao što su:

hipokoagulabilnost, ataksija i ostali neurološki poremećaji. Žutica i pruritus nastaju zbog odlaganja bilirubina, koji daje koži i bijeloočnicama žučkastu boju, te žučnih kiselina koje izazivaju svrbež. Žuta boja bijeloočnica može nastati već pri razinama konjugiranog bilirubina od 2mg/dl, a žutica na koži pri razinama od 5 mg/dl. Kod djece pruritus se raspoznaje po ogrebotinama koje nastaju češanjem. Taman urin nastaje zbog korištenja alternativnog puta eliminacije bilirubina bubrežima, a steatoreja zbog manjka apsorpcije ne-emulgirane masti u tankom crijevu. Hipovitaminoze uzrokuju mnoge poremećaje, kao što je hiperkeratoza i noćno sljepilo kod hipovitaminoze vitamina A, rahitis i katarakta zbog manjka vitamina D, neuroloških simptoma zbog manjka vitamina E, te hipokoagulabilnosti i spontana krvarenja kod manjka vitamina K (Mardešić et al, 2003). Ksantomi su kolesterolske nakupine i u djece se najčešće nalaze u obliku papula i plakova na područjima distalnih dijelova ekstremiteta, trupa i predjela pelena gdje je izraženo trljanje kože (prepone, aksile,...). Kod fizičkog pregleda pacijenta može se naći hepato-splenomegalija, ascites, te angiomi (tzv. spider nevusi) na koži (najčešće lica, vrata i gornjih ekstremiteta) koji nam sugeriraju intrahepatički uzrok bolesti (Mardešić et al, 2003). Povećan žučni mjehur i intermitentna bol u desnom gornjem dijelu abdomena upućivali bi na ekstrahepatički uzrok.

Slijede laboratorijske pretrage krvi. Povišene su razine kolesterola i žučnih kiselina u serumu. Žučne kiseline nisu povišene pri deficitu u sintezi žučnih kiselina. Dva važna enzima koja se mjere su alkalna fosfataza (AF) i GGT. Osim njih mjeri se i razina bilirubina koja više ukazuje na ozbiljnost, a ne uzrok kolestaze. Već u ovom koraku dijagnostike smanjena ili normalna razina GGT-a, uz povećanu koncentraciju AF-a i bilirubina, te simptome kolestaze, ukazuje nam na rijetku skupinu nasljednih intrahepatičkih kolestaza (Mardešić et al, 2003).

Idući korak u dijagnostici je najčešće ultrazvuk abdomena, osobito jetre, žučnjaka i žučovoda. Osim ultrazvuka moguće je napraviti i CT abdomena ili magnetsku rezonancu. S ove tri pretrage mogu se razaznati makroskopske promjene na bolesnoj jetri, ciste žučnjaka, žučni

kamenci i dr. Moguće je napraviti i scintigrafiju, pri kojoj intravenoznim davanjem hepatoiminodiotene kiseline (HIDA) i njezinim praćenjem gama kamerom možemo razlučiti opstruktivnu od hepatocelularne kolestaze (Mardešić et al, 2003). Pri sumnji na bolest jetre radi se i biopsija jetre, dok pri sumnji na poremećaje izvan jetre odlučujemo se na jednu od navedenih pretraga: endoskopska retrogradna kolangiopankreatografija (ERCP), perkutana transhepatična kolangiografija, magnetska rezonancijska kolangiopankreatografija (MRCP) ili endoskopska ultrasonografija. Od invazivnijih metoda može se koristiti i perkutana biopsija jetre, te se bioptat pregledava mikroskopom ili se vrši imuno-histokemijska obrada.

Nakon što nalazi ukažu na intrahepatalnu kolestazu s niskim ili normalnim GGT-om u diferencijalnoj dijagnozi preostaju nam tek progresivna obiteljska intrahepatalna kolestaza (PFIC), poremećaji u sintezi žučnih kiselina i još neki sindromi kao što su Zellwegerov, sindrom artrogripoza-bubrežna bolest-kolestaza (akronim ARC prema engl. arthrogryposis-renal disease-cholestasis), Smith-Lemli\_Opitz i obiteljska hiperkolanemija. Sindromi se brzo daju isključiti zbog manjka ostalih simptoma koji čine određeni sindrom. Pri normalnim razinama žučnih kiselina u serumu dijagnoza ukazuje na poremećaj u sintezi žučnih kiselina koji se dokazuje masenom spektrometrijom ionizacijom brzih atoma (FAB-MS) ili ostalim vrstama masene spektrometrije. Masena spektrometrija, nalazom metabolita u serumu ili urinu, pokazuje točno u kojem koraku u sintezi žučnih kiselina je došlo do pogreške. Ako je serumska razina žučnih kiselina povišena ostaje dijagnoza PFIC-a koji se dokazuje genskom analizom ili imunohistokemijskom obradom bioptata jetre.

### **3. OBITELJSKA INTRAHEPATIČNA KOLESTAZA S NISKIM GGT-OM**

#### **3.1 Etiologija**

U obiteljsku intrahepatičnu kolestazu s niskim GGT-om spadaju bolesti koje variraju od blagih do vrlo teških.

U skupinu teških kolestaza spadaju progresivne porodične intrahepatalne kolestaze:

- Tip 1; PFIC1, Bylerova bolest ili teški FIC1 (obiteljska intrahepatalna kolestaza 1), manjak koji nastaje mutacijom gena ATP8B1
- Tip2; PFIC2, Bylerov sindrom ili teški BSEP (pumpa za prijenos žučnih kiselina), manjak koji nastaje mutacijom gena ABCB11

U skupinu blagih kolestaza spadaju benigno rekurentne intrahepatalne kolestaze:

- Tip1; BRIC1 ili blagi FIC1 manjak koji nastaje mutacijom gena ATP8B1
- Tip2; BRIC2 ili blagi BSEP manjak koji nastaje mutacijom gena ABCB11

Iz ove podjele da se razlučiti da su PFIC1 i BRIC1, te PFIC2 i BRIC2 samo klinički teži i blaži oblici istih bolesti, nastalih mutacijama istih gena (Balistreri et al, 2005).

U prvom tipu bolesti postoji mutacija gena ATP8B1 koji kodira protein FIC1. FIC1 je p-tip ATP-aze i iako njegova uloga nije točno pronađena, pretpostavlja se da je bitan u prijenosu žučnih kiselina iz hepatocita u lumen kanalića. Osim u hepatocitima, FIC1 vjerojatno ima ulogu i u drugim stanicama (kao što su endotelne stanice tankog crijeva), što objašnjava stalne proljevaste stolice i poremećaj u rastu kod djece sa ovom bolešću (Davitt-Spraul et al, 2009).

U drugom tipu bolesti postoji mutacija gena ABCB11 koji kodira protein BSEP. BSEP je pumpa koja prebacuje žučne kiseline iz hepatocita u lumen kanalića (Davitt-Spraul et al, 2009).

### 3.2 Epidemiologija

PFIC je rijetka bolest i incidencija joj je 1 na 50.000 do 1 na 100.000 rođenih. PFIC nalazimo u 10 do 15% slučajeva kolestaze u djece i 10 do 15% slučajeva transplantacija jetre u djece. Jednako je zastupljena kod muške i ženske djece (Davit-Spraul et al, 2009).

### 3.3 Dijagnostika

Dijagnoza teških oblika bi se trebala uzeti u obzir kod djece u kojima simptomi kolestaze započnu u prva tri mjeseca života, bolest je progresivna i nastaju i sekundarne promijene uzrokovane kolestazom, kao što je ciroza jetre. Blaži oblici se uzimaju u obzir kod intermitentnih simptoma, bez sekundarnih posljedica.

Prvi korak u dijagnozi je laboratorijski nalaz krvne slike u kojemu se, ovisno o bolesti nalaze rezultati napisani u tablici 1:

Tablica I: Laboratorijski nalaz krvne slike

Fenotip	Serumska razina GGT-a	Serumska razina:		
		Kolesterola	Žučnih kiselina	Konjugiranog bilirubina
<b>Teži oblik</b>	Niska do normalna <sup>1</sup>	Niska do normalna <sup>1</sup>	Povišena	Visoka rano, sa još većim povišenjem koje prati samo propadanje jetre
<b>Blaži oblik</b>	Niska do normalna	Niska do normalna u simptomatskim periodima	Povišena tokom simptomatskih perioda	Normalna između epizoda, varijabilno se povisuje u simptomatskim razdobljima

1. Inače povišena i u većine ostalih kolestatičkih bolesti jetre

Drugi korak dijagnostike je FAB-MS kojim dobijemo nalaz normalnih žučnih kiselina kojima odbacujemo dijagnozu deficita u sintezi žučnih kiselina.

Treći korak je analiza žuči plinskom kromatografijom, kojom se vidi manjak žučnih kiselina (osobito henodeoksikolne) u samoj žuči. Taj manjak je velik u PFIC2 tipu bolesti, dok je kod PFIC1 tipa malo manji. Ova tehnika nije uvijek pouzdana, osobito ako se žuč uzima punkcijom žučnog mjehura, zbog mogućih primjesa krvi, koje poremete stvarnu koncentraciju žučnih kiselina u žuči.

Od ostalih pretraga može se napraviti biopsija jetre, nakon koje se preparat pregleda svjetlosnim mikroskopom, kojim se ne vide promijene u histologiji u ranijim stadijima bolesti. Osim svjetlosnog mikroskopa moguće je napraviti i imunohistokemijsku obradu

preparata na genske produkte, u kojoj nalazimo manjak FIC1 proteina u prvom tipu bolesti i manjak BSEP proteina u drugom.

Važna pretraga, koja se inače kao i biopsija jetre ne radi, ako već imamo potvrđenu dijagnozu u obitelji, je molekularna genetska dijagnostika budući da se ova bolest nasljeđuje autosomno recesivno. Tablica broj 2 pokazuje mutirane gene, njihove produkte i populacije u kojima se najčešće pojavljuje, za oba tipa bolesti.

**Tablica II: Mutirani geni za oba tipa bolesti.**

Ime lokusa	Simbol gena	Lokus na kromosomu	Ime proteina	Obilježja lokusa	HGMD
PFIC1	<i>ATP8B1</i>	18q21.31	Vjerojatno ATP-aza IC za prijenos fosfolipida	CCHMC – Baza podataka mutacija humanog genoma	ATP8B1
PFIC2	<i>ABCB11</i>	2q31.1	Pumpa za eksport žučnih soli	CCHMC – Baza podataka mutacija humanog genoma	ABCB11

### 3.4 Klinička slika

#### Teški oblici obiteljske kolestaze s niskim GGT-om

Početak simptoma varira od djeteta do djeteta, ali većini simptomi počinju pojavom pruritusa u prvoj godini života. Žutica se može, ali ne mora manifestirati. Sam početak pruritusa je teško odrediti zbog dobi djeteta, a inače se prepoznaje po iritabilnosti djeteta ili tragovima grebanja. Kod određenog broja djece je masna, smrdljiva stolica od samoga rođenja prvi simptom bolesti.

Žutica je u početku PFIC1 intermitentna, dok je kod PFIC2 permanentna od prvih mjeseci života. PFIC2 je općenito teža bolest i može dovesti do ciroze i zatajenja jetre već u prvoj godini života. Povišena je i pojava hepatocelularnog karcinoma u prve tri godine života, pogotovo kod teškog oblika PFIC2 (Davit-Spraul et al, 2009).

Nizak rast je evidentan od rane dobi.

Zbog uloge FIC1 proteina i u ostalim tkivima povećana je pojava i ekstrahepatalnih simptoma i obilježja u PFIC1 obliku bolesti. Među te simptome i obilježja spadaju: permanentno nizak rast, povišene razine elektrolita u znoju, neurosenzorna gluhoća, vodenaste stolice, pankreatitis i pojava masne jetre.

Prolongirana malapsorpcija vitamina topivih u mastima dovodi do lakog nastajanja modrica i produljenog krvarenja zbog manjka vitamina K, zatim rahitisa i katarakte zbog manjka vitamina D, neuroloških abnormalnosti zbog manjka vitamina E, te hiperkeratoze zbog manjka vitamina A.

Klinička slika, vrijeme pojave bolesti i simptomi koji se pojavljuju su jako varijabilni. Postoje slučajevi od onih u kojima je dijete umrlo u prvoj godini života do onih gdje su se prvi simptomi počeli pojavljivati u pubertetu. Zbog ovakve varijabilnosti simptoma i kliničke slike jako je važno dobro poznavati sve znakove bolesti što omogućuje što raniju dijagnozu.

### **Lakši oblici obiteljske kolestaze sa niskim GGT-om**

Kod lakših oblika postoji intermitentan oblik pojave simptoma, koji traju od par tjedana do par mjeseci, a među njima imamo asimptomatska razdoblja od par mjeseci do par godina. Kod blažih oblika bolest ne progredira do ciroze i zatajenja jetre. Za razlikovanje BRIC-a i PFIC-a važan nam je klinički monitoring ili opetovane biopsije jetre.

Kod lakših oblika još je potrebno spomenuti i intrahepatičnu kolestazu u trudnoći (ICP). Ona se pojavljuje kod nekih heterozigotnih trudnica u prvom trimestru trudnoće u obliku kolestaze, žutice i pruritusa. Ova bolest može dovesti i do oštećenja ploda. Između trudnoća prenositeljice su asimptomatske (Davitt-Spraul et al, 2009).

## **3.5 Liječenje**

### **Konzervativna terapija**

Iako postoji velika lepeza lijekova za zaustavljanje simptoma kolestaze, u većini slučajeva je bolest refrakтерна na njih. Od lijekova za smanjivanje svrbeža postoji UDCA (ursodeoksikolna kiselina), rifampin, kolestiramin, fenobarbital, antihistaminici, karbamazepin i drugi.

### **Odrednice prehrane djece sa kolestazom**

Posebna pažnja bi se trebala posvetiti visoko kalorijskoj prehrani oboljele djece (0,8-1kcal/mL). Ona treba sadržavati proteine sirutke, umjesto kazeina, mora biti obogaćena aminokiselinama razgranatih lanaca, masnoće bi trebale činiti 30% unosa, a njihova polovica bi trebali biti trigliceridi srednjih lanaca. Prehrana bi trebala sadržavati esencijalne masne kiseline i povećanu koncentraciju liposolubilnih vitamina. 60% kalorijskog unosa bi trebali biti ugljikohidrati u formi dekstroze i maltoze. Od minerala je potrebna manja količina natrija



i bakra, veća količina cinka (1 mg/kg na dan) i dvostruko veći unos kalcija (50 mg/kg na dan) naspram fosfata. Nadomijesna terapija liposolubilnih vitamina bi trebala izgledati kako slijedi:

- vitamin K: 1mg/kg do maksimalno 10 mg intra muskularno(im.), svaka dva tjedna,
- vitamin E: 10mg/kg im., svaka 2 tjedna ili 25 IJ/kg per os u formi d-alfa-tokoferil polietilen glikol-1000 sukcinata,
- vitamin A: 25 000 do 50 000 ij, im., svaki drugi mjesec,
- vitamin D: 30 000 do 60 000 ij, im., svaki drugi mjesec.

### **Kirurška terapija**

Postoje dva tipa operacija: parcijalna bilijarna diverzija i nazobilijarna diverzija. Njima se pokušava smanjiti enterohepatična cirkulacija žučnih kiselina i time smanjiti njihovo nakupljanje u jetri i simptomi koje to nakupljanje donosi. Njima se smanjuje pruritus i progresija fibroze jetre.

Parcijalna bilijarna diverzija se sastoji od više tipova operacija, a većina sadrži stomu, bila to kolecistostoma, kolecisto-jejuno-kutaneostoma ili kolecisto-ependiko-kutaneostoma. Rezultat svih ovih operacija je da se dio žuči izbacuje kroz stomu u vrećicu, a dio ostaje u crijevima. Jedan od tipova ove operacije je i unutarnja diverzija sa ilealnim isključenjem. U ovom tipu operacije se spojem tankog i debelog crijeva zaobiđe zadnjih 15% tankog crijeva i time zaustavi reapsorpcija žuči koja se događa u njemu.

Nazobilijarna diverzija je postupak kojim se privremeno transnazalno kateterizira glavni žučovod i kroz njega drenira žuč. Ovaj postupak je imao pozitivne rezultate kod blažih (BRIC) oblika kolestaze (Davit-Spraul et al, 2009).

### **Transplantacija jetre**

Transplantacija jetre je indicirana kod pacijenata koji ne odgovaraju na operativnu terapiju i u pacijenata sa terminalnim stadijima ciroze jetre. Nakon uspješne transplantacije jetre, kao i kod većine drugih transplantacija potrebno je uzimati doživotnu imunosupresivnu terapiju. Uspješna transplantacija jedini je način izliječenja ovih bolesti, osim kod PRIC1, kod kojeg imamo i ekstrahepatalne manifestacije kao što su pankreatitis i vodenaste stolice. Klonidinom i kelatorima žučnih kiselina je moguće zaustaviti proljeve nakon transplantacije jetre.

### 3.6 Genetsko savjetovanje

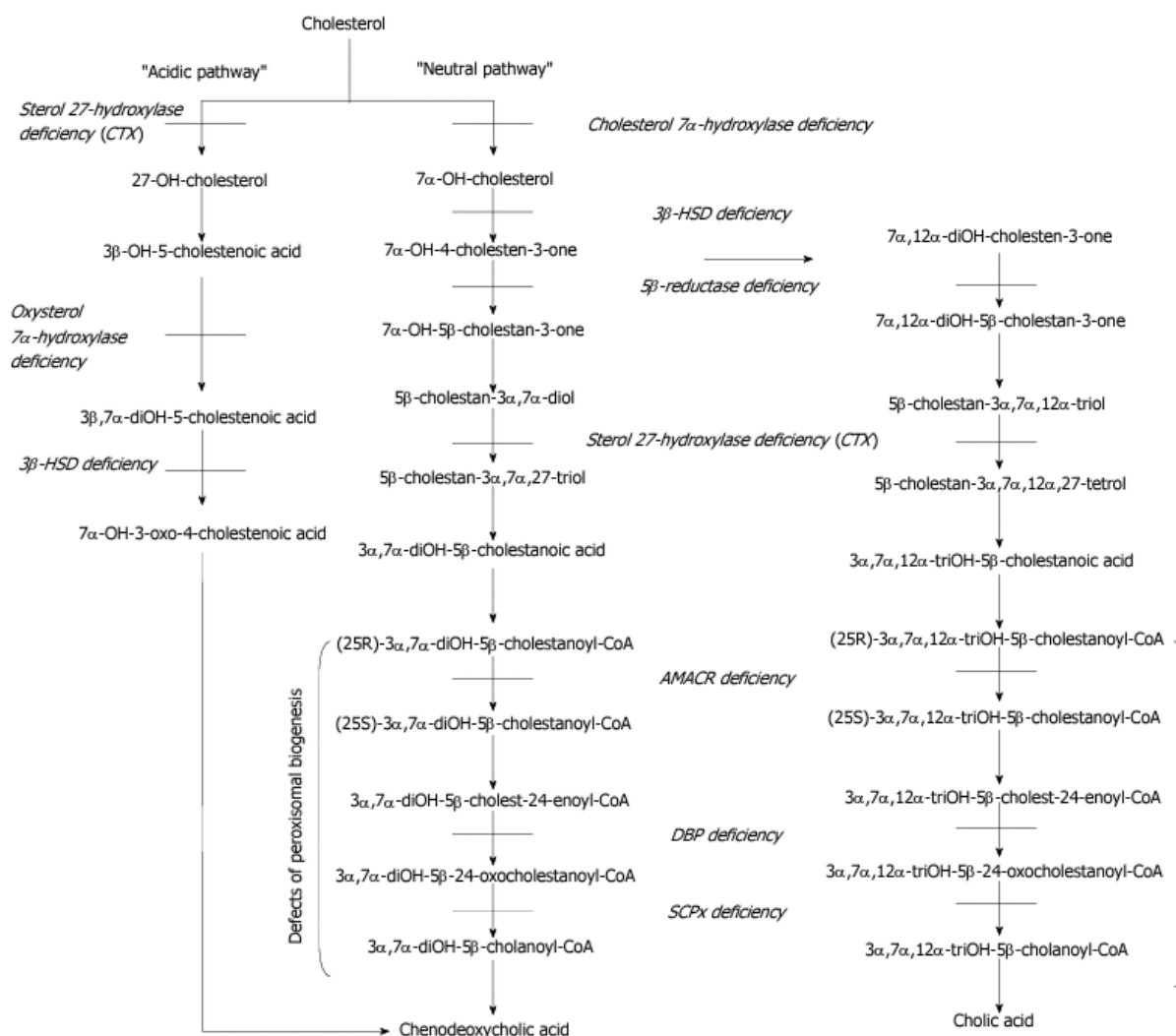
PFIC i BRIC su autosomno recesivne bolesti. To znači da oboljeli mora dobiti mutirani alel i od majke i od oca. Ako su majka i otac heterozigoti za određenu mutaciju postoji 25% šansa da im je dijete potpuno zdravo, 50% šansa da je i dijete prenosioc (heterozigot) i 25% šansa da je dijete bolesno. U slučaju da oboljela osoba (homozigot) ima potomstvo, 100% njegove djece će biti heterozigoti. Dijete heterozigota ima 50% šansu da je i ono heterozigot. Od ovih pravila odstupaju prije objašnjeni ICP oblici bolesti u trudnica. U njima i heterozigotne žene dobivaju simptome bolesti tokom trudnoće.

Kod ljudi koji imaju tu bolest u obitelji, a sami nisu bolesni, moguće je planiranje obitelji, tj. njihovo podvrgavanje genskom testiranju prije trudnoće. Nakon što je kod roditelja utvrđeno da su oboje heterozigoti indicirano je i provođenje prenatalne dijagnostike djeteta amniocentezom, te je kod pozitivnog nalaza moguć i prekid trudnoće. Kod umjetne oplodnje je moguće provođenje i preimplantacijske genske dijagnostike.

## 4. POREMEĆAJ U SINTEZI ŽUČNIH KISELINA

### 4.1 Etiologija

Žučne kiseline se sintetiziraju u jetri razgradnjom kolesterola. Za sintezu žučnih kiselina potreban je velik broj enzima i njihova sinteza čini veliki lanac kemijskih reakcija. Genetski poremećaj sinteze bilo kojeg od enzima, potrebnih za nastanak žučnih kiselina, prekida taj lanac sinteze i dolazi do manjka žučnih kiselina. U tablici 3 vidimo put sinteze žučnih kiselina i poremećaje, koji nastaju manjkom određenog enzima.



Slika 1 : Put sinteze žučnih kiselina i poremećaje, koji nastaju manjkom određenog enzima.(Haas et al, 2012)

## 4.2 Epidemiologija

Ova skupina bolesti je jako rijetka, prevalencija svih poremećaja u sintezi žučnih kiselina je 1-9 na 1.000.000 osoba. Oni zauzimaju 1 do 2% neobjašnjenih kolestaza u novorođenčadi (Haas et al, 2012).

## 4.3 Klinička slika i dijagnostika

Simptomi poremećaja u sintezi žučnih kiselina su isti kao i kod svake druge kolestaze, ali njihova pojava je jako raznolika. Nisu uvijek prisutni simptomi kolestaze kao što je žutica i pruritus, nego nekada postoje samo simptomi hipovitaminoza, zbog smanjene apsorpcije vitamina topljivih u mastima. Upravo zbog toga postoji velike razlike između bolesnika. Kod neke djece prvi simptomi mogu biti uzrokovani manjkom vitamina E, kao što je ataksija ili miopatija, dok je kod drugih jedini simptom katarakta zbog manjka vitamina D.

Laboratorijski nalazi pokazuju smanjen GGT i smanjene razine žučnih kiselina u krvi, što ovaj poremećaj razlikuje diferencijalno dijagnostički od PFIC-a.

Najvažniji test za dokazivanje bolesti je analiza urinarnih kolanoida (žučnih kiselina i žučnih alkohola) s elektrosprej ionizacijskom dvojnou spektrometrijom masa, ili nekim drugim tipom masene spektrometrije. Taj test pokazuje točno mjesto na kojem je došlo do pogreške u sintezi žučnih kiselina (Haas et al, 2012).

Poremećaj u sintezi žučnih kiselina isto spada u autosomno recesivne bolesti, moguće je napraviti i molekularnu dijagnostiku i točno utvrditi mjesto nastanka poremećaja. Na slici 2 imamo tablicu u kojoj su prikazani poremećaji enzima, mutirani geni koji su ih prouzrokovali i metaboliti koji se zbog tog manjka nakupljaju.

## 4.4 Terapija

Jedina terapija dodatak nadomjesnih žučnih kiselina, kenodeoksikolne, kolne i ursodeoksikolne, u prehranu. U početku terapije važna je i nadomjesna terapija vitamina, koja se prekida nakon normalizacije razine vitamina u krvi. Kod prehrane bi se trebali držati karakterističnih odrednica, koje su navedene u terapiji PFIC-a (Haas et al, 2012).

<b>Defect</b>	<b>Metabolite</b>
3 $\beta$ -hydroxy- $\Delta^5$ -C27-steroid dehydrogenase deficiency <i>HSD3B7</i> 16p11.2-12 OMIM: 23110	Glyco-dihydroxy-5-cholenoic acid Glyco-trihydroxy-5-cholenoic acid Dihydroxy-5-cholenoic acid sulphate Trihydroxy-5-cholenoic acid sulphate
$\Delta^4$ -3-oxosteroid 5- $\beta$ -reductase deficiency <i>AKR1D1</i> 7q31 OMIM: 235555	Glyco-hydroxy-oxo-cholenoic acid Glyco-dihydroxy-oxo-cholenoic acid Tauro-hydroxy-oxo-cholenoic acid Tauro-dihydroxy-oxo-cholenoic acid
Defects of peroxisomal biogenesis Multiple OMIM: 214100	Tauro-tri-hydroxycholestanoic acid Tauro-tetra-hydroxycholestanoic acid
Sterol 27-hydroxylase deficiency (cerebrotendinous xanthomatosis) <i>CYP27A1</i> 2q33-qter OMIM: 213700	Glucuronide-5 $\beta$ -cholestane-tetrol Glucuronide-5 $\beta$ -cholestane-pentol
Cholestatic liver disease Multiple	Glyco-chenodeoxy-cholic acid Glyco-cholic acid Tauro-chenodeoxy-cholic acid Tauro-cholic acid

**Slika 2: Terapija PFIC-a (Haas et al, 2012)**

## **5. SINDROMI VEZANI UZ NASTANAK KOLESTAZE SA NISKIM GGT-OM**

### **5.1 ARC sindrom**

Ime ovog sindroma dolazi od prvih slova tri poremećaja koji ga sastavljaju: artrogripoza, renalna bolest i kolestaza. Artrogripoza je poremećaj u kojem bolesnik ima kontrakture u zglobovima na najmanje dva područja u tijelu. Renalna bolest varira od obične tubularne acidoze pa do kompletnog Fanconijevog sindroma. Kolestaza nastaje zbog hipoplazije žučnih vodova, a prezentira se sa niskim GGT-om.

Bolest je autosomno recesivna i jako rijetka, zabilježena u samo stotinjak slučajeva, a nastaje zbog mutacije jednog od dva gena: VPS33B ili VIPAS39 (Zhou & Zhang, 2014).

Ne postoji specifična terapija za ovaj sindrom, a pacijenti većinom umiru u prvoj godini života.

### **5.2 Zellwegerov sindrom**

Zellwegerov sindrom je najteži oblik peroksisomske bolesti. Karakteriziran je dismorfničnim crtama lica, hipotonijom, epileptičnim napadajima i cističnim malformacijama mozga i bubrega.

Incidencija bolesti je 1 na 50.000 (Breitling, 2004).

Terapija se sastoji od antiepileptika i ostale simptomatske terapije kolestaze. Većina pacijenata umire u prvoj godini života.

### **5.3 Smith-Lemli-Opitz sindrom**

Ovaj sindromom spada u autosomno recesivne poremećaje u kojima imamo defekt enzima DHCR7 koji je važan u sintezi kolesterola.

Sindrom se očituje mentalnom retardacijom, dismorfničnim crtama lica, sindaktilijom, mikrocefalijom i ostalim deformacijama. U samo 16% pacijenata postoji i jetrena bolest sa niskim razinama GGT-a.

## **5.4 Obiteljska hiperkolanemija**

Ova bolest nastaje zbog mutacije 2 gena. Prvi je TJP2 gen, koji kodira protein potreban za tight junction veze u stanicama jetre i njegov manjak dovodi do povećanog otpuštanja žučnih kiselina u krv. Drugi gen je BAAT i on kodira enzim za konjugaciju žučnih kiselina. Zbog njegova manjka se otpuštaju samo nekonjugirane žučne kiseline.

Bolest je autosomno dominantna, iako su zabilježeni slučajevi i oboljelih heterozigota i zdravih homozigota što ukazuje na mogućnost uloge i drugih gena u nastanku bolesti.

Hiperkolanemija se prezentira svim ranije spomenutim simptomima kolestaze, tako da se i liječi simptomatski. Većina djece više ne treba terapiju ursodeoksikolnom kiselinom u starijoj dobi.

## 6. SLUČAJ 1

Žensko dojenče u dobi od pet mjeseci dolazi u KBC Zagreb radi obrade žutice. Iz anamneze doznajemo da je djevojčica rođena 2 tjedna prije termina carskim rezom zbog sumnje na intrauterini zastoje rasta. Porođajna masa joj je bila 2900 grama, a opseg glave 51 centimetar. Neposredno po porođaju nije imala žuticu. U drugom mjesecu života uočena je potreba za razvojnim vježbama i kontrolama kod neuropedijatra, koji je prvi uočio žuticu. Nakon obrade u lokalnoj bolnici i nalaza konjugirane hiperbilirubinemije s normalnim nalazom GGT-a, dolazi na daljnju obradu u KBC Zagreb.

Pacijentica je ikterična, urednih vitalnih funkcija, tjelesne težine 6550g, dužine tijela 66.5cm, te ne odaje dojam teškog bolesnika. Koža i vidljive sluznice su joj žute, ali bez pojačanog venskog crteža, lezija od češanja, te angioma, ksantoma ili petehija. Trbuh joj je mekan i bezbolan na palpaciju, jetra se palpira 4cm ispod desnog rebrenog luka, dok se slezena ne palpira. Neurološki status joj je uredan.

Napravljena je kompletna krvna slika, sa biokemijom i kvalitativna analiza mokraće sa sedimentom. Od patoloških vrijednosti nađena je blaga normocitna anemija (Eritrociti 3.31, hemoglobin 99), hiperbilirubinemija (125, od čega direktnog bilirubina 67), te povišene vrijednosti jetrenih enzima ALT (279) i AST (444), dok su GGT (20) i AF (325) bili uredni. U koagulogramu su nađene snižene vrijednosti PV-a (0.45) i INR-a (1.54). Napravljen je i serološki nalaz na CMV, HCV, toksoplazmu i rubelu od kojih su svi bili negativni. MSCT abdomena i zdjelice je pokazao uredan nalaz. U bioptatu jetre nađen je umjereni poremećaj arhitekture, u portalnim prostorima je nađena obilnija duktalna proliferacija, a žučni kanalići stisnuti okolnim vezivom. Hepatociti su bili od urednih, preko hidropskih promijenjenih do gigantocita. Rezultati napravljenih pretraga su upućivali da je riječ o progresivnoj obiteljskoj intrahepatalnoj kolestazi.

Po postavljanju radne dijagnoze, poslan je uzorak krvi na gensku analizu u Nizozemsku, te je propisano uzimanje ursodeoksikolne kiseline, kapi vitamina D, te dodatak triglicerida srednjeg lanca pri svakom obroku.

Pacijentica je naručivana na kontrolne preglede svakih par mjeseci, u kojima su praćeni jetreni enzimi, bilirubin, albumini, fibrinogen i koagulogram. Izmjerene su joj i visoke razine žučnih kiselina u serumu koje su potvrđivale ranije postavljenu dijagnozu. Terapiji su dodani



vitamini A i E, te je počela dobivati i injekcije vitamina K, nakon kojih je nastalo drastično poboljšanje PV-a (0.78). Zbog zaostajanja u rastu propisan je i dodatak maldekstrina u prehranu. Dodan je i preparat željeza koji je popravio anemiju.

Budući da PFIC najčešće završava cirozom jetre, napravljena je i obrada roditelja, kojom je nađeno da otac odgovara kao potencijalni donor jetre.

Pacijentica je praćena pet godina, unutar kojih je zabilježeno variranje vrijednosti bilirubina i ostalih pokazatelje jetrene funkcije. Sa skoro napunjenih pet godina života dolazi do naglog kliničkog pogoršanja u smislu ikterusa i povišenih vrijednosti laboratorijskih nalaza, zbog čega je učinjena vanjska bilijarna diverzija, koja dovodi do privremene stabilizacije. Tri mjeseca nakon operacije dolazi do ponovnog pogoršanja, te je nastala potreba za redovitom nadomjesnom terapijom derivatima eritrocita, trombocita, albumina i svježe smrznute plazme.

Pet mjeseci nakon operacije bilijarne diverzije pacijentica je podvrgnuta transplantaciji 2. I 3. segmenta očeve jetre. Sama operacija prolazi dobro, ali se poslijeoperativni tijek komplicira razvojem subfreničnog apscesa uz pogoršanje kliničkog stanja i laboratorijskih nalaza.

Iduća tri mjeseca nekoliko je puta kirurški evakuirana subdijafragmalna kolekcija, te je propisana jaka terapija antibioticima i antimikoticima, zbog infekcije višestrukim rezistentnim bakterijama, gljivama i virusima. Nastavlja se pogoršavanje općeg stanja, uz neprestane potrebe nadomještanja albumina i derivata krvi. Unatoč mnogobrojnim metodama i naporu medicinskog osoblja, pacijentica ulazi u septički šok, te umire od kardiorespiratornog aresta sa nepunih šest godina života.

## 7. SLUČAJ 2

Žensko dojenče u dobi od 3 mjeseca i 3 tjedna dolazi u KB Split zbog proljeva i povraćanja. Nakon napravljene obrade i dijagnoze akutnog gastroenterokolitisa otpušta se na kućnu njegu nakon poboljšanja stanja. U biokemijskom nalazu krvi nađena je povišena razina AF-a (944). Deset dana nakon prve hospitalizacije dolazi zbog bronhopneumonije. Osim febriliteta, u statusu se zamjećuje i njeno blago zaostajanje u rastu, budući da je izgubila 340 grama od prvog dolaska (5420 grama - 5080 grama). Budući da dalje ima obilne, pjenušave i smrdljive stolice joj je postavljena dijagnoza kroničnog proljeva s pothranjenošću. Obradom je isključena dijagnoza cistične fibroze.

Njezin treći dolazak u bolnicu je u dobi od 7.5 mjeseci puno je ozbiljnije prirode nego prva dva. Naime pacijentica dolazi blijeda, tahikardna, sa anamnezom krvarenja iz nosa, te hematemezom i melenom. U statusu su nađeni i multipli hematomi po tijelu. Dijagnosticirano je stanje hemoragičnog šoka i uspješno liječeno pripravcima eritrocita i vitaminom K. Osim poremećaja faktora koagulacije i anemije od krvarenja, u biokemijskim nalazima je nađen i povišen bilirubin (122), snižene vrijednosti kalcija (2.03) i fosfata (0.97), te daljnje povišenje alkalne fosfataze (737). Marker hepatitisa su bili negativni, a biopsija jetre nije bila moguća zbog prethodnog hemoragičnog šoka. Iz anamneze doznajemo da je uzimala najviše dopustive doze paracetamola, pa je pacijentica puštena na kućnu njegu pod sumnjom trovanja istim.

Nakon dva mjeseca, u dobi od 11 mjeseci, opet se javlja u bolnicu zbog proljevastih stolica i nenapredovanja na težini (6600 grama, ispod 5. centile). U statusu je nađena povećana jetra (2cm), te povišeni nalazi bilirubina (120) i AF-a (1609). U statusu se prvi puta primjećuju ekscorijacije zbog češanja te se postavlja dijagnoza blage kolestaze nepoznate etiologije. Nakon 2 mjeseca učinjena je i biopsija jetre i nađene su povišene vrijednosti žučnih kiselina u serumu, a budući da su oboje ukazivali na kolestazu, je potvrđena dijagnoza neonatalne kolestaze. Propisan joj je fenobarbital, ursodeoksikolna kiselina, željezo, te vitamini D, B-kompleks i C. U prehranu su joj dodane masne kiseline srednjih lanaca i glukoze, te je poslana u KBC Zagreb na daljnju obradu.

Po primitku u Zagrebu djevojčici je učinjena detaljna obrada u tri navrata. U krvi su nađene snižene vrijednosti kalcija i fosfata, koje su skupa sa smanjenom gustoćom kostiju (nađenom denzitometrijom) upućivale na rahitis koji je rezistentan na pripravke vitamina D. Daljnjim

pretragama kojom su isključene bolesti crijeva, ARC sindrom i Aegensov sindrom, zaključeno je da pacijentica boluje od PFIC-a 1 ili 2. U terapiju joj je uveden kalcij, te rimfampicin, a izbačen fenobarbital zbog mogućeg negativnog utjecaja na gustoću kostiju.

Pacijentica je redovito dolazila na kontrole, te je počela napredovati na težini, ali jetrena funkcija joj se unatoč terapiji nastavila pogoršavati. Sa 6 godina i 4 mjeseca učinjena joj je operacija parcijalne unutarnje drenaže žuči, koja je protekla uredno. Unatoč kratkotrajnom kliničkom poboljšanju nije zaustavljena progresivna ciroza jetre. U devetoj godini života, zbog naglog kliničkog pogoršanja učinjena joj je transplantacija majčinog 3. segmenta jetre. Operacija je prošla uspješno, osim nastanka postoperativnog subdijafragmalnog apscesa, koji je laparotomski evakuiran. Prošlo je 3 godine od operacije i pacijentica nema nikakvih simptoma.

## 8. SLUČAJ 3

Muško dojenče u dobi od 2 mjeseca dolazi u bolnicu zbog nenapredovanja na tjelesnoj težini i čestih regurgitacija poslije obroka. Kao novorođenče je imao novorođenačku žuticu, koja je liječena fototerapijom. Pri prijemu se primjećuje blaga hipotrofija muskulature, subikterična boja kože, no bez znakova grebanja i žučkaste bijeloočnice. Jetra mu je palpabila 1 centimetar pod desnim rebrenim lukom. U krvnim nalazima se pronalazi povišeni bilirubin (72, od čega konjugirani 34), te povišeni jetreni enzimi AST (255) i ALT (308). GGT je bio unutar granica referentnih vrijednosti. Napravljena je kompletna obrada pacijenta u kojoj je od značajnijih nalaza nađen blagi eritem u distalnom dijelu jednjaka ezofagogastroskopijom, periventrikularna hipoksija na ultrazvuku mozga i foramen ovale apertum na ultrazvuku srca. Zbog nalaza ultrazvuka srca propisan mu je fenobarbital i vježbe gimnastike, a zbog gastroezofagealnog refluksa mu je povećana gustoća zamjenskog obroka. Pacijent je pušten sa dijagnozom sindroma neonatalnog hepatitisa i naručen na pregled za 3 mjeseca.

Nakon dvije godine, u dobi od 22 mjeseca, dolazi opet na kliniku zbog ikterusa nastalog nakon crijevne viroze. Vidi se napredak u tjelesnoj težini, te sa svojih 13 kilograma pacijent spada između 50. i 75. centile. Status mu je uredan, osim vidljivih ekscorijacija po koži, zbog grebanja. U krvi mu se nalazi povišen bilirubin (122, direktni 68), te povišene razine jetrenih enzima AST (50) i AF (697), sa i dalje normalnim razinama GGT-a (11). Unutar boravka praćene su mu stolice, koje izgledaju obojane i masne. U terapiju mu je uvedena ursodeoksikolna kiselina.

Treći napadaj žutice se dogodio 6 mjeseci nakon zadnjeg prijema. Ovoga puta su mu, osim uobičajenih jetrenih nalaza, koji su bili povišeni kao i zadnji put, mjerene i razine žučnih kiselina u krvi. Bile su izrazito povišene (421.5). Ova pretraga je razlučila između dijagnoza poremećaja sinteze žučnih kiselina i obiteljske intrahepatalne kolestaze s normalnom GGT-om. Zbog rekurentnih simptoma sumnjalo se na blaži, BRIC 1 ili 2, oblik bolesti. U terapiju mu je uveden i rifampicin.

U međuvremenu, u bolnicu dolazi i pacijentova mlađa sestra, u dobi od 11 mjeseci, sa sličnim simptomima žutice i ekscorijacija od grebanja.. Jetra joj je također povećana, te se palpira 3 centimetra pod desnim jetrenim rubom. Nalazi jetrenih enzima su također povišeni, bilirubin 95 (direktni 56), AST 58, te AF 727. Jedina razlika između nalaza je bila, što pacijentica nije imala povišene vrijednosti žučnih kiselina u serumu. To je ukazivalo više na poremećaj u

sintezi žučnih kiselina, nego na obiteljsku intrahepatalnu kolestazu sa normalnim GGT-om, kao kod brata. Budući da je teško vjerovati da postoje dvije različite bolesti unutar jedne obitelji, poslani su uzorci DNK-a na analizu mutacija za PFIC1 i PFIC2. Biopsija je odgođena do dolaska rezultata. Zbog genske povezanosti bolesti i fenotipske ekspresije kod brata i sestre, testiran je i najmlađi brat, kod kojega nalazi nisu pokazali nikakve poremećaje.

U međuvremenu su prispjeli rezultati genske analize kojima nije dokazano postojanje nijedne PFIC/BRIC mutacije. Idući dijagnostički korak je bila analiza uzoraka urina svo troje braće na poremećaje u sintezi žučnih kiselina. I njima nije dokazano postojanje mutacije. Zasad su iscrpljene sve dijagnostičke mogućnosti.

Pacijentici je propisana ursodeoksikolna kiselina, kolestiramin, rifampicin, vitamin D i fenobarbital.

Nakon 4 godine, na kontrolnom pregledu i pacijent i pacijentica izgledaju zdravo, uz blage eksklorijacije kod pacijentice, te se ukida terapija kod pacijenta, a reducira dio terapije kod pacijentice.

## 9. ZAKLJUČAK

Bolesti kolestaze, koje se prezentiraju sa niskim ili normalnim razinama GGT-a su skupina rijetkih, ali teških bolesti. Budući da žuč ima veliku ulogu u probavi masti, koja za sobom povlači i probavu vitamina topljivih u mastima, postoji veliki spektar simptoma koji se pojavljuju kod poremećaja njene sinteze ili transporta. Indirektno, zbog kolestatskog oštećenja jetre i smanjenja njene funkcije, taj se spektar dodatno proširuje. Osim velikog broja simptoma, njihova je pojava jako varijabilna od pacijenta do pacijenta, što dodatno otežava dijagnozu ovih bolesti. Iz tog razloga je važno dobro poznavati funkciju žuči i simptome koje kolestaza izaziva, da bi se što prije na nju posumnjalo. Nakon otkrivanja kolestaze, razina GGT-a u krvi nam mora pobuditi sumnju na ovu skupinu rijetkih bolesti. Uz poznate simptome, razine bilirubina, žučnih kiselina i GGT-a u krvi, te biopsiju jetre možemo i bez genske analize postaviti dijagnozu PFIC-a ili poremećaja sinteze žučnih kiselina. Iako je terapija simptomatska, a jedino izlječenje je transplantacija jetre, važno je te bolesti otkriti što prije da bi se progresija ciroze usporila i pronašao odgovarajući donor. Spoznaja o nasljednosti ovih bolesti nam omogućuje preventivnu dijagnostiku ostalih članova obitelji, a uz gensku analizu omogućeno je i testiranje budućih roditelja i zametka, te planiranje trudnoće. Iz svega ovoga da se zaključiti da rijetkost ovih bolesti ne umanjuje njihovu težinu, te važnost što ranije dijagnostike.

## **10. ZAHVALE**

Zahvaljujem svom mentoru, prof. dr. sc. Jurici Vukoviću, koji mi je tokom pisanja diplomskog rada davao stručnu pomoć i pomagao mi s odličnim savjetima. Zahvaljujem mu se za sav trud i vrijeme koje je uložio u mene i ovaj diplomski rad.

Zahvaljujem i svojoj obitelji, za omogućeno studiranje i za potporu kroz sve godine fakulteta.

Zahvaljujem također i svojoj djevojci, Teji Mede, za pomoć i podršku koju mi je pružila.

## 11. LITERATURA

1. Balistreri, W.F., Bezzera, J.A., Jansen, P., Karpen, J.S., Shneider, B.L., Suchy, F.J. (2005). Intrahepatic cholestasis: Summary of an American association for the study of the liver disease single-topic conference. *Hepatology* 42(1):222-235.
2. Braverman, N. (2012, prosinac). Zellweger syndrome. Retrieved travanj 17, 2015, from Orpha: [http://www.orpha.net/consor/cgi-bin/OC\\_Exp.php?Expert=912](http://www.orpha.net/consor/cgi-bin/OC_Exp.php?Expert=912)
3. Breitling, R. (2004). Pathogenesis of peroxisomal deficiency disorders (Zellweger syndrome) may be mediated by misregulation of the GABAergic system via the diazepam binding inhibitor. *BMC Pediatr.* 4(5), doi: 10.1186/1471-2431-4-5.
4. Carlton, V. E., Harris, B. Z., Puffenberger, E. G., Batta, A. K., Knisely, A. S., Robinson, D. L., et al. (2003, svibanj). Complex inheritance of familial hypercholanemia with associated mutations in TJP2 and BAAT. Retrieved travanj 15, 2015, from NCBI: <http://www.ncbi.nlm.nih.gov/pubmed/12704386>
5. Damjanov, I., Jurić, S., Nola, M. (2011). *Patologija*. Zagreb. Medicinska naklada.
6. Davit-Spraul, A., Gonzales, E., Baussan, C., & Jacquemin, E. (2009, 4 1). Progressive familial intrahepatic cholestasis. *Orphanet Journal of Rare Diseases* , pp. 1-4.
7. Eckers, C., New, A. P., East, P. B., & Haskins, N. J. (2015, travanj 8). The use of tandem mass spectrometry for the differentiation of bile acid isomers and for the identification of bile acids in biological extracts. Retrieved travanj 5, 2015, from Wiley Online Library: <http://onlinelibrary.wiley.com/doi/10.1002/rcm.1290041024/abstract?systemMessage=Wiley+Online+Library+will+be+disrupted+on+21st+March+from+10%3A30+GMT+up+to+six+hours+and+from+05%3A30+EDT+up+to+six+hours+for+essential+maintenance.++Apologies+for+the+incon>
8. Haas, D., Schreier, H.G., Langhans, C.D., Tilman Roher, Engelmann, G., Heverin, M., Russel, D.W., Clayton, P.T., Hoffman, G.F., Okun, J.O. (2012). Differential diagnosis in patients with suspected bile acid synthesis defects. *World J Gastroenterol.* 18(10): 1067-1076.



9. Halaweish, I., & Chwals, W. J. (2010, svibanj). Long-term outcome after partial external biliary diversion for progressive familial intrahepatic cholestasis. Retrieved travanj 5, 2015, from NCBI: <http://www.ncbi.nlm.nih.gov/pubmed/20438930>
10. Herrine, S. K. (2015, travanj 8). Cholestasis. Retrieved travanj 15, 2015, from Merckmanual: <http://www.merckmanuals.com/home/liver-and-gallbladder-disorders/manifestations-of-liver-disease/cholestasis>
11. Heubi, J. (2011, sječanj). Disorder of bile acid synthesis. Retrieved travanj 4, 2015, from Orpha: [http://www.orpha.net/consor/cgi-bin/OC\\_Exp.php?Lng=EN&Expert=79168](http://www.orpha.net/consor/cgi-bin/OC_Exp.php?Lng=EN&Expert=79168)
12. Jansen, P.L.M., Sturm, E. (2003). Genetic cholestasis, causes and consequences for hepatobiliary transport. *Liver International*. 23(1): 315-322
13. Knisely, A. S., Bull, L. N., & Benjamin, S. L. (2001, listopad 15). ATP8B1 Deficiency. Retrieved travanj 10, 2015, from NCBI: <http://www.ncbi.nlm.nih.gov/books/NBK1297/>
14. Le Merrer, M. (2010, lipanj). Arthrogyrosis - renal dysfunction - cholestasis. Retrieved travanj 4, 2015, from Orpha: [http://www.orpha.net/consor4.01/www/cgi-bin/OC\\_Exp.php?lng=EN&Expert=2697](http://www.orpha.net/consor4.01/www/cgi-bin/OC_Exp.php?lng=EN&Expert=2697)
15. Mardešić, D. i suradnici (2003). *Pedijatrija*. Zagreb. Školska knjiga
16. Nazer, H. (2014, studeni 16). Cholestasis. Retrieved travanj 4, 2015, from Medscape: <http://emedicine.medscape.com/article/927624-overview>
17. Seger, C., & Griesmacher, A. (2007). Važni aspekti uspostave dvojne spektrometrije masa u uvjetima. Retrieved travanj 5, 2015., from BiocheMedicamia: <http://www.biochemia-medica.com/content/vazni-aspekti-uspostave-dvojne-spektrometrije-masa-u-uvjetima>
18. Steiner, R. D. (2015, travanj 1). Smith-Lemli-Opitz Syndrome. Retrieved travanj 16, 2015, from Medscape: <http://emedicine.medscape.com/article/949125-overview>
19. Srivastava, A. (2014). Progressive Familial Intrahepatic Cholestasis. *J Clin Exp Hepatol*. 4(1): 25-36.

20. Zhou, Y., Zhang, J. (2014). Arthrogyryposis–renal dysfunction–cholestasis (ARC) syndrome: from molecular genetics to clinical features. *Ital J Pediatr.* 40(77), doi:10.1186/s13052-014-0077-3.

## **12. ŽIVOTOPIS**

### **Osobni podaci**

Ime i prezime: Mario Kulaš

Datum i mjesto rođenja: 08.02.1991., Zadar

### **Obrazovanje**

2009. – 2015. Medicinski fakultet Sveučilišta u Zagrebu

2005. – 2009. Gimnazija Franje Petrića, Zadar

1997. – 2005. Osnovna škola Smiljevac, Zadar

### **Posebna znanja i vještine**

Strani jezici: aktivno služenje u govoru i pismu engleskim jezikom

Rad na računalu: MS Office, Internet