

# Elastična stabilna osteosinteza prijeloma kostiju u djece

---

Ivković, Lucia

Master's thesis / Diplomski rad

2015

Degree Grantor / Ustanova koja je dodijelila akademski / stručni stupanj: **University of Zagreb, School of Medicine / Sveučilište u Zagrebu, Medicinski fakultet**

Permanent link / Trajna poveznica: <https://um.nsk.hr/um:nbn:hr:105:148567>

Rights / Prava: [In copyright](#) / [Zaštićeno autorskim pravom.](#)

Download date / Datum preuzimanja: **2024-08-27**



Repository / Repozitorij:

[Dr Med - University of Zagreb School of Medicine Digital Repository](#)



**SVEUČILIŠTE U ZAGREBU  
MEDICINSKI FAKULTET**

**Lucia Ivković**

**Elastična stabilna osteosinteza  
prijeloma kostiju u djece**

**DIPLOMSKI RAD**



**Zagreb, 2015.**

**SVEUČILIŠTE U ZAGREBU  
MEDICINSKI FAKULTET**

**Lucia Ivković**

**Elastična stabilna osteosinteza  
prijeloma kostiju u djece**

**DIPLOMSKI RAD**

**Zagreb, 2015.**

Ovaj diplomski rad izrađen je u Klinici za kirurgiju KBC Zagreb na Zavodu za dječju kirurgiju pod vodstvom prof.dr.sc. Anka Antabaka i predan je na ocjenu u akademskoj godini 2014/2015.

# SADRŽAJ

Sažetak

Summary

1. Uvod .....	1
1.1. Podjela prijeloma .....	5
1.2. Metode liječenja prijeloma .....	10
2. Elastična stabilna osteosinteza .....	18
2.1. Biomehanika .....	18
2.2. Implantati i pomoćni instrumenti.....	19
3. Indikacije- pojedini prijelomi.....	22
3.1. Prijelomi femura .....	22
3.2. Prijelomi podlaktice .....	25
3.3. Prijelomi humerusa .....	28
3.4. Prijelomi tibije .....	30
4. Posebne indikacije.....	32
5. Kontraindikacije .....	33
6. Zahvale .....	34
7. Literatura .....	35
8. Životopis.....	44

## Sažetak

Elastična stabilna osteosinteza (*eng. Elastic Stable Intramedullary Nailing, ESIN*) standardna je metoda stabilizacije prijeloma dijafiza i metafiza kostiju u djece. Prednosti metode su zatvorena repozicija, minimalna dodatna oštećenja tkiva prilikom uvođenja čavala, odličn estetski ishod, brz postoperativni oporavak i jednostavno uklanjanje implantata. Čavli pružaju elastičnu aksijalnu stabilnost ali istovremeno dopuštaju mikropokrete koji pospješuju cijeljenje. Postupak uključuje, ovisno o mjestu prijeloma, anterogradno ili retrogradno uvođenje dvaju čavala u medularni kanal koji na principu uporišta u tri točke stabiliziraju prijelom. Komplikacije su najčešće posljedica odabira čavala malog promjera, asimetrije prilikom uvođenja čavala ili višestrukog presavijanja čavala unutar medularnog kanala što dovodi do neodgovarajuće stabilizacije prijeloma. Posebne indikacije uključuju patološke prijelome povezane s cerebralnom paralizom, osteogenesis imperfectom, juvenilnim koštanim cistama i neuromuskularnim bolestima. Donja dobna granica za primjenu ove metode je starost djeteta od tri do četiri godine, dok je gornja dobna granica petnaest godina. Metoda je kontraindicirana u pretile djece i kod intraartikularnih prijeloma.

Ključne riječi: djeca, prijelomi, elastična stabilna osteosinteza, komplikacije, posebne indikacije, kontraindikacije.

## **Summary**

Elastic stable intramedullary nailing (ESIN) has become a well-accepted method for stabilization of diaphyseal and metaphyseal fractures in children. The advantages include closed reduction, avoidance of injury of the surrounding tissue while introducing the nails, great aesthetic outcome, and early postoperative weight-bearing and easy removal of the implants. The nails provide adequate axial stability and optimal healing due to stimulated micro movements. The procedure involves, depending on the site of fracture, anterograde or retrograde nailing of the medullary canal with two nails, producing a three point support system. Complications are mainly caused by the wrong choice of the nail diameter, asymmetrical entry points of the nails and multiple twisting of the implants leading to inadequate stabilization of the fracture. Special indications include pathological fractures associates with cerebral palsy, osteogenesis imperfecta, juvenile bone cysts and neuromuscular diseases. The lower age limit is three to four years and the upper limit is fifteen years. The procedure is contraindicated in overweight patients and for intraarticular fractures.

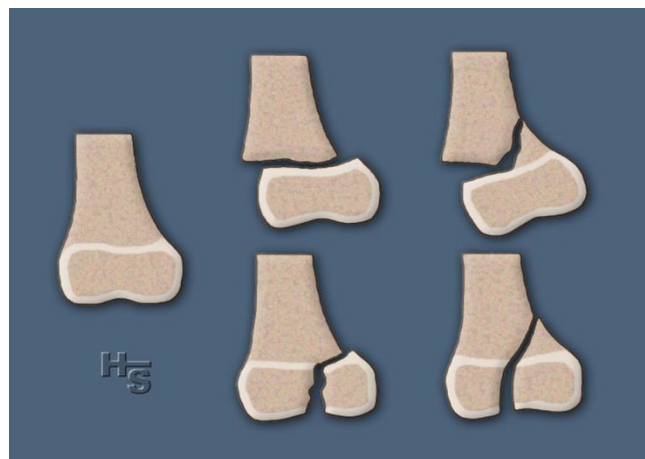Keywords: children, fractures, intramedular nailing, complications, special indications, contraindications.

## 1. UVOD

Prijelomi dječje kosti razlikuju se od istih u odraslih, prvenstveno zbog posebnosti građe, odnosno biomehaničkih svojstava. Što je dijete mlađe, razlike su veće. Rastom i razvojem te razlike postupno nestaju. U kasnoj adolescenciji dječje kosti su svojim svojstvima gotovo identične kostima odraslih osoba. Osnovne razlike ogledaju se u gustoći korteksa, omjeru kortikalne i spongiozne kosti, čvrstoći i debljini periosta, broju i rasporedu epifiznih ploča rasta i jezgara osifikacije. Gustoća korteksa dječje kosti manja je od one u odraslih, dok je udio spongiozne kosti veći. Stoga je u djece u pravilu ne nastaju viševrni prijelomi.

Prijelomi dječje kosti mogu biti potpuni i nepotpuni. Tako djeca mogu imati prijelome, koje odrasli nikada nemaju. Za dječju dob karakteristični su prijelomi po tipu zelene grančice, subperiostalni prijelomi, prijelomi plastične deformacije i epifizealni prijelomi (S.T. Canale 2003).

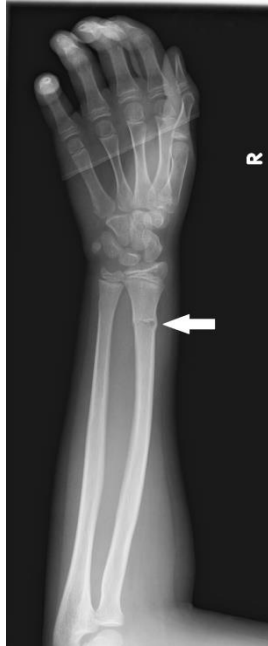Epifizna hrskavična ploča predstavlja slabu točku dječje kosti stoga ne čudi da 15 % svih ozljeda kostiju otpada upravo na ozljede epifize. Te ozljede zovemo epifizeoliza, a vrlo često ih prati pomak ulomaka (Slika 1).



Slika 1. Tipovi ozljeda epifizne ploče rasta distalnog femura.

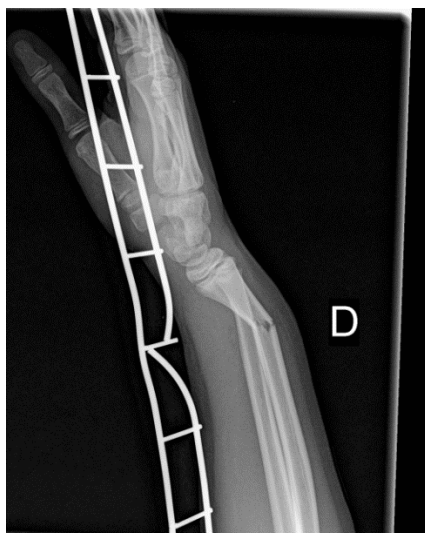

U pravilu ostavljaju trajne posljedice, usporenje uzdužnog rasta kosti, ili deformaciju metafize. Zbog velike elastičnosti, ali i plastičnosti dječje kosti, prije nastanka prekida kontinuiteta kosti, mogu prethoditi znatne deformacije i djelomično pucanje struktura kosti. Tako mogu nastati prijelomi kosti s očuvanim kontinuitetom periosta čitavom cirkumferencijom, takozvani subperiostalni prijelomi (Slika 2).



*Slika 2. Rendgenogram distalnog dijela kostiju podlaktice, subperiostalni prijelom palčane kosti.*

U njih nema dislokacije ulomaka, a prijelomi su stabilni. Sličan je prijelom zelene grančice (Slika 3).



*Slika 3. Prijelom distalne trećine palčane kosti po tipu zelene grančice, uz volarnu angulaciju ulomaka od 20 stupnjeva.*

On nastane kada periost ostane očuvan uz konkavnu stranu prijeloma, a korteks u tom dijelu nema prekida kontinuiteta (A. Kaelin 2005). U pravilu prati ga kutna deformacija, angulacija, no nema dislokacije ulomaka na stranu, skraćjenja i rotacijskih pomaka.

Periost je kod djece čvršći i izrazito biološki aktivan. On štiti prijelome od pomaka ulomaka te ubrzava formiranje periostalnog kalusa. Prijelomi u djece zbog biološki aktivne epifizne ploče rasta, čvrstog periosta, i izuzetno bogate vaskularizacije cijele brzo, a izostanak ili produženo srastanje prelomljenih ulomaka rijetka su pojava. Na mjestu prijeloma stvara se novo koštano tkivo koje povezuje ulomke i na taj način osigurava stabilnost i povratak funkcije. Hematom u području prijeloma potiče proizvodnju faktora rasta koji pospješuju migraciju fibroblasta i mezenhimalnih stanica te stvaranje granulacijskog tkiva. Kroz 10 do 14 dana postaje radiološki vidljiv primarni kalus, sastavljen od hrskavice, vezivnog tkiva, osteoida, vlaknaste kosti i novostvorenih krvnih žila. Stvaranje primarnog kalusa stimulirano je ograničenim pokretima dok ga čvrsta fiksacija inhibira. Postepeno dolazi do celularne organizacije, kalcifikacije i zamjene nezrele, vlaknaste, kosti lamelarnom što rezultira

stvaranjem sekundarnog kalusa. Zadnja faza cijeljenja prijeloma faza je remodeliranja kosti, ujedno i najduža, a povezana je sa resorpcijom mehanički nepotrebne koštane mase kalusa. Remodeliranje započinje čim je uspostavljena mehanička postojanost između ulomaka. Rezultat remodeliranja kosti je postepena modifikacija prijelomnog područja pod mehaničkim opterećenjem, sve dok se ne uspostavi optimalan oblik sličan onome prije prijeloma. Zaostale aksijalne devijacije i pomaci također se u većoj mjeri ispravljaju tijekom daljnjeg rasta i remodeliranjem (*E.W. Johnstone i sur. 2001*).

Rizik od prijeloma ovisi o dobi, spolu, kulturološkim značajkama i sezonskim aktivnostima (*E.M. Hedström i sur. 2010*). Ukupno 42% dječaka i 27% djevojčica doživjet će barem jedan prijelom prije šesnaeste godine. Najveća incidencija prijeloma zabilježena je tijekom ljetnih i zimskih praznika. Prijelomi su zastupljeniji na lijevoj strani (53%) u odnosu na desnu (47%) stranu tijela. Najučestaliji su prijelomi radijusa, a slijede ih po učestalosti prijelomi humerusa, tibije, ključne kosti te femura (*M. Smailji i sur. 2009*). Prijelomi gornjih udova nastaju uglavnom zbog pada tijekom igre ili sportske aktivnosti, prijelomi tibije povezani su sa neizravnim traumama i izravnim udarcem (skijanje, nogomet). Femoralni prijelomi ponajviše nastaju posljedično ozljedi visoke energije (udarac motornim vozilom) (*D. Brown i sur. 2004; A. Joeris i sur. 2014*).

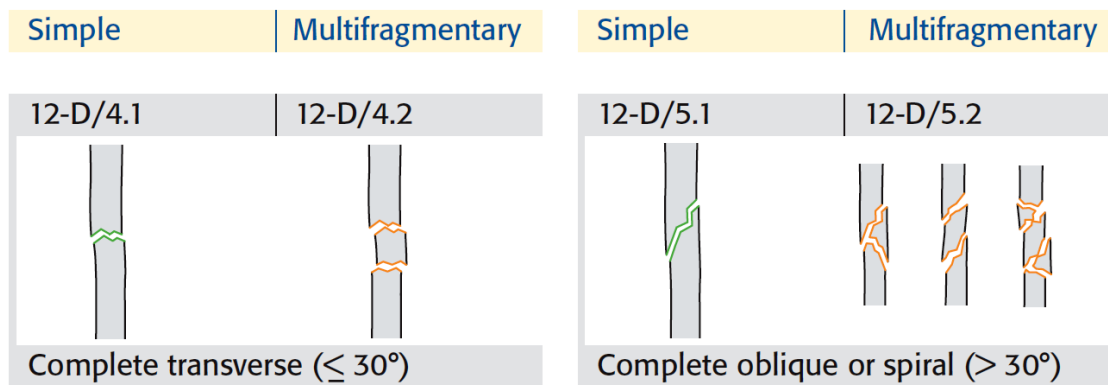
Sve dok su ploče rasta širom otvorene prijelomi dijafize susreću se 50 puta češće od artikularnih prijeloma. Ozljede epifizne ploče rasta najčešće nastaju u distalnom dijelu podlaktice i proksimalnom dijelu nadlaktične kosti. Ukupno su četiri puta češće ozlijeđene epifizne ploče gornjih nego donjih udova. U području podlaktice najučestaliji su prijelomi zelene grančice, ujedno i najčešći dijafizarni prijelomi gornjih udova. Prijelomi bedrene kosti najčešće su poprečni, dok su oni u potkoljenici većim dijelom izolirani torzijski prijelomi tibije. Artikularni prijelomi gornjih ekstremiteta dvaput su češći. Na temelju dobi bolesnika možemo očekivati stereotipične obrasce ozljede kosti. Prije navršenih 12 godina, dok su ploče

rasta uglavnom otvorene, mogu se očekivati češći prijelomi gornjih udova i dijafizarni prijelomi u odnosu na prijelome donjih udova i artikularne prijelome. Koštane avulzije znatno su učestalije od puknuća ligamenata i dislokacije su rjeđe u odnosu na prijelome (*Lutz von Laer 2004*).

### 1.1. Podjela prijeloma

U traumatološkoj praksi prisutne su brojne podjele prijeloma koje su od velike važnosti prilikom donošenja ispravne odluke o potrebnoj terapiji, a ujedno olakšavaju i stručnu komunikaciju.

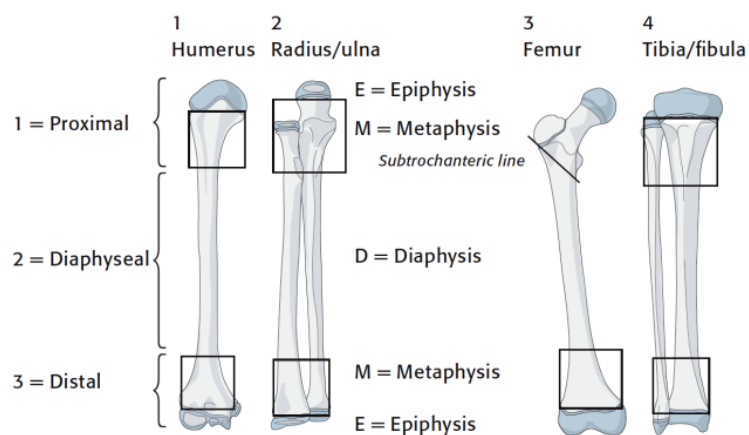
Prije svega prijelomi se dijele prema izgledu pukotine i broju ulomaka, na jednostavne i viševerne (multifragmentalne). Jednostavni prijelomi mogu biti poprečni i kosi (i spiralni). Kosi su onda kada je nagib pukotine veći od 30 stupnjeva (Slika 4).



Slika 4. Jednostavna podjela prijeloma. Prema: Slongo, Audigé, AO Pediatric Classification Group (2007), str. 12.

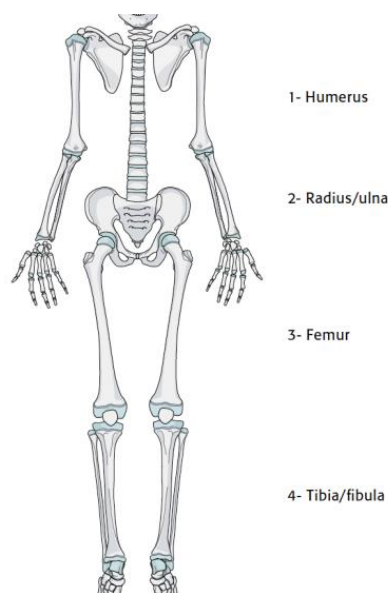
Neovisno o klasifikacijskom sustavu koji opisuje mjesto i morfologiju prijeloma, potrebno je procijeniti da li je promatrani prijelom dovoljno liječiti konzervativno retencijom ili je neophodna aktivna repozicija prelomljenih ulomaka. Široko je prihvaćena AO-podjela

pedijatrijskih prijeloma (*njem. Arbeitsgemeinschaft für Osteosynthesefragen= Radna skupina za pitanja osteosinteze*) koja svrstava prijelome na temelju mjesta i morfologije istih. Mjesto prijeloma označava zahvaćenu kost, njezine segmente i podsegmente te tako razlikujemo dijafizarne, metafizarne i epifizarne (artikularne i periartikularne) prijelome (*T. Slongo 2007; T. Meling i sur. 2013*) (Slika 5).



Slika 5. Podjela prijeloma na segmente 1-proksimalni dio, 2-dijafizarni dio, 3-distalni dio. Prema: Slongo, Audigé, AO Pediatric Classification Group (2007), str.5.

Klasifikacija numerički označava četiri dijafizarna prijeloma (Slika 6).



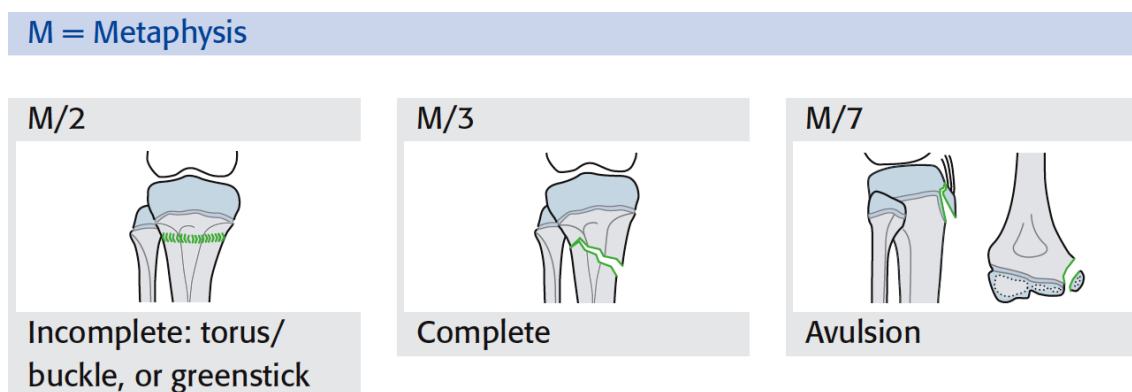
Slika 6. AO klasifikacija prijeloma dugih kostiju u četiri skupine, 1- nadlaktična kost, 2-kosti podlaktice, 3-natkoljениčna kost, 4-kosti potkoljenice. Prema: Slongo, Audigé, AO Pediatric Classification Group (2007), str. 4.

## OZLJEDE DIJAFIZE

Kod prijeloma dijafize osobito je važno razlikovati stabilne prijelome, kod kojih su prelomljeni ulomci u kontaktu bez skraćenja, uz manje kutne deformacije, od nestabilnih prijeloma s kosim smjerom širenja frakturne linije uz vidljiv potpuni pomak ulomaka. Prijelomi zelene grančice (*eng. greenstick fractures*) podvrsta su prijeloma dijafize specifična za dječju dob i kod njih jedan je korteks očuvan dok je korteks na suprotnoj strani potpuno prekinut. Uvijek su udruženi s različitim stupnjem aksijalne devijacije, a obzirom da se radi o nepotpunom prijelomu razmjerno ih je lako previdjeti (*S.T. Canale 2003*).

## OZLJEDE METAFIZE

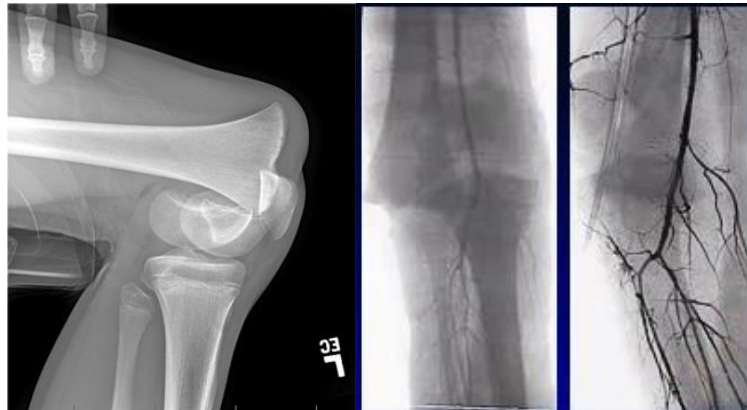Prijelomi zelene grančice koji zahvaćaju metafizu, također pokazuju određeni stupanj kutne deformacije. Poremećaji konsolidacije na konveksnoj strani prijeloma mogu dovesti do djelomične stimulacije ploče rasta s posljedičnim smetnjama rasta, funkcionalnim i kozmetičkim defektom. Ozljede metafize obuhvaćaju još metafizarne impaktirane prijelome, suprakondilarne prijelome, metafizarna avulzija insercije ligamenta i apofizarna (mišićna) avulzija (Slika 7).



Slika 7. AO klasifikacija ozljeda metafiza u djece. Prema: Slongo, Audigé, AO Pediatric Classification Group (2007), str. 6.

## OZLJEDE EPIFIZE

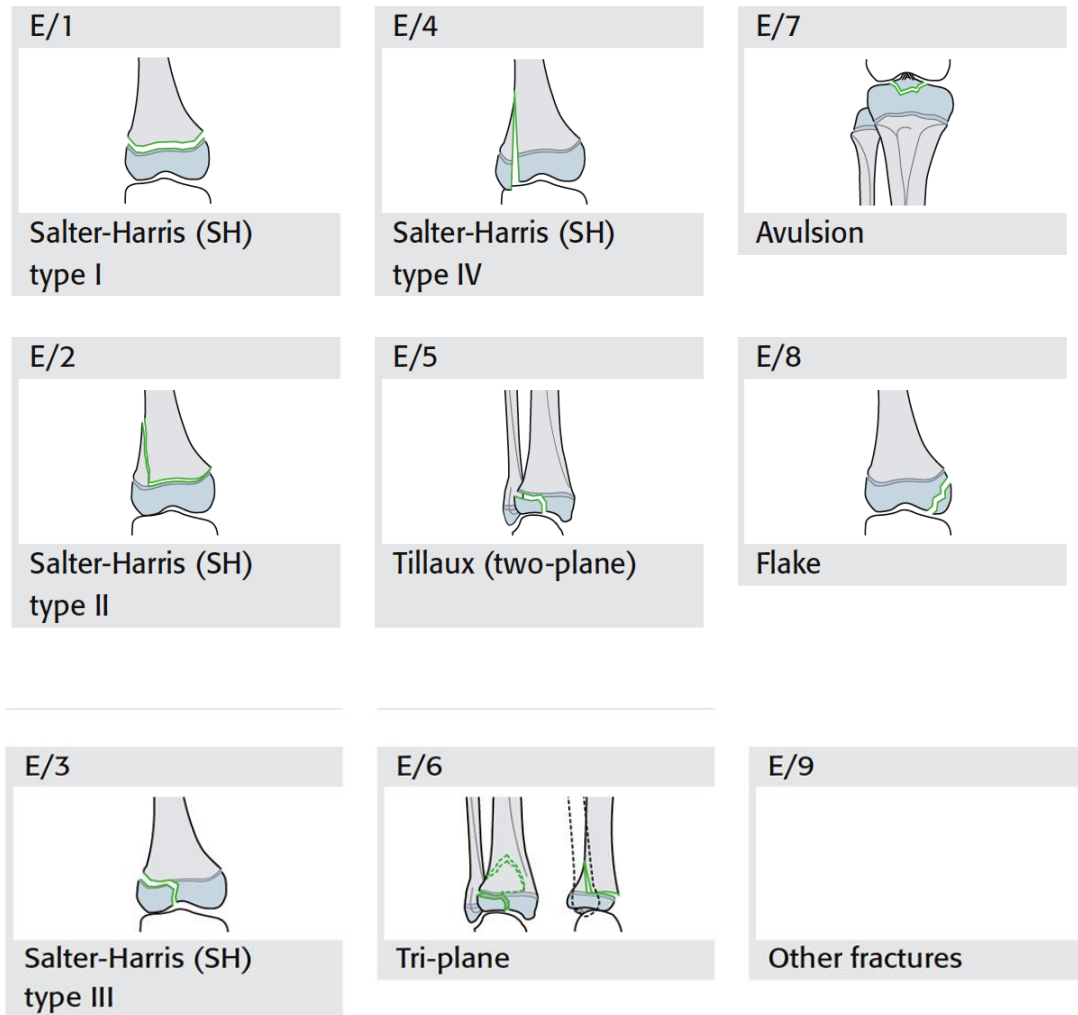
Odvajanje epifize (Salter-Harris tip I i II) je oblik ozljede metafize tako da zametni sloj hrskavične ploče ostaje neoštećen i zadrži se na strani epifize (Slika 8). Ozljede krvnih žila koje idu uzduž vrata kosti i na rubu prelaze na epifiznu ploču (epifiza femura i proksimalna epifiza radijusa) mogu uzrokovati preuranjeno djelomično ili potpuno zatvaranje ploče rasta s posljedičnim prestankom rasta kosti.



*Slika 8. Rendgenogram koljena, distalna epifizeolizafemurauz veliki pomak ulomaka, SH tip I. Angiografija koljena snimka u dva smjera, ozljeda krvnih žila.*

Kod artikularnih prijeloma (Salter Harris tip III, IV i V) prijelomna pukotina prolazi kroz cijelu epifiznu i epifiznu hrskavičnu ploču sve do metafize. Prijevremeni prestanak rasta ozbiljna je posljedica koja se može javiti nakon ovakvih prijeloma (*M. Schurz i sur. 2010*). Izdvojenu skupinu prijeloma čine prijelazni prijelomi u kasnoj adolescenciji, kada je proces zatvaranja ploče rasta započeo i kod takvih ozljeda poremećaji rasta uglavnom se ne očekuju (*Lutz von Laer 2004*). AO klasificira prijelome epifize (E) u devet skupina (Slika 9).

E = Epiphysis



Slika 9. AO klasifikacija prijeloma epifize u djece. Prema: Slongo, Audigé, AO Pediatric Classification Group (2007), str. 6.

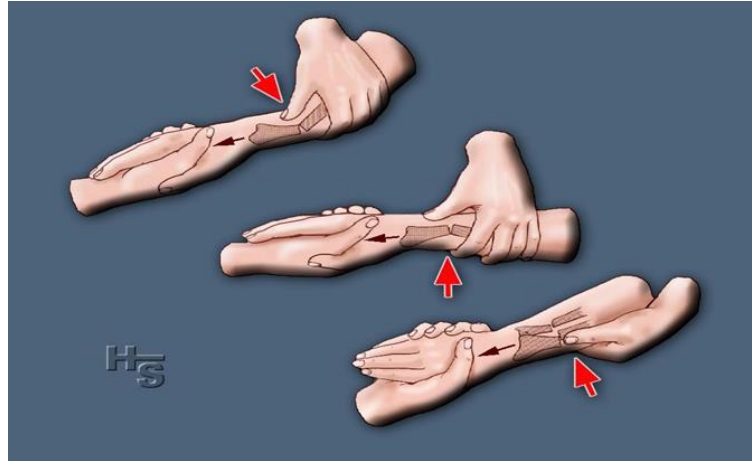


## **1.2. Metode liječenja prijeloma**

Prilikom odabira načina liječenja prijeloma treba voditi računa o vrsti prijeloma i pridruženim ozljedama, mehanizmu nastanka, a osobito važna je dob djeteta. Bira se najjednostavnija metoda kako bi se postigao optimalan rezultat. Glavni ciljevi liječenja prijeloma obuhvaćaju brzu analgeziju bez uzrokovanja dodatne boli i što brži povratak funkcije, a da se pritom ne ometaju mehanizmi cijeljenja i rasta (*R. Krauss i sur. 2010*). Osnovnom podjelom metoda liječenja razlikujemo konzervativno liječenje sa ili bez primjene anestezije te operacijsko liječenje sa zatvorenom odnosno otvorenom repozicijom prelomljenih koštanih ulomaka. Prijelomi u dječjoj dobi većinom se liječe konzervativno, a tek se mali broj zbrinjava operacijski.

### **REPOZICIJA ULOMAKA**

Repozicija ulomaka znači namještanje ulomaka kosti u anatomske položaj. U djece se uvijek čini u općoj anesteziji i u operacijskoj sali. To se može činiti otvorenom ili zatvorenom metodom. Otvorena metoda podrazumijeva pristup na mjesto prijeloma kirurškom ranom, te namještanje ulomaka pod kontrolom oka. Ovu metodu zovemo i krvava repozicija (*lat. repositio cruenta*). Uvijek treba prvo pokušati zatvorenu repoziciju. To podrazumijeva namještanje ulomaka, posebnim manevrima (Slika 10). Položaj ulomaka treba kontrolirati rendgenskim zračenjem. Negativna strana ove metode je korištenje jonizantnog zračenja koje je opasno za dijete, ali i za osoblje.



*Slika 10. Namještanje ulomaka prijeloma distalnog radiusa. Zatvorena metoda.*

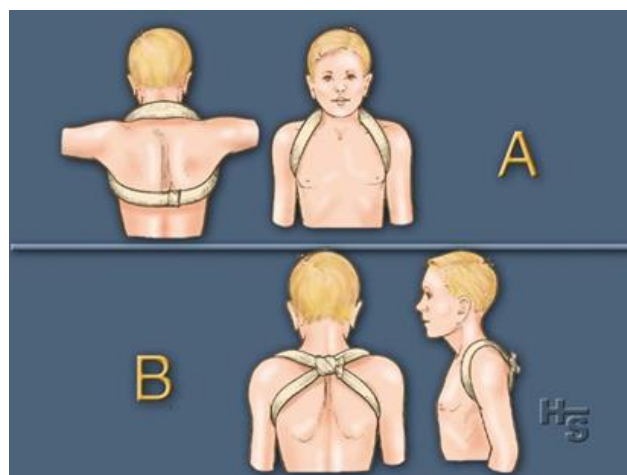
## **FIKSACIJA ULOMAKA**

Fiksacija ulomaka može biti sadrenom ili nekim drugim oblikom imobilizacije.

## **IMOBILIZACIJA**

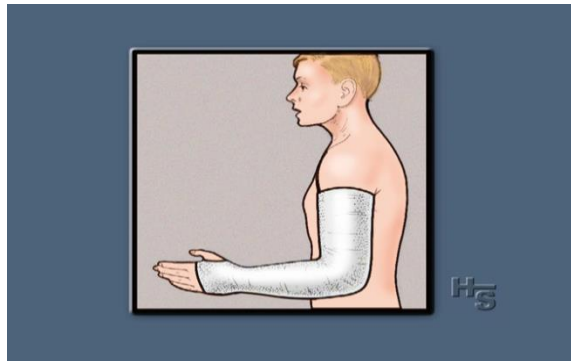
Imobilizacija sadrenim zavojem, elastičnim ili čvrstim zavojem s ciljem retencije koštanih ulomaka osnovni je postupak konzervativnog liječenja.

Prijelomi klavikule najčešće se liječe imobilizacijom postavljanjem zavoja osmice (Slika 11).



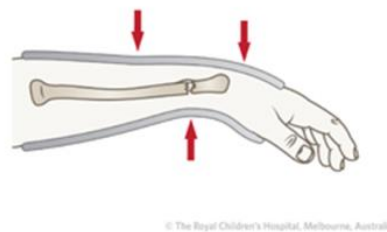
*Slika 11. Imobilizacija klavikule zavojem.*

Principi imobilizacije su da od mjesta prijeloma treba imobilizirati dva susjedna zgloba, a zglobove treba postaviti u neutralan položaj (Slika 12).



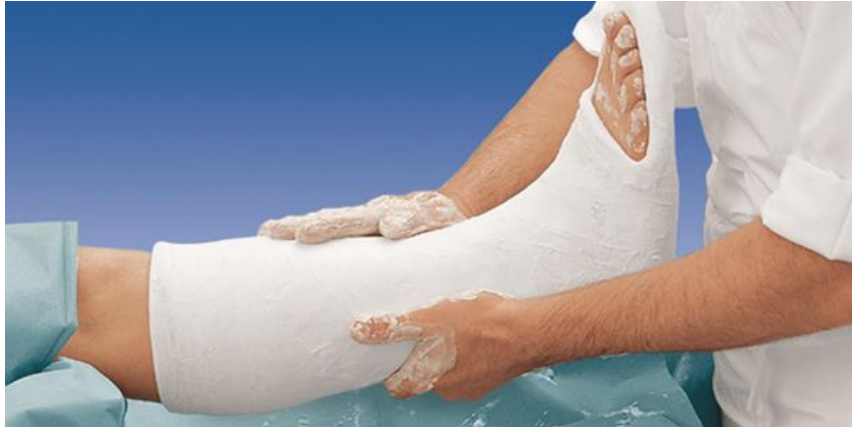*Slika 12. Sadrena nadlaktična imobilizacija kod prijeloma kostiju podlaktice.*

Kod dobro postavljene imobilizacije prisutan je oslonac u tri točke (Slika 13), a obuhvaćena su dva susjedna zgloba. Indikacije za ovaj oblik liječenja jesu svi epifizarni, metafizarni i dijafizarni prijelomi bez pomaka koštanih ulomaka.



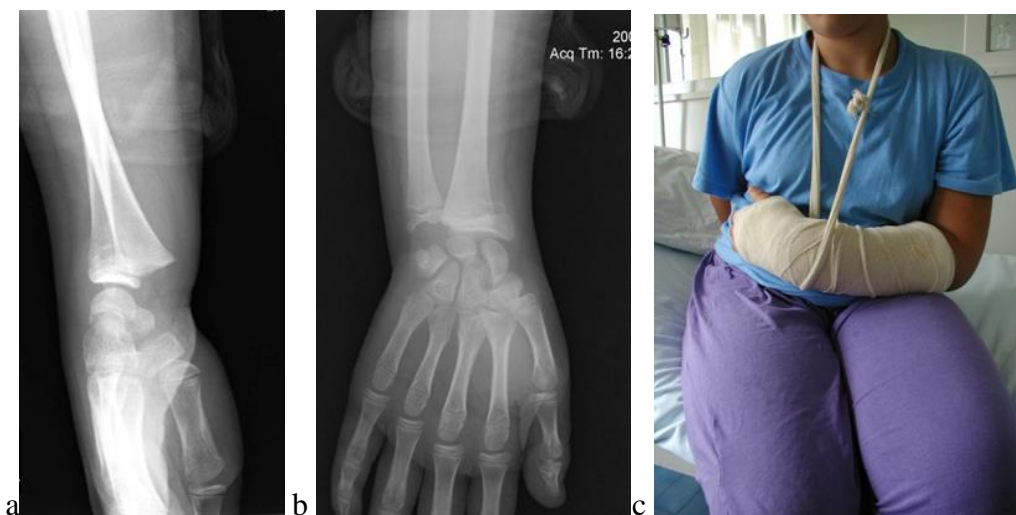
*Slika 13. Mjesta oslonca imobilizacije u tri točke. Prema: [www.rch.org.au](http://www.rch.org.au).*

Imobilizacija može biti načinjena kao sadrena longeta ili sadreni cirkularni zavoj. Jedan i drugi imaju svoje indikacije primjene. Cirkularni sadreni zavoj daje veću čvrstoću, podnosi veće sile i omogućava oslanjanje djelomičnom težinom, kao kod prijeloma kostiju stopala (Slika 14).



*Slika 14. Imobilizacija potkoljeničnim sadrenim cirkularnim zavojem (gipsana čizmica), kod prijeloma kostiju stopala.*

Kod prisutnosti deformiteta koji se ne može ispraviti sekundarno sadrenim zavojem i remodeliranjem tijekom daljnjeg rasta, potrebna je primjena anestezije i zatvorena repozicija, a nakon toga imobilizacija. Konzervativno liječenje pod anestezijom moguće je primijeniti kod prijeloma s pridruženim ligamentarnim ozljedama te prijeloma s potpunim pomakom koštanih ulomaka, koji se bez operacijskog liječenja mogu reponirati i stabilizirati (npr. poprečni prijelomi dijafize). U djece se kod nas najčešće koriste sadreni zavoji. Najčešća primjena ove metode je kod prijeloma u distalnom dijelu palčane kosti (*C. Whitney- Lagen 2013*). Tada se nakon repozicije ulomaka treba postaviti imobilizacija podlaktičnom sadrenom longetom. U slučajevima epifizeolize, šaka smije biti u hiperkorekcijskom položaju volarne fleksije (Slika 15. a,b,c).



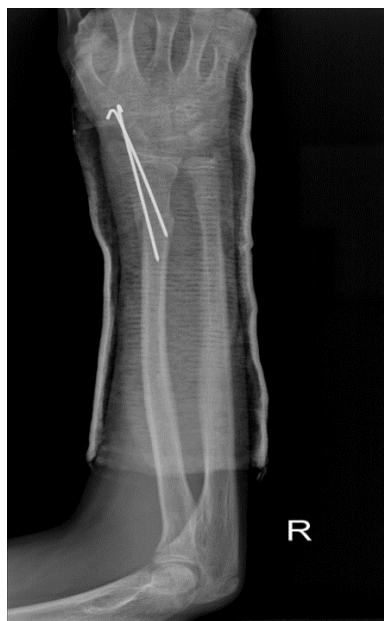*Slika 15. a,b- rendgenogram epifizeolize distalnog dijela palčane kosti, c- imobilizacija podlaktičnom sadrenom longetom u hiperkorekcijskom položaju volarne fleksije.*

## **OPERACIJSKA STABILIZACIJA ULOMAKA**

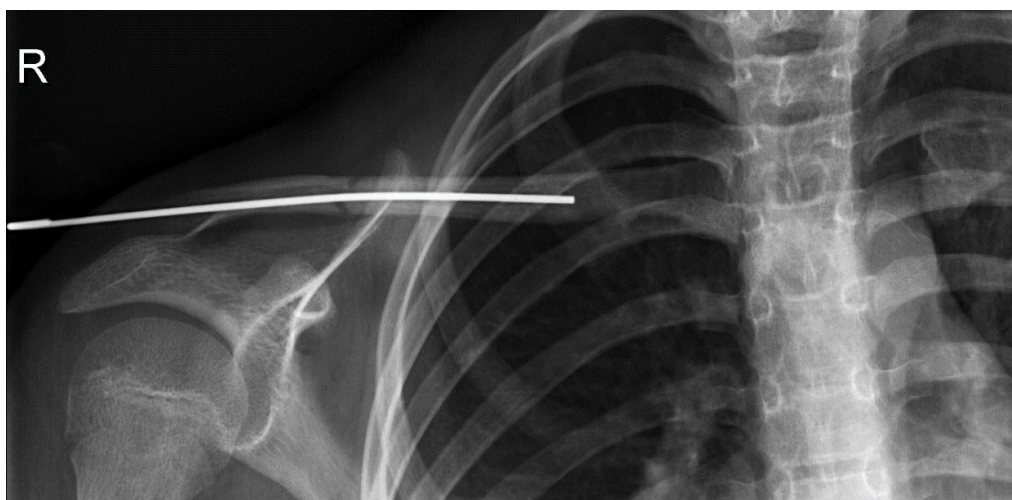
### **FIKSACIJA KIRSCHNEROVIM ŽICAMA**

Perkutano postavljanje ukriženih Kirschnerovih žica indicirano je u slučajevima kada je periferni koštani fragment malen i prijelom je moguće reponirati, ali otežana je retencija u stabilnom položaju, a tu spadaju prijelomi epifize distalnog radijusa i bedrene kosti i epizeolize proksimalnog i distalnog dijela tibije (A.H. Jawadi i sur. 2007; R. Sahu i sur. 2013; M. Ozcan i sur. 2010). Kirschnerove žice mogu se postaviti kroz epifiznu hrskavičnu ploču bez posljedica na rast kosti, a žice se jednostavno odstranjuju dva do tri tjedna nakon uvođenja.

Fiksacija ulomaka Kirschner žicom ili žicama može biti perkutana transfiksacijska (palčana kost ili suprakondilarni prijelom humerusa) (Slika 16) ili intramedularna (klavikula). Najčešća fiksacija ulomaka Kirschnerovom žicom je intramedularna osteosinteza prijeloma klavikule (Slika 17), ali i perkutana stabilizacija prijeloma humerusa u suprakondilarnom području (R. Lamdan i sur. 2013; N. Narsaria i sur 2014).



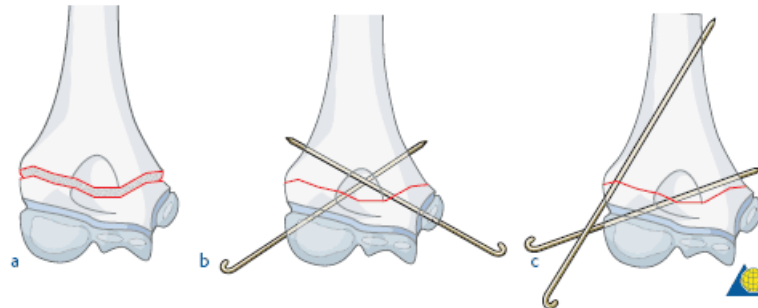
*Slika 16. Prijelom palčane kosti, ulomci fiksirani perkutanim postavljanjem Kirschnerove žice. Postavljena i sadrena podlaktična imobilizacija.*



*Slika 17. Intramedularna osteosinteza klavikule Kirschnerovom žicom.*

Svi nestabilni prijelomi metafize i dijafize s potpunim pomakom koštanih ulomaka kod kojih konzervativni pristup ne daje zadovoljavajuću stabilnost, zahtijevaju operacijsko liječenje sa zatvorenom repozicijom (*Lutz von Laer 2004*). Takav pristup obuhvaća sve metode kod kojih se, s ciljem stabilizacije i retencije koštanih ulomaka, perkutanom putem

uvode fiksacijski materijali u kost, a u te metode ubrajaju se ekstenzija Kirschnerovom žicom ili Steinmanovim vijkom, vanjski fiksator, elastična stabilna osteosinteza i perkutano postavljene ukrižene Kirschnerove žice (Slika 18).



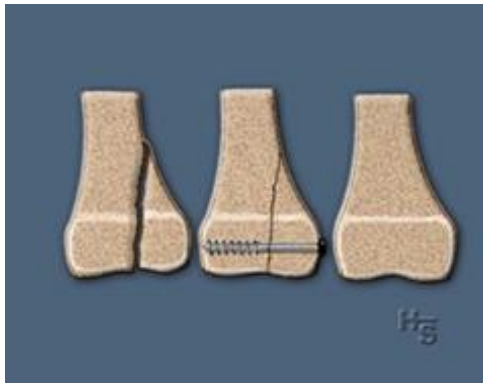*Slika 18. Fiksacija ulomaka humerusa, ukriženom ili unilateralnom perkutanom metodom Kirschnerovim žicama. Prema: [www2.aofoundation.org](http://www2.aofoundation.org).*

## **METODA PLOČICOM I VIJCIMA**

Operacijsko liječenje s otvorenom repozicijom i fiksacijom uz pomoć pločica i vijaka rijetko se koriste kod prijeloma u djece. Artikularne prijelome s pomakom ulomaka potrebno je reponirati i fiksirati vijcima, a istovremeno očuvati ploču rasta. Na ovaj način zbrinjavaju se i prijelomi udruženi s neurovaskularnim ozljedama, otvoreni prijelomi drugog i trećeg stupnja i svi prijelomi kod kojih prethodne metode nisu postigle zadovoljavajući rezultat (A.A. Bazzi i sur. 2014).

## METODA VIJCIMA

Za fiksaciju ulomaka ozlijeđene epifizne ploče rasta, kod SH II, II i IV često se koriste tubulirani, šuplji vijci. Njima se ne prolazi kroz epifiznu ploču rasta, no ostvaruju dobru stabilnost, i brzo cijeljenje bez komplikacija (W.C. Li i sur. 2012) (Slika 19).



*Slika 19. Fiksacija ulomaka vijkom kroz epifizu.*

Ekstenzija je uglavnom napuštena metoda za čiju primjenu ostaju kao indikacija nestabilni prijelomi bedrene kosti kod djece do treće godine života. Razlog napuštanja ove metode je dugotrajna hospitalizacija te usporen povratak funkcije i mobilnosti pacijenta. Vanjski fiksator terapija je izbora za sve nestabilne i kominutivne prijelome donjih ekstremiteta, nestabilne prijelome dijafize nadlaktične kosti, izolirane prijelome distalne trećine radijusa i suprakondilarne prijelome nadlaktične kosti. Ovaj oblik osteosinteze pogodan je u slučaju politraume, otvorenih prijeloma i prisutnosti opekline. Uklanjanje vijaka vanjskog fiksatora nakon konsolidacije prijeloma izvodi se bez ponovnog uvođenja u anesteziju.

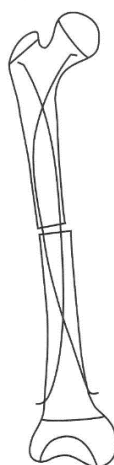


## 2. ELASTIČNA STABILNA OSTESINTEZA

Elastična stabilna osteosinteza (*eng. elastic stable intramedullary nailing, ESIN*) odličan je oblik liječenja za određene prijelome dijafize i metafize kod djece, uveden krajem 70-ih godina 20. stoljeća. Znatne prednosti ove metode, u odnosu na otvorene operacijske metode repozicije i fiksacije pločicama te čavlima i upotrebom vanjskih fiksatora, počivaju na smanjenom dodatnom oštećenju okolnih tkiva prilikom uvođenja čavala i mogućnošću brzog postoperativnog opterećenja. Cijeljenje je stimulirano mikropokretima koji su dopušteni zbog elastičnosti čavala, ali istovremeno je osigurana odgovarajuća aksijalna stabilnost. Pristupne incizije su male (odličan estetski ishod), a uklanjanje implantata je jednostavno.

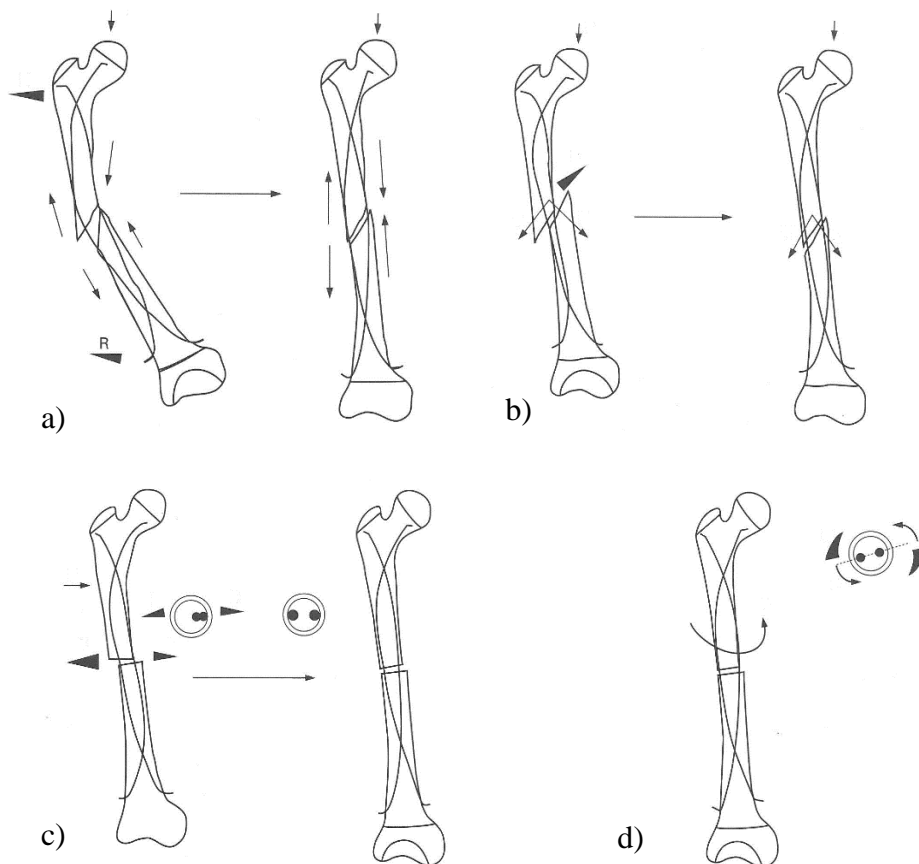
### 2.1. Biomehanika

Postupak uključuje retrogradno ili anterogradno uvođenje elastičnih čavala u medularni kanal. Biomehanički princip elastične stabilne osteosinteze osnovan je na temelju simetričnog podupiranja dvaju čavala na suprotnim stranama korteksa, stvarajući tako uporište u tri točke. Prva točka je mjesto gdje su vrhovi čavala nabijeni u metafiznoj kosti, drugu točku predstavljaju lukovi savijenih čavala koji pritišću na unutrašnji korteks, a treća je točka na mjestu insercije (Slika 20).



Slika 20. ESIN- princip uporišta u tri točke. Prema: Kaelin (2005), str. 33.

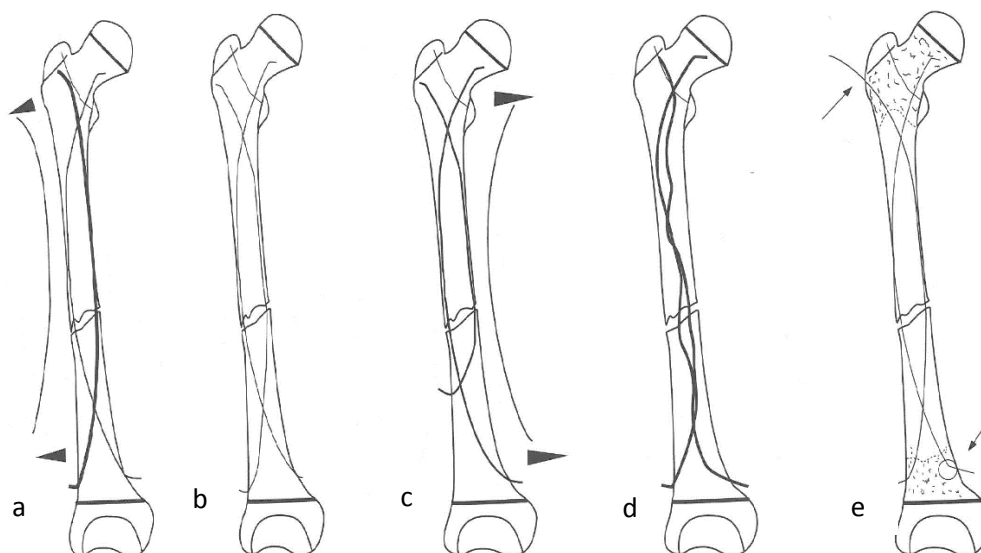
Iz toga proizlaze četiri glavne značajke: fleksijska stabilnost, aksijalna stabilnost, translacijska stabilnost i rotacijska stabilnost. Djelovanje sila na čavle uzrokuje njihovu deformaciju i razvijanje sile suprotnog smjera njihovoj elastičnoj deformaciji. Fleksijske sile savijaju čavle, koji se posljedično nastoje vratiti u početni položaj. Prilikom rotacije dva se čavla međusobno isprepliću poput opruge te nakon što je napor uklonjen, suprotstavljene sile ispravljaju deformitet. Translacijski pomaci smanjuju udaljenost vrhova čavala koji su naslonjeni na suprotnim stranama korteksa (druga točka uporišta), a prekid djelovanja sile omogućuje djelovanje elastičnih sila čavala i reponiranje ulomaka (H.G. Dietz i sur. 2006). Kod aksijalnog opterećenja pritisak u području druge točke uporišta ograničava pomak (Slika 21). Kompresijske sile i pomaci u longitudinalnoj osi pospješuju cijeljenje i konsolidaciju kosti (A. Kaelin 2005).



Slika 21. Biomehanički princip ESIN-a; a) djelovanje fleksijske sile, b) aksijalno opterećenje, c) djelovanje translacijskih sila i d) rotacijski pomaci. Prema: Kaelin (2005), str. 27.

## 2.2. Implantati i pomoćni instrumenti

Danas se primjenjuje metoda elastične stabilne osteosinteze uz korištenje titanskih elastičnih čavala ili čavala od nehrđajućeg čelika. Titanski elastični čavli implantati su izbora kod lakših pacijenata te kod prijeloma dijafize, jer kod težih pacijenata (>45 kg) mogu dovesti do nastanka angulacija i trajnog deformiteta osovine (*J.M. Weiss i sur. 2009*). Uvođenje čavala od nehrđajućeg čelika može uzrokovati perforaciju suprotnog korteksa, ali su znatno pogodniji za primjenu kod pacijenata veće tjelesne mase i za liječenje prijeloma metafize. Promjeri su za obje vrste čavala uglavnom u rasponu od 2-4 mm, sa povećanjima od 0,5 mm. Dužina može biti unaprijed određena, kod čavala sa sferičnim završetkom, ili kirurg nakon uvođenja prilagođava istu. Kod odabira promjera čavla on treba iznositi dvije trećine promjera medularnog kanala, a sam vrh čavla lagano je savinut kako bi se olakšalo uvođenje u medularni kanal. Da bi došlo do optimalnog rezultata potrebno je pridržavati se određenih načela: oba čavla trebaju biti istog promjera, potrebno je upotrebljavati čavle što je moguće većeg promjera, čavli moraju biti od istog materijala, savijanje čavala mora biti prilagođeno kosti i visini prijeloma da bi se najsnažnije elastične sile razvile na mjestu prijeloma, ulazne točke kod uvođenja moraju biti simetrično postavljene, rotacija čavala ne smije biti veća od 180° da bi se izbjeglo višestruko presavijanje i gubitak kontakta sa korteksom te vrhovi čavala moraju biti snažno fiksirani u metafizi vodeći pritom računa da se ne oštetiti priležeća ploča rasta (*A. Kaelin 2005*) (Slika 22).



*Slika 22. Pogreške kod postavljanja čavala; a- čavli različitog promjera, b- pretanki čavli, c- asimetrične ulazne točke, d- rotacija veća od 180°, e- perforacija korteksa i preveliki otvor na mjestu insercije. Prema: Kaelin (2005), str. 29.*

Pomoćni instrumenti, prema preporukama proizvođača (Treu-Instrumente, Synthes), uključuju šilo za probijanje kosti (otvor je moguće načiniti vodilicom i svrdlom), uvođač čavla s oznakama za rotaciju, čekić ili nastavak za uvođač, F-naprava za reponiranje, kliješta za rezanje čavala i forceps za vađenje implantata. Metoda se primjenjuje uz prisutnost elektronskog rendgenskog pojačivača i na ekstenzijskom stolu (*I. Bumči i sur. 2006*).

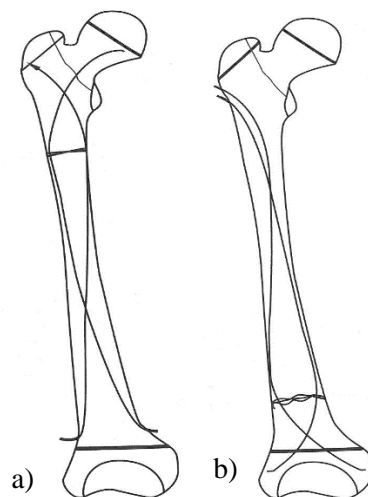
Prije odabira ove metode liječenja potrebno je razmotriti starost pacijenta, vrstu prijeloma i lokaciju istog. Donja dobna granica za ovu metodu jesu 3-4 godine starosti, dok je gornja dobna granica od 15 godina uglavnom relativna i u ovisnosti s prevelikom tjelesnom masom. Vrste prijeloma pogodne za ovu metodu liječenja jesu: poprečni prijelomi sa ili bez središnjeg ulomka, kratki i dugi kosi prijelomi, spiralni prijelomi, multifragmentarni prijelomi i patološki prijelomi sa juvenilnim koštanim cistama. Lokacije prijeloma kod kojih je moguć pristup elastičnom stabilnom osteosinezom jesu: prijelomi dijafize i distalne metafize femura, subtrohanterički prijelomi femura, u području potkoljenice to su prijelomi dijafiza i distalnih metafiza, prijelomi dijafize humerusa i suprakondilarni prijelomi humerusa, prijelomi dijafize radijusa i ulne te prijelomi vrata radijusa (*R.I. Huber i sur. 1996*).

### 3. INDIKACIJE –POJEDINI PRIJELOMI

#### 3.1. Prijelomi femura

Elastična stabilna osteosinteza trenutno je optimalna metoda liječenja poprečnih i kratkih kosih prijeloma dijafize femura kod djece od pete godine starosti pa sve do adolescncije (*T.P. Carey i sur. 1996*). Tehniku je moguće primijeniti i kod mlade, politraumatizirane djece, da bi se omogućila briga u jedinicama intenzivne skrbi i olakšao pristup drugim ozlijeđenim organskim sustavima. Metoda omogućuje kratko trajanje hospitalizacije i brzi povratak aktivnostima (*F.P. Nascimento i sur. 2010*). Posebnu pažnju treba obratiti prijelomima kod kojih se pukotina širi prema distalnoj ploči rasta, jer kod takvih primjena ESIN metode može dovesti do ozljede epifizne ploče. Metoda je kontraindicirana kod prijeloma koji zahvaćaju vrat femura i područje trohantera.

Preoperativno je potrebno napraviti anteroposteriorne i lateralne rendgenograme femura, sa prikazom koljena i zdjelice. Operacija se uvijek izvodi pod općom anestezijom, na ekstenzijskom stolu uz upotrebu rendgenskog pojačivača. U pravilu se koriste čavli što većeg mogućeg promjera, kod djece do osme godine čavli promjera 3mm, od devete do desete godine 3,5 mm, a za djecu stariju od deset godina upotrebljavaju se čavli promjera 4 mm (*A. Mahar i sur. 2007*). Prije uvođenja čavla potrebno ga je savinuti pod kutem od 30° do 45° na način da se vrh stvorenog luka, nakon uvođenja, nalazi na mjestu prijelomne pukotine (*J.N. Ligier i sur. 1988*). U liječenju prijeloma femura, ovisno o mjestu prijeloma, koriste se ascendentna ili descendentna tehnika (Slika 23).

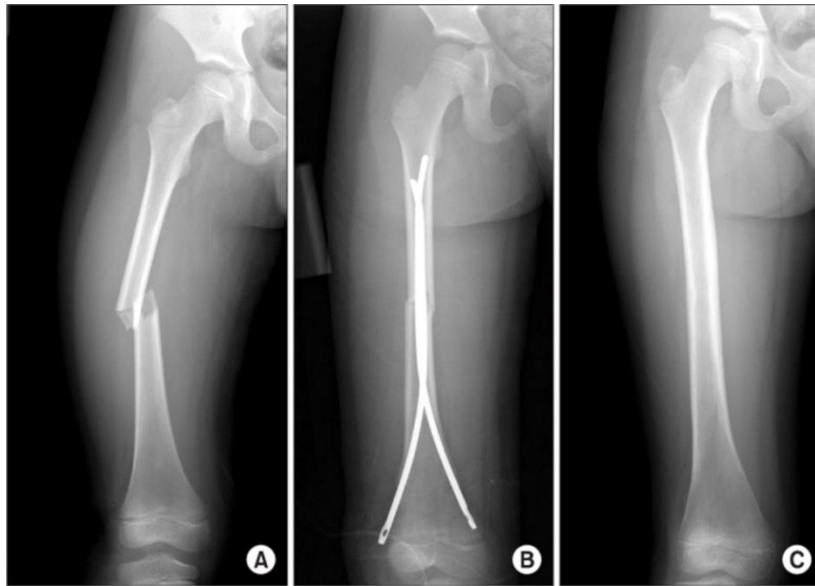


*Slika 23. ESIN a) ascendentna bilateralna tehnika, b) descendentna unilateralna tehnika. Prema: Kaelin (2005), str. 33.*

### **SUBTROHANTERIČKI I PRIJELOMI DIJAFIZE**

Za prijelome ove regije najbolje je primijeniti ascendentni bilateralan pristup (Slika 24). Prijelom se najprije reponira na ekstenzijskom stolu, potrebno je vratiti početnu dužinu uda prije uvođenja čavala. Uzdužna incizija kože postavlja se na lateralnoj i medijalnoj strani distalne metafize, 1 cm proksimalno od distalne ploče rasta. Otvori u kosti naprave se šilom u rubu incizija, 1-2 cm iznad ploče rasta (*R. Lohiya i sur. 2011*). Prvi čavao uvodi se sa strane gdje je prisutno preklapanje fragmenata te se čekićem nabija u medularni kanal preko prijelomne pukotine, namještajući ispravni položaj rotacijskim pokretima čavla. Drugi se čavao uvodi na sličan način, incizijom kože i otvorom na suprotnoj strani kosti. Ekstenzija se popušta kada su oba čavla provedena preko prijelomne pukotine u proksimalni ulomak i tada se radiografski provjerava njihov položaj. Vanjskim manipulacijama, vodeći računa da rotacijski pokreti ne nadilaze  $180^\circ$ , moguće je ispraviti prisutne angulacije. Kada se postignu odgovarajući položaji čavala u proksimalnom medularnom kanalu, isti se gurnu i učvrste u

metafizi. Krajevi čavala na mjestu uvođenja saviju se pod kutem od 90° i odrežu na razini od 1-1,5 cm ispod razine kože (J.P. Metaizeau 2004).



*Slika 24. Prijelom dijafize femura, pet godina star dječak. Fiksacija ulomaka metodom intramedularne elastične stabilne osteosinteze.*

Prije završetka operacije, noga se flektira u koljenu pod kutem od 90° i provjerava se opseg unutarnje i vanjske rotacije u kuku. U slučaju nepravilnosti neophodno je ponoviti operativni postupak i ispraviti ih.

### **PRIJELOMI DISTALNE METAFIZE**

Descendentna monolateralna tehnika bolja je za prijelome distalne trećine femura (Slika 23.b). Ovakve prijelome moguće je reponirati bez ekstenzijskog stola. Incizija dugačka 5-6 cm napravi se dva cm ispod velikog trohantera na lateralnoj strani natkoljenice. Kod monolateralne tehnike, dva se otvora u kosti nalaze na istoj strani unutar rubova incizije. Dva se čavla postave i postepeno uvode niz medularni kanal do ruba prijelomne pukotine. Tada se prijelom reponira i čavli nabiju u distalni koštani ulomak sve dok se ne učvrste u području epifize. Distalno se čavli razilaze te se svaki od njih učvrsti u jednom kodilu. Na mjestu

insercije vrh se čavla savije pod pravim kutem i odreže 1-2 cm od kosti (*J.P. Metaizeau 2004*).

Kod primjene elastične stabilne osteosinteze nije potrebna postoperativna imobilizacija, a fizikalna terapija moguća je od prvog dana nakon operacije s ciljem povratka pokretljivosti koljenog zgloba, jačanje mišića kvadricepsa i hodanje bez opterećenja uz pomoć štake. Ako kontrolni rendgenogrami pokazuju odgovarajuću konsolidaciju prijeloma nakon šest tjedana, dopušteno je puno opterećenje noge. Čavli se uklanjaju nakon tri do šest mjeseci. Kod određenog broja pacijenata, na mjestu gdje se pod kožom nalazi vršak čavla, javlja se bol uz ograničenje pokretljivosti koljenog zgloba, iritacija, a moguća je i penetracija kože (*B.K. Bhuyan i sur. 2014; A. Nisar i sur. 2013*). Komplikacije mogu biti i posljedica pogreške operatera, a uključuju: probijanje ploče rasta, odabir čavala krivog promjera, primjena prekratkih čavala i asimetrično postavljene ulazne točke u kosti (*J.P. Metaizeau 2004*).

### **3.2. Prijelomi podlaktice**

Elastična stabilna osteosinteza indicirana je kod prijeloma dijafize kostiju podlaktice i kod sekundarnih pomaka nakon primjene drugih metoda liječenja. Ostale indikacije uključuju ponovljene prijelome, višestruke prijelome kod politraumatiziranih pacijenata, komplicirane prijelome te patološke prijelome povezane sa cerebralnom paralizom i osteogenesis imperfectom (*P. Lascombes i sur. 1990*). Izolirani prijelomi jedne kosti podlaktice uglavnom se zbrinjavaju konzervativno bez operacijske stabilizacije, dok je nestabilne prijelome tipa Monteggia (proksimalni prijelom ulne uz iščašenje glavice radijusa) moguće fiksirati uz upotrebu jednog čavla (*B.G. Beutel i sur. 2014*).

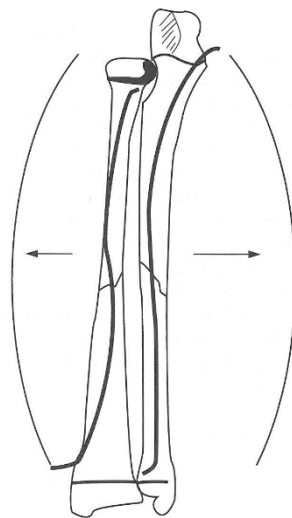
Bitno je preoperativno napraviti detaljan neurovaskularni pregled, zbog moguće prisutnosti ozljede radijalnog živca i nastanka kompartment sindroma (*D. Cumming i sur.*



2008). Prije operacije naprave se anteroposteriorni i lateralni rendgenogrami podlaktice uključujući područje lakatnog i ručnog zgloba. Repozicija ulomaka prije fiksacije postiže se uz pomoć različitih manevara, a u slučaju težih dislokacija (npr. glavice radijusa) repozicija se zadržava Kirschner-ovom žicom (L. Tarallo i sur. 2003). Promjer odabranih čavala treba iznositi dvije trećine najužeg dijela medularnog kanala pojedine kosti, a promjeri trebaju biti slični (S. Luhmann i sur. 1988).

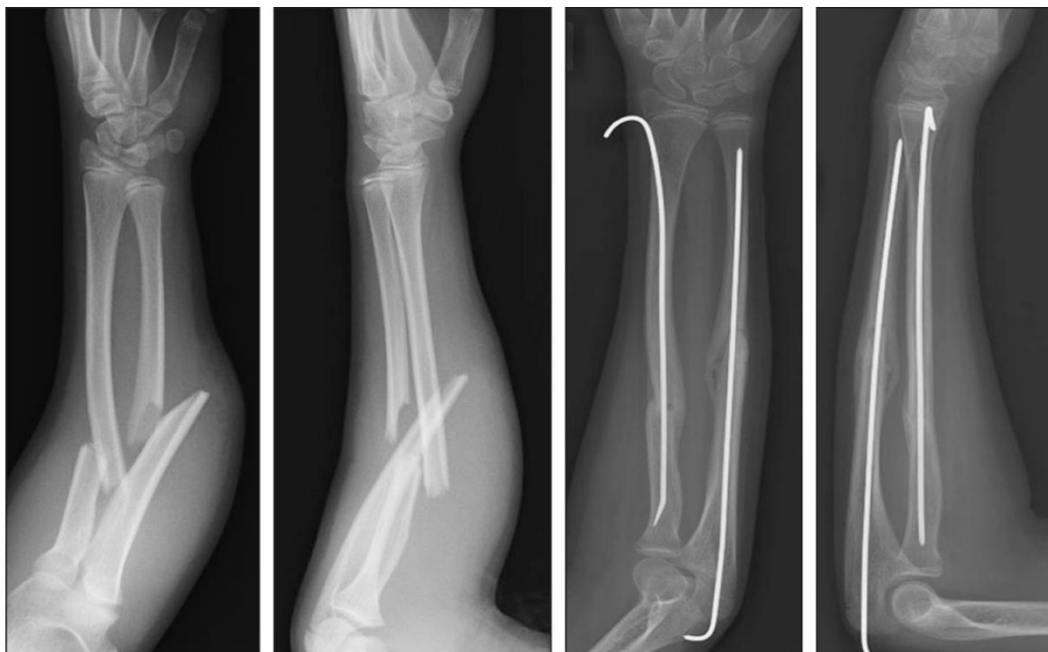### **PRIJELOMI DIJAFIZE RADIJUSA I ULNE**

U području podlaktice prisutne su dvije kosti, radijus i ulna, koje zahvaljujući djelovanju interosealne membrane djeluju kao jedinstvena biomehanička cijelina. Ta se posebnost koristi prilikom elastične stabilne osteosinteze, kada se po jedan čavao uvodi u svaku kost te se postiže uporište u tri točke pomoću interoselane membrane koja je napeta i tako stabilizira ulomke (Slika 25).



*Slika 25. Elastična stabilna osteosinteza prijeloma dijafize ulne i radijusa. vrhovi čavala okrenuti su jedan prema drugome, interosealna membrana je napeta. Prema: Kaelin (2005), str. 15.*

Kod ovakvih prijeloma radijusu se pristupa ascendentnim, a ulni descendentnim pristupom. Ulazna točka za radijus nalazi se anterolateralno, dva cm proksimalno od distalne ploče rasta. Bitno je prikazati površinsku granu radijalnog živca da bi se izbjegla ozljeda tog osjetnog ogranka. Ulazna točka za ulnu nalazi se na posterolateralnoj strani olekranona, oko dva cm distalno od apofize. Prije uvođenja čavli se saviju, u smjeru vrška za 20° do 30°. Prvo se uvodi čavao u kost koju je lakše reponirati tako da se gurne jedan do dva cm u suprotni koštani ulomak, na taj način se održava repozicija, a istovremeno olakšava uvođenje drugog čavla (*M.L. Vopat i sur. 2014*). Kada je postignut zadovoljavajući položaj kosti, čavli se nabiju u suprotne metafize. Čavli se rotiraju na način da su njihovi vrhovi okrenuti jedan prema drugome što osigurava napetost interosealne membrane i dodatnu stabilizaciju ulomaka. Krajevi čavala se odrežu oko pet mm od kosti, a rana sašije (*D. Richter i sur. 1998*) (Slika 26).



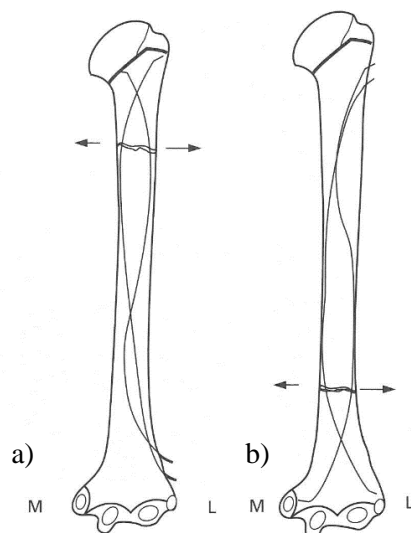
*Slika 26. Liječenje prijeloma dijafize obje kosti podlaktice, metodom elastične stabilne osteosinteze.*

Izolirani prijelomi vrata ili glavice radijusa mogu se liječiti fiksacijom jednim čavlom, koji se uvodi ascendentnim putem, na isti način kao i kod udruženih prijeloma dijafize radijusa i ulne (*H. Cai i sur. 2014; J.M. Flynn i sur. 2002*).

Ruka se najčešće imobilizira udlagom, a puna aktivnost dopuštena je kada je na kontrolnim rendgenogramima utvrđen kontinuitet korteksa. Zbog rizika od refrakture, čavli se uklanjaju najranije nakon šest mjeseci (*E.A. Gorter i sur. 2011*). Glavna komplikacija koja se javlja je iritacija kože na mjestu gdje se nalazi odrezani kraj čavla (*F.F. Fernandez i sur. 2010*).

### **3.3. Prijelomi humerusa**

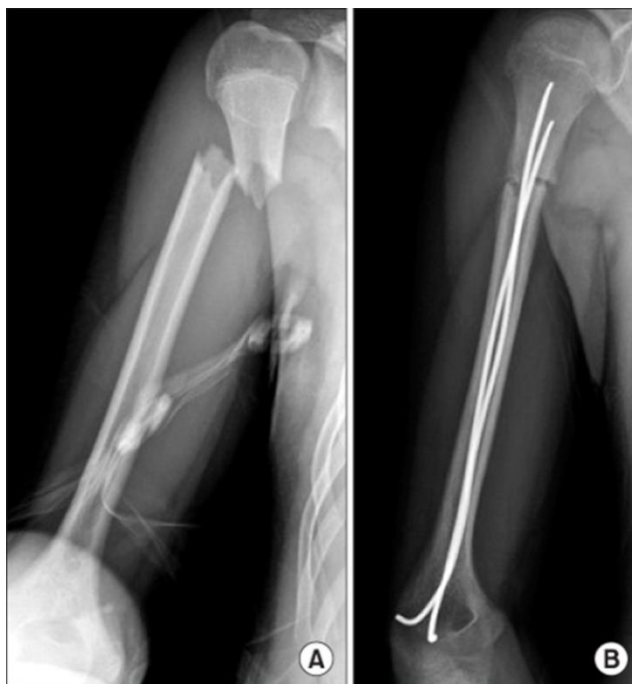Većina prijeloma humerusa kod djece se liječi konzervativno, zatvorenom repozicijom i imobilizacijom. Elastična stabilna osteosinteza indicirana je kod nestabilnih prijeloma, koje je teško reponirati poglavito u adolescenata, i kod politraumatiziranih pacijenata (*M. Barry i sur. 2004*). Preoperativno naprave se anteroposteriorni i lateralni rendgenogrami ramenog i lakatnog zgloba. Važno je detaljno pregledati zahvaćenu ruku da bi se isključila ozljeda radijalnoga živca. U fiksaciji prijeloma moguća je primjena ascendentnog ili descendentog pristupa, ovisno o lokalizaciji prijeloma (Slika 27).



Slika 27. Elastična stabilna osteosinteza prijeloma humerusa, a) ascendentni pristup kod proksimalnog prijeloma, b) descendentni pristup kod prijeloma distalne trećine dijafize. Prema: Kaelin (2005), str.37.

### **PRIJELOMI PROKSIMALNE I SREDNJE TREĆINE DIJAFIZE HUMERUSA**

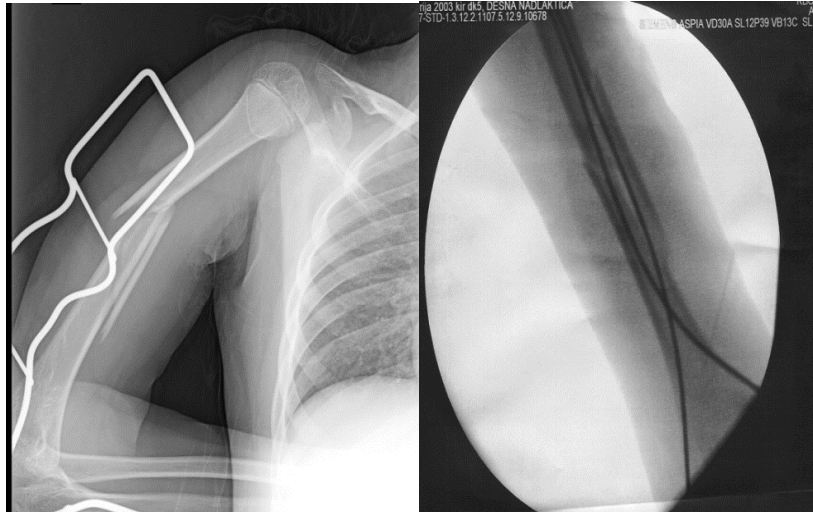
Za liječenje ovih prijeloma koristi se ascendentna unilateralna metoda. Incizija se postavlja iznad lateralnog epikondila, jer kod medijalnog pristupa postoji rizik ozljede ulnarnog živca (R. Eberl i sur. 2011). Unutar rubova incizije učini se trapanacija kosti, distalni otvor smješta se 1-2 cm iznad epifizne ploče rasta, a drugi se otvor nalazi 2 cm proksimalnije (X. Wang i sur., 2014). Kada uvedeni čavli dostignu mjesto prijeloma bitno je paziti da se ne pomaknu posteriorno i ekstramedularno jer je tada moguća ozljeda radijalnog živca. Kada je postignut željeni položaj čavala, njihovi se vrhovi učvrste u suprotne strane proksimalne metafize humerusa (R.A. Rajan i sur. 2008; G. Zatti i sur. 1998) (Slika 28).



*Slika 28. a) Poprečni prijelom proksimalnog humerusa, b) fiksacija metodom elastične stabilne osteosinteze.*

### **PRIJELOMI DISTALNE TREĆINE DIJAFIZE HUMERUSA**

Prijelomi distalnog humerusa liječe se descendentnim unilateralnim pristupom (Slika 29). Incizija i dva otvora u kosti, za inserciju čavala, smještaju se na lateralnu stranu proksimalnog humerusa, ispod mjesta insercije deltoidnog mišića. Prvi se čavao usmjerava prema lateralnom, a drugi je usmjeren prema medijalnom epikondilu. Kao i kod ascendentnog pristup izrazito je bitno paziti da ne dođe do posteriorne dislokacije žice i ozljede radijalnog živca.



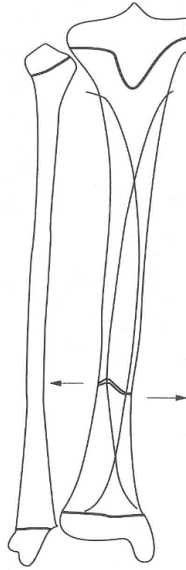
Slika 29. Višeiverni prijelom dijafize humerusa, fiksacija elastičnom stabilnom osteosintezom.

Postoperativno se ruka najčešće imobilizira udlagom, a puno opterećenje dopušteno je nakon šest do osam mjeseci, uspostavom kontinuiteta kosti. Implantati se uklanjaju najranije četiri mjeseca nakon operacije.

### 3.4. Prijelomi potkoljenice

Prijelomi kostiju potkoljenice ili izolirani prijelomi tibije uglavnom se liječe konzervativno. Elastična stabilna osteosinteza tibije indicirana je u slučaju nestabilnih prijeloma koje je teško reponirati konzervativnim metodama i kod politraumatiziranih pacijanata sa ozljedom glave (*J. Griffet i sur. 2011*). Komplikacije nakon fiksacije prijeloma tibije ESIN metodom javljaju se češće nego kod drugi kosti. Razlog tome je velika asimetrija u debljini kosti između tibije i fibule i trokusti oblik medularnog kanala tibije zbog čega čavli ne pružaju optimalnu stabilnost po principu uporišta u tri točke (*D.E. Deakin i sur. 2010*).

Preoperativna obrada uključuje anteroposteriorne i lateralne rendgenograme potkoljenice sa prikazom koljenog zloba i gležnja. Prilikom fiksacije uglavnom se koristi descendentni bilateralni pristup (Slika 30), iznimno je kod distalnih prijeloma dijafize moguć ascendentni pristup (*S. Kuhn i sur. 2014*).



*Slika 30. Elastična stabilna osteosinteza prijeloma dijafize tibije, descendentni pristup.  
Prema: Kaelin (2005), str. 39.*

Incizije i otvori u kosti naprave se na medijalnoj i lateralnoj strani oko dva cm distalno od proksimalne ploče rasta, pazeći pritom da se ista ne ošteti. Prvi se čavao uvodi s medijalne strane tako da njegov vrh bude usmjeren prema medijalnom maleolu, a drugi se uvodi s lateralne strane prema lateralnom maleolu. Kod uvođenja lateralnog čavla postoji rizik od ozljede lateralnog poplitealnog živca. Vrhovi čavala trebaju biti lagano okrenuti posteriorno radi fiziološke zakrivljenosti tibije (*T. O'brien i sur. 2004*). Postoperativno je zbog nestabilnosti često potrebna imobilizacija sadrenim zavojem u trajanju od četiri tjedna. Postepeno opterećenje noge dopušteno je četiri tjedna nakon operacije, a čavli se uklanjaju najranije nakon šest mjeseci. Od komplikacija moguće je zakašnjelo srastanje, nesrastanje prelomljenih ulomaka i refraktura (*E.A. Gorter i sur. 2011*). Na mjestu uvođenja medijalnog čavla javljaju se kao komplikacije: bursitis, iritacija i perforacija kože (*A. Nisar i sur. 2013*).

#### 4. POSEBNE INDIKACIJE

Elastična stabilna osteosinteza odlična je metoda fiksacije patoloških prijeloma, nastalih zbog povećane krhkosti kosti. Stanja kod kojih se najčešće koristi ova vrsta fiksacije jesu osteogenesis imperfecta, cerebralna paraliza, juvenilne koštane ciste i neuromuskularne bolesti (*N.C. Vining i sur. 2010; M. Gothner i sur. 2012*).

Kod osteogenesis imperfecte postavljeni implantati se ne uklanjaju nakon srastanja ulomaka, na taj način čavli osiguravaju fiksaciju, ali i sprječavaju ponovne prijelome. Treba imati na umu da je medularni kanal izrazito uzak pa je neophodno koristiti čavle manjeg promjera. Postavljeni čavli trebaju biti što duži kako bi mogli pratiti rast kosti.

Metode postavljanja intramedularnih čavala kod prijeloma dijafize povezanih sa cerebralnom paralizom i neuromuskularnim bolestima iste su kao i kod nepatoloških prijeloma. I u ovom slučaju čavli se trajno ostavljaju intramedularno kako bi spriječili ponovne prijelome. Elastična stabilna osteosinteza skraćuje hospitalizaciju i omogućava brzu mobilizaciju, što je vrlo važno kod ovih pacijenata (*H. Huber i sur. 2012*).

Kod juvenilnih koštanih cista intramedularna stabilna elastična osteosinteza pomaže pri liječenju i izbjegavanju patoloških prijeloma (*J.J. Masquijo i sur. 2008*).



## 5. KONTRAINDIKACIJE

Intramedularna fiksacija metodom elastične stabilne osteosinteze kontaindicirana je kod pretilice djece, jer čavli i najvećeg promjera u odnosu na širinu medularnog kanala, ne pružaju dovoljnu potporu i pod djelovanjem opterećenja veliki je rizik stvaranja trajnog deformiteta i angulacije na mjestu prijeloma (*R.A.K. Reynolds i sur. 2012*). Donja dobna granica za operaciju je četiri godine zbog uskog medularnog kanala koji je uzrok poteškoćama prilikom uvođenja čavala, ali i velikog potencijala pregradnje i remodeliranja koji omogućuje konzervativno zbrinjavanje velikog broja prijeloma u toj populaciji. Kod liječenja intraartikularnih prijeloma kod djece uglavnom je potrebna otvorena repozicija i fiksacija vijcima, jer ESIN metoda ne pruža odgovarajuću fiksaciju i stabilizaciju.

## **6. ZAHVALE**

Zahvaljujem svom mentoru, prof.dr.sc. Anku Antabaku, na pruženoj pomoći tijekom izrade diplomskog rada.

Za izradu ilustracija, koje su dio moga diplomskog rada zahvaljujem se gospodinu Hrvoju Šurmanoviću.

Od srca zahvaljujem roditeljima na pruženoj potpori tijekom studija.

## 7. LITERATURA

1. AO/OTA Fracture and Dislocation Classification, by AO Foundation. [aotrauma.aofoundation.org/Structure/education/self-directed-learning/reference-materials/classifications/Pages/ao-ota-classification.aspx](http://aotrauma.aofoundation.org/Structure/education/self-directed-learning/reference-materials/classifications/Pages/ao-ota-classification.aspx).
2. AO Principles of Fracture Management, by AO Foundation. [https://www2.aofoundation.org/wps/portal/!ut/p/a0/04\\_Sj9CPykssy0xPLMnMz0vMAfGjzOKN\\_A0M3D2DDbz9\\_UMMDRyDXQ3dw9wMDAx8jfULsh0VAdAsNSU!/?b one=Humerus&segment=Distal&soloState=lyteframe&contentUrl=srg/popup/further\\_reading/PFxM2/4461\\_Ped\\_fxs\\_DistHum.jsp](https://www2.aofoundation.org/wps/portal/!ut/p/a0/04_Sj9CPykssy0xPLMnMz0vMAfGjzOKN_A0M3D2DDbz9_UMMDRyDXQ3dw9wMDAx8jfULsh0VAdAsNSU!/?b one=Humerus&segment=Distal&soloState=lyteframe&contentUrl=srg/popup/further_reading/PFxM2/4461_Ped_fxs_DistHum.jsp).
3. Barry M, Paterson JMH (2004) Flexible intramedullary nails for fractures in children. *J Bone Joint Surg [Br]*; 86-B:947-53.
4. Bazzi AA, Brooks JT, Jain A, Ain MC, Tis JE, Sponseller PD (2014) Is nonoperative treatment of pediatric type I open fractures safe and effective? *J Child Orthop*; 8(6):467-471. doi:10.1007/s11832-014-0616-x.
5. Beutel Bryan G., Klifto Cristopher S., Chu Alice (2014) Percutaneous reduction and flexible intramedullary nailing for Monteggia fracture in a skeletally mature patient. *Int J Surg Case Rep*; 5(12):1261-4.
6. Bhuyan BK, Singh MS (2014) Titanium elastic nailing in pediatric femoral diaphyseal fractures in the age group of 5–16 years – A short term study. *J Clin Orthop Trauma*; 5(4):203-210. doi:10.1016/j.jcot.2014.08.001.
7. Brown D, Fisher E (2004) Femur Fractures in Infants and Young Children. *Am Public Health*; 94(4):558-60.

8. Bumči I, Leko M, Vlahović T, Cigit I, Vrtar Z, Vrdoljak O, Žganjer M, Miličić G (2006) Postupnik operativnog liječenja prijeloma dugih kostiju u djece titanovim elastičnim čavlima. *Paediatr Croat*; 50(3);26-30.
9. Cai H, Wang Z, Cai H (2014) Prebending of a Titanium Elastic Intramedullary Nail in the Treatment of Distal Radius Fractures in Children. *Int Surg*;99(3):269-275. doi:10.9738/INTSURG-D-13-00065.1.
10. Canale ST (2003) Fractures and dislocations in children. In: *Operative Orthopedics, Campbell*. (Ed), Mosby, Philadelphia.
11. Carey TP, Galpin RD (1996) Flexible intramedullary nail fixation of pediatric femoral fractures. *Clin Orthop*; 332:110-8.
12. Cumming D, Mfula N, Jones JWM (2008) Paediatric forearm fractures: the increasing use of elastic stable intra-medullary nails. *Int Orthop*;32(3):421-423. doi:10.1007/s00264-007-0334-9.
13. Deakin DE, Winter H, Jain P, Bache CE (2010) Malunion following flexible intramedullary nails for tibial and femoral fractures in adolescents. *J Child Orthop*; 4(6): 571–7.
14. Dietz H.G, Schmittenbecher P.P, Slongo T, Wilkins K.E (2006) *AO manual of fracture management: Elastic Stable Intramedullary Nailing (ESIN) in Children*. New York: Thieme.
15. Eberl R, Eder C, Smolle E, Weinberg AM, Hoellwarth ME, Singer G (2011) Iatrogenic ulnar nerve injury after pin fixation and after antegrade nailing of supracondylar humeral fractures in children. *Acta Orthop*;82(5):606-609. doi:10.3109/17453674.2011.623574.

16. Fernandez FF, Langendörfer M, Wirth T, Eberhardt O (2010) Failures and complications in intramedullary nailing of children's forearm fractures. *J Child Orthop*; 4(2):159-67.
17. Flynn, John M, et al. (2002) The operative management of pediatric fractures of the upper extremity. *J Bone Joint Surg*; 84.11: 2078-89.
18. Gorter EA, Vos DI, Sier CFM, Schipper IB (2011) Implant removal associated complications in children with limb fractures due to trauma. *Eur J Trauma Emerg Surg*; 37(6):623-627. doi:10.1007/s00068-011-0087-4.
19. Gothner M, Dudda M, Schildhauer TA, Klapperich T (2012) Salvage procedures in lower-extremity trauma in a child with hereditary motor and sensory neuropathy type I: a case report. *J Med Case Rep*; 6:276. doi:10.1186/1752-1947-6-276.
20. Griffet J, Leroux J, Boudjouraf N, Abou-Daher A, el Hayek T (2011) Elastic stable intramedullary nailing of tibial shaft fractures in children. *J Child Orthop*; 5(4):297-304.
21. Hedström EM, Svensson O, Bergström U, Michno P (2010) Epidemiology of fractures in children and adolescents: Increased incidence over the past decade: a population-based study from northern Sweden. *Acta Orthop*; 81(1):148-53. doi:10.3109/17453671003628780.
22. Huber H, André G, Rumeau F, Journeau P, Haumont T, Lascombes P (2012) Flexible intramedullary nailing for distal femoral fractures in patients with myopathies. *J Child Orthop*; 6(2):119-123. doi:10.1007/s11832-012-0399-x.
23. Huber RI, Keller HW, Huber PM, Rehm KE (1996) Flexible intramedullary nailing as fracture treatment in children. *J Pediatr Orthop*; 16:602-5.

24. Jawadi AH, Abdul-Samad A (2007) Intramedullary Kirschner wire (K-wire) fixation of femoral fracture in children. *J Child Orthop*; 1(5):277-280. doi:10.1007/s11832-007-0049-x.
25. Joeris A, Lutz N, Wicki B, Slongo T, Audigé L (2014) An epidemiological evaluation of pediatric long bone fractures- a retrospective cohort study of 2716 patients from two Swiss tertiary pediatric hospitals. *BMC Pediatr*;14:314. doi:10.1186/s12887-014-0314-3.
26. Johnstone EW, Forster BK (2001) The biologic aspects of children's fractures. U: Beaty JH, Kasser JR, Rockwood and Wilkins' fractures in children. Philadelphia: J.B. Lippincott Co.
27. Kaelin A. (2005) Elastic stable intramedullary nailing of diaphyseal fractures in children. U:Lemaire R, Scott J, Horan F, Villar R, European Instructional Course Lectures. London: The British Editorial Society of Bone and Joint Surgery.
28. Kraus R, Wessel L (2010) The Treatment of Upper Limb Fractures in Children and Adolescents. *Dtsch Ärztebl Int*; 107(51-52):903-910. doi:10.3238/arztebl.2010.0903.
29. Kuhn S, Appelmann P, Mehler D, Pairon P, Rommens PM (2014) Retrograde Tibial Nailing: a minimally invasive and biomechanically superior alternative to angle-stable plate osteosynthesis in distal tibia fractures. *J Orthop Surg Res*;9:35. doi:10.1186/1749-799X-9-35.
30. Lascombes P, Prevot J, Ligier JN (1990) Elastic stable intramedullary nailing in forearm shaft fractures in children: 85 cases. *J Pediatr Orthop*; 10:167-71.
31. Li WC, Xu RJ (2012) Comparison of Kirschner wires and AO cannulated screw internal fixation for displaced lateral humeral condyle fracture in children. *Int Orthop*;36(6):1261-1266. doi:10.1007/s00264-011-1452-y.

32. Ligier JN, Métaizeau JP, Prévot J, Lascombes P. (1988) Elastic stable intramedullary nailing of femoral shaft fractures in children. *J Bone Joint Surg [Br]*; 70-B:74-7.
33. Lohiya R, Bachhal V, Khan U, Kumar D, Vijayvargiya V, Sankhala SS, Bhargava R, Jindal N (2011) Flexible intramedullary nailing in paediatric femoral fractures. A report of 73 cases. *J Orthop Surg Res*; 6:64. doi:10.1186/1749-799X-6-64.
34. Luhmann S, Gordon JE, Schoenecker PL (1988) Intramedullary fixation of unstable both-bone forearm fractures in children. *J Pediatr Orthop*; 18:451-6.
35. Mahar A, Sink E, Faro F, Oka R, Newton PO (2007) Differences in biomechanical stability of femur fracture fixation when using titanium nails of increasing diameter. *J Child Orthop*;1(3):211-215. doi:10.1007/s11832-007-0040-6.
36. Masquijo JJ, Baroni E, Miscione H (2008) Continuous decompression with intramedullary nailing for the treatment of unicameral bone cysts. *J Child Orthop*; 2(4):279-283. doi:10.1007/s11832-008-0114-0.
37. Meling T, Harboe K, Enoksen CH, Aarflot M, Arthursson AJ, Søreide K (2013) Reliable classification of children's fractures according to the comprehensive classification of long bone fractures by Müller. *Acta Orthop*; 84(2):207-12. doi:10.3109/17453674.2012.752692.
38. Métaizeau JP (2004) Stable elastic intramedullary nailing for fractures of the femur in children. *J Bone Joint Surg [Br]*; 86-B:954-7.
39. Narsaria N, Singh AK, Arun GR, Seth RRS (2014) Surgical fixation of displaced midshaft clavicle fractures: elastic intramedullary nailing versus precontoured plating. *J Orthop Traumatol*; 15(3):165-71. doi:10.1007/s10195-014-0298-7.
40. Nascimento FP, Santili C, Akkari M, Waisberg G, Reis Braga S dos, de Barros Fucs PMM (2010) Short hospitalization period with elastic stable intramedullary nails in the

treatment of femoral shaft fractures in school children. *J Child Orthop*;4(1):53-60.  
doi:10.1007/s11832-009-0227-0.

41. Nisar A, Bhosale A, Madan SS, Flowers MJ (2013) Complications of Elastic Stable Intramedullary Nailing for treating paediatric long bone fractures. *J Othop*; 10(1):17-24.
42. O'Brien T, Weisman DS, Ronchetti P, Piller CP, Maloney M (2004) Flexible titanium nailing for the treatment of the unstable pediatric tibial fracture. *J Pediatr Orthop*; 24:601-9.
43. Ozcan M, Memisoglu S, Copuroglu C, Saridogan K (2010) Percutaneous Kirschner Wire fixation in distal radius metaphyseal fractures in children: does it change the overall outcome? *Hippokratia*;14(4):265-70.
44. Rajan RA, Hawkins KJ, Metcalfe J, Konstantoulakis C, Jones S, Fernandes J (2008) Elastic stable intramedullary nailing for displaced proximal humeral fractures in older children. *J Child Orthop*; 2(1):15-9.
45. Reynolds RAK, Legakis JE, Thomas R, Slongo TF, Hunter JB, Clavert J-M (2012) Intramedullary nails for pediatric diaphyseal femur fractures in older, heavier children: early results. *J Child Orthop*; 6(3):181-188. doi:10.1007/s11832-012-0404-4.
46. Richter D, Ostermann PAW, Ekkernkamp G (1998) Elastic intramedullary nailing: A minimally invasive concept in the treatment of unstable forearm fractures in children. *J Pediatr Orthop*; 18:457-61.
47. Sahu R (2013) Percutaneous K-Wire Fixation for Femur Shaft Fractures in Children: A Treatment Concepts for Developing Countries. *Ann Med Health Sci Res*; 3(2):197-201. doi:10.4103/2141-9248.113661.



48. Schurz M, Binder H, Platzer P, Schulz M, Hajdu S, Vécsei V (2010) Physeal injuries of the distal tibia: long-term results in 376 patients. *Int Orthop*; 34(4):547-52. doi:10.1007/s00264-009-0851-9.
49. Slongo T, Audigé L, AO Pediatric Classification Group (2007) AO Pediatric Comprehensive Classification of Long-Bone Fractures (PCCF). Brochure AO Education, AO Publishing, Switzerland.
50. Smailji M, Maričić A, Kvesić A, Martinović V (2009) Incidencija prijeloma kostiju lokomotornog aparata u djece i adolescenata. *Medicina*; 45(4):358-68.
51. Tarallo L, Mugnai R, Fiacchi F, Capra F, Catani F (2013) Management of displaced radial neck fractures in children: percutaneous pinning vs. elastic stable intramedullary nailing. *J Orthop Traumatolo*;14(4):291-7. doi:10.1007/s10195-013-0252-0.
52. The Royal Children's Hospital Melbourne, Clinical Practice Guidelines. [http://www.rch.org.au/clinicalguide/guideline\\_index/fractures/Distal\\_radius\\_and\\_or\\_u\\_lna\\_metaphyseal\\_fractures\\_Emergency\\_Department\\_setting/](http://www.rch.org.au/clinicalguide/guideline_index/fractures/Distal_radius_and_or_u_lna_metaphyseal_fractures_Emergency_Department_setting/).
53. Vining NC, Goldberg MJ, Lascombes P (2010) Flexible intramedullary nailing in children: the Nancy University manual: Springer-Verlag, Berlin, Heidelberg, 2010 (originally published in French: “Embrochage Centromédullaire Eastique Stable” by Pierre Lascombes; Elsevier Masson SAS, 2006). *J Child Orthop*;4(5):477-8. doi:10.1007/s11832-010-0278-2.
54. Von Laer L (2004) Pediatric Fractures and Dislocationes. Stuttgart :Thieme.
55. Vopat ML, Kane PM, Christino MA, et al. (2014) Treatment of Diaphyseal Forearm Fractures in Children. *Orthop Rev*;6(2):5325. doi:10.4081/or.2014.5325.
56. Wang X, Shao J, Yang X (2014) Closed/open reduction and titanium elastic nails for severely displaced proximal humeral fractures in children. *Int Orthop*;38(1):107-10. doi:10.1007/s00264-013-2122-z.

57. Weiss JM, Choi P, Ghatan C, Skaggs DL, Kay RM (2009) Complications with flexible nailing of femur fractures more than double with child obesity and weight >50 kg. *J Child Orthop*; 3(1):53-58. doi:10.1007/s11832-008-0149-2.
58. Witney-Lagen C, Smith Ch, Walsh G (2013) Soft cast versus rigid cast for treatment of distal radius buckle fractures in children. *Injury*; 44(4): 508–13.
59. Zatti G, Teli M, Ferrario A, Cherubino P (1998) Treatment of closed humeral shaft fractures with intramedullary elastic nails. *J Trauma*; 45:1046-50.

## 8. ŽIVOTOPIS

Rođena sam 04.12.1991. u Pieve di Cadore-u (BL), Italija. Osnovnu školu I-IV razred završila sam u Osnovnoj školi Vigo di Cadore u Italiji, dok V-VIII razred završavam u Karlovcu, Osnovna škola Dubovac. U Karlovcu pohađam i Karlovačku opću gimnaziju, koju završavam s odličnim uspjehom. Sa 17 godina, 2009. godine upisujem Medicinski fakultet u Zagrebu. U slobodno vrijeme volontiram u udruzi „Jak kao Jakov“ koja se bavi humanitarnim radom i pomoći roditeljima djece oboljele od malignih bolesti. 2010.godine sudjelovala sam na 10. ZIMSU-u u Zagrebu. Sudjelovala sam 2013.godine u studentskoj razmjeni u sklopu koje sam radila četiri tjedna u Dječjoj bolnici Benha u Egiptu i bila uključena u rad Odjela tropske medicine.