

Prva biopsija mozga u Hrvatskoj vođena neuronavigacijom

Rotim, Krešimir; Sajko, Tomislav; Šumonja, Ilijana

Source / Izvornik: *Liječnički vjesnik*, 2017, 139, 388 - 391

Journal article, Published version

Rad u časopisu, Objavljena verzija rada (izdavačev PDF)

Permanent link / Trajna poveznica: <https://um.nsk.hr/um:nbn:hr:105:953514>

Rights / Prava: [In copyright](#) / [Zaštićeno autorskim pravom](#).

Download date / Datum preuzimanja: **2024-10-06**



Repository / Repozitorij:

[Dr Med - University of Zagreb School of Medicine Digital Repository](#)



**PRVA BIOPSIJA MOZGA U HRVATSKOJ
VOĐENA NEURONAVIGACIJOM**

FIRST FRAMELESS NEURONAVIGATION GUIDED BRAIN BIOPSY IN CROATIA

KREŠIMIR ROTIM, TOMISLAV SAJKO, ILIJANA ŠUMONJA*

Deskriptori: Biopsija – instrumentarij, metode; Moždani tumori – dijagnoza, patologija; Neuronavigacija; Stereotaktičke tehnike

Sažetak. U članku predstavljamo biopsiju mozga vođenu neuronavigacijom, prvi put izvedenu u Republici Hrvatskoj. Napredak tehnologije donosi nam mogućnost uzimanja uzoraka bez uporabe stereotaktičkog okvira, kontrolirajući položaj biopsijske igle s pomoću neuronavigacijskog uređaja. Pri izvođenju biopsije bez fiksnog okvira rabili smo kirurški navigacijski sustav Medtronic StealthStation® S7®. Zglobni krak Vertek® i uređaj za precizno usmjeravanje upotrijebljeni su za rigidnu i preciznu fiksaciju trajektorija igle. Biopsija bez uporabe stereotaktičkog okvira, pod kontrolom neuronavigacije, pokazala se pouzdanom metodom u pogledu vizualizacije prilikom planiranja trajektorija, uz mogućnost odabira višestrukih ciljnih točaka biopsije, a iziskuje manje vremena od biopsije uz uporabu stereotaktičkog okvira.

Descriptors: Biopsy – instrumentation, methods; Brain neoplasms – diagnosis, pathology; Neuronavigation; Stereotaxic techniques

Summary. First case of frameless neuronavigation guided brain biopsy performed in Croatia is presented. Neuronavigation developing technology enables tissue sample acquiring with a frameless, image-guided technique with visual control of the biopsy needle. Frameless stereotactic brain biopsy was performed using the Medtronic StealthStation® S7® surgical navigation system. The Articulating Arm and the Precision Aiming Device were used for precise and rigid fixation of the needle trajectory. Compared to the frame-based stereotactic procedure, frameless stereotactic biopsy method offers superior visualisation in trajectory planning, multiple target choosing and is a time-saving procedure.

Liječ Vjesn 2017;139:388–391

Biopsija mozga nuždan je postupak za dobivanje histološke dijagnoze u slučajevima kada se resekcija patološke tvorbe u mozgu zbog bilo kojeg razloga ne preporučuje. Biopsija se može učiniti na dva načina: koristeći se stereotaktičkim okvirom ili s pomoću neuronavigacijskog uređaja.

Postupci uz uporabu stereotaktičkog okvira još se smatraju standardnom metodom u funkcionalnoj neurokirurgiji. Ipak, napredak neuronavigacijske tehnologije omogućuje nam dobivanje uzorka bez upotrebe stereotaktičkog okvira.

Nekoliko studija usporedilo je navedene dvije metode i nisu nađene bitne razlike u broju dijagnostički pozitivnih uzoraka, morbiditetu i mortalitetu.^{1–4} Naprotiv, biopsija vođena navigacijom pokazala se sigurnom, učinkovitom, bržom i u nekim pogledima naprednijom u odnosu prema standardnoj stereotaktičkoj biopsiji.

U ovom članku prikazujemo biopsiju mozga vođenu neuronavigacijom, prvi put izvedenu u Hrvatskoj u Klinici za neurokirurgiju KBC-a „Sestre milosrdnice“.

Metode

Biopsija je izvedena na 33-godišnjoj bolesnici koja je primljena u Kliniku zbog simptoma povišenog intrakranijalnog tlaka nastalih dva tjedna prije prijma.

MR mozga pokazao je tumorsku leziju u prednjem dijelu treće mozgovne klijetke koja se širi između frontalnih rogova u obje hemisfere, više desno, uz znakove perifokalnog edema. Naznačena je infiltracija cingularnog i gornjega frontalnoga girusa, kao i manja zona postkontrastne imbibi-

cije, postavljajući sumnju na gliomski proces višeg stupnja (slika 1.).

Postupak je izveden u općoj endotrahealnoj anesteziji. Upotrijebljen je stereotaktički navigacijski sustav bez okvira Medtronic StealthStation® S7®. U programski sustav uneseni su MR-presjeci (T1-postkontrastni i T2-presjeci) dobiveni 48 sati prije postupka. Prilikom registracije u neuronavigacijskom sustavu upotrijebljena je metoda preklapanja površina, iako je upotreba sigurnosnih oznaka također moguća, što čini postupak još preciznijim.

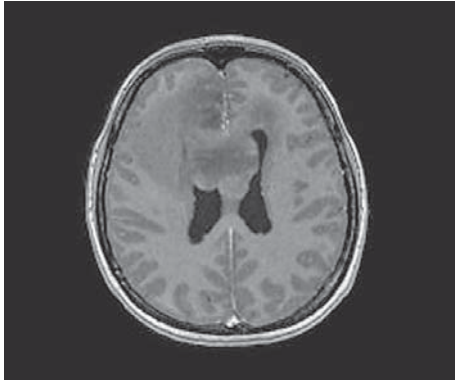
Glava bolesnice fiksirana je u trošiljnom držaču Mayfield. Točnost neuronavigacijskog sustava provjerena je s pomoću anatomskih pokazatelja. Kirurški plan (ulazna točka i trajektorij igle) odredio je neurokirurg s pomoću navigacijskoga programskog sustava. Zglobni krak i uređaj za precizno usmjeravanje upotrijebljeni su za rigidnu i preciznu fiksaciju trajektorija igle.

Učinjen je trepanacijski otvor u desnoj frontalnoj kosti, križno je zarezana dura te je pasivnom biopsijskom iglom (tipa Sedan; princip vakuuma i postraničnog zarezivanja, prozor rezanja duljine 10 mm, čije je središte 7 mm od vrha igle), koja je fiksirana redukcijском cijevi od 2,2 mm, dobi-

* Klinika za neurokirurgiju, Medicinski fakultet Sveučilišta u Zagrebu, KBC „Sestre milosrdnice“ (prof. dr. sc. Krešimir Rotim, dr. med.; doc. dr. sc. Tomislav Sajko, dr. med.; Ilijana Šumonja, dr. med.)

Adresa za dopisivanje: Dr. I. Šumonja, Klinika za neurokirurgiju, Medicinski fakultet Sveučilišta u Zagrebu, KBC „Sestre milosrdnice“, Vinogradska cesta 29, 10000 Zagreb; e-mail: ilijana.sumonja@gmail.com

Primljeno 30. kolovoza 2016., prihvaćeno 6. listopada 2017.



Slika 1. Prijeoperacijska magnetska rezonancija mozga, T1-postkontrastna aksijalna snimka. Vidi se hipointenzivni, difuzno infiltrativni tumorski proces u području obje hemisfere između frontalnih rogova postraničnih mozgovnih klijetka

Figure 1. Preprocedural MRI brain scan, T1-postcontrast axial image. Hypointense diffuse infiltrative tumor spreading to both hemispheres between frontal horns of lateral ventricles can be seen.

veno više uzoraka tumorskog tkiva. Također, sadržaj tumorske ciste evakuiran je i poslan na citološku analizu.

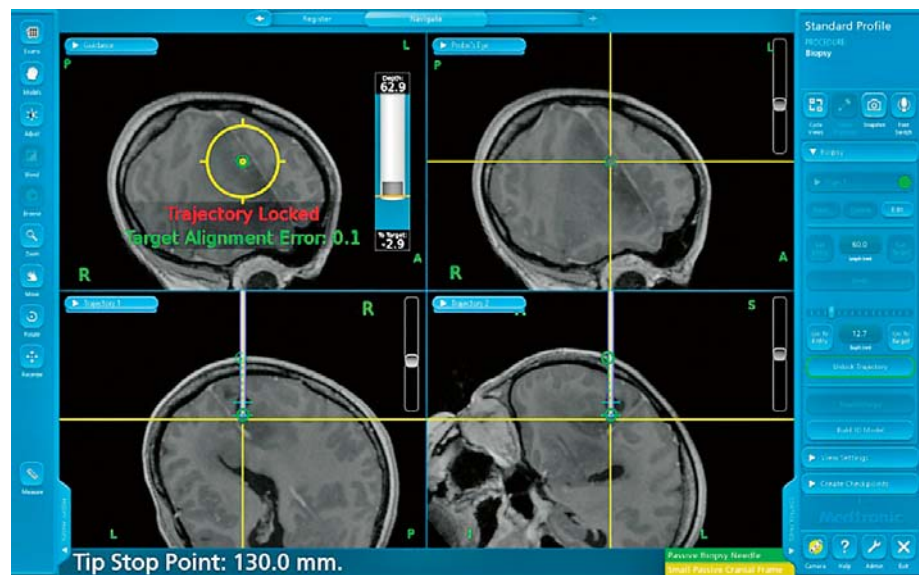
Pogrješka ciljanog poravnanja tijekom izvođenja biopsije bila je izrazito niska (tj. odstupanje od planirane ciljne točke bilo je svega 0,1 mm), a trajektorij igle i kretanje njezina vrha mogli su se pratiti tijekom cijelog postupka na monitoru neuronavigacijskog uređaja, u odnosu prema prijeoperacijskim MR-presjecima (slika 2.). Dubina bioptirane lezije bila je 60 mm od površine kože.

Današnja tehnologija omogućuje intraoperacijsku provjeru položaja biopsijske igle u realnom vremenu, neposrednim intraoperacijskim snimanjem, tj. upotrebom intraoperacijskog MR ili CT-uređaja, no tijekom ovog postupka nisu rabljene te metode.

Kako bismo prikazali dodatne mogućnosti ovog sustava, u *software* smo implementirali supkortikalni put (kortikospinalni put) koji se mogao vidjeti tijekom postupka (slika 3.). Kortikospinalni put dobiven je DTI analizom i kreiran u programskom sustavu Stealth Wiz. Vizualizacija supkortikalnih putova omogućuje još sigurnije planiranje trajekto-

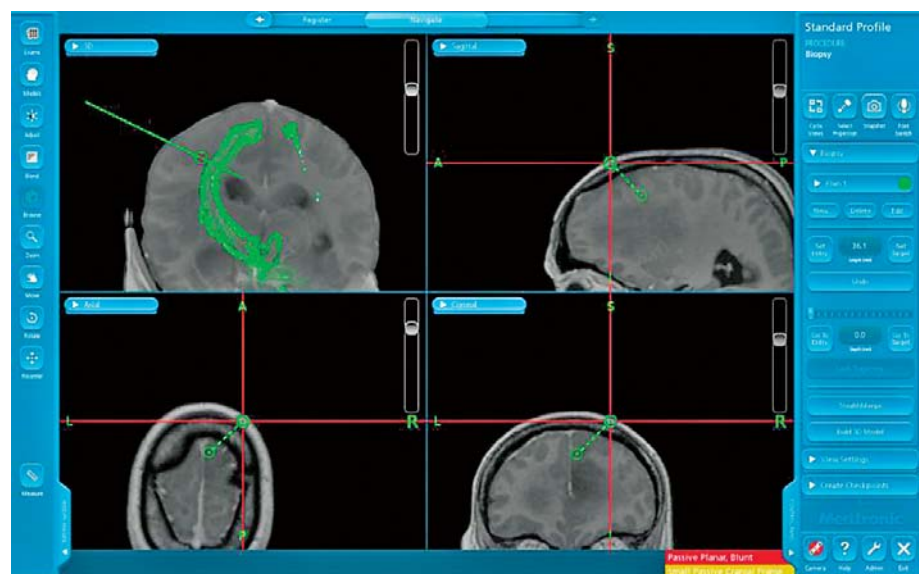
Slika 2. Vidljivi su ulazna i ciljna točka biopsijske igle te njezin trajektorij, a neuronavigacijski sustav omogućuje praćenje kretanja vrha igle i njezina „biopsijskog otvora“ tijekom cijelog postupka. Podudarnost s ciljnom točkom bila je izrazito visoka (odstupanje od svega 0,1 mm)

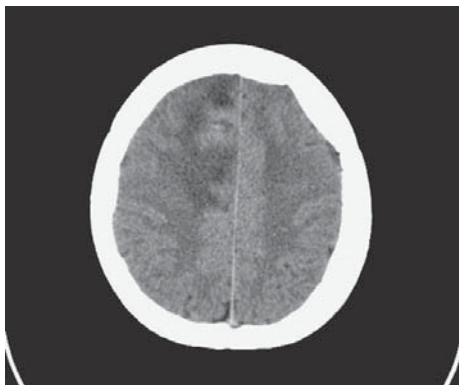
Figure 2. Entry point and target point of the biopsy needle and its trajectory are demonstrated. Motion of the biopsy needle tip and cutting window can be tracked by the neuronavigation system throughout the procedure. Target alignment was very precise (target alignment error was only 0.1 mm).



Slika 3. Kortikospinalni put dobiven DTI analizom i kreiran u programskom sustavu Stealth Wiz implementiran je u neuronavigacijski uređaj te je vidljiv tijekom cijelog postupka, omogućujući siguran trajektorij igle daleko od kortikospinalnog puta

Figure 3. Representation of corticospinal tracts created by processing DTI data in Stealth Wiz programme system and implemented in the neuronavigation system, allowing safe needle trajectory.





Slika 4. Postproceduralni CT mozga pokazuje zadovoljavajući nalaz. U postoperacijskom području vidljive su zone točkaste hemoragije i dvije tekuće kolekcije niskih koeficijena apsorpcije promjera oko 10 mm, diferencijalnodijagnostički mogu odgovarati cističnom dijelu tumorskog procesa

Figure 4. Postprocedural CT scan shows satisfactory result. In the postoperative area punctiform loci of hemorrhage can be seen and two low attenuation areas of 10 mm diameter, potentially representing a cystic part of the lesion.

rija biopsijske igle da bi se tijekom postupka izbjeglo njihovo oštećenje ako trajektorij igle prolazi u njihovoj blizini.

Bolesnica nije imala novonastalih neuroloških ispada nakon postupka i kontrolni postproceduralni CT mozga bio je uredan (slika 4.).

Patohistološka analiza potvrdila je dijagnozu astrocitoma gradusa 2, koji je imunohistokemijski ATRX (*α-thalassemia/mental-retardation-syndrome-X-linked gene*) negativan i IDH1 (*isocitrate-dehydrogenase 1*) pozitivan.

Rasprava

Postupke uz uporabu stereotaktičkog uređaja na ljudima prvi je primijenio Zernov još 1889. kada je s pomoću encefalometra drenirao intrakranijalni apsces. Stereotaktički uređaj potom je na ljudima upotrebljavan tek 1947., nakon što su ga Spiegel i Wycis unaprijedili i potaknuli istraživače diljem svijeta na njegovu primjenu, dovodeći do ekspanzivnog razvoja stereotaktičke neurokirurgije.⁵

Stereotaktički uređaj i danas je važan dijagnostički i intervencijski alat u funkcionalnoj neurokirurgiji, kojim se dobivaju biopsijski uzorci i postavljaju elektrode u mozak za duboku stimulaciju mozga (DBS) i liječenje epilepsija.⁷

Sustavi ovisni o stereotaktičkom okviru orijentirani su na jednu točku i nalažu kompleksne proračune koje obavlja programski sustav, kao i postavljanje okvira na glavu bolesnika te intraproceduralno skeniranje. Referentni okviri upotrijebljeni u postupku obično su, kao i u našoj Klinici, izrađeni od metala te su kompatibilni samo s CT-uređajima, čime je vizualizacija ciljane točke biopsije lošija u usporedbi s biopsijom vođenom MR-om uz neuronavigaciju.¹⁰

Cijeli postupak postavljanja stereotaktičkog okvira i intraproceduralnog skeniranja znatno vremenski usporava postupak biopsije. Uporabom sustava bez okvira navedene se teškoće nadilaze.

Neuronavigacijski biopsijski sustav rabi MR-presjeke zbog čega ima superiornu vizualizaciju u odnosu prema biopsijama planiranima CT-om, a prednost mu je i mogućnost određivanja višestrukih ciljnih točaka. Također omogućuje praćenje vrha igle i trajektorija, korekciju trajektorija i redefiniranje ciljnih točaka tijekom postupka.

Kako bi se izvela sigurna biopsija, nužno je tijekom postupka izbjeći krvozilne strukture na kortikalnoj površini i u sulkusima, mozgovne klijetke, piramidni put i ostale važne supkortikalne putove. Biopsija vođena pod kontrolom navigacijskog sustava u koji su implementirani MR-presjeci omogućuje precizno planiranje trajektorija da bi se navedene strukture izbjegle, a razvojem novih držača igle, poput zglobnog kraka, omogućeno je sigurno i višestruko uzimanje uzoraka.

Uspješnost dobivanja adekvatnoga biopsijskog uzorka ovisi o odabiru mjesta uzorkovanja u tumoru, pri čemu nam može pomoći i magnetskorezonancijska spektroskopija, neinvazivan način mjerenja NAA (*N-acetyl aspartic acid*) i kolina (*Cho*), čiji omjer govori u prilog malignosti tumora.^{11,12} Podatci dobiveni tim slikovnim pretragama mogu se implementirati u neuronavigacijski sustav, povećavajući mogućnost dobivanja dijagnostičkog uzorka. Novije studije uključuju također SWI-presjeke (*susceptibility-weighted imaging*) prilikom neuronavigacijske biopsije da bi se detektirale tumorske vaskularne strukture i time dodatno smanjila mogućnost krvarenja nakon biopsije.¹¹

Pronašli smo nekoliko studija koje uspoređuju biopsiju bez uporabe stereotaktičkog okvira s klasičnom stereotaktičkom biopsijom.^{1-4,6,7} Dorward i suradnici upozorili su na superiornost navigacijske metode zbog bolje vizualizacije, prilagodljivosti, kraćeg trajanja i veće isplativosti u odnosu prema klasičnoj stereotaktičkoj biopsiji. Smith i suradnici, kao i Dammers i suradnici te Woodworth i Lu zaključili su da je metoda jednako sigurna i učinkovita u dijagnostičkom smislu.^{1,2,4,7}

Rezultati Smitha i suradnika te Nishihare i suradnika govore u prilog klasičnoj stereotaktičkoj biopsiji u pogledu kraće anestezije, kraćeg trajanja zahvata i skraćanja hospitalizacije.^{7,8} Ipak, važno je da je u studiji Nishihare i suradnika zaključeno kako je biopsija bez stereotaktičkog okvira, pod kontrolom neuronavigacije, imala znatno niži morbiditet u usporedbi s klasičnom metodom, posebno kada su ciljne točke bile u području bazalnih ganglija.⁸

Zaključak

Biopsija mozga vođena neuronavigacijom sigurna je i učinkovita metoda koja je dobra alternativa klasičnoj stereotaktičkoj biopsiji.

Izjava

Autori ovim putem izjavljuju da nisu imali financijsku potporu ni od jedne organizacije koja bi mogla imati korist od objave ovog članka. Nadalje, negiraju postojanje sukoba interesa.

LITERATURA

1. Woodworth GF, McGirt MJ, Samdani A, Garonzik I, Olivi A, Weingart JD. Frameless image-guided stereotactic brain biopsy procedure: diagnostic yield, surgical morbidity, and comparison with the frame-based technique. *J Neurosurg* 2006;104(2):233-7.
2. Dammers R, Haitsma IK, Schouten JW, Kros JM, Avezaat CJ, Vincent AJ. Safety and efficacy of frameless and frame-based intracranial biopsy techniques. *Acta Neurochir (Wien)* 2008;150(1):23-9.
3. Gempt J, Buchmann N, Ryang YM i sur. Frameless image-guided stereotaxy with real-time visual feedback for brain biopsy. *Acta Neurochir (Wien)* 2012;154(9):1663-7.
4. Lu Y, Yeung C, Radmanesh A, Wiemann R, Black PM, Golby AJ. Comparative effectiveness of frame-based, frameless, and intraoperative magnetic resonance imaging-guided brain biopsy techniques. *World Neurosurg* 2015;83(3):261-8.
5. Al-Rodhan NRF, Kelly PJ. Pioneers of Stereotactic Neurosurgery. *Stereotact Funct Neurosurg* 1992;58:60-66.
6. Dorward NL, Paleologos TS, Alberti O, Thomas DG. The advantages of frameless stereotactic biopsy over frame-based biopsy. *Br J Neurosurg* 2002;16(2):110-8.

7. *Smith JS, Quiñones-Hinojosa A, Barbaro NM, McDermott MW.* Frame-based stereotactic biopsy remains an important diagnostic tool with distinct advantages over frameless stereotactic biopsy. *J Neurooncol* 2005;73(2):173–9.
8. *Nishihara M, Takeda N, Harada T i sur.* Diagnostic yield and morbidity by neuronavigation-guided frameless stereotactic biopsy using magnetic resonance imaging and by frame-based computed tomography-guided stereotactic biopsy. *Surg Neurol Int* 2014 Sep 5;5(Suppl 8):S421–6. doi: 10.4103/2152-7806.140211. eCollection 2014.
9. *Nimsky C, Ganslandt O, Fahlbusch R.* Implementation of fiber tract navigation. *Neurosurgery* 2007;61(1 Suppl):306–17.
10. *Sawin PD, Hitchon PW, Follet KA, Torner JC.* Computed imaging-assisted stereotactic brain biopsy: a risk analysis of 225 consecutive cases. *Surg Neurol* 1998;49(6):640–9.
11. *Wang X, Li L, Luo P i sur.* Neuronavigation-assisted trajectory planning for deep brain biopsy with susceptibility-weighted imaging. *Acta Neurochirurgica* 2016;158(7):1355–1362.
12. *Hall WA, Truwit CL.* 1.5 T: spectroscopy-supported brain biopsy. *Neurosurg Clin N Am* 2005;16(1):165–72.