

Karakterizacija jetrenih tumora kontrastnim ultrazvukom: rezultati iz tercijarnog centra

Grgurević, Ivica; Bokun, Tomislav; Huzjan-Korunić, Renata; Vukelić-Marković, Mirjana; Brkljačić, Boris; Ivanac, Gordana; Aralica, Gorana; Štoos-Veić, Tajana; Lukić, Anita; Banić, Marko; ...

Source / Izvornik: **Liječnički vjesnik, 2018, 140, 150 - 155**

Journal article, Published version

Rad u časopisu, Objavljena verzija rada (izdavačev PDF)

<https://doi.org/10.26800/LV-140-5-6-18>

Permanent link / Trajna poveznica: <https://urn.nsk.hr/urn:nbn:hr:105:227692>

Rights / Prava: [In copyright](#) / [Zaštićeno autorskim pravom](#).

Download date / Datum preuzimanja: **2024-12-24**



Repository / Repozitorij:

[Dr Med - University of Zagreb School of Medicine
Digital Repository](#)



KARAKTERIZACIJA JETRENIH TUMORA KONTRASTNIM ULTRAZVUKOM: REZULTATI IZ TERCIJARNOG CENTRA

CHARACTERIZATION OF LIVER TUMORS BY CONTRAST-ENHANCED ULTRASOUND: SINGLE CENTRE EXPERIENCE

IVICA GRGUREVIĆ¹, TOMISLAV BOKUŃ¹, RENATA HUZJAN-KORUNIĆ²,
MIRJANA VUKELIĆ-MARKOVIĆ², BORIS BRKLJAČIĆ², GORDANA IVANAC², GORANA ARALICA³,
TAJANA ŠTOOS-VEIĆ³, ANITA LUKIĆ⁴, MARKO BANIĆ¹, MILAN KUJUNDŽIĆ¹

Deskriptori: Jetreni tumori – dijagnostički prikaz, patologija; Ultrazvuk – metode; Kontrastna sredstva; Sumporov heksafluorid; Poboljšanje kvalitete slike – metode; Osjetljivost i specifičnost

Sažetak. *Cilj:* Prikazati rezultate primjene kontrastnog ultrazvuka (engl. *contrast-enhanced ultrasound* – CEUS) u tercijarnom centru radi dijagnostičke karakterizacije jetrenih tumora. *Bolesnici i metode:* Retrospektivno su analizirani rezultati CEUS-a pri definiranju vrste jetrenih tumora u sukcesivno uključenoj kohorti bolesnika (od 1. siječnja 2015. do 31. prosinca 2016. godine). Definitivna dijagnoza vrste tumora postavljena je na temelju standardizirane kliničke obrade, što je uključivalo pregled magnetskom rezonancijom i/ili višeslojnim CT-om, tkivno uzorkovanje (biopsija ili citološka punkcija) u slučajevima kada nalaz nije bio jasan te patohistološku analizu reseciranog materijala operiranih bolesnika. *Rezultati:* U 90 bolesnika (48 M, 42 Ž, 57 ± 15 godina) analizirana su 132 jetrena tumora (68 benignih i 64 maligna), prosječne veličine 30 (8 – 130) mm. Nalaz CEUS-a imao je visoku točnost (senzitivnost 98,44%, specifičnost 83,82%, površina ispod krivulje ROC 0,91) za razlikovanje benignih tumora od malignih. *Zaključak:* Rezultati našeg Centra potvrđuju visoku dijagnostičku točnost i neškodljivost CEUS-a u karakterizaciji jetrenih tumora.

Descriptors: Liver neoplasms – diagnostic imaging, pathology; Ultrasonography – methods; Contrast media; Sulfur hexafluoride; Image enhancement – methods; Sensitivity and specificity

Summary. *Aim:* To demonstrate the results of contrast-enhanced ultrasound (CEUS) for diagnostic characterization of liver tumors (LT) in a tertiary-care hospital. *Patients and methods:* Results of CEUS examinations of LT in successively included patients from January 1st 2015 to December 31st 2016 were retrospectively analyzed. Definite diagnosis was made through standardized clinical workup including MRI and/or MSCT, tissue sampling (biopsy or cytology) in cases when imaging was inconclusive, as well as pathohistological analysis of resected specimens in patients that underwent surgery. *Results:* In 90 patients (48 M, 42 F; age 57±15) 132 LT were analyzed (68 benign and 64 malignant), with average size of 30 (8-130) mm. CEUS demonstrated excellent diagnostic performance to differentiate between benign and malignant LT (sensitivity 98.44%, specificity 83.82%, AUC 0.91), without adverse reactions. *Conclusion:* Our results demonstrate high diagnostic accuracy and safety of CEUS for characterization of LT.

Liječ Vjesn 2018;140:150–155

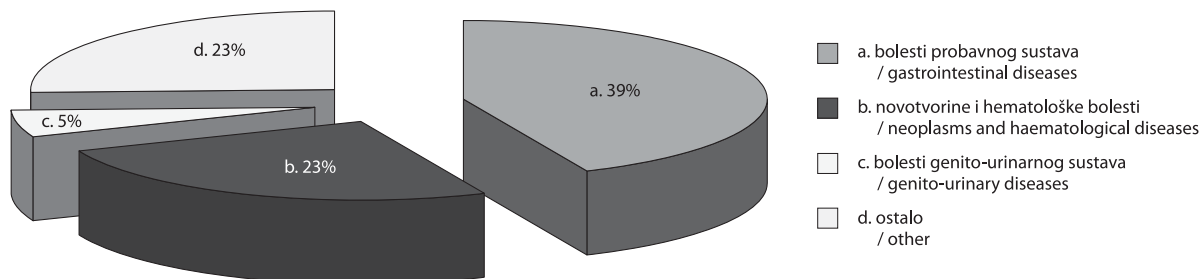
Jetreni tumori izazovan su problem za kliničara jer se često ne može temeljem jedne pretrage definirati o kakvoj se vrsti tumora radi, a to je najvažnija spoznaja koja određuje daljnji postupak i prognozu za bolesnika. U svakodnevnoj kliničkoj praksi ultrazvuk je najčešće prva dijagnostička metoda kojom se detektira postojanje tumora u jetri.¹ Međutim, ultrazvuk u svojoj skali, a ni različiti modaliteti doplerske analize nemaju dovoljnu dijagnostičku pouzdanost za karakterizaciju tumora, uključujući razlikovanje benignih od malignih te njihovo svrstavanje u pojedinu tkivnu kategoriju.²⁻⁵ Zbog toga je vrlo često potrebno pribjeći daljnjim dijagnostičkim procedurama, koje uključuju jednu ili više slikovnih metoda (magnetska rezonancija (MRI) i/ili višeslojna kompjutorizirana tomografija (MSCT)), dobivanje uzorka tkiva biopsijom, citološkom punkcijom, kao i pretragu drugih organa radi definiranja primarnog tumora ako se sumnja na metastatsku bolest. Ovakav postupak iziskuje dodatno vrijeme, nosi

određeni rizik za bolesnika zbog invazivnosti i zračenja, poskupljuje dijagnostički postupak i u cijelosti opterećuje zdravstveni sustav. Budući da je ultrazvuk vrlo široko do-

¹Zavod za gastroenterologiju, hepatologiju i kliničku prehranu, Klinika za unutarnje bolesti Medicinskog fakulteta Sveučilišta u Zagrebu, KB Dubrava (doc. dr. sc. Ivica Grgurević, dr. med.; Tomislav Bokun, dr. med.; doc. dr. sc. Marko Banić, dr. med.; prof. dr. sc. Milan Kujundžić, dr. med.), ²Klinički zavod za dijagnostičku i intervencijsku radiologiju Medicinskog fakulteta Sveučilišta u Zagrebu, KB Dubrava, Zagreb (Renata Huzjan-Korunić, dr. med.; Mirjana Vukelić-Marković, dr. med.; prof. dr. sc. Boris Brkljačić, dr. med.; doc. dr. sc. Gordana Ivanac, dr. med.), ³Klinički zavod za patologiju i citologiju, KB Dubrava, Zagreb (doc. dr. sc. Gorana Aralica, dr. med.; Tajana Štoos-Veić, dr. med.), ⁴Odjel za anesteziologiju, reanimatologiju i intenzivno liječenje, Opća bolnica Varaždin (Anita Lukić, dr. med.)

Adresa za dopisivanje: Doc. dr. sc. I. Grgurević, Zavod za gastroenterologiju, hepatologiju i kliničku prehranu, Klinika za unutarnje bolesti Medicinskog fakulteta Sveučilišta u Zagrebu, KB Dubrava, Avenija Gojka Suška 6, 10000 Zagreb; e-mail: ivica.grgurevic@zg.htnet.hr

Primljeno 16. lipnja 2017., prihvaćeno 13. ožujka 2018.



Slika 1. Distribucija uputnih dijagnoza za ambulantne bolesnike grupiranih prema klasifikaciji MKB-10

Figure 1. Distribution of diagnoses according to ICD-10 classification for outpatients referred to abdominal ultrasound examination

stupna i neškodljiva metoda, kao imperativ se nametnulo traženje rješenja kako bi se na licu mjesta (koncept *point-of-care*) moglo definitivno dijagnostički razriješiti bolesnika kojemu se ultrazvučnim pregledom u sivoj skali ili nekim drugim dijagnostičkim modalitetom utvrdilo postojanje ili sumnja na žarišnu promjenu/jetreni tumor. U tom su smislu od 2001. g. u kliničku primjenu ušla kontrastna ultrazvučna sredstva od kojih je najraširenija primjena sumpor-heksafluorida. Radi se o sredstvu koje nakon otapanja u vodi stvara mjehuriće manje od veličine eritrocita i koje se nakon iv. injekcije zadržava samo u krvotoku oko pet minuta tijekom kojih se ultrazvukom sa sniženim mehaničkim indeksom (da ne dođe do oštećenja mjehurića) može analizirati mikroperfuzija zanimljivog tkiva, u ovom slučaju jetrenog tumora.^{6,7} Nakon 15 minuta sumpor-heksafluorid gotovo se potpuno izluči iz organizma kroz pluća u izdahnutom zraku. Kontrast nije nefrotoksičan te se može primjenjivati i kod bolesnika s bubrežnim zatajenjem, a iznimno rijetko zabilježene su alergijske reakcije.^{6,7} Kontraindiciran je kod bolesnika preosjetljivih na djelatnu tvar ili pomoćne tvari u kontrastu, kod postojanja desno-lijevih *shuntova*, u teškoj plućnoj hipertenziji, nereguliranoj arterijskoj hipertenziji, adultnome respiratornom distresnom sindromu, dok se zbog nedostatka podataka ne preporučuje ni primjena u trudnoći.^{6,7} Poseban oprez savjetuje se pri nestabilnoj kardijalnoj bolesti (kardijalna dekompenzacija, nestabilna angina tijekom sedam dana, aktualni ili recentno preboljeli infarkt ili koronarna intervencija, teški poremećaji ritma) jer u takvih bolesnika nastup alergijske reakcije može rezultirati hemodinamskom nestabilnosti opasnom za život.^{6,7}

Velike studije, uključujući i metaanalizu publiciranu 2013. godine, pokazale su da je kontrastni ultrazvuk (engl. *contrast-enhanced ultrasound* – CEUS) visokopouzdana metoda za karakterizaciju jetrenih tumora s točnosti koja prelazi 90%.^{8,9} Podloga za primjenu ultrazvučnog kontrasta u razlikovanju benignih jetrenih tumora od malignih nalazi se u dualnoj arterijskoj i venskoj opskrbi jetre krvlju i činjenici da se kontrast zadržava samo u krvožilnom sustavu te prikazuje mikrocirkulaciju u analiziranim žarišnim promjenama. Za maligne promjene karakteristična je opskrba arterijskom (neoangiogeneza), ali ne i portovenskom krvlju. Nakon iv. aplikacije kontrast najprije dolazi u jetru arterijskim krvotokom, a tek zatim portovenskime. Zbog toga se maligne promjene brzo ispune kontrastom, a on iz njih i brzo otječe. Daljnjim utokom kontrasta u jetru portovenskim krvotokom dolazi do pojačanja UZ signala iz jetrenog parenhima, ali ne i iz malignih lezija koje nisu opskrbljene portovenskim krvotokom pa one zbog toga ostaju hipopacificirane u odnosu prema okolnome paren-

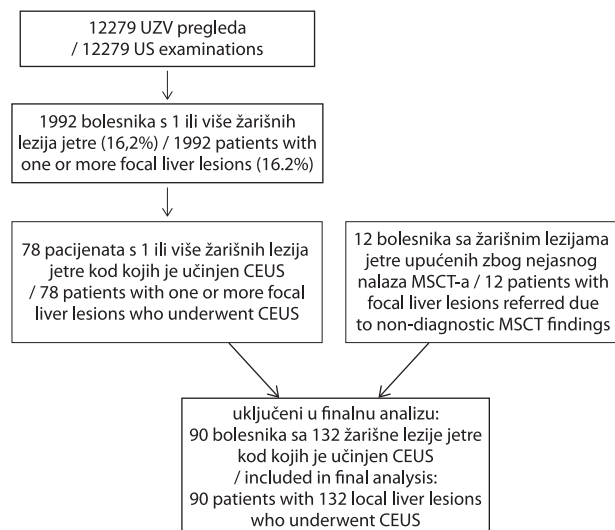
himu, što se naziva „fenomenom ispiranja“ (engl. *wash-out*) kontrasta. Benigni tumori koji su opskrbljeni i portovenskom krvlju ne pokazuju fenomen ispiranja, već su i u ranoj arterijskoj i kasnijoj venskoj fazi ispunjeni kontrastom.

Slijedom znanstvenih dokaza Europska federacija društava za ultrazvuk u medicini i biologiji (engl. *European Federation of Societies for Ultrasound in Medicine and Biology* – EFSUMB) donijela je 2004. g. smjernice (revidirane 2008. i 2012. godine) za primjenu CEUS-a kod žarišnih jetrenih lezija.⁶ U KB Dubrava sustavna primjena CEUS-a započela je nakon simpozija „Seminaria hepatologica: Liver tumors – multidisciplinary approach“, koji je održan u prosincu 2014. godine uz potporu EFSUMB-a i Europskog udruženja za proučavanje jetre (*European Association for the Study of the Liver* – EASL) u organizaciji KB-a Dubrava i Hrvatskoga gastroenterološkog društva te uz potporu Hrvatskog društva za ultrazvuk u medicini i biologiji i Hrvatskoga društva za hepatobilijarnu kirurgiju Hrvatskoga liječničkog zbora. U ovom radu prikazujemo vlastite rezultate primjene CEUS-a u karakterizaciji jetrenih tumora: a) primarno dijagnostičku točnost u razlikovanju benignih tumora od malignih; b) točnost u razlikovanju pojedinih histoloških vrsta tumora u ovim kategorijama.

Ispitanici i metode

Ispitanici

U ovom istraživanju retrospektivno su analizirani rezultati primjene CEUS-a u karakterizaciji jetrenih tumora bolesnika pregledanih ovom metodom u razdoblju od 1. 1. 2015. do 31. 12. 2016. godine u Jedinici za ultrazvuk Zavoda za gastroenterologiju, hepatologiju i kliničku prehranu KB Dubrava. Uključeni su bolesnici kojima je na standardnom ultrazvučnom pregledu abdomena u sivoj skali utvrđena solidna žarišna promjena/-e u jetri, a koja prije nije bila poznata. Osim toga, uključeno je još 12 bolesnika kojima je u vanjskoj ustanovi napravljen MSCT abdomena te je nađena žarišna promjena u jetri, ali njezina se etiologija na temelju nalaza MSCT-a nije mogla pouzdano utvrditi pa je i njima u našoj UZ jedinici napravljen UZ abdomena, a zatim i CEUS. Pregled jetre CEUS-om radila su dva ultrasoničara s 18 (IG) i 10 (TB) godina iskustva u transabdominalnom ultrazvuku. U navedenom periodu u Jedinici za ultrazvuk Zavoda za gastroenterologiju učinjeno je 12.279 UZ pregleda, pri čemu su verificirana ukupno 1992 (16,2%) bolesnika s jednom ili više žarišnih lezija u jetri. Na slici 1. prikazana je distribucija uputnih dijagnoza za ambulantne bolesnike grupiranih prema klasifikaciji



Slika 2. Grafički prikaz (engl. flow-chart) uključivanja bolesnika u studiju

Figure 2. Flow-chart of patient inclusion in the study

MKB-10. Od navedenog broja pregleda CEUS je učinjen u 78 bolesnika, a još 12 bolesnika upućeno je na CEUS na temelju inkonzistentnih nalaza MSCT-a iz vanjskih ustanova kako je već objašnjeno (slika 2.). U promatranom periodu ultrazvučni je kontrast tek bio registriran u Hrvatskoj, no njegova primjena još nije bila uključena u financijski paket nacionalnog osiguravajućeg zdravstvenog fonda. Zbog toga nije bila moguća šira i kontinuirana primjena CEUS-a, koja se provodila u skladu s mogućnostima nabavljanja kontrasta, a to je na kraju determiniralo broj učinjenih pretraga, tj. bolesnika koji su uključeni u ovu analizu. Nisu uključivani bolesnici s otprije poznatom dijagnostički definiranom žarišnom promjenom u jetri. Studiju je odobrilo Etičko povjerenstvo KB-a Dubrava.

Metode

Kontrastni ultrazvuk jetre

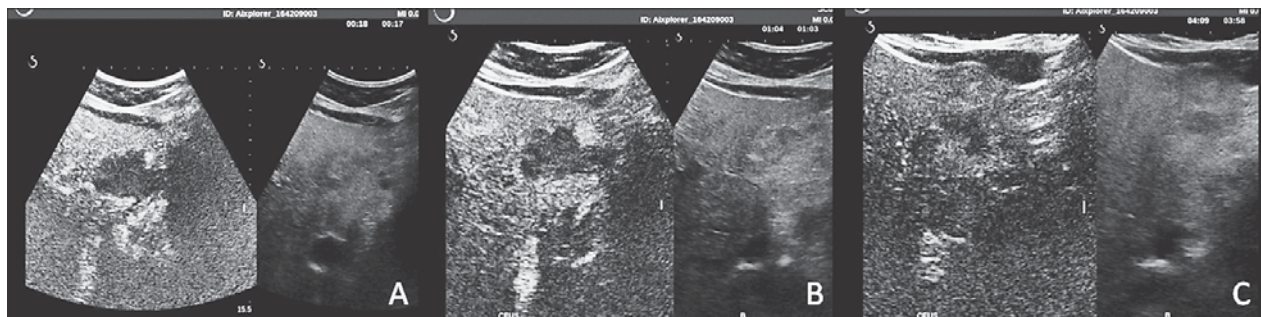Pretraga je rađena tako da se najprije ultrazvukom u svojoj skali prikazala lezija, nakon čega je pregled nastavljen CEUS-om. Svi ultrazvučni pregledi rađeni su na aparatu Aixplorer® (Supersonic Imagine, Aix-en-Provence, Francuska), konveksnom abdominalnom sondom XC6-1, frekvencijskog opsega 1 – 6 MHz, u bolesnika koji su bili natašte, u položaju na leđima, nakon što im je prethodno uvedena braunila u lijevu kubitalnu venu. Nakon prikaza tumora uključen je CEUS mod čime se dobio podijeljeni prikaz slike ultrazvuka u svojoj skali i ultrazvuka s niskim mehaničkim indeksom ($MI < 0,3$), automatski prilagođenim za kontrastno skeniranje. Nakon optimizacije slike u svojoj skali i CEUS modu sinkronizirano s uključivanjem mjerača vremena na uređaju počela je aplikacija kontrasta u obliku bolusne injekcije praćene aplikacijom 5 mL 0,9%-tnog NaCl prema uputama proizvođača.^{6,7} Upotrijebljen je kontrast SonoVue®, Bracco SpA, Milano, Italija, u dozi od 5 mL iv. (2,5 mL za pacijente < 70 kg).¹⁰ Nakon toga na kontrastnom dijelu ultrazvučnog prikaza praćene su vremenska i prostorna dinamika utoka kontrasta u analiziranu leziju pri čemu su se razlikovale tri faze (prema smjernicama EFSUMB-a): 1 – arterijska faza (10 – 30 s nakon početka aplikacije kontrasta), 2 – portoven-

ska faza (30 – 120 s od početka aplikacije) i 3 – kasna faza (> 120 s od početka aplikacije kontrasta).⁶ Svaki pregled trajao je 5 min. Zbog pojačane refleksije ultrazvučnih valova struktura u kojoj je pojačan utok kontrasta prikazuje se hiperopacificiranom u odnosu prema pozadini. Nakon završetka pregleda svaki je bolesnik opserviran tijekom dva sata.

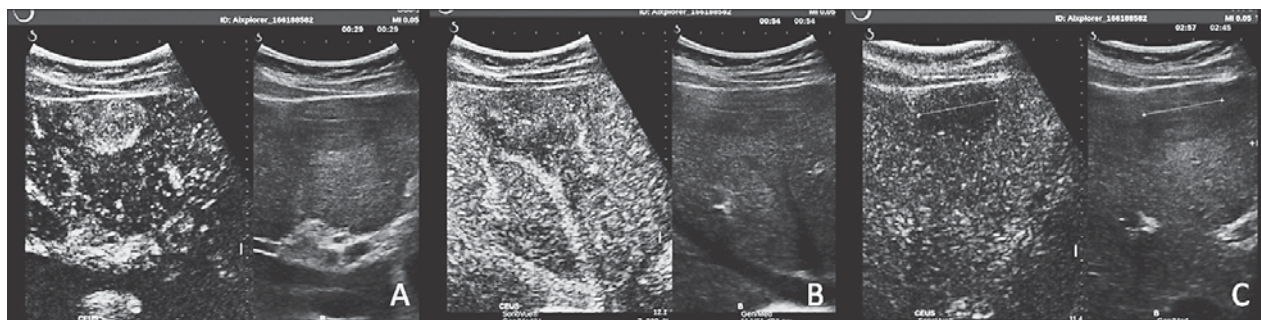
Prema smjernicama EFSUMB-a, kriterij malignosti na temelju nalaza CEUS-a jest pojava ispiranja (*washout*) kontrasta iz promatrane lezije u portovenskoj ili kasnoj fazi.⁶ Ostale postkontrastne karakteristike tipične za pojedinu vrstu tumora/lezije definirane su citiranim smjernicama i na temelju tih kriterija tumori su klasificirani u određenu tkivnu kategoriju. Ovdje navodimo opis postkontrastnih karakteristika najčešćih vrsta tumora.⁶ hemangiomi se u arterijskoj fazi rubno nodularno opacificiraju kontrastom i u tom dijelu postaju hiperopacificirani, u portovenskoj fazi prati se centripetalna difuzija kontrasta prema centru lezije te hemangiom ostaje hiperopacificiran u odnosu prema okolnome jetrenom parenhimu i u kasnoj fazi (slika 3.); fokalna nodularna hiperplazija (FNH) brzo se puni kontrastom u arterijskoj fazi od centra prema periferiji, dok se u portovenskoj i kasnoj fazi može uočiti diskretno ispiranje iz središnjeg dijela lezije, a njezin ostatak ostaje hiperopacificiran u odnosu prema jetri i u kasnoj fazi; fokalno masna ili nemasna jetra perfundirana je jednako kao okolni parenhim te se nakon aplikacije kontrasta ne izdvaja od okolnog parenhima ni u jednoj od faza; hepatocelularni adenom u arterijskoj se fazi brzo ispuni kontrastom te ostaje hiperopacificiran u odnosu prema jetrenom parenhimu u portovenskoj i kasnoj fazi; hepatocelularni karcinom (HCC) brzo se u arterijskoj fazi napuni kontrastom i postaje hiperopacificiran u odnosu prema okolnome jetrenom parenhimu, dok se u portovenskoj ili kasnoj fazi uočava ispiranje pa tumor postaje hipoopacificiran u odnosu prema jetri (slika 4.); metastaze se najčešće u arterijskoj fazi ispune rubno ili u cijelosti kontrastom, nakon čega u portovenskoj fazi uslijedi brzo ispiranje i postaju hipoopacificirane u odnosu prema okolnom parenhimu (slika 5.); kolangiokarcinom (CCC) u arterijskoj fazi postaje hiperopacificiran rubno, dok se u portovenskoj fazi prati brzo ispiranje kontrasta te postaje hipoopacificiran u odnosu prema okolnoj jetri.

Utvrđivanje vrste žarišne promjene u jetri („zlatni standard“)

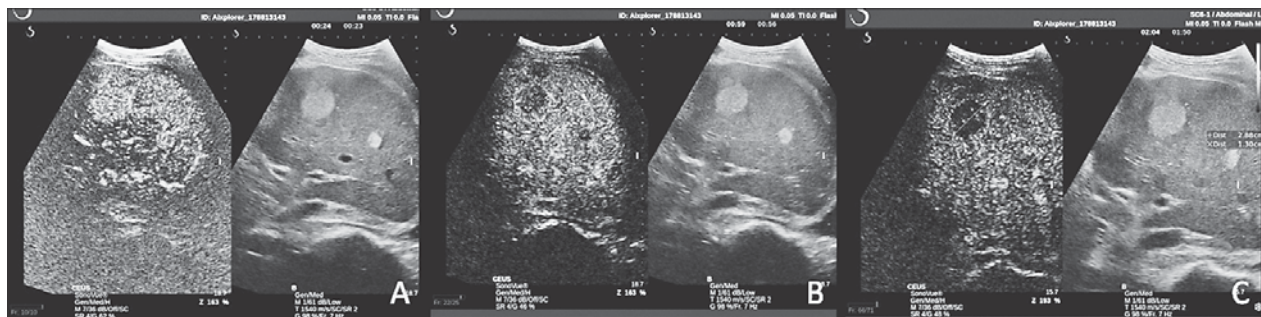
S obzirom na limitirana vlastita praktična iskustva u primjeni CEUS-a, definitivna dijagnoza vrste analizirane žarišne promjene u jetri postavljena je temeljem standardizirane kliničke obrade sukladno relevantnim međunarodnim smjernicama,¹¹ što je uključivalo MSCT i/ili MRI pojačane kontrastom koji su izvođeni prema višefaznom protokolu, a svaki nalaz očitavala su dva iskusna radiologa. Prema citiranim smjernicama, tipičan nalaz jedne od navedenih slikovnih metoda pojačanih kontrastom može se smatrati definitivnim u pogledu utvrđivanja vrste (etiologije) analizirane žarišne promjene te nije potrebno tkivno uzorkovanje za postavljanje dijagnoze. Slijedom toga, ako je nalaz jedne pretrage bio karakterističan ili su se oba radiologa usuglasila oko konačne dijagnoze, taj je nalaz smatran konačnim. Ako nalaz prve primijenjene slikovne metode (najčešće MSCT-a) nije bio karakterističan ili ako se radiolozi nisu usuglasili oko etiologije analizirane promjene, obavljeno je snimanje jetre drugom slikovnom



Slika 3. CEUS prikaz hemangioma u sve tri faze: u arterijskoj (A) fazi vidi se rubno pojačana opacifikacija kontrastom, uz postupnu centripetalnu progresiju u portovenskoj (B) fazi. U kasnoj fazi (C) perzistira kontrast u leziji, tj. nema fenomena „ispiranja”
 Figure 3. CEUS image of a hemangioma: (A) peripheral nodular opacification in arterial phase, followed by centripetal progression in porto-venous phase. Persistence of contrast within the lesion during the late phase (C), with no signs of „washout” phenomenon



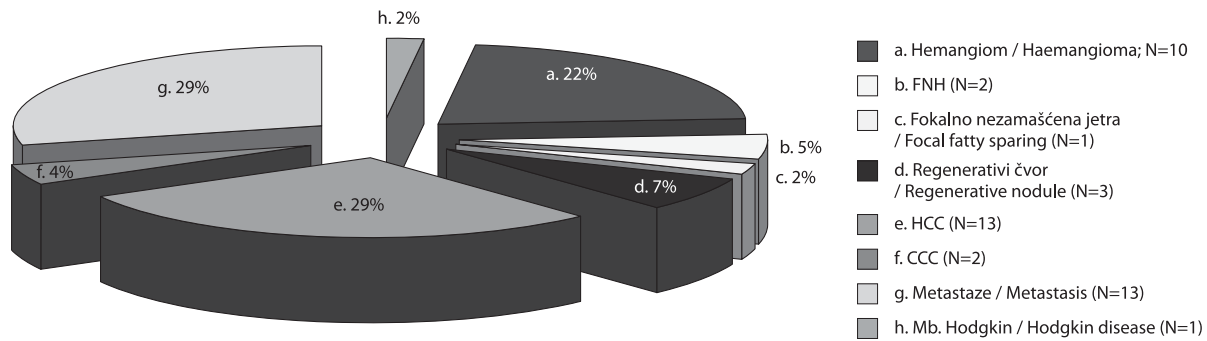
Slika 4. CEUS prikaz hepatocelularnog karcinoma u sve tri faze: u arterijskoj (A) fazi vidi se brz utok kontrasta i lezija postaje hiperehogenija u odnosu prema okolnom parenhimu. U portovenskoj (B) i kasnoj fazi (C) kontrast se „ispire”, tj. lezija postaje slabije opacificirana, hipoehogenija u odnosu prema okolnome jetrenom parenhimu
 Figure 4. CEUS image of hepatocellular carcinoma: due to fast influx of contrast in arterial phase (A) the lesion becomes more hyperechoic compared to the surrounding parenchyma. During the porto-venous (B) and late (C) phase „washout” phenomenon is observed rendering the lesion less opacified, i.e. hypoechoic as compared to the surrounding liver



Slika 5. CEUS prikaz hipervaskularne metastaze u sve tri faze: u arterijskoj (A) fazi vidi se jasna opacifikacija žarišne promjene koja je hiperehogenija od okolnog parenhima. U portovenskoj (B) i kasnoj fazi (C) kontrast se „ispire” te ona postaje hipoopacificirana, tj. hipoehogenija nego okolni jetreni parenhim
 Figure 5. CEUS image of hypervascular metastasis: during the arterial phase (A) the lesion becomes clearly more hyperechoic as compared to the surrounding parenchyma. During the porto-venous (B) and late (C) phase contrast has been „washed-out” rendering the lesion less opacified, i.e. more hypoechoic in comparison to the surrounding liver

metodom (u ovom slučaju MR-om). Ako je taj nalaz bio tipičan i oba su radiologa bila suglasna u njegovoj interpretaciji, on se smatrao dijagnostičkim. Međutim, ako ni nalaz druge slikovne metode nije bio karakterističan za pojedinu kategoriju tumora ili se radiolozi i dalje nisu mogli usuglasiti u njegovoj interpretaciji, pristupilo se tkivnom uzorkovanju (biopsija ili citološka punkcija pod kontrolom ultrazvuka) radi postavljanja definitivne dijagnoze. U dijela bolesnika učinjena je resekcija jetre prema kliničkoj indikaciji te je poslijeoperacijski napravljen uvid

u patohistološki nalaz. Kod bolesnika u kojih je nalaz slikovne obrade govorio u prilog metastatskoj bolesti provedena je obrada radi identificiranja primarnog sjelja tumora. Na temelju obrade bolesnika slijedom prikazanoga dijagnostičkog algoritma postavljena je konačna dijagnoza vrste, tj. etiologije analiziranog tumora, što se smatralo „zlatnim standardom”. Dijagnoza vrste tumora postavljena CEUS-om uspoređena je s dijagnozom postavljenom ovako definiranim standardnim dijagnostičkim algoritmom („zlatnim standardom”).



Slika 6. Histološki tipovi tumora na temelju provedene dijagnostičke obrade prema opisu u tekstu: FNH = fokalna nodularna hiperplazija; HCC = hepatocelularni karcinom; CCC = kolangiocelularni karcinom; Regen. Nod. = regenerativni nodus; FFS = fokalno nezamašćena jetra

Figure 6. Histological types of tumors based on the diagnostic workup according to the protocol described in the Patients and methods section. (FNH = focal nodular hyperplasia; HCC = hepatocellular carcinoma; CCC = cholangiocellular carcinoma; Regen. Nod. = regenerative nodules; FFS = focal fatty sparing)

Statistička analiza

Demografski podaci i podaci o tumorima prikazani su s pomoću deskriptivne statistike. Dijagnostička točnost CEUS-a testirana je u analizama *intention-to-diagnose* (u analizu su uključeni svi nađeni tumori) i *per-protocol* (iz analize su isključeni tumori kod kojih je nalaz CEUS-a bio inkonzluzivan) s pomoću dijagnostičkog testa u programu MedCalc 9.5.1.0 (MedCalc Software, Mariakerke, Belgija), a koji uključuje i analizu krivulje ROC. U oba slučaja određeni su senzitivnost, specifičnost i *likelihood ratio* za razlikovanje malignih lezija od benignih temeljem postojanja fenomena ispiranja kontrasta u portoven-skoj ili kasnoj fazi.

Rezultati

U periodu obuhvaćenom ovim istraživanjem CEUS je učinjen u 90 bolesnika (48 muškaraca i 42 žene), prosječne dobi 57 ± 15 godina, kod kojih su analizirana 132 jetrena tumora (68 benignih i 64 maligna), prosječne veličine 30 (8 – 130) mm. Kod 60 bolesnika analiziran je jedan tumor, kod 20 bolesnika dva, kod osam bolesnika tri, dok su kod dva bolesnika analizirana četiri jetrena tumora. Udio pojedinih histoloških oblika tumora uključenih u istraživanje prikazan je na slici 6. Među analiziranim tumorima jedan je bio < 10 mm, 39 ih je bilo veličine 10 – 20 mm, dok su preostala 92 bila > 20 mm.

Na temelju postkontrastnih karakteristika u odnosu prema referentnim kriterijima opisanim u poglavlju Metode^{6,11} nalaz CEUS-a bio je konkluzivan u 113 (85,6%) slučajeva, a inkonzluzivan u 19 (14,4%). U analizi *intention-to-diagnose* na temelju nalaza CEUS-a mogli su se razlikovati benigni od malignih tumora uz senzitivnost 98,44%, specifičnost 83,82%, +LR 6,09, -LR 0,02 te površinu ispod krivulje ROC 0,91. U analizi *per-protocol* (nakon isključivanja inkonzluzivnih nalaza) površina ispod krivulje ROC dosegla je vrlo visokih 0,96.

Ako se analizira podudarnost dijagnoze CEUS-om pojedine histološke kategorije tumora s dijagnozom postavljenom standardnim algoritmom obrade prema vrijedećim smjernicama („zlatnim standardom”), tada je u pristupu *intention-to-diagnose* 100 od ukupno 132 lezije bilo ispravno klasificirano CEUS-om (75,8%), dok se dijagnoza vrste tumora nije podudarala u 13/132 slučaja (9,8%), a inkonzluzivna je bila u 19/132 (14,4%). Ako se analizi-

raju samo konkluzivni nalazi (pristup *per-protocol*), tada je podudarnost iznosila 100/113 (88,5%), a nepodudarnih je bilo 13/113 (11,5%).

Ni u jednog bolesnika nije zabilježena alergijska reakcija, a ni bilo koja druga nuspojava tijekom i dva sata nakon aplikacije kontrasta.

Rasprava

Rezultati ove retrospektivne analize potvrdili su visoku dijagnostičku točnost i neškodljivost CEUS-a u karakterizaciji solidnih jetrenih tumora.

Dijagnostička točnost u razlikovanju benignih od malignih tumora u našem je istraživanju iznosila 91%, što je komparabilno s rezultatima koje su objavili drugi autori.^{8–10,12} Rezultati velike njemačke multicentrične studije kojom je obuhvaćeno 1349 bolesnika sa žarišnim promjenama jetre pokazali su da se CEUS-om mogu pouzdano razlikovati benigne od malignih žarišnih promjena s točnošću od 90,3% (senzitivnost 95,8%, specifičnost 83,1%, PPV 95,4%, NPV 95,9%).⁸ Pritom je dijagnostička točnost za lezije > 2 cm bila 92,2%, a za one < 2 cm 84,5%. Metaanaliza koja je obuhvatila 45 studija s ukupno analiziranih 8147 fokalnih promjena također je pokazala visoku točnost CEUS-a u dijagnozi malignih jetrenih promjena pri čemu su senzitivnost i specifičnost iznosile redom 93% (95%-tmi CI: 91 – 95%) i 90% (95%-tmi CI: 88 – 92%).⁹ Iako su ultrazvučna kontrastna sredstva u primjeni već duže vrijeme, tek dolaskom sumpor-heksafluorida postignut je tehnički znatan napredak koji je ovo sredstvo učinio pouzdanim i sigurnim za karakterizaciju žarišnih promjena jetre.^{6,13}

S obzirom na izvrsnu dijagnostičku izvedbu, CEUS se može smatrati metodom izbora u karakterizaciji novootkrivenih žarišnih promjena u jetri pod uvjetom da bolesnik nema kontraindikaciju ili stanje koje bi ga izložilo znatnom riziku od aplikacije sumpor-heksafluorida. Naime, najčešće se žarišne lezije otkrivaju na ultrazvučnom pregledu abdomena u sivoj skali, pri čemu je njihova incidencija u asimptomatskih pacijenata („incidentalomi”) u rasponu od 15 do 31,5%.¹⁴ S obzirom na to da ultrazvučna morfologija, a često ni doplerski nalaz ne pokazuju tipičnu sliku, uobičajeno je da se bolesnicima savjetuje ili ponavljanje UZ pregleda u određenim intervalima s određivanjem dodatnih laboratorijskih parametara uk-

ljučući jetrene testove i tumorske biljege ili bez njih ili se šalju na dodatne slikovne pretrage kao što su MR ili MSCT jetre pojačani kontrastom, a katkad i na biopsiju radi tkivne verifikacije.²⁻⁵ Ovakav postupak nije optimalan za bolesnika i zdravstveni sustav iz nekoliko razloga: i) u iščekivanju jasne dijagnoze bolesnici su do završetka dijagnostičkog postupka izloženi stresu, što zbog straha od nepoznavanja prirode žarišne promjene u jetri, što zbog straha od dijagnostičkih postupaka koji bolesnika izlažu zračenju ili rizicima od biopsije, ii) ovakav slijed opterećuje liste čekanja te iii) poskupljuje dijagnostički postupak. Zbog navedenih razloga CEUS je prihvatljiva alternativa, jer omogućava da se na licu mjesta prilikom uočavanja žarišne promjene u jetri s visokim stupnjem pouzdanosti ona definira na razini razlikovanja benigne lezije od malignih lezija, a u većini slučajeva i definitivno karakterizira prema histološkom tipu. Procijenjeni troškovi CEUS-a, ako se primijeni u nastavku UZ pregleda u svojoj skali, iznose 65 GBP-a, CT pojačan kontrastom stajao bi 116 – 162 GBP-a, dok bi cijena MRI-ja bila 189 GBP-a.¹⁵ Prema analizi isplativosti (*cost-effectiveness*), CEUS se pokazao isplativijim u karakterizaciji novootkrivenih žarišnih promjena u jetri i probiru na HCC, dok je u praćenju bolesnika nakon operacije kolorektalnog karcinoma radi detekcije metastaza bio neznatno skuplji (za 1 GBP) u odnosu prema CT-u pojačanom kontrastom. Senzitivnost i specifičnost CEUS-a i MSCT-a pojačanog kontrastom bile su podjednake.¹⁶ S obzirom na konvencionalni UZ u svojoj skali, CEUS se pokazao učinkovitijim pri detekciji metastaza u jetri. U njemačkoj multicentričnoj studiji koja je uključila 290 bolesnika praćenih ultrazvukom nakon operacije kolorektalnog karcinoma, CEUS-om su detektirane metastaze u 7% više pacijenata nego UZ-om u svojoj skali, a u onih kod kojih su već u svojoj skali detektirane metastaze CEUS-om je u 60% slučajeva nađen veći broj metastaza.¹⁷

U našoj kohorti bolesnika u 13% slučajeva nalaz CEUS-a nije bio konkluzivan. Razlozi za inkonkluzivnost mogu biti tehničke naravi (dubina smještaja lezije, atenuacija UZ snopa kod pretilih pacijenata) i posljedica limitiranog iskustva ispitivača s ovom metodom. Međutim, u komparaciji s iskusnim centrima broj inkonkluzivnih nalaza približno je jednak.¹¹

Nedostaci ovog istraživanja jesu retrospektivni dizajn te stanovita selekcioniranost uzorka, pri čemu je potonje posljedica prethodno obrazloženih objektivnih okolnosti vezanih za dostupnost ultrazvučnog kontrasta. Osim toga, ovi rezultati nisu reprezentativni za opću populaciju jer proizlaze iz tercijarnog centra u kojemu je logično očekivati određenu selekcioniranost pacijenata koji se referiraju na ultrazvučne preglede. Dodatni prigovor na strukturu istraživane kohorte može se postaviti s obzirom na to da je 12 od 90 pacijenata (13,3%) upućeno na CEUS nakon što im je prethodno MSCT-om verificirana žarišna promjena u jetri. Međutim, kod ovih bolesnika MSCT je učinjen u vanjskoj ustanovi i nalaz je bio inkonkluzivan te je i kod njih proveden standardizirani dijagnostički algoritam radi definiranja vrste jetrenog tumora kako je prije opisano.

Zaključno, nakon što se ultrazvukom detektira žarišna promjena u jetri, primjena CEUS-a omogućava pouzdanu,

sigurnu i brzu dijagnostiku na licu mjesta, diferenciranje benignih tumora od malignih i njihovo svrstavanje u pojedinu tkivnu kategoriju. Primjena CEUS-a znatan je napredak u razvoju ultrazvučne dijagnostike te skraćuje i pojednostavnjuje dijagnostičku karakterizaciju jetrenih tumora.

LITERATURA

1. *Kaltenbach TE, Engler P, Kratzer W i sur.* Prevalence of benign focal liver lesions: ultrasound investigation of 45,319 hospital patients. *Abdom Radiol (New York)* 2016;1(1):25–32.
2. *Gaiani S, Volpe L, Piscaglia F, Bolondi L.* Vascularity of liver tumours and recent advances in doppler ultrasound. *J Hepatol* 2001; 34(3):474–82.
3. *Chiorean L, Cantisani V, Jenssen C, Sidhu PS, Baum U, Dietrich CF.* Focal masses in a non-cirrhotic liver: The additional benefit of CEUS over baseline imaging. *Eur J Radiol* 2015;84(9):1636–43.
4. *Lencioni R, Della Pina C, Crocetti L, Bozzi E, Cioni D.* Clinical management of focal liver lesions: the key role of real-time contrast-enhanced US. *Eur Radiol* 2007;17(Suppl 6):F73–9.
5. *von Herbay A, Vogt C, Willers R, Häussinger D.* Real-time imaging with the sonographic contrast agent SonoVue: differentiation between benign and malignant hepatic lesions. *J Ultrasound Med* 2004;23(12):1557–68.
6. *Claudon M, Dietrich CF, Choi BI i sur.* Guidelines and Good Clinical Practice Recommendations for Contrast Enhanced Ultrasound (CEUS) in the Liver – Update 2012. *Ultrasound Med Biol* 2013; 39(2):187–210.
7. *European Medicines Agency.* SonoVue – uputa o lijeku. Dostupno na: http://www.ema.europa.eu/docs/hr_HR/document_library/EPAR_Product_Information/human/000303/WC500055380.pdf. Pristupljeno: travanj 2017.
8. *Strobel D, Seitz K, Blank W i sur.* Contrast-enhanced Ultrasound for the Characterization of Focal Liver Lesions – Diagnostic Accuracy in Clinical Practice (DEGUM multicenter trial). *Ultraschall Med* 2008;29(5):499–505.
9. *Friedrich-Rust M, Klopffleisch T, Nierhoff J i sur.* Contrast-Enhanced Ultrasound for the differentiation of benign and malignant focal liver lesions: a meta-analysis. *Liver Int* 2013;33(5):739–55.
10. *Piscaglia F, Corradi F, Mancini M i sur.* Real time contrast enhanced ultrasonography in detection of liver metastases from gastrointestinal cancer. *BMC Cancer* 2007;7(1):171.
11. *Marrero JA, Ahn J, Rajender Reddy K.* ACG clinical guideline: the diagnosis and management of focal liver lesions. *Am J Gastroenterol* 2014;109(9):1328–47.
12. *Sporea I, Martie A, Bota S, Sirlu R, Popescu A, Dănila M.* Characterization of focal liver lesions using contrast enhanced ultrasound as a first line method: a large monocentric experience. *J Gastrointest Liver Dis* 2014;23(1):57–63.
13. *Piscaglia F, Bolondi L; Italian Society for Ultrasound in Medicine and Biology (SIUMB) Study Group on Ultrasound Contrast Agents.* The safety of Sonovue in abdominal applications: retrospective analysis of 23188 investigations. *Ultrasound Med Biol* 2006;32(9):1369–75.
14. *Choi SH, Kwon H-J, Lee S-Y i sur.* Focal hepatic solid lesions incidentally detected on initial ultrasonography in 542 asymptomatic patients. *Abdom Radiol (New York)* 2016;41(2):265–72.
15. *National Institute for Health and Clinical Excellence.* SonoVue (sulphur hexafluoride microbubbles) – contrast agent for contrast-enhanced ultrasound imaging of the liver 2012. p. dg5. Dostupno na: <https://www.nice.org.uk/guidance/dg5>. Pristupljeno: travanj 2017.
16. *Westwood M, Joore M, Grutters J i sur.* Contrast-enhanced ultrasound using SonoVue® (sulphur hexafluoride microbubbles) compared with contrast-enhanced computed tomography and contrast-enhanced magnetic resonance imaging for the characterisation of focal liver lesions and detection of liver metastases: a systematic review and cost-effectiveness analysis. *Health Technol Assess* 2013; 17(16):1–243.
17. *Bernatik T, Schuler A, Kunze G i sur.* Benefit of Contrast-Enhanced Ultrasound (CEUS) in the Follow-Up Care of Patients with Colon Cancer: A Prospective Multicenter Study. *Ultraschall Med* 2015; 36(6):590–3.