

Svjetlostanični papilarni karcinom bubrežnih stanica u bolesnika s urotelnim papilarnim karcinomom bubrežne nakapnice - prikaz bolesnice

Andrić, Vjekoslav; Ulamec, Monika; Justinić, Danijel; Krušlin, Božo

Source / Izvornik: *Liječnički vjesnik*, 2018, 140, 159 - 162

Journal article, Published version

Rad u časopisu, Objavljena verzija rada (izdavačev PDF)

<https://doi.org/10.26800/LV-140-5-6-20>

Permanent link / Trajna poveznica: <https://um.nsk.hr/um:nbn:hr:105:697437>

Rights / Prava: [In copyright](#) / [Zaštićeno autorskim pravom](#).

Download date / Datum preuzimanja: **2024-12-03**



Repository / Repozitorij:

[Dr Med - University of Zagreb School of Medicine
Digital Repository](#)



SVJETLOSTANIČNI PAPILARNI KARCINOM BUBREŽNIH STANICA U BOLESNIKA S UROTELNIM PAPILARNIM KARCINOMOM BUBREŽNE NAKAPNICE – PRIKAZ BOLESNICE

CLEAR CELL PAPILLARY RENAL CELL CARCINOMA IN A PATIENT WITH UROTHELIAL PAPILLARY CARCINOMA OF RENAL PYELON – REPORT OF A CASE

VJEKOSLAV ANDRIĆ¹, MONIKA ULAMEC^{2,3}, DANIJEL JUSTINIĆ⁴, BOŽO KRUŠLIN^{2,3}

Deskriptori: Papilarni karcinom – patologija; Karcinom bubrežnih stanica – patologija; Karcinom prijelaznog epitela – patologija; Bubrežni tumori – kirurgija, patologija; Tumori mokraćnog mjehura – kirurgija, patologija; Sinkroni tumori – patologija; Bubrežna nakapnica – patologija; Nefrektomija; Cistektomija

Sažetak. Prema klasifikaciji Svjetske zdravstvene organizacije (SZO), najčešći histološki tipovi karcinoma bubrega, podrijetla epitela bubrežnih tubula, jesu svjetlostanični, papilarni i kromofobni. U najnoviju SZO-ovu klasifikaciju uvršteni su i novi, mnogo rjeđi histološki tipovi bubrežnih karcinoma epitelnog podrijetla kao što su tubulocistični, karcinom povezan sa stečenom cističnom bolesti bubrega, karcinom povezan s MiT-translokacijom, karcinom povezan sa sindromom hereditarne leiomiomatoze te svjetlostanični papilarni karcinom bubrežnih stanica. Posljednji spomenuti histološki je građen od svijetlih epitelnih tumorskih stanica koje formiraju tubule i papile te čije su jezgre karakteristično linearne i udaljene od bazalne membrane. Tumor pokazuje specifičan imunohistokemijski profil i indolentnog je tijeka. Ovdje donosimo prikaz bolesnice sa sinkronim svjetlostaničnim papilarnim karcinomom bubrežnih stanica, koji je nađen slučajno pri pregledu uzorka nefrektomije zbog urotelnog karcinoma (karcinoma prijelaznog epitela) nakapnice.

Descriptors: Carcinoma, papillary – pathology; Carcinoma, renal cell – pathology; Carcinoma, transitional cell – pathology; Kidney neoplasms – pathology, surgery; Urinary bladder neoplasms – pathology, surgery; Neoplasms, multiple primary – pathology; Kidney pelvis – pathology; Nephrectomy; Cystectomy

Summary. According to the 2016 WHO classification most common histological types of kidney cancer arising from tubular epithelium are clear cell, papillary, and chromophobe carcinoma. New 2016 WHO classification of the urinary system tumors was complemented by new entities, such as tubulocystic carcinoma associated with the acquired renal cystic disease, carcinoma associated with MiT translocation, carcinoma associated with hereditary leiomyomatosis syndrome, and clear cell papillary renal cell carcinoma. The latter is histologically composed of tubules and papillae aligned with bland clear epithelial cells and characteristic linear nuclear arrangement away from the basal membrane. Immunohistochemical profile is characteristic for this entity. Tumor is described as indolent in nature. We are present-

¹Zavod za patologiju i citologiju, Opća bolnica „Dr. Tomislav Bardek” (Vjekoslav Andrić, dr. med.), ²Zavod za patologiju „Ljudevit Jurak”, KBC Sestre milosrdnice (doc. dr. sc. Monika Ulamec, dr. med.; prof. dr. sc. Božo Krušlin, dr. med.), ³Zavod za patologiju, Medicinski fakultet Sveučilišta u Zagrebu (doc. dr. sc. Monika Ulamec, dr. med.; prof. dr. sc. Božo Krušlin, dr. med.), ⁴Klinika za urologiju, Medicinski fakultet Sveučilišta u Zagrebu, KBC Sestre milosrdnice (Danijel Justinić, dr. med.)

Adresa za dopisivanje: Dr. V. Andrić, Zavod za patologiju i citologiju, Opća bolnica „Dr. Tomislav Bardek”, 48000 Koprivnica, e-mail: vandricg@gmail.com

Primljeno 8. studenoga 2017., prihvaćeno 19. veljače 2018.

ing a case report of a patient with a synchronous clear cell papillary renal cell carcinoma as an incidental finding in a nephrectomy specimen with clinical diagnosis of urothelial (transitional cell) carcinoma in the renal pelvis.

Liječ Vjesn 2018;140:159–162

Svjetlostanični papilarni karcinom bubrežnih stanica (u literaturi nazivan i sinonimima svjetlostanični tubulopapilarni karcinom bubrežnih stanica te bubrežni angiomioadenomatozni tumor) noviji je entitet koji se u literaturi opisuje unatrag 10-ak godina i uvršten je u novu klasifikaciju SZO-a. Radi se o indolentnoj novotvorini bubrega, građenoj od svijetlih epitelnih stanica koje tvore tubularne i papilarne strukture te pokazuju karakterističan linearni raspored jezgara tumorskih stanica, smještenih dalje od bazalne membrane.^{1,2}

Tumorske stanice pokazuju specifičan imunohistokemijski i genski profil, koji umnogome pomaže u diferencijalnoj dijagnozi prema svjetlostaničnom karcinomu bubrežnih stanica, s jedne strane, i papilarnom karcinomu bubrežnih stanica, s druge strane. Ovaj tumor čini 1–4% svih resekiranih tumora bubrega, podjednako se pojavljuje u oba spola, u rasponu od 18 do 88 godina. Tumor se pojavljuje sporadično, u sklopu terminalne faze kronične bubrežne bolesti (ESRD) ili Von Hippel-Lindauova sindroma.^{1–3}

Klinički, tumor je najčešće asimptomatski, u manjem broju slučajeva uzrokuje abdominalnu ili slabinsku bol.¹ Obično je smješten u renalnom korteksu kao manji, inkapsuliran i oštro ograničen tumor, uz čest nalaz cistične promjene. Mikroskopski tumor pokazuje tubularne, acinarne, papilarne, cistične i solidne strukture u različitim omjerima, građene od kubičnih do niskih cilindričnih tumorskih stanica svijetle citoplazme s jednoličnim okruglim jezgrama slabije uočljivih nukleola (nuklearni gradusi 1 ili 2), koje su karakteristično udaljene od bazalne membrane te smještene središnje ili apikalno u staničnoj citoplazmi. U acinarnim strukturama može se često naći i eozinofilni sekret. Stroma tumora fibrozna je i/ili glatkomišićna u različitim omjerima. Tumorske nekroze, limfovaskularne ili perineuralne invazije u ovom se tumoru ne nalaze.^{1,4}

Prognostički je važan podatak da u svim do sada zabilježenim slučajevima ovog tumora nisu dokumentirani lokalni recidiv ili metastaze.^{1,2}

Ovdje prikazujemo bolesnicu sa slučajnim nalazom svjetlostaničnoga papilarnog karcinoma bubrežnih stanica, a koji je dijagnosticiran u istom bubregu operiranom zbog urotelnog karcinoma nakapnice.

Prikaz bolesnice

Žena stara 85 godina hospitalizirana je krajem 2016. g. zbog obrade bezbolne makrohaturije. Bolesnica je 2013. godine podvrgnuta parcijalnoj nefrektomiji zbog cistične tvorbe gornjeg pola desnog bubrega, gdje je patohistološkom analizom postavljena dijagnoza neinvazivnog urotelnog papilarnog karcinoma visokoga gradusa u cistično proširenoj nakapnici. Naknadno 2015. godine pacijentica se podvrgnula i prvomu poštenijem zahvatu transuretralne resekcije (TUR) zbog cistoskopski dokazanoga metakronog tumora mokraćnog mjehura. Godine 2016. pacijentica je bila ponovo hospitalizirana te je učinjen naknadni, opsežniji zahvat TUR-a istog tumora mokraćnog mjehura. U oba navedena navrata patohistološki nalaz tumora mjehura, prema najnovijoj SZO-ovoj klasifi-

kaciji iz 2016., odgovarao je neinvazivnom papilarnom urotelnom karcinomu niskoga gradusa, stadija pTa.

Tijekom hospitalizacije zbog simptoma bezbolne makrohaturije kliničkom je obradom ustanovljena suspektna tvorba u pijelonu desnog bubrega te je pacijentica podvrgnuta radikalnoj nefrektomiji. Na patohistološku analizu primljen je desni bubreg s oskudnim okolnim masnim tkivom veličine 10 × 8 × 4 cm, a uza nj se nalazio i dio uretera dužine 4 cm i promjera do 0,6 cm. Makroskopski se na prerezu u pijelonu bubrega nalazila papilarna tvorba promjera do 4 cm, dok se u parenhimu bubrega supkapsularno našla i oštro ograničena tvorba promjera do 1,2 cm (slika 1.). Histološki opisana tvorba u pijelonu, prema SZO-ovoj klasifikaciji iz 2016. g., odgovarala je neinvazivnom papilarnom urotelnom karcinomu niskoga gradusa i stadija Ta. Opisana tvorba nađena supkapsularno u parenhimu istog bubrega histološki je građena od uniformnih kubičnih ili niskih cilindričnih epitelnih stanica svijetle citoplazme, a koje tvore tubularne, alveolarne i papilarne strukture, dok su im jezgre mjestimice luminalno orijentirane (slike 2. A. i B.). Opisane tumorske stanice imunohistokemijski pokazale su pozitivnu reakciju na CK7 (slika 2. C.) te negativnu na CD10 i AMACR. Mikroskopski nisu nađeni proboj kapsule bubrega niti infiltracije okolnoga masnog tkiva.

Opisani tumor, prema histološkoj slici i SZO-ovoj klasifikaciji iz 2016. g., odgovarao je svjetlostaničnom papilarnom (tubulopapilarnom) karcinomu bubrega, stadija T1a.

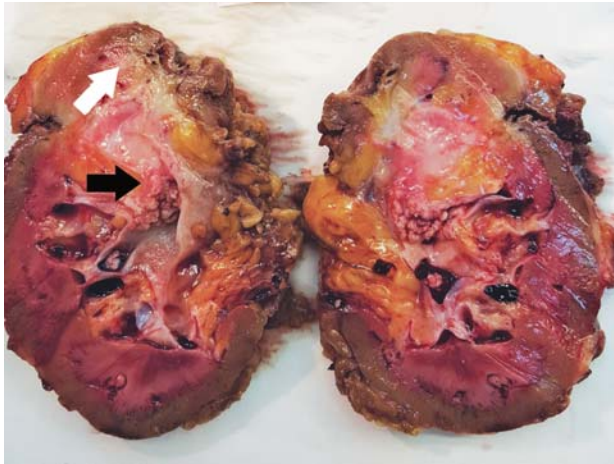
Rasprava

Prema najnovijoj SZO-ovoj klasifikaciji iz 2016., a na temelju zaključaka radne grupe Internacionalnog udruženja za urološku patologiju (ISUP) iz 2013.,^{1,2} klasifikacija renalnih epitelnih novotvorina upotpunjena je u odnosu prema onoj iz 2004. s nekoliko novih podtipova tumora bubrežnih stanica epitelnog podrijetla. Među inima našao se i podtip epitelnog tumora nazvan svjetlostanični papilarni karcinom bubrežnih stanica. U literaturi se ovaj tumor naziva i svjetlostanični tubulopapilarni karcinom bubrežnih stanica, dok se prije upotrebljavani naziv angiomioadenomatozni tumor bubrega više ne rabi.^{1,5}

Do sada je, prema našim spoznajama, pregledom literature u engleskome govornom području (Pub Med) opisano više manjih serija ovog tumora s odgovarajućom histološkom i imunohistokemijskom slikom, upotpunjenom za sada zadovoljavajuće jasnom, ali nedovoljno konkretnom genskom analizom tumorskih stanica, što je i nadalje temelj mnogih istraživanja. Pregledom literature u hrvatskome govornom području (Hrčak) ovo je prvi opisani slučaj svjetlostaničnoga papilarnog karcinoma bubrežnih stanica, a osim toga i prvi slučaj sinkronog pojavljivanja ovog entiteta u bubregu s multiplim urotelnim karcinoma nakapnice i mokraćnog mjehura.

Inicijalno se ovaj podtip epitelnog tumora spominje 2006. u studiji Tickooa i sur.,³ gdje su na 66 obrađenih pacijenata s karcinomom bubrega u završnom stadiju bubrežne bolesti, od kojih su 52 imala i prateću stečenu cističnu bolest bubrega, primijetili da 41% čine karcinomi

bubrežnih epitelnih stanica sličnih sporadičnima (svjetlostanični, papilarni i onkocitni). Veću grupu tumora kod opisane skupine bolesnika činila su dva entiteta specifične



Slika 1. Makroskopski izgled tumora: veći tumor odgovara urotelnom karcinomu nakapnice (crna strjelica), a oštro ograničena, manja bjelkasta tvorba odgovara svjetlostaničnomu papilarnom karcinomu (bijela strjelica)

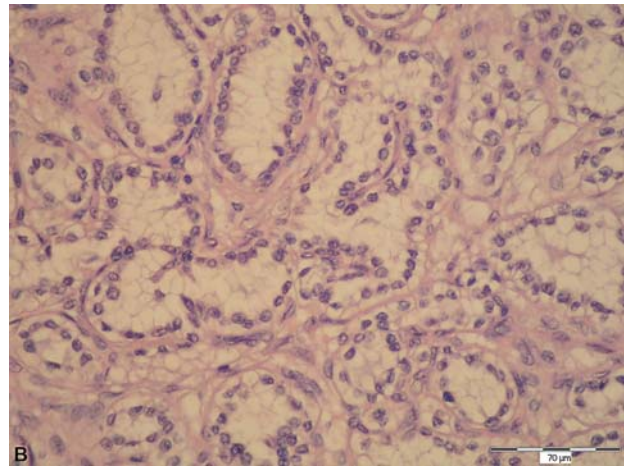
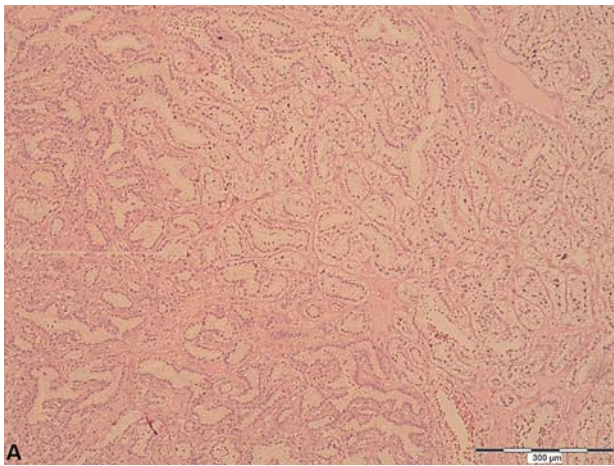
Figure 1. Macroscopic tumor features; larger tumor represents urothelial pyelon carcinoma (black arrow). Small white sharply demarcated tumor is clear cell papillary RCC (white arrow)

histološke slike: jedan nazvan karcinomom bubrežnih stanica povezan sa stečenom cističnom bolesti bubrega (36%), a drugi nazvan svjetlostaničnim papilarnim karcinomom bubrežnih stanica (23%). Međutim, većina poslije opisanih serija i slučajeva pokazala je da se ovaj tumor ipak pretežno pojavljuje sporadično. Jedna od većih opisanih serija jest i ona Aronove i sur. gdje su analizirana 64 sporadična slučaja.⁷ Tumor se najčešće otkriva slučajno u asimptomatskih pacijenata, a može se prezentirati i abdominalnom ili slabinskom boli.

Makroskopski su ovi tumori uglavnom dobro ograničeni, inkapsulirani, na prerezu bjelkaste do žućkaste boje, mjestimično s fibroznim sivkastim područjima, a mogu biti kompletno solidnog do predominantno cističnog izgleda. Smješteni su uglavnom u renalnom korteksu i pretežno su promjera do 3,5 cm (najveći spomenuti u literaturi promjera je do 8,2 cm). Uglavnom su unicentrični i unilateralni, međutim, opisuju se i multifokalni te bilateralni slučajevi.^{1,6,8}

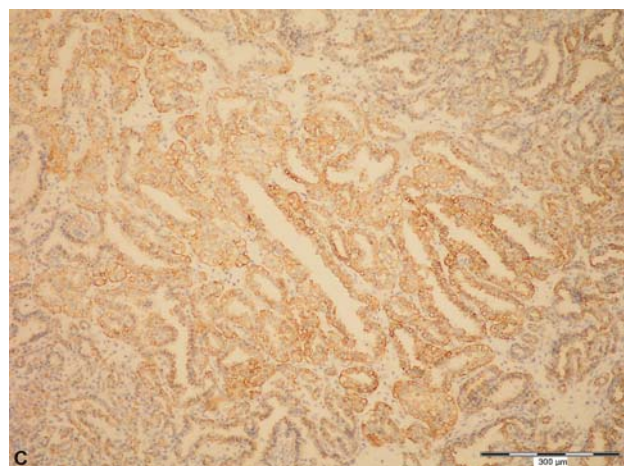
U naše pacijentice tumor je bio unicentrično i unilaterally smješten u renalnom parenhimu jednog pola desnog bubrega, većeg promjera do 1,2 cm, a na prerezu je bio oštro ograničen.

Mikroskopski tumor pokazuje karakteristične tubularne, acinarne, papilarne, rjeđe i cistične strukture ili solidne nakupine jednoličnih svijetlih epitelnih stanica s okruglim jezgrama koje su karakteristično udaljene od bazalne



Slika 2. Mikroskopski izgled tumora: A. 100x HE, nakupine stanica svijetle citoplazme koje tvore tubularne i dijelom papilarne strukture; B. 400x HE, uniformne, kubične ili cilindrične epitelne stanice svijetle citoplazme, jezgre su luminalno orijentirane; C. 100x CK7, tumorske stanice pokazuju pozitivnu reakciju na citokeratin 7

Figure 2. Microscopic tumor features; A 100x HE, tumor cells with clear cytoplasm forming tubular and papillary formations; B 400x HE, uniform, cuboid or cylindrical epithelial cells with clear cytoplasm and nuclear orientation away from the basement membrane; C 100x CK7, tumor cells with positive reaction to cytokeratin 7



membrane te smještene središnje ili apikalno u stanici. Imunohistokemijski epitelna komponenta svjetlostaničnoga papilarnog karcinoma bubrežnih stanica (CCPRCC) pokazuje jak pozitivitet na citokeratin 7, CA9 (ugljičnu anhidrazu IX), vimentin,⁷⁻⁹ PAX2, PAX8 i 34bE12, negativitet na AMACR (alfa-metilacil-CoA racemaza), TFE3, estrogen i progesteron,^{6,7} dok je CD10 uglavnom negativan ili tek fokalno pozitivan¹ (do 10% tumorskih stanica pokazuje apikalni luminalni membranozni pozitivitet u području eventualne cistične komponente tumora).^{3,6}

Radovi koji su se bavili genskim profilom ovog tumora pokazali su jasnu razliku u genskim promjenama spram svjetlostaničnog karcinoma bubrežnih stanica (CCRCC), s jedne strane, te svjetlostaničnoga papilarnog karcinoma bubrežnih stanica (CCPRCC), s druge strane.¹⁰⁻¹² Svjetlostanični papilarni karcinom bubrežnih stanica ne pokazuje deleciju kromosoma 3p25 niti mutacije VHL-gena karakteristične za CCRCC, kao ni trisomiju kromosoma 7 ili 17 karakterističnu za PRCC.¹¹

U slučaju naše pacijentice nije rađena molekularnogenetička obrada.

Diferencijalnodijagnostički se uz ovaj tumor u literaturi kao morfološki najčešći i najdiskutabilniji spominju CCRCC i PRCC, kao i njihove mnogo rjeđe morfološke varijante: CCRCC sa sekundarnim papilarnim formacijama, PRCC sa svjetlostaničnim promjenama, kompozitni CCRCC i PRCC, neklasificirani RCC sa svjetlostaničnim te papilarnim komponentama.

Aydin i sur.⁴ u svojoj seriji napominju još nekoliko entiteta koje također diferencijalnodijagnostički treba uzeti u razmatranje s obzirom na morfološku: CCRCC s leiomiomatoznom stromom, multilokularni cistični karcinom bubrežnih stanica (MLCRCC), miješani epitelni i stromalni tumor (MEST).

Massari i sur., temeljem pregleda dostupne literature te podataka o kliničkom praćenju pacijenata, predlažu da se CCPRCC izdvoji kao benigni tumor.¹² Do sličnog zaključka došli su Frida Petersson i sur. koji temeljem svojeg istraživanja izdvajaju CCPRCC s obilnom leiomiomatoznom stromom kao zaseban entitet te ga smatraju benignim tumorom.¹³

U zaključku valja naglasiti da je ovaj entitet, koji je dokumentiran, opisivani i u manjim serijama morfološki, imunohistokemijski i molekularnogenetički analiziran posljednjih 10 godina, uvršten u nedavnu SZO-ovu klasifikaciju iz 2016. godine te između ostalog opisan kao indolentan podtip epitelnog tumora bubrega bez agresivnoga biološkog tumorskog ponašanja. Nadalje, treba naglasiti da je ovdje prikazan slučaj bolesnice sa sinkronim svjetlo-

staničnim papilarnim karcinomom bubrežnih stanica i urotelnim karcinomom bubrežne nakapnice u istom bubregu, prvi takav opisan slučaj u literaturi engleskog te hrvatskoga govornog područja.

LITERATURA

1. Moch H, Humphrey PA, Ulbright TM, Reuter VE. WHO Classification of Tumours of the Urinary System and Male Genital Organs (IARC WHO Classification of Tumours). 4. izd. Lyon: International Agency for Research on Cancer; 2016, str. 40-41.
2. Srigley JR, Delahunt B, Eble JN i sur.; ISUP Renal Tumor Panel. The International Society of Urological Pathology (ISUP) Vancouver Classification of Renal Neoplasia. *Am J Surg Pathol* 2013;37(10):1469-89.
3. Tickoo SK, dePeralta-Venturina MN, Harik LR i sur. Spectrum of epithelial neoplasms in end-stage renal disease: an experience from 66 tumor-bearing kidneys with emphasis on histologic patterns distinct from those in sporadic adult renal neoplasia. *Am J Surg Pathol* 2006;30(2):141-53.
4. Aydin H, Chen L, Cheng L i sur. Clear cell tubulopapillary renal cell carcinoma: a study of 36 distinctive low-grade epithelial tumors of the kidney. *Am J Surg Pathol* 2010;34(11):1608-21.
5. Michal M, Hes O, Nemcova J i sur. Renal angiomyoadenomatous tumor: morphologic, immunohistochemical, and molecular genetic study of a distinct entity. *Virchows Arch* 2009;454(1):89-99.
6. Williamson SR, Eble JN, Cheng L, Grignon DJ. Clear cell papillary renal cell carcinoma: differential diagnosis and extended immunohistochemical profile. *Mod Pathol* 2013;26(5):697-708.
7. Aron M, Chang E, Herrera L i sur. Clear cell-papillary renal cell carcinoma of the kidney not associated with end-stage renal disease: clinicopathologic correlation with expanded immunophenotypic and molecular characterization of a large cohort with emphasis on relationship with renal angiomyoadenomatous tumor. *Am J Surg Pathol* 2015;39(7):873-88.
8. Rohan SM, Xiao Y, Liang Y i sur. Clear-cell papillary renal cell carcinoma: molecular and immunohistochemical analysis with emphasis on the von Hippel-Lindau gene and hypoxia-inducible factor pathway-related proteins. *Mod Pathol* 2011;24(9):1207-20.
9. Park JH, Lee C, Suh JH, Moon KC. Clear cell papillary renal cell carcinoma: a report of 15 cases including three cases of concurrent other-type renal cell carcinomas. *Korean J Pathol* 2012;46(6):541-7.
10. Lan TT, Keller-Ramey J, Fitzpatrick C i sur. Unclassified renal cell carcinoma with tubulopapillary architecture, clear cell phenotype, and chromosome 8 monosomy: a new kid on the block. *Virchows Arch* 2016;469(1):81-91.
11. Gobbo S, Eble JN, Grignon DJ i sur. Clear cell papillary renal cell carcinoma: a distinct histopathologic and molecular genetic entity. *Am J Surg Pathol* 2008;32(8):1239-45.
12. Massari F, Ciccarese C, Hes O i sur. The Tumor Entity Denominated „clear cell-papillary renal cell carcinoma” According to the WHO 2016 new Classification, have the Clinical Characters of a Renal Cell Adenoma as does Harbor a Benign Outcome. *Pathol Oncol Res* 2017 Jul 10. doi: 10.1007/s12253-017-0271-x. [Epub ahead of print].
13. Petersson F, Martinek P, Vanecsek T i sur. Renal Cell Carcinoma With Leiomyomatous Stroma: A Group of Tumors With Indistinguishable Histopathologic Features, But 2 Distinct Genetic Profiles: Next-Generation Sequencing Analysis of 6 Cases Negative for Aberrations Related to the VHL gene. *Appl Immunohistochem Mol Morphol* 2018;26(3):192-7. doi: 10.1097/PAI.0000000000000410.

