

Angiosarkom desne pretklijetke kao uzrok tamponade srca i letalnog ishoda u tridesettrogodišnje bolesnice - prikaz nalaza obdukcije

Džombeta, Tihana; Milković Periša, Marija; Leniček, Tanja; Tomas, Davor; Krušlin, Božo

Source / Izvornik: **Liječnički vjesnik, 2018, 140, 163 - 166**

Journal article, Published version

Rad u časopisu, Objavljena verzija rada (izdavačev PDF)

<https://doi.org/10.26800/LV-140-5-6-21>

Permanent link / Trajna poveznica: <https://um.nsk.hr/um:nbn:hr:105:407980>

Rights / Prava: [In copyright](#)/[Zaštićeno autorskim pravom.](#)

Download date / Datum preuzimanja: **2025-02-20**



Repository / Repozitorij:

[Dr Med - University of Zagreb School of Medicine](#)
[Digital Repository](#)



ANGIOSARKOM DESNE PRETKLIJETKE KAO UZROK TAMPONADE SRCA I LETALNOG ISHODA U TRIDESETTROGODIŠNJE BOLESNICE – PRIKAZ NALAZA OBDUKCIJE

PRIMARY ANGIOSARCOMA OF THE RIGHT ATRIUM AS A CAUSE OF CARDIAC TAMPONADE AND DEATH OF A 33-YEAR-OLD FEMALE PATIENT – AUTOPSY REPORT

TIHANA DŽOMBETA^{1,2}, MARIJA MILKOVIĆ PERIŠA^{1,3}, TANJA LENIČEK^{1,2},
DAVOR TOMAS^{1,2}, BOŽO KRUŠLIN^{1,2}

Deskriptori: Iznenađna srčana smrt – etiologija, patologija; Tumori srca – komplikacije, patologija; Angiosarkom – komplikacije, patologija; Tamponada srca – etiologija; Srčane pretklijetke – patologija; Obdukcija

Sažetak. Iznenađna smrt najčešće nastaje kao posljedica oštećenja kardiovaskularnog sustava, ponajprije zbog koronarne bolesti ili kardiomiopatije, a izuzetno rijetko može biti uzrokovana primarnim tumorom srca. Tri četvrtine primarnih novotvorina srca čine benigni tumori, a četvrtinu maligni koji su redovito sarkomi i rijetko limfomi. Najčešći histološki tip primarnog sarkoma srca jest angiosarkom, obično smješten u desnom atriju ili rjeđe u perikardu. U ovom radu prikazujemo slučaj bolesnice koja je primljena u teškom općem stanju, pod sumnjom na septički šok, a preminula je nekoliko sati nakon prijma. Obdukcijom je nađen tumor desne pretklijetke koji je, prema morfološkim i imunohistokemijskim karakteristikama, odgovarao angiosarkomu. Infiltracija epikarda i krvarenje u perikardijalnu šupljinu doveli su do tamponade srca i smrti. Uz prikaz bolesnice rad pruža kratki pregled epidemioloških i kliničkih značajka te mogućnosti dijagnostike i liječenja primarnog angiosarkoma srca.

Descriptors: Death, sudden, cardiac – etiology, pathology; Heart neoplasms – complications, pathology; Hemangiosarcoma – complications, pathology; Cardiac tamponade – etiology; Heart atria – pathology; Autopsy

Summary. Sudden death most commonly occurs due to cardiac-related disorders, namely coronary artery disease or cardiomyopathies, while primary cardiac tumors are exceptionally rare. Three quarters of primary cardiac tumors are benign and the rest are malignant, mainly sarcomas and rarely lymphomas. The most common histological subtype of primary cardiac sarcoma is angiosarcoma, which is usually located in the right atrium and sometimes in the pericardium. Here, we report a case of a female patient admitted to our institution due to suspected septic shock, who died within a few hours of admission, despite given supportive measures. The autopsy revealed a tumor of the right atrium showing histological and immunohistochemical characteristics of angiosarcoma. Infiltration of epicardium and hemorrhage in the pericardial cavity caused cardiac tamponade and death. This report also provides a brief review of epidemiological and clinical features, as well as diagnostic and treatment options for primary cardiac angiosarcoma.

Liječ Vjesn 2018;140:163–166

Iznenađna smrt definirana je kao ona koja nastane u roku od šest sati od pojave simptoma u pojedinca bez prethodno poznatih bolesti ili ozljeda koje ugrožavaju život.¹ Najčešće nastaje kao posljedica oštećenja kardiovaskularnog sustava, a uglavnom se radi o koronarnoj bolesti srca ili iznenađnoj, neobjašnjivoj srčanoj smrti, ovisno o dobi ispitanika.^{2,3} U mlađim dobnim skupinama najčešći je uzrok neobjašnjiva srčana smrt, pri čemu se u dijelu slučajeva molekularnim metodama ipak nalaze klinički relevantne mutacije srčanih gena.⁴ U podlozi vrlo malog broja iznenađnih srčanih smrti (prema nekim radovima oko 0,0025%) primarne su novotvorine srca.³ Međutim, ako se promatra populacija mlađa od 34 godine, tada su primarne novotvorine srca uzrok 0,06% iznenađnih smrti kardiovaskularnog podrijetla.³

Tri četvrtine primarnih novotvorina srca čine benigne tvorbe, najvećim dijelom miksemi, a četvrtinu maligni tumori, koji su redovito sarkomi i rijetko limfomi. Najčešći histološki tip primarnog sarkoma srca jest angiosarkom.^{5,6} Za razliku od miksoma koji se najčešće nalazi u lijevoj pretklijetki i vezan je samo za endokard (ne nalazi se infil-

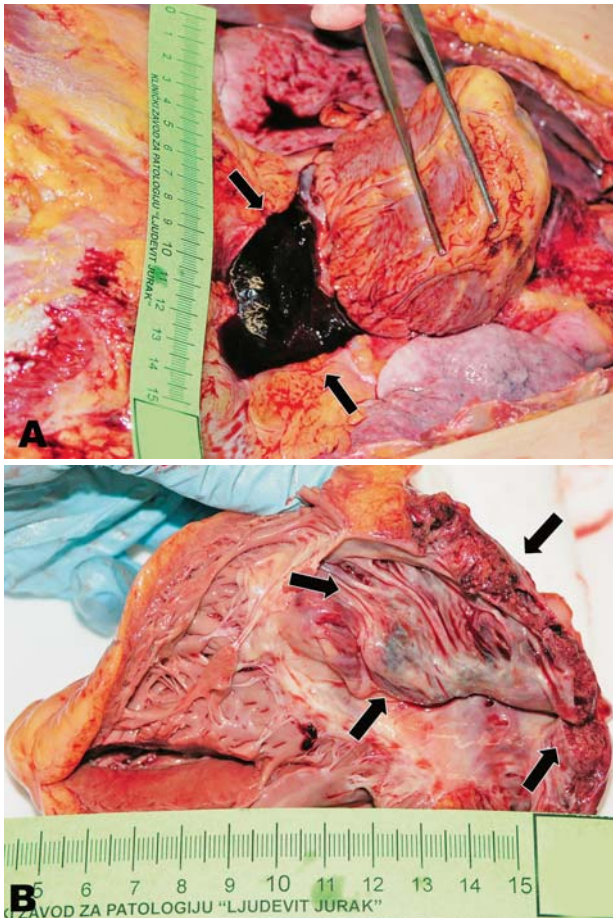
tracija miokarda), angiosarkom obično zahvaća desnu pretklijetku ili rjeđe perikard, iako je točnu lokalizaciju s obzirom na čestu opsežnu infiltraciju katkad teško utvrditi.^{6–8} Angiosarkom rijetko uzrokuje iznenađnu srčanu smrt. Obično izaziva nespecifične simptome, a katkad, ovisno o veličini i lokalizaciji, simptome koji mogu upućivati na srčano zatajenje (kada se nalazi u blizini zalistaka) ili aritmije (kada zahvaća provodni sustav srca).

U ovom radu prikazujemo slučaj mlade žene kod koje je obdukcijom nađen angiosarkom desne pretklijetke što je doveo do nastanka tamponade srca i iznenađne srčane smrti.

¹Zavod za patologiju, Medicinski fakultet, Sveučilište u Zagrebu (dr. sc. Tihana Džombeta, dr. med.; dr. sc. Marija Milković-Periša, dr. med.; dr. sc. Tanja Leniček, dr. med.; doc. dr. sc. Davor Tomas, dr. med.; prof. dr. sc. Božo Krušlin, dr. med.), ²Zavod za patologiju „Ljudevit Jurak“, KBC Sestre milosrdnice, Zagreb, ³Zavod za patologiju, Klinika za tumore, KBC Sestre milosrdnice, Zagreb

Adresa za dopisivanje: Dr. sc. T. Džombeta, dr. med., Šalata 10, 10000 Zagreb, Hrvatska; e-mail: tihana.dzombeta@mef.hr

Primljeno 27. veljače 2017., prihvaćeno 30. travnja 2018.



Slika 1. Makroskopski prikaz angiosarkoma srca. Otvorena perikardijalna šupljina s odignutim srcem ispunjena je ugrušanom krvlju (strjelice) (A). Otvorena desna strana srca prikazuje tumor (strjelice) u stijenci desne pretkljetke, uz intaktan endokard (B)

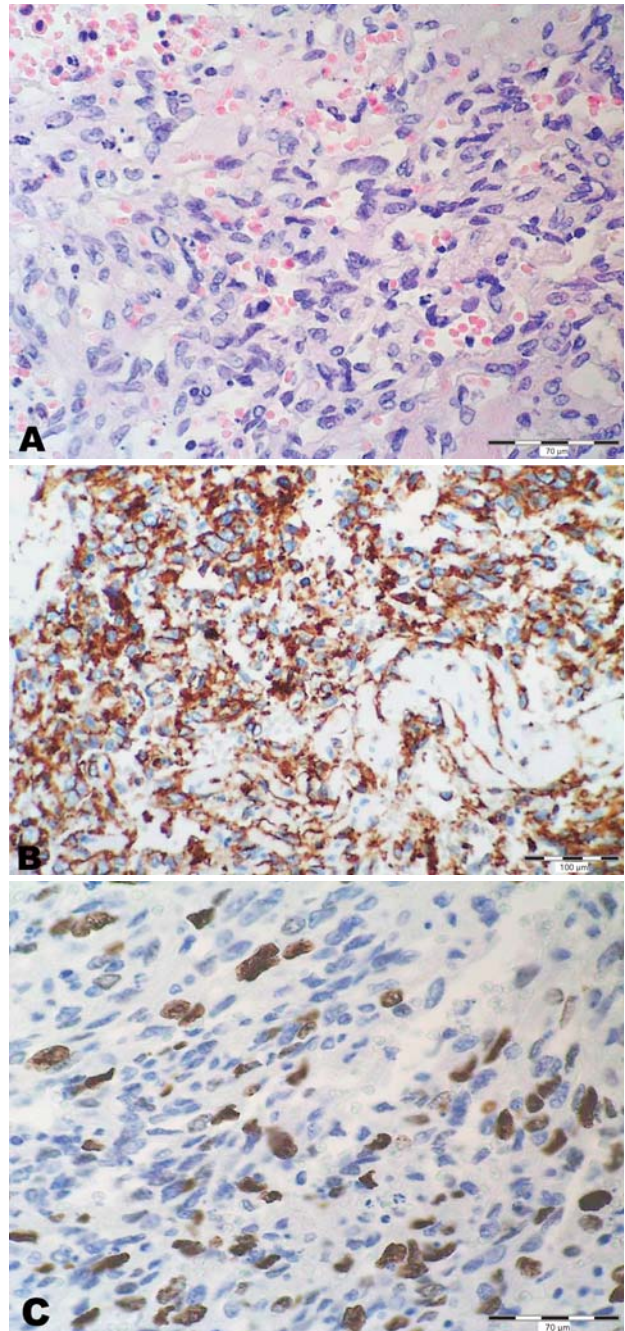
Figure 1. Angiosarcoma of the heart – grossly. Upraised heart showing blood clots (arrows) filling the pericardial sac (A). Opened right side of the heart showing a tumor in the atrial wall (arrows). Note intact endocardium (B)

Prikaz bolesnice

33-godišnja bolesnica primljena je u teškom općem stanju, pod sumnjom na septički šok. Učinjen je hitni ultrazvuk srca koji je upućivao na tamponadu. Primijenjene su opsežne terapijske mjere, među kojima i liječenje antibioticima, parenteralni nadomjestak tekućina i transfuzija krvi. Unatoč poduzetim mjerama, pacijentica je preminula nekoliko sati nakon prijma u bolnicu.

Obdukcijom je u perikardijalnoj šupljini nađeno 300 ml dijelom ugrušane krvi (slika 1.A), a u pleuralnim šupljinama 1000 ml izljeva lijevo te 1100 ml desno. Srce je mjerilo $10 \times 9 \times 5$ cm i težilo 310 grama. U stijenci desne pretkljetke nađen je hemoragični, smeđi tumor promjera do 5 cm i debljine 1,5 cm (slika 1.B). Tumor je makroskopski infiltrirao i probijao epikard, dok je sam endokard bio intaktan. Pluća su bila edematozna, a jetra zastojnog izgleda.

Histološki je opisan tumor u desnoj pretkljetki bio građen od atipičnih, vretenastih stanica koje su formirale tračke i solidne nakupine, a tek su mjestimice oblagale rudimentarne krvožilne prostore (slika 2.A). Tumorske su



Slika 2. Histološka slika angiosarkoma srca (A, HE $\times 400$). Tumorske su stanice imunohistokemijski pozitivne na CD31 (B, $\times 200$). Proliferacijska aktivnost mjerena imunohistokemijski s Ki67 (C, $\times 400$)

Figure 2. Angiosarcoma of the heart – histology (A, HE $\times 400$). Tumor cells showing positive reaction for CD31 (B, $\times 200$). Proliferation activity measured immunohistochemically with Ki67 (C, $\times 400$)

stanice pokazivale do 4 mitoze na 10 VVP. Dio tumora bio je nekrotičan ili prožet krvlju. Imunohistokemijski, tumorske su stanice pokazivale pozitivnu reakciju na CD31, CD34 (slika 2.B) i faktor VIII (markeri endotelnih stanica). Proliferacijski indeks mjeran imunohistokemijski s Ki67 iznosio je 20% (slika 2.C). Temeljem makroskopskog, histološkog i imunohistokemijskog nalaza postavljena je dijagnoza angiosarkoma desne pretkljetke.

Na prerezima iz desne kljetke histološki su veća područja miokarda bila zamijenjena zrelim masnim tkivom. Manje nakupine masnog tkiva nađene su i u prerezima miokarda uzetim iz područja septuma. Zaključeno je da bi navedeni patohistološki nalaz masnog tkiva u miokardu mogao upućivati na aritmogenu displaziju desne kljetke, što se sa sigurnošću nije moglo potvrditi zbog manjka kliničkih podataka.⁹

U plućima je histološki potvrđen edem, a u jetri centrolobularna nekroza hepatocita.

Temeljem obdukcijskog nalaza zaključeno je da je osnovna bolest u pacijentice bila angiosarkom srca. U području stijenke desne pretkljetke zahvaćene tumorom došlo je do rupture i posljedične tamponade srca, što je ujedno bio i neposredni uzrok smrti.

Rasprava

Prema analizi 22-ju studija temeljenih na obdukcijским nalazima, primarni tumori srca imaju učestalost od 0,02%, iako ovakve studije ne odražavaju nužno stvarnu učestalost u populaciji.¹⁰ Primarni su tumori srca oko dvadeset do pedeset puta rjeđi od sekundarnih tumora.¹¹ Hamidi i sur. analizirali su epidemiološke i kliničke karakteristike sarkoma srca te ih usporedili s istim karakteristikama sarkoma ostalih sijela.¹² U odnosu prema sarkomima drugih lokalizacija, primarni sarkomi srca pojavljuju se u mlađoj dobi i češće su višega gradusa i stadija.¹²

Angiosarkom je maligni mezenhimni tumor čije stanice pokazuju endotelnu diferencijaciju, a najčešći je primarni maligni tumor srca.¹³ Vrhunac incidencije angiosarkoma srca u četvrtom je desetljeću, uz širok raspon dobi (od 36 mjeseci do 80 godina).^{14,15} Iako se radi o infiltrativnom tumoru, angiosarkom srca često progredira bez uzrokovanja znatnijih simptoma, a katkad su prvi simptomi zapravo manifestacija metastatske bolesti. Simptomatski bolesnici obično se javljaju zbog nespecifičnih tegoba kao što su bol u prsima, vrućica, kratkoća daha te perikardijalni i pleuralni izljev. Često nastaju desnostrano zatajenje srca, hemoperikard i supraventrikularne aritmije, a u dijela pacijenata i hemoragijske epizode, koagulopatija, anemija i hematomi.^{16,17} U dijagnostici se kao inicijalna metoda rabi transtorakalni ili transezofagealni ultrazvuk, dok se kao dodatne slikovne metode, osobito za određivanje proširenosti bolesti, upotrebljavaju kompjutorizirana tomografija i magnetska rezonancija. Ultrazvukom se obično prikazuju nodularna ili lobulirana masa, uz često vidljivo perikardijalno širenje i izljev.¹⁸ Treba naglasiti da angiosarkom srca često dovodi samo do zadržavanja stijenke pretkljetke, a rijetko se manifestira kao egzofitična tumorska masa uočljiva i ultrazvukom. Magnetska rezonancija najosjetljivija je slikovna metoda za prikaz tumorske infiltracije, odnosno lokalne proširenosti i stadija bolesti. Omogućuje detaljniju analizu odnosa tvorbe prema ključnim okolnim strukturama kao što su zalisci i koronarne arterije te procjenu stupnja funkcionalnog oštećenja. Također se rabi za karakterizaciju tumorskog tkiva s obzirom na sadržaj vode i prokrvljenosti.^{19,20} Za konačnu potvrdu dijagnoze potrebno je učiniti patohistološku analizu lezije. Bolesnica u našem prikazu primljena je u teškom općem stanju i preminula je ubrzo nakon prijma u bolnicu te je od slikovnih pretraga učinjen samo ultrazvuk srca, kojim je postavljena sumnja na tamponadu, dok tumorski proces nije nađen.

Primarni sarkomi srca nemaju specifičan sustav histološkoga gradiranja, ali se na njih mogu primijeniti isti kriteriji kao na druge sarkome mekih tkiva, odnosno sustavi američkog NCI-ja (*National Cancer Institute*) ili francuskog FNCLCC-a (*Fédération Nationale des Centres de Lutte Contre le Cancer*), dok se klasifikacija TNM (*Tumor Node Metastasis*) ne primjenjuje.¹³ Angiosarkomi srca makroskopski najčešće infiltriraju stijenku desne pretkljetke, obično uz protruziju u komoru. Histološki je većina dobro do umjereno diferencirana, građena od jasno formiranih krvožilnih prostora i papilarnih struktura obloženih atipičnim stanicama koje imunohistokemijski pokazuju pozitivnu reakciju na markere endotelne diferencijacije (faktor VIII, CD31, CD34). Angiosarkom može dijelom biti građen od vretenastih stanica sa slabije definiranim krvožilnim prostorima, pri čemu diferencijalnodijagnostički u obzir dolazi fibrosarkom ili Kaposijev sarkom koji je u srcu najčešće metastatski.¹³

Iako je kompletna resekcija rijetko moguća, kirurško liječenje čini osnovu terapije, a kemoterapija i radioterapija mogu se upotrijebiti kao dodatno liječenje ili samostalno kao paliativna terapija. U literaturi se kao potencijalni način liječenja nemetastatskih angiosarkoma srca spominje i transplantacija, no čini se da se njome ne postiže znatno dulje preživljenje.²¹ Prognoza pacijenata sa sarkomom srca vrlo je loša, čak i u onih u kojih je pokušana potpuna resekcija, jer gotovo redovito dolazi do lokalnog recidiva.^{5,22} Preživljenje pacijenata s primarnim angiosarkomom srca znatno je kraće nego u onih s angiosarkomom nekoga drugog sijela, točnije medijan preživljenja prvih iznosi 6 mjeseci, a drugih 93 mjeseca. Osnovni uzrok kraćeg preživljenja jest kasna dijagnoza – u vrijeme kad je tumor postao neresektabilan ili već postoje udaljene rasadnice (metastaze), najčešće u pluća, mozak ili kosti.²³ Prema nekim studijama, preživljenje je duže u pacijenata sa sarkomom smještenim u lijevoj pretkljetki, koji nema nekroze, s niskim mitotskim indeksom i, daka, bez znakova metastatske bolesti.²⁴

LITERATURA

1. Thiene G, Rizzo S, Basso C. Pathology of Sudden Death, Cardiac Arrhythmias and Conduction System. U: Buja LM, Butany J (ur.). Cardiovascular Pathology. 4. izd. Oxford, UK: Elsevier Academic Press; 2016, str. 362–434.
2. Risgaard B. Sudden cardiac death: a nationwide cohort study among the young. *Dan Med J* 2016;63:B5321.
3. Cina SJ, Smialek JE, Burke AP, Virmani R, Hutchins GM. Primary cardiac tumors causing sudden death: a review of the literature. *Am J Forensic Med Pathol* 1996;17:271–81.
4. Bagnall RD, Weintraub RG, Ingles J i sur. A Prospective Study of Sudden Cardiac Death among Children and Young Adults. *N Engl J Med* 2016;374:2441–52.
5. Vander Salm TJ. Unusual primary tumors of the heart. *Semin Thorac Cardiovasc Surg* 2000;12:89–100.
6. Ellent ES, Chong-Yik R, Khan AM. Metastatic Cardiac Angiosarcoma in a 26-Year-Old Male. *Ochsner J* 2016;16:324–8.
7. Burke A, Virmani R. Heart and blood vessels. U: Weidner N, Cote RJ, Suster S, Weiss LM (ur.). *Modern Surgical Pathology*. 2. izd. Philadelphia: Elsevier Saunders; 2009, str. 517–46.
8. Janigan DT, Husain A, Robinson NA. Cardiac angiosarcomas. A review and a case report. *Cancer* 1986;57:852–9.
9. Marcus FI, McKenna WJ, Sherrill D i sur. Diagnosis of arrhythmogenic right ventricular cardiomyopathy/dysplasia: proposed modification of the task force criteria. *Circulation* 2010;121:1533–41.
10. Reynen K. Frequency of primary tumors of the heart. *Am J Cardiol* 1996;77:107.
11. Lam KY, Dickens P, Chan AC. Tumors of the heart. A 20-year experience with a review of 12,485 consecutive autopsies. *Arch Pathol Lab Med* 1993;117:1027–31.
12. Hamidi M, Moody JS, Weigel TL, Kozak KR. Primary cardiac sarcoma. *Ann Thorac Surg* 2010;90:176–81.

13. *Burke AP, Veinot JP, Loire R i sur.* Tumours of the heart. U: Travis WD, Brambilla E, Muller-Hermelink HK, Harris CC (ur.). WHO Classification of Tumours of the lung, pleura, thymus and heart. Lyon: IARC Press; 2004, str. 249–88.
14. *Rosenkranz ER, Murphy DJ Jr.* Diagnosis and neonatal resection of right atrial angiosarcoma. *Ann Thorac Surg* 1994;57:1014–5.
15. *Butany J, Yu W.* Cardiac angiosarcoma: two cases and a review of the literature. *Can J Cardiol* 2000;16:197–205.
16. *Afzal MN, Alguacil-García A.* Primary cardiac angiosarcoma: clinical and pathological diagnostic problems. *J Cardiol* 1997;13:293–6.
17. *Mukohara N, Tobe S, Azami T.* Angiosarcoma causing cardiac rupture. *Jpn J Thorac Cardiovasc Surg* 2001;49:516–8.
18. *Araoz PA, Mulvagh SL, Tazelaar HD, Julsrud PR, Breen JF.* CT and MR imaging of benign primary cardiac neoplasms with echocardiographic correlation. *Radiographics* 2000;20:1303–19.
19. *Schwartzman PR, White RD.* Imaging of cardiac and paracardiac masses. *J Thorac Imaging* 2000;15:265–73.
20. *Siripornpitak S, Higgins CB.* MRI of primary malignant cardiovascular tumors. *J Comput Assist Tomogr* 1997;21:462–6.
21. *Li H, Yang S, Chen H i sur.* Survival after heart transplantation for non-metastatic primary cardiac sarcoma. *J Cardiothorac Surg* 2016; 11:145.
22. *Kamiya H, Yasuda T, Nagamine H i sur.* Surgical treatment of primary cardiac tumors: 28 years' experience in Kanazawa University Hospital. *Jpn Circ J* 2001;65:315–9.
23. *Butany J, Nair V, Naseemuddin A, Nair GM, Catton C, Yau T.* Cardiac tumors: diagnosis and management. *Lancet Oncol* 2005;6: 219–28.
24. *Burke AP, Cowan D, Virmani R.* Primary sarcomas of the heart. *Cancer* 1992;69:387–95.