

Prenatalna kardiologija

Levicki, Rea

Master's thesis / Diplomski rad

2015

Degree Grantor / Ustanova koja je dodijelila akademski / stručni stupanj: **University of Zagreb, School of Medicine / Sveučilište u Zagrebu, Medicinski fakultet**

Permanent link / Trajna poveznica: <https://um.nsk.hr/um:nbn:hr:105:723937>

Rights / Prava: [In copyright](#)/[Zaštićeno autorskim pravom.](#)

Download date / Datum preuzimanja: **2024-07-17**



Repository / Repozitorij:

[Dr Med - University of Zagreb School of Medicine Digital Repository](#)



SVEUČILIŠTE U ZAGREBU

MEDICINSKI FAKULTET

Rea Levicki

Prenatalna kardiologija

DIPLOMSKI RAD



Zagreb, 2015.

SVEUČILIŠTE U ZAGREBU

MEDICINSKI FAKULTET

Rea Levicki

Prenatalna kardiologija

DIPLOMSKI RAD

Zagreb, 2015.

Ovaj diplomski rad izrađen je u Fetalnoj kardiološkoj ambulanti, Zavoda za pedijatrijsku kardiologiju Kliničko bolničkog centra Zagreb pod vodstvom prof.dr.sc. Ivana Malčića i predan je na ocjenu u akademskoj godini 2014./2015.

POPIS KRATICA:

PSG- prirodene srčane grješke

VSD- ventrikulski septumski defekt

ASD-atrijski septumski defekt

HHLS- sindrom hipoplastičnog lijevog srca

HHDS- sindrom hipoplastičnog desnog srca

BAV- bikuspidalna aortna valvula

AVS - aortna valvularna stenoza

PVS- plućna valvularna stenoza

TGA- transpozija velikih krvnih žila

TF- tetralogia Fallot

MbE - Morbus Ebstein

anti EPI- lijekovi za liječenje epilepsije

GD- gestacijski dijabetes

DM- diabetes mellitus

FNT – fetalna nuhalna translucencija

CNS - središnji živčani sustav

AVB - atrioventrikularni blok

CCAVC – zajednički atrioventrikularni kanal

SUA/SUV- jedna pupčana arterija/ jedna pupčana vena

IUGR- intrauterini zastoj u rastu

CCTGA- kongenitalno korigirana transpozicija velikih krvnih žila

PFO- foramen ovale persistens

SS- sistemska skleroza

SLE- sistemski eritematozni lupus

KBC- Klinički bolnički centar

PDA- ductus arteriosus persistens

FE- fetal echocardiography

CHD- congenital heart disease

DORV- dvostruki izlaz krvnih žila iz desne klijetke

SADRŽAJ:

1.SAŽETAK

2.SUMMARY

3.UVOD 1

4.HIPOTEZA 10

5.CILJEVI RADA.....11

6.MATERIJALI I METODE 12

7.REZULTATI 13

8.RASPRAVA 33

9.ZAKLJUČCI 40

10. ZAHVALE 41

11. LITERATURA 42

12. ŽIVOTOPIS 45

1. SAŽETAK

Retrospektivno kohortno istraživanje: Prenatalna kardiologija

Autor: Rea Levicki

Prirođene srčane grješke uzrokom su 7 % svih novorođenačkih smrti. Većina tih smrti događa se kod neliječene djece. Fetalna ehokardiografija omogućava rano otkrivanje prirođenih srčanih grješaka što omogućava i istovremeno liječenje PSG intrautero ili u ranoj neonatalnoj dobi.

Cilj ovog istraživanja jest istražiti vrijednost fetalne ehokardiografije u poboljšanju prenatalnog otkrivanja PSG.

Ovo retrospektivno kohortno istraživanje je rađeno na uzorku od 1380 trudnica, upućenih od ginekologa, koje su pregledane u Fetalnoj kardiološkoj ambulanti KBC-a Zagreb u razdoblju od 1.1.2012.do 1.1.2015. Učinjen je ukupno 2001 pregled zato što su neke trudnice pregledane 2 i više puta, iz čega vidimo godišnji prosjek od 600 do 670 pregleda. Većinu indikacija određivali su opstetričari, manji dio je upućen od strane reumatologa, genetičara ili drugih subspecijalista dok je dio trudnica tražilo pregled rutinski prema vlastitoj želji.

U 14.2% trudnica postavljena je sumnja na srčanu bolest (197/1380) od kojih su najčešće bile: VSD 25%, AVS 6.12% , CMP 10.7%, aritmije 14.78%, CoA 8.16%, BAV 3.02% te složene PSG 15.28%. Patološki nalaz je puno češći kod žena koje su poslone na pregled s određenom indikacijom, nego kod onih koje su poslone na rutinski pregled. Od ovih 197 djece, njih 84 je nakon rođenja praćeno u našoj klinici pri čemu je ispravno postavljena prenatalna dijagnoza kod 45 djece što pokazuje osjetljivost testa od 53%.

Iz ovih rezultata dolazimo do zaključka da bi se trudnicama s GD i aritmijama kao propisanim indikacijama trebala raditi prenatalna ehokardiografija radi detekcije PSG, slično ostalim istraživanjima na ovom području, u preko 50% slučajeva ultrazvukom je pravilno postavljena dijagnoza. Iz toga zaključujemo da je fetalna ehokardiografija korisna metoda u detekciji PSG što omogućava ranu intervenciju i liječenje grješaka.

Ključne riječi: prirođene srčane grješke, fetalna ehokardiografija

2. SUMMARY

Retrospective cohort study: Prenatal cardiology

Author: Rea Levicki

Complex heart malformations cause congenital heart disease (CHD) responsible for 7% of all deaths in newborns. Most of these deaths occur in untreated children. Fetal echocardiography (FE) enables early detection of CHD, allowing for early intervention.

The aim of this study was to determine the value of the FE in improvement of prenatal detection of CHD.

This retrospective cohort study involved 1380 pregnant women examined in the Fetal cardiology clinic in the University hospital Zagreb between 1st January 2012 and 1st January 2015, after being referred by their obstetrician. Women were examined on 2001 examination which shows us the annual number of examinations that goes from 600 to 670 examinations. Most of the women were sent by their obstetricians, some were sent by geneticists, internists and other subspecialists while smaller number of women were examined on their own request.

The incidence of CHD in this study equaled 14.2%, 197 sick child form 1380 examined children. The most common CHD were: VSD 25%, complex CHD 15.28%, AVS 6.12% , CMP 10.7%, arrhythmia 14.78%, CoA 8.16% and BAV 3.02%. CHD were more common in children whose mothers were sent on an examination because of the specific indications then in children whose mothers were examined as a routine examination. 84 of 196 children with CHD detected by FE were examined in our clinic after birth. The diagnosis was confirmed in 45 of them, showing the sensitivity of FE scanning for CHD of 53%.

In conclusion, only pregnant women with indications for FE should be scanned for CHD. Similarly to other studies in this field, over 50% percent of the cases of CHD were correctly identified by FE in this study. Therefore, we claim that FE is a useful method in determining CHD in fetuses, allowing for early intervention after birth.

Keywords: congenital heart disease, fetal echocardiography

3. UVOD

PSG su najčešće kongenitalne anomalije koje se javljaju s približnom incidencijom 1% (6-12 promila). Smatra se da se u svijetu rađa oko 1 000 000 novorođenčadi godišnje od čega umre njih oko 280 000. Čak 250 000 novorođenčadi umire u nerazvijenim zemljama zbog neadekvatnog zbrinjavanja iz čega se vidi značenje ranog zbrinjavanja PSG već u novorođenačkoj dobi. Prema hrvatskim epidemiološkim studijama incidencija PSG je 7.6 promila s podjednakim odnosom spolova (m : ž = 51% : 49%). Najčešće prirodene srčane grješke, nabrojane prema učestalosti iz iste studije su: ventrikulski septumski defekt (VSD), atrijski septumski defekt (ASD), otvoreni arterijski vod (PDA), pulmonalna valvularna stenozna (PVS), Fallotova tetralogija (TF), transpozicija velikih krvnih žila (TGA), aortna valvularna stenozna (AVS), koarktacija aorte (CoA), zajednički atrioventrikularni kanal (CCAVC), sindrom hipoplastičnog lijevog srca (HHLS), kardiomiopatija (CMP), poremećaji srčanog ritma te skupina drugih srčanih grješaka. (Malčić I, Škrablin-Kučić S i sur., 2011.) Danas su poznati mehanizmi nastanka ovih srčanih grešaka koji su prema klasifikaciji po Clarku podijeljeni u šest podskupina: 1.defekte položaja i formiranja srčane petlje, 2.abnormalnosti migracije ektomezenhimalnih stanica neuralnog grebena u mezenhimalnu osnovu za srce, 3.abnormalnosti izvanstaničnog matriksa, 4.defekti rasta ciljnog tkiva, 5.defekti u procesu apoptoze te 6.defekti uzrokovani poremećajem intrakardijalnog protoka. Neke grješke još nisu razvrstane u etiopatogenetske skupine. U defekte položaja i formiranja srčane petlje spadaju heterotaksija, situs viscerum inversus, superior-inferior ventrikul i korigirana transpozicija velikih krvnih žila. Heterotaksija se opisuje kao nepotpuna lateralizacija pa ovdje treba obratiti pozornost na okolne organe jer ide često u kombinaciji s asplenijom, polisplenijom i crijevnom malrotacijom. Ovdje se mogu naći i lijevi atrijski te desni atrijski izomerizmi što znači da oba atrija morfološki imaju desnu ili lijevu aurikulu. Anomalijama migracije ektomezenhimalnog tkiva u mezodermalnu osnovu za srce pripadaju defekti konotrunkalnih jastučića, tj.izlaznih struktura desnog i lijevog ventrikula, s njihovim anomalnim položajem i s defektima trunkalnog stabla. U defekte konotrunkalnih jastučića spadaju: subaortni VSD, dvostruki izlaz krvnih žila iz desne klijetke (DORV) , Fallotova tetralogija, pulmonalna atrezija s VSD-om, aortopulmonalni prozor, interupcija luka aorte tip B i zajednički arterijski trunkus. Zbog

anomalnog položaja konotrunkalnih jastučića nastaje kompletna transpozicija velikih krvnih žila s intaktnim septumom ili s VSD-om. Defekti anomalnih škržnih lukova zapravo uzrokuju grješke aortnog luka u smislu njegovog prekida, dvostrukog aortnog ili desnog aortnog luka. Defekti na razini „crux cordis“ te displazije aortne i pulmonalne valvule nastaju zbog poremećaja izvanstaničnog matriksa. U greške na razini „crux cordis“ ubrajamo: ASD 1 (defekt tipa ostium primum), „inlet“ VSD i zajednički atrioventrikularni kanal. One su karakteristične za djecu s Downovim sindromom. Više djece s tim sindromom ima grješku na razini „crux cordis“. Kod defekta tipa ostium primuma dolazi zbog izostalog nastanka septum sekunduma, a redovito mu je pridružen rascjep septalnog kuspisa mitralne valvule pa tako nastaje parcijalni AV- kanal. CCAVC uz ASD I i VSD tipa „inlet“ ima i različiti stupanj rascijepljenosti i međusobne sraštenosti atrioventrikularnih zalistaka (CCAVC-Complete common AV-canal). Totalni i parcijalni anomalni utok plućnih vena koje spadaju u anomalije usmjerenog rasta dok muskularni VSD i Ebsteinova anomalija nastaju zbog poremećaja apoptoze. Defekti intrakardijalnog protoka u desnom srcu su plućna atrezija i stenoza s ili bez VSD-a dok su defekti protoka u lijevom srcu nastaju sindrom hipoplastičnog lijevog srca, aortna ili stenoza mitralne valvule te koarktacija aorte. Sindrom hipoplastičnog lijevog srca (HHLS) nastaje kao posljedica teške displazije i stenozе aortne valvule. U poremećaje intrakardijalnog protoka ubrajamo i perimembranozni VSD, ASD tip II (ostium secundum) i perzistentni duktus Bottali (PDA). (Malčić I, Škrablin-Kučić S i sur., 2011.) Također bi se moglo nastanak svih ovih srčanih grješaka objasniti i promatrajući samu embriologiju srca pri čemu se može uočiti da neke grješke kao da zaostaju na određenim razinama razvoja srca pa recimo zaostaju u prelasku serijske u paralelnu cirkulaciju, dolazi do zaostajanja u rotiranju srčane petlje, zatim zaostajanje u stanju prije ili u sredini procesa rotacije velikih krvnih žila jedne oko druge te poremećaja u sazrijevanju aortnog luka gdje mogu ostati oba aortna luka ili može involvirati lijevi aortni luk pa ostane desni i slično. (Epstein JA, 2010.) Za razumijevanje poremećaja protoka krvi u određenim srčanim grješkama potrebno je objasniti fetalni protok krvi koji se bitno razlikuje od krvotoka odrasle osobe. Oksigenirana krv fetusu stiže iz posteljice nošena pupčanom venom i dolazi do jetre gdje manji dio ide u venu porte i opskrbljuje samu jetru dok se većina usmjerava kroz venski vod(ductus venosus) i ide u donju šuplju venu da bi iz nje došla u desni atrij. U desni atrij se ulijeva i krv iz gornje šuplje vene koja nosi deoksigeniranu krv iz glave i gornjih udova fetusa i ona

većinom prolazi iz desnog atrija u desni ventrikul te dalje u plućnu arteriju iz koje će dalje kroz arterijski vod (duktus Bottali) prijeći u donji dio aortnog luka, ispod mjesta izlaska lijeve arterije subclaviae iz aortnog luka. Dakle, u desnom atriju se ukrštaju protoci neoksigenirane krvi iz gornje šuplje vene i visoko oksigenirane krvi iz umbilikalne vene (putem donje šuplje vene), ali oksigenirana krv većinom prolazi kroz foramen ovale u lijevi atrij te dalje u aortu opskrbljujući glavu i gornje udove kisikom, a manje oksigenirana krv putem desne klijetke, plućne arterije i preko duktusa Bottali stiže u donje dijelove tijela. Iz ovoga vidimo da se u fetalnom dobu nalaze spojevi kojih nemamo nakon rođenja djeteta, ili postoje samo u vidu zaostalih grješaka, a ključni su za fetus i to su: arterijski vod (ductus arteriosus Bottali), venski vod (ductus venosus Arantii) te ovalni otvor (foramen ovale). (Davey BT, Donofrio MT, Moon-Grady AJ, Fifer CG, Cuneo BF, Falkensammer CB, Szwasz AL, Rychik A, 2014.) Nakon rođenja dolazi do resorbiranja tekućine iz pluća u intersticij, a i dio tekućine bude istisnut prilikom prolaska čeda kroz porođajni kanal. S prvim udahom pluća se pune zrakom, naglo raste protok kroz plućnu cirkulaciju što dovodi do porasta sistemskog krvnog tlaka zbog čega sad nastaje razlika u tlakovima između lijevog i desnog atrija te visoki tlak u lijevom atriju dovodi do zaustavljanja desno-lijevog pretoka i ubrzo do zatvaranja foramena ovale, također viši tlak u aorti sprječava prelazak krvi iz ductusa Bottali u nju i brzo dolazi i do njegove involucije. Podvezivanjem pupkovine, smanjuje se protok i kroz venski vod koji isto involvira. Vidjevši normalan način cirkulacije možemo sad opisati najčešće PSG koje se dijele u tri skupine: grješke s početnim lijevo-desnim pretokom krvi koje su acijanotične, grješke s ranim desno-lijevim pretokom krvi u kojima imamo ranu cijanozu te grješke opstrukcije protoka koje su također acijanotične. U spojeve s početnim lijevo-desnim pretokom ubrajamo: VSD, ASD, AVSD, otvoreni ductus Bottali i aorto-pulmonalni prozor. VSD je inače najčešća prirođena srčana grješka s incidencijom 30% svih PSG. (Malčić I, Škrablin-Kučić S, 2011.) Izdvajaju se 4 različite vrste VSD-a koje sve imaju različitu etiopatogenezu opisanu ranije, tu spadaju: subaortni VSD, muskularni VSD, "inlet" VSD i perimembranozni VSD. Subaortni VSD se nalazi ispod aortne i plumonarne valvule. Perimembranozni VSD je u membranskom dijelu septuma, uočljiv između prednjeg zida aorte i trikuspidne valvule. Muskularni VSD se nalazi u mišićnom dijelu septuma, oni mogu biti i multipli i mogu se spontano zatvoriti. "Inlet" VSD nalazimo s već spomenutim CCAVC i rascjepom zalistaka. (Erol O, Şevket O, Keskin S, Hasan Fehmi Y, Gül A, 2014.)

Ductus Bottali bi se trebao zatvoriti u prva 24 h po porodu, ali može ostati i trajno otvoren, ipak u nekim situacijama potrebno je zadržati ductus otvorenim osobito kod grješaka ovisnih o ductusu Bottali. Tada se daju prostanglandini da se spriječi njegova involucija u ligamentum arteriosum do operacije grješke. Transpozicija velikih krvnih žila i zajedničko arterijsko stablo (truncus arteriosus communis) spadaju u grješke s ranim desno-lijevim pretokom krvi. Pri transpoziciji velikih krvnih žila aorta izlazi iz desne, a plućna arterija iz lijeve klijetke i jedini način da dijete preživi je postojanje fetalnih veza (PFO i PDA) koji omogućuju miješanje krvi između dvije strane srca. Postoji i kongenitalni (ccTGA) korigirani oblik transpozicije velikih krvnih žila u kojemu imamo i inverzni položaj ventrikula pa ona često bude i asimptomatska ako nema veliku grješku. Zajedničko arterijsko stablo je grješka u kojoj aorta i pulmonalna arterija izlaze iz srca kao jedna velika zajednička žila najčešće iznad VSD-a pri čemu zajednička žila prima krv iz oba ventrikula. Fallotova tetralogija i trikuspidna valvularna atrezija tzv. sindrom hipoplastičnog desnog srca su grješke s desno-lijevim pretokom. (Bondy CA, 2010.) U Fallotovoj tetralogiji nalazimo: hipertrofiju desnog ventrikula, VSD, jašuću aortu uz dekstopoziciju aortne valvule i infundibularnu pulmonarnu stenozu. Kada nađemo i ASD, onda imamo Fallotovu pentalogiju. Ova grješka se očituje ranom cijanozom. (Malčić I, Škrablin-Kučić S i sur. 2011.) Među opstruktivne grješke spadaju: plućna atrezija, plućna stenozu, aortna stenozu, aortna atrezija i koarktacija aorte. U plućnoj atreziji često se nalazi malen i hipertrofičan desni ventrikul, srašteni zalisci plućne valvule te posljedično i hipertrofija lijevog ventrikula uz proširen istmus aorte. Plućna stenozu ima sličnu morfologiju osim samog lumena plućne arterije koji je ipak otvoren, iako znatno sužen. Aortna stenozu se dijeli ovisno o mjestu nastanka na: valvularnu, subvalvularnu i supralvalvularnu stenozu. Najčešća je valvularna u kojoj su zalisci zadebljani i često diplastični, a sama valvula može biti bikuspidna ili unikuspidna, lijevi ventrikul je hipertrofičan. Subvalvularna stenozu može postojati kao dinamički, fiksni i miješani tip pri čemu u dinamički tip spadaju stenozu nastale kao posljedica kardiomiopatije, dok u fiksni tip spadaju stenozu nastale zbog fibrozne pregrade koja se pruža sa septalne površine ventrikula. Supralvalvularna stenozu se pojavljuje 1-2 cm iznad aortne valvule i često je udružena s hipoplazijom ascendentnog luka aorte. Aortna atrezija ima hipoplastičnu i mitralnu i aortnu valvulu i često se pojavljuje u sindromu hipoplastičnog lijevog srca. (Lowenthal A, Kipps AK, Brook MM, Meadows J, Azakie A, Moon-Grady AJ, 2012) Koarktacija aorte je suženje njezina lumena koje može

nastati kao preduktalna koarktacija prije spoja otvorenog ductusa Bottali s aortnim lukom te kao duktalna koarktacija gdje je suženje u razini obliterated ductusa Bottali. Preduktalna se još naziva juvenilnom koarktacijom jer se javlja u ranoj dobi, dok se duktalna naziva adultnom zato što se simptomi bolesti javljaju dosta kasnije. Za koarktaciju je karakterističan povišeni krvni tlak u glavi i gornjim udovima, te sniženi krvni tlak uz oslabljene pulsacije u donjim udovima. (Malčić I, Škrablin-Kučić S i sur. 2011.) Za sve ove srčane grješke se smatra da postoje određene predispozicije.

Da bi se trudnice ispravno poslale na pregled prenatalne ehokardiografije, a to je samo onda kada postoji rizik za nastanak PGS, važno je dobro utvrditi indikacije trudnica za pregled. Indikacije najčešće postavljaju ginekolozi, ali mogu ih postaviti i drugi specijalisti poput: imunologa, reumatologa, endokrinologa i sl. Ginekolozi postavljaju indikacije za pregled ovisno o tri čimbenika: majčinoj anamnezi, obiteljskoj anamnezi te na temelju svog nalaza suspektnog na PSG djeteta na UZV. (Fung A, Manlhiot C, Naik S, Rosenberg H, Smythe J, Loughheed J, Mondal T, , Chitayat D, McCrindle B, Mital S, 2013.) U majčinoj anamnezi značajnim se smatra: postojanje PSG majke, zatim različitih sistemskih bolesti majke, primjerice kolagenskih bolesti, majčina uporaba različiti teratogenih lijekova ili drugih toksičnih noksi te potencijalna izloženost infektu za koji se zna da se uzročnici šire transplacentarno i uzrokuju oštećenje ploda. (Sokol V, Juras J, Malčić I, Blajić J, Ivanišević M, 2013.) U obiteljskoj anamnezi se pažnja posvećuje naravno postojanju PSG u obitelji, ali ne treba zaboraviti i različite sindromske bolesti nastale zbog kromosomopatija i slično. I konačno ginekolozi mogu sami već uočiti određene PSG ili barem uočiti odstupanje od normalnog nalaza pa trudnicu poslati na daljnju pretragu, a to bi svakako trebali učiniti i kada vide anomalije ostalih organskih sustava; CNS-a, mokraćnog i probavnog sustava zato što se tim anomalijama često pridružuju i PSG. (Malčić I, Škrablin-Kučić S i sur. 2011.) Različita istraživanja pokazuju vezu gestacijskog dijabetesa i CMP novorođenčadi, zatim povezanosti majčinih kolagenskih bolesti; sistemne skleroderrije i sistemnog eritematoznog lupusa, i nastanka CCAVC kod novorođenčadi, zatim povezanost pozitivnih probira na Downov sindrom s grješkama na razini "crux cordis" i sl. Za uspješan rad fetalne ambulante osim samog prostora prikladnog za rad, ultrazvuka koji omogućuju dvodimenzijski, jednodimenzijski, pulsni i kontinuirani doplerski prikaz, liječnika specijalista za pedijatrijsku kardiologiju i

medicinske sestre obučene za rad u fetalnoj ambulanti, potrebno je dobiti dobar uzorak trudnica koje će biti probrane od strane ginekologa kao rizične za rađanje djeteta s PSG. (Simpson MJ, 2009.) Da bi se postigla što veća detekcija djece koja će se roditi sa srčanom grješkom i time omogućila rana intervencija i rani tretman tih grješaka potrebno je upravo dobro utvrditi indikacije koje su zaista vezane s nastankom srčanih grješaka kod djece. Prema smjernicama "Europskog društva za pedijatrijsku kardiologiju" indikacije su svrstane u tri skupine: indikacije vezane uz majku, indikacije vezane uz fetus te indikacije vezane uz obitelj. (Malčić I, Škrablin-Kučić S i sur. 2011.) U indikacije vezane uz majku ubrajamo: metaboličke bolesti majke, prirođene srčane bolesti majke, izloženost majki kardijalnim teratogenima te majčine kolagenske bolesti. Uz metaboličke bolesti majke vežemo fenilketonuriju i diabetes mellitus tip 1 i 2 (gestacijski). Smatra se da dijabetičarke 2-5 puta češće rađaju djecu s prirođenim srčanim bolestima i to najčešće sa: d-transpozicijom velikih krvnih žila, sindromom hipoplastičnog lijevog srca, Fallotovom tetralogijom, pulmonalnom atrezijom te trikuspidnom atrezijom. Pri kraju trudnoće često se kod te djece pojavljuje dijabetička kardiomiopatija koja ubrzo nakon rođenja spontano nestaje. (Tabib A, Shirzad N, Sheikhabaei S, Mohammadi S, Qorbani M, Haghpanah V, Abbasi F, Hasani-Ranjbar S, Baghaei-Tehrani R, 2013.) Majke s fenilketonurijom imaju čak 14% rizik za rađanje djeteta s prirođenom srčanom grješkom i to najčešće s opstrukcijskim lezijama lijevog srca te s Fallotovom tetralogijom. Prirođene srčane bolesti majke i srčane bolesti u obitelji nose rizik od 5 do 13 % za nastanak PSG djeteta. (Malčić I, Škrablin-Kučić S i sur. 2011.) Što se izloženosti kardijalnim teratogenima tiče, tu se razlikuju defekti ovisno o štetnom čimbeniku koji je djelovao pa tako imamo kod izloženosti alkoholu veći rizik za ASD i VSD, zatim kod izloženosti valproičnoj kiselini rizik za ASD, VSD, AVS, PVS te CoA, kod izloženosti derivatima vitamina A mogu nastati anomalije konotrunkusa dok litij dovodi do razvoja Ebsteinove anomalije. (Jentink J, Loane MA, Dolk H, Barisic I, Garne E, Morris JK, de Jong-van den Berg TW, 2010.) Majčine kolagenske bolesti nose rizik od 4-25% za pojavu PSG kod djeteta i to najčešće nastaju CCAVC i endokardijalna fibroelastoza. (Di Mauro A, Caroli Casavola V, Guarnieri GF, Calderoni G, Cicinelli E, Laforgia N, 2013.) Indikacije vezane za fetus postavlja opstetričar na temelju suspektnog ultrazvučnog nalaza. Najčešće to bude zbog sumnje opstetričara na PSG djeteta i zbog pronalaska malformacija drugih organskih sustava koje često budu udružene i sa PSG. Opstetričar sumnja na PSG; ili samim uvidom vidljive

grješke na srcu ili kod nalaza transfuzijskog sindroma s blizanca na blizanca ili kod različitih infekcija koje se očituju miokarditisom ili kardiomiopatijom te konačno pronalaskom polihidramnija ili fetalnog hidropsa koji mogu biti rezultat kardiogene insuficijencije te pronalaskom patološkog srčanog ritma fetusa. (Li Y, Hua Y, Fang J, Wang C, Qiao L, Wan C, Mu D, Zhou K, 2013.) Od drugih organskih sustava koji su vezani sa PSG najčešće se malformacije pronalaze na mokraćnom, probavnom te centralnom živčanom sustavu. (Miller SP, McQuillen S, Hamrick S, Xu D, Glidden DV, Charlton N, Karl T, Azakie A, Ferriero DM, Barkovich AJ, Vigneron DJ, 2007.) Opstetričar također treba izmjeriti fetalnu nihalnu translucenciju čija povećana debljina često ukazuje na PSG kod djeteta i veže se i za različite sindrome s abnormalnim kariotipom. (Malčić I, Škrablin-Kučić S i sur. 2011.) Patološki kariogram je vezan sa PSG i to određeni sindromi sa sebi specifičnim grješkama pa će se tako recimo kod djece s Downovim sindromom grješka pronaći u više od 50% slučajeva i to najčešće grješka na razini "crux cordis", ASD i VSD. (Rumi Kataguri M, Araujo Júnior E, Silva Bussamra LC, Marcondes Machado Nardozza L, Fernandes Moron A, 2014.) Indikacije vezane za obitelj se odnose na srčane bolesti u obitelji i na mendelske sindrome poput: sindroma Holt-Oram, DiGeorge, Nonnan te Williams-Beuren. Osim dobro postavljenih indikacija za uspješnu dijagnozu važno je i dobro odrediti vrijeme kada treba poslati trudnicu na pregled. Najboljim vremenom za probir se smatra 18.do 22.tjedan trudnoće kada je moguće ostvariti osjetljivost pretrage i do 85%. Važno je i kasnije pregledati sve žene kada uđu u 34.tjedan jer se neke greške mogu tek kasnije razviti, to je specifično baš za dijabetičku kardiomiopatiju koja se javlja najčešće u trećem tromjesečju. (Malčić I, Škrablin-Kučić S i sur. 2011.) Opstetričar bi trebao napraviti barem dva prikaza i to prikaz četiriju srčanih šupljina i prikaz izlaznog trakta lijeve klijetke. Važno je imati na umu da nije uvijek sve moguće vidjeti na pregledu. Nekada se ne može uočiti malen VSD, nekakav poremećaj luka aorte i slično, a postoje i čimbenici koji otežavaju prikaz, kao što su: majčina prekomjerna tjelesna težina, ožiljci i slično. U svim slučajevima kada opstetričar nije siguran u svoj nalaz, trudnicu bi trebao pogledati i pedijatrijski kardiolog. Ni ovdje nije moguće uvijek vidjeti sve grješke i osjetljivost ovog pregleda može varirati od 0 do 80% što ovisi o: majčinoj tjelesnoj težini, o gestacijskoj dobi u kojoj je trudnica došla na pregled, o položaju djeteta u trenutku pregleda i slično. (Malčić I, Škrablin-Kučić S i sur. 2011.) Pri nabrojanim indikacijama, posebno pri povećanom nihalnom naboru, većem od 3 mm između 11.i 15. tjedna gestacije trebalo bi se što preciznije

pregledati ženu jer tu znamo da očekujemo nekakvu grješku. To je inače period koji se preporučuje za rani probir. Sve je trudnice moguće pregledati nakon 20.tjedna gestacije, a pretraga pokazuje najveću osjetljivost u gestacijskoj dobi od 24.do 28.tjedana. Pedijatrijski kardiolog ovisno o nalazu odlučuje treba li trudnica ponovno doći na pregled iza 20. tjedna gestacije i taj drugi pregled se najčešće radi u gestacijskoj dobi od 34 tjedna. Sva djeca bi trebala biti pregledana ponovno nakon rođenja zato što se nakon rođenja zatvaraju foramen ovale i ductus Bottali, a izostanak njihove obliteracije predstavlja srčanu grješku pa je bitno i to dijagnosticirati i liječiti. (Malčić I, Škrablin-Kučić S i sur. 2011.) Sam pregled djeteta se započinje najprije utvrđivanjem položaja fetusa u uterusu te utvrđivanjem broja fetusa zbog mogućih blizanačkih trudnoća. Nakon utvrđivanja položaja fetusa tražimo srce i utvrđujemo njegov položaj prema okolnim organima. Važno je vidjeti nalazi li se srce u lijevoj strani prsišta ili dijete ima dekstrokardiju, također treba isključiti postojanje abdominalnih organa u toraksu, tj.postojanje dijafragmalne hernije kod djeteta. Nakon što smo utvrdili normalan položaj srca u toraksu i da ono zauzima jednu trećinu toraksa, tj da je kardiorakalni indeks $1/3$, potrebno je prikazati sve četiri srčane šupljine pri čemu se mogu promatrati pojedine šupljine, njihove proporcije te odnosi na razini "crux cordis". Određivanje srčane osi zatim će potvrditi normalan položaj srca dok će patološka srčana os upućivati na dekstrokardiju, mezokardiju ili heterotaksiju. Na prikazu sve četiri srčane šupljine, potrebno ih je označiti te izmjeriti visinu insercije zalistaka mitralne i trikuspidne valvule pri čemu je normalan nalaz više insercije mitralne u odnosu na trikuspidnu inserciju. Treba provjeriti morfologiju i trabekulaciju ventrikula te izmjeriti debljinu interventrikularnog septuma koja bi veća od 3.5 mm upućivala na dijabetičku kardiomiopatiju. Prikazom izlaznog trakta lijeve i desne klijetke možemo promatrati aortu odnosno plućnu arteriju, njihove valvule, brzinu protoka kroz njih gdje visoke brzine protoka mogu upućivati na grješke poput: BAV, PVS, pulmonalne atrezije i AVS. Također je bitno uočiti odnose velikih krvnih žila pri kojima je plućna arterija smještena sprijeda i najšireg je lumena, zatim slijedi aorta iza nje sa srednjim promjerom lumena i zadnja je gornja šuplja vena s najmanjim promjerom lumena. (Swanson TM, Selamet Tierney ES, Tworetzky W, Pigula F, McElhinney DB, 2014.) Treba paziti da se u prikazu ne napravi pogreška i ne zamjeni se duktalni luk za aortni luk, tu bitno pomaže collar dopplerski prikaz kojim vidimo ulijevanje duktusa u aortni luk. Collor doppler prikazuje smjer kretanja krvi u dvije boje, najčešće se koriste crvena i plava boja gdje crvena boja detektira

krv koja se kreće prema sondi ultrazvuka, a plava boja krv koja se kreće od sonde ultrazvuka. Ovaj pristup je koristan za promatranje srčanih valvula te interventrikularnog septuma i foramena ovale, ovdje možemo vidjeti postoji li neki defekt septuma koji bi propuštao krv te postoji li regurgiracija u srčanim valvulama i slično. Jednodimenzijski prikaz (M mode) može mjeriti veličinu srčanih šupljina i velikih krvnih žila te odrediti frekvenciju srca. (Campbell S, 2013.)

Iz svega ovoga vidimo mogućnosti fetalne ehokardiografije koje će dalje biti istraživane u našem istraživanju.

4. HIPOTEZA

Učestalost prirođenih srčanih grješaka; složenih PSG, kardiomiopatija, aritmija i drugih srčanih oboljenja u djece je značajno učestalija na fetalnom kardiološkom pregledu ako se trudnice upućuju na pregled prema utvrđenim indikacijama nego ako se upućuju rutinski na pregled. Sumnja, koju ginekolog može postaviti na osnovi svojih zapažanja u probiru ultrazvukom, neovisno o tome što nije ekspert za pedijatrijsku kardiologiju, povećava broj pozitivnih nalaza na fetalnom kardiološkom pregledu kod pedijatrijskog kardiologa.

5. CILJEVI RADA

Ovim istraživanjem potrebno je razmotriti indikacije zbog kojih su trudnice poslone na prenatalnu ehokardiografiju te utvrditi koliko une utječu na pojavu srčanih grješaka u usporedbi s trudnicama poslanima na rutinski pregled te uočiti povezanost određenih indikacija i PSG specifičnih za njih.

Utvrditi učestalost pojedinih PSG na prenatalnoj ehokardiografiji i nakon rođenja.

Utvrditi kolika je osjetljivost prenatalne ehokardiografije u detekciji PSG uspoređujući pozitivne nalaze prenatalne ehokardiografije na PSG s nalazima nakon rođenja.

Potrebno je promotriti broj pregleda svake pojedine trudnice te gestacijsku dob u kojoj su ti pregledi obavljani da bi se dobila raspodjela otkrivenih PSG po gestacijskim tjednima u odnosu na vrstu PSG i na indikaciju zbog koje je trudnica poslana.

6. MATERIJALI I METODE

U ovom retrospektivnom kohortnom istraživanju 1374 trudnice su upućene u Klinički bolnički centar Zagreb u Fetalnu kardiološku ambulantu u razdoblju od 1.1.2012. do 1.1.2015. godine na dijagnostičku obradu prenatalne ehokardiografije zbog sumnje na PSG djeteta. Njih 6 je upućeno zbog dvije trudnoće pa ovo istraživanje obuhvaća ukupno 1380 trudnoća. Dio trudnica je pregledan samo jednom, dok je dio pregledan više puta, najviše 6 puta. Sveukupno je obavljen 2001 pregled s rasponom od 600 do 670 pregleda godišnje. Većina trudnica je upućena na pregled od strane opstetričara, reumatologa i genetičara dok je manji dio trudnica pregledan u sklopu rutinskog pregleda prema vlastitoj želji. Indikacije koje smo analizirali su: gestacijski diabetes, dijabetes melitus tip 1, PSG u obitelji, PSG majke, PSG nađene na prethodnom UZV, blizanačka trudnoća, bolesti CNS-a djeteta, aritmije djeteta, ekstrasistolija djeteta, sumnja na HHLS, grješke na razini „crux cordis“, patološka amniocenteza i kariogram, majčine kolagenske bolesti (SS i SLE), anomalije mokraćnog sustava djeteta, majka koja koristi antiepileptike, polihidramnij/oligohidramnij, SUA/SUV, pozitivni double i triple testovi, majka s trombofilijom, pozitivan screening prema FNT testu, IUGR, ultrazvučno nađene tvorbe u ventrikulima te infekcije/hidrotoraks/pleuralni izljev. Djeca trudnica kojima je nalaz prenatalne ehokardiografije bio pozitivan na PSG su dalje praćena nakon rođenja da bi se usporedili ti rezultati s onima prenatalnog ultrazvuka.

U statističkoj obradi korišten je Pearsonov Hi kvadrat test čija vrijednost je izračunata na 18.39. Broj stupnjeva slobode je 1, a vjerojatnost pogreške manju od 0.001 smatramo statistički značajnom.

7. REZULTATI

U razdoblju od 3 godine praćene su 1374 trudnice od kojih je 6 praćeno u dvije trudnoće čime dolazimo do 1380 trudnoća. Od 1380 trudnoća pozitivan nalaz prenatalne ehokardiografije na PSG je nađen kod 197 fetusa (14.2%), dok je negativan nalaz prenatalne ehokardiografije, odnosno zdravo srce, nađeno kod preostalih 1183 fetusa (85.7%). Nakon rođenja praćena su samo ona djeca koja su došla na pregled u Klinički bolnički centar Zagreb, a to je 84 djece. Od njih 84 je 45 imalo potvrđenu srčanu grešku koja je nađena na prenatalnom ultrazvuku, dok je za njih 39 prenatalni nalaz bio lažno pozitivan, odnosno ta djeca imaju zdravo srce. Tim dolazimo o osjetljivosti pretrage od 0.53, odnosno 53%.

176 trudnica od ovih 197 kod kojih je nađen pozitivan nalaz prenatalne ehokardiografije je poslano na pregled od ginekologa i drugih specijalista s jednom od indikacija analiziranih u istraživanju dok je 21 pregledano u sklopu rutinskog pregleda. Iz toga se vidi da nabrojene indikacije nose rizik za pojavu bolesti od 89.3%. (Tablica 1)

Trudnice su upućivane na pregled od strane ginekologa i drugih specijalista. Najčešće su dolazile zbog postojanja PSG u obitelji ili PSG majke, zatim zbog diabetesa u majke, češće gestacijskog diabetesa nego zbog diabetesa tipa 1 (vjerojatno zbog veće učestalosti gestacijskog diabetesa u skupini trudnica nego diabetesa tipa 1 kod kojega je već samo začće problem pa se niti ne nalazi veliki broj trudnica s tom dijagnozom). S velikom učestalošću su upućivane i zbog nalaza PSG i aritmija na ginekološkom ultrazvuku te zbog nalaza bolesti CNS-a djeteta. Različite aritmije kao poremećaji provođenja trebaju pobuditi sumnju ginekologa na potencijalnu strukturnu bolest srca djeteta te na poremećenu oksigenaciju djeteta i slične komplikacije trudnoće, pa je jasna visoka učestalost upućivanja trudnica s ovom indikacijom na prenatalnu ehokardiografiju. Rjeđe su trudnice upućivane na pregled zbog blizanačke trudnoće, majčinih kolagenskih bolesti, pozitivnih nalaza pretraga probira na kromosomopatije koje onda vežu i postojanje PSG kod takve djece, zatim zbog anomalija ostalih organskih sustava ili infekcija nastalih kod trudnica koje potencijalno mogu uzrokovati oštećenje ploda. Niži postotci ovih indikacija među svim indikacijama zbog kojih su trudnice poslone na pregled se mogu dovesti u vezu i s tim da su stanja i bolesti navedene u ovim indikacijama

svakako rjeđe u općoj populaciji pa će i ukupan broj trudnica koje su poslone zbog tih indikacija biti puno niži od broja trudnica koje su poslone s indikacijom gestacijskog dijabetesa do kojeg češće dolazi u trudnoći. Na kraju tablice vidimo najveći pojedinačni postotak koji imaju rutinski pregledi od čak 24.98%, ali to je samo u odnosu na svaku pojedinu indikaciju dok u odnosu na sve indikacije (75.02%) rutinski pregledi imaju puno manju zastupljenost.

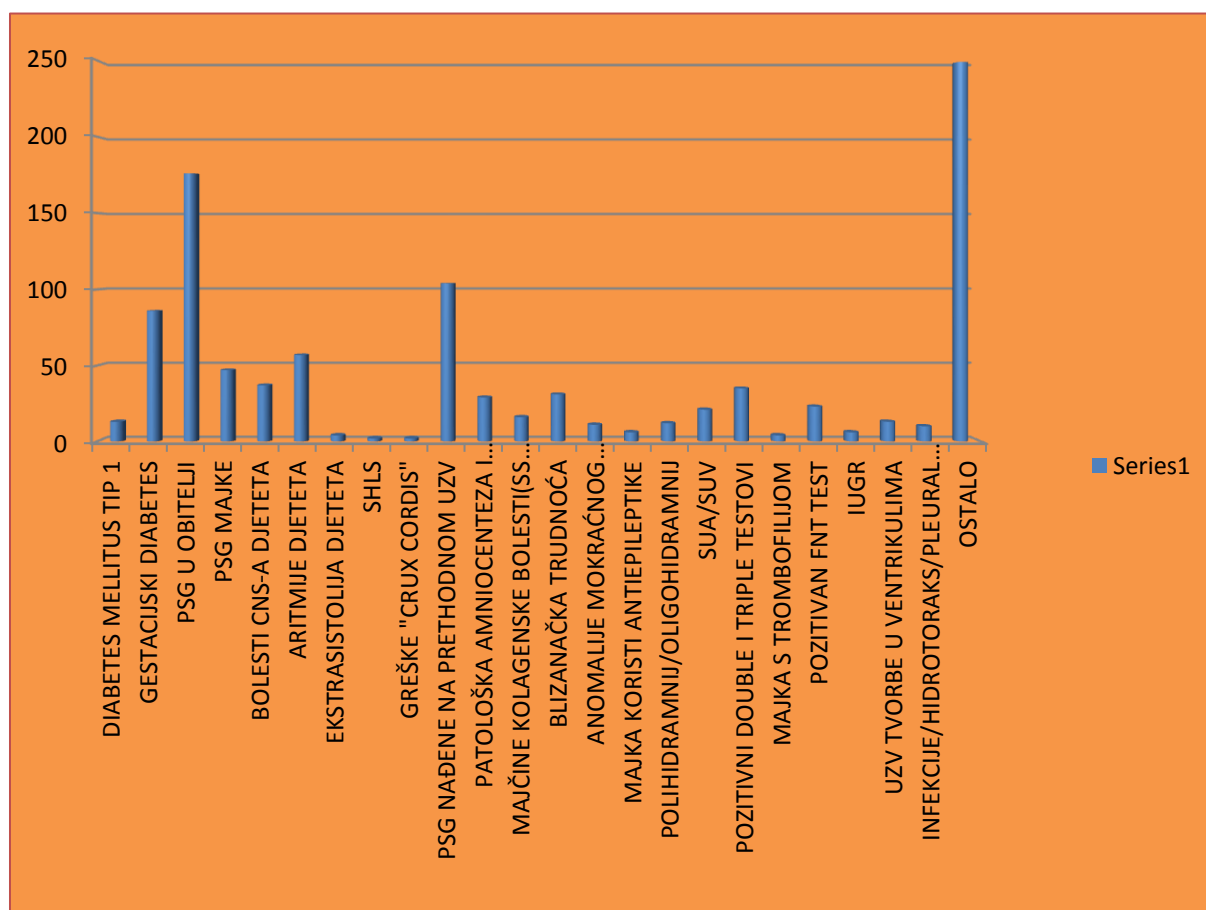
Tablica 1: Glavne indikacije zbog kojih su trudnice poslone na pregled i njihova učestalost u odnosu na rutinske preglede na svih 1380 trudnoća

DIABETES MELLITUS TIP 1	1.30%
GESTACIJSKI DIABETES	8.69%
PSG U OBITELJI	17.67%
PSG MAJKE	4.71%
BOLESTI CNS-A DJETETA	3.77%
ARITMIJE DJETETA	5.72%
EKSTRASISTOLIJA DJETETA	0.43%
HHLS	0.22%
GREŠKE "CRUX CORDIS"	0.22%
PSG NAĐENE NA PRETHODNOM UZV	10.43%
PATOLOŠKA AMNIOCENTEZA I KARIOGRAM	2.97%
MAJČINE KOLAGENSKE BOLESTI(SS I SLE)	1.67%
BLIZANAČKA TRUDNOĆA	3.11%
ANOMALIJE MOKRAČNOG SUSTAVA DJETETA	1.16%
MAJKA KORISTI ANTIEPILEPTIKE	0.65%
POLIHIDRAMNIJ/OLIGOHIDRAMNIJ	1.23%
SUA/SUV	2.17%
POZITIVNI DOUBLE I TRIPLE TESTOVI	3.55%
MAJKA S TROMBOFILIJOM	0.49%
POZITIVAN FNT TEST	2.39%
IUGR	0.65%
UZV TVORBE U VENTRIKULIMA	1.38%
INFEKCIJE/HIDROTORAKS/PLEURALNI IZLJEV	1.09%
RUTINSKI PREGLED	24.98%

Visoki udio u glavnim indikacijama zbog kojih su žene slane na pregled prenatalne ehokardiografije zauzimaju: rutinski pregledi (24.98%), PSG u obitelji (17.67%), PSG na prethodnom UZV (10.43%), gestacijski diabetes (8.69%), aritmije djeteta (5.72%), PSG majke (4.71%), bolesti CNS-a (3.77%), pozitivni double i triple testovi (3.55%), blizanačka trudnoća (3.11%), patološka amniocenteza i kariogram (2.97%).

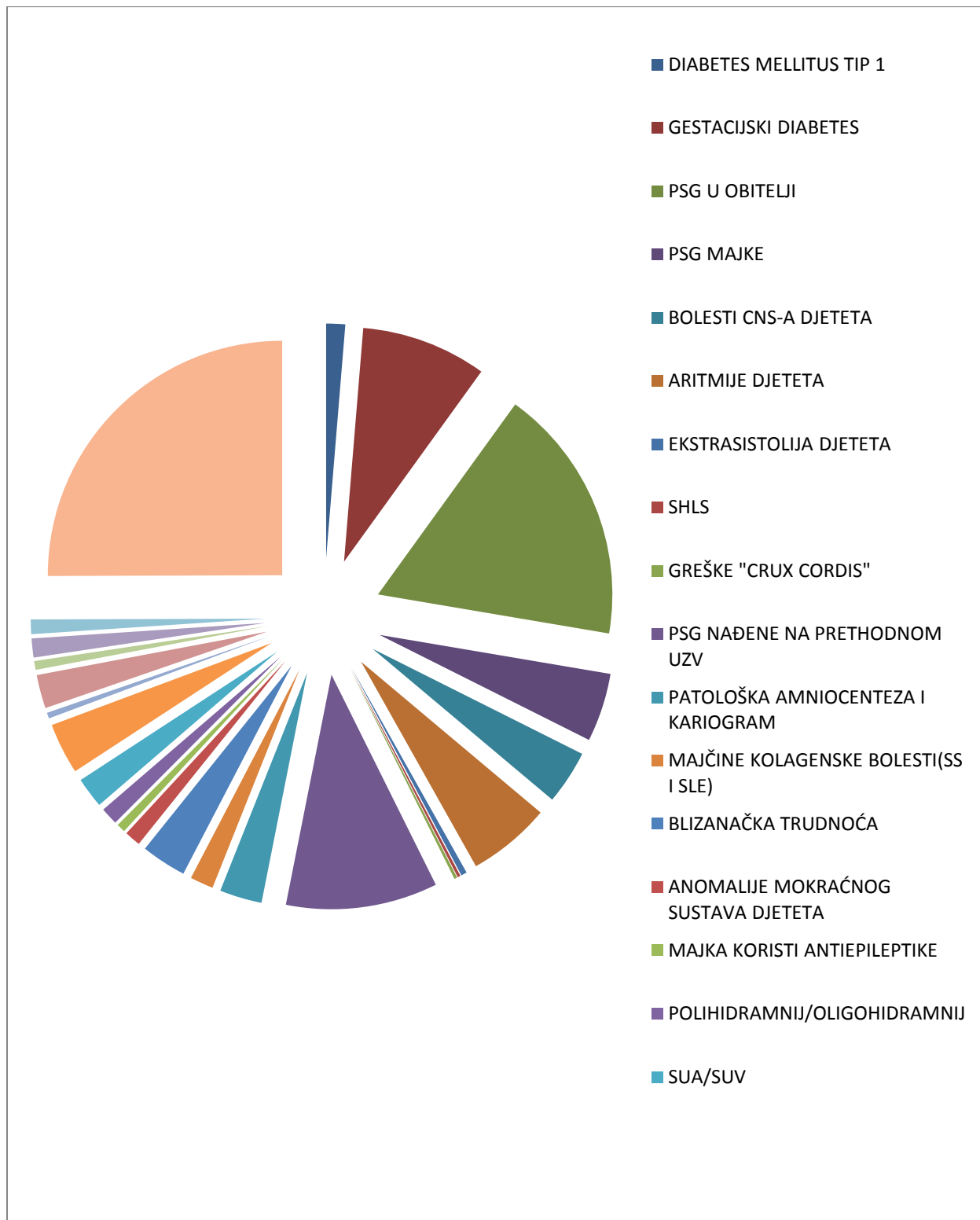
Niski udio u glavnim indikacijama zbog kojih su žene slane na pregled prenatalne ehokardiografije zauzimaju: pozitivan FNT test (2.39%), SUA/SUV (2.17%), majčine kolagenske bolesti (1.67%), UZV tvorbe u ventrikulima (1.38%), diabetes mellitus tip 1 (1.30%), polihidramniji/oligohidramniji (1.23%), anomalije mokraćnog sustava djeteta (1.16%), infekcije/hidrotoraks/pleuralni izljev (1.09%), majčina uporaba anti-EPI (0.65%), IUGR (0.65%), majka s trombofilijom (0.49%), na ginekološkom UZV nađeni HHLS (0.22%) i grješke na razini „crux cordis“ (0.22%). (Grafikon 1)

Grafikon 1: Histografski prikaz raspodjele glavnih indikacija po njihovoj učestalosti i u odnosu na rutinske preglede označene pod ostalo



Moguć je i drugačiji način prikaza istog udjela pojedinih indikacija zbog kojih su trudnice slane na pregled, slično kao i na grafikon 1. Najveći udio zauzimaju rutinski pregledi, PSG i aritmije nađene na UZV, PSG u obitelji te gestacijski diabetes

Grafikon 2: Drugačiji grafički prikaz raspodjele glavnih indikacija i njihove učestalosti u odnosu na rutinske preglede označene pod ostalo.



U skupini trudnica kod kojih je nalaz prenatalne ehokardiografije bio pozitivan na PSG drugačiji je udio glavnih indikacija zbog kojih su došle na pregled u odnosu na cjelokupni uzorak trudnica u ovom istraživanju. Najčešće indikacije u skupini trudnica koje su imale pozitivan nalaz fetalne ehokardiografije na PSG su: PSG i aritmije djeteta nađene na ginekološkom UZV, gestacijski diabetes te PSG u obitelji. Indikacije koje nismo našli u skupini trudnica s nalazom pozitivnim na PSG su: anomalije mokraćnog sustava djeteta, majčina uporaba anti-EPI za vrijeme trudnoće, majke s trombofilijom, IUGR, UZV nađene tvorbe u ventrikulima i infekcije/hidrotoraks/pleuralni izljev. Od trudnica, koje su došle na rutinski pregled, 21 je imala dijete sa PSG što u odnosu na preostalih 179 trudnica koje su također imale pozitivan nalaz na PSG, a došle su zbog indikacija navedenih u tablici 2, čini puno manju zastupljenost PSG u skupini trudnica pregledanih u sklopu rutinskog pregleda. Tu vidimo da će trudnice koje su došle na pregled zbog navedenih indikacija imati 89.3% veći rizik za pozitivan nalaz fetalne ehokardiografije u odnosu na trudnice koje su došle na rutinski pregled (Tablica 2).

Tablica 2: Brojčana raspodjela glavnih indikacija kod 197 žena kojima je nalaz prenatalne ehokardiografije bio pozitivan na PSG

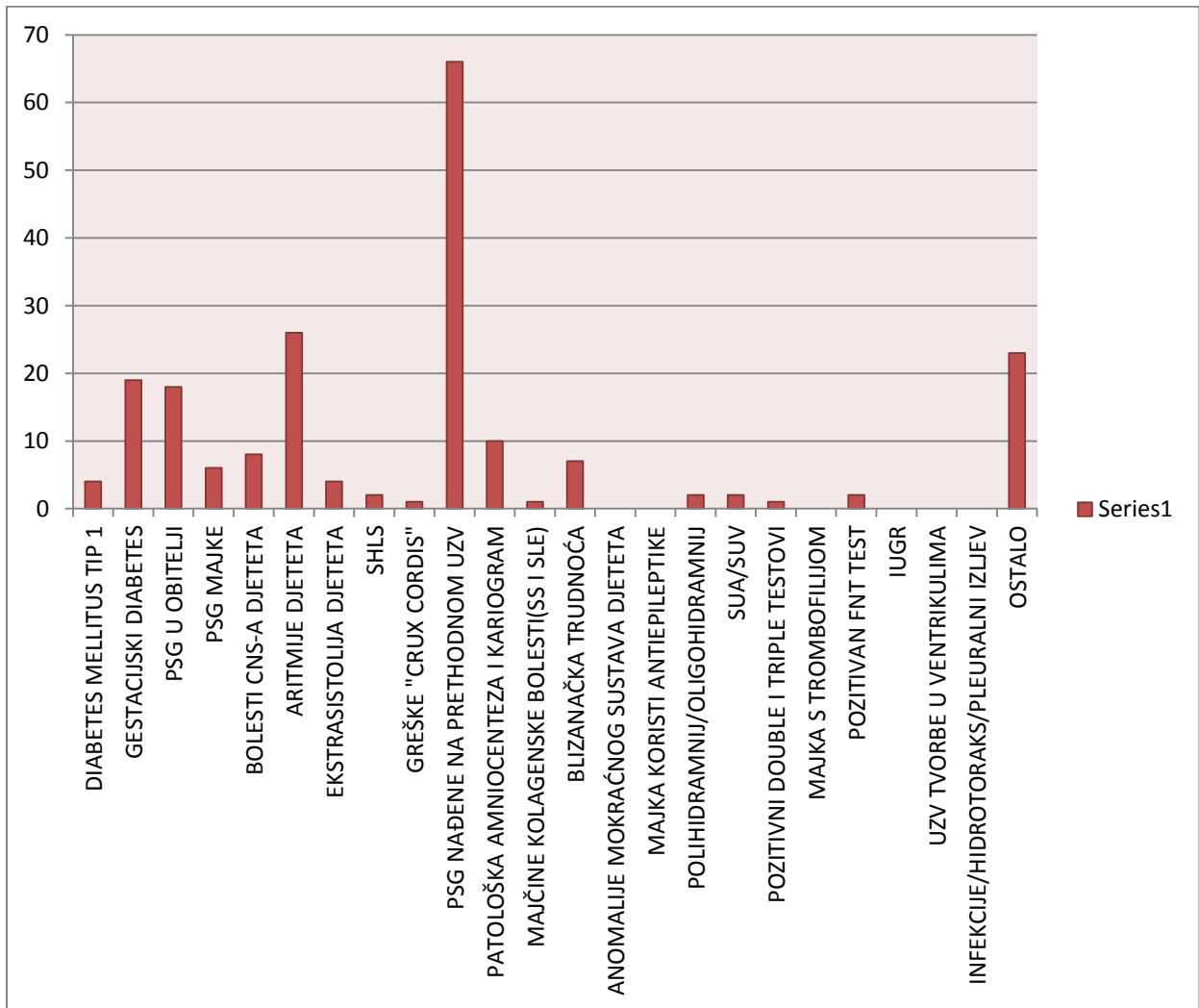
DIABETES MELLITUS TIP 1	4
GESTACIJSKI DIABETES	18
PSG U OBITELJI	16
PSG MAJKE	5
BOLESTI CNS-A DJETETA	8
ARITMIJE DJETETA	24
EKSTRASISTOLIJA DJETETA	5
HHLS	2
GREŠKE "CRUX CORDIS"	1
PSG NAĐENE NA PRETHODNOM UZV	66
PATOLOŠKA AMNIOCENTEZA I KARIOGRAM	10
MAJČINE KOLAGENSKE BOLESTI(SS I SLE)	1
BLIZANAČKA TRUDNOĆA	7
ANOMALIJE MOKRAČNOG SUSTAVA DJETETA	0
MAJKA KORISTI ANTIEPILEPTIKE	0
POLIHIDRAMNIJ/OLIGOHIDRAMNIJ	2
SUA/SUV	2
POZITIVNI DOUBLE I TRIPLE TESTOVI	1
MAJKA S TROMBOFILIJOM	0
POZITIVAN FNT TEST	2
IUGR	0
UZV TVORBE U VENTRIKULIMA	0
INFEKCIJE/HIDROTORAKS/PLEURALNI IZLJEV	0
RUTINSKI PREGLED	21

Analizirali smo zastupljenost pojedinih indikacija na skupini trudnica kod kojih je nalaz fetalne ehokardiografije bio pozitivan na PSG, te ih podijelili u tri skupine: indikacije koje su bile visoko zastupljene u navedenoj skupini trudnica, indikacije koje su bile nisko zastupljene te one koje uopće nisu bile zastupljene u navedenoj skupini trudnica. Indikacije koje su najviše bile zastupljene u skupini trudnica s pozitivnim nalazom fetalne ehokardiografije su: PSG 66, aritmije 25 (24 s općim pojmom aritmija i 4 kao ekstrasistolija označena po ginekologu), gestacijski diabetes 18, PSG u obitelji 16, bolesti CNS-a fetusa 8, blizanačka trudnoća 7 te PSG majke 5.

Indikacije koje su manje bile zastupljene u skupini trudnica s pozitivnim nalazom fetalne ehokardiografije su: diabetes mellitus tip 1 u 4 , HHLS nađen na ginekološkom UZV 2, polihidramnij/oligohidramnij 2, SUA/SUV 2, pozitivan FNT test 2, greške na razini „crux cordis“ nađene na ginekološkom UZV 1, majčine kolagenske bolesti 1, pozitivni double i triple testovi 1. (Grafikon 3)

Indikacije kod kojih u ovom istraživanju nije nađena veza s nastankom PSG su: anomalije mokraćnog sustava djeteta nađene na ginekološkom UZV, majčina uporaba antiepileptika, majke s trombofilijom, IUGR, ultrazvukom nađene tvorbe u ventrikulima te infekcije/hidrotoraks/pleuralni izljev. Dvadeset i jedna trudnica iz skupine trudnica, kojima je nalaz prenatalne ehokardiografije bio pozitivan na PSG, je došla na rutinski pregled, na svoju inicijativu, dok je preostalih 176 upućeno od strane ginekologa i ostalih specijalista na temelju indikacija navedenih u Tablicama 1 i 2.

Grafikon 3: Histogramski prikaz raspodjele glavnih indikacija kod 197 trudnica koje su imale pozitivan nalaz prenatalne ehokardiografije na PSG, udio rutinskih pregleda označen je pod ostalo.



Analizirajući učestalost pojedinih PSG otkrivenih u našem istraživanju dobili smo VSD kao najčešću PSG sa čak 25% zastupljenosti.

Zatim slijede složene PSG (15.28%), aritmije (14.78%), CMP (10.7%), CoA (8.16%), AVS (6.12%), HHLS (6.12%), BAV (3.02%), CCAVC (2.53%), MbE (2.32%), TF (2.04%), TGA (1.54%), PVS (0.98%) te ASD (0.49%) s najmanjom zastupljenosti. (Tablica 3)

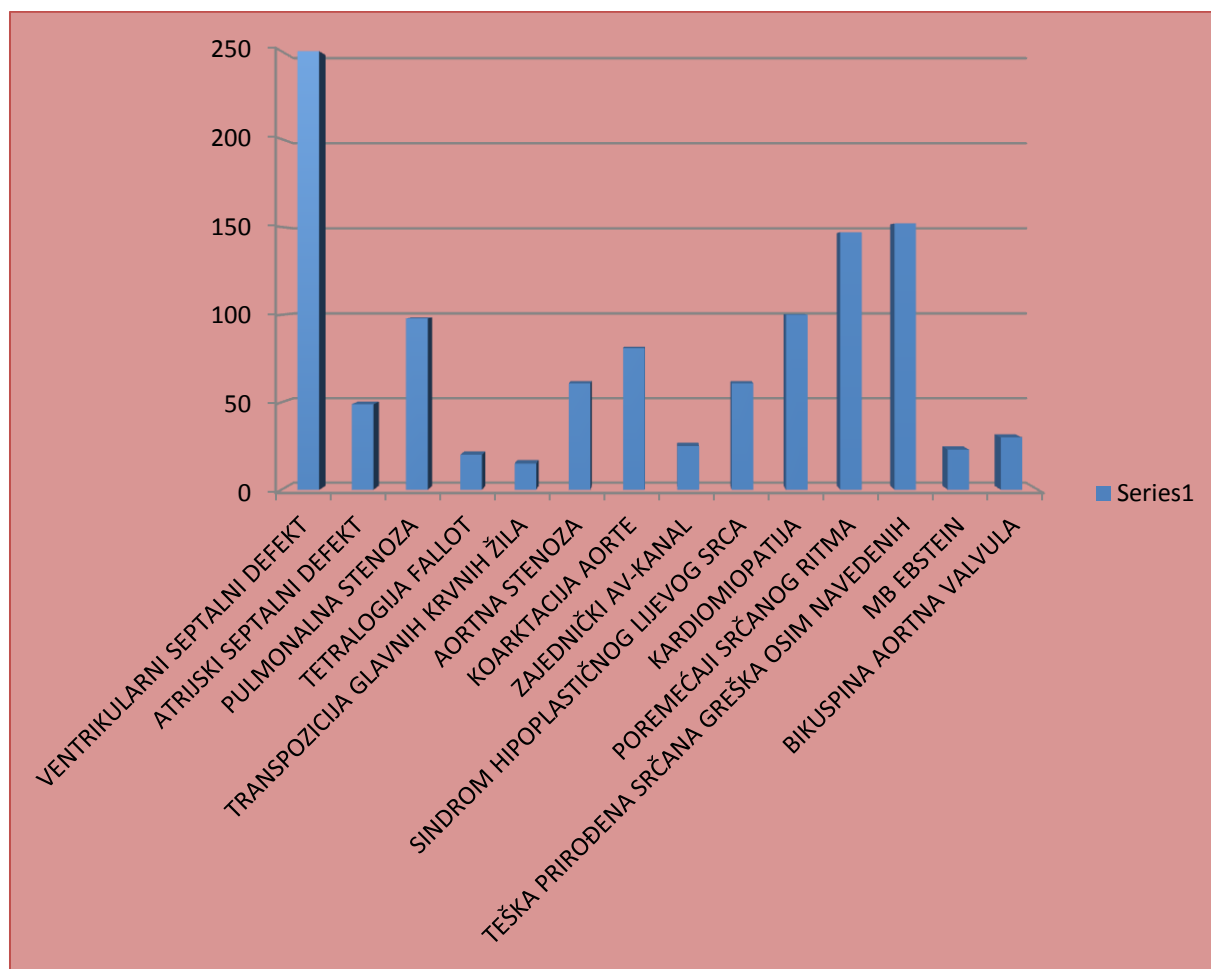
Tablica 3: Raspodjela prirođenih srčanih grješaka nađenih na prenatalnom ultrazvuku od ukupno 197 pozitivnih nalaza

VENTRIKULARNI SEPTALNI DEFEKT	25.0%
ATRIJSKI SEPTALNI DEFEKT	0.49%
PULMONALNA STENOZA	0.98%
TETRALOGIJA FALLOT	2.04%
TRANSPOZICIJA GLAVNIH KRVNIH ŽILA	1.54%
AORTNA STENOZA	6.12%
KOARKTACIJA AORTE	8.16%
ZAJEDNIČKI AV-KANAL	2.53%
SINDROM HIPOPLASTIČNOG LIJEVOG SRCA	6.12%
KARDIOMIOPATIJA	10.7%
POREMEĆAJI SRČANOG RITMA	14.78%
TEŠKA PRIROĐENA SRČANA GREŠKA OSIM NAVEDENIH	15.28%
MB EBSTEIN	2.32%
BIKUSPINA AORTNA VALVULA	3.02%

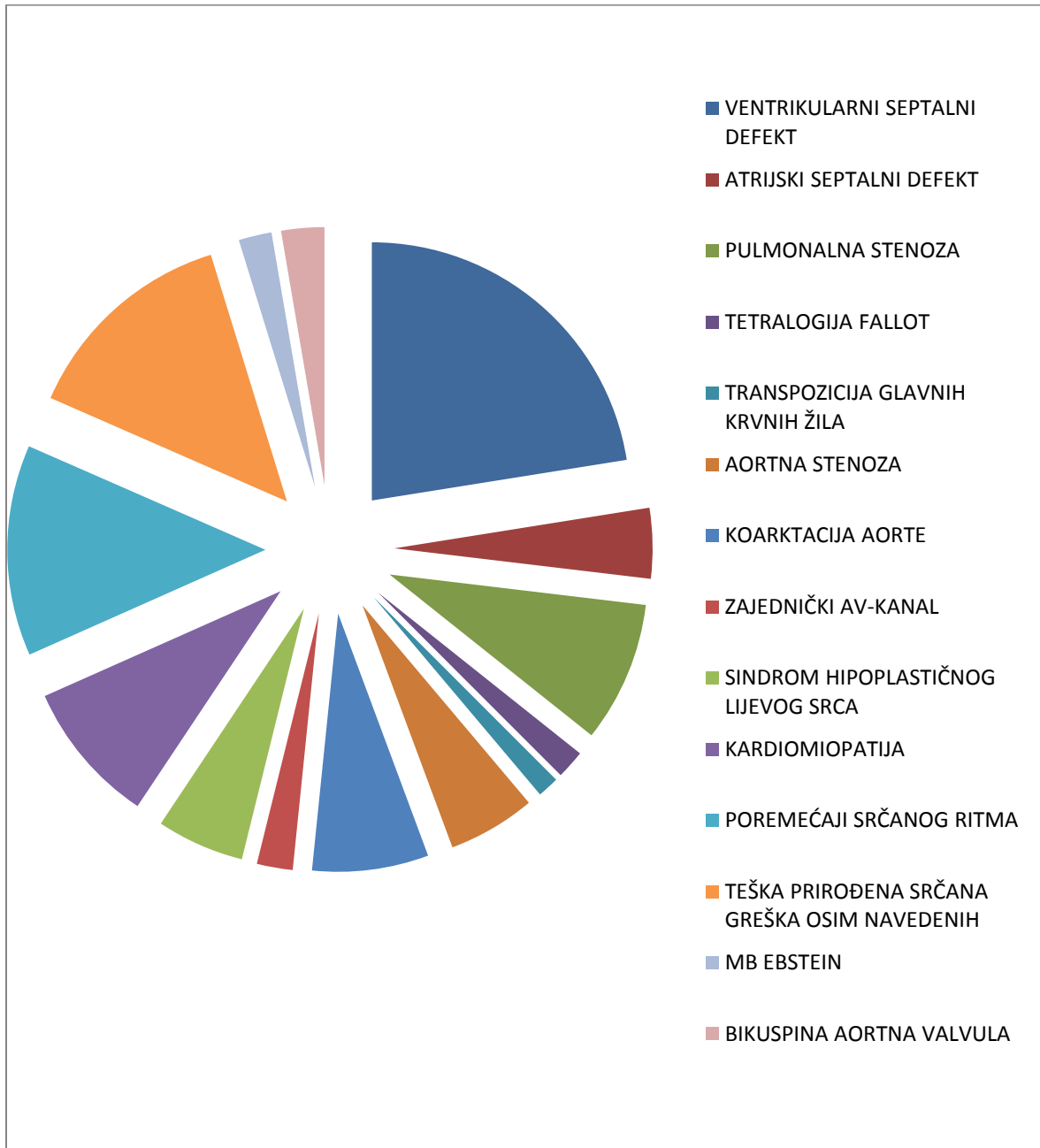
Uvjerljivo najviši stupac na grafikonu 4 daje VSD kao najzastupljenija PSG sa svojih 25% svih otkrivenih grješaka. Slijedeće po incidenciji bih istaknula: složene PSG osim navedenih, aritmije i kardiomiopatije.

Srednja je zastupljenost grješaka poput: HHLS, CoA, TF, MbE i CCAVC dok su niskozastupljeni bili: PVS, ASD i TGA. Slične vrijednosti su i očekivane izuzev vrijednosti složene PSG i ASD pri čemu smo našli nešto veću učestalost složene PSG od očekivane te nešto manju učestalost ASD od očekivane. To objašnjavamo time da se ASD pretežno pojavljivao u sklopu složene PSG zajedno s drugim grješkama, a manje kao izolirani defekt.

Grafikon 4: Histogramski prikaz raspodjele prirodnih srčanih grješaka nađenih na prenatalnom ultrazvuku od ukupno 197 pozitivnih nalaz.



Grafikon 5: Grafički prikaz raspodjele PSG nađenih na prenatalnom ultrazvuku od ukupno 197 pozitivnih nalaza. Učestalost PSG nađenih na UZV je jednaka kao i na Grafu 4, ali s drugačijim načinom prikaza. Najveći dio grafa zauzimaju: VSD, složena PSG, aritmije i CMP.



U skupini djece koju smo pratili i nakon rođenja u KBC-u „Rebro“ nalazimo najveću zastupljenost složenih PSG (14.29%), na drugo mjesto tu dolazi VSD (10.68%), a

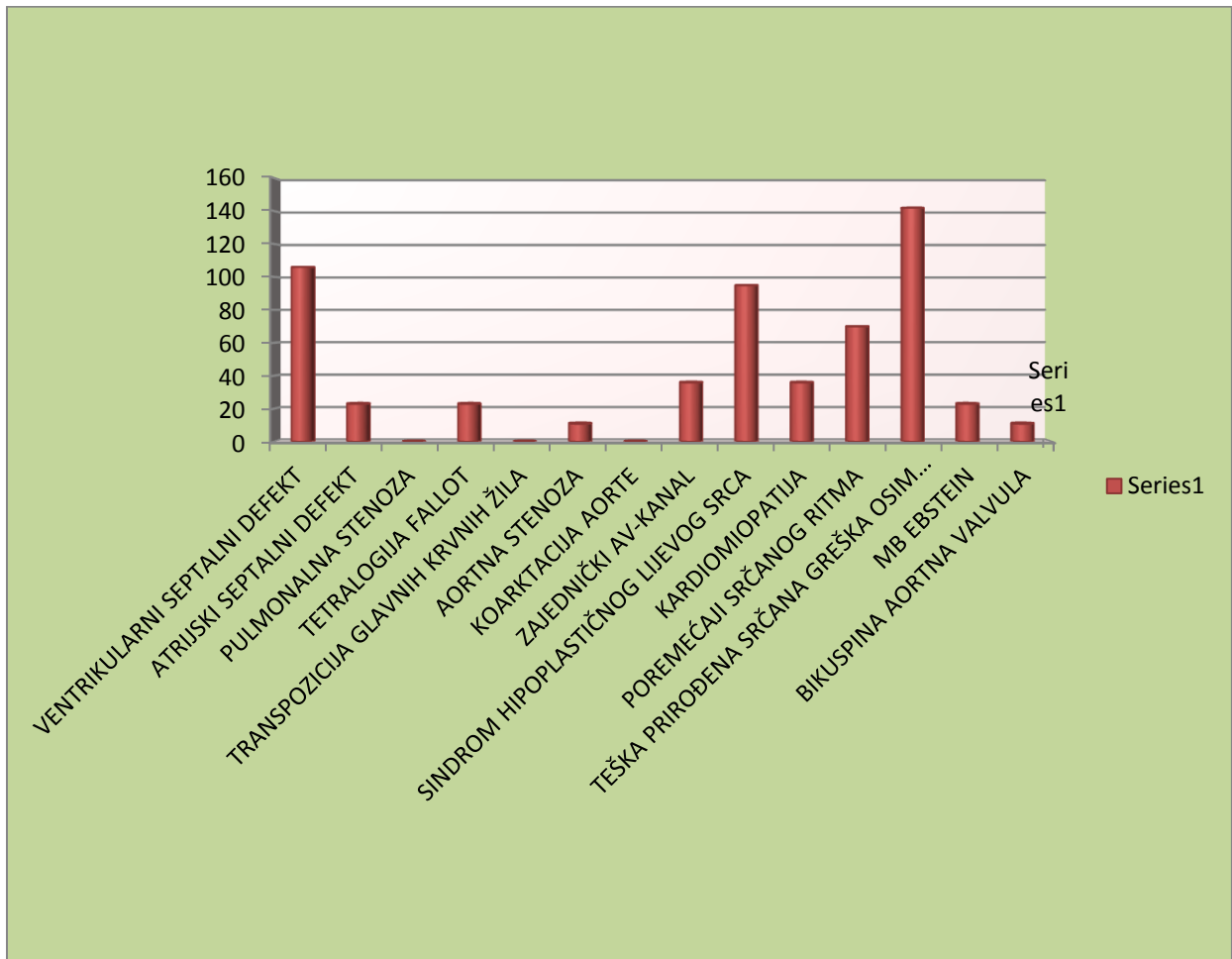
zatim slijede: HHLS (9.53%), aritmije (7.06%), CMP (3.61%), CCAVC (3.61%), ASD (2.3%), TF (2.3%), MbE (2.3%), AVS (1.15%), BAV (1.15%). CoA, TGA i PVS nisu nađene u ovoj skupini djece. Ovdje vidimo drugačiju zastupljenost u odnosu na cjelokupni uzorak djece koja su gledana prenatalno. Naravno veliki utjecaj u ovim podacima ima činjenica da je samo 84 djece od ukupno 197, kojima je nađena grješka prenatalno, došlo na pregled u polikliniku nakon rođenja, nego su iz rodilišta upućivani direktno na Odjel. Podatci kojima smo se služili uzimani su iz polikliničkih arhiva, a djeca sa PSG su „izgubljena“ u istraživanju zbog nemogućnosti boljeg prikupljanja podataka, uvjetovano i činjenicom da su prezimena djece po porodu vrlo često drugačija nego prezimena njihovih majki u trudnoći. Iz ovih podataka možemo uočiti visoku učestalost kompleksnih grješaka u kojima će biti potreban brzi kirurški zahvat poput: HHLS, složene PSG, CCAVC, MbE te visoku učestalost grješaka koje su inače najčešće u populaciji poput: VSD, aritmija i CMP.

Tablica 4, Raspodjela prirođenih srčanih grješaka kod djece praćene nakon rođenja u Kliničkom bolničkom centru Zagreb kojima je i na prenatalnoj ehokardiografiji i nakon rođenja nađena PSG (45 djece), a kontrolirani su dalje poliklinički.

VENTRIKULARNI SEPTALNI DEFEKT	10.68%
ATRIJSKI SEPTALNI DEFEKT	2.3%
PULMONALNA STENOZA	0%
TETRALOGIJA FALLOT	2.3%
TRANSPOZICIJA GLAVNIH KRVNIH ŽILA	0%
AORTNA STENOZA	1.15%
KOARKTACIJA AORTE	0%
ZAJEDNIČKI AV-KANAL	3.61%
SINDROM HIPOPLASTIČNOG LIJEVOG SRCA	9.53%
KARDIOMIOPATIJA	3.61%
POREMEĆAJI SRČANOG RITMA	7.06%
TEŠKA PRIROĐENA SRČANA GREŠKA OSIM NAVEDENIH	14.29%
MB EBSTEIN	2.3%
BIKUSPINA AORTNA VALVULA	1.15%

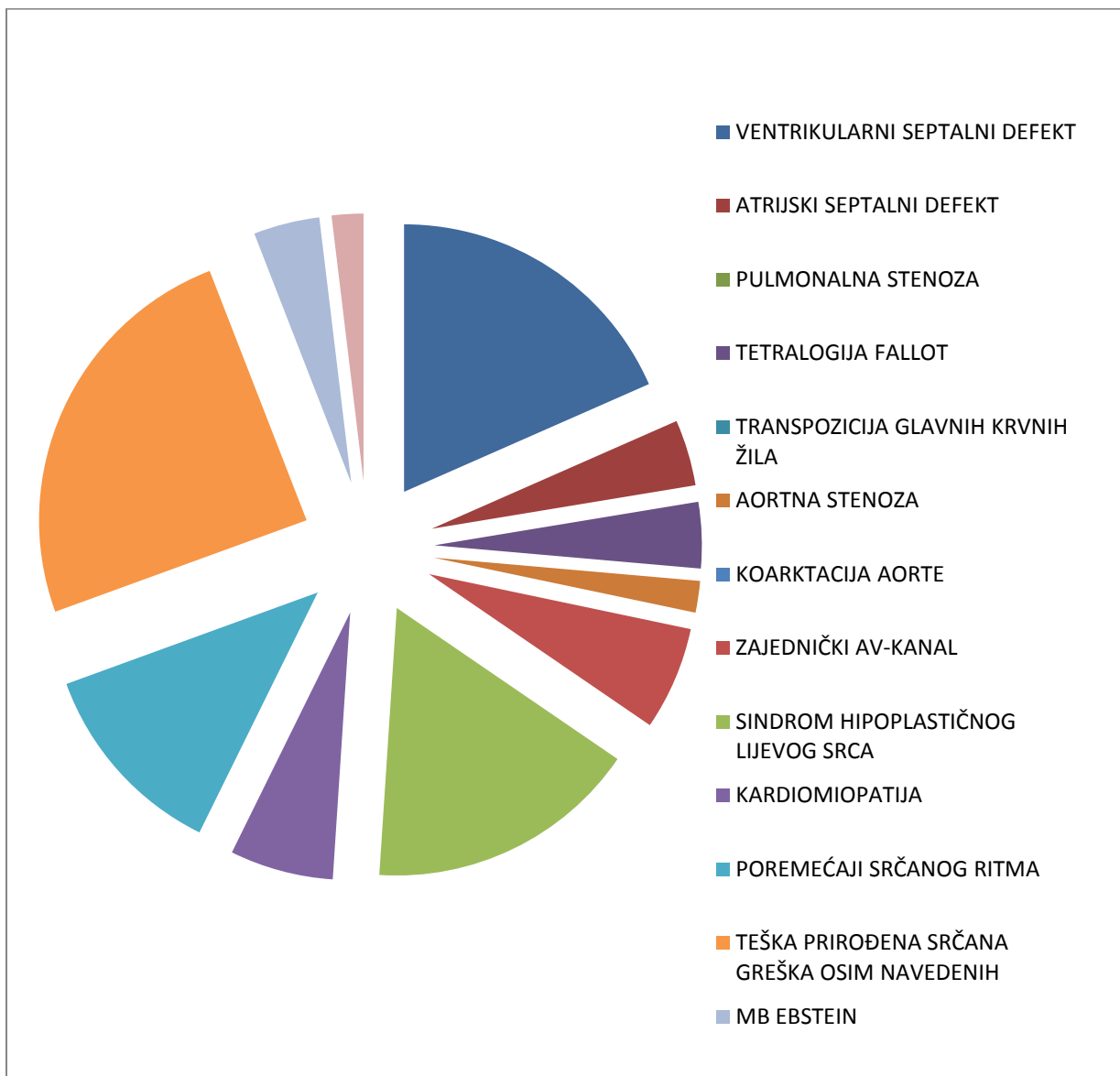
Visina stupaca pokazuje nam zastupljenost pojedinih grješaka. Vidimo najviši stupac kod složenih PSG, slijedi ga VSD zatim: HHLS, aritmije, CMP, CCAVC, TF i MbE. Niske stupce vidimo kod: BAV, AVS i ASD. Stupaca nema za grješke koje nismo detektirali u ovoj skupini djece, a to su: PVS, TGA te CoA.

Grafikon 6: Histogramski prikaz raspodjele prirodnih srčanih grješaka kod djece praćene nakon rođenja u Kliničkom bolničkom centru Zagreb kojima je i na prenatalnoj ehokardiografiji i nakon rođenja nađena PSG, ukupno 45 djece



Drugačiji grafički prikaz jednake skupine PSG koje su prikazane i u grafu 6. Također vidimo da najveći dio grafa zauzimaju teška PSG, VSD, HHLS te poremećaji srčanog ritma.

Grafikon 7. Grafički prikaz raspodjele prirodnih srčanih grješaka kod djece praćene nakon rođenja u Kliničkom bolničkom centru Zagreb kojima je i na prenatalnoj ehokardiografiji i nakon rođenja nađena PSG, ukupno 45 djece



Tablica 5 sadrži crvene kvadratiće koji predstavljaju razdoblja najučestalijih detekcija PSG izražena u gestacijskim tjednima. Dalje vidimo da su grješke aorte; AVS, BAV pridružena AVS i CoA te PVS otkrivene s najvećom učestalošću u 34. gestacijskom tjednu dok je izolirana BAV najbolje detektirana u 25. i 26. gestacijskom tjednu. ASD je uočen već u 20. gestacijskom tjednu. TF i MbE su najčešće prepoznati u 35. gestacijskom tjednu. Poremećaji srčanog ritma su najuočljiviji bili u 32. gestacijskom tjednu. Sindrom HHLS te HHDS su najčešće otkriveni od 25. do 27. gestacijskog tjedna dok je za složenu PSG najbolje razdoblje detekcije bio 28. gestacijski tjedan. TGA se najbolje otkrivao u 28. gestacijskom tjednu, VSD u 25. gestacijskom tjednu dok je dosta kasna detekcija uočena kod CCAVC u 34. gestacijskom tjednu. Iz ovih rezultata vidimo da se PSG pretežno uočavaju u dva gestacijska razdoblja; između 24. i 28. gestacijskog tjedna te oko 34. i 35. gestacijskog tjedna što su inače preporučena razdoblja za dva pregleda fetalne ehokardiografije.

Ovim istraživanjem možemo izdvojiti na koje bi PSG trebalo obratiti pažnju na prvom pregledu (24.-28. gestacijski tjedan): ASD, BAV, TF, HHLS, HHDS, teška PSG, TGA te VSD, a na koje PSG bi trebalo pripaziti na drugom pregledu (34.-35. gestacijski tjedan): AVS, BAV u kombinaciji s AVS, CoA, CMP, MbE, aritmije, PVS i CCAVC.

Tablica 5. Raspodjela razdoblja trudnoće izražena u gestacijskim tjednima u kojima su otkrivene PSG u odnosu na vrstu PSG koja je otkrivena

PSG NADENE NA UZV	13	15	16	17	18	19	20	21	22	23	24	25	26	27	28	29	30	31	32	33	34	35	36	37	38	39	UKUPNO	
AORTNA STENOZA															2		1	1	1		4	2					1	12
AORTNA STENOZA, BAV																					1							1
ATRIJSKI SEPTALNI DEFEKT							1																					1
BAV							1		1		1	1	1	2									1					6
FALLOTOVA TERALOGIJA					1					1	1	1											1					4
KARDIOMIOPATIJA									2				1						2	1	4	6	4	1				21
KOARKTACIJA AORTE								1	1						1			1	2		2	2	1	1	2	1	15	
MB EBSTEIN								1	1													1			2			5
POREMEĆAJI SRČANOG RITMA									2	1	2		2	2	1	1	1	1	1	2	1	4	1	2	2	2	2	29
PULMONALNA STENOZA																		1								1		2
SINDROM HIPOPLASTIČNOG DESNOG SRCA															1													1
SINDROM HIPOPLASTIČNOG LIJEVOG SRCA					1		1	1	2	1	2	1	2					1							1	1		12
TEŠKA SRČANA GREŠKA(OSIM NAVEDENIH)		1	1	1		1	2			1		2	2	2	4		3	1	2	3	1	2					1	30
TRANSPOZICIJA VELIKIH KRVNIH ŽILA												1												1				3
VENTRIKULARNI SEPTALNI DEFEKT	2		2		1	2	4	4	1	3	4	5	3	2		3	2		3	1	3	2	1	1				49
ZAJEDNIČKI AV-KANAL										1									1		1		2					5
UKUPNO	2	1	3	1	3	3	8	6	9	10	8	9	8	12	8	6	7	6	12	6	20	19	10	8	6	5	196	

Crveni kvadratići u tablici 6 prikazuju najgušću raspodjelu detekcije PSG u odnosu na gestacijske tjedne trudnoće. Također kao u i tablici 5 možemo uočiti da se gestacijska razdoblja raspoređuju u dva intervala; prvi između 24. i 28. gestacijskog tjedna te drugi ovdje između 32. i 35. gestacijskog tjedna što se slaže s već napomenutim preporukama razdoblja trudnoće za prvi i drugi pregled prenatalnom ehokardiografijom. Tu možemo izdvojiti kod kojih bi se indikacija moglo obratiti pozornost na PSG pri prvom, a kod koji pri drugom ehokardiografskom pregledu.

Na prvom pregledu (24.-28. gestacijski tjedan) PSG se može očekivati kod trudnica koje su došle zbog: blizanačke trudnoće, bolesti CNS-a djeteta, patoloških nalaz amniocenteze i kariograma, pozitivnog FNT testa, pozitivnih double i triple testova, PSG majke, PSG u obitelji, sumnje ginekolog na HHLS te zbog postojavanja SUA ili SUV. Treba još istaknuti da su grješke kod trudnica koje su došle na rutinski pregled većinom bile detektirane u 27. Tjednu trudnoće.

Na drugom pregledu (32.-35. gestacijski tjedan) PSG možemo očekivati kod trudnica pregledanih zbog: aritmija djeteta, ekstrasistolije djeteta, gestacijskog diabetesa, diabetesa tip 1, sumnji ginekologa na grješke na razini „crux cordis“, majčinih kolagenskih bolesti, oligohidramnija/polihidramnija te PSG nađenih na ginekološkom UZV.

Tablica 6. Raspodjela razdoblja trudnoće izražena u gestacijskim tjednima u kojima su otkrivene PSG u odnosu na glavne indikacije koje su ih uzrokovale

INDIKACIJE	13	15	16	17	18	19	20	21	22	23	24	25	26	27	28	29	30	31	32	33	34	35	36	37	38	39	UKUPNO
ARITMIJE DJETETA							2			2				1	1	1	1	1	2	1	2	2	3		3	1	24
BLIZANAČKA TRUDNOĆA								1	1				1		1					1	1						7
BOLESTI CNS-A DJETETA						1	1			1	1	1	1	1						1	2						8
DIABETES MELLITUS TIP 1								1													2		1				4
EKSTRASISTOLIJA DJETETA									1															2	1	1	5
GESTACIJSKI DIABETES						1	1							1	1				1	4	5	3	1				18
GREŠKE NA RAZINI "CRUX CORDIS" DJETETA																				1							1
MAJČINE KOLAGENSKE BOLESTI (SS I SLE)																					1						1
OSTALO	1				2		1	2	1	1	1	1	1	2	1	1	1	1	1		1	2	1	1	1		21
PATOLOŠKI NALAZI AMNIOCENTEZE I KARIOGRAMA			1		1	2		1		1			1		1				1			1					10
POLIHIDRAMNION / OLIGOHIDRAMNION																		1	1								2
POZITIVAN FNT											2																2
POZITIVNI DOUBLE/TRIPLE TESTOVI						1																					1
PSG MAJKE							1		1					1		1											5
PSG NAĐENE NA PRETHODNOM UZV		1		1		1	2	3	3	2	3	2	5	2	3	1	3	3	5	3	4	8	2	4	2	3	66
PSG U OBITELJI	1		2		2						2	1	2	2				1			2	1					16
SINDROM HIPOPLASTIČNOG LIJEVOG SRCA DJETETA									1				1														2
SVA / SUV											1			1	1		1										2
(blank)															1												1
UKUPNO	2	1	3	1	3	3	8	6	9	10	8	9	8	12	8	6	7	6	12	6	20	19	10	8	6	5	196

Prema tablici 7, vidi se u kojem gestacijskom tjednu i na kojem pregledu je otkrivena PSG kao i odnos prema indikacijama zbog kojih je trudnica upućena na pregled (stupac 1- prvi prehled, stupac 2 – drugi pregled, stupac 3 – treći pregled) . Iz ovih rezultat vidimo indikacije kod kojih su PSG dijagnosticirane i na drugom ili trećem pregledu što nam omogućava preporuku da se kod tih indikacija obavezno napravi više od jednog pregleda. Indikacije kod kojih je dijagnoza postavljena na drugom pregledu su: aritmije djeteta, blizanačka trudnoća, bolesti CNS-a djeteta, diabetes mellitus tip 1, gestacijski diabetes, patološka amniocenteza i kariogram, PSG majke, PSG u obitelji te PSG nađene na ginekološkom UZV. Indikacije kod kojih je dijagnoza bila postavljena čak i na trećem pregledu su: bolesti CNS-a djeteta i PSG u obitelji. Ovim smo dokazali da povećan broj pregleda povećava i vjerojatnost za otkrivanjem PSG prenatalno.

Tablica 7. Gestacijska dob i redni broj pregleda u kojem je otkrivena srčana bolest u djeteta.

INDIKACIJE	1	2	3	UKUPNO	MINIMUM	TJEDAN PRVOG PREGLEDA BEZ DIJAGNOZE														
ARITMIJE DJETETA	23	1		24	20	24														
BLIZANAČKA TRUDNOĆA	4	3		7	22	21	22	31												
BOLESTI CNS-A DJETETA	6	1	1	8	20	17	21	28												
DIABETES MELLITUS TIP 1	3	1		4	22	18														
EKSTRASISTOLIJA DJETETA	5			5	23															
GESTACIJSKI DIABETES	10	8		18	22	22	24	25	26	27	28	30								
GREŠKE NA RAZINI "CRUX CORDIS" DJETETA	1			1	33															
MAJČINE KOLAGENSKE BOLESTI (SS I SLE)	1			1	34															
OSTALO	20	1		21	13	27														
PATOLOŠKI NALAZI AMNIOCENTEZE I KARIOGRAMA	9	1		10	16	31														
POLIHIDRAMNION / OLIGOHIDRAMNION	2			2	31															
POZITIVAN FNT	2			2	25															
POZITIVNI DOUBLE/TRIPLE TESTOVI	1			1	21															
PSG MAJKE	4	1		5	20	22														
PSG NAĐENE NA PRETHODNOM UZV	62	4		66	15	21	22	28												
PSG U OBITELJI	12	3	1	16	13	13	18	22	26	27										
SINDROM HIPOPLASTIČNOG LIJEVOG SRCA DJETETA	2			2	23															
SVA / SUV	2			2	25															
(blank)		1		1	28															
UKUPNO	169	25	2	196																

Prema Tablici 8, vidljivo je u kojoj gestacijskoj dobi i u kojem pregledu po redu je srčana bolest u djeteta otkrivena (1. Pregled - stupac 1, 2. Pregledu - stupac 2, 3. Pregled - stupac pod brojem 3) te minimum u gestacijskim tjednima u kojima je postavljena dijagnoza. Također se vidi i prikaz gestacijskih tjedana u kojem se PSG još nije vidjela u odnosu na vrstu prirodne srčane grješke zbog kojih su žene poslone na prenatalnu ehokardiografiju. S obzirom na vrste pojedinih PSG također se nalazi razlika u broju pregleda potrebnih za njihovi detekciju. Pa tako nalazimo neke od tih PSG na drugom, a neke tek na trećem pregledu. PSG koje su otkrivane na drugom pregledu su: AVS, BAV u kombinaciji s AVS, CMP, CoA, aritmije, složena PSG i VSD. PSG koje su otkrivane i na trećem pregledu su: AVS i CoA. Iz ovoga možemo istaknuti potrebu da se na prenatalnom UZV pri drugom i trećem pregledu obrati pozornost na navedene grješke jer one možda neće biti vidljive odmah od prvog pregleda. Ovo također potvrđuje činjenicu da povećani broj pregleda vodi ka većoj vjerojatnosti za otkrivanje dijagnoze PSG.

Tablica 8. Raspodjela trudnoća prema vremenu kad je srčana bolest u djeteta otkrivena s obzirom na gestacijsku dob i s obzirom na redni broj pregleda

PSG NAĐENE NA UZV	1	2	3	UKUPNO	MINIMUM	TJEDAN PRVOG PREGLEDA BEZ DIJAGNOZE												
AORTNA STENOZA	8	3	1	12	27	18	22	26	27	28								
AORTNA STENOZA, BAV		1		1	34													
ATRIJSKI SEPTALNI DEFEKT	1			1	20													
BAV	6			6	20													
FALLOTOVA TERALOGIJA	4			4	18													
KARDIOMIOPATIJA	12	9		21	22	18	22	24	25	26	27	28	30					
KOARKTACIJA AORTE	13	1	1	15	22	17	24											
MB EBSTEIN	5			5	21													
POREMEĆAJI SRČANOG RITMA	27	2		29	22	22	31											
PULMONALNA STENOZA	2			2	31													
SINDROM HIPOPLASTIČNOG DESNOG SRCA	1			1	27													
SINDROM HIPOPLASTIČNOG LIJEVOG SRCA	12			12	18													
TEŠKA SRČANA GREŠKA(OSIM NAVEDENIH)	26	4		30	15	13	21	28										
TRANSPOZICIJA VELIKIH KRVNIH ŽILA	3			3	24													
VENTRIKULARNI SEPTALNI DEFEKT	44	5		49	13	21	22	27	31									
ZAJEDNIČKI AV-KANAL	5			5	23													
UKUPNO	169	25	2	196														

Na osnovi prikaza iz tablice 9, PSG koje su otkrivene na drugom ili trećem pregledu, dok na prvom još nisu bile uočene, su: AVS, BAV u kombinaciji s AVS, CMP, CoA,

aritmije, teška PSG i VSD. U ovoj tablici vidimo i odnos tih pojedinih vrsta PSG i glavnih indikacija zbog kojih su se te trudnice javile na pregled. Iz toga proizlazi da su indikacije kod trudnica s nalazom AVS djeteta: bolesti CNS-a djeteta, PSG majke i PSG u obitelji. Indikacija kod trudnice s nalazom BAV u kombinaciji s AVS je gestacijski diabetes. Indikacije kod trudnica s nalazom CMP su: diabetes mellitus tip 1, gestacijski diabetes i PSG nađene na prethodnom UZV. Indikacije kod trudnica s nalazom CoA djeteta su: aritmije i bolesti CNS-a djeteta. Indikacija kod trudnica s nalazom aritmija djeteta je blizanačka trudnoća. Indikacije kod trudnica s nalazom složene PSG djeteta su: PSG nađene na prethodnom UZV i PSG u obitelji. Indikacija kod trudnica s nalazom VSD djeteta ima najviše jer je to i najzastupljenija grješka, a to su: blizanačka trudnoća, patološki nalazi amniocenteze i kariograma, PSG nađene na prethodnom UZV i PSG u obitelji. (Tablica 9)

Tablica 9: Prikaz raspodjele PSG koje su otkrivene kod fetusa na 2. ili 3. pregledu dok se na 1. pregledu još nije detektirao patološki nalaz prenatalnom ehokardiografijom, u odnosu na indikacije kojima su uzrokovane (27 djece)

ISPITANICI BEZ DIJAGNOZE NA PRVOM PREGLEDU INDIKACIJE	NALAZ UZV							Grand Total
	AORTNA STENOZA	AORTNA STENOZA, BAV	KARDIOMIOPATIJA	KOARKTACIJA AORTE	POREMEĆAJI SRČANOG RITMA	TEŠKA SRČANA GREŠKA (OSIM NAVEDENIH)	VENTRIKULARNI SEPTALNI DEFEKT	
ARITMIJE DJETETA				1				1
BLIZANAČKA TRUDNOĆA					2		1	3
BOLESTI CNS-A DJETETA	1			1				2
DIABETES MELLITUS TIP 1			1					1
GESTACIJSKI DIABETES		1	7					8
OSTALO							1	1
PATOLOŠKI NALAZI AMNIOCENTEZE I KARIOGRAMA							1	1
PSG MAJKE	1							1
PSG NAĐENE NA PRETHODNOM UZV			1			2	1	4
PSG U OBITELJI	2					1	1	4
(blank)						1		1
Grand Total	4	1	9	2	2	4	5	27

Prema prikazu iz Tablice 10, djeca trudnica, koje su poslana na prenatalnu ehokardiografiju zbog aritmija i ekstrasistolija, imala su aritmije kod 21 bolesnika, ali otkriveni su i: VSD (2), CoA (2), CMP (1), teška PSG (1) i AVS (1). Blizanačke trudnoće nosile su rizik za: aritmije (3), VSD (2), AVS (1) i složenu PSG (1). Djeca trudnica koje su poslana na pregled zbog bolesti CNS-a, najčešće su imala: VSD (4), AVS (1), CMP (1), CoA (1) i složenu PSG (1). Diabetes mellitus i gestacijski diabetes smatraju se uzrokom najvećeg dijela kardiomiopatija (15), a još su otkrivene veze i s nastankom VSD (3) te pojedinačno diabetes mellitus tip 1 kao uzrok aritmija (2) i gestacijski diabetes kao indikacija kod djeteta s AVS i BAV udruženom s AVS. Kod trudnice koja je poslana zbog prethodnog nalaza grješke na razini „cruix cordis“ nađen je VSD dok je dijete trudnice koja u anamnezi imala kolagensku bolest (SS ili SLE) razvilo poremećaj ritma i to, kao što je i očekivano, AVB. Djeca trudnica koje su poslana na pregled zbog patoloških nalaza amniocenteze i kariograma, double i triple testova te FNT testa imala su najčešće VSD (8) dok su još kao grješke prepoznate patološkim nalazom amniocenteze i kariograma bili i: ASD, CMP, složena PSG i CoA. Grješke za čiji se nastanak gensko naslijeđe smatra odgovornim se razlikuju ovisno o tome je li majka djeteta imala PSG ili ju je imao neki drugi član obitelji, u ovom istraživanju najčešće: otac, braća i sestre. Tako su kod indikacije PSG majke nađene grješke aorte poput: AVS, CoA, BAV te, najučestaliji među svim srčanim grješkama, VSD. Djeca čije su majke došle zbog PSG u obitelji imala su: VSD (6), AVS (3), složenu PSG (2), TF (2), CCAVC (1), HHLS (1) te aritmiju (1). Trudnice koje su došle na pregled zbog polihidramnija ili oligohidramnija imala su djecu s: PVS i CMP dok su one kojima je na prethodnom UZV postavljena sumnja na HHLS imale djecu s HHLS (2) i na našem pregledu. Djeca čije su majke pregledane zbog nalaza SUA ili SUV imala su složenu PSG (2). Na temelju naših rezultata vidimo i koje grješke i s kojom učestalošću najbolje otkrivaju ginekolozi ultrazvukom, a to su: složena PSG (21), VSD (12), HHLS (8), CoA (7), MbE (4), CCAVC (4), AVS (3), TF (2), CMP (2), TGA (2), HHDS (1). Vidimo da bolje otkrivaju kompleksne PSG koje bi trebalo lakše uočiti kao odstupanje od normalnog nalaza.

Tablica 10. Odnos različitih vrsta PSG i glavne indikacije zbog kojih su trudnice upućene na pregled, kao moguća uzročno-posljedična veza između određenih indikacija i PSG.

SVI ISPITANICI SA PSG	AORTNA STENOZA	AORTNA STENOZA, BAV	ATRIJSKI SEPTALNI DEFEKT	BAV	FALLOTOVA TERALOGIJA	KARDIOMIOPATIJA	KOARKTACIJA AORTE	MB EBSTEIN	POREMEĆAJI SRČANOG RITMA	PULMONALNA STENOZA	SINDROM HIPOPLASTIČNOG DESNOG SRCA	SINDROM HIPOPLASTIČNOG LIJEVOG SRCA	TEŠKA SRČANA GREŠKA (OSIM NAVEDENIH)	TRANSPOZICIJA VELIKIH KRVNIH ŽILA	VENTRIKULARNI SEPTALNI DEFEKT	ZAJEDNIČKI AV-KANAL	Grand Total
ARITMIJE DJETETA	1					1	2		17				1		2		24
BLIZANAČKA TRUDNOĆA	1								3				1		2		7
BOLESTI CNS-A DJETETA	1					1	1						1		4		8
DIABETES MELLITUS TIP 1						1			2						1		4
EKSTRASISTOLIJA DJETETA									4	1							5
GESTACIJSKI DIABETES		1		1		14									2		18
GREŠKE NA RAZINI "CRUX CORDIS" DJETETA															1		1
MAJČINE KOLAGENSKE BOLESTI (SS I SLE)									1								1
OSTALO	1			4			3	1	1			1		1	9		21
PATOLOŠKI NALAZI AMNIOCENTEZE I KARIOGRAMA			1			1	1						1		6		10
POLIHIDRAMNION / OLIGOHIDRAMNION						1				1							2
POZITIVAN FNT															2		2
POZITIVNI DOUBLE/TRIPLE TESTOVI															1		1
PSG MAJKE	2			1			1								1		5
PSG NAĐENE NA PRETHODNOM UZV	3				2	2	7	4			1	8	21	2	12	4	66
PSG U OBITELJI	3				2				1			1	2		6	1	16
SINDROM HIPOPLASTIČNOG LIJEVOG SRCA DJETETA												2					2
SVA / SUV													2				2
(blank)													1				1
Grand Total	12	1	1	6	4	21	15	5	29	2	1	12	30	3	49	5	196

8. RASPRAVA

Od svih 1380 trudnoća praćenih u ovom istraživanju, 14.2%, odnosno 197 fetusa imalo je pozitivan nalaz prenatalne ehokardiografije na PSG. Očekivani postotak detekcije PSG je bio 12% što ukazuje na nešto bolji probir trudnica za prenatalni ultrazvuk nego što je očekivan, ali smatram da se ovim istraživanjem može dodatno poboljšati probir trudnica za pregled. Istraživanje je provedeno probirom najčešćih glavnih indikacija zbog kojih su trudnice većinom na pregled upućivali ginekolozi. A to su: gestacijski diabetes, PSG u obitelji, PSG majke, bolesti CNS-a djeteta nađene na prethodnom ultrazvuku, aritmije djeteta nađene na prethodnom ultrazvuku, PSG nađene na prethodnom ultrazvuku, patološka amniocenteza i kariogram, pozitivni double i triple testovi, SUA i pozitivan FNT test te blizanačka trudnoća. (Tablica 1) Uspoređujući te rezultate s indikacijama na izdvojenoj skupini trudnica kod kojih je nalaz pretrage ukazao na PSG vidimo da se ovdje u najvećem broju nalaze trudnice koje su poslone na pregled zbog PSG nađenih na prethodnom ultrazvuku, tj. kojima je ginekolog postavio sumnju na PSG, i to čak 66 trudnoća. Dalje se s velikom povezanošću s nastankom srčanih grješaka u ovom istraživanju nalaze: aritmije djeteta nađene od strane ginekologa, zatim slijede gestacijski diabetes pa PSG u obitelji. (Tablica 2) Iz ovoga se vidi da bi trudnice koje su upućivane od strane ginekologa zbog sumnje na PSG djeteta te zbog sumnje na aritmije djeteta trebale biti obuhvaćene probirom na pregled zato što se vidi velika povezanost između tih indikacija i nastanka bolesti kod djeteta. Brojne studije ukazuju na povezanost gestacijskog diabetesa s nastankom PSG, najčešće s nastankom kardiomiopatije, što je potvrđeno i ovim istraživanjem. (Tabib A, Shirzad N, Sheikhabaei S, Mohammadi S, Qorbani M, Haghpanah V, Abbasi F, Hasani-Ranjbar S, Baghaei-Tehrani R, 2013.) Od ukupno 18 žena koje su poslone na pregled zbog gestacijskog diabetesa i otkrivena im je PSG, njih 17 je imalo dijete s kardiomiopatijom. Odavno je uočena i genetska komponenta u nastanku PSG i zna se da se one često nasljeđuju iz generacije u generaciju. Zanimljiva je veća povezanost PSG nekog drugog člana obitelji, najčešće; brata, sestre i oca s nastankom PSG djeteta, dok je puno manja učestalost nastanka PSG nađena kod djece majki koje imaju PSG. Od ostalih indikacija koje su nađene značajnima u uzrokovanju PSG izdvojiti ću i: bolesti CNS-a, blizanačku trudnoću, PSG majke, ekstrasistoliju djeteta nađena na prethodnom ultrazvuku te diabetes melitus tip 1. (Tablica 2) Bolesti drugih organskih sustava,

primjerice: CNS-a, gastrointestinalnog i mokraćnog sustava, su često vezane uz nastanak PSG što je dokazano brojnim istraživanjima, a i odgovara logičnom zaključivanju da će češće različiti toksični čimbenici ili kromosomopatije i slično uzrokovati oštećenje više organskih sustava nego što bi zahvatile izolirano samo jedan organski sustav. (Al-Biltagi M, 2013.) Blizanačke trudnoće su nepogodnije za razvoj ploda u odnosu na trudnoće s jednim plodom i zabilježena je veća učestalost PSG u tim trudnoćama. (Erol O, Şevket O, Keskin S, Hasan Fehmi Y, Gül A, 2014.) U našem su istraživanju blizanačke trudnoće često imale PSG, barem jednog djeteta, a nekad i oba. Najčešća grješka, koju smo našli, bio je VSD, a zabilježen je i veliki broj poremećaja srčanog ritma jednog ili oba djeteta. PSG majke uzrokuje nastanak PSG djeteta, ali u manjem broju slučajeva nego što ih uzrokuje PSG nekog drugog člana obitelji, ali je svejedno važno i ovu skupinu trudnica uključiti u probir zato što njihova djeca najčešće imaju defekte aorte čije otkrivanje bi se možda moglo propustiti u ranom djetinjstvu što bi uzrokovalo velike probleme u odrasloj dobi te djece, a ranom intervencijom se mogu prevenirati. (Subodh V & Siu SC, 2014.) Ekstrasistolije djeteta nađene na ginekološkom UZV i diabetes mellitus tip 1 uzrokuju slične grješke kao i aritmije nađene na prenatalnom UZV te gestacijski diabetes, stoga je jasno da se i žene s ovim indikacijama obavezno trebaju pregledati da bi se pronašla eventualna PSG. Također bih istaknula indikacije koje u ovom istraživanju nisu povezane s nastankom niti jedne srčane greške, a to su: anomalije mokraćnog sustava djeteta nađene na prethodnom ultrazvuku, korištenje lijekova skupine antiepileptika za vrijeme trudnoće, majke koje boluju od trombofilije, intrauterini zastoj u rastu, ultrazvučno nađene tvorbe u ventrikulima, infekcije/ hidrotoraks/ pleuralni izljev zbog čega mislim da bi se trebalo razmisliti o isključivanju trudnica s ovim indikacijama iz probira na fetalnu ehokardiografiju.

Dio žena dolazi na ultrazvuk u sklopu rutinskog pregleda, zapravo bez indikacije koja bi bila rizična za nastanak PSG. Te se žene javljaju na pregled zbog svoje želje za njim, bez prave potrebe. Među skupinom žena kojima je bio pozitivan nalaz fetalne ehokardiografije na PSG samo je 21 trudnica došla na rutinski pregled. Iz ovog dolazimo do zaključka da navedene indikacije predstavljaju rizik za pojavu srčanih grešaka od čak 89.3% te da bi samo trudnice s navedenim indikacijama, u ovom istraživanju nađenima značajnima za nastanak PSG, trebale biti obuhvaćene probirom na prenatalnu ehokardiografiju. (Tablica 1)

Nakon poroda praćeno je 84 djece na KBC-u Zagreb da bi se potvrdila ili isključila PSG postavljena na prenatalnom ultrazvuku. Tim pregledima ustanovljeno je da je 45 djece od 84 imalo potvrđenu PSG nađenu na fetalnom ultrazvuku, odnosno za njih 53% je ispravno postavljena dijagnoza prenatalno. Iz toga zaključujemo o osjetljivosti prenatalne ehokardiografije kao pretrage od 0.53, odnosno 53%. Uspoređujući s drugim ambulancama dolazimo do zadovoljavajućeg rezultata zato što se prosječna osjetljivost kreće od 0% do 80%. Ta osjetljivost zapravo ovisi o sposobnosti i iskustvu liječnika koji vrši pregled, ali i o gestacijskoj dobi u kojoj je trudnica došla na pregled, o broju pregleda koji su obavljani jednoj trudnici te samoj konstituciji trudnice. (Malčić I, Škrablin-Kučić S i sur., 2011.) Također bi trebalo uzeti u obzir da bi osjetljivost bila puno veća da smo imali cjelokupni uzorak djece koja su pregledana prenatalno, a ne samo uzorak djece koja su se kasnije dovedena na pregled u KBC Zagreb. Mogućnosti izvođenja ovog istraživanja su bile ograničene u tom pogledu zato što nismo imali pristup nalazima ostale djece, njih 113, za koje vjerujemo da bi bitno utjecali njihovi nalazi na naš postotak osjetljivosti pretrage. Tako da, iako generalno gledano postotak osjetljivosti od 53% smatramo zadovoljavajućim, ali ne i reprezentativnim zbog velikog stupnja osipanja ispitanika tokom istraživanja.

Gledajući gestacijsku dob kada se trudnice javljaju na pregled utvrđuje se široki raspon od 13..tj. gestacije do 39. tjedna gestacije. Brojna istraživanja ukazuju na to da bi se najbolja detekcija PSG mogla obaviti od 22.do 26.tj. gestacije, te u 34.tj. gestacije. Također neke trudnice dođu samo jednom na pregled iako se svima savjetuje još jedan pregled u 34.tj. trudnoće dok druge dođu više puta pa čak i do 6 puta. Iz ovog istraživanja možemo izdvojiti i grješke koje će s većom vjerojatnošću biti otkrivene na prvom pregledu (24.-28. gestacijski tjedan): ASD, BAV, TF, HHLS, HHDS, složena PSG, TGA te VSD, a na koje PSG bi trebalo pripaziti na drugom pregledu (34.-35. gestacijski tjedan): AVS, BAV u kombinaciji s AVS, CoA, CMP, MbE, aritmije, PVS i CCAVC. (Tablica 6) Vidimo da je detekcija kompleksnijih PSG vjerojatnija na prvom pregledu i to tumačimo tim da se one lakše uoče jer uzrokuju veliko odstupanje od normalnog nalaza i najčešće nastaju već u ranom razdoblju trudnoće dok su defekti aorte primjerice teško uočljivi i većinom se tek s kasnijom trudnoćom znaju razviti, primjerice AVS, pa se otkrivaju na drugom pregledu. I na kraju sama konstitucija trudnice utječe na osjetljivost testa zato što je slabija preglednost kod adipoznijih trudnica. Iz ovoga vidimo da bi naš rezultat osjetljivosti

bio i veći da su trudnice bile upućivane na preglede u odgovarajućoj gestacijskoj dobi te da su se sve barem 2 puta odazvale na pretragu. (Tablica 7)

VSD, ASD, PVS, TF, TGA, AVS, CoA, CCAVC, HHLS, CMP, poremećaji srčanog ritma, MbE, BAV, složena PSG osim navedenih su PSG promatrane u ovom istraživanju. Na temelju dobivenih rezultata najveću zastupljenost na prenatalnom ultrazvuku su imali redom: VSD, složena PSG osim navedenih, poremećaji srčanog ritma, CMP, CoA, AVS te HHLS. (Tablica 3) Slična učestalost dobivena je i u drugim istraživanjima osim za ASD gdje je u našem istraživanju nešto manji udio te PSG nego što je očekivan. (Perez Silva K, Alves Rocha L, Figueiredo Stochero Leslie AT, Guinsburg R, Camelo Silva CM, Marcondes Machado Nardoza L, Fernandes Moron A, Araujo Júnior E, 2014.) Takav rezultat tumačim činjenicom da je ASD pronađen ovdje češće u sklopu složene PSG kao jedan od poremećaja nego što se pojavljivao kao izolirani defekt. Uspoređujući raspodjelu PSG nađenih na prenatalnom ultrazvuku i PSG nađenih kod djece nakon poroda dolazimo do određenih odstupanja. Naime na ehokardiografiji novorođenčadi najučestalije grješke nabrojane po zastupljenosti su: složena PSG osim navedenih, HHLS, poremećaji srčanog ritma, CCAVC, CMP, TF te MbE. (Tablica 4) Tu možemo uočiti da je veća učestalost najkompleksnijih grješaka koje će brzo ili odmah zahtijevati kardiokiruršku operaciju te grješaka koje su svakako najzastupljenije u ukupnim PSG: VSD; CMP i aritmije. Znajući da je samo 84 djece došlo na pregled nakon rođenja u kliniku, ovdje možemo zaključiti da su to pretežno bila djeca teže patologije za koje je bilo nužno da se odmah poduzme terapija pa time objašnjavam ovo odstupanje u raspodjeli PSG na prenatalnom i postnatalnom ultrazvuku. (Levey A, Glickstein JS, Kleinman CS, Levasseur SM, Chen J, Gersony WM Williams IA, 2010.)

Prateći gestacijsku dob fetusa u kojoj je obavljen pregled vidimo široki raspon tih razdoblja, naznačen već ranije. Naime trudnice se šalju na preglede najranije u 13.tj. gestacije te najkasnije u 39.tj. gestacije. Raspon razdoblja u kojima su trudnice, kod kojih je nalaz fetalne ehokardiografije bio pozitivan na PSG, najčešće pregledane, u odnosu na indikaciju zbog koje su poslone, je između 24.tj. i 28.tj. te između 31. i 35.tj., a u odnosu na vrstu PSG, koja je otkrivena, je između 25.tj. i 28.tj. te 34.tj i 35.tj. (Tablica 5 i Tablica 6) Iz toga vidimo raspodjelu koja se slaže s standardnom preporukom da se pregled prenatalne ehokardiografije treba raditi između 22.tj i 26 tj. gestacije te ponovno u 34.tj. gestacije. Iz ovih rezultata se može dati preporuka i za

prvi pregled između 24. tj. i 28.tj. te drugog sa 34.tj. ili 35 tj. Tu još možemo izdvojiti i preporuke na temelju glavnih indikacija, zbog kojih su trudnice došle na pregled, gledajući kod kojih od njih možemo očekivati detekciju PSG na prvom, a kod kojih na drugom pregledu. Na prvom pregledu (24.-28. gestacijski tjedan) PSG se može očekivati kod trudnica koje su došle zbog ovih indikacija: blizanačke trudnoće, bolesti CNS-a djeteta, patoloških nalaz amniocenteze i kariograma, pozitivnog FNT testa, pozitivnih double i triple testova, PSG majke, PSG u obitelji, sumnje ginekolog na HHLS te zbog postojanja SUA ili SUV. Na drugom pregledu (32.-35. gestacijski tjedan) PSG možemo očekivati kod trudnica pregledanih zbog ovih indikacija: aritmija djeteta, ekstrasistolije djeteta, gestacijskog diabetesa, diabetesa tip 1, sumnji ginekologa na grješke na razini „crux cordis“, majčinih kolagenskih bolesti, oligohidramnija/polihidramnija te PSG nađenih na ginekološkom UZV. Potrebno je i istaknuti da su grješke kod trudnica koje su došle na rutinski pregled većinom bile detektirane u 27. tjednu trudnoće. (Tablica 7)

Iako je većina PSG otkrivena na prvom pregledu (169/196), za neke grješke bio je potreban i drugi (25/196) pa i treći pregled (2/196). Što se vrste PSG, za koju je bio potreban drugi ili treći pregled za detekciju, tiče, to su bile: AVS, BAV, CMP, CoA, poremećaji srčanog ritma, složena PSG te VSD. (Tablica 8) Aortne grješke se teže uočavaju, također se povećava težina grješke kroz trudnoću, primjerice raste gradijent tlaka na ulazu u aortu s napredovanjem aortne stenoze tokom trudnoće, pa je logično da povećani broj pregleda pomaže upravo u otkrivanju tih grješaka. (Subodh V & Siu SC, 2014.) Razlog zbog kojega je za CMP bio potreban veći broj pregleda je upravo taj da se ona javlja u zadnjem tromjesečju trudnoće pa će kod trudnica koje imaju gestacijski diabetes i poslane su na prvi pregled između 24. i 28.tj. nalaz još uvijek biti uredan dok će se kardiomiopatija u većem broju slučajeva otkriti tek na drugom pregledu koji se onda obavlja oko 34. tj. gestacije. Malen VSD se može još zatvoriti ili se može slabije vidjeti u ranijoj gestaciji pa i za njega potrebno više od jednog pregleda. (Malčić I, Škrablin-Kučić S i sur., 2011.) Ritam srca fetusa se češće prati pri kraju trudnoće, da bi se pronašli poremećaji u trudnoći, da bi se otkrila smanjena oksigenacija djeteta, smanjeni protok kroz posteljicu i slično, što onda omogućuje hitnu intervenciju carskim rezom ili induciranim porodom pa je logično očekivati da će se veliki broj aritmija djeteta pri kraju trudnoće i manifestirati.

Upravo zbog ovih opisanih PSG koje se vide tek na drugom ili trećem pregledu ističem da bi svaka trudnica s indikacijom trebala biti pregledana barem dva puta.

Ovim istraživanjem već je utvrđena povezanost između određenih indikacija i PSG koje one uzrokuju s vjerojatnošću od 89.3%. (Tablica 1) Na temelju rezultata možemo zaključiti koje se indikacije vežu za koje pojedine PSG odnosno koje indikacije se mogu smatrat uzrokom određenih PSG. (Tablica 10) Tako se kod trudnica upućenih zbog sumnje na aritmiju djeteta na ginekološkom ultrazvuku nalaze skoro isključivo poremećaji srčanog ritma. U blizanačkim trudnoćama često se nađu aritmije djeteta i VSD. Ovaj podatak je i očekivan zato što su PSG češće u blizanačkim trudnoćama, u odnosu na trudnoće s jednim plodom, a VSD i aritmije djeteta spadaju među ukupno najzastupljenije PSG. Kod djece kojima je ginekolog ustanovio jedan od poremećaja razvoja CNS-a također se najčešće nađe VSD. Gestacijski diabetes i diabetes mellitus tip 1 su bili uzrokom uvjerljivo najvećeg broja kardiomiopatija, a između ostalog bili su uzrokom i određenih poremećaja srčanog ritma te VSD-a. Brojne studije su dokazale da neregulirana koncentracija glukoze u krvi trudnice uzrokuje zadebljanje pretežno interventrikularnog septuma i stijenke lijeve klijetke fetusa koja može zadebljati dovoljno da nastane kardiomiopatija fetalnog srca. (Miller SP, McQuillen S, Hamrick S, Xu D, Glidden DV, Charlton N, Karl T, Azakie A, Ferriero DM, Barkovich AJ, Vigneron DJ, 2007.) Poremećaji u debljini miokarda mogu posljedično utjecati na provodni sustav srca pa dovesti do razvoja aritmija kod te djece, a moguća je i njihova veća zastupljenost zajedno s VSD-om zbog čestog pojavljivanja tih PSG u populaciji. Također već opisano u literaturi, nađena je povezanosti između majčinih kolagenih bolesti, poput SS i SLE, i razvoja AVB djeteta kao jedinog kompletnog bloka prisutnog u novorođenačkoj dobi. (Santos- Pardo I, Martínez-Morillo M, Villuendas R, Bayes-Genis A, 2013.) Visoko suspektni nalazi amniocenteze, kariograma te double i triple testova su otkrili značajan broj VSD-a, čija visoka učestalost se i očekuje u većini indikacija, također su kao grješke prepoznate patološkim nalazom amniocenteze i kariograma bili i: ASD, CMP, složena PSG i CoA iz čega vidimo da testovi probira otkrivaju široki spektar PSG. (Al-Biltagi M, 2013.) Genetska komponenta nastanka srčanih bolesti ovdje je dovedena u vezu s patološkim razvojem aorte. Naime trudnice koje su poslone na pregled zbog svoje PSG su najčešće imale djecu s: AVS, BAV te CoA. Kod PSG koje su uzrokovane zbog PSG u obitelji se također često javlja AVS, ali tu je uočena i visoka

učestalost kompleksnih grješaka poput TF i složene PSG te najzastupljeniji inače VSD. Trudnicama kojima je nađena SUA ili SUV rijetko su nađeni patološki nalazi na prenatalnoj ehokardiografiji, ali oni koji su nađeni su samo složene PSG. (Martinez-Payo C, Cabezas E, Nieto Y, Ruiz de Azúa M, García-Benasach F, Iglesias E, 2014.) I na kraju najveća grupa PSG, one koje su pronašli ginekolozi na ultrazvuku, su: složena PSG, VSD, HHLS, CoA, MBE, CCAVC. Tu vidimo da ginekolozi najbolje detektiraju složenije srčane greške s višestrukom patologijom što se najlakše i uoči kao poremećaj u odnosu na normalan nalaz srca za razliku od izoliranih defekata koje rjeđe uočavaju. (Atz AM, Trivison TG, Williams IA, Pearson GD, Laussen PC, Mahle WT, Cook AL, Kirsh JA, Sklansky M, Khaikin S, Goldberg C, Frommelt M, Krawczeski C, Puchalski MD, Jacobs JP, .Baffa JM, Rychik J, Ohye RG, 2011.)

Iz ovih podataka možemo izdvojiti glavne indikacije prema kojima smatramo da bi trudnice ubuduće trebale biti poslane na pregled prenatalne ehokardiografije, a to su: PSG, aritmije djeteta i ekstrasistolija djeteta nađene na ginekološkom UZV, gestacijski diabetes, PSG u obitelji i PSG majke, bolesti CNS-a fetusa, blizanačka trudnoća, diabetes mellitus tip 1, HHLS nađen na ginekološkom UZV, polihidramnij/oligohidramnij, SUA/SUV, pozitivan FNT test, greške na razini „crux cordis“ nađene na ginekološkom UZV, majčine kolagenske bolesti (SS i SLE), pozitivni double i triple testovi. (Tablica 2)

9. ZAKLJUČCI

Trudnice koje idu na prenatalnu ehokardiografiju zbog određenih indikacija imaju 89.3% veći rizik da će imati pozitivan nalaz ultrazvuka na PSG djeteta u odnosu na trudnice koje dođu na rutinski pregled.

Indikacije koje se s najvećom učestalošću vežu s nastankom PSG djeteta su: PSG, aritmije i ekstrasistolije djeteta nađene na prethodnom ultrazvuku od strane ginekologa, PSG u obitelji, gestacijski diabetes, diabetes mellitus tip 1, bolesti CNS-a djeteta i blizanačka trudnoća.

Indikacije za koje nije pronađena povezanost s nastankom PSG djeteta su: anomalije mokraćnog sustava djeteta nađene na prethodnom ultrazvuku, korištenje lijekova skupine antiepileptika za vrijeme trudnoće, majke koje boluju od trombofilije, intrauterini zastoj u rastu, ultrazvučno nađene tvorbe u ventrikulima, infekcije/ hidrotoraks/ pleuralni izljev.

Najčešće PSG nađene u Fetalnoj kardiološkoj ambulanti Kliničkog bolničkog centra Zagreb su: VSD, složena PSG, poremećaji srčanog ritma, CMP, CoA, AVS te HHLS.

Utvrđena je povezanosti između gestacijskog diabetesa i dijabetesa mellitusa tip 1 kao uzroka kardiomiopatije fetusa. SS i SLE vezani su za nastanak AVB-a djeteta. Suspektni amniocenteza, kariogram, double i triple testovi su značajni u otkrivanju VSD-a. PSG u obitelji te PSG majke dovode su u vezu s patologijom aorte i složenim PSG. Ginekolozi ultrazvukom najčešće otkriju: složenu PSG, HHLS, MbE, VSD, CoA, CCAVC.

Prenatalna ehokardiografija s visokom osjetljivošću smatra se značajnom dijagnostičkom metodom u otkrivanju PSG djeteta. Na pretragu bi trebale biti upućene samo trudnice koje imaju navedene značajne indikacije za razvoj PSG djeteta i to na najmanje dva pregleda s tim da bi prvi trebao biti između 24. i 26.tj. gestacije, a drugi u 34.gestacijskom tjednu.

Velika je vrijednost ranog otkrivanja PSG djeteta fetalnom ehokardiografijom iz razloga što omogućuje pripremu opstetričara i dječjih kardijalnih kirurga na rađanje djeteta sa PSG kojemu će biti potreban hitan operacijski zahvat.

Smatram se da se sve srčane greške mogu operativno liječiti te stoga pozitivan nalaz PSG fetusa nikako ne bi trebao biti indikacija za prekid trudnoće.

10.ZAHVALE

Zahvaljujem se prof.dr.sc. Ivanu Malčiću na mentorstvu te dr.sc. Slavici Sović na pomoći pri statističkoj obradi podataka.

11. LITERATURA

1. Al-Biltagi M (2013) Echocardiography in children with Down Syndrome. *World J Clin Pediatr*. doi: 10.5409/wjcp.v2.i4.36
2. Atz AM, Trivison TG, Williams IA, Pearson GD, Laussen PC, Mahle WT, Cook AL, Kirsh JA, Sklansky M, Khaikin S, Goldberg C, Frommelt M, Krawczeski C, Puchalski MD, Jacobs JP, .Baffa JM, Rychik J, Ohye RG (2011) Prenatal Diagnosis and Risk Factors for Preoperative Death in Neonates with Single Right Ventricle and Systemic Outflow Obstruction: Screening Data form the Pediatric Heart Network Single Ventricle Reconstruction Trial. *J Thorac Cardiovasc Surg*. 140(6):1245–1250
3. Bondy CA (2010) Hypoplastic Left Heart Syndrome. *N Engl J Med* 362;21
4. Campbell S (2013) A Short History of Sonography in Obstetrics and Gynaecology. *Facts Views Vis Obgyn*. 5(3):213–229
5. Davey BT, Donofrio MT, Moon-Grady AJ, Fifer CG, Cuneo BF, Falkensammer CB, Szwasz AL, Rychik A (2014) Development and Validation of a Fetal Cardiovascular Disease Severity Scale. *Pediatr Cardiol*. doi: 10.1007/s00246-014-0911-9
6. Di Mauro A, Caroli Casavola V, Guarnieri GF, Calderoni G, Cicinelli E, Laforgia N (2013) Antenatal and postnatal combined therapy for autoantibody-related congenital atrioventricular block. *BMC Pregnancy Childbirth*. doi: 10.1186/1471-2393-13-220
7. Epstein JA (2010) Cardiac Development and Implications for Heart Disease. *N Engl J Med* 363:1638-47
8. Erol O, Şevket O, Keskin S, Hasan Fehmi Y, Gül A (2014) Natural history of prenatal isolated muscular ventricular septal defects. *J Turk Ger Gynecol Assoc*. 15(2):96–99
9. Fung A, Manlhiot C, Naik S, Rosenberg H, Smythe J, Loughheed J, Mondal T, , Chitayat D, McCrindle B, Mital S (2013) Impact of Prenatal Risk Factors on Congenital Heart Disease in the Current Era. *J Am Heart Assoc*. doi: 10.1161/JAHA.113.000064
10. Jentink J, Loane MA, Dolk H, Barisic I, Garne E, . Morris JK, de Jong-van den Berg TW (2010) Valproic Acid Monotherapy in Pregnancy and Major Congenital Malformations. *N Engl J Med* 362:2185-93
11. Levey A, Glickstein JS, Kleinman CS, Levasseur SM, Chen J, Gersony WM Williams IA (2010) The Impact of Prenatal Diagnosis of Complex Congenital Heart Disease on Neonatal Outcomes. *Pediatr Cardiol*. 31(5):587–597

12. Li Y, Hua Y, Fang J, Wang C, Qiao L, Wan C, Mu D, Zhou K (2013) Performance of Different Scan Protocols of Fetal Echocardiography in Diagnosis of Fetal Congenital Heart Disease: A Systematic Review and Meta-Analysis. *PLoS One*. doi: 10.1371/journal.pone.0065484
13. Lowenthal A, Kipps AK, Brook MM, Meadows J, Azakie A, Moon-Grady AJ (2012) Prenatal Diagnosis of Atrial Restriction in Hypoplastic Left Heart Syndrome is Associated with Decreased 2-Year Survival. *Prenat Diagn*. 32(5): 485–490
14. Malčić I, Škrablin-Kučić S i sur. (2011) *Fetalna i neonatalna kardiologija*, Zagreb, Medicinska naklada
15. Martinez- Payo C, Cabezas E, Nieto Y, Ruiz de Azúa M, García-Benasach F, Iglesias E (2014) Detection of Single Umbilical Artery in the First Trimester Ultrasound: Its Value as a Marker of Fetal Malformations. *Biomed Res Int*. doi: 10.1155/2014/548729
16. Miller SP, McQuillen S, Hamrick S, Xu D, Glidden DV, Charlton N, Karl T, Azakie A, Ferriero DM, Barkovich AJ, Vigneron DJ (2007) Abnormal Brain Development in Newborns with Congenital Heart Disease. *N Engl J Med* 357:1928-38
17. Perez Silva K, Alves Rocha L, Figueiredo Stochero Leslie AT, Guinsburg R, Camelo Silva CM, Marcondes Machado Nardoza L, Fernandes Moron A, Araujo Júnior E (2014) Newborns with congenital heart disease: epidemiological data form a single reference center in Brazil. *J Prenat Med*. 8(1-2):11–16
18. Rumi Kataguir M, Araujo Júnior E, Silva Bussamra LC, Marcondes Machado Nardoza L, Fernandes Moron A (2014) Influence of Second-Trimester Ultrasound Markers for Down Syndrome in Pregnant Women of Advanced Maternal Age. *J Pregnancy*. doi: 10.1155/2014/785730
19. Santos- Pardo I, Martínez-Morillo M, Villuendas R, Bayes-Genis A (2013) Anti-Ro Antibodies and Reversible Atrioventricular Block. *N Engl J Med* 368;24
20. Simpson MJ (2009) Impact of fetal echocardiography. *Ann Pediatr Cardiol*. doi: 10.4103/0974-2069.52806
21. Sokol V, Juras J, Malčić I, Blajić J, Ivanišević M (2013) Digoxin and Amiodaron in Fetal Sustained Supraventricular Tachycardia and Nonimmune Hydrops. *Gynaecol Perinatal*. 20(1):44-47
22. Subodh V & Siu SC (2014) Aortic Dilatation in Patients with Bicuspidal Aortic Valve. *N Engl J Med* 370;20

23. Swanson TM, Selamet Tierney ES, Tworetzky W, Pigula F, McElhinney DB (2014) Truncus Aretiosus: Diagnostic Accuracy, Outcomes and Impact of Prenatal Diagnosis. *Pediatr Cardiol.* 30(3): 256–261
24. Tabib A, Shirzad N, Sheikhabaei S, Mohammadi S, Qorbani M, Haghpanah V, Abbasi F, Hasani-Ranjbar S, Baghaei-Tehrani R (2013) Cardiac Malformations in Fetuses of Gestational and Pregestational Diabetic Mothers. *Iran J Pediatr.* 23(6): 664–668

25. ŽIVOTOPIS

Osobni podatci:

Ime i prezime: Rea Levicki

Adresa: A. Starčevića 4, Slavonski Brod

Telefon: 035 272 999

Mobilni telefon: 098 550 309

E-mail: rlevicki@gmail.com

Godina rođenja: 1990.

Školovanje:

srednja škola: Opća gimnazija „Matija Mesić“, Slavonski Brod, 2009.

fakultet: Medicinski Fakultet, Zagreb, 2015.

Strani jezik:

Engleski jezik

Aktivnosti:

Demonstratura na predmetu Klinička propedeutika, Odjel za metabolizam, KBC Zagreb

ZIIMS

StePP