

# Uloga anti-VEGF-a u liječenju makularnih bolesti

---

Konjević, Barbara

Master's thesis / Diplomski rad

2015

Degree Grantor / Ustanova koja je dodijelila akademski / stručni stupanj: **University of Zagreb, School of Medicine / Sveučilište u Zagrebu, Medicinski fakultet**

Permanent link / Trajna poveznica: <https://um.nsk.hr/um:nbn:hr:105:257963>

Rights / Prava: [In copyright](#)/[Zaštićeno autorskim pravom.](#)

Download date / Datum preuzimanja: **2025-01-19**



Repository / Repozitorij:

[Dr Med - University of Zagreb School of Medicine Digital Repository](#)



SVEUČILIŠTE U ZAGREBU  
MEDICINSKI FAKULTET

Barbara Konjević

**Uloga anti-VEGFa u liječenju makularnih  
bolesti**

DIPLOMSKI RAD



Zagreb, 2015.

SVEUČILIŠTE U ZAGREBU  
MEDICINSKI FAKULTET

Barbara Konjević

**Uloga anti-VEGFa u liječenju makularnih  
bolesti**

DIPLOMSKI RAD

mentor: Tomislav Jukić, doc.dr.sc

Zagreb, 2015.

Ovaj diplomski rad izrađen je u Zavodu za bolesti stražnjeg očnog segmenta Klinike za očne bolesti KBC-a Zagreb pod vodstvom doc. dr. sc. Tomislava Jukića i predan je na ocjenu u akademskoj godini 2014./2015

## ZAHVALA

Zahvaljujem svom mentoru doc. Tomislavu Jukiću na darovanom vremenu, strpljenju i savjetima pri izradi ovog diplomskog rada, a najviše hvala mojim roditeljima, sestri i bratu koji su me podržavali i podupirali tokom ovog studija.

## Uloga anti-VEGFa u liječenju makularnih bolesti

### Sažetak

Makula je malo mjesto centralne retine odgovorno za oštar vid. Retina je izrazito osjetljiva na hipoksiju te kao odgovor na takvo stanje stvara velike količine čimbenika rasta vaskularnog endotela (VEGF) koji stimulira stvaranje novih krvnih žila. Ovaj proces, nazvan neovaskularizacija, je glavna karakteristika tri najčešće vaskularne bolesti retine: dijabetičke retinopatije, okluzije centralne vene te senilne makularne degeneracije. Glavni simptomi su pad vidne oštine i gubitak centralnog vida. Donedavno, ove bolesti su bile tretirane samo pomoću laserfotokoagulacije i injekcijama kortikosteroida. Otkriće anti-VEGF terapije, čija uloga je inhibicija čimbenika rasta vaskularnog endotela, isprva se koristila u onkologiji. Iako takva terapija nije odobrena od strane *Food and Drug Administration*, ona se danas koristi u liječenju vaskularnih bolesti retine i pokazala se veoma uspješnom.

**ključne riječi:** makula, VEGF, neovaskularizacija, dijabetička retinopatija, okluzija centralne vene, senilna makularna degeneracija, anti-VEGF terapija

## **The role of anti-VEGF in the treatment macular diseases**

### **Summary**

The macula is a small area in the central retina that is responsible for high resolution vision. The retina is very sensitive to hypoxia and in this condition, it produces abnormal amounts of vascular endothelial growth factors (VEGF) which stimulate the production of abnormal blood vessels. This process, called neovascularization, is a main characteristic of three most common vascular diseases of retina: diabetic retinopathy, central retinal vein occlusion and age-related macular degeneration. The main symptoms of these diseases are decrease in visual acuity and loss of central vision. Until recently, they were treated only with laser photocoagulation and corticosteroid injections. The discovery of anti-VEGF therapy, which activity is based on inhibition of vascular endothelial growth factor, was initially used in oncology. Although such therapy is not approved by Food and Drug Administration, it is used today for the treatment of vascular diseases of the retina and it has been proved to be very successful .

**keywords:** macula, VEGF, neovascularization, diabetic retinopathy, central retinal occlusion, age-related macular degeneration, anti-VEGF therapy

## Sadržaj:

1. UVOD .....	2
2. MREŽNICA.....	4
3.VASKULARNE BOLESTI MREŽNICE.....	6
3.1.DIJABETIČKA RETINOPATIJA.....	6
3.1.1.EPIDEMIOLOGIJA.....	6
3.1.2.PATOGENEZA.....	6
3.1.3.KLINIČKA MANIFESTACIJA.....	7
3.1.4.DIJAGNOZA.....	9
3.1.5.LIJEČENJE .....	9
3.2. OKLUZIJA RETINALNIH VENA .....	10
3.2.1. PATOGENEZA.....	10
3.2.2. KLINIČKA MANIFESTACIJA.....	10
3.2.3. DIJAGNOZA.....	13
3.2.4. LIJEČENJE .....	13
3.3. SENILNA DEGENERACIJA MAKULE .....	13
3.3.1. EPIDEMIOLOGIJA.....	13
3.3.2. PATOGENEZA.....	14
3.3.3. KLINIČKA MANIFESTACIJA.....	14
3.3.4. DIJAGNOZA.....	16
3.3.5.LIJEČENJE .....	17
4. POVIJEST ANTI-VEGF TERAPIJE .....	18
5. ČIMBENIK RASTA VASKULARNOG ENDOTELA ( VEGF ).....	19
6. ANTI-VEGF LIJEKOVI.....	20
6.1. PRIMJENA ANTI- VEGF LIJEKOVA .....	21
6.2. PEGAPTANIB .....	22
6.3. BEVACIZUMAB.....	23
6.4. RANIBIZUMAB.....	23
6.5. AFLIBERCEPT .....	26
7. ZAKLJUČAK.....	26
8. LITERATURA .....	28

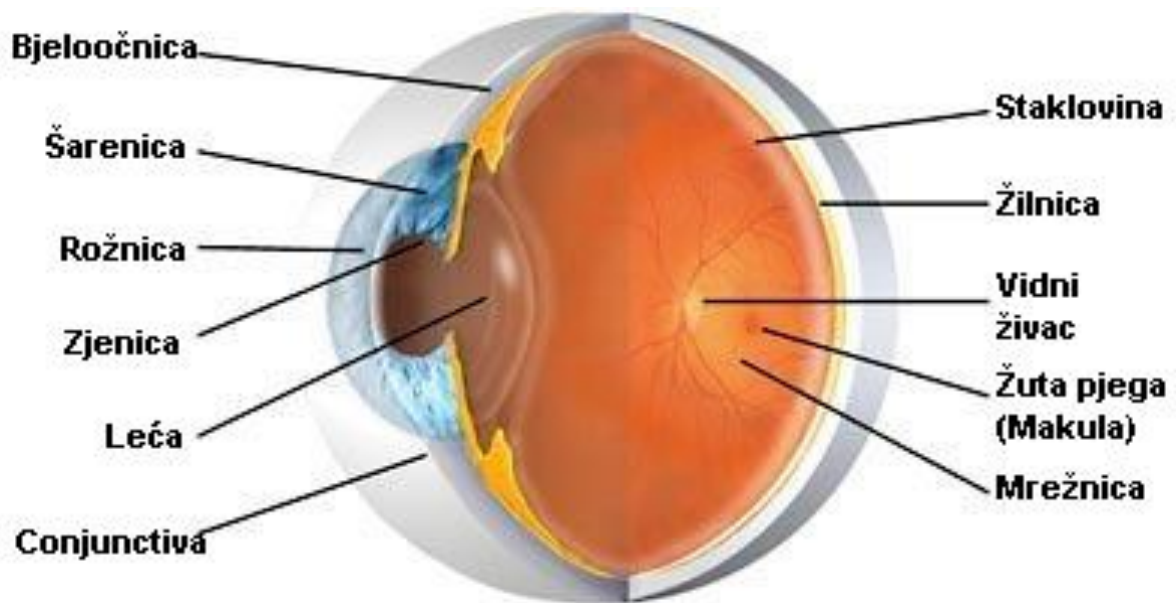


# 1. UVOD

Oko je parni organ te najvažnije ljudsko osjetilo. Pomoću njega primamo 90% svih informacija iz okoline. Omogućuje nam svjesnu percepciju svjetla, percepciju dubine, razlikovanje više od 10 milijuna različitih boja, te 500 nijansi sive boje i to sve u vidnom kutu od 200°.

Oko je složen organ koji ima ulogu pretvorbe svjetlosti u živčane impulse. Sastoji se od mnoštva dijelova, a da bi nastala jasna slika potreba je uredna suradnja istih. Svjetlosne zrake odbijaju se od predmete u okolini i ulaze u oko kroz rožnicu. Rožnica je prednji prozirni dio oka, nalik globusu histološki građena od 5 slojeva. Njezino najvažnije i osnovno svojstvo je prozirnost koje je i osnovni uvjet za jasan vid. Nakon rožnice svjetlosne zrake prolaze kroz otvor šarenice, zjenicu. Veličinu zjenice, a time i količinu svjetla, kontroliraju suprotne akcije dvaju mišića: sphincter pupillae i dilatator pupillae. Normalna zjenica je okrugla i gotovo jednake veličine. Zjenice se na svjetlu, u snu i pri gledanju bliskih objekata suzuju (mioza) kako bi se spriječio ulazak velike količine svjetlosti, dok su u mraku i kod uzbuđenja proširene (midrijaza) kako bi upile što više svjetla. Nakon što je svjetlost prošla kroz rožnicu i zjenicu, svjetlosne zrake padaju na leću. Leća svojim ovalnim oblikom te prozornošću, zbog nepostojanja krvnih žila i živčanih niti, lomi i propušta zrake svjetla usmjerujući ih na mrežnicu. Ona ima mogućnost akomodacije tj. promjene oblika ovisno o udaljenosti promatranog predmeta. Iza leće se nalazi prozirno staklasto tijelo koje ispunjava tri četvrtine volumena oka. Osim što daje potporu očnim ovojnica ono služi i kao medij za metaboličke procese. Ne sadrži krve žile niti živčana vlakna stoga svjetlosne zrake nesmetano prolaze i padaju na mrežnicu. Mrežnica je unutarnja očna ovojnica koja sadržava brojne fotoreceptore, štapiće i čunjiće, koji pretvaraju svjetlo u električne signale. Stvoreni signali putuju vidnim živcem, n.opticusom, u mozak. Svako oko šalje svoju sliku, koje su nešto drugačije, i obrnute. U mozgu se takva slika ispravlja i stvara jedinstvena koristeći dobivene podatke iz oba oka.

Slika 1.1. : grdađa oka



Izvor: [http://kis-miljenko.com/oko\\_Gradja.html](http://kis-miljenko.com/oko_Gradja.html)

## 2. MREŽNICA ( lat. retina )

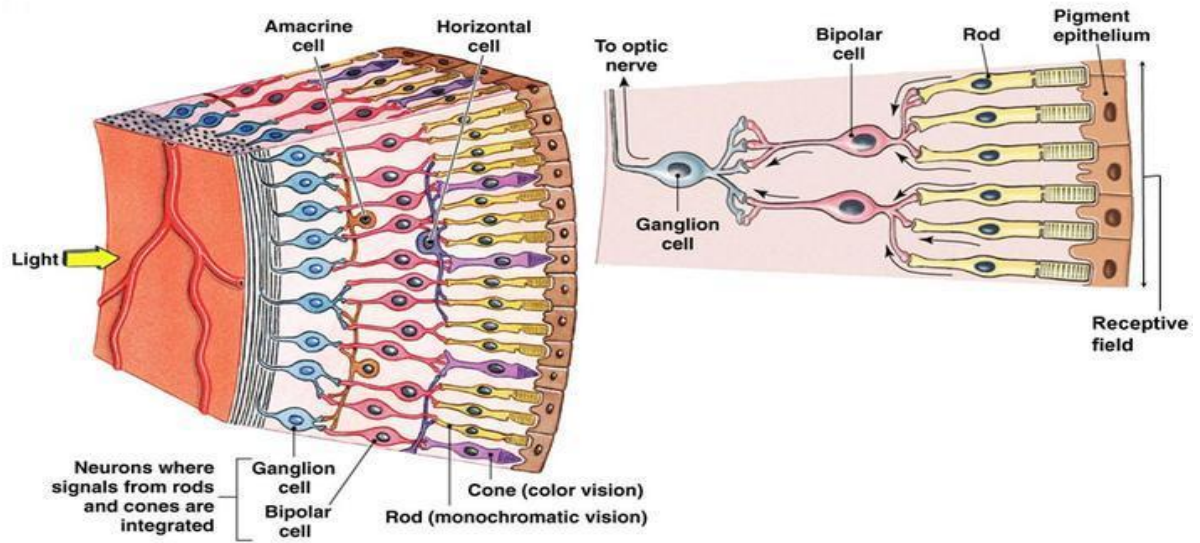
Mrežnica je unutarnja očna ovojnica s vrlo složenom anatomskom strukturom koja omogućuje centralni i periferni vid, adaptaciju na svjetlost i tamu.

Sastoji se od tri dijela: vidnog (pars optica retinae), cilijarnog (pars ciliaris retinae) i šareničnog (pars iridica retinae) te 10 slojeva. Prvi sloj, gledajući iznutra prema van, je unutarnja granična membrana koja dijeli mrežnicu od staklastog tijela. Na njega se nastavlja sloj živčanih niti i ganglijskih stanica, unutarnji mrežasti i zrnati sloj, zatim vanjski mrežasti i zrnati sloj, vanjska granična membrana, sloj štapića i čunjića te mrežnični pigmentni epitel koji od žilnice odvaja Bruhova membrana. Mrežnica se sastoji od približno 7 milijuna čunjića i 75-150 milijuna štapića. To su vidne receptorske stanice koje primaju svjetlosne podražaje. Štapići se uglavnom aktiviraju noću te osiguravaju crnobijeli vid dok čunjići omogućuju vid danju i opažanje boja. Dio mrežnice koji ne sadrži fotoreceptore naziva se slijepa pjega ili optički disk. Temporalno od optičkog diska smještena je žuta pjega (lat. macula lutea) u čijem centru se nalazi udubina (lat. fovea centralis). Fovea centralis sadrži samo čunjiće te predstavlja mjesto najoštrijeg vida.

Zahvaljujući prozirnosti rožnice, prednje očne sobice, leće i staklastog tijela, mrežnica se može vizualizirati. Tako se mrežnica vidi kao sivkasta prozirna membrana kroz koju prosijava crvena boja žilnice. Osim mrežnice, oftalmoskopski (metoda vizualizacije očne pozadine ili fundusa) je vidljiva glava vidnog živca kao oštro ograničeno, ovalno žućkasto-bjelkasto područje promjera jedan i pol milimetar. Ona nastaje spajanjem svih živčanih niti mrežnice koji izlazeći iz oka formiraju vidni živac. Temporalno od glave vidnog živca nalazi se područje žute pjege promjera dva milimetra te pripadajuća fovea centralis o čemu je bilo riječ u prijašnjem tekstu.

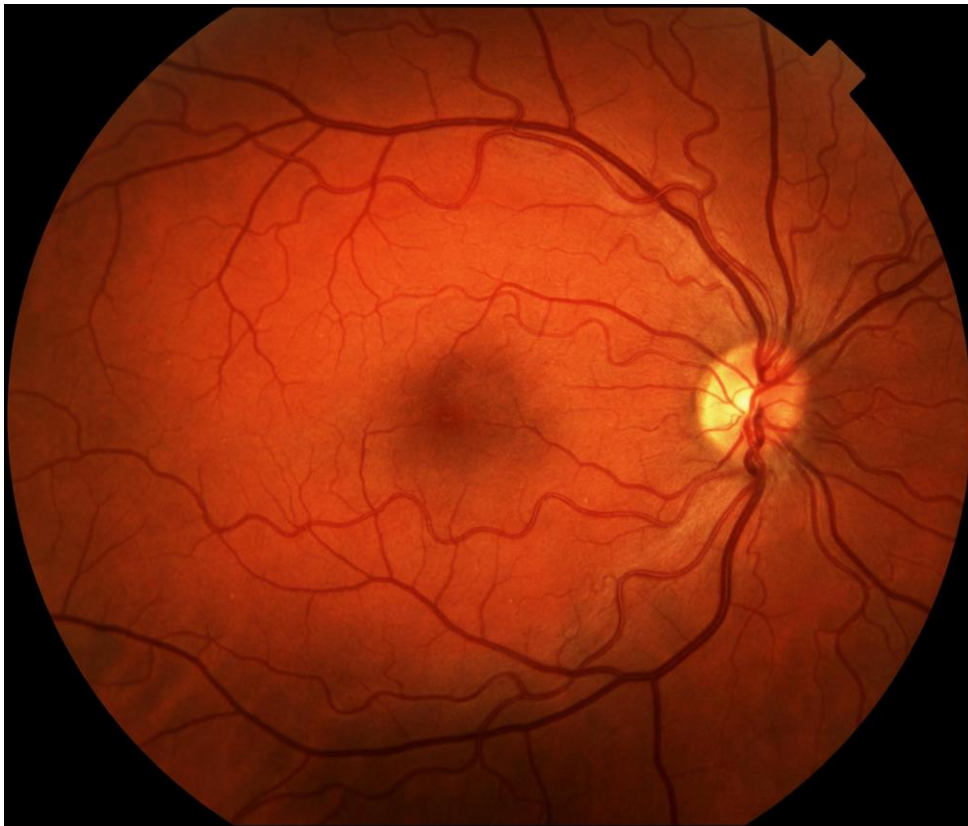
Mrežnica je izrazito osjetljiva na hipoksiju te zbog toga ima dvostruku opskrbu krvlju. Vanjski slojevi mrežnice hrane se putem žilnice, dok unutarnje slojeve opskrbljuje centralna retinalna arterija. Budući da je mrežnica veoma osjetljiva na hipoksiju, postoji čitava skupina bolesti koja u svojoj patogenezi ima poremećaje vezane za bolesti krvnih žila (vaskularne bolesti mrežnice).

Slika 2.1. : Građa mrežnice



Izvor : <http://kristindockter.wikispaces.com/Sensory+Organs>

Slika 2.2. : Fundus zdravog oka



Izvor: <http://webeye.ophth.uiowa.edu/eyeforum/atlas/LARGE/Normal-fundus-LRG.jpg>

## **3.VASKULARNE BOLESTI MREŽNICE**

### **3.1.DIJABETIČKA RETINOPATIJA**

Dijabetes je skupina metaboličkih bolesti koje karakterizira hiperglikemija koja nastaje kao rezultat poremećenog izlučivanja inzulina. Postoje dvije vrste dijabetesa: dijabetes ovisan o inzulinu (tip 1) i dijabetes neovisan o inzulinu (tip 2).

#### **3.1.1.EPIDEMIOLOGIJA**

Dijabetička retinopatija je vodeći uzrok sljepoće u dobi između 20. i 65. godine života u razvijenim zemljama koja nastaje kao komplikacija dijabetesa. Češća je u dijabetesu tipa 1 (40%) u odnosu na tip 2 (20%), a trajanje bolesti je najveći čimbenik rizika. U pacijenata kojima se dijagnosticira dijabetes prije 30e godine života, incidencija dijabetičke retinopatije iznosi 50% nakon 10 godina trajanja dijabetesa, odnosno 90% nakon 30 godina. Ostali rizični čimbenici su loša kontrola dijabetesa, trudnoća, hipertenzija, nefropatija, pušenje, pretilost i hiperlipidemija.

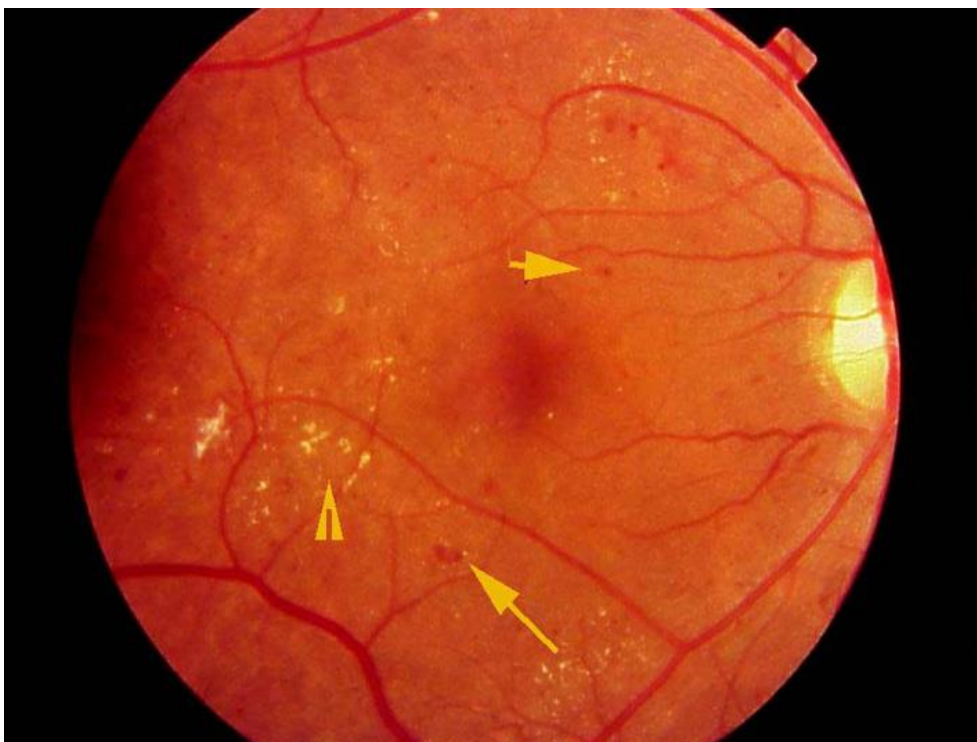
#### **3.1.2.PATOGENEZA**

Dijabetička retinopatija je mikroangiopatija koja prvenstveno zahvaća prekapilarne arteriole, kapilare i postkapilarne venule. Dugotrajna hiperglikemija dovodi do zadebljanja bazalnih membrana krvnih žila, gubitka pericita i vaskularnih endotelnih stanica sa posljedičnim povećanjem propusnosti zida krvnih žila, stvaranja mikroaneurizmi i tromboze u nastalim proširenjima. Sve ove posljedice dovode do slabije opskrbe pojedinih dijelova retine krvlju i posljedične hipoksije. Budući da je retina izuzetno osjetljiva na hipoksiju, ona proizvodi faktor rasta vaskularnog endotela (VEGF) koji dovodi do neovaskularizacije odnosno stvaranja novih krvnih žila.

### 3.1.3.KLINIČKA MANIFESTACIJA

Dijabetička retinopatija ima dva glavna stadija: neproliferativni (početni) i proliferativni (razvijeni) stadij. Neproliferativnu dijabetičku retinopatiju karakterizira pojava mikroaneurizmi, točkastih i mrljastih krvarenja, eksudata i edema. Iz oštećenih krvnih žila retine istječu sastojci krvi i oštećuju retinu. Ispuštene masne i bjelančevinaste čestice se talože u retini stvarajući bijele mrlje odnosno eksudate. Kako su krvne žile dijabetičara izrazito krhke i sklone pucanju, dolazi do krvarenja u retinu. Ispuštena tekućina se pritom može nakupljati u području makule uzrokujući tzv. makularni edem (dijabetička makulopatija). Sve do pojave makularnog edema vidna funkcija kod ovoga tipa može biti dugo očuvana. Ukoliko se takav oblik retinopatije ne liječi, nastupa proliferacijska retinopatija. To se događa u 15% slučajeva.

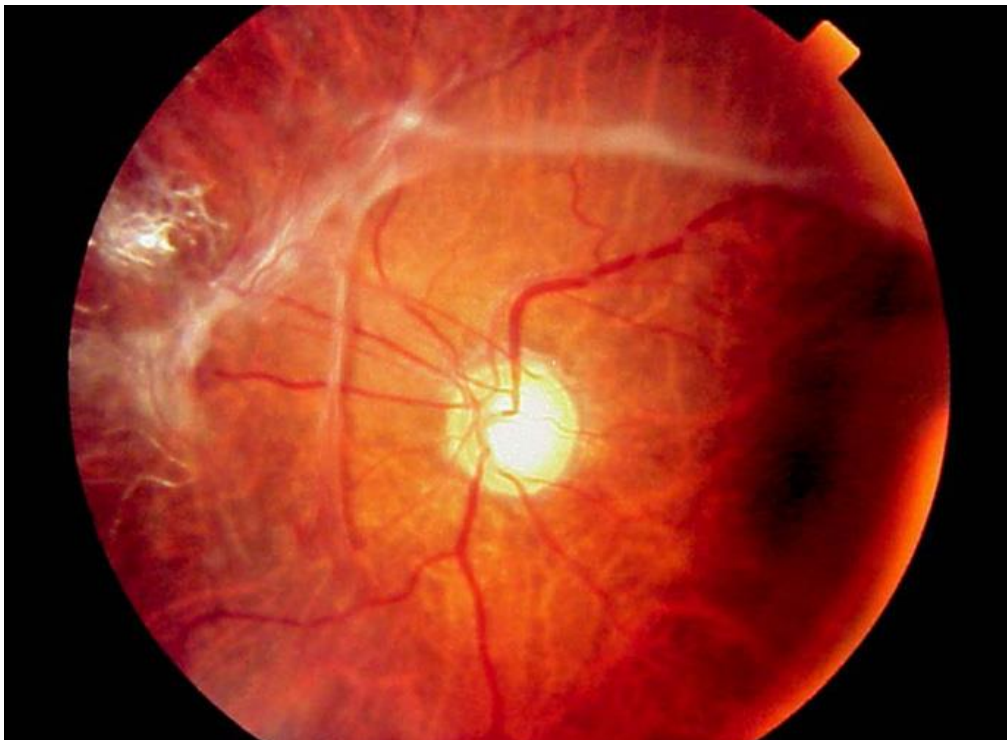
Slika 3.1.1. : Neproliferativna dijabetička retinopatija. Prikazana su mrljasta krvarenja (duga strelica), mikroaneurizme (kratka strelica) i eksudat (glava strelice).



Izvor: <http://emedicine.medscape.com/article/1225122-overview>

Proliferacijsku retinopatiju karakteriziraju fibrovaskularne proliferacijske promjene (neovaskularizacija) koje polaze s glave vidnog živca i dižu se iznad nivoa retine. Kada one zahvate staklasto tijelo, dolazi do pojave traksijskih sila i posljedično traksijske ablacije retine i vitrealnih krvarenja iz novonastalih krvnih žila. Terminalnu fazu proliferacijske retinopatije karakterizira neovaskularizacija šarenice i posljedično povećanje očnog tlaka (neovaskularni glaukom).

Slika 3.1.2. : Proliferativna dijabetička retinopatija



Izvor: <http://emedicine.medscape.com/article/1225122-overview>

Dijabetička makulopatija je najčešći uzrok oštećenja vida kod dijabetesa tipa 2. Predstavlja nazočnost edema s tvrdim eksudatima (fokalna, difuzna, eksudativna) ili ishemije (ishemična makulopatija) u makularom području, te može biti pridružena neproliferativnoj i proliferativnoj dijabetičkoj retinopatiji. Fokalnu eksudativnu dijabetičku makulopatiju karakterizira oštro ograničeno zadebljanje retine s potpunim ili nepotpunim prstenom perifoveolarnih tvrdih eksudata, dok kod difuznog oblika postoji difuzno zadebljanje retine praćeno cistoidnim promjenama. Ishemična makulopatija praćena je smanjenom vidnom oštrinom s relativno normalnim izgledom makule.

Težina kliničke slike procjenjuje se veličinom površine prekrivene neovaskularizacijom uspoređujući je sa površinom papile vidnog živca. Težina se opisuje kao blaga kada neovaskularizacija zahvaća do 1/3 veličine papile, dok težak oblik karakteriziraju promjene veće od trećine površine papile.

### **3.1.4. DIJAGNOZA**

Dijagnoza dijabetičke retinopatije postavlja se na temelju detaljnog pregleda očne pozadine oftalmoskopom. Ključne lezije su mikroaneurizme koje se uglavnom javljaju na stražnjem polu. Ukoliko mikroaneurizme nisu prisutne, dijagnoza dijabetičke retinopatije je dvojbeno. Iako je daljnja dijagnostika rijetko indicirana, intravenska fluoresceinska angiografija (snimanje krvnih žila mrežnice pomoću kontrasta) je izrazito korisna za procjenu težine dijabetičke retinopatije, neovaskularizacije i perfuzije retine. Optička koherentna tomografija je neinvazivna, slikovna, dijagnostička metoda koja precizno mjeri debljinu retine. U dijagnozi se također koristi fotografiranje retine i ultrazvučni pregled oka.

### **3.1.5. LIJEČENJE**

Velik broj dijabetičara imaju početni stadij dijabetičke retinopatije, a da toga uopće nisu ni svjesni. Razlog tomu je što vid u tom stadiju bolesti može biti potpuno normalan. Zbog toga su neophodne redovite oftalmološke kontrole, prva odmah nakon što se dijagnosticira dijabetes, a potom najmanje jednom godišnje. Dobra regulacija dijabetesa, liječenje hipertenzije i hiperlipidemije usporavaju pojavi i napredovanje dijabetičke retinopatije. Makularni edem, teška neproliferativna, te proliferativna retinopatija mogu se liječiti laserom (laserfotokoagulacija) i/ili u novije vrijeme primjenom intravitrealnih injekcija antiVEGF-a, kortikosteroida.

Laserfotokoagulacija je metoda pri kojoj se koristi toplinska energija lasera u liječenju oštećene retine. Laser djeluje tako što stvara mikro ožiljke veličine 200-400 mikrona kojima se retina priljubljuje uz žilnicu. Cilj ove metode je smanjenje makularnog edema, povlačenje novostvorenih krvnih žila te sprječavanje stvaranja novih. Proces je kratkotrajan i bezbolan, izvodi se u ambulanti u lokalnoj anesteziji te je efikasan u 80% slučajeva ako se primjeni na vrijeme.



Kod uznapređovalog stadija retinopatije s neovaskularizacijom, opsežnim i ponavljajućim krvarenjima u staklasto tijelo, ablacijom retine, laserfotokoagulacija nije moguća. U takvim slučajevima je indicirana složena mikrokirurška operacija koja se zove vitrektomija. Kroz odgovarajuće otvore na očnoj jabučici te pod kontrolom mikroskopa odstranjuje se krv i novoformirano ožiljno tkivo iz vitrealnog prostora i retine. Na kraju operacije izvrši se laserfotokoagulacija.

## **3.2. OKLUZIJA RETINALNIH VENA**

Nakon dijabetičke retinopatije, okluzija retinalnih vena je najčešća vaskularna bolest retine. Iako se može javiti u bilo kojoj životnoj dobi, najčešće se javlja u osoba starijih od 50 godina s većom učestalošću u bolesnika s dijabetesom, aterosklerozom i arterijskom hipertenzijom.

### **3.2.1. PATOGENEZA**

Okluziju najčešće uzrokuje tromboza centralne retinalne vene i njenih ogranaka. U podlozi je ateroskleroza koja dovodi do turbulentnog toka te oštećenja i posljedične proliferacije endotela. Ostala stanja koja se mogu povezati s okluzijom su ubrzana sedimentacija eritrocita, povišena vrijednost antitrombina III, hematokrita, fibrinogena, hiperviskoznost krvi...

### **3.2.2. KLINIČKA MANIFESTACIJA**

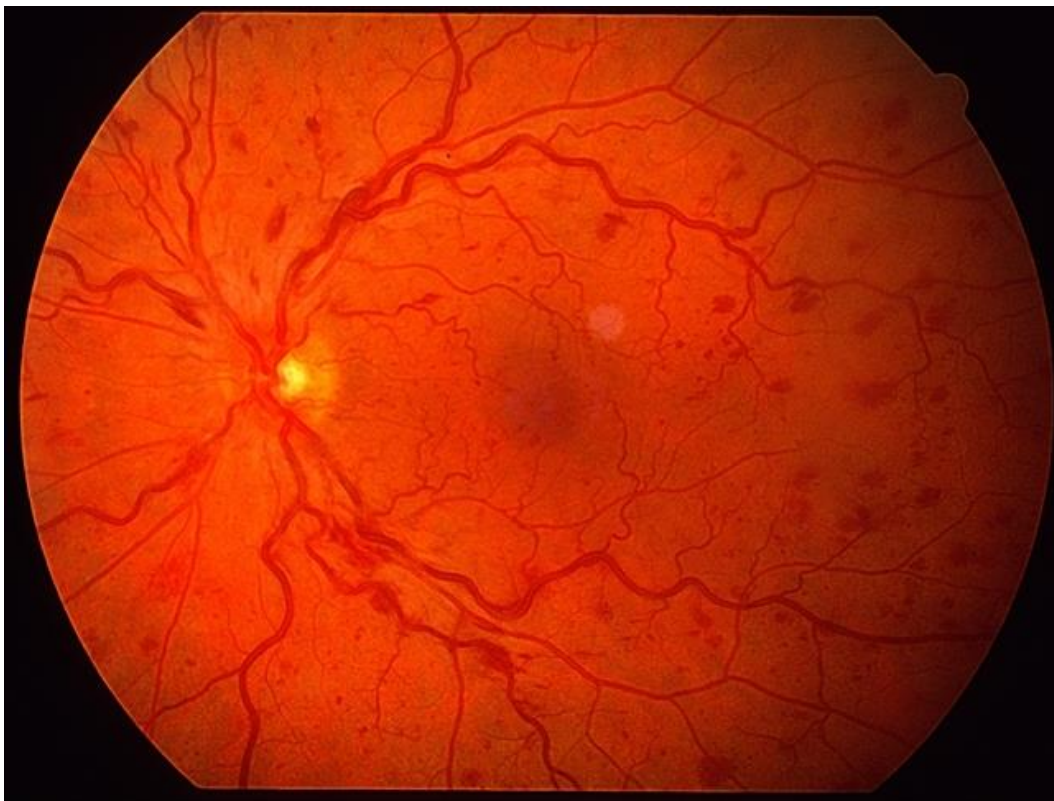
Okluzija centralne retinalne vene može se javiti u dva oblika, ishemijski i neishemijski. Klinički se manifestira naglim ili postupnim padom vidne oštine i gubitkom dijela vidnog polja. Za razliku od okluzije centralne retinalne arterije koja se može javiti bilo kad tokom dana, bolesnici sa okluzijom centralne retinalne vene uglavnom uoče poremećaj ujutro prilikom buđenja. Oba oka su zahvaćena u oko 5% slučajeva.

## NEISHEMIJSKA OKLUZIJA CENTRALNE RETINALNE VENE

70-80% pacijenata s okluzijom centralne retinalne vene ima ovaj oblik. Prisutan je blagi do umjeren pad vidne oštine, dok aferentni pupilarni defekt je tek blago izražen. Aferentni pupilarni defekt se javlja pri oštećenjima prednjeg vidnog puta prije optičke hijazme. Sastoji se u smanjenoj amplitudi zjenične svjetlosne reakcije, produljenom periodu latencije i proširenju zjenice pri kontinuiranom osvjetljenju.

Oftalmoskopski se nalaze retinalna mrljasta krvarenja prisutna u sva četiri kvadranta, edem papile vidnog živca, blaga dilatacija i tortuoznost svih grana retinalne vene. Neovaskularizacija je izrazito rijetka, javlja se u manje od 2% slučajeva. Prijelaz neishemijskog u ishemijski oblik se javlja u 34% tokom tri godine odnosno u 15% u prva četiri mjeseca. Fluoresceinska angiografija pokazuje vensku stazu, ali dobru perfuziju retinalnih kapilara. Prognoza je dobra u 50% slučajeva jer većina patoloških nalaza, krvarenja i edem, se povlače kroz nekoliko mjeseci do godine dana, a vidna oština se oporavi do normalne ili gotovo normalne. Međutim, ukoliko je došlo do razvoja kroničnog cistoidnog makularnog edema, posljedica može biti trajno oštećenje vidne oštine.

Slika 3.2.1. : Neishemijska okluzija centralne retinalne vene

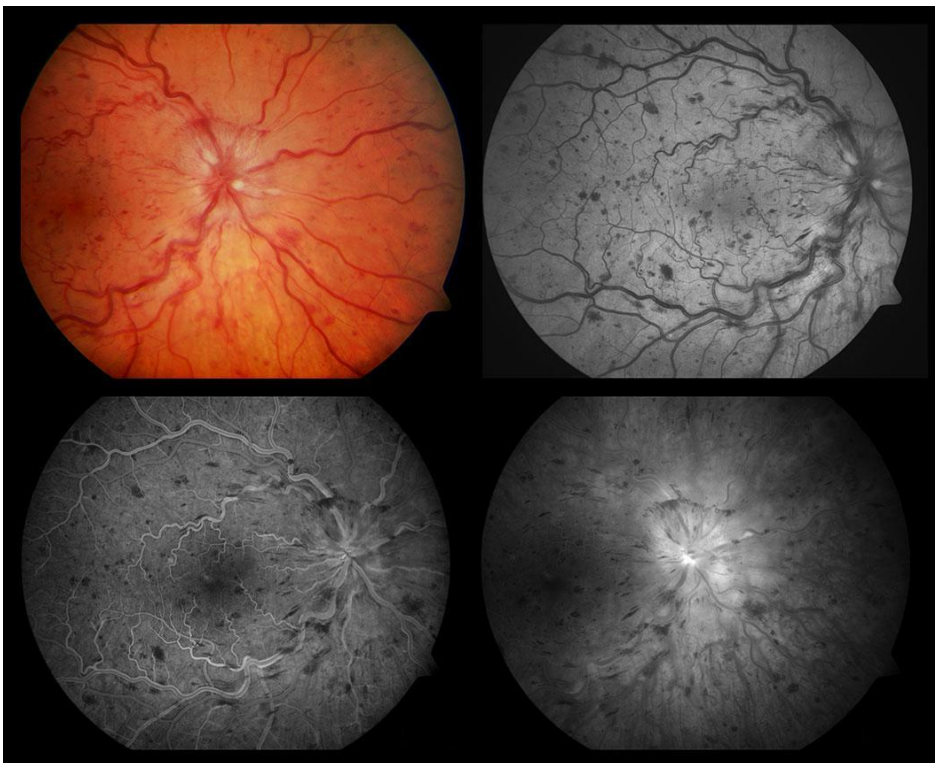


Izvor: <http://imagebank.asrs.org/file/5397/non-ischemic-crvo>

## ISHEMIJSKA OKLUZIJA CENTRALNE RETINALNE VENE

Ishemijski oblik okluzije je nešto rjeđi u odnosu na neishemijski te se javlja u 20-25% slučajeva. Nastaje kao rezultat gotovo potpune ili potpune okluzije centralne retinalne vene. Vidna oštrina je značajno smanjena (uvijek ispod 0,1), a relativni aferentni pupilarni defekt izražen. Oftalmoskopski se nalaze masivna krvarenja retine u sva četiri kvadranta, posebice u stražnjem polu. Krvarenje može biti toliko opsežno da može oštetiti unutarnju graničnu membranu i uzrokovati vitrealno krvarenje. Papila vidnog živca je edematozna, dok su retinalne vene izrazito dilatirane i tortuozne. Također se nalaze meki eksudati i edem makule koji je u većini slučajeva prekriven krvarenjima uz cistoidne promjene. Incidencija neovaskularizacije prednjeg segmenta je 60% ili više, te je zabilježena već u prvih devet tjedana, dok neovaskularizacija optičkog diska i retine su također moguće, ali puno rjeđe. Fluoresceinska angiografija pokazuje centralno maskiranje retinalnog vaskularnog stabla krvarenjima te perifernu kapilarnu neperfuziju. Kao i kod neishemijskog oblika, većina promjena se povlači za 6-12 mjeseci. Međutim prognoza je izrazito loša, te ukoliko se ne liječi laserfotokoagulacijom, u 50% slučajeva razvija se neovaskularizacija šarenice i sekundarni neovaskularizacijski glaukom.

Slika 3.2.2. : Ishemijska okluzija centralne retinalne vene



Izvor: <http://imgkid.com/ischemic-crvo.shtml>

### **3.2.3. DIJAGNOZA**

Dijagnoza ishemijske okluzije centralne retinalne vene se temelji na nalasku karakterističnih promjena na očnoj pozadini: retinalna krvarenja, dilatirane i tortuozne retinalne vene, makularni edem, te edem optičkog diska. Fluoresceinska angiografija je najkorisnija dijagnostička metoda za utvrđivanje dvije najvažnije komplikacije okluzije centralne retinalne vene, neovaskularizacije prednjeg segmenta oka te makularnog edema.

### **3.2.4. LIJEČENJE**

U liječenju okluzije centralne retinalne vene nekada su se koristili brojni postupci i lijekovi, ali bez velikih rezultata. Zapravo specifičnog liječenja još uvijek nema. Liječenje je moguće u slučaju nastanka komplikacija.

Učestali kontrolni pregledi te primjena laserfotokoagulacije preporučena je terapija kod neovaskularizacije šarenice u svrhu spriječavanja neovaskularizacijskog glaukoma. Dok se laserfotokoagulacija pokazala uspješnom u liječenju neovaskularizacije šarenice, kod makularnog edema nema takav učinak.

## **3.3. SENILNA DEGENERACIJA MAKULE**

Degeneracija makule vezana uz dob predstavlja vodeći uzrok gubitka centralnog vida u osoba starijih od 65 godina u razvijenim zemljama.

### **3.3.1. EPIDEMIOLOGIJA**

Senilna degeneracija makule javlja se u dvije forme, suha (atrofična) i vlažna (neovaskularna). Suha senilna degeneracija makule je učestaliji oblik koji se javlja u više od 85% svih osoba s naprednim i srednjim stadijem makularne degeneracije. No, budući da velik dio naprednog stadija suhe makularne degeneracije u konačnici prelazi u vlažnu formu, vlažni oblik je odgovoran za gotovo 80% slučajeva gubitka

vida. Osim starije životne dobi kao najvažnijeg rizičnog čimbenika, pokazalo se da pušenje, izloženost UV zračenju, pretilost, osobe ženskog spola te pozitivna obiteljska anamneza također predstavljaju povećani rizik za oboljele od ove bolesti.

### **3.3.2. PATOGENEZA**

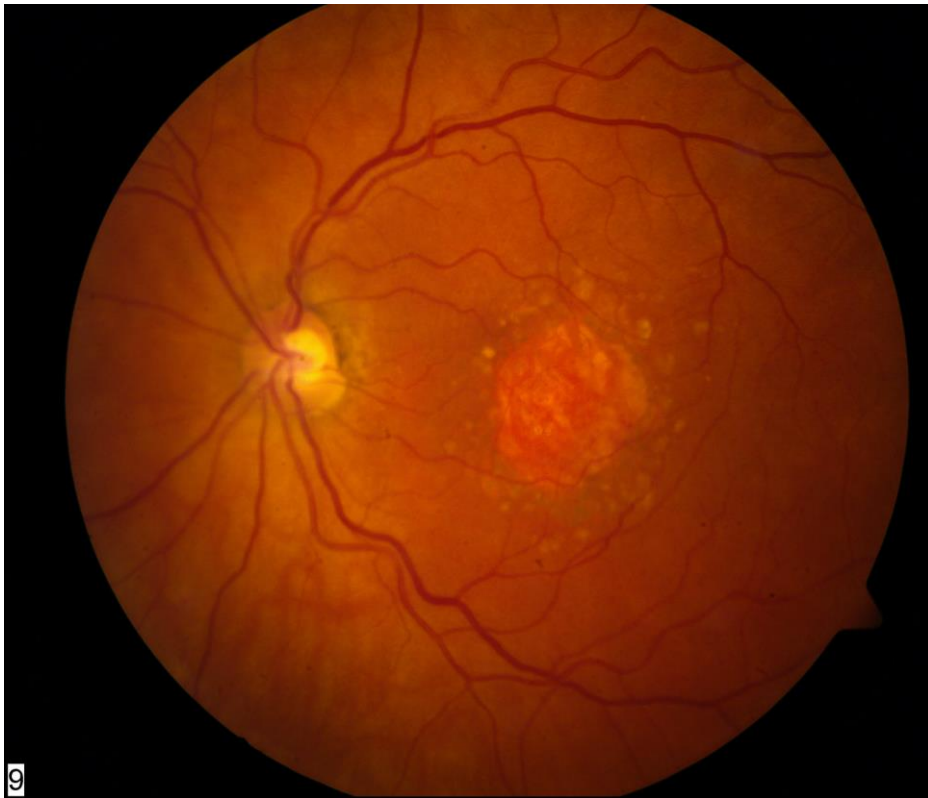Iako se točan mehanizam nastanka senilne makularne degeneracije još uvijek ne zna, postoji nekoliko teorija. Jedna od njih zagovara činjenicu da se starenjem mijenja aktivnost enzima u pigmentnom epitelu rožnice što dovodi do nakupljanja metaboličkih produkata i stvaranja edema. Ovakav proces s vremenom uzrokuje propadanje pigmentnog epitela tj. atrofiju i gubitak fotoreceptora. Druga teorija smatra da odgovor leži u aterosklerotično promijenjenim krvnim žilama oka. Ateroskleroza dovodi do porasta hidrostatskog tlaka i posljedične eksudacije ekstracelularnih proteina i lipida stvarajući tzv. druze. Tako stvorene druze dovode do odizanja pigmentnog epitela od Bruhove membrane i ishemije mrežnice. Kao odgovor na ishemiju dolazi do oslobađanja VEGFa i neovaskularizacije. Novostvorene krvne žile su vrlo osjetljive i sklone pucanju s posljedičnim krvarenjem i odizanjem makule koje uzrokuje njeno oštećenje.

### **3.3.3. KLINIČKA MANIFESTACIJA**

#### **SUHA (ATROFIČNA) SENILNA DEGENERACIJA MAKULE**

Suha forma senilne makularne degeneracije predstavlja blaži oblik bolesti, sporo napreduje postepeno oštećujući i smanjujući vidnu oštrinu. Obično započinje na jednom oku, no u roku od tri godine u 50% slučajeva zahvaća i drugo oko. Glavne karakteristike suhe forme su geografska atrofija koja se klinički manifestira kao jedno ili više područja hipopigmentacije ili depigmentacije zbog propadanja mrežnično pigmentnog epitela. Druze, nakupine metaboličkih produkata, ako se javljaju samostalno, ne uzrokuju gubitak vida, međutim dovode do blage metamorfopsije (iskrivljenje slike), slabog raspoznavanja detalja te zamućenog vida. Fokalna hiperpigmentacija mrežnično pigmentnog epitela je treća vrlo važna karakteristika suhe forme senilne makularne degeneracije koja, ako se javi, povećava rizik za pojavu druzi i atrofije.

Slika 3.3.1. Suha senilna degeneracija makule

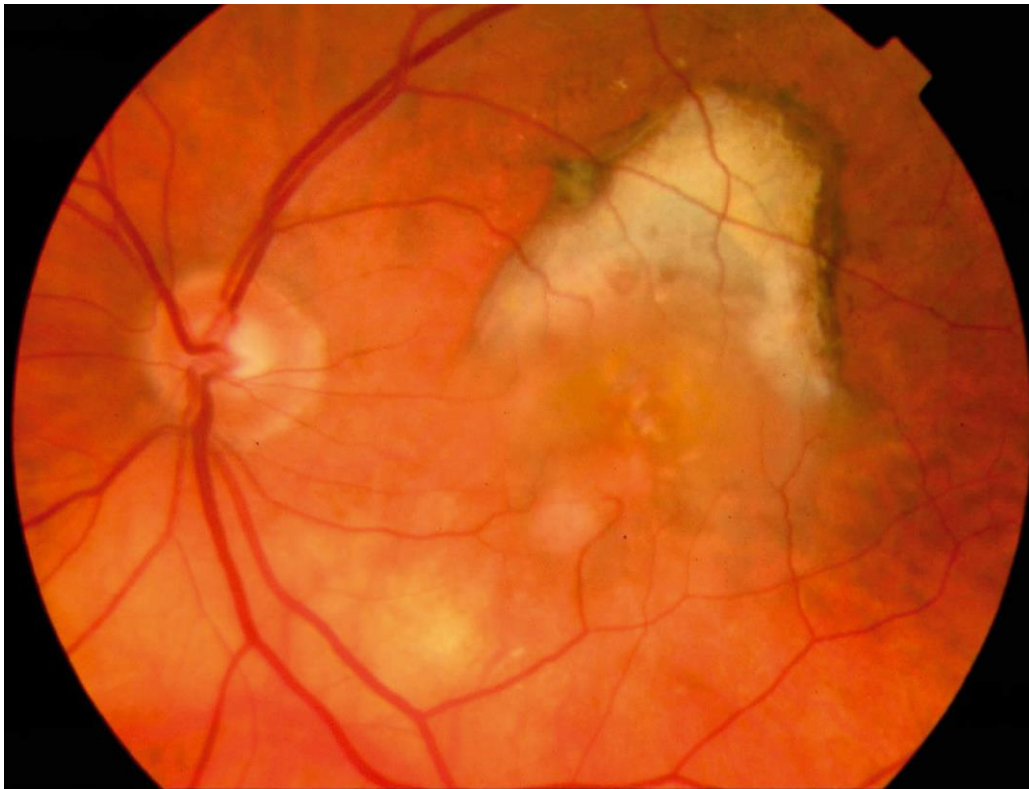

Izvor: <http://www.ashleightsightcare.co.uk/faq/>

#### VLAŽNA (NEOVASKULARNA) SENILNA DEGENERACIJA MAKULE

Iako je ova forma daleko rjeđa od suhe, u konačnici uzrokuje značajno veći broj slučajeva gubitka centralnog vida. Vlažnu formu karakterizira neovaskularizacija tj. stvaranje novih krvnih žila. Budući da su novostvorene krvne žile vrlo osjetljive i sklone pucanju, glavne karakteristike su mrežnična krvarenja i istjecanje tekućine, te makularni edem koji dovode do odvajanja pigmentnog mrežničnog epitela i njenog oštećenja (Slika 3.5.). Takvo stanje se očituje metamorfopsijom tj. ravne crte se čine zakrivljenima. Kad takve promjene zahvate područje makule, nastaje gubitak centralne vidne oštine.

Slike 3.3.2. : Vlažna senilna degeneracija makule

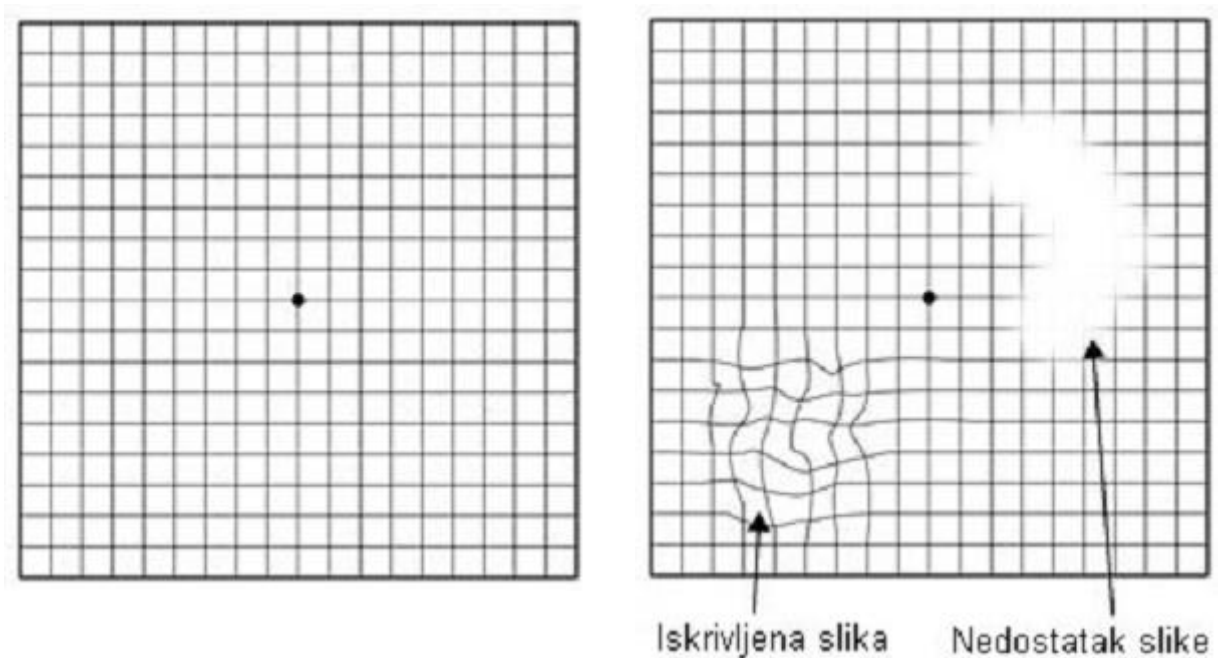


Izvor: <http://knezovic.com.hr/retina>

### 3.3.4. DIJAGNOZA

Gubitak vida osoba starijih od 50 godina sa promjenama karakterističnima za senilnu makularnu degeneraciju ( geografska atrofija, odvajanje pigmentnog epitela retine, te neovaskularizacija) pomažu u dijagnozi iste. Nalazak druza, hiperpigmentacije i depigmentacije pigmentnog epitela retine samo potvrđuju dijagnozu. Najznačajnija dijagnostička metoda koja je ujedno i dovoljna za postavljanje dijagnoze je klinički pregled očne pozadine (oftalmoskopija). Ostale pretrage koje mogu pomoći u dijagnozi su testiranje vidne oštine, Amslerov test, fluoresceinska angiografija, te optička koherentna tomografija. Amslerov test je najjednostavnija i najdjelotvornija metoda ispitivanja centralnog vida tj. funkcije makule. Ukoliko postoji oštećenje makule, kao što je to u primjeru senilne makularne degeneracije, doći će do iskrivljenja slike.

Slika 3.3.3. : Amslerov test ( lijeva slika prikazuje normalan vid, dok desna vid osobe sa senilnom makularnom degeneracijom)



Izvor: <http://www.monokl.hr/savjet/senilna-makularna-degeneracija/43/>

Fluoresceinska angiografija je metoda koja je korisna za detekciju i preciznu lokalizaciju neovaskularizacije pomoću kontrasta, dok optička koherentna tomografija omogućava snimanje retine u slojevima te pravovremeno otkrivanje edema.

### 3.3.5.LIJEČENJE

Liječenje senilne makularne degeneracije prvenstveno ovisi u kojem stadiju je bolest otkrivena, ranom ( suhi oblik) ili kasnom ( vlažni oblik ). Za liječenje suhe forme ne postoji učinkovita terapija, eventualno primjena laserfotokoagulacije u svrhu redukcije druzi, iako se pokazalo da je u takvom slučaju češći prelazak u vlažnu formu. Veći učinak laserfotokoagulacije je u liječenju vlažnog oblika makularne degeneracije. Ovaj oblik liječenja se najviše koristio proteklih desetak godina, međutim u međuvremenu je uglavnom napušten zbog razvoja nove vrste terapije, terapije tzv. pametnim lijekovima odnosno anti-VEGF terapijom.



## 4. POVIJEST ANTI-VEGF TERAPIJE

Do prije nekoliko godina nije postojalo konkretno liječenje makularnih bolesti, prije svega dijabetičke retinopatije, vlažne forme senilne makularne degeneracije i okluzije retinalne vene kao vodećih makularnih bolesti. Osim laserfotokoagulacije i kortikosteroidnih injekcija nije postojala nikakva druga terapija. Pacijenti bi se žalili na značajno slabljenje centralog vida zbog kojeg nisu mogli obavljati svakodnevne životne aktivnosti.

Međutim, značajan napredak u liječenju ovih bolesti je razvoj nove vrste lijekova čije djelovanje se temelji na otkriću VEGF-a (faktor rasta vaskularnog endotela), proteina čija je uloga formiranje abnormalnih krvnih žila (neovaskularizacija).

Još 1948. profesor I. Michaelson je, proučavajući vaskularizaciju retine, postavio hipotezu o postojanju „faktora X“, kemijske tvari koja je odgovorna za retinalnu vaskularizaciju. Ubrzo nakon toga, slično su potvrdili Ashton i Wise, da bi 1971. dr. Folkman, čije je područje bila antiangiogeneza tumora, došao na ideju da bi se takva metoda mogla primjeniti i u oftalmologiji tj. biti korisna u liječenju očnih bolesti. U to vrijeme, dr. Ferrara objavljuje svoje otkriće o čimbeniku rasta vaskularnog endotela (VEGF), mitogenu kojeg izlučuju stanice hipofize goveda. S dotadašnjim znanjem 1993. godine provedena je prva studija čiji su rezultati pokazali da ishemija retine dovodi do izrazitog porasta VEGF-a, a razine su korelirale s neovaskularizacijom šarenice. Iste godine tim, uključujući i dr. Ferrara, razvio je prvi inhibitor VEGFa, rana verzija bevacizumaba, čiji su se rezultati (inhibicija neovaskularizacije) vidjeli već nakon prvog injiciranja. 2004. godine, pegaptanib (Macugen) postaje prvi anti-VEGF lijek u oftalmologiji odobren od strane US Food and Drug Administration (FDA).

Budući da djeluje smo protiv jednog oblika VEGF proteina, VEGF-165, njegova učinkovitost je 50%, no vrlo brzo FDA odobrava i drugi lijek, ranibizumab (Lucentis), vrlo sličan prvom s puno većom učinkovitošću jer djeluje na sve oblike VEGFa.

## 5. ČIMBENIK RASTA VASKULARNOG ENDOTELA ( VEGF )

Kako se može zaključiti na temelju prethodnog povijesnog dijela, zasigurno najznačajnija uloga VEGFa je stimulacija angiogeneze, međutim VEGF je i snažan promotor vaskularnog propuštanja. Posredstvom leukocita dovodi do degradacije endotelijalnih stanica, formiranja „fenestri“, te razlaganja čvrstih veza između stanica. Endotelijalne stanice zatim mijenjaju oblik i invadiraju okolnu stromu, proliferiraju formirajući migrirajuću kolumnu da bi opet promijenile oblik i prijanjajući se jedna za drugu formirale novu kapilaru. Proces se naziva neovaskularizacija.

Inflamatorni učinak VEGFa temelji se na činjenici da upalne stanice, koje stvaraju i otpuštaju VEGF, sudjeluju u oštećenju hematoretinalne barijere i nastanku neovaskularizacije. U neurodegenerativnim sudijama, pokazalo se da ima i neuroprotektivni učinak kod hipoksije i oksidativnog stresa, te da reducira smrt stanica u „in vitro“ modela cerebralne ishemije. Nadalje, neophodan je za normalan embrionalni razvoj, ima ulogu u reproduktivnom ciklusu i cijeljenju rana i kostiju, promovira rast novih krvnih žila kod miokardijalne ishemije. Osim što je prisutan u očima, može se naći u mozgu, bubrezima i probavnom sustavu. Zbog svih navedenih uloga, VEGF predstavlja važan cilj terapijske intervencije.

Stvaranje novih krvnih žila, posredstvom VEGF molekula, je glavni problem makularnih bolesti odnosno općenito bolesti oka. Upravo razvoj i u konačnici klinička primjena lijekova koji blokiraju učinak VEGF molekula dovela je do mogućnosti liječenja senilne makularne degeneracije, dijabetičke retinopatije, makularnog edema kao rezultata okluzije retinalne vene.

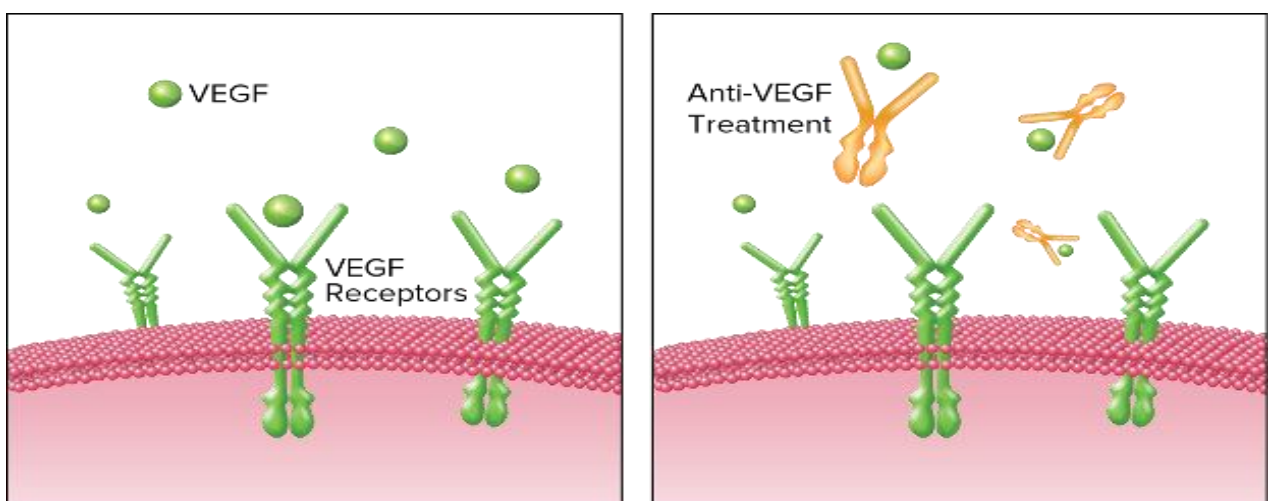
## 6. ANTI-VEGF LIJEKOVI

### 6.1. MEHANIZAM DJELOVANJA ANTI- VEGF LIJEKOVA

Kako bi se antagonizirao učinak VEGF molekula i posljedično tome zaustavila neovaskularizacija, potrebna je primjena anti-VEGF lijekova. Mehanizam njihova djelovanja temelji se na usmjerenom djelovanju prema čimbeniku rasta vaskularnog endotela koji se u velikim količinama proizvodi u retini u sklopu dijabetičke retinopatije, okluzije centralne retinalne vene te senilne makularne degeneracije kao vodećih vaskularnih bolesti retine. Vežući VEGF molekule sprječavaju njihovo vezivanje na VEGF receptore koji se nalaze na retini i time njihovo djelovanje (slika 6.1. i 6.2.). Učinak anti-VEGF terapiju temelji se na smanjenju vaskularne permeabilnosti, smanjenju zadebljanja retine i makule te poboljšanju vidne oštine.

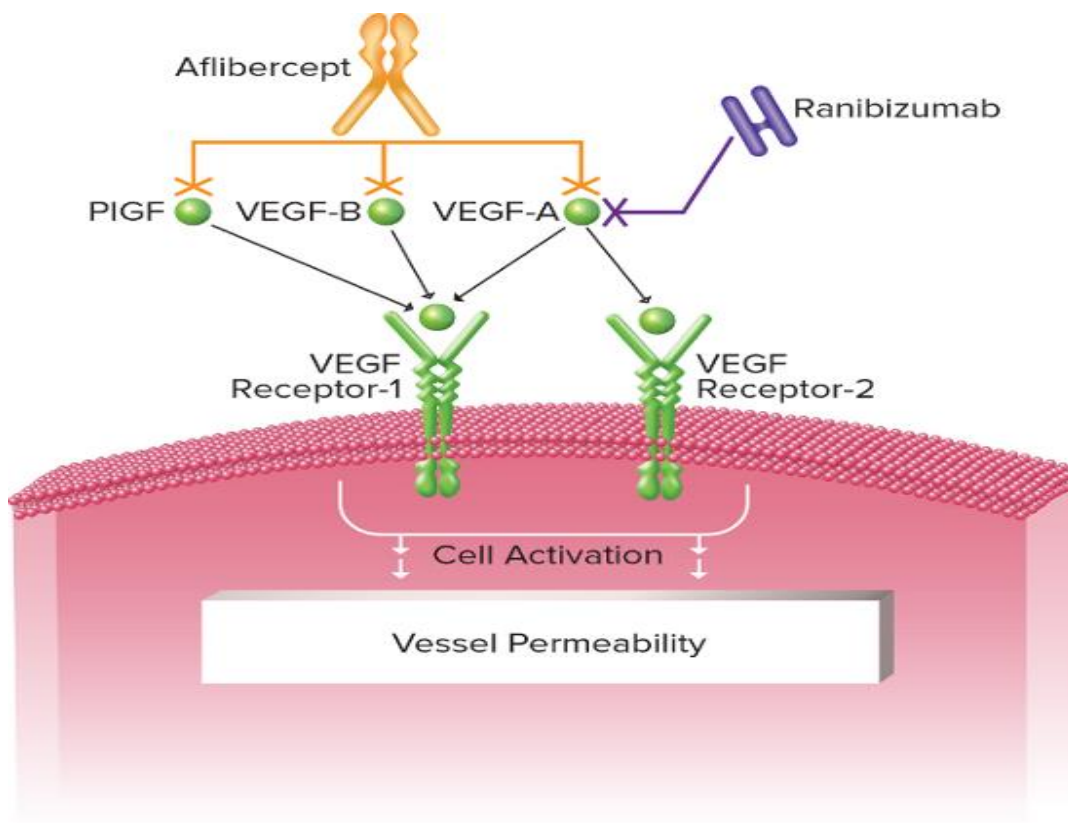
U novije vrijeme korištenje anti-VEGF terapije je metoda izbora u liječenju vaskularnih bolesti retine. Brojna klinička istraživanja pokazala su veću učinkovitost u odnosu na terapiju kortikosteroidima ili laserskom fotokoagulacijom. Međutim odgovor na terapiju može varirati među pacijentima pa kombinirana terapija može biti prikladna za neke pacijente. Velika studija je pokazala da kombinacija anti-VEGF terapije i laser fotokoagulacije može imati dugoročnu korist te zahtjeva rjeđu primjenu injekcija.

Slika 6.1. : mehanizam djelovanja anti-VEGF terapije



Izvor: <http://www.scienceofdme.org/treat/>

Slika 6.2. : Mehanizam djelovanja *Aflibercepta* i *Ranibizumaba*

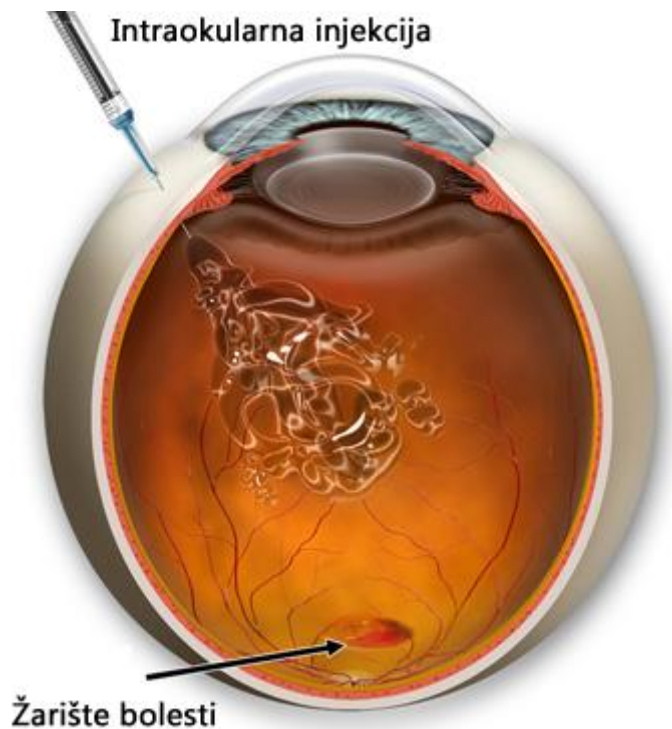


Izvor: <http://www.scienceofdme.org/treat/>

## 6.2. PRIMJENA ANTI- VEGF LIJEKOVA

Anti-VEGF lijekovi daju se u obliku intravitrealnih injekcija. Injekcije se trebaju primjenjivati u aseptičnim uvjetima što podrazumjeva kiruršku dezinfekciju ruku, sterilne rukavice, sterilni prekrivač, sterilni spekulum za očni kapak i raspoloživost sterilne paracenteze. Prije samog injiciranja potrebno je dezinficirati kožu oko oka, očni kapak i površinu oka te primijeniti odgovarajuću anesteziju i topikalni baktericid. Igla za injekciju uvodi se 3,5-4mm duboko u vitrealnu šupljinu, posteriorno od limbusa, u smjeru središta očne jabučice. Nakon toga uštrcava se volumen injekcije, a za svaku sljedeću injekciju treba potražiti drugo mjesto na bjeloočnici.

Slika 6.1. : Intravitrealna primjena anti-VEGF terapija



Izvor: <http://svjetlost.hr/lucentis-u-lijecenju-degeneracije-zute-pjege/>

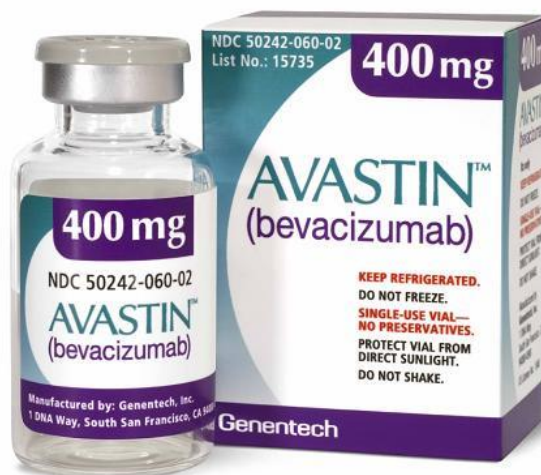### 6.3. PEGAPTANIB

Pegaptanib (Macugen) prvi je registrirani anti-VEGF lijek za uporabu odobren od strane FDA u prosincu 2004. godine. Specifično se veže na 165u izoformu VEGFa djelujući kao njegov antagonist. Efikasnost djelovanja pegaptaniba dokazala je studija VISON (VEGF Inhibition Study in Ocular Neovascularisation). Riječ je o randomiziranom kliničkom pokusu gdje su ispitanici u razdoblju od 48 tjedana dobivali pegaptanib u dozi od 0,3 mg svakih 6 tjedana putem intravitrealnih injekcija. Moguće nuspojave primjene su porast očnog tlaka, točkasti keratitis, endoftalmitis, hemoftalmus.

## 6.4. BEVACIZUMAB

Bevacizumab (Avastin) je monoklonsko protutijelo dobiveno metodom genetičkog inženjeringa te prvi klinički dostupan inhibitor angiogeneze od 2004.godine odobren od strane FDA. Iako se prvotno koristio u onkologiji kod bolesnika s metastatskim karcinomom debelog crijeva, a poslije i kod karcinoma pluća, bubrega, jajnika, ubrzo se počeo koristiti i u oftalmologiji u liječenju neovaskularnih bolesti oka. Iako takva primjena nije trenutno odobrena od FDA, intravitrealna injekcija od 1.25-2.5mg bevacizumaba ne dovodi do nuspojava, te je većina oftalmologa primijetila izvrsne rezultate u liječenju senilne makularne degeneracije, dijabetičke retinopatije, makularnog edema nastao zbog okluzije retinalne vene.

Slika 6.3. : Avastin

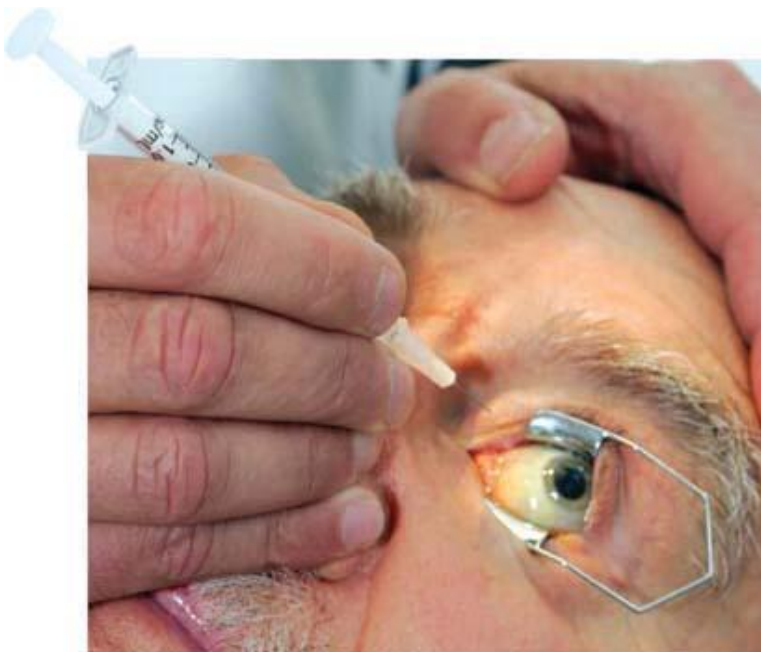

Izvor: <http://www.retinaitalia.org/portfolio-view/caso-avastin-effetti-collaterali/>

## 6.5. RANIBIZUMAB

Ranbizumab (Lucentis) fragment je potpuno humaniziranog monoklonskog protutijela posebno osmišljen za intravitrealnu primjenu. Veže i inhibira višestruke izoforme biološki aktivnog VEGFa te stoga indiciran u liječenju senilne makularne degeneracije, poremećaja vida uzrokovanog dijabetičkim makularnim edemom te edemom koji je nastao kao posljedica okluzije retinalne vene. Liječenje se provodi jedanput mjesečno u dozi od 0.5mg i nastavlja se dok se ne postigne maksimalna oštrina vida odnosno dok se ne postigne stabilnost vidne oštrine tijekom tri uzastopna mjesečna pregleda za vrijeme primjene terapije. Kod dijabetičke retinopatije koristi se u kombinaciji s laserfotokoagulacijom. Ako se primjenjuje isti dan, Lucentis treba primijeniti najmanje 30 minuta nakon laserske fotokoagulacije. Nuspojave nakon intravitealnih injekcija su endoftalmitis kao posljedica davanja injekcije u aseptičkim uvjetima, traumatska katarakta, povišenje intraokularnog tlaka povišenja intraokularnog tlaka stoga ga je potrebno pratiti kao i perfuziju optičkog živca i primjerno intervenirati.

slika 6.3. : Intravitrealna primjena *Lucentisa*

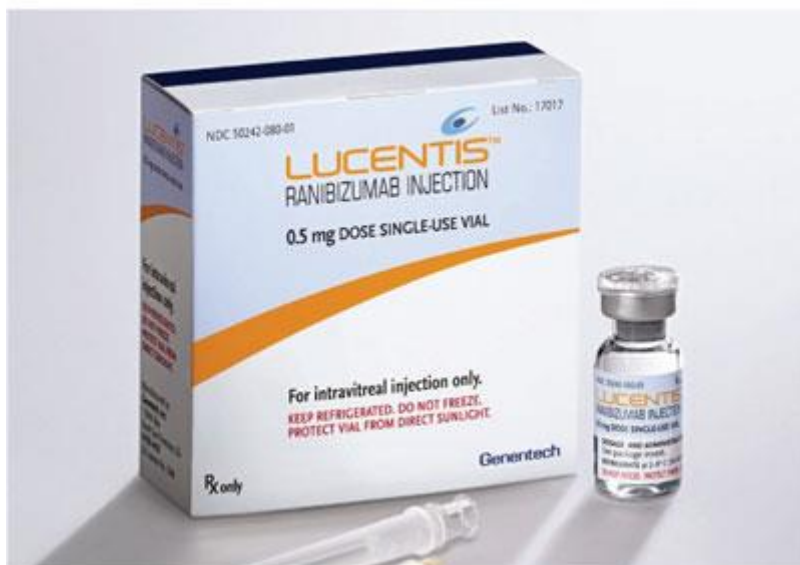

Izvor:

<http://www.ophtalmologymanagement.com/articleviewer.aspx?articleID=108753>

2006. godine u listopadu provedena je studija *Comparison of Age-Related Macular Degeneration Trials- CATT study* pod vodstvom National Institutes of Health. Svrha studije je bila ocjena i djelotvornost ranibizumba i bavadizumba u liječenju senilne makularne degeneracije. Studija je obuhvaćala 1200 pacijenata sa tek dijagnosticiranom senilnom makularnom degeneracijom na području SADa kroz dvije godine. Pacijenti su bili raspoređeni u 4 skupine ovisno o tome koji su lijek primali (Lucentis ili Avastin) te provedbi terapije (mjesečno ili po potrebi). Rezultati su pokazali da su oba lijeka jednako sigurna i učinkovita u liječenju senilne makularne degeneracije, premda nešto bolji rezultat se pokazao kod mjesečne primjene lijeka u odnosu na one po potrebi.

Slika 6.4. : *Lucentis*



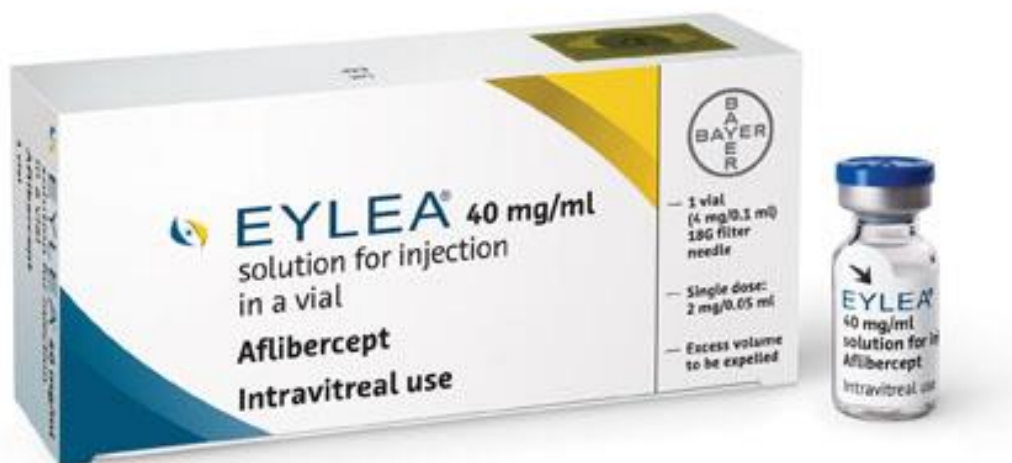Izvor: [http://www.reviewofophthalmology.com/content/d/review\\_news/i/1296/c/24958/](http://www.reviewofophthalmology.com/content/d/review_news/i/1296/c/24958/)



## 6.6. AFLIBERCEPT

Aflibercept (Eylea) je humani sintetizirani protein koji također spada u skupinu anti-VEGF lijekova. Aktivni dio lijeka sastoji se od komponenti VEGF receptora 1 i 2, te kao takav ima mogućnost snažnijeg vezanja VEGF molekule. Prema nekim istraživanjima, smatra se da aflibercept 140 puta jače veže VEGF te ima dulje djelovanje u usporedbi s ranibizumabom. Lijek je odobren za liječenje senilne makularne degeneracije, makularnog edema kao posljedice tromboze retinalne vene i dijabetičke retinopatije. Aflibercept se primjenjuje kao intravitrealna injekcija svaka dva mjeseca, osim u slučajevima teških oblika edema gdje se daje nešto češće.

Slika 6.5. : Eylea



Izvor: <http://www.imt.ie/mims/2013/02/eylea-indicated-in-patients-with-wet-amd.html>

## 7. ZAKLJUČAK

Otkrićem čimbenika rasta vaskularnog endotela i njegove uloge u patogenezi vaskularnih bolesti, a potom 10 godina kasnije i otkriće anti-VEGF terapije imalo je veliko značenje ne samo za oftalmologiju nego i druge grane medicine. Primjena anti-VEGF terapije omogućila je daleko bolje i uspješnije liječenje vaskularnih bolesti retine, ponajprije dijabetičke retinopatije, vlažne forme senilne makularne degeneracije te okluzije centralne retinalne vene. Usporavanje gubitka vida ili održavanje trenutne vidne oštine, ali i mogućnost poboljšanja, pa čak i povratka funkcionalnog vida odlike su primjene anti-VEGF terapije.

Uspješnost primjene anti-VEGF terapije također govore i činjenice samog „procvata“ u kliničkoj praksi mrežnice te potisnuća uporabe lasera koji je do tada bio dominantan izbor liječenja.

## 8. LITERATURA

1. Rosenblatt B.J., Benson W.E.: Diabetic Retinopathy, Yanoff M, Duker J.S.: Ophthalmology, 2nd edition, Mosby, St.Louis, Missouri, 2004., 877-885
2. Morley M.G., Heier J.S.: Venous Obstructive Disease of the Retina, Yanoff M, Duker J.S.: Ophthalmology, 2nd edition, Mosby, St.Louis, Missouri, 2004., 862-868
3. Martidis A., Tennant M.T.S.: Age-Related Macular Degeneration, Yanoff M, Duker J.S.: Ophthalmology, 2nd edition, Mosby, St.Louis, Missouri, 2004., 925-933
4. Diabetic retinopathy: Kanski J.J.: Clinical ophthalmology A Systematic Approach, 5th edition, Butterworth- Heinemann, UK, 2003., 439-455
5. Retinal vein occlusion: Kanski J.J.: Clinical ophthalmology A Systematic Approach, 5th edition, Butterworth- Heinemann, UK, 2003., 455-462
6. Age-related macular degeneration: Kanski J.J.: Clinical ophthalmology A Systematic Approach, 5th edition, Butterworth- Heinemann, UK, 2003., 405-418
7. Katušić D.: Mrežnica i staklovina, B.Cerovski, T.Jukić, Z. Juratovac, J.Juri, M.Kalauz, D. Katušić, R. Kordić, I. Petriček, R. Pokupec, S. Popović Suić, N. Stiglmayer, T. Vidović i N.Vukojević, ur: Oftalmologija, udžbenik za studente medicine, Stega tisak, Zagreb, 2012., 155-166
8. D'Amico D.J., VEGF Inhibition Study In Ocular Neovascularization (V.I.S.I.O.N.) Clinical Trial Group, Pegaptanib Sodium for Neovascular Age-Related Macular Degeneration : Two-Year Safety Results of the Two Prospective, Multicenter, Controlled Clinical Trials, 2005, (<http://www.sciencedirect.com/science/article>)
9. Arroyo J.G. Towards a rational approach to combination therapy for neovascular age-related macular degeneration, Br J Ophthalmol. 2007; 130-131 (<http://bjo.bmj.com/content/91/2/130.extract>)
10. Novartis pharmaceuticals: Kratki vodič za sprečavanje rizika povezanih s intravitrealnim injekcijama tijekom liječenja lijekom LUCENTIS, 2013
11. Wikipedia: Bevacizumab, <http://hr.wikipedia.org/wiki/Bevacizumab>,
12. Svjetlost: Bolesti makule, <http://svjetlost.hr/bolesti-makule>

# ŽIVOTOPIS

## Osobni podatci

---

Ime i prezime: Barbara Konjević  
Datum i mjesto rođenja: 5. listopada 1990., Nova Gradiška  
Prebivalište: Bodovaljci kod Nove Gradiške  
E-mail: barbara.konjevic@gmail.com  
Bračno stanje: neudana

## Obrazovanje

---

2009. - ... Medicinski fakultet Sveučilišta u Zagrebu  
2005. - 2009. Opća gimnazija Nova Gradiška  
1997. – 2005. Osnovna škola Vladimir Nazor, Adžamovci

## Vještine

---

Rad na računalu: aktivno i svakodnevno korištenje MS Office paketa  
Strani jezici: engleski jezik, aktivno u govoru i pismu  
njemački jezik, aktivno u govoru i pismu

## Hobi i interesi

---

salsa, putovanja