

# Tumori žlijezda slinovnica

---

**Marić, Ivan**

**Master's thesis / Diplomski rad**

**2015**

*Degree Grantor / Ustanova koja je dodijelila akademski / stručni stupanj:* **University of Zagreb, School of Medicine / Sveučilište u Zagrebu, Medicinski fakultet**

*Permanent link / Trajna poveznica:* <https://um.nsk.hr/um:nbn:hr:105:066410>

*Rights / Prava:* [In copyright](#)

*Download date / Datum preuzimanja:* **2021-12-03**



*Repository / Repozitorij:*

[Dr Med - University of Zagreb School of Medicine  
Digital Repository](#)



**SVEUČILIŠTE U ZAGREBU  
MEDICINSKI FAKULTET**

**Ivan Marić**

**Tumori žlijezda slinovnica**

**DIPLOMSKI RAD**



**Zagreb, 2015.**

**SVEUČILIŠTE U ZAGREBU  
MEDICINSKI FAKULTET**

**Ivan Marić**

# **Tumori žlijezda slinovnica**

**Diplomski rad**

**Zagreb, 2015.**

Ovaj diplomski rad izrađen je na Katedri za patologiju Medicinskog fakulteta Sveučilišta u Zagrebu pod vodstvom prof. dr. sc. Spomenke Manojlović i predan je na ocjenu u akademskoj godini 2014./2015.

Mentor: Prof. dr. sc. Spomenka Manojlović

## SADRŽAJ:

### SAŽETAK

### SUMMARY

<b>1. UVOD.....</b>	<b>1</b>
1.1. Žlijezde slinovnice.....	1
1.2. Tumori žlijezda slinovnica.....	3
1.2.1. Epidemiologija.....	3
1.2.2. Etiologija.....	4
1.2.3. Klinička slika.....	5
1.2.4. Klinički stadij.....	5
1.2.5. Patohistološka klasifikacija.....	7
1.2.6. Prognostički parametri.....	8
1.2.7. Liječenje tumora slinovnica.....	9
<b>2. Benigni tumori žlijezda slinovnica.....</b>	<b>9</b>
2.1. Pleomorfni adenom (lat. <i>Adenoma pleomorpha</i> ).....	10
2.2. Warthinov tumor (lat. <i>Cystadenoma papilliferum lymphomatosum</i> ).....	11
2.3. Onkocitom (lat. <i>Oncocytoma</i> ).....	13
2.4. Ostali adenomi.....	14
<b>3. Maligni tumori žlijezda slinovnica .....</b>	<b>14</b>
3.1. Mukoepidermoidni karcinom (lat. <i>Carcinoma mucoepidermoides</i> ).....	14
3.2. Adenoid cistični karcinom (lat. <i>Carcinoma adenoides cysticum</i> ).....	17
3.3. Karcinom acinusnih stanica (lat. <i>Carcinoma acinocellulare</i> ).....	19
3.4. Maligni pleomorfni adenom (lat. <i>Carcinoma ex adenoma pleomorpha</i> ).....	20
3.5. Polimorfni adenokarcinom niskog stupnja malignosti (PLGA).....	21
3.6. Karcinom izvodnih kanalića slinovnica (SDC).....	22
<b>4. ZAHVALE.....</b>	<b>24</b>
<b>5. LITERATURA.....</b>	<b>25</b>
<b>6. ŽIVOTOPIS.....</b>	<b>30</b>

## **SAŽETAK:**

### **Tumori žlijezda slinovnica**

**Ivan Marić**

Tumori žlijezda slinovnica su rijetki i predstavljaju oko 3% tumora usne šupljine. Približno 85% ih nastaje u velikim slinovnicama, od toga 90% u parotidi a 10 % u submandibularnoj žlijezdi. Sublingvalna žlijezda je izuzetno rijetko zahvaćena. Ostalih 15-25% nastaje u malim slinovnicama, prvenstveno nepca. Za razliku od tumora velikih žlijezda slinovnica koji su u 85% slučajeva dobroćudni, gotovo polovina neoplazmi malih slinovnica je zloćudna. Nešto više tumora slinovnica nastaje u žena, osim pojedinih histoloških tipova kao Warthinov tumor, koji su češći u muškaraca. Vršak incidencije većine histoloških tipova je u 6. i 7. desetljeću života, no najčešći tumori kao što su pleomorfni adenom, mukoepidermoidni i acinocelularni karcinom nastaju uglavnom u trećoj i četvrtoj dekadi života, a mogu se pojaviti i u djece. Iako su rijetki, zbog izuzetne histološke raznolikosti u klasifikaciji postoje kao opće prihvaćeni entiteti 10 tipova benignih i 24 tipa malignih epitelnih tumora, a mogu se razviti i svi tipovi tumora mekih tkiva te hematolimfoidne neoplazme. Zbog toga ih je često vrlo teško pravilno patohistološki dijagnosticirati, što je osnovni preduvjet za odabir optimalnog terapijskog zahvata i predviđanje prognoze. U ovom su radu prikazani najčešći tumori slinovnica, a usporedbom učestalosti pojedinih tipova i njihove raspodjele prema lokalizaciji, dobi i spolu bolesnika objavljenima u svjetskoj literaturi i našim objavljenim studijama nema bitne razlike, osim što je u našim studijama najčešći maligni tumor slinovnica adenoid cistični karcinom.

Ključne riječi: tumor, žlijezda slinovnica, benigni, maligni

## **SUMMARY:**

### **Salivary gland tumors**

#### **Ivan Marić**

Salivary gland tumors are rare and represent about 3% of tumors occurring in oral cavity. Approximately 85% arise in major salivary glands of which 90% in parotid gland and 10% in submandibular gland. Sublingual gland is very rarely affected. The remaining 15-25% are located in minor salivary glands, most frequently in the palate. Unlike tumors of the major salivary glands which are benign in 85% of cases, almost half of the minor salivary gland tumors are malignant. Apart of Warthin's tumor which is more frequently found in men, other salivary gland tumors are slightly more common in women. Peak incidence for most of histological types is at 6. and 7. decade although the most common ones (pleomorphic adenoma, mucoepidermoid carcinoma and acinic cell carcinoma) have their peak in third and fourth decade of life and can also affect children. Even though they are rare, due to the great variety of the histological appearances, there are 10 types of benign and 24 types of malignant epithelial tumors recognized by WHO classification. Additionally, all kind of soft tissue tumors and hematolymphoid neoplasms can also be found. Due to diverse histological patterns, sometimes it can be extremely complicated to make an accurate histopathological diagnosis which is the key for optimal treatment and survival estimation. In studies made at our clinic, considering localization, age and gender of patients we found no significant difference comparing to the literature, except the fact that in our data the most common malignant tumor of the salivary gland was adenoid cystic carcinoma.

Key words: tumor, salivary gland, benign, malignant

# 1. UVOD

## 1.1. Žlijezde slinovnice

Žlijezde slinovnice egzokrine su žlijezde koje lučenjem svojeg sekreta u usnu šupljinu i ždrijelo održavaju sluznice vlažnima i pokreću enzimatske procese važne za učinkovitu razgradnju hranjivih tvari. Sekret ovih žlijezda također sadrži IgA protutijela koja svojim djelovanjem štite osjetljivu sluznicu probavnog sustava od mikroorganizama koji neprekidno ulaze u naše tijelo (hranjenjem, disanjem...)(Smith et al. 1987). Uzimajući u obzir njihovu veličinu, žlijezde slinovnice podijeljene su u dvije skupine: velike i male. Parotidne, sublingvalne i submandibularne žlijezde čine skupinu velikih žlijezda slinovnica, parne su, a osim što su strukturno veće i funkcionalno znatno više doprinose stvaranju sline od malih žlijezda. Budući se nalaze izvan same usne šupljine, velike žlijezde slinovnice stvoreni sekret ispuštaju u kanaliće koji se otvaraju u usnoj šupljini. Male žlijezde slinovnice vrlo su sitne pa je stoga njihov broj nemoguće točno odrediti. Smještene su većinom na tvrdom nepcu, ali veliki broj prisutan je i u ostatku usne šupljine i ždrijela. U znatno manjem postotku doprinose ukupnoj sekreciji sline (Lee i Johnson 2015).

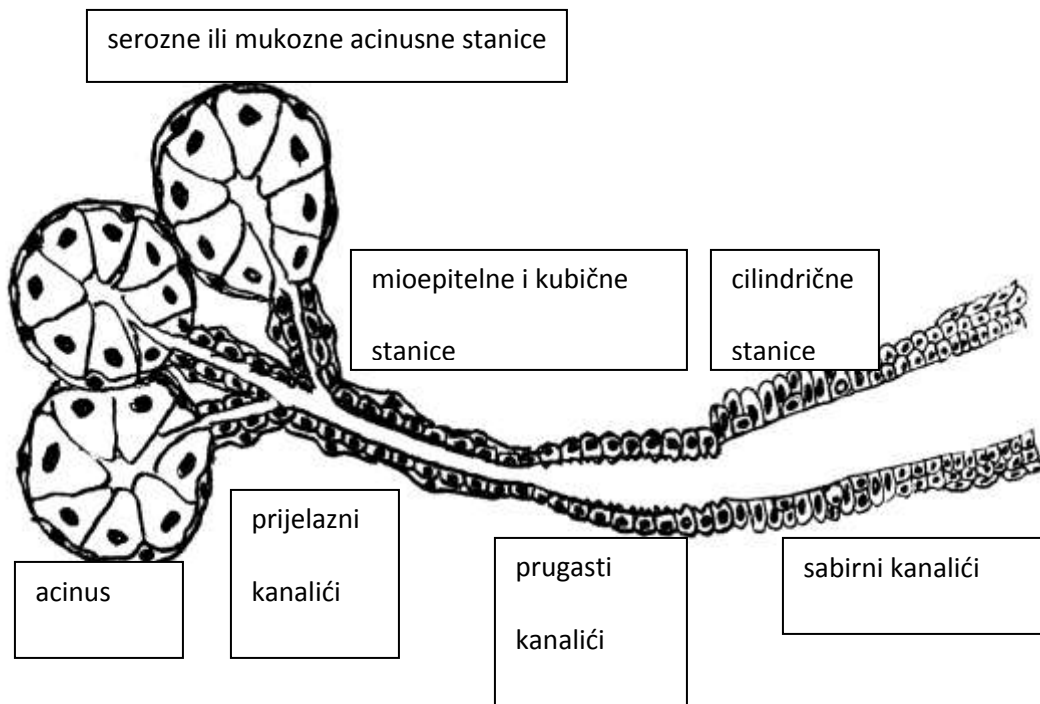
Sve velike žlijezde te male slinovnice smještene unutar usne šupljine su ektodermalnog podrijetla, a nastaju invaginacijom pupoljka epitela primitivne usne šupljine (*stomodeum*) u mezenhim. Sve ostale sitne slinovnice su endodermalnog podrijetla (Ellis i Auclair 2008).

Prema histološkoj građi spadaju među tubuloacinusne žlijezde čiju osnovnu funkcionalnu jedinicu čini acinus sa izvodnim kanalikularnim sustavom. Acinus je građen



od seroznih, mukoznih ili obaju tipova stanica, a kanalikularni sustav čine interkalarni (prijelazni), prugasti te nešto širi interlobularni kanalići koji se ulijevaju u glavni izvodni kanal.

Acinusne (serozne, mukozne, mješovite) i duktalne stanice (prijelazne, prugaste, interlobularne) čine glavninu tkiva žlijezda slinovnica (Slika 1), pa se od svih njih pojedinačno ili u različitim kombinacijama mogu razviti brojni tipovi tumora. Za proces izbacivanja stvorenog sekreta iz žlijezda, izuzetno su bitne mioepitelne stanice koje okružuju acinarne i duktalne stanice te svojom kontrakcijom započinju sekreciju.



Slika 1. Shematski prikaz histološke građe osnovne tubulo-acinarne jedinice žlijezde slinovnice

## 1.2. Tumori žlijezda slinovnica

### 1.2.1. Epidemiologija

Tumori žlijezda slinovnica rijetke su novotvorine te se pojavljuju incidencijom od 2,5-3 na 100 000 u godini (Speight i Barrett 2002). Zbog svoje raznolike histološke građe, iako su relativno rijetki, privlače pozornost patologa i kirurga svugdje u svijetu. Benigni oblici čine 60-80% svih primarnih novotvorina žlijezda slinovnica, a 65-80% lokalizirano ih je u parotidnoj žlijezdi. Oko 10% tumora slinovnica nastaje u submandibularnoj žlijezdi dok je sublingvalna izuzetno rijetko ishodište. U malim se slinovnicama razvija 15-25% tumora. Za razliku od parotidne i submandibularne žlijezde u kojima se češće javljaju benigni oblici, u malim žlijezdama slinovnicama i sublingvalnoj žlijezdi predominantno se javljaju maligni oblici (Nagler i Laufer 1997; Auclair et al. 1991).

Nešto veći broj tumora slinovnica nastaje u žena, osim pojedinih histoloških tipova kao Warthinov tumor, koji su češći u muškaraca. Vršak incidencije većine histoloških tipova je u 6. i 7. desetljeću života, iako najčešći tumori kao što su pleomorfni adenom, mukoepidermoidni i acinocelularni karcinom nastaju uglavnom u trećoj i četvrtoj dekadi života, a mogu se pojaviti i u djece (Bentz et al. 2000).

U našim velikim statističkim analizama tumora žlijezda slinovnica (Rojnić et al. 1994; Lukšić et al. 2012) benigni su tumori predstavljali 71,3% odnosno 54,2%, najčešća je lokalizacija također bila parotidna žlijezda sa 61,5% odnosno 65,3%, od čega je benignih bilo 83,6% odnosno 75,2%. Raspodjela prema ostalim lokalizacijama, dobi i spolu bolesnika također je sukladna podacima iz svjetske literature.

### 1.2.2. Etiologija

Etiološki čimbenici važni za nastanak ovih tumora još nisu razjašnjeni. U odnosu na veliki broj drugih tumora glave i vrata, novotvorine žlijezda slinovnica ne mogu se povezati sa životnim navikama kao što su pušenje (osim Warthinovog tumora – *cystadenoma papilliferum lymphomatosum*) i alkoholizam. Međutim, pronađeni su neki od rizičnih faktora koji doprinose povećanju učestalosti ovih tumora. Terapijsko ionizirajuće zračenje drugih tumora glave i vrata, anamneza o prijašnjim tumorima povezanim sa zračenjem i Epstein–Barrovim virusom, infekcija HIV-om, čimbenici su koje se povezuje s razvojem tumora žlijezda slinovnica. Također, izlaganje nitrozaminima pokazalo je porast incidencije ovih tumora među kronično izloženima (Straif et al. 1999).

U sve većem broju tumora slinovnica dokazane su genetske malformacije, prvenstveno translokacije koje rezultiraju fuzijskim onkogenima. Oni kodiraju fuzijske proteine te ekotopičnu ekspresiju normalnih ili novonastalih proteina, što može dovesti do inicijacije ili progresije tumora. U približno 70% pleomorfnih adenoma nalaze se neke citogenetske aberacije, od kojih je najčešće zahvaćen PLAG1 (pleomorphic adenoma gene 1). Visoka ekspresija HMGA2 gena ukazuje na malignu transformaciju pleomorfnog adenoma (Eveson et al. 2005; Leivo 2006).

U gotovo 70% mukoepidermoidnih karcinoma nalazi se translokacija t(11;19)(q21;p13), koja rezultira fuzijskim genom MECT1 (mucoepidermoid carcinoma translocated-1) i MAML2 (mastermind-like gene family) (Bell i El-Naggar 2013).

Citogenetske abnormalnosti pronađene su na različitim lokacijama u adenoid-cističnom karcinomu, a u raznim karcinomima visokog stupnja malignosti nalazi se redovito povišena izraženost ili mutacija p53 tumor-supresor gena (Cheuk i Chan 2007).

### 1.2.3. Klinička slika

Klinička slika ovisi o tome da li se radi o benignom ili malignom tumoru. Budući da je većina tumora slinovnica dobroćudna, najčešće se prezentira spororastućom, bezbolnom masom koja može biti diskretno uklopljena u ostatak zdravog tkiva ili pak uzrokovati difuzno oteknuće cijele žlijezde. Ovisno o lokalizaciji mogu se javljati različiti simptomi. Ukoliko tumor pritišće ili infiltrira živac (npr. *n. facialis* kod tumora parotidne žlijezde) javljaju se bolnost, parestezije, gubitak motoričke funkcije, što sve ukazuje na zloćudni tumor. S druge strane, ako je ishodište tumora neka od malih slinovnica, može se prezentirati kao bezbolna intraoralna masa koja povremeno ulcerira.

### 1.2.4. Klinički stadij

Klinički stadij malignog tumora u vrijeme postavljanja dijagnoze određuje se TNM klasifikacijom. TNM je kratica za *Tumor* (veličina), *Nodus* (zahvaćanje lokoregionalnih limfnih čvorova), *Metastasis* (prisutnost udaljenih metastaza). Maligni tumori velikih žlijezda slinovnica klasificiraju se prema zasebnoj TNM klasifikaciji (prikazanoj u Tablici 1.1), dok se maligni tumori malih žlijezda slinovnica klasificiraju prema TNM klasifikaciji za karcinome ovisno o lokalizaciji tumora. Stadij bolesti je prikazan u Tablici 1.2.

## Tablica 1.1. TNM klasifikacija malignih tumora žlijezda slinovnica

### T - Primarni tumor

TX: Ne može se procijeniti

T0: Nema znakova primarnog tumora

T1: Tumor 2 cm ili manje u najvećem promjeru *bez širenja izvan organa (Napomena)*

T2: Tumor više od 2 cm ali ne više od 4 cm u najvećem promjeru *bez širenja izvan organa (Napomena)*

T3: Tumor veći od 4 cm *i/ili tumor koji se širi izvan organa (Napomena)*

T4a: Umjereno proširena bolest. Tumor prodire u kožu, mandibulu, ušni kanal *i/ili* facijalni živac.

T4b: Vrlo uznapredovala lokalna bolest. Tumor prodire u bazu lubanje *i/ili* pterigoidne površine *i/ili* obuhvaća karotidnu arteriju

*Napomena: Širenje izvan organa je klinički ili makroskopski uočljiv prodor u meka tkiva ili živce, osim onih nabrojanih pod T4a.*

### N - Regionalni limfni čvorovi

NX: Ne može se procijeniti

N0: Nema metastaza u regionalnim limfnim čvorovima

N1: Metastaza u jednom ipsilateralnom limfnom čvoru, 3 cm ili manja u najvećem promjeru

N2a: Metastaza u jednom ipsilateralnom limfnom čvoru, više od 3 cm ali ne više od 6 cm u najvećem promjeru

N2b: Metastaze u više ipsilateralnih limfnih čvorova, nijedan veći od 6 cm u najvećem promjeru

N2c: Metastaze bilateralno ili u kontralateralnim limfnim čvorovima, nijedan veći od 6 cm u najvećem promjeru

N3: Metastaza u limfnom čvoru, veća od 6 cm u najvećem promjeru

### M – udaljene metastaze

MX Ne može se utvrditi

M0 nema udaljenih metastaza

M1 postoje udaljene metastaze

## Tablica 1.2. Stadij bolesti

Stadij I	T1 N0 M0
Stadij II	T2 N0 M0
Stadij III	T3 N0 M0
Stadij IV A	T1, T2, T3, N1, M0 T1, T2, T3, N2, M0 T4a, N0, N1, N2, M0
Stadij IV B	T4b, bilo koji N, M0 bilo koji T, N3, M0
Stadij IV C	bilo koji T, bilo koji N, M1

### 1.2.5. Patohistološka klasifikacija

Patohistološki se tumori žlijezda slinovnica dijele prema klasifikaciji Svjetske zdravstvene organizacije (WHO) iz 2005. na 10 tipova benignih i 24 tipa malignih epitelnih tumora, a u njima se mogu razviti i svi tipovi tumora mekih tkiva, hematolimfoidni tumori kao i metastaze (Barnes et al. 2005). Klasifikacija tumora slinovnica prikazana je u Tablici 1.3.

**Tablica 1.3. Histološka klasifikacija tumora žlijezda slinovnica prema SZO iz 2005.**

#### **BENIGNI EPITELNI TUMORI**

- Adenoma pleomorphe
- Myoepithelioma
- Adenoma baseocellulare
- Tumor Warthin
- Oncocytoma
- Adenoma canaliculare
- Adenoma sebaceum
- Lymphadenoma
  - Lymphadenoma sebaceum
- Papilloma ductale
  - intraductale
  - ductale inversum
  - sialoadenoma papilliferum
- Cystadenoma

#### **MALIGNI EPITELNI TUMORI**

- Carcinoma acinocellulare
- Carcinoma mucoepidermoides
- Carcinoma adenoides cysticum (Cylindroma)
- PLGA (Adenocarcinoma ductus terminalis)
- Carcinoma epi-myoepteliale
- Carcinoma ductus salivarius
- Carcinoma claroellulare NOS
- Adenocarcinoma baseocellulare

Carcinoma sebaceum  
Lymphadenocarcinoma sebaceum  
Carcinoma oncocyticum  
Cystadenocarcinoma  
LG cribriform cystadenoca  
Adenocarcinoma mucinosum  
Adenocarcinoma, NOS  
Carcinoma planocellulare  
Carcinoma ex adenoma pleomorpha  
Carcinosarcoma  
Metastasizing PA  
Carcinoma myoepitheliale  
Carcinoma microcellulare  
Carcinoma macrocellulare  
Carcinoma lymphoepitheliale  
Sialoblastoma

## **TUMORI MEKIH TKIVA**

### **HEMATOLIMFOIDNI TUMORI**

Lymphoma Hodgkin  
Lymphoma non-Hodgkin  
(DLBCL, Extranodal marginal zone B-cell)

### **SEKUNDARNI TUMORI**

#### 1.2.6. Prognostički parametri

Prognoza benignih tumora je izvrsna, a malignih ovisi prvenstveno o histološkom tipu i gradusu tumora koji se smatraju neovisnim prediktivnim čimbenicima, te o kliničkom stadiju u vrijeme postavljanja dijagnoze. Neki tumori spadaju u novotvorine niskog stupnja malignosti (PLGA, acinocelularni karcinom, bazeocelularni i svjetlostanični adenokarcinom, epi-mioepitelni karcinom i karcinom unutar pleomorfog adenoma), neki u neoplazme visokog stupnja malignosti (karcinom izvodnih kanalića slinovnica, onkocitni karcinom, maligni pleomorfni adenom, slabo diferencirani planocelularni ili

nediferencirani karcinom), a ostalima dodatne histološke osobitosti određuju stupanj malignosti (Eveson et al. 2005).

Lokalizacija je također važna za prognozu, jer neki tumori kao npr. mukoepidermoidni karcinom istog stupnja malignosti u parotidi ima bolju prognozu nego ako se pojavi u submandibularnoj žlijezdi.

### 1.2.7. Liječenje tumora slinovnica

Najvažniju ulogu u liječenju tumora slinovnica ima radikalna kirurška ekscizija, budući da, pored malignih tumora, čak i najčešći benigni tumor – pleomorfni adenom ima naglašenu tendenciju recidiviranja ako se nedovoljno radikalno odstrani (Manojlović i Seiwert 2014).

Opseg kirurškog zahvata određuje se na osnovi patohistološke dijagnoze i kliničkog stadija u vrijeme postavljanja dijagnoze.

## 2. Benigni tumori žlijezda slinovnica

Otprilike 80% svih dijagnosticiranih primarnih tumora slinovnica su dobroćudne novotvorine. U skladu s opće prihvaćenim stajalištem (što je žlijezda veća, veći je postotak benignih tumora), najčešće sjelo im je u parotidnoj žlijezdi nakon čega slijedi submandibularna žlijezda te male žlijezde slinovnice. Kada govorimo o sublingvalnoj žlijezdi, dobroćudne tumore nalazimo samo iznimno (Shing et al. 2012). Tumorske stanice uglavnom su epitelnog podrijetla (pleomorfni adenom, Warthinov tumor, onkocitom, mioepiteliom, adenom svjetlih stanica i dr.), no mogu se naći i tumori nastali



od mezenhimalnih stanica (hemangiom, limfangiom, lipom, miksom, neurinom i dr.). Budući je morfologija ovih tumora izrazito raznolika, a mnogi su izuzetno rijetki, u ovom radu bit će detaljnije opisani samo najučestaliji i klinički najvažniji oblici.

## **2.1. Pleomorfni adenom (lat. *Adenoma pleomorphe*)**

Epidemiologija: Pleomorfni adenom (lat. *adenoma pleomorphe; tumor mixtus*) daleko je najčešći i čini oko 50% svih tumora slinovnica i čak 65% tumora parotidne žlijezde (Speight i Barrett 2002). Predilekcijsko mu je mjesto površinski režanj parotide. Podjednako se javlja u žena i muškaraca srednje životne dobi, a rijeđe u djece i mladih do 20 g.

U našim velikim statističkim analizama tumora žlijezda slinovnica (Rojnić et al. 1994; Lukšić et al. 2012) pleomorfni se adenom pojavljuje u 56,2% odnosno u 72,3%, najčešće u parotidi, nešto češće u žena nego u muškaraca, najčešće u 6. desetljeću života.

Klinička slika: Tumor se obično prezentira kao dobro ograničena, bezbolna, čvrsta (osim kod cističnih oblika) masa, pomična prema podlozi. Raste ograničen kapsulom, ponekad se javlja multifokalno. Najčešće ga nalazimo u donjem dijelu površinskog reznja parotide, zbog čega je u neposrednom kontaktu s nervusom facijalisom. Unatoč nezgodnoj lokalizaciji čak i kod vrlo velikih tumora najčešće ne dolazi do motoričkog ispada funkcije ličnog živca (Eveson et al. 2005).

Postavljanje dijagnoze započinje detaljnom palpacijom kojom je moguće odrediti granice tumora i smjer njegovog širenja (parafaringealno, retromandibularno). Ultrazvučnom pretragom te po potrebi CT-om (engl. Computed tomography) i MRI-om (eng. Magnetic

resonance imaging) precizno se odredi proširenost čvora. Kao pomoćnu metodu moguće je napraviti i sijalografiju kojom se mogu prikazati izvodni kanalići zahvaćene slinovnice.

Patologija: Histološki je građen od nakupina epitelnih i mioepitelnih stanica koje stvaraju tubularne, duktolike, cistične ili solidne nakupine uložene u različito obilnu hondromiksoidnu stromu. Raznolikost histološke slike te sličnost s drugim benignim, ali i malignim tumorima, razlozi su mogućih poteškoća na koje patolozi nailaze prilikom postavljanja patohistološke dijagnoze ovih tumora (Speight i Barrett 2002).

Liječenje: Terapija izbora je operativno uklanjanje režnja parotide u kojem je tumor smješten. S obzirom da je najčešće tumor lokaliziran u površinskom režnju izvodi se tzv. superficijalna parotidektomija kojom se pažljivo pristupa i prikazuje *n. facialis*. Ukoliko se tumor pojavio u submandibularnoj ili sublingvalnoj žlijezdi, slinovnicu je potrebno odstraniti u cijelosti.

Prognoza nakon odstranjenja tumora je odlična ali je ovaj tumor karakteriziran izuzetno velikom sklonošću razvijanja recidiva (25-50% slučajeva), pogotovo ukoliko dođe do oštećenja kapsule adenoma prilikom biopsije ili za vrijeme samog operativnog zahvata, odnosno ako se kirurški ne odstrani cijeli zahvaćeni režanj.

Zabilježeni su i maligni oblici ovog tumora u otprilike 6% slučajeva, a često su vezani uz recidive ili kada je ishodište tumora submandibularna žlijezda (Speight i Barrett 2002).

## **2.2. Warthinov tumor (lat. *Cystadenoma papilliferum lymphomatosum*)**

Epidemiologija: Warthinov tumor (koji se u starijoj literaturi neispravno nazivao cistadenolimfom) drugi je po učestalosti među benignim tumorima slinovnica i čini 10 -

15% tumora slinovnica, gotovo se isključivo nalazi u parotidi, puno češće u muškaraca u 6. i 7. desetljeću života (Yoo et al. 1994). Za razliku od drugih tumora žlijezda slinovnica (a u skladu s planocelularnim karcinomom usne šupljine) nastanak ovog tumora povezuje se s pušenjem pri čemu pušači imaju čak 8 puta veći rizik za oboljenje od ovog oblika tumora slinovnica (Kotwall 1992).

U našim analizama tumora žlijezda slinovnica (Rojnić et al. 1994; Lukšić et al. 2012) rezultati su sukladni navedenima.

Klinička slika: Često se javlja multifokalno, a u približno 13% slučajeva i bilateralno (Chulam et al. 2013), kao dobro ograničena, mekana, lobularna, bezbolna i spororastuća tvorba u donjim djelovima parotide. Samo iznimno bolesnik može osjetiti bol i pritisak na okolno tkivo zbog ubrzanog rasta, a katkad može doći i do upale zahvaćene žlijezde.

U dijagnostici su od velike koristi ultrazvuk te po potrebi CT i MRI, međutim konačna dijagnoza postavlja se na temelju patohistološkog nalaza.

Patologija: Histološki, tumor je građen od onkocitnih i kubičnih epitelnih stanica koje stvaraju papilarne formacije uložene u različito krupne cistične prostore. Stroma sadrži više ili manje netumorskog limfatičkog tkiva urednog izgleda koje može sadržavati germinativne centre.

Liječenje: Terapija izbora je kirurško odstranjenje tumora i režnja ili cijele parotidne žlijezde uz očuvanje nervusa facijalisa. Iako se radi o benignom tumoru, enukleacija tumora nije prihvatljivo rješenje budući je multicentrično prisutan u žlijezdi te su recidivi izuzetno česti.

### 2.3. Onkocitom (lat. *Oncocytoma*)

Epidemiologija: Ova rijetka benigna neoplazma nalazi se u svega 0,4 - 1% svih tumora žlijezda slinovnica, a najčešće se nalazi u parotidnoj žlijezdi, u osoba starijih od 50 godina (Nikumbh et al. 2012). Rijetko ga se može pronaći i u submandibularnoj žlijezdi i malim žlijezdama. Vršna incidencija zabilježena je u 8. desetljeću života, a samo iznimno se nađe u djece.

Etiologija ovog tumora nije poznata no postoje teorije koje govore da bi uzrok kompenzatornoj hiperplaziji mitohondrija u stanicama moglo biti oštećenje mitohondrija ili manjak jednog ili više mitohondrijskih enzima (Bonikos et al. 1977).

Klinička slika: Onkocitom se najčešće prezentira kao solitarna, asimptomatska, dobro ograničena, bezbolna, čvrsta masa promjera obično od 2-4 cm. Ponekad se može naći više čvorića, a nekad su prisutni i bilateralno.

Slikovne dijagnostičke metode korisne su kako bi utvrdili točne granice tumorskog tkiva, međutim konačnu dijagnozu moguće je postaviti tek nakon biopsije i patohistološkog nalaza.

Patologija: Građen je od velikih stanica epitelnog podrijetla u čijoj citoplazmi nalazimo karakteristično svijetle eozinofilne granule (nakupljeni prekobrojni mitohondriji) i centralno smještenu, piknotičnu jezgru. Tumor je omeđen tankom fibroznom kapsulom.

Liječenje: Kirurško uklanjanje cijele ili dijela zahvaćene žlijezde učinkoviti je terapijski pristup te se recidivi nakon kirurškog zahvata javljaju u 20% slučajeva, obično ako je riječ o multifokalnom tumoru ili neadekvatnoj kirurškoj tehnici. Valja napomenuti kako ovaj benigni tumor ima odličnu prognozu, no opisani su slučajevi onkocitoma iz malih

žlijezda slinovnica koji zbog infiltrativnog rasta njihove kapsule mogu biti klasificirani kao lokalno agresivni tumori (Kanazawa et al. 2000).

## **2.4. Ostali adenomi**

Brojni drugi oblici adenoma često se nazivaju monomorfima jer su obično građeni od nakupina jednoličnih stanica. Klasificiraju se prema tipu stanica koje dominiraju - bazeocelularni adenomi, mioepiteliomi, kanalikularni adenomi, sebacealni adenomi itd. Biološko im je ponašanje dobroćudno, liječe se kirurškom ekscizijom, a prognoza je uglavnom odlična, premda katkad recidiviraju.

## **3. Maligni tumori žlijezda slinovnica**

### **3.1. Mukoepidermoidni karcinom (lat. *Carcinoma mucoepidermoides*)**

Epidemiologija: Mukoepidermoidni karcinom (MEC) je najčešći maligni tumor žlijezda slinovnica u odraslih i u djece. Pokazuje najveću učestalost između 3. i 6. desetljeća života, a nešto češće oboljevaju žene (3:2). Čini otprilike 10% svih tumora slinovnica, a najčešće (45%) se pojavljuje u parotidnoj žlijezdi. Kada se pojavljuje u dječjoj dobi uglavnom pokazuje nizak stupanj malignosti. Zabilježeni su slučajevi pojave mukoepidermoidnog karcinoma na udaljenim i atipičnim mjestima kao što su štitnjača, bronhi, dojka ili akcesorna parotida (Mizukami et al. 1984; Shilo et al 2005; Hastrup i Sehested 1985; Gomes et al. 2008).

U našim velikim statističkim analizama tumora žlijezda slinovnica (Rojnić et al. 1994; Lukšić et al. 2012) mukoepidermoidni je karcinom bio treći odnosno drugi po učestalosti, također najčešće lokaliziran u parotidi.

Klinička slika: MEC se najčešće prezentira bezbolnom, fiksiranom spororastućom masom unutar zahvaćene slinovnice, a može ući u fazu ubrzanog rasta. Intraoralni karcinom nastao od malih slinovnica zbog plavo – crvene boje može makroskopski nalikovati na mukokelu ili vaskularnu promjenu. Ukoliko daje simptome oni (ovisno o lokalizaciji tumora) mogu biti bol, otečenost, disfagija, trizmus ( Eveson i Cawson 1985). Tumor je u odnosu na zdravo tkivo relativno dobro ograničen, ali bez vezivne kapsule, što malignijim oblicima omogućava infiltrativan rast u okolno tkivo.

Iako rastu sporo i bezbolno, svi imaju maligni potencijal, no stopa preživljenja ovisi o stupnju diferenciranosti (Brandwein et al. 2001; Chen et al. 2014).

Patologija: Smatra se da ovaj tumor nastaje od pluripotentnih rezervnih stanica izvodnih kanalića slinovnica zbog čega je tumor građen od tri vrste stanica: prijelazne, epidermoidne i mukozne stanice. Histološka slika može biti vrlo različita, ali karakteristično sadrži varijabilan omjer tri tipa stanica od kojih je tumor građen, a koje mogu formirati cistične, duktolike i solidne nakupine.

Ovisno o histološkoj slici moguće je odrediti očekivano biološko ponašanje karcinoma, stoga je izuzetno bitno stupnjevati svaki dijagnosticirani tumor.

Primjenjuje se više načina određivanja stupnja malignosti mukoepidermoidnog karcinoma, od kojih se najčešće koristi semikvantitativno bodovanje 5 histoloških parametara, čijim se zbrojem svaki tumor svrstava u MEC niskog, srednjeg ili visokog stupnja malignosti, kao što je prikazano u Tablici 3.1. (Goode i El-Naggar 2005).

**Tablica 3.1. Bodovanje histopatoloških obilježja i stupnjevanje MECa.**

Histološke karakteristike	Broj bodova
Cistična komponenta >20%	2
Perineuralna invazija	2
Nekroza	3
≥ 4 mitoze/10 VPVP	3
Anaplazija/Nuklearna atipija	4
Stupanj malignosti/Gradus	0 – 4 niski/ I 5 – 6 srednji/ II ≥ 7 visoki/ III

Sumnja na ovu dijagnozu postavlja se temeljem kliničke slike, a konačna potvrda dobiva se intraoperativnom analizom smrznutih rezova i kasnijom histološkom analizom. Značajnu ulogu imaju slikovne metode poput CT-a i MRI-a jer nam daju detaljne informacije o proširenosti tumora i postojanju mogućih regionalnih ili udaljenih metastaza.

Liječenje: Kirurška ekscizija koja podrazumijeva radikalno odstranjenje zahvaćene slinovnice često mora biti praćena modificiranom ili radikalnom disekcijom vrata zbog proširenosti karcinoma. Iznimno, za tumore niskog stupnja malignosti smještene u površinskom režnju parotide, dovoljna je superficijalna parotidektomija. Ukoliko tumor infiltrira lični živac nužna je njegova resekcija te se, ako je moguće, u istom zahvatu učini i neuroplastika. Kod tumora visokog stupnja malignosti ili nedovoljno radikalno odstranjenih postoperativna radioterapija može upotpuniti liječenje.

Prognoza bolesnika s mukoepidermoidnim karcinomom izrazito ovisi o kliničkom stadiju bolesti, histološkom gradusu tumora i adekvatnosti kirurškog zahvata. Općenito tumori niskog stupnja malignosti imaju vrlo dobru prognozu, za razliku od MEC-a visokog stupnja malignosti kod kojeg se u 50-80% slučajeva razvijaju recidivi ili metastaze (Ellis i Auclair 2008).

U studiji Ozawe i sur. ukupno petogodišnje preživljenje za oboljele od ovog karcinoma iznosilo je 62,3%. Ono doseže čak 85,6 % za bolesnike mlađe od 55 godina. Uzimajući u obzir mjesto nastanka tumora, pacijenti s MEC-om parotidne žlijezde imali su petogodišnje preživljenje od 77,1% dok oni s MEC-om malih žlijezda slinovnica samo 57,1%. U skupini bolesnika s tumorom klasificiranim kao T1, T2, i T3 petogodišnje preživljenje iznosi 96,3 % no za T4 iznosi samo 31,4 %. Prognoza za pacijente s udaljenim metastazama izuzetno je loša (Ozawa et al. 2008).

### **3.2. Adenoid cistični karcinom (lat. *Carcinoma adenoides cysticum*)**

Epidemiologija: Adenoid-cistični karcinom, koji se najčešće pogrešno naziva cilindromom, mora se razlikovati od benignog cilindra kožnih adneksa. U velikim slinovnicama čini 10%, a u malima i do 30% svih epitelnih tumora (El-Naggar i Huvos 2005).

U našim je analizama najčešći maligni tumor slinovnica a gotovo se tri puta češće pojavljuje u malim slinovnicama, prvenstveno nepca.

Klinička slika: Obično se javlja u starijoj životnoj dobi kao sporo rastuća, bezbolna masa, zbog čega često ostaje neotkriven sve dok svojim invazivnim rastom ne zahvati oklone strukture i posebice živčano tkivo (perineuralno širenje). Upravo zbog sklonosti ka širenju duž živaca, često je praćen simptomima kao što su parestezije i motorička disfunkcija regije koju živac inervira. Metastaze u regionalne limfne čvorove su rijetkost. Ovaj tumor daje udaljene hematogene metastaze nerijetko godinama nakon postavljanja dijagnoze.



Patologija: Histološki je građen od duktalnih kubičnih epitelnih stanica koje stvaraju tipičnu kribriformnu (rešetkastu) sliku s različito širokim cistolikim prostorima ispunjenim bazofilnim, PAS-pozitivnim materijalom. Stroma je obično oskudna, fibrozna. Katkad je tumor građen uglavnom od solidnih nakupina i tračaka bazaloidnih stanica, pa ga je teško razlikovati od bazeocelularnog adenoma. Veći udio solidnih nakupina unutar tumorske mase predstavlja maligniji oblik karcinoma, a time i lošiju prognozu za pacijenta (Da Cruz Perez et al. 2006).

Dijagnostički važna karakteristika mu je perineuralna invazija.

Biološko mu je ponašanje obilježeno kasnim hematogenim rasapom u 50% slučajeva, s metastazama u pluća, kosti, jetru i mozak. Tvorbe veće od 3 cm češće daju udaljene metastaze (Jaso i Malhotra 2011).

Liječenje: Budući da je ovaj tumor radiosenzitivan ali nije radiokurabilan, liječenje se sastoji od radikalnog kirurškog odstranjenja zahvaćene žlijezde koje je obično upotpunjeno radioterapijom. Zbog sklonosti perineuralnom širenju, kirurški zahvat podrazumijeva i žrtvovanje zahvaćenih živčanih ogranaka (Ellis i Auclair 2008).

Prognoza je kratkoročno dobra, ali dugoročno općenito loša, pogotovo u slučaju pojave udaljenih metastaza (najčešće u pluća, mozak, kosti). Ukoliko tumor nastaje iz submandibularne žlijezde 3 puta je veći rizik za razvitak metastaza nego ako tumor nastaje u parotidi. Preživljenje nakon pojave metastaza širokog je raspona pa tako neki pacijenti s metastazama žive još dugi niz godina, dok drugi svega nekoliko mjeseci (Ellis i Auclair 2008).

### **3.3. Karcinom acinusnih stanica (acinocelularni karcinom, lat. *Carcinoma acinocellulare*)**

Epidemiologija: Oko 2,5 % svih neoplazmi žlijezda slinovnica čine karcinomi acinusnih stanica, a otprilike 10% svih malignih tumora slinovnica. Javlja se gotovo isključivo u parotidnoj žlijezdi a rijetko u submandibularnim i malim žlijezdama slinovnicama. Češće se nalazi kod žena, a vrhunac incidencije doseže u petom desetljeću života (Spiro et al. 1978). Iako se prvotno, zbog sporog rasta i relativno benigne prirode, u literaturi opisivao kao adenom, česti lokalni recidivi i sposobnost metastaziranja nedvojbeno su ga svrstali u maligne novotvorine.

U našim statističkim analizama nema odstupanja u učestalosti i lokalizaciji acinocelularnog karcinoma u odnosu na podatke iz svjetske literature.

Klinička slika: U kliničkoj slici dominira bezbolna, čvrsta, pomična i dobro ograničena masa u površinskom režnju parotide. Primarni tumori rijetko infiltriraju lični živac, ali kada se govori o recidivima zahvaćanje je znatno češće (Lewis et al. 1991).

Tumor često raste inkapsuliran, međutim ponekad kapsula ne obuhvaća cijeli obujam karcinoma.

Patologija: Građen je uglavnom od seroznih acinusnih i kubičnih duktalnih stanica koje tvore solidnu, cističnu, folikularnu ili papilarno-cističnu masu, a ponekad sadrže i limfoidnu komponentu. Stupanj malignosti, a time i sklonost metastaziranju, ovisi o stupnju diferenciranosti stanica koje ga grade. Metastazira limfogenim putem u regionalne limfne čvorove, a hematogeno (rijeđe) u pluća i kosti.

Liječenje: Kao i kod drugih tumora žlijezda slinovnica, prvenstveno se liječi kirurški. Izvodi se totalna ili superficijalna parotidektomija te ako je potrebno selektivna disekcija

vrata. Ukoliko lični živac nije zahvaćen nastoji ga se očuvati, a ako jest, potrebno ga je ukloniti te u istom aktu napraviti i neuroplastiku. Kirurško liječenje upotpunjava se radioterapijom.

Prognoza za rano otkrivene karcinome u pacijenata kod kojih je primjenjena adekvatna kirurška i radioterapija je vrlo dobra, no to ne znači i izlječenje budući se recidiv ili metastaze mogu pojaviti godinama nakon uklanjanja primarnog tumora. Petogodišnje preživljenje iznosi oko 90% (Lewis et al. 1991).

#### **3.4. Maligni pleomorfni adenom (Tumor mixtus malignus, lat. *Carcinoma ex adenoma pleomorphe*)**

Epidemiologija: Karcinom u pleomorfnom adenomu predstavlja oko 3,5% svih a 12% malignih tumora žlijezda slinovnica, odnosno 6,5% svih pleomorfnih adenoma (Barnes et al. 2005). U našem zadnjem istraživanju (Lukšić et al. 2012) čini 4,2% novotvorina žlijezda slinovnica, 12% svih malignih tumora slinovnica i 13,5% malignih tumora parotidne žlijezde, što mu je ujedno i najčešće sijelo.

Klinička slika: Karcinom u pleomorfnom adenomu nastaje nakupljanjem genetskih nestabilnosti u velikim, dugo rastućim, prethodno netretiranim tumorima, koji odjednom počnu naglo rasti. Opisuje se kao karcinom koji se razvija unutar epitelne ili mioepitelne komponente primarnog pleomorfnog adenoma ili njegovog recidiva.

Prema zadnjoj klasifikaciji Svjetske zdravstvene organizacije (Barnes et al. 2005) maligni pleomorfni adenom i metastazirajući pleomorfni adenom izdvojeni su kao zasebni entiteti jer maligni pleomorfni adenom ne nastaje malignom alteracijom benigne

inačice, a metastazirajući pleomorfni adenom ima histološki potpuno benignu sliku ali se klinički ponaša maligno (Ellis i Auclair 2008).

Patologija: Histološki se u karcinomu iz pleomorfnog adenoma mogu naći različiti tipovi karcinoma s mjestimičnim ostacima prvobitnog benignog tumora. U tzv. pravom malignom mikstusu nalaze se elementi različitih tipova karcinoma a ponekad i sarkoma, pa se tada naziva i karcinosarkom. Prognoza invazivnog karcinoma iz pleomorfnog adenoma (kod kojega postoji proboj kapsule) i karcinosarkoma je loša s petogodišnjim preživljenjem manjim od 25%.

### **3.5. Polimorfni adenokarcinom niskog stupnja malignosti (Polymorphous low grade adenocarcinoma, PLGA)**

Epidemiologija: PLGA je maligni tumor kojeg nalazimo gotovo isključivo u malim žlijezdama slinovnicama nepca, ali može ga se naći i u gornjoj usnici, bukalnoj sluznici, tkivu jezika itd. Novija istraživanja sve češće opisuju ovaj tumor na lokacijama izvan usne šupljine kao što su dojka (Asioli et al. 2006), paranazalni sinusi (Charous et al. 2005), pluća (Lee et al. 2004). Kao i većina drugih tumora slinovnica, češće se javlja u žena, a vrhunac incidencije doseže u 6. i 7. desetljeću života. Drugi je po učestalosti maligni tumor malih žlijezda slinovnica, a predstavlja 26% svih karcinoma slinovnica (Barnes et al. 2005).

Klinička slika: Karakterizirana je bezbolnom, spororastućom masom bez vezvine kapsule. Unatoč infiltrativnom rastu i sklonosti perineuralnom širenju, ovaj tumor rijetko daje lokalne i udaljene metastaze.

Patologija: Pretpostavlja se kako tumor nastaje iz duktalnih stanica. Histološka slika ovog tumora vrlo je složena i pokazuje cijeli niz obrazaca rasta zbog čega vrlo lako dolazi do postavljanja krivih dijagnoza. Papilarno-cistična varijanta prepoznata je kao klinički najagresivniji oblik.

Liječenje: Kao i kod drugih tumora žlijezda slinovnica terapija je kirurška. Tumor se odstranjuje u cijelosti sa širokim rubovima. Ponekad je potrebno napraviti i selektivnu disekciju vrata. Prognoza je dobra jer ovi tumori rijetko recidiviraju i metastaziraju.

### **3.6. Karcinom izvodnih kanalića slinovnice (salivary duct carcinoma, SDC)**

Epidemiologija: Oko 3% svih malignih tumora žlijezda slinovnica dijagnosticirani su kao karcinomi izvodnih kanalića. Rijedak je tumor, ali svojom izrazito agresivnom kliničkom slikom privlači pozornost. Češće se javlja u muškaraca starije životne dobi (Brandwein-Gensler et al. 2005).

Klinička slika: Često se prezentira kao brzo progresivna masa koja uzrokuje bol, može zahvatiti lični živac zbog čega dolazi do pareze mišića koje inervira te često daje lokalne i udaljene metastaze.

Patologija: Histološki, ovaj karcinom izrazito podsjeća na duktalni karcinom dojke. Građen je od krupnih kubičnih stanica eozinofilne citoplazme, pleomorfnih jezgara s mnogo mitozama. Slabo je ograničen, a na presjeku može biti solidne ili cistične građe. Unutar tumora često se nalaze područja nekroze i kalcifikati.

Liječenje: Kirurški zahvat obuhvaća odstranjenje zahvaćene žlijezde što se upotpunjava disekcijom vrata te radio- i kemoterapijom.

Agresivno širenje ovog karcinoma očituje se najlošijim preživljenjem među tumorima slinovnica. Oko 50% bolesnika umire unutar 5 godina od postavljanja dijagnoze.

#### 4. ZAHVALE

Zahvaljujem mentorici prof.dr.sc. Spomenki Manojlović na stručnoj pomoći i savjetima tijekom izrade diplomskog rada. Zbog svoje ljubavi prema medicini i predanosti znanstvenom radu uvijek je bila spremna izaći u susret i pomoći mi u preskakanju mnogih prepreka na koje sam naišao pišući ovaj rad.

Zahvaljujem svojoj obitelji koja je uvijek bila čvrst oslonac i potpora u ključnim trenucima života, kompas koji mladi ljudi često kroz život izgube.

Zahvaljujem i prijateljima koji su me s jedne strane gurali naprijed i svojim primjerom motivirali za obavljanje studentskih obaveza, a s druge strane su bili izvor nezaboravnih uspomena na sretne i bezbrižne trenutke koji su sasvim sigurno najvažnija karika uspješnog studiranja.

## 5. LITERATURA

- Asioli S, Marucci G, Ficarra G, Stephens M, Foschini MP, Ellis IO, Eusebi V (2006) Polymorphous adenocarcinoma of the breast. Report of three cases. *Virchows Arch* 448: 29-34.
- Auclair PL, Ellis GL, Gnepp DR, Wenig BM, Janney CG (1991) Salivary gland neoplasms: general considerations. In: Ellis GL, Auclair PL, Gnepp DR (eds), *Surgical pathology of the salivary glands*. Philadelphia: W. B. Saunders Co, 135-61.
- Barnes L, Eveson JW, Reichart P, Sidransky D (eds) (2005), World Health Organization classification of tumours. Pathology and genetics of head and neck tumours. Lyon: IARC Press.
- Bell D, El-Naggar AK (2013) Molecular heterogeneity in mucoepidermoid carcinoma: conceptual and practical implications. *Head Neck Pathol* 7: 23-7.
- Bentz BG, Hughes CA, Lüdemann JP, Maddalozzo (2000) Masses of the salivary gland region in children. *J. Arch Otolaryngol Head Neck Surg* 126:1435-9.
- Bonikos DS, Bensch KG, Watt T, Northway WH Jr (1977) Pulmonary oncocytes in prolonged hyperoxia. *Exp Mol Pathol* 26: 92-102.
- Brandwein MS, Ivanov K, Wallace DI, Hille JJ, Wang B, Fahmy A, Bodian C, Urken ML, Gnepp DR, Huvos A, Lumerman H, Mills SE (2001) Mucoepidermoid carcinoma: a clinicopathologic study of 80 patients with special reference to histological grading. *Am J Surg Pathol* 25:835–845.
- Brandwein-Gensler MS, Skalova A, Nagao T (2005) Salivary duct carcinoma. In: Barnes L, Eveson JW, Reichart P (eds). *World Health Organization Classification of*



Tumours. Pathology and Genetics of Head and Neck Tumours. Lyon: IARC Press,236-7.

Charous DD, Cunnane MF, Rosen MR, Keane WM (2005) Recurrent polymorphous low-grade adenocarcinoma manifesting as a sinonasal mass: a case report. Ear Nose Throat J 84: 354, 356-7.

Chen MM, Roman SA, Sosa JA, Judson BL (2014) Histologic grade as prognostic indicator for mucoepidermoid carcinoma: a population-level analysis of 2400 patients. Head Neck 36:158-63.

Cheuk W, Chan JK (2007) Advances in salivary gland pathology. Histopathology 51:1–20.

Chulam TC, Noronha Francisco AL, Goncalves Filho J, Pinto Alves CA, Kowalski LP (2013) Warthin's tumour of the parotid gland: our experience. Acta Otorhinolaryngol Ital 33: 393-7.

Da Cruz Perez DE, de Abreu Alves F, Nobuko Nishimoto I, de Almeida OP, Kowalski LP (2006) Prognostic factors in head and neck adenoid cystic carcinoma. Oral Oncol 42: 139-46.

Ellis GL, Auclair PL (2008) AFIP Atlas of tumor pathology. Tumors of the salivary glands. Washington (DC): American Registry of Pathology & Armed Forces Institute of Pathology.

El-Naggar AK, Huvos AG (2005): Adenoid cystic carcinoma. In: Barnes L, Eveson JW, Reichart P, (eds). World Health Organization Classification of Tumours: Pathology and Genetics of Head and Neck Tumours. Lyon: IARC Press: 221-2.

Eveson JW, Auclair P, Gnepp DR, El-Naggar AK (2005) Tumours of the salivary gland: introduction. In: Barnes L, Eveson JW, Reichart P, (eds). World Health

Organization Classification of Tumours: Pathology and Genetics of Head and Neck Tumours. Lyon: IARC Press: 212–5.

Eveson JW, Cawson RA (1985) Salivary gland tumours. A review of 2410 cases with particular reference to histological types, site, age and sex distribution. *J Pathol* 146: 51-8.

Eveson JW, Kusafuka K, Stenman G, Nagao T (2005) Pleomorphic adenoma. In: Barnes L, Eveson JW, Reichart P (eds). World Health Organization Classification of Tumours: Pathology and Genetics of Head and Neck Tumours. Lyon: IARC Press: 254–8.

Gomes M, Pepe G, Bomanji J, Al-Salihi O, Du Y, Gacinovic S, Ell P (2008) High-grade mucoepidermoid carcinoma of the accessory parotid gland with distant metastases identified by 18F-FDG PET-CT. *Pediatr. Blood Cancer* 50: 395–7.

Goode RK, El-Naggar AK (2005) Mucoepidermoid Carcinoma. In: Barnes L, Eveson JW, Reichart P (eds). World Health Organization Classification of Tumours. Pathology and Genetics of Head and Neck Tumours. Lyon: IARC Press, 219–20.

Hastrup N and Sehested M (1985) High-grade mucoepidermoid carcinoma of the breast. *Histopathology* 9: 887–92. doi: 10.1111/j.1365-2559.1985.tb02873.x.

Jaso J, Malhotra R (2011) Adenoid Cystic Carcinoma. *Archives of Pathology & Laboratory Medicine* 135: 511-5.

Kanazawa H, Furuya T, Murano A, Yamaki M (2000) Oncocytoma of an intraoral minor salivary gland: Report of a case and review of literature. *J Oral Maxillofac Surg* 58: 894–7.

Kotwall CA (1992) Smoking as an etiologic factor in the development of Warthin's tumor of the parotid gland. *Am J Surg* 164: 646–7.

- Lee VK, McCaughan BC, Scolyer RA (2004) Polymorphous low-grade adenocarcinoma in the lung: a case report. *Int J Surg Pathol* 12: 287–92.
- Lee SC, Johnson JT (2015) Salivary Gland Neoplasms. Medscape. <http://emedicine.medscape.com/article/852373-overview>. Accessed 20 May 2015.
- Leivo I (2006) Insights into a complex group of neoplastic disease: advances in histopathologic classification and molecular pathology of salivary gland cancer. *Acta Oncol* 45: 662–8.
- Lewis JE, Olsen KD, Weiland LH (1991) Acinic cell carcinoma. Clinicopathologic review. *Cancer* 67: 172-9.
- Lukšić I, Virag M, Manojlović S, Macan D (2012) Salivary gland tumours: 25 years of experience from a single institution in Croatia. *J Craniomaxillofac Surg* 40: 75-81.
- Manojlović S, Seiwert S (2014) Tumori žlijezda slinovnica, U: Damjanov I, Seiwert S, Jukić S, Nola M(ur.). *Patologija* 4. izdanje; Zagreb, Medicinska naklada, str 372-4.
- Mizukami Y, Matsubara F, Hashimoto T, Haratake J, Terahata S, Noguchi M, Hirose K (1984) Primary mucoepidermoid carcinoma in the thyroid gland: A case report including an ultrastructural and biochemical study. *Cancer* 53: 1741-5.
- Nagler RM, Laufer D (1997) Tumors of the major and minor salivary glands: review of 25 years of experience. *Anticancer Res* 17: 701-7.
- Nikumbh DB, Nikumbh RD, Sushama R, Desai SR, Kshirsagar AY, Badwe AS (2012) Oncocytoma of the parotid gland: Cytohistopathological diagnosis with brief review of the literature. *Int J Health Sci Res* 114: 114–8.

- Ozawa H, Tomita T, Sakamoto K, Tagawa T, Fujii R, Kanzaki S, Ogawa K, Kameyama K, Fujii M (2008) Mucoepidermoid carcinoma of the head and neck: clinical analysis of 43 patients. *Jpn J Clin Oncol* 38: 414-8.
- Rojnić N, Raffanelli D, Rudan I, Manojlović S (1994) Tumors of the salivary glands in Croatia - a retrospective study. *Libri oncol* 23: 45-54.
- Shilo K, Foss RD, Franks TJ, DePeralta-Venturina M, Travis WD (2005) Pulmonary Mucoepidermoid Carcinoma With Prominent Tumor-Associated Lymphoid Proliferation. *American Journal of Surgical Pathology* 29: 407-11.
- Shing Howe To V, Yu Wai Chan J, Tsang RKY, Wei WI (2012) Review of Salivary Gland Neoplasms. *ISRN Otolaryngol* doi: 10.5402/2012/872982.
- Smith DJ, Taubman MA, King WF (1987) Immunological features of minor salivary gland saliva. *J Clin Immunol* 7: 449-55.
- Speight PM, Barrett AW (2002) Salivary gland tumours. *Oral Dis* 8: 229-40.
- Spiro RH, Huvos AG, Strong EW (1978) Acinic cell carcinoma of salivary origin. A clinicopathologic study of 67 cases. *Cancer* 41:924-35.
- Straif K, Weiland SK, Bungers M, Holthenrich D, Keil U (1999) Exposure to nitrosamines and mortality from salivary gland cancer among rubber workers. *Epidemiology* 10:786-7.
- Yoo GH, Eisele DW, Askin FB, Driben JS, Johns ME (1994) Warthin's tumor: a 40-year experience at The Johns Hopkins Hospital. *Laryngoscope* 104:799–803.

## 6. ŽIVOTOPIS

Rođen sam 12.11.1990. u Zagrebu. Pohađao sam Osnovnu školu Zapruđe i I. gimnaziju u Zagrebu. Nakon položene mature, 2009. godine upisao sam Medicinski fakultet Sveučilišta u Zagrebu. Bio sam demonstrator ak.god. 2011./2012. na Katedri za fiziologiju i imunologiju. U suradnji s fakultetskim kolegama na Kliničkom zavodu za patologiju KB Dubrava sudjelovao sam u prikazu slučaja: Manojlović L, Marić I, Mihelčić V, Šenjug P, Müller D. Collision tumor versus variant of basal cell carcinoma. III Pannonian Congress of Pathology, Bled, Slovenija 2014. Book of Abstracts.