

Principi osteosinteze

Labrović, Gordana

Master's thesis / Diplomski rad

2015

Degree Grantor / Ustanova koja je dodijelila akademski / stručni stupanj: **University of Zagreb, School of Medicine / Sveučilište u Zagrebu, Medicinski fakultet**

Permanent link / Trajna poveznica: <https://um.nsk.hr/um:nbn:hr:105:467205>

Rights / Prava: [In copyright](#)/[Zaštićeno autorskim pravom.](#)

Download date / Datum preuzimanja: **2024-10-16**



Repository / Repozitorij:

[Dr Med - University of Zagreb School of Medicine Digital Repository](#)



**SVEUČILIŠTE U ZAGREBU
MEDICINSKI FAKULTET**

Gordana Labrović

Principi osteosinteze

DIPLOMSKI RAD



Zagreb, 2015.

**SVEUČILIŠTE U ZAGREBU
MEDICINSKI FAKULTET**

Gordana Labrović

Principi osteosinteze

DIPLOMSKI RAD

Zagreb, 2015.

Ovaj diplomski rad izrađen je na Katedri za ortopediju Medicinskog fakulteta Sveučilišta u Zagrebu pod vodstvom prof. dr. sc. Domagoja Delimara, dr. med. i predan je na ocjenu u akademskoj godini 2014./2015.

POPIS I OBJAŠNENJE KRATICA KORIŠTENIH U RADU

AO – Udruga za osteosintezu (njem. Arbeitsgemeinschaft für Osteosynthesefragen)

BUF – biološka unutarnja fiksacija

DAD – eng. distal aiming device

DCP – eng. dynamic compression plate

EHN – posebni anterogradno retrogradni humeralni čavao

ETNS – posebni tibijalni system za uvođenje čavla

LCP – eng. locking compression plate

LCP-DCP – eng. limited contact dynamic compression plate

LISS – eng. less invasive stabilization system

MIO - minimalno invazivna osteosinteza

MIPO - minimalno invazivna osteosinteza pločama

ORIF - eng. open reduction internal fixation

PC-FIX – eng. point contact fixation

PFN – proksimalni femoralni čavao

PFNA – proksimalni femoralni čavao sa dvostrukom spiralnom oštricom za vrat ili glavu i antirotacijskim vijcima

PHN – proksimalni humeralni čavao

R/AFN – retrogradno anterogradni femoralni čavao

TEN – titanijski elastični čavao

UFN – neborani femoralni čavao

UHN – neborani humeralni čavao

UTN – neborani tibijalni čavao

SADRŽAJ

1. SAŽETAK.....	VII
2. SUMMARY.....	VIII
3. UVOD.....	1
3.1. AO - grupa	1
3.2. AO PRINCIPI	2
4. PODJELA KOŠTANIH PRIJELOMA	3
5. KLINIČKI ZNAKOVI PRIJELOMA	5
6. NORMALNO KOŠTANO CIJELJENJE	6
6.1. Primarno koštano cijeljenje	6
6.2. Sekundarno koštano cijeljenje	7
7. VRSTE LIJEČENJA PRIJELOMA	8
7.1. Vrste liječenja prijeloma	8
7.2. Izbor metode liječenja	8
8. KONZERVATIVNO LIJEČENJE PRIJELOMA	9
8.1. REPOZICIJA.....	9
8.2. RETENCIJA.....	10
8.3. REHABILITACIJA	10
9. KIRURŠKO LIJEČENJE PRIJELOMA	11
10. OSTEOSINTEZA.....	12
10.1. Princip interfragmentarne kompresije	13
10.2. Princip navođenja	13
11. IMPLANTANTI ZA OSTEOSINTEZU	14
11.1. Vijci	14
11.2. Pločice	17

11.3. Intramedularni čavao.....	23
11.4. Vanjski fiksator.....	28
11.5. Unutarnji fiksator	32
12. MINIMALNO INVAZIVNA OSTEOSINTEZA	34
13. ZAKLJUČAK	38
14. ZAHVALE	39
15. LITERATURA.....	40
16. ŽIVOTOPIS	44

1. SAŽETAK

Naslov rada: Principi osteosinteze

Autor: Gordana Labrović

Godine 1958. skupina švicarskih ortopeda je osnovala radnu skupinu za proučavanje pitanja osteosinteze (Arbeitsgemeinschaft für Osteosynthesefragen, odakle i potječe kratica AO). Ta je radna skupina na temelju tadašnjih iskustava i spoznaja o operativnom liječenju prijeloma i u skladu sa tadašnjim tehnološkim mogućnostima postavila principe operativnog liječenja prijeloma. Danas se AO grupa razvila u svjetski značajno znanstveno kirurško udruženje koje nastoji ponuditi algoritme u liječenju i zbrinjavanju koštanih prijeloma s naglaskom na što bržu rehabilitaciju i povratak funkcije.

Osteosinteza je kirurški zahvat kojim se spajaju i učvršćuju fragmenti kosti nakon prijeloma ili nakon osteotomije. Dva osnovna principa osteosinteze su princip interfragmentarne kompresije te princip navođenja.

Pri kirurškom zbrinjavanju koštanog prijeloma postoje kriteriji koji se moraju zadovoljiti kako bi se omogućilo normalno cijeljenje kosti i brz oporavak funkcije ozlijeđenog uda a to su sljedeći: anatomska repozicija i fiksacija ulomaka u svrhu postizanja normalnih anatomske odnosa, očuvanje krvne opskrbe mekog tkiva i kosti korištenjem nježnijih tehnika i pažljivijim rukovanjem te rana i sigurna mobilizacija i rehabilitacija.

Osteosinteza se može obaviti vijcima, čavlima, žicama, vanjskim fiksatorom i unutarnjim fiksatorom. Kao rezultat stalne težnje traumatologa da tijekom operacijskog liječenja prijeloma učine što manje dodatnog oštećenja tkiva na mjestu samog prijeloma razvila se i tehnika minimalno invazivne osteosinteze.

Ključne riječi: AO-grupa, osteosinteza, vijci, čavli, vanjski fiksator, unutarnji fiksator, minimalno invazivna osteosinteza.

2. SUMMARY

Title: Principles of osteosynthesis

Author: Gordana Labrović

In year 1958. a group of Swiss orthopedic surgeons formed a working group for research of questions of osteosynthesis (Arbeitsgemeinschaft für Osteosynthesefragen, which stands for AO). That working group used present experiences and knowledges in operative treatment of bone fractures in accordance with current technological possibilities to establish the principles of operative treatment of fractures. Today AO group is a globally significant scientific-surgical organization which offers current algorithms in treatment of bone fractures with focus on fastest possible rehabilitation and functional recovery.

Osteosynthesis is a surgical procedure of connection and fixation of bone fragments after a traumatic fracture or osteotomy. Two basic principles of osteosynthesis are interfragmentary compression and guidance principle.

There are criteria that have to be satisfied in surgical treatment of bone fractures in order to allow normal bone healing and fast functional recovery of injured limb. Those criteria are: anatomic reposition and fixation of bone fragments to ensure normal anatomic relations, conservation of soft tissue blood supply by using gentler techniques and careful handling, and early and safe mobilization and rehabilitation.

Osteosynthesis can be performed with screws, nails, wires, external and internal fixating devices. As a result of continuous effort of surgeons for less additional tissue trauma during procedures it led to development of minimally invasive osteosynthesis technique.

Keywords: AO group, osteosynthesis, screws, nails, external fixation, internal fixation, minimally invasive osteosynthesis

3. UVOD

3.1. AO - grupa

1958. godine, pet švicarskih kirurga (**Müller, Schneider, Bandi, Willenegger, Allgöwer**) osniva AO grupu („Arbeitsgemeinschaft für Osteosynthesefragen“ njem. Udruga za osteosintezu).

AO grupa je osnovana s namjerom da promiče interes i znanje u zbrinjavanju pacijenata s ozljedama skeleta i posljedičnim tegobama.

Osnutkom AO grupe počinje napredak unutarnje osteosinteze pločicama koji se temeljio na histološkim, biomehaničkim spoznajama te tadašnjim tehnološkim dostignućima.

Danas se AO grupa razvila u svjetski značajno znanstveno-kirurško udruženje koje nastoji ponuditi algoritme u liječenju i zbrinjavanju pacijenata s naglaskom na što bržu rehabilitaciju i povratak funkcije.



Slika 01. AO osnivači: Hans Willenegger, Robert Schneider, Maurice Müller, Peter von Rechenberg, Martin Allgöwer, Walter Bandi (preuzeto iz AO priručnika)

3.2. AO PRINCIPI

- anatomska repozicija i fiksacija ulomaka u svrhu postizanja normalnih anatomskih odnosa
- način stabilizacije ulomaka treba prilagoditi vrsti ozljede i prijelomu
- fiksacija prijeloma omogućava apsolutnu ili relativnu stabilnost prijeloma
- očuvanje krvne opskrbe mekog tkiva i kosti korištenjem nježnijih tehnika i pažljivijim rukovanjem
- rana i sigurna mobilizacija i rehabilitacija ozlijeđenog dijela tijela i pacijenta kao cjeline

4. PODJELA KOŠTANIH PRIJELOMA

Prijelom je udružena ozljeda mekih tkiva i prekid kontinuiteta kosti koji nastaje djelovanjem vanjske sile koja je dovoljno jaka da nadjača fiziološku razinu elastičnost kosti.(1)

1) S obzirom na proširenost lomne linije po opsegu kosti lomove dijelimo na:

A) **nepotpune lomove** gdje je samo dio cirkumferencije kosti zahvaćen lomom.

B) **potpune lomove** koji zahvaćaju cijelu cirkumferenciju kosti.

2) Prema međusobnom položaju lomnih ulomaka na:

A) **impaktirane lomove** - gdje su lomni ulomci utisnuti jedan u drugi.

B) **lomove s dislokacijom** - gdje postoji pomak među lomnim ulomcima.

Razlikujemo nekoliko vrsta dislokacija među lomnim ulomcima:

A) pomak u stranu - nema promjene u dužini kosti ali postoji pomak u stranu među lomnim ulomcima

B) pomak prema uzdužnoj osovini – među glavnim lomnim ulomcima postoji određeni kut

C) pomak okretanja oko uzdužne osovine

D) pomak prema dužini - postoji promjena u dužini kosti a može biti sa produljenjem ili sa skraćanjem

3) Prema odnosu prijeloma i mekog tkiva razlikujemo:

A) Otvoreni prijelom je ozljeda kod koje je prekinut tijek kože ili sluznice iznad kosti zbog pomicanja ulomaka kosti.

B) Zatvoreni prijelom je onaj kod kojeg je cjelovitost kože očuvana.

4) Prema anatomske visini loma kosti:

A) lomovi u blizini zgloba, proksimalni i distalni dio kosti

B) lomovi dijafize

Lomovi se s obzirom na blizinu zgloba dijele na

A- ekstraartikularne lomove (avulzijske, jednostavne metafizarne, multifragmentarne metafizarne lomove)

B- djelomično artikularne lomove (jednostavan – kosi, impresijski lom, kombinacija jednostavnoga loma i impresije ulomaka)

C- kompletno artikularne lomove (jednostavne artikularne i jednostavne metafizarne, jednostavne artikularne i multifragmentalne metafizarne, multifragmentalne artikularne i multifragmentalne metafizarne)

Lomove dijafize s obzirom na položaj frakturne pukotine i broj ulomaka, dijelimo na:

A) jednostavne lomove: kose, poprečne, uzdužne, spiralne

B) kominucijske lomove, sa slobodnim koštanim trokutastim ulomkom

C) kompleksne ili multifragmentarne lomove, s većim brojem slobodnih ulomaka.

5. KLINIČKI ZNAKOVI PRIJELOMA

SIGURNI ZNAKOVI	NESIGURNI ZNAKOVI
<ul style="list-style-type: none">• patološka pokretljivost, fizički pregled je praćen jakim bolovima.• fenomen krepitacija koštanih fregmenata• deformacija uzdužne osovine uda na mjestu prijeloma.	<ul style="list-style-type: none">• oteklina (edem)• bolnost na pritisak• bol pri pokretanju oštećenog dijela tijela• promjene boje kože, kao posljedica krvarenja.• grč mišića

DIJAGNOZU PRIJELOMA POSTAVLJAMO NA

Klinička slika i pregled bolesnika
RTG obrada bolesnika
RTG slike pod određenim kutom, RTG acetabuluma.
Komparacijska RTG snimka zdrave strane
Kompjuterizirana tomografija
3D rekonstrukcija
Magnetska rezonancija

Na temelju pravilno uzete anamneze, kliničkog pregleda bolesnika te analize RTG slike loma dobivamo podatke o mehanizmu ozljede, intenzitetu sile, tipu loma ovisno o intenzitetu sile, stupnju ozljede mekoga tkiva, mišića, žila i živaca, dobi, komorbiditetu te općem stanju bolesnika. Klasifikacija loma omogućuje izbor optimalne metode operacijskoga liječenja, ocjenu rezultata liječenja te mogućnost predviđanja trajanja liječenja pojedinih tipova loma.

6. NORMALNO KOŠTANO CIJELJENJE

Koštano cijeljenje je spor proces koji ovisi o čitavom nizu faktora. Da bi ono teklo normalno potrebno je između ostalog zadovoljiti dva osnovna uvjeta: anatomske repoziciju i mirovanje ulomka. Anatomska repozicija ulomka je važna ne samo zbog toga da bi koštani ulomci zarasli u svojem prvobitnom ili korigiranom položaju, već i zato da bi se lakše postiglo potrebno mirovanje ulomaka. Koštani se ulomci nakon repozicije nalaze u ekstremno nestabilnom stanju zbog djelovanja mišića i tjelesne težine tako da je osiguranje mirovanja tih ulomaka često veoma otežano.

Ovisno o stupnju mirovanja koštanih ulomaka, kost će cijeliti primarno ili sekundarno ili neće uopće zarasti.(1)

6.1. Primarno koštano cijeljenje

Primarno koštano cijeljenje je moguće samo u uvjetima apsolutnog mirovanja ulomaka. Ovisno o tome jesu li koštani ulomci u kontaktu ili među njima postoji pukotina primarno koštano cijeljenje može biti kontaktno ili površinsko.(2)

Kontaktno primarno koštano cijeljenje sastoji se od izravnog uraščivanja osteona iz jednog koštanog ulomka u drugi. Osteon nastaje uzajamnim djelovanjem osteoblasta i osteoklasta i uvjet je za normalno koštano cijeljenje. Osteoklasti koji se nalaze na vrhu osteona otapaju koštano tkivo i stvaraju kanal u koji uraščuje krvna kapilara. Iz pratećeg pluripotentnog vezivnog tkiva diferenciraju se osteoblasti koji proizvode osteoid. U tako nastali osteoid se ulažu mineralne soli i tako se stvara lamelarna kost. Takvo se koštano cijeljenje naziva Haversovom pregradnjom a ona se sastoji od istodobnog spajanja i pregradnje kosti.(3)

Pukotinsko primarno koštano cijeljenje je također moguće samo u uvjetima apsolutnog mirovanja koštanih ulomaka. U tom slučaju pukotina se ispunjava koštanim tkivom a zatim pregrađuje po principu Haversove pregradnje. Naravno, proces koštanog cijeljenja je duži što je veća pukotina među koštanim ulomcima.(3)

Primarno koštano cijeljenje karakterizira odsutnost stvaranja kalusa i primarna osifikacija bez intermedijarnog stvaranja veziva i hrskavice.

6.2. Sekundarno koštano cijeljenje

Sekundarno koštano cijeljenje je prirodni način cijeljenja kosti. Osnovna značajka ovakvog cijeljenja je da koštani ulomci nisu u stanju mirovanja, već su međusobno pomični. Ako je nestabilnost minimalna, kost će na nestabilnost reagirati pojačanim stvaranjem kalusa a to je sekundarno cijeljenje kosti. Ako je nestabilnost veća i ako je ona prešla određene biološke granice, kost će na takvo stanje reagirati resorpcijom krajeva koštanih ulomaka, što će prvobitnu nestabilnost još više povećati. Ako takvo stanje potraje duže, izgledi za koštano cijeljenje su minimalni i takav prijelom ili osteotomija prelazi u pseudoartrozu. Prema tome, sekundarno koštano cijeljenje je proces sanacije kosti koji traje duže od primarnog koštanog cijeljenja. Stvaranje kalusa je prirodan mehanizam imobilizacije koštanih ulomaka bez kojeg ne može doći do Haversove pregradnje kosti. Drugim riječima: ono mirovanje ulomaka koje ortopedi privremeno postižu kirurškim zahvatom i osteosintezom, npr. pločom, prirodno se postiže kalusom.(2)

Zbog čega se ipak u mnogih bolesnika odlučujemo za kirurško liječenje i osteosintezu kada već u prirodi postoje određeni mehanizmi koji mogu dovesti do koštanog cijeljenja?

Prije svega zbog toga što se kod znatnog broja bolesnika ne može postići prvi i osnovni uvjet za normalno koštano cijeljenje: anatomska repozicija ulomka. Drugi osnovni uvjet za normalno koštano cijeljenje je mirovanje ulomka a ono se često ne može postići drugačije nego operativno i osteosintezom, jer bi dugotrajno mirovanje u sadrenu zavoj, koje kod nekih dijafizarnih prijeloma može trajati i nekoliko mjeseci, uzrokovalo teška oštećenja susjednih struktura što nazivamo frakturna bolest. U takvim slučajevima kirurško liječenje ima velikih prednosti jer omogućava neposrednu postoperacijsku rehabilitaciju i aktivni pokret što povoljno djeluje na cirkulaciju i naravno na reparatorne procese na mjestu ozljede a isključuje i pojavu frakturane bolesti.

7. VRSTE LIJEČENJA PRIJELOMA

7.1. Vrste liječenja prijeloma

Postoje dvije vrste liječenja prijeloma:

- 1) **konzervativno liječenje**, liječenje bez operacije
- 2) **operacijsko liječenje** prijeloma

Uz ta dva osnovna načina liječenja kao zasebnu skupinu možemo izdvojiti i **liječenje trajnom ekstenzijom**, koja se po svojim obilježjima kao metoda liječenja nalazi u sredini (granici) između konzervativnog i operacijskog liječenja.(4)

7.2. Izbor metode liječenja

Izbor metode liječenja ovisi o:

1) Stanju bolesnika

- a) opće stanje, tlak, puls, prijašnje bolesti, neurološki status, sadašnje bolesti, maligne bolesti,
- b) lokalno stanje, edemi, varikoziteti, prisutnost perifernog pulsa, cirkulatorna insuficijencija,
- c) dob bolesnika

2) Tipu loma: Rabimo klasifikaciju lomova prema AO grupi ovisno o stanju kože, položaju lomne linije, ozljedi krvnih žila i živaca, te ozljedi mišića i tetiva. Važna je etiologija ozljede, te količina kinetičke energije koja je uzrokovala lom.

3) Tehničke mogućnosti bitne za postavljanje indikacije o metodi liječenja su:

- a) opremljenost bolnice
- b) edukacija operatera

8. KONZERVATIVNO LIJEČENJE PRIJELOMA

Konzervativno liječenje se temelji na tri principa koja je postavio Bohler a koja se skraćeno označavaju kao “3R”.(1)

- Repozicija
- Retencija (imobilizacija)
- Rehabilitacija (vježbe bolesnika)

U užem smislu pod konzervativnim to jest ne-operativnim liječenjem prijeloma podrazumijevamo repoziciju prijeloma kosti ili iščašenih zglobova.

8.1. REPOZICIJA

Repozicija je zahvat kojim se namještaju prelomljeni dijelovi kosti ili iščašenih zglobova. Dije se na zatvorene i otvorene.(5)

Otvorene repozicije se još nazivaju i kirurške i one ne spadaju u konzervativni način liječenja prijeloma jer kod njih se operativno pristupa do mjesta prijeloma i zatim se obavlja namještanje prelomljenih ulomaka.(5)

Kod zatvorene ili konzervativne repozicije, prelomljeni dijelovi kosti se stavljaju u položaj svoje normalne osi, a pritiskom ruku sa strane se daje normalan oblik prelomljenom dijelu ekstremiteta. Nakon toga, ekstenzijom i kontraekstenzijom, a po potrebi i pritiskom sa strane, prelomljeni dijelovi kosti se dovode u normalan položaj. Ekstenzija se izvodi rukama ili aparatima za ekstenziju. Danas postoje posebno izrađeni ortopedski stolovi za izvođenje konzervativne repozicije uz razne naprave za izvođenje ekstenzije.(5)

8.2. RETENCIJA

Imobilizacija je dugotrajna retencija prelomljenih ulomaka u reponiranom položaju.

Imobilizacija mora biti (5)

POTPUNA (ne smije se reducirati gipsani povoj čim kalus postane RTG vidljiv)

DOVOLJNO DUGA (traje sve dok se ne postigne klinička i RTG vidljiva konsolidacija ulomaka)

NEPREKIDNA (i najmanje pomicanje može dovesti do ozljede novostvorenog tkiva između prelomljenih ulomaka)

ADEKVATNA (mora onemogućiti i najmanje pomicanje ulomaka u bilo kojem pravcu)

Razlikujemo četiri vrste imobilizacije:

- A) imobilizacija gipsanim povojem
- B) imobilizacija trajnom ekstenzijom
- C) imobilizacija vanjskim fiksatorom
- D) funkcijska imobilizacija i liječenje ranim gibanjem ekstremiteta

8.3. REHABILITACIJA

Rehabilitacija bolesnika se sastoji u vršenju aktivnih vježbi, pasivnih vježbi, izometričkih vježbi, koordinacijske vježbe, učenje hodanja, ustajanja , termoterapija, krioterapija, kupke i elektroterapija.(5)

9. KIRURŠKO LIJEČENJE PRIJELOMA

Indikacije za kirurško liječenje su:

- 1) Lomovi dijafize dugih cjevastih kostiju u kojih su repozicija i retencija ulomaka otežane zbog djelovanja jakih sila suprotnih skupina mišića, koje dovode do dislokacije lomnih ulomaka nakon repozicije i imobilizacije.
- 2) Intraartikularni te djelomično artikularnih lomovi koji zahtijevaju idealnu anatomsku repoziciju zbog očuvanja funkcije.
- 3) Ekstraartikularni - metafizarni lomovi (suprakondilarni lom femura i lom pertrohanterne regije, lom radijusa).
- 4) Lomovi udruženi s oštećenjem živaca (primjer humerusa).
- 5) Lomovi udruženi s oštećenjem krvnih žila.
- 6) Kosi, poprečni lomovi, u kojih je kontaktna zona između ulomaka mala.
- 7) Lomovi sa slobodnim trokutastim ulomkom.
- 8) Kompleksni lomovi.
- 9) Otvoreni lomovi.
- 10) Amputacije dijelova ekstremiteta.

10. OSTEOSINTEZA

Osteosinteza je kirurški zahvat kojim se spajaju i učvršćuju fragmenti kosti nakon prijeloma ili nakon osteotomije. Osnovno načelo osteosinteze je da sile vlaka, kompresije, savijanja i striženja pretvara u tlačne aksijalne sile na mjestu loma. (6) Pri tom se koriste materijali koji su dovoljno čvrsti i otporni na sile vlaka i tlaka i koji su naravno biokompatibilni s tkivima u tijelu.

Temeljni principi kod ovakvog liječenja prijeloma su:

- 2) **moгуćnost točnog namještanja prijeloma,**
- 3) **zadržavanje položaja fragmenata dok ne srastu čvrstim kalusom i,**
- 4) **moгуćnost rane rehabilitacije.**

Osteosinteza se može obaviti: žicom, vijcima, čavlima, pločama i vanjskim fiksatorom.

Danas se u liječenju prijeloma kosti traži potpuno uspostavljanje funkcije ozlijeđenog ekstremiteta. Da bi se to postiglo potrebno je slijedeće: brzo zarašćivanje kosti i potrebno je sačuvati cjelinu mekih dijelova. I jedno i drugo se može postići provođenjem stabilne osteosinteze (ili kako autori kažu, unutarnje fiksacije) prelomljene kosti. (6)

Da bi se postigla stabilna unutarnja fiksacija (osteosinteza), moraju se zadovoljiti tri kriterija:

A) anatomska repozicija mora vratiti kost u originalni oblik

B) mora se postići mehanički stabilno fiksiranje kosti

(to se postiže s pomoću vijaka, ploča, trakcijom sa žicama ili širokim intramedularnim čavlima, uz prethodno širenje i ujednačavanje širine intramedularnog kanala)

C) mora biti očuvana opskrba krvlju fragmenata ili treba biti očuvana mogućnost revaskularizacije fragmenata.

Ako su osigurana ova tri kriterija, tada nam kost cijeli *per primam* to jest bez rendgenski vidljivog stvaranja kalusa. (1)

10.1. Princip interfragmentarne kompresije

Interfragmentarnom kompresijom se povećava trenje između ulomaka, a time i stabilnost osteosinteze. Ako se uz to osigura normalna krvna opskrba oštećenog područja prijelom će cijeliti primarno. Pri postavljanju implantanata, oni se moraju prenapregnuti a površine koštanih ulomaka koje su pod pritiskom moraju biti što veće.(7)

Kod statičke interfragmentarne kompresije pločice za osteosintezu se stavljaju pod djelovanjem vlačne sile koja se raspoređuje na površinu koštanih ulomaka. Za postizanje statičke kompresije se koriste pritezni vijci, prenapregnuta pločica ili vanjski fiksator.(7)

Kod dinamičke interfragmentarne kompresije osim što se koriste prenapregnuti implantanti iskorištavaju se i sile koje se javljaju na mjestu prijeloma kod normalne uporabe ekstremiteta.(7)

10.2. Princip navođenja

Za razliku od interfragmentarne kompresije, princip navođenja u većini slučajeva ne dovodi do apsolutne stabilnosti ulomaka. Ovdje kost cijeli sekundarno sa stvaranjem kalusa koji je vidljiv na rendgenskoj snimci kosti.(7)

Dva su osnovna oblika navođenja: unutrašnje (medularni čavao, kutna ploča 130°, Kirschnerova žica u dječjih prijeloma) i vanjsko (vanjskim fiksatorom).

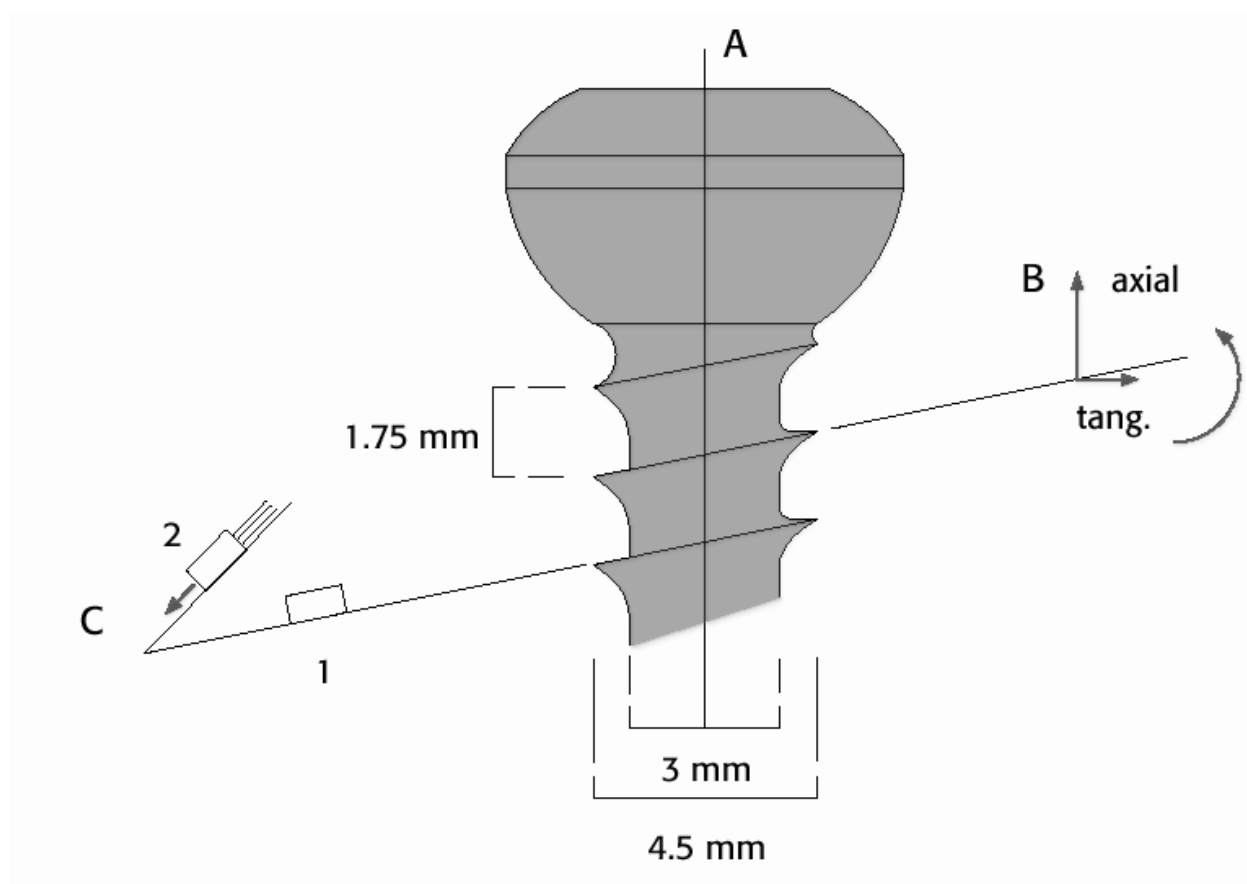
11. IMPLANTANTI ZA OSTEOSINTEZU

11.1. Vijci

Vijci su jako učinkoviti alati za fiksaciju prijeloma bilo metodom interfragmentarne kompresije ili stabilizacijom konstrukcije koja djeluje kao udlaga (kao što su ploče, čavli ili fiksator).(8)

Okretanjem vijka u smjeru kazaljke na satu postizemo aksijalnu kompresiju zbog kosine

ravnina navoja (Slika 1.). Pri tome vijak dolazi u neposredni kontakt s kosti, dok mu je glava pritegnuta ili u kost ili u neku od dodatnih fiksacijskih konstrukcija.(9)



Slika 02. Prikaz standardnog kortikalnog vijka. (preuzeto iz AO priručnika)

Vijci se mogu koristiti samostalno za pričvršćenje manjih koštanih fragmenata ali se najčešće koriste s metalnim pločama.(8) Dvije osnovne vrste vijaka su kortikalni i spongiozni.

Spongiozni vijci imaju veće vanjske dijametre, dublje navoje (nareze) i duže nagibe nego kortikalni vijci. Oni su dizajnirani za metafize ili epifize. Da bi se dva epifizna ili metafizna fragmenta fiksirala pod pritiskom potrebno je da se cijeli navoj spongioznog vijka nađe sa druge strane prijelomne pukotine. Kada bi se spongiozni vijak ugradio u kortikalni dio kosti tada bi došlo do stvaranja tvrde kosti oko vijka i pri pokušaju njegova vađenja na kraju završetka osteosintetskog procesa bi moglo doći do prijeloma samog vijka.(9))

Poseban oblik spongioznog vijka je maleolarni vijak koji se koristi kod maleolarnih prijeloma i njegova karakteristika je da sam sebi stvara navoje pa nije potrebna svrdla za bušenje navoja.



Slika 03. Prikaz spongioznog vijka (preuzeto iz AO priručnika)



Slika 04. Prikaz maleolarnog vijka (preuzeto iz AO priručnika)



Slika 05. Prikaz kortikalnog vijka (preuzeto iz AO priručnika)

Odlomljene apofize, paraartikularni kominutivni prijelomi, jednostavni torzijski prijelomi tibije, prijelomi tibijalne artikularne plohe, prijelomi kondila femura i humerusa pričvršćuju se vijcima. (11)

Barem jedan vijak mora ležati pravokutno na os kosti a ostali vijci leže u srednjem položaju to jest u takozvanom polovičnom kutu između okomice na uzdužnu os kosti i okomice na prijelomnu pukotinu.(12)

11.2. Pločice

Osteosinteza pločicama se izvodi na način da se pločice postavljaju na kost i učvrste vijcima. One djeluju kao udloga i stabiliziraju koštane ulomke pa omogućavaju koštano cijeljenje. (13)

Ovisno o vrsti osteosinteze, postoje četiri funkcije koje pločica može ispunjavati:

a) **Statička kompresija** – ploča komprimira prijelom pomoću vlaka koji je postignut prenaprežanjem za vrijeme operacije (14)

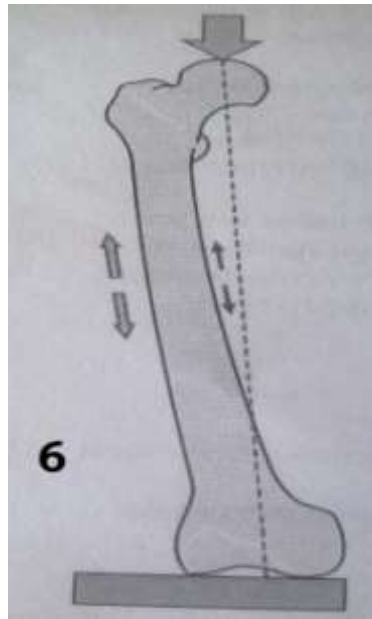
b) **Dinamička kompresija** (obuhvatna sveza pomoću ploče) – ploča preuzima sve sile vlaka, dok kost preuzima tlačne sile. (14)

c) **Neutralizacija** – jest daleko najčešća funkcija ploča za osteosintezu. Statička interfragmentarna kompresija postiže se ili samostalnim vijcima, ili vijcima koji prolaze kroz ploču. Nakon toga postavlja se neutralizacijska (zaštitna) ploča. Ona zaštićuje prijelom i osteosintezu postignutu vijcima.(14)

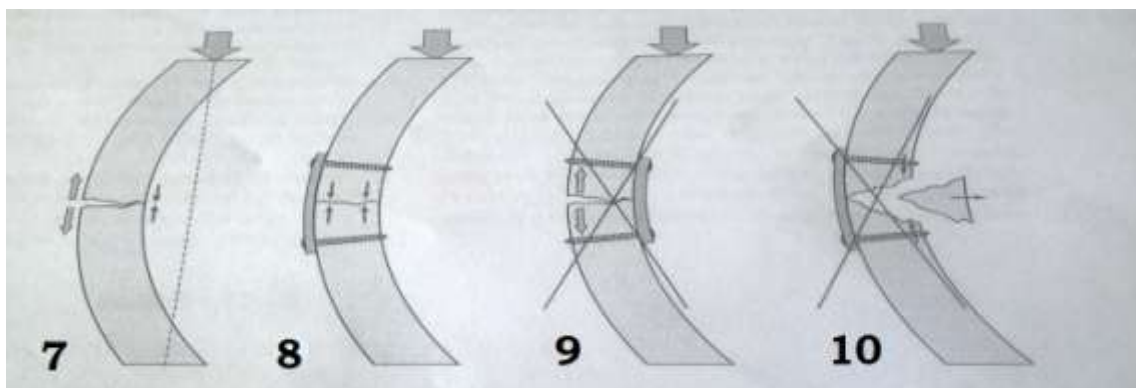
d) **Potporna funkcija** – ploča zaštićuje tanke dijelove kostiju od raspada. Primjenjuje se kod viševrtnih prijeloma dijafize.(14)

Četiri kriterija koja se moraju zadovoljiti da bi pločice mogle obavljati svoju funkciju

- 1) Prelomljena kost mora biti ekscentrično opterećena
- 2) Pločice se moraju postaviti na stranu opterećenja
- 3) Pločica mora moći izdržati silu napetosti
- 4) Kost mora moći izdržati kompresivnu silu. Mora postojati koštana potpora na suprotnoj strani od mjesta postavljanja pločice koja će prevenirati cikličko savijanje.



Slika 06. Intaktni femur je ekscentrično opterećena kost sa distrakcijom tenzijskih sila lateralno i kompresijom na medijalnoj strani (preuzeto iz AO priručnika).(15)



Slika 07. u slučaju frakture lateralni dio frakturne pukotine će zbog toga biti otvoren a medijalni komprimiran. (preuzeto iz AO priručnika) **Slika 08.** Ako se pločica postavi uz lineu asperu (lateralno) femura ona će biti pod tenzijom u slučaju opterećenja čime će se postići kompresija frakturne pukotine uzrokujući bolji kontakt ulomaka medijalno. (preuzeto iz AO priručnika) **Slika 09.** Ako se pločica postavi na kompresijskoj strani (medijalno) nije moguće spriječiti otvaranje lateralnog dijela frakturne pukotine pod opterećenjem. (preuzeto iz AO priručnika) **Slika 10.** Ako medijalni korteks nije intaktan (postoji slobodni ulomak), princip tenzijske kompresije nije moguće postići zbog nedostatka potpornja medijalno. (preuzeto iz AO priručnika)

S obzirom na oblik pločice razlikujemo:

A) RAVNE



Slika 11. Prikaz ravne ploče (preuzeto iz AO priručnika)

B) SPECIFIČNE - dizajnirane za određene dijelove tijela (T/L pločice, pločice za proksimalni dio bedrene kosti, pločice za distalni radijus i druge). One su oblikovane prema anatomskom izgledu kosti gdje će se primjenjivati.



Slika 12. Prikaz specifično dizajnirane ploče (preuzeto sa carefix.en.alibaba.com)

- C) **KUTNE** - isključivo se koriste u području proksimalnog i distalnog kraja bedrene kosti. Svojim U profilom siječiva i fiksnim kutem od 95 ili 130 stupnjeva daju dobar neutralizacijski oslonac za cijeljenje prijeloma.




Slika 13. Prikaz kutne ploče (preuzeto sa carefix.en.alibaba.com)

- D) **ŽLJEBASTE** - imaju slabiju krutost ali one zbog svog oblika bolje leže na kosti pa je poboljšana stabilnost reponiranih koštanih fragmenata.

S obzirom na oblik rupe za vijak, pločice mogu biti:

A) pločice s okruglim otvorom za vijak (za aksijalnu kompresiju potreban je priteznik).




Slika 14. Prikaz pločice s okruglim otvorom za vijak (preuzeto sa carefix.en.alibaba.com)

B) ploče s konično-eliptičnim-dinamičko kompresivnim oblikom otvora za vijke – DCP (dynamic compression plate) omogućuju izravnu aksijalnu kompresiju ulomaka bez priteznika. Nedostatak im je: indukcija osteoporoze, stvaranje sekvestara i slabljenje kosti.



Slika 15. Prikaz DCP pločice (preuzeto sa carefix.en.alibaba.com)

- C) pločice za zaključavanje s otvorom za vijke s dva ležišta te za dvije vrste vijaka
LCP (locking compression plate)



Slika 16. Prikaz LCP pločica (preuzeto sa carefix.en.alibaba.com)

- D) angularno stabilne pločice i poliksijalni vijci s glavom za zaključavanje
LCP-DCP (limited contact-dynamic compression plate) – posebnost ovih pločica je u smanjenoj kontaktnoj površini kosti sa pločicom, prijelom cijeli sekundarnim kalusom, simetrična geometrija rupa pa je bolje zbrinjavanje viševrtnih prijeloma.



Slika 17. Prikaz LC-DCP ploče (preuzeto sa carefix.en.alibaba.com)

11.3. Intramedularni čavao

Tipovi intramedularne osteosinteze

Klasični Küntscherov i univerzalni čavao

Intramedularna osteosinteza čavlom je opće prihvaćen način liječenja prijeloma dijafiza dugih kostiju. Klasični Küntscherov nezaključani čavao sa žlijebom je bio ograničen na upotrebu kod prijeloma srednjeg dijela dijafize dugih kostiju ili kod upotrebe boranja (širenja) intramedularnog kanala i za proksimalnije i distalnije prijelome dijafize.(16)

Uvođenje zaključavajućih vijaka (Grosse i Kempf) je poboljšalo mehanička svojstva intramedularnih implantata i proširilo same indikacije primjene istih na proksimalnije i distalnije te kompleksne prijelome. Što je prijelom proksimalniji, distalniji ili kompliciraniji time fiksacija više ovisi o međuzaključavajućim vijcima nego o samom čavlu. Zaključavajući vijci doprinose aksijalnoj i rotacijskoj stabilnosti same fiksacije.(16)

Neborani čavao bez i sa zaključavanjem vijcima (solidni čavao)

Kod korištenja čavla bez boranja kanala i bez zaključavanja vijcima česte su komplikacije tipa longitudinalne i rotacijske nestabilnosti te time produljenog i kompliciranog procesa cijeljenja uz učestalu potrebu za dodatnom vanjskom stabilizacijom ekstremiteta.(17)

Da bi se izbjeglo boranje a postigla stabilnost unutar kanala potrebno je korištenje čavla manjeg promjera koji je i manje čvrstoće što je s vremenom dovelo do razvoja solidnog čavla bez uzdužnog žlijeba te izrada istog od legure Titanija i Aluminijsa (do tada nehrđajući čelik). To je dovelo do mogućnosti korištenja većih i čvršćih vijaka za zaključavanje.(18)

Jedna od bitnijih prednosti solidnog čavla je i manja učestalost infekcija u usporedbi sa klasičnim čavlom zbog „mrtvog prostora“ u žlijebu klasičnog čavla.

PATOFIZIOLOGIJA INTRAMEDULARNOG ČAVLJENJA

Čavljenje sa boranjem

Boranje (širenje) intramedularnog kanala uzrokuje bolju stabilnost čavla unutar kanala i samim time stabilniju fiksaciju. Samo boranje uzrokuje oštećenje unutrašnje kortikalne vaskularizacije koje je reverzibilno, ali se pokazalo rizičnijim u nastanku postoperativnih infekcija. Stoga se boranje izbjegava kod otvorenih prijeloma. Također boranje uzrokuje i termalnu ozljedu i posljedičnu nekrozu kosti uz medularni kanal.(19)

Korištenje intramedularne osteosinteze je samo po sebi povezano sa povećanim rizikom plućnih komplikacija (plućna embolija). Samo boranje medularnog kanala se pokazalo iznimno rizičnim kod politraumatiziranih pacijenata, pogotovo kod onih sa udruženom ozljedom pluća.(19)

Čavljenje bez boranja

Kod izostanka boranja medularnog kanala se koriste čavli manjeg poprečnog promjera. Benefiti su manje oštećenje endoosealne vaskularizacije i manje toplinsko oštećenje kosti uz manju nekrozu. (20)

TEHNIKE INTRAMEDULARNE OSTEOSINTEZE

Preoperativno planiranje

Redosljed stabilizacije kod prijeloma više kostiju

1. Femur
2. Tibia
3. Zdjelica ili kralježnica
4. Gornji ekstremiteti

Odabir implantata

Korištenjem predoperativnih RTG snimki ili intraoperativnih snimki uz pomoć C-luka uz korištenje mjernih instrumenata moguće je odrediti točnu duljinu same kosti te širinu medularnog kanala pomoću čega određujemo duljinu i promjer čavla. (21)

Tehnike uvođenja

Ovisno o mjestu uvođenja, korištenoj tehnici i tipu čavla određuje se mjesto i veličina same incizije. Kod uvođenja neboranih čavala potrebna je manja incizija kože i potkožja jer se izbjegava trauma koju uzrokuje sam borel (proširivač). Razvijene su tehnike ubodnih incizija (ref str 201) za femur i tibiju. Bitno je da incizije prate smjer medularnog kanala. Točno pozicioniranje ubodne incizije je iznimni bitno za uspješno uvođenje čavla. (22)

Čavao se može uvoditi anterogradno i retrogradno, ovisno o lokalizaciji i tipu samog prijeloma.

Primjer - U slučaju umetanja proksimalnog femoralnog čavla u položaju adukcije i fleksije u kuku incizija se postavlja oko 10cm iznad velikog trohantera u liniji same kosti, uz veličini incizije od 3-5cm. Potom se nakon palpacije prstom uvodi žica vodilja po kojoj se potom nakon RTG kontrole u medularni kanal uvede čavao pričvršćen na držač. (23)

TEHNIKE REDUKCIJE

- Manualna redukcija
- Ekstenzijski stol
- Privremeno korištenje Shanz-ovih vijaka (proksimalni unikortikalno, distalni bikortikalno)
- Korištenje distraktora
- Korištenje Poller-ovih blokirajućih vijaka za stabilizaciju čavla unutar medularnog kanala

Redosljed zaključavanja

Uvođenjem čavla može doći do distrakcije ulomaka (proširenja frakturne pukotine). Zbog toga se u pravilu prvo radi zaključavanje distalnog dijela čavla nakon čega je moguće tehnikom povratne tenzije uztokovati povoljniju interfragmentarnu adaptaciju i kopresiju koja ostane nakon uvođenja proksimalnih zaključavajućih vijaka. (24)

Zaključavanje prvo distalnog ulomka omogućuje lakšu kontrolu točnosti duljine i rotacije samog uda. Duljina se kontrolira uspoređivanjem sa kontralateralnim ekstremitetom (uz točno predoperativno pozicioniranje), a rotacija se na primjeru femura može intraoperativno kontrolirati uspoređivanjem položaja i veličine malog trohantera. (24)

Zaključavanje je preporučljivo kod čavala uvedenih nakon boranja, a obavezno kod neboranih zbog manjeg promjera i intramedularne stabilnosti. (24)

Stabilni prijelomi su zaključani po dinamičkom tipu koji omogućava aksijalnu kompresiju, a sprječava rotacijsku nestabilnost.(24)

Uvođenje distalnih vijaka se izvodi ručno uz pomoć C-luka ili bez korištenja istog uz pomoć ranije postavljene naprave za distalno uvođenje (DAD – distal aiming device). Vijak za proksimalno zaključavanje se uvodi kroz dršku uvodnika čavla. (24)

KONTRAINDIKACIJE

- Infekcija uvodnog mjesta, medularnog kanala, mjesta gdje su postavljeni pinovi, sepsa
- Prijelomi femura kod politraumatiziranih pacijenata sa traumom pluća gdje vanjska fiksacija ima prednost
- Metafizni prijelomi gdje se fiksacijom vijcima ne može postići dobar položaj ulomaka.

TIPOVI ČAVALA

Femur

UFN – neborani femoralni čavao, R/AFN – retrogradno/anterogradni femoralni čavao, PFN – proksimalni femoralni čavao za trohanternu regiju sa 2 paralelna vijka za vrat/glavu, PFNA – proksimalni femoralni čavao sa dvostrukom spiralnom oštricom za vrat/glavu i antirotacijskim vijcima, Gamma čavao za proksimalni femur. (25)

Tibija

UTN – neboralni tibijalni čavao, ETNS – posebni tibijalni sistem za uvođenje čavla (25)

Humerus

UHN – neborani humeralni čavao, PHN – proksimalni humeralni čavao, EHN – posebni anterogradno/retrogradni humeralni čavao (25)

Podlaktica

TEN – titanijski elastični čavao – ograničena uporaba kod odraslih zbog rotacijske nestabilnosti. Češće se koristi kod djece uz ovođenje dva čavla zbog postizanja rotacijske stabilnosti. (25)

11.4. Vanjski fiksator

Vanjski fiksator je naprava koja se postavi s vanjske strane kože. On stabilizira koštane fragmente s pomoću žica ili pinova koji su spojeni na jednu ili više uzdužnih cijevi. U slučaju kada se koriste žice one moraju biti pod tenzijom, a to zahtjeva prstenove ili poluprstenove. (26)

Prednosti:

- manje oštećenje krvne opskrbe kosti
- koristan za stabilizaciju otvorenih prijeloma
- dobra opcija za situacije u kojima postoji povećani rizik od infekcije
- zahtjeva manje iskustva i kirurških vještina u odnosu na standardni ORIF
- potpuno siguran u slučajevima koštane infekcije

Nedostatci:

- pinovi i žice penetriraju u meko tkivo
- ograničava zglobni pokret
- glomazan je i ne podnosi se uvijek najbolje
- ograničena ukočenost na određenim lokacijama (prijelom femura u odraslih)

Dijelovi standardnog vanskog fiksatora:

- pinovi (Steinmann-ovi pinovi, Schanz-ovi vijci)
- cijevi od nehrđajućeg čelika
- raznovrsne stezaljke za pričvršćavanje pinova ili žica za cijevi
- stezaljke za pričvršćavanje cijevi ili šipki za cijevi ili šipke

Dva osnovna tipa su:

Standardni cjevasti vanjski fiksator se upotrebljava za liječenje prijeloma dugih kostiju, za artrodezu te za produžavanje kosti.

Mali vanjski fiksator se koristi većinom za prijelome distalnog radijusa i podlaktice te kod prijeloma u djece i adolescenata.

ČVRSTOĆA OKVIRA

Čvrstoća okvira vanjskog fiksatora ovisi o:

- udaljenosti pinova ili Shanz-ovih vijaka od prakturke pukotine (što je manja to je bolje) te udaljenost prvog pina od idućeg (što je veća to je bolje)
- udaljenosti longitudinalne fiksacijske cijevi/okvira od kodsti (bliže je bolje)
- broju cijevi/okvira – dva su čvršća od jednog
- konfiguraciji: unilateralni, V-oblik, bilateralni ili triangularni okvir
- kombinaciji limitirane unutarnje fiksacije sa vanskom fiksacijom

Potrebno je naći kompromis između apsolutne čvrstoće i krutosti okvira i labavo konstruirane vanjske fiksacije, jer i jedno i drugo mogu prolongirati cijeljenje prijeloma. Zbog toga je često naknadno potrebno pritegnuti ili olabaviti okvir vanjskog fiksatora. (27)

Kod konstrukcije okvira se često koristi modularni princip gdje se prvo učvrsti proksimalni i distalni dio kosti sa minimalno dva pina koji se povežu sa cijevi, te se potom izvrši repozicija i povezivanje dvaju okvira u željenom položaju fragmenata. (27)

TIPOVI VANJSKOG FIKSATORA

- vanjski fiksator sa pinovima (unilateralni, V-oblik, bilateralni, triangularni)
- prstenasti (žičani fiksator)
- Hibridni fiksator (žice i pinovi)
- Fiksator bez pinova
- Mefisto fiksator

INDIKACIJE ZA VANJSKU FIKSACIJU

Otvoreni prijelomi

Vanjska fiksacija je kao metoda i dalje zlatni standard za liječenje otvorenih prijeloma zbog bitnih prednosti – mogućnost atraumatskog postavljanja, izbjegavanje dodatne trauma mekog tkiva i vaskularizacije kosti koje su ionako kompromitirane zbog same ozljede. (28)

Zatvoreni prijelomu

Vanjska fiksacija kod zatvorenih prijeloma je indicirana jedino kod ozbiljne politraume (ISS>40), kod teških kontuzija mekih tkiva ili defekata kože, kod privremenog premoštavanja zglobnih prijeloma te kod djece. (28)

Politrauma

Kod ozbiljne politraume (ISS>40, zbog svog minimalno invazivnog pristupa, vanjska fiksacija je najpovoljniji način inicijalne stabilizacije višestrukih prijeloma. Vanjskom fiksacijom je moguće tretirati bilo koji prijelom duge kosti osim proksimalnog femura i humerusa. (28)

Prijelomi u djece

Kod djece mogu postojati indikacije za vanjsku fiksaciju neovisno radi li se o politraumi, otvorenim ili zatvorenim prijelomima. Najčešće su indikacije prijelomi donjih ekstremiteta i otvoreni prijelomi. Treba obratiti pažnju na epifizne zone rasta kroz koje treba izbjegavati prolazak pinovima. Ponekad i mali vanjski fiksator može biti dovoljan za humerus i tibiju. (28)

POSEBNE INDIKACIJE – Zglobni prijelomi / premoštavanje zglobova

Ciljevi liječenja zglobnih prijeloma su što bolja rekonstrukcija zgloba i stabilna fiksacija sa interfragmentarnom kompresijom koja omogućava bezbolne kretnje. (29)

To se može postići sa ORIF metodom (open reduction internal fixation) gdje se redukcija i stabilnost postižu vanjskim fiksatorom a interfragmentarna rekonstrukcija i kompresija uz pomoć pločica i priteznih vijaka. (29)


Vanjski fiksator može biti upotrebljen i kao privremeno premoštenje zgloba da bi se zaštitila meka tkiva i nestabilni i kompleksni zglobni prijelomi. To je primjenjivo na svakom većem zglobu osim ramena. (29)

Konverzija vanjske fiksacije u unutrašnju (intramedularni čavao ili pločica s vijcima) se u pravilu radi unutar prva 2 tjedna od postavljanja u slučaju intramedularne osteosinteze ili moguće i više od 2 tjedna u slučaju korištenja pločice s vijcima. U oba slučaja je bitno da nema infekcije kože i potkožja ili same kosti na mjestu uvođenja pinova. (29)

11.5. Unutarnji fiksator

PC-Fix (point contact fixator)

Princip vanjskog fiksatora prenesen je u prilagođenom obliku na osteosintezu pločicama i vijcima te je tako razvijen prvi PC-Fix za osteosintezu kostiju podlaktice. Taj mali fiksator nalik pločici oslanja se na kost s dvije točke uz svaki vijak. Tehnički dizajn odlikovao se točkastim kontaktom ploče s periostom i priležećom kosti te monokortikalnim vijcima zaključanima u samu ploču, koji su osiguravali kutnu stabilnost. Korištenjem principa unutarnjeg fiksatora izbjegnute su komplikacije koje su se javljale kod vanjskog fiksatora a koje su nastajale zbog otvorenog puta za širenje infekcije uz pinove fiksatora. Prvenstveno je bio namijenjen postavljanju u području metafiza i epifiza a danas ga se postavlja i na dijafize dugih kostiju. (30)



Slika 19. Prikaz PC-FIX (preuzeto sa <http://openi.nlm.nih.gov/>)

LIIS-fiksator (less invasive stabilization system)

LIIS fiksator je primarno konstruiran za postavljanje na prijelome u području distalnog femura i proksimalne tibije. Imao je oblik koji je bio prilagođen anatomskom izgledu tih regija.

Sustav karakterizira anatomske konstruirana ploča s radiolucenim okvirom koji preko vodilica omogućava perkutanu fiksaciju bikortikalnim zaključanim vijcima.

LIIS je omogućio repoziciju ulomaka i adaptaciju koštanih fragmenata na anatomske oblikovanoj ploči koja služi kao predložak za repoziciju. (30)



Slika 20. Prikaz LIIS fiksatora (preuzeto sa <http://openi.nlm.nih.gov/>)

12. MINIMALNO INVAZIVNA OSTEOSINTEZA

Razvoj minimalno invazivne osteosinteze je rezultat stalne težnje traumatologa da tijekom operacijskog liječenja prijeloma učine što manje dodatnog oštećenja tkiva na mjestu samog prijeloma. (31)

Razvoj MIO-a započinje devedesetih godina prošlog stoljeća, kada su rezultati istraživanja pokazali kolika se važnost krije u očuvanju vaskularizacije i biološkog potencijala ozlijeđenog tkiva na mjestu prijeloma. Tadašnji principi operacijskog liječenja prijeloma su prednost davali mehaničkoj konstrukciji po tipu apsolutne stabilnosti koja je trebala osigurati apsolutnu stabilnost svih koštanih ulomaka i omogućiti ranu mobilizaciju. Prijelomi koji su fiksirani na takav način cijelili su bez stvarnja koštanog kalusa. Analizom rezultata uočene su devastirajuće posljedice oštećenja koštane vaskularizacije prilikom pokušaja da se od kominutivnih dijafizarnih prijeloma načini stabilni koštani blok i postigne apsolutna stabilnost pomoću priteznih vijaka i ploče. Takvi pokušaji neminovno su završavali dubokim infekcijama, nesraslim prijelomima ili pseudoartrozama. Kao glavni uzroci komplikacija navedeni su dodatno kirurško oštećenje vaskularizacije na mjestu prijeloma prilikom direktne manipulacije s ulomcima i oštećenje koštane cirkulacije zbog pritiska ploče s vijcima na periost i koštano tkivo.(32)

U isto vrijeme, uviđa se razlika u principima liječenja artikularnih i dijafizarnih prijeloma. Artikularni prijelomi zahtijevaju anatomsku repoziciju sa kongruencijom zglobnih tijela i fiksaciju ulomaka priteznim vijcima. i posljedičnom apsolutnom stabilnošću. S druge strane, u liječenju prijeloma dijafize, naglašena je potreba za biološkim pristupom. Cilj liječenja više komandnih prijeloma je stabilizacija glavnog proksimalnog i distalnog fragmenta u pravilni anatomske položaj, te rekonstrukcija dužine, osovine i rotacije kosti, tzv. "bridging plating". Intermedijarni fragmenti pritom ne trebaju biti fiksirani niti se smiju reponirati direktnom manipulacijom. Fleksibilna fiksacija poboljšava stvaranje kalusa, a manje precizna indirektna repozicija smanjuje operacijsku ozljedu tkiva. Ovaj koncept je nazvan biološka unutarnja

fiksacija (BUF). Cilj BUF-a je smanjiti učestalost dubokih infekcija i osteomijelitisa nastalih nekrozom kosti, uz prihvaćenje određenog rizika za moguću pojavu odgođenog cijeljenja ili „non--uniona” koje je lakše liječiti. (32)

BUF uključuje upotrebu implantanata po tipu unutarnjeg fiksatora sa zaključanim vijcima, minimalnim kontaktom između implantanata i kosti te manji broj vijaka koji su potrebni za fiksaciju. BUF tehnikom se izbjegava kirurško odstranjenje hematoma i ekspozicija koštanih fragmenata koja je potrebna za preciznu anatomsku repoziciju. Zbog brzog stvaranja kalusa, postoji dovoljno čvrsto medijalno uporište, za što je kod otvorene tehnike bilo potrebno učiniti spongioplastiku u slučaju nedovoljnog kontakta na suprotnom kortikalisu. Repozicija se radi pod kontrolom RTG pojačivača pa se i time smanjuje opseg oštećenja tkiva tijekom kirurškog zahvata i čuva se vaskularizacija koštanih fragmenata. (34)

LCP-PLOČA

LCP-ploča sjedinjuje mehaničke karakteristike LC-DCP-a i PC-Fiksatora.

LCP-ploče su zlatni standard kao implantant u tehnici minimalno invazivne osteosinteze. Posebno svojstvo ove ploče je postojanje kombinirane rupe koja omogućava da se u istoj rupi koristi klasični vijak ili vijak sa glavom na zaključavanje. Zbog takvog svojstva ona se može koristiti kao unutarnji fiksator, neutralizacijska ploča ili kao kombinacija ovih dvaju principa. Model LCP-ploče s kombi rupama omogućava kombinirano korištenje dvaju potencijano inkompatibilnih principa relativne i apsolutne stabilnosti. Pritom je važno isplanirati vrstu i redoslijed postavljanja vijaka, kako bi implantant osigurao željenu stabilnost. Vijci s glavom na zaključavanje imaju mehanički čvrsta uporišta u ploči a deblje tijelo vijka osigurava bolje uporište i veći otpor prilikom izvlačenja vijka. ali i veću otpornost na savijanje. (35)

Danas postoje anatomske oblikovane LCP-ploče praktički za svaku kost, što kirurgu omogućava da odabere odgovarajući oblik ploče bez potrebe da se za vrijeme samog kirurškog zahvata ploča ručno savija i modelira.

DEFINICIJA I INDIKACIJE

Tehnika MIO je definirana postupkom repozicije koštanih ulomaka. Taj postupak uključuje indirektne i direktne metode repozicije kroz minimalne incizije mekih tkiva za privremenu stabilizaciju prijeloma različitim instrumentima te minimalne incizije koje su udaljene od mjesta prijeloma i kroz koje se uvodi implantant (ploča). (36)

Osnovne indikacije su:

- A) ekstraartukularni prijelomi u području metafiza
- B) prijelomi metafizno-dijafiznog prijelaza
- C) kominutivni dijafizni prijelomi
- D) prijelomi više dugih kostiju
- E) prijelomi s uskim medularnim kanalom

Artikularni prijelomi kod kojih je moguća anatomska repozicija pomoću RTG pojačivača su također indikacija za ovu tehniku.. (37)

Prijelomi sa oštećenjem vitalnosti mekog tkiva kao i otvoreni prijelomi se također mogu liječiti ovom tehnikom ali prethodno je potrebno da se edem resorbira te da se oporavi lokalni status mekih tkiva.(37)

Implantanti za MIO

Sama tehnika nije određena vrstom implantanta, nego uključuje zatvorenu repoziciju ulomaka i stabilizaciju prijeloma korištenjem vanjskog fiksatora, intramedularnog čavla, perkutano postavljenih vijaka ili Kirschnerovih žica te tehniku MIO sa pločicom i vijcima koja se naziva MIPO. (40)

Mehanizam cijeljenja kosti kod tehnike MIO

Kod liječenja artikularnih prijeloma potrebno je postići apsolutnu stabilnost jer jedino tada će prijelom cijeliti bez stvaranja kalusa. U slučaju ekstraartikularnih prijeloma, pogotovo kominutivnih prijeloma, potrebno je osigurati relativnu stabilnost koja će dovesti do sekundarnog koštanog cijeljenja i pojave kalusa. (38)

Elastična fleksibilna fiksacija osigurava mikropomake među koštanim ulomcima i potencira stvaranje kalusa. Ona se ostvaruje uporabom ploče po principu udlage koja pod opterećenjem smanjuje mikropomake ali ih ne sprječava. (39)

Nekroza kosti koja je nastala u trenutku povrede je detriminirana samom ozljedom i na nju se ne može utjecati ali jako je važno da se procjeni količina oštećenog tkiva kako bi se smanjila kirurška nekroza kosti koja je posljedica direktne manipulacije prilikom repozicije ulomaka i pritiska implantata na površinu kosti. Što je kontaktna površina između ploče i kosti veća, veći je i opseg koštane nekroze a to ugrožava sam proces cijeljenja kosti bilo zbog razvoja bakterijskih kolonija na mrtvom, nekrotičnom tkivu bilo zbog nestabilne konstrukcije koja je posljedica resorpcije mrtvog tkiva. (38)

Indirektnom repozicijom ulomaka i minimalnim kontaktom između kosti i implantata te obnovljenom vaskularizacijom kroz mostove mekih tkiva može se smanjiti incidencija infekcija.

13. ZAKLJUČAK

Postoje brojni razlozi zbog kojih se u mnogih bolesnika odlučujemo za kirurško liječenje i osteosintezu iako u prirodi postoje određeni mehanizmi koji mogu dovesti do koštanog cijeljenja.

Prije svega zbog toga što se kod znatnog broja bolesnika ne može postići prvi i osnovni uvjet za normalno koštano cijeljenje: anatomska repozicija ulomka. Drugi osnovni uvjet za normalno koštano cijeljenje je mirovanje ulomka a ono se često ne može postići drugačije nego operativno i osteosintezom, jer bi dugotrajno mirovanje u sadrenu zavoj, koje kod nekih dijafiznih prijeloma može trajati i nekoliko mjeseci, uzrokovalo teška oštećenja susjednih struktura što nazivamo frakturna bolest. U takvim slučajevima kirurško liječenje ima velikih prednosti jer omogućava neposrednu postoperacijsku rehabilitaciju i aktivni pokret što povoljno djeluje na cirkulaciju i naravno na reparatorne procese na mjestu ozljede a isključuje i pojavu frakturne bolesti.

14. ZAHVALE

Na kraju ovog preglednog rada željela bih se zahvaliti određenim osobama koje su bile zaslužne za ovaj diplomski rad i na kraju cijeli moj studij medicine i općenito školovanje.

Na prvom mjestu zahvalila bih se svome mentoru prof. dr. sc. Domagoju Delimaru, dr. med. koji mi je svojim savjetima pomogao u oblikovanju sadržaja rada i pronalasku literature, te me savjetovao tijekom cijelog pisanja rada.

Posebno se zahvaljujem svojim roditeljima Branki i Dušku, sestri Ivni, dečku Niki i ostaloj obitelji koji su mi bili podrška i potpora u cijelom mojem dugogodišnjem školovanju i koji su uvijek bili tu kada je bilo potrebno.

Veliko hvala naravno i svim mojim prijateljima i kolegama koji su mi na različite načine uljepšali moje školsko i studentsko doba, a također i pomogli kada sam naišla na probleme.

15. LITERATURA

1. Pećina M et al. (2004) Ortopedija
2. Müller ME, Allgöwer M, Schneider R. i sur. Udžbenik osteosinteze. Zagreb: Jumea;1981
3. Müller ME, Allgöwer M, Schneider R, Willenegger M. Manual der Osteosynthese.2. Aufl., Berlin-Heidelberg-New York: Springer; 1977
4. Puschmann Th. Handbuch der Geschichte der Medizin. G. Fischer, Jena; 1905
5. Miclau T, Martin RE. The evolution of modern plate osteosynthesis. Injury 1997; 28 Suppl1
6. *Colton CL*. The history of fracture treatment. In: Browner BD, Jupiter JB, Levine AM and Trafton PG (eds.) Skeletal Trauma. Philadelphia: W.B. Saunders Company;1992
7. Müller ME, Allgöwer M, Schneider R, Willenegger H. Technik der operative Frakturenbechandlung. Berlin: Springer; 1963
8. *Müller ME, Allgöwer M, Willenegger H*. Technique of Internal Fixation of Fractures. New York: Springer-Verlag, 1965
9. Cordey J, Rahn BA, Perren SM (1980) Human Torque Control in the use of Bone Screws.
10. Von Arx C (1975) Die Schubübertragung durch Reibung bei Plattenosteosynthese.
11. Schavan R (1994) Mechanische Testung von Schanzschen Schrauben.
12. Tepic S, Perren S (1995) The biomechanics of the PC-Fix internal fixation.
13. Muller ME, Allgower M, Schneider R, et al. (1977) Manual der Osteosynthese-AO-Technik.
14. Miclau T, Martin RE (1997) The evolution of modern plate osteosynthesis.

15. Kessler SB, Schweiberer L (1988) Refrakturen nach operative Frakturenbehandlung.
16. Kuntscher G (1962) Praxis der Marknagelung.
17. Krettek C, Miclau T, Blauth M, et al. (1997) Recurrent rotational deformity of the femur after static locking of intramedullary nails: case report.
18. Melcher GA, Claudi B, Schlegel U, et al (1994) Influence of type od medullary nail on the development of local infection. An experimental study of solid and slotted nails in rabbits.
19. Pape HC, Regel G, Dwenger A, et al. (1993) Influences of different methods of intramedullary femoral nailing on lung fuction in patients with multiple trauma.
20. Melcher GA, Metzdorf A, Schlegel U, et al (1995) Influence of reaming versus non-reaming in intramedullary nailing on local infection rate: experimental investigation in rabbits.
21. Furlong AJ, Giannoudis PV, Smith RM (1997) Heterotopic ossification: a comparison between reamed and undreamed femoral nailing.
22. Tornetta P, III, Tiburzi D, (1997) The treatment of femoral shaft fractures using intramedullary interlocked nails with and without intramedullary reaming: a preliminary report.
23. Baumgaertel F, Dahlen C, Stiletto R et al. (1994) Technique of using the AO femoral distractor for femoral intramedullary nailing.
24. Krettek C, Rudolf J, Schandelmaier P et al. (1996)Unreamed intramedullary nailing of femoral shaft fractures: operative technique and early clinical experience with the standard locking option.
25. Hupel TM, Aksenov SA, Schemitsch EH (1998) Cortical bone blood flow in loose and tight fitting locked undreamed intramedullary nailing: a canine segmental tibia fracture model.
26. Edwards C (1982) The timing of external fixation.

27. Mears D (1983) Fracture healing: pathophysiology and biomechanics.
28. Fernandez A, Masliah R (1991) Modular External Fixation in Emergency.
29. Fernandez D, Jupiter JB (1996) Fractures of the Distal Radius
30. Perren SM (1991) Basic aspect of internal fixation.
31. Chow SP. Introduction to the Point Contact Fixator. Injury 2001
32. Tepic S, Perren SM. The biomechanics of the PC-Fix Internal fixator. Injury 1995
33. Borens O, Kloen P, Richmond J, Roederer G, Levine DS, Helfet DL. Minimally invasive treatment of pilon fractures with a low profile plate: preliminary results in 17 cases. Arch Orthop Trauma Surg 2009
34. Sohn OJ, Kang DH. Staged protocol in treatment of open distal tibia fracture: using lateral MIPO. (2011)
35. Shetty MS, Kumar MA, Sujay KT, Kini AR, Kanthi MG. Minimally invasive plate osteosynthesis for humerus diaphyseal fractures. Indian J Orthop 2011
36. Kobayashi M, Watanabe Y, Matsushita T. Early full range of shoulder and elbow motion is possible after minimally invasive plate osteosynthesis for humeral shaft fractures. J Orthop Trauma 2010
37. Zenke Y, Sakai A, Oshige T, Moritani S, Fuse Y, Maehara T et al. Clinical results of volar locking plate for distal radius fractures: conventional versus minimally invasive plate osteosynthesis. J Orthop Trauma 2011
38. Sen MK, Strauss N, Harvey EJ. Minimally invasive plate osteosynthesis of distal radius fractures using a pronator sparing approach. Tech Hand Up Extrem Surg 2008
39. Apivatthakakul T, Chiewcharntanakit S. Minimally invasive plate osteosynthesis (MIPO) in the treatment of the femoral shaft fracture where intramedullary nailing is not indicated. Int Orthop 2009

40. Klos K, Rausch S, Löffler M, Fröber R, Hofmeier K, Lenz M et al. A biomechanical comparison of a biodegradable volar locked plate with two titanium volar locked plates in a distal radius fracture model. J Trauma 2010

16. ŽIVOTOPIS

Rođena sam 29. srpnja 1987. godine u Sinju gdje sam i završila Osnovnu školu Ivana Lovrića, te Srednju školu, smjer opća gimnazija. Paralelno s osnovnom školom trenirala sam odbojku. 2006. godine upisala sam Medicinski fakultet Sveučilišta u Zagrebu.

Od studenog 2014. radim u Agenciji za lijekove i medicinske proizvode na Odsjeku za farmakovigilanciju kao student suradnik.

Aktivno se služim engleskim jezikom uz poznavanje francuskog jezika. Posjedujem i napredne računalne vještine te se služim Microsoftovim, Adobeovim i Googleovim aplikacijama te poznajem osnove web dizajna.