

Ekvivalent: Granulomatoza s poliangiitismom i lokaliziranim zahvaćanjem gornjega dišnog sustava – prikaz bolesnice

Marković, Ivan

Professional thesis / Završni specijalistički

2022

Degree Grantor / Ustanova koja je dodijelila akademski / stručni stupanj: **University of Zagreb, School of Medicine / Sveučilište u Zagrebu, Medicinski fakultet**

Permanent link / Trajna poveznica: <https://um.nsk.hr/um:nbn:hr:105:378875>

Rights / Prava: [In copyright](#)/[Zaštićeno autorskim pravom.](#)

Download date / Datum preuzimanja: **2024-07-13**



Repository / Repozitorij:

[Dr Med - University of Zagreb School of Medicine Digital Repository](#)



Sveučilište u Zagrebu
Medicinski fakultet

Ivan Marković

**Granulomatoza s poliangiitisom i lokaliziranim
zahvaćanjem gornjega dišnoga sustava
– prikaz bolesnice**

Završni specijalistički rad



Zagreb, 2021.

Sveučilište u Zagrebu
Medicinski fakultet

Ivan Marković

**Granulomatoza s poliangiitisom i lokaliziranim
zahvaćanjem gornjega dišnoga sustava
– prikaz bolesnice**

Završni specijalistički rad

Zagreb, 2021.

Završni specijalistički rad izrađen je u Zavodu za kliničku imunologiju, alergologiju i reumatologiju Klinike za unutarnje bolesti Medicinskog fakulteta Sveučilišta u Zagrebu i Kliničke bolnice Dubrava.

Rad je objavljen u časopisu Liječnički vjesnik: Lijec Vjesn. 2016;138:54-6. i ekvivalent je završnog specijalističkog rada.

Voditelj rada: prof.dr.sc. Jadranka Morović-Vergles

Redni broj:

Prikaz slučaja Case report

GRANULOMATOZA S POLIANGIITISOM (GPA) I LOKALIZIRANIM ZAHVAĆANJEM GORNJEGA DIŠNOG SUSTAVA – PRIKAZ BOLESNICE

GRANULOMATOSIS WITH POLYANGIITIS (GPA) LIMITED TO UPPER RESPIRATORY TRACT – A CASE REPORT

IVAN MARKOVIĆ, SILVA PUKŠIĆ, ANA GUDELJ-GRACANIN, IVAN OŽEGOVIĆ,
MELANIE-IVANA ČULO, JOŠKO MITROVIĆ, JADRANKA MOROVIĆ-VERGLES*

Deskriptori: Granulomatoza s poliangiitisom – dijagnoza, komplikacije, imunologija, farmakoterapija; Laringostenozna – etiologija, komplikacije; Respiracijski zvukovi – etiologija; Traheotomija; Metotreksat – terapijska primjena; Imunosupresijski lijekovi – terapijska primjena; Glukokortikoidi – terapijska primjena; Nosne stečene deformacije – etiologija; Nosna sluznica – patologija

Sažetak. Granulomatoza s poliangiitisom (Wegenerova granulomatoza) ubraja se u vaskulitise malih krvnih žila povezane s antineutrofilnim citoplazmatskim protutijelima. Najčešće su zahvaćeni gornji i donji dišni sustav te bubrezi. Obilježja bolesti uključuju granulomatoznu upalu dišnog sustava i nekrotizirajući vaskulitis malih do srednje velikih krvnih žila. U većine je bolesnika pri postavljanju dijagnoze zahvaćeno više organskih sustava te mogu biti prisutni i opći simptomi, dok je u oko četvrtine bolesnika inicijalno prisutan lokalizirani oblik bolesti sa zahvaćanjem najčešće gornjeg dišnog sustava ili pluća. U radu smo prikazali dvadesetjednogodišnju bolesnicu s kroničnim rinitisom, razvojem sedlaste deformacije nosa i subglotičnom stenozom traheje koja je hospitalizirana zbog inspiratornog stridora. Zbog respiratorne insuficijencije učinjena je hitna traheotomija. U bolesnice je dijagnosticirana granulomatoza s poliangiitisom ograničena na gornji dišni sustav. Liječenje glukokortikoidima i metotrexatom dovelo je do kliničkog poboljšanja.

Descriptors: Granulomatosis with polyangiitis – diagnosis, complications, immunology, drug therapy; Laryngostenosis – etiology, complications; Respiratory sounds – etiology; Tracheotomy; Methotrexate – therapeutic use; Immunosuppressive agents – therapeutic use; Glucocorticoids – therapeutic use; Nose deformities, acquired – etiology; Nasal mucosa – pathology

Summary. Granulomatosis with polyangiitis (Wegener's granulomatosis) is one of the anti-neutrophil cytoplasmic antibody-associated small vessel vasculitides. Upper and lower respiratory system and kidneys are most commonly affected. The disease is characterized by granulomatous inflammation of the respiratory tract and necrotizing vasculitis of small to medium-sized blood vessels. Most patients show involvement of more than one organ systems at the time of diagnosis, and constitutional symptoms may be present. In around a quarter of patients the disease is initially localised, with involvement of upper respiratory tract or lungs. We report a 21-year-old female patient with chronic rhinitis, saddle nose deformity and subglottic stenosis who presented with inspiratory stridor and impending respiratory failure. Initially, urgent tracheotomy was performed. The patient was diagnosed with granulomatosis with polyangiitis limited to upper respiratory tract. Treatment with glucocorticoids and methotrexate was followed by clinical improvement.

Liječ Vjesn 2016;138:54–56

Granulomatoza s poliangiitisom (GPA), prije poznata kao Wegenerova granulomatoza, ubraja se u vaskulitise malih krvnih žila povezane s antineutrofilnim citoplazmatskim protutijelima (ANCA).^{1,2} Procjenjuje se da je godišnja incidencija GPA u europskim zemljama od 3 do 14 na milijun stanovnika, a raste ovisno o zemljopisnoj širini od juga prema sjeveru.³

Patohistološka obilježja uključuju granulomatoznu upalu koja zahvaća dišni sustav i nekrotizirajući vaskulitis malih do srednje velikih krvnih žila.⁴ Bolest najčešće zahvaća gornji i donji dišni sustav te bubrege. U većine je bolesnika pri postavljanju dijagnoze zahvaćeno više organskih sustava te mogu biti prisutni i simptomi poput vrućice, gubitka tjelesne mase, artralgijska i mialgijska. U oko četvrtine bolesnika inicijalno je prisutan lokalizirani oblik bolesti u kojem su najčešće zahvaćeni gornji dišni sustav ili pluća.^{5–7}

U GPA karakteristična je prisutnost specifičnih citoplazmatskih ANCA (c-ANCA). Ta su protutijela prisutna u oko 95% bolesnika s generaliziranim, aktivnim oblikom bolesti i u oko 60% bolesnika s lokaliziranim oblikom. Pozitivan

nalaz c-ANCA u testu indirektno imunofluorescencije u većine bolesnika odgovara pozitivnim protutijelima na proteinazu 3 (PR-3) u enzimskom imunotestu. Rijetko u GPA mogu biti prisutna perinuklearna ANCA (p-ANCA). Ona uglavnom odgovaraju protutijelima na mijeloperoksidazu (MPO) u enzimskom imunotestu.^{8,9}

U radu smo prikazali dvadesetjednogodišnju bolesnicu s kroničnim rinitisom, razvojem sedlaste deformacije nosa i

* **Zavod za kliničku imunologiju i reumatologiju Klinike za unutarnje bolesti Medicinskog fakulteta Sveučilišta u Zagrebu, KB Dubrava** (Ivan Marković, dr. med.; Silva Pukšić, dr. med.; dr. sc. Ana Gudelj-Gracanin, dr. med.; Melanie-Ivana Čulo, dr. med.; dr. sc. Joško Mitrović, dr. med.; prof. dr. sc. Jadranka Morović-Vergles, dr. med.), **Zavod za bolesti uha, grla i nosa, Medicinski fakultet Sveučilišta u Zagrebu, KB Dubrava** (Ivan Ožegović, dr. med.)

Adresa za dopisivanje: Prof. dr. sc. J. Morović-Vergles, Zavod za kliničku imunologiju i reumatologiju, Klinika za unutarnje bolesti Medicinskog fakulteta Sveučilišta u Zagrebu, KB Dubrava, Av. Gojka Suška 6, Zagreb, e-mail: jmorovic@kdb.hr

Primljeno 24. srpnja 2015., prihvaćeno 7. prosinca 2015.

subglotičnom stenozom (SGS) traheje hospitaliziranu zbog inspiratornog stridora u koje smo dijagnosticirali GPA.

Prikaz bolesnice

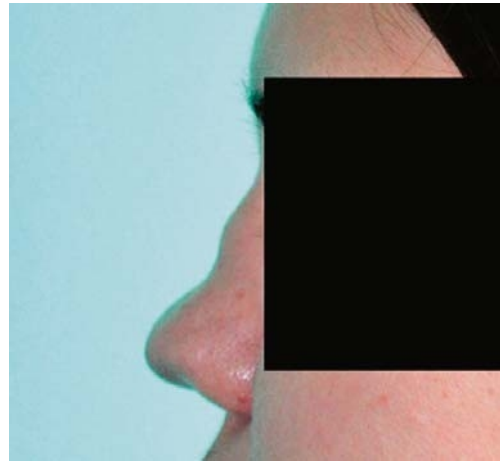
Dvadesetjednogodišnja bolesnica hospitalizirana je zbog otežanog disanja uz inspiratorni stridor. Anamnestički smo doznali da je u djetinjstvu bila liječena zbog astme, a potom godinama nije imala simptoma i nije uzimala nikakve lijekove. Posljednjih pet godina pušila je do 20 cigareta na dan. Tegobe su počele dvije godine prije prijma s osjećajem suhoće u nosu, pojavom opsežnih krusta u nosnicama, postnazalnim dripom, učestalim sukrvavim iscjetkom iz nosa i postupnim slabljenjem osjeta mirisa. Godinu dana od početka simptoma primijetila je razvoj sedlastog ulegnuća nosa. Tada je bila ambulantno pregledana kod specijalista otorinolaringologa, učinjen je obrisak sluznice nosa i izoliran je *Streptococcus pyogenes* grupe A. Provedeno je sedmodnevno liječenje fenoksimetilpenicilinom i trodnevno azitromicinom. Kontrolni mikrobiološki nalaz obriska nosne sluznice bio je uredan (fiziološka flora). Sedam mjeseci prije prijma bolesnica se pojačano umarala, potom je uslijedilo postupno, progresivno otežano disanje u naporu, a poslije i pri govoru. U to su vrijeme ambulantno učinjeni pulmološki pregled i obrada. Zbog sumnje na teži oblik astme bolesnica je tijekom sljedeća četiri mjeseca uzimala *per os* 10 mg na dan montelukasta te inhalacijom 400 mcg beklometazona i 18 mcg formoterola. Unatoč primijenjenim lijekovima za duha je perzistirala, a uslijedila je i promuklost, potom i inspiratorni stridor zbog čega je hospitalizirana.

U statusu kod prijma izdvajamo čujan inspiratorni stridor, auskultatorno uredan šum disanja nad plućima i izraženu sedlastu deformaciju nosa (slika 1.). Ostali fizikalni nalaz bio je bez osobitosti.

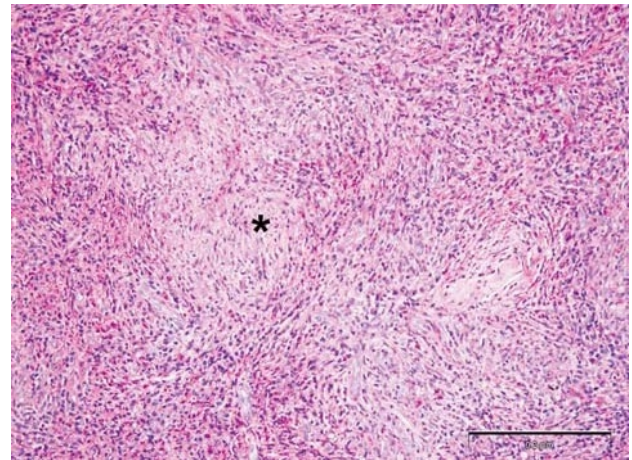
Fiberoptičkom laringoskopijom i traheoskopijom vizualizirani su blaži edem glasnica prekrivenih fibrinskim naslagama te subglotična cirkularna, ljevokasta stenoza traheje do razine drugoga trahealnog prstena. Fiberoptičkom rinoskopijom uočena je blijeda, edematozna i krustama obložena sluznica nosnog septuma, srednjeg i donjega desnog nosnog hodnika. Učinjena je probatorna ekscizija makroskopski promijenjene nosne sluznice. Patohistološkim pregledom (bojenje hemalaun-eozinom, PAS-metodom, Jones metodom te prema Massonu) uočeni su obilni difuzni miješani upalni infiltrati lamine proprije uz žarišno stvaranje diskretnih epitelioidnih granuloma bez centralne nekroze (slike 2. i 3.) i mjestimična destrukcija stijenki krvnih žila.

Kompjutoriziranom tomografijom (CT) traheje prikazano je mekotkivno prstenasto zadebljanje u projekciji krioidne hrskavice poprečnog presjeka 7×12 mm uz subglotičnu stenozu poprečnog presjeka $6,3 \times 8,8$ mm, a CT-om nosa i sinusa mekotkivno zadebljanje prednjeg dijela nosnog septuma, srednjeg i donjega desnog nosnog hodnika, sedlasto deformiran dorzum nosa, uz urednu pneumatiziranost sinusa. Nalaz CT-a prsnog koša bio je uredan.

Od laboratorijskih nalaza izdvajamo granično pozitivna protutijela na MPO 5 U/mL (normalne vrijednosti < 5 U/mL). Protutijela na PR-3, antinuklearna protutijela (ANA) i protutijela na dvostruku uzvojnica DNA (anti ds-DNA) bila su negativna, a vrijednosti C-reaktivnog proteina (CRP), sedimentacije eritrocita, C3 i C4-komponente komplementa bile su uredne. Markeri virusnih hepatitisa B i C bili su negativni, kao i anti-HIV. Nalaz sedimenta urina bio je uredan, a vrijednost 24-satne proteinurije bila je u fiziološkim granicama. Ostali učinjeni laboratorijski parametri bili su u granicama referentnih vrijednosti.

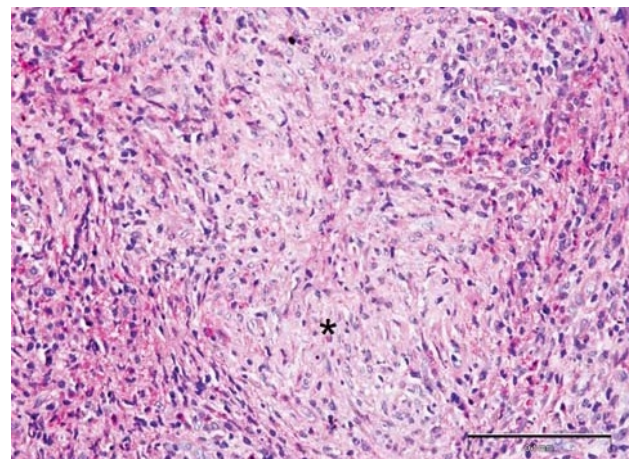


Slika 1. Sedlasta deformacija nosa u bolesnice s GPA
Figure 1. Saddle-nose deformity in GPA



Slika 2. Histopatološki nalaz sluznice nosa: difuzni miješani upalni infiltrat i epitelioidni granulomi bez centralne nekroze (zvjezdica) (HE, 200x)

Figure 2. Histopathology of nasal mucosa: diffuse mixed inflammatory cell infiltrate and epithelioid granulomas without central necrosis (asterisk) (HE, 200x).



Slika 3. Histopatološki nalaz sluznice nosa: epitelioidni granulom (zvjezdica) (HE, 400x)

Figure 3. Histopathology of nasal mucosa: epithelioid granuloma without central necrosis (asterisk) (HE, 400x).

Zbog pogoršanja stridora i prijeteće respiratorne insuficijencije učinjena je hitna traheotomija uz postavljanje trahealne kanile.

Devet dana nakon zahvata započeto je liječenje metilprednizolonom intravenski u dnevnoj dozi od 1 mg/kg TT i metotreksatom peroralno u tjednoj dozi od 10 mg. Nakon otpusta nastavljeno je liječenje *per os* prednizonom 1 mg/kg/dan, metotreksatom 10 mg/tjedan, folnom kiselinom 5 mg/tjedan, pantoprazolom 40 mg/dan, vitaminom D 800 IU/dan i kalcijem 1000 mg/dan.

Na kontrolnome reumatološkom pregledu mjesec dana nakon otpusta iz bolnice bolesnica je navodila znatno poboljšanje respiratornih simptoma uz prestanak nazalne sekrecije.

Rasprava

U naše je bolesnice s dvogodišnjom anamnezom krutoznog rinitisa, izraženom sedlastom deformacijom nosa, progresivnom zaduhom u naporu te naposljetku inspiratornim stridorom, a koja je u međuvremenu pregledavana i liječena kod više specijalista, dijagnosticiran GPA sa SGS-om traheje. Radilo se o lokaliziranom obliku GPA, ograničenom na gornji dišni sustav, s negativnim c-ANCA (protutijelima na PR-3), a granično pozitivnim p-ANCA (protutijelima na MPO).

Valja napomenuti da za sada nema validiranih dijagnostičkih kriterija za sustavne vaskulitise.¹⁰ Klasifikacijski kriteriji ACR-a (*American College of Rheumatology*) za GPA (prema prijašnjoj nomenklaturi Wegenerova granulomatoza) iz 1990. godine razvijeni su ponajprije u svrhu klasificiranja bolesnika s vaskulitismom za potrebe kliničkih studija, a uključuju: 1. upalu nosa ili usne šupljine (oralne ulceracije, gnojni ili krvavi iscedak iz nosa), 2. abnormalni radiografski nalaz pluća (noduli, fiksni plućni infiltrati ili kavitacije), 3. patološki nalaz sedimenta urina (mikrohematurnija s eritrocitnim cilindrima ili bez njih) i 4. patohistološki nalaz granulomatozne upale. Prisutnost dvaju od četiri navedena kriterija znači, prema literaturi, osjetljivost od 88,2% i specifičnost od 92%.¹¹ Međutim, u pojedinih bolesnika i uz ispunjenje navedenih uvjeta izostaje jasno razlikovanje GPA od mikroskopskog poliangiitisa (MPA) koji se također ubraja u skupinu sustavnih vaskulitisa povezanih s ANCA. Prema definiciji Chapel Hill Consensus Conference (CHCC) sustavnih vaskulitisa iz 2012. godine ključno je razlikovno obilježje GPA od MPA granulomatozna upala koja zahvaća dišni sustav, a odsutna je u MPA.¹ Na osnovi patohistološkog nalaza epitelooidnih granuloma nosne sluznice bez centralne nekroze i odgovarajućega kliničkog očitovanja postavljena je dijagnoza GPA u naše bolesnice.

Gornji dišni sustav (uključujući i subglotični segment traheje) zahvaćen je u početku bolesti u oko 75% svih bolesnika s GPA, odnosno u gotovo 90% onih u kojih je bolest inicijalno lokalizirana. U potonjoj skupini učestalija je destruktivna komponenta s klinički izraženim deformitetima (primjerice, sedlasti nos, perforacija nosnog septuma).⁶ Posljednjih desetljeća, zahvaljujući ranijem dijagnosticiranju bolesti i primjeni imunosupresivnih lijekova u indukciji i održavanju remisije, znatno se poboljšala prognoza bolesnika s GPA. Optimalno trajanje imunosupresivnog liječenja nije za sada poznato, a zbog relativno visoke stope relapsa ključno je redovito i temeljito kliničko praćenje bolesnika.¹²⁻¹⁴ Poznato je da je prisutnost granulomatozne upale gornjega dišnog sustava povezana s većom učestalošću relapsa.¹⁵ Također, iako se GPA javlja u lokaliziranu obliku u oko četvrtine bolesnika pri postavljanju dijagnoze, podaci iz opservacijskih studija pokazuju da bolest ostaje permanentno lokalizirana u manje od 5% bolesnika tijekom razdoblja praćenja od pet godina.^{12,16,17}

SGS traheje ubraja se u najčešća, ujedno i potencijalno životno opasna očitovanja PG-a u dišnom sustavu.⁵ Iako su glukokortikoidi i imunosupresivi ključni u suzbijanju upalne komponente, zaustavljanju napredovanja bolesti, kao i prevenciji relapsa, oni ne djeluju na već razvijene ožiljne stenotične promjene tkiva.¹³ Stoga lokalno liječenje SGS-a uključuje endoskopske zahvate (intralezijska primjena glukokortikoida, dilatacija balonom, bužiranje, primjena lasera i dr.) ili kiruršku resekciju.^{5,18} U naše je bolesnice zbog prijeteće respiratorne insuficijencije učinjena hitna traheotomija s postavljanjem privremene trahealne kanile, a prije planiranoga konačnog otorinolaringološkog zahvata započeto je sustavno liječenje glukokortikoidima i metotreksatom.

Ovim prikazom htjeli smo upozoriti na važnost pomišljanja na vaskulitis, ponajprije GPA, u bolesnika s dugotrajnim i progredirajućim respiratornim simptomima i znakovima, a osobito pri razvoju ranih kliničkih znakova destrukcije i deformiteta jer je pravodobna dijagnoza s prikladnim liječenjem ključna u sprječavanju lokalnog i sustavnog napredovanja bolesti.

Zahvala

Zahvaljujemo doc. dr. sc. Steli Bulimbašić na ustupljenim fotografijama.

LITERATURA

- Jennette JC, Falk RJ, Bacon PA i sur. 2012 revised International Chapel Hill Consensus Conference Nomenclature of Vasculitides. *Arthritis Rheum* 2013;65:1-11.
- Anić B. Nova klasifikacija vaskulitisa. *Liječ Vjesn* 2014;136:224-6.
- Mahr AD, Neogi T, Merkel PA. Epidemiology of Wegener's granulomatosis: Lessons from descriptive studies and analyses of genetic and environmental risk determinants. *Clin Exp Rheumatol* 2006;24:82-91.
- Narula N, Gupta S, Narula J. The primary vasculitides: a clinicopathologic correlation. *Am J Clin Pathol* 2005;124Suppl:S84-95.
- Pagnoux C, Wolter NE. Vasculitis of the upper airways. *Swiss Med Wkly* 2012;142:w135-41.
- Stone JH, Wegener's Granulomatosis Etanercept Trial Research Group. Limited versus severe Wegener's granulomatosis: baseline data on patients in the Wegener's granulomatosis etanercept trial. *Arthritis Rheum* 2003;48:2299-309.
- Morović-Vergles J, Čulo MI, Sutić A. Klinička obilježja vaskulitisa povezanih s antineutrofilnim citoplazmatskim protutijelima. *Liječ Vjesn* 2014;136:226-9.
- Pradhan VD, Badakere SS, Ghosh K, Almeida A. ANCA: serology in Wegener's granulomatosis. *Indian J Med Sci* 2005;59:292-300.
- Savige J, Davies D, Falk RJ, Jennette JC, Wiik A. Anti-neutrophil cytoplasmic antibodies and associated diseases: a review of the clinical and laboratory features. *Kidney Int* 2000;57:846-6.
- Katsuyama T, Sada KE, Makino H. Current concept and epidemiology of systemic vasculitides. *Allergol Int* 2014;63:505-13.
- Leavitt RY, Fauci AS, Bloch DA i sur. The American College of Rheumatology 1990 criteria for the classification of Wegener's granulomatosis. *Arthritis Rheum* 1990;33:1101-7.
- Holle JU, Gross WL, Latza U i sur. Improved outcome in 445 patients with Wegener's granulomatosis in a German vasculitis center over four decades. *Arthritis Rheum* 2011;63:257-66.
- Tarzi RM, Pusey CD. Current and future prospects in the management of granulomatosis with polyangiitis (Wegener's granulomatosis). *Ther Clin Risk Manag* 2014;10:279-93.
- Galešić K, Horvatić I. Liječenje vaskulitisa povezanih s antineutrofilnim citoplazmatskim protutijelima. *Liječ Vjesn* 2014;136:230-5.
- Hogan SL, Falk RJ, Chin H i sur. Predictors of relapse and treatment resistance in antineutrophil cytoplasmic antibody-associated small-vessel vasculitis. *Ann Intern Med* 2005;143:621-31.
- Pagnoux C, Stubbe M, Lifermann F i sur. Wegener's granulomatosis strictly and persistently localized to one organ is rare: assessment of 16 patients from the French Vasculitis Study Group database. *J Rheumatol* 2011;38:475-8.
- Holle JU, Gross WL, Holl-Ulrich K i sur. Prospective long-term follow-up of patients with localized Wegener's granulomatosis: does it occur as persistent disease stage? *Ann Rheum Dis* 2010;69:1934-9.
- Rodrigues AJ, Jacomelli M, Baldow RX, Barbas CV, Figueiredo VR. Laryngeal and tracheobronchial involvement in Wegener's granulomatosis. *Rev Bras Reumatol* 2012;52:231-5.

Životopis

Ivan Marković rođen je 1984. u Zagrebu gdje je završio osnovnu školu i V. gimnaziju. Diplomirao je na Medicinskom fakultetu Sveučilišta u Zagrebu 2008. Nakon pripravničkog staža u Klinici za infektivne bolesti "Dr. Fran Mihaljević" radio je u Domu zdravlja Zagrebačke županije kao liječnik u službi hitne medicinske pomoći i ordinaciji obiteljske medicine. Provođenje specijalističkog usavršavanja iz alergologije i kliničke imunologije započeo je 2012. u Općoj bolnici "Dr. Ivo Pedišić" u Sisku, a specijalistički ispit položio je 2018. u Kliničkoj bolnici Dubrava gdje otada radi kao specijalist alergolog i klinički imunolog. Tijekom edukacije prisustvovao je na brojnim domaćim i međunarodnim stručnim tečajima i skupovima. Autor je više znanstvenih publikacija objavljenih u indeksiranim časopisima. Član je Hrvatskog liječničkog zbora, Hrvatskog društva za alergologiju i kliničku imunologiju, Hrvatskog reumatološkog društva i Europske akademije alergologije i kliničke imunologije.