

Kirurško liječenje mukoeptidermoidnog karcinom žlijezda slinovnica

Manojlović, Luka

Master's thesis / Diplomski rad

2015

Degree Grantor / Ustanova koja je dodijelila akademski / stručni stupanj: **University of Zagreb, School of Medicine / Sveučilište u Zagrebu, Medicinski fakultet**

Permanent link / Trajna poveznica: <https://um.nsk.hr/urn:nbn:hr:105:836548>

Rights / Prava: [In copyright](#) / [Zaštićeno autorskim pravom.](#)

Download date / Datum preuzimanja: **2024-07-14**



Repository / Repozitorij:

[Dr Med - University of Zagreb School of Medicine
Digital Repository](#)



Sveučilište u Zagrebu

Medicinski fakultet

Luka Manojlović

**Kirurško liječenje mukoepidermoidnog
karcinoma žlijezda slinovnica**

Diplomski rad



Zagreb, 2015

Sveučilište u Zagrebu

Medicinski fakultet

Luka Manojlović

**Kirurško liječenje mukoepidermoidnog
karcinoma žlijezda slinovnica**

Diplomski rad

Zagreb, 2015.

Ovaj diplomski rad izrađen je u Klinici za kirurgiju lica, čeljusti i usta Medicinskog fakulteta Sveučilišta u Zagrebu KB Dubrava pod vodstvom doc. dr. sc. Ivica Lukšića i predan je na ocjenu u akademskoj godini 2014./2015.

Mentor: Doc. dr. sc. Ivica Lukšić

SADRŽAJ

SAŽETAK

SUMMARY

1. UVOD	1
1.1. Žlijezde slinovnice	1
1.2. Tumori žlijezda slinovnica	2
1.2.1. Epidemiologija	2
1.2.2. Etiologija	3
1.2.3. Prognostički parametri	3
1.2.3.1. Patohistološka klasifikacija	4
1.2.3.2. Klinički stadij bolesti	6
1.2.4. Liječenje tumora žlijezda slinovnica	8
1.3. Mukoepidermoidni karcinom	8
2. CILJ RADA	12
3. BOLESNICI I METODE	13
4. REZULTATI	14
5. RASPRAVA	17
6. ZAKLJUČCI	19
7. ZAHVALE	20
8. LITERATURA	21
9. ŽIVOTOPIS	24

SAŽETAK:

KIRURŠKO LIJEČENJE MUKOEPIDERMIDNOG KARCINOMA ŽLIJEZDA SLINOVNICA

Luka Manojlović

Cilj ovog rada je bio utvrditi broj kirurški liječenih bolesnika s mukoepidermoidnim karcinomom žlijezda slinovnica u razdoblju od 25 godina, odrediti njihovu raspodjelu prema spolu, dobi bolesnika i lokalizaciji, te procijeniti uspješnost terapije.

Retrospektivnom analizom podataka utvrđeno je da je u Klinici za kirurgiju lica, čeljusti i usta KB Dubrava u razdoblju od 1990. do 2014. godine primarno kirurški liječeno 65 bolesnika s mukoepidermoidnim karcinomom žlijezda slinovnica, koji je bio nešto učestaliji kod muškaraca (52,3%) nego kod žena (47,7%). Srednja dob bolesnika je bila 46 godina, a 10,8% bolesnika bilo je dječje dobi.

Najčešća lokalizacija mukoepidermoidnog karcinoma bila je u parotidnoj žlijezdi (56,9%), a od malih žlijezda slinovnica najčešće su bile zahvaćene one na nepcu.

Bolesnici su najčešće bili liječeni isključivo kirurškom ekscizijom odnosno parotidektomijom, a kod uznapredovale bolesti i dodatnom disekcijom regionalnih limfnih čvorova na vratu.

Ukupno preživljenje je bilo 87,7%, što odgovara statističkim podacima iz recentne literature o preživljenju za mukoepidermoidne karcinome niskog i srednjeg stupnja malignosti.

Ovi podaci potvrđuju da je kirurška metoda optimalan izbor liječenja bolesnika s mukoepidermoidnim karcinomom žlijezda slinovnica.

Ključne riječi: mukoepidermoidni karcinom, žlijezde slinovnice, kirurško liječenje

SUMMARY:

SURGICAL TREATMENT OF MUCOEPIDERMOID CARCINOMA OF THE SALIVARY GLANDS

Luka Manojlović

The aim of this study was to determine the number of surgically treated patients with mucoepidermoid carcinoma of the salivary glands during a 25-year period, to analyze its distribution according to the patients' gender, age and the localization of the tumor, and to evaluate the success of treatment.

A retrospective analysis of medical records showed that from 1990 to 2014 at the Department of Maxillofacial Surgery, University Hospital Dubrava 65 patients with mucoepidermoid carcinoma of the salivary glands were treated surgically, men (52,3%) slightly more often than woman (47,7%). The patients' average age was 46 years, with 10.8% of patients of childhood age.

The most frequent localization of mucoepidermoid carcinoma was the parotid gland, with the palate being the most frequent localization of carcinoma of the minor salivary glands.

Patients were most frequently treated by surgical excision or parotidectomy, and additional dissection of the cervical lymph nodes was performed on cases with advanced disease.

The overall survival rate was 87,7%, which corresponds with statistical information obtained from literature concerning the survival rate for low- and intermediate-grade mucoepidermoid carcinoma.

These findings confirm that surgical treatment is the optimal choice in treating patients with mucoepidermoid carcinoma of the salivary glands.

Keywords: mucoepidermoid carcinoma, salivary gland, surgical treatment.

1. UVOD

1.1. Žlijezde slinovnice

Žlijezde slinovnice su egzokrine žlijezde gornjeg respiratornog i probavnog sustava. Osnovna im je funkcija produkcija sline, čija je glavna svrha održavanje vlažnosti usne šupljine te pomoć u žvakanju i gutanju hrane. Osim ovih, slina ima i protektivnu, digestivnu i ekskretornu ulogu (1).

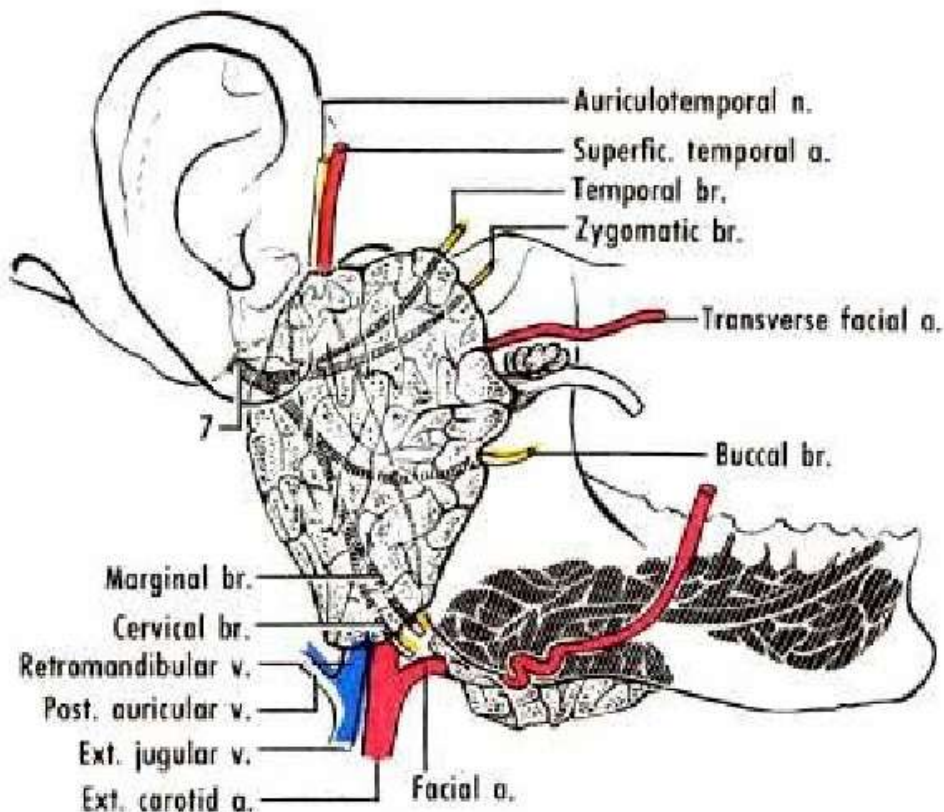
U usnoj šupljini i gornjem respiratornom traktu postoji 700 do 1000 malih slinovnica te tri para velikih žlijezda: parotidne (doušne), submandubularne (podčeljusne) i sublingvalne (podjezične)(1).

Sve velike žlijezde te male slinovnice smještene unutar usne šupljine su ektodermalnog podrijetla, a nastaju invaginacijom pupoljka epitela primitivne usne šupljine (*stomodeum*) u mezenhim. Sve ostale sitne slinovnice su endodermalnog podrijetla (1).

Prema histološkoj građi spadaju među tubuloacinusne žlijezde čiju osnovnu funkcionalnu jedinicu čini acinus sa izvodnim kanalikularnim sustavom. Acinus je građen od seroznih, mukoznih ili obaju tipova stanica, a kanalikularni sustav čine interkalarni (prijelazni), prugasti te nešto širi interlobularni kanalići koji se ulijevaju u glavni izvodni kanal – u parotidi Stensenov (*ductus parotideus*), u submandibularnoj žlijezdi Whartonov, a sublingvalne žlijezde imaju i do 20 izvodnih kanalića koji se ulijevaju u završni dio Whartonovog (submandibularnog) duktusa (1).

U kirurgiji žlijezda slinovnica izuzetno je bitno poznavanje anatomskih odnosa s pripadajućim živcima i krvnim žilama, napose parotidne žlijezde jer se u njoj pojavljuje i najveći broj tumora slinovnica. Kroz parotidnu žlijezdu u retromandibularnoj regiji prolaze arterija *carotis externa*, vena *retromandibularis*, *nervus auriculotemporalis* i deblo nervusa facijalisa. U prednjem dijelu žlijezde smješten je *plexus parotideus* koji čini splet završnih grana gornjeg i donjeg glavnog debla nervusa facijalisa (1). Budući da ogranci prolaze kroz žlijezdu radijarno, rez

kroz parotidu mora također biti u radijarnom smjeru, kako bi se oni poštedjeli (Slika1).



Slika 1. Anatomske odnose velikih žlijezda slinovnica, žila i živaca

1.2. Tumori žlijezda slinovnica

1.2.1. Epidemiologija

Tumori žlijezda slinovnica su rijetki i predstavljaju oko 3% tumora glave i vrata (2). Približno 85% ih nastaje u velikim slinovnicama, od toga 90% u parotidi a 10% u submandibularnoj žlijezdi. Sublingvalna žlijezda je izuzetno rijetko zahvaćena. Ostalih 15% nastaje u malim slinovnicama, prvenstveno lokaliziranih na nepcu. Za razliku od tumora velikih žlijezda slinovnica koji su u 85% slučajeva dobroćudni, više od polovice neoplazmi malih slinovnica je zloćudna (2).

Većina tumora slinovnica nastaje u žena, osim pojedinih histoloških tipova kao Warthinov tumor, koji su češći u muškaraca. Prosječna dob u kojoj nastaju je oko 45

godina. Vršak incidencije većine histoloških tipova je u 6. i 7. desetljeću života, iako najčešći tumori kao što su pleomorfni adenom, mukoepidermoidni i acinocelularni karcinom nastaju uglavnom u trećoj i četvrtoj dekadi života, a vrlo rijetko mogu se pojaviti i u djece (2-7).

1.2.2. Etiologija

Etiologija tumora slinovnica nije poznata. Jedina jasna korelacija utvrđena je sa ionizirajućim zračenjem, a za Warthinov tumor s višegodišnjim pušenjem cigareta (3). Recentne studije pokazuju da su u sve većem broju kako benignih tako i malignih tumora slinovnica dokazane genetske malformacije, prvenstveno translokacije koje rezultiraju fuzijskim onkogenima. Oni kodiraju fuzijske proteine te ektopičnu ekspresiju normalnih ili novonastalih proteina, što može dovesti do inicijacije ili progresije tumora. Stoga uz morfološke karakteristike, molekularna analiza tumora može koristiti u dijagnostici, prognozi i predviđanju tijeka bolesti (8).

1.2.3. Prognostički parametri

Prognoza bolesnika liječenih zbog benignih tumora je izvrsna, a malignih ovisi prvenstveno o histološkom tipu i gradusu tumora koji se smatraju neovisnim prediktivnim čimbenicima, te o kliničkom stadiju bolesti u vrijeme postavljanja dijagnoze. Neki tumori spadaju u novotvorine niskog stupnja malignosti (polimorfni adenokarcinom niskog stupnja malignosti-PLGA, acinocelularni karcinom, bazeocelularni i svjetlostanični adenokarcinom, epi-mioepitelni karcinom i karcinom unutar pleomorfnog adenoma), neki u neoplazme visokog stupnja malignosti (karcinom izvodnih kanalića slinovnica, onkocitni karcinom, maligni pleomorfni adenom, slabo diferencirani planocelularni ili nediferencirani karcinom), a ostalima dodatne histološke osobitosti određuju stupanj malignosti (4).

1.2.3.1. Patohistološka klasifikacija

Patohistološki se tumori žlijezda slinovnica dijele prema klasifikaciji Svjetske zdravstvene organizacije (WHO) iz 2005. na 10 tipova benignih i 24 tipa malignih epitelnih tumora, a u njima se mogu razviti i svi tipovi tumora mekih tkiva, hematolimfoidni tumori kao i metastaze (3). Klasifikacija tumora slinovnica prikazana je u Tablici 1.

Tablica 1.

HISTOLOŠKA KLASIFIKACIJA TUMORA ŽLIJEZDA SLINOVNICA PREMA SZO iz 2005.

BENIGNI EPITELNI TUMORI

- Adenoma pleomorpha
- Myoepithelioma
- Adenoma baseocellulare
- Tumor Warthin
- Oncocytoma
- Adenoma canaliculare
- Adenoma sebaceum
- Lymphadenoma
 - Lymphadenoma sebaceum
- Papilloma ductale
 - intraductale
 - ductale inversum
 - sialoadenoma papilliferum
- Cystadenoma

MALIGNI EPITELNI TUMORI

- Carcinoma acinocellulare
- Carcinoma mucoepidermoides
- Carcinoma adenoides cysticum (Cylindroma)

PLGA (Adenocarcinoma ductus terminalis)
Carcinoma epi-myoepteliale
Carcinoma ductus salivarius
Carcinoma clarocellulare NOS
Adenocarcinoma baseocellulare
Carcinoma sebaceum
Lymphadenocarcinoma sebaceum
Carcinoma oncocyticum
Cystadenocarcinoma
Cystadenocarcinoma cribriforme gradus levis (LG cribriform cystadenocarcinoma)
Adenocarcinoma mucinosum
Adenocarcinoma, NOS
Carcinoma planocellulare
Carcinoma ex adenoma pleomorphe
Carcinosarcoma
Adenoma pleomorfe diseminatum (Metastasizing PA)
Carcinoma myoepteliale
Carcinoma microcellulare
Carcinoma macrocellulare
Carcinoma lymphoepteliale
Sialoblastoma

TUMORI MEKIH TKIVA

HEMATOLIMFOIDNI TUMORI

Lymphoma Hodgkin

Lymphoma non-Hodgkin

(Lymphoma difusum macro B-cellulare-DLBCL,

Lymphoma extranodale B-cellulare zonae marginalis-Extranodal
marginal zone B-cell)

SEKUNDARNI TUMORI

1.2.3.2. Klinički stadij bolesti

Klinički stadij malignog tumora u vrijeme postavljanja dijagnoze određuje se TNM klasifikacijom. TNM je kratica za Tumor (veličina), Nodus (zahvaćanje regionalnih limfnih čvorova), Metastaza (prisutnost udaljenih metastaza), opisana u Tablici 2, a Stadij je prikazan u Tablici 3. Maligni tumori velikih žlijezda slinovnica klasificiraju se prema zasebnoj TNM klasifikaciji (prikazanoj u tablici 2), dok se maligni tumori malih žlijezda slinovnica klasificiraju prema TNM klasifikaciji za karcinome ovisno o lokalizaciji tumora (9).

Tablica 2. TNM klasifikacija malignih tumora velikih žlijezda slinovnica

T - Primarni tumor

TX: Ne može se procijeniti

T0: Nema znakova primarnog tumora

T1: Tumor 2 cm ili manje u najvećem promjeru *bez širenja izvan organa (Napomena)*

T2: Tumor više od 2 cm ali ne više od 4 cm u najvećem promjeru *bez širenja izvan organa (Napomena)*

T3: Tumor veći od 4 cm i/ili tumor *koji se širi izvan organa (Napomena)*

T4a: Umjereno proširena bolest. Tumor prodire u kožu, mandibulu, ušni kanal i/ili facijalni živac.

T4b: Vrlo uznapredovala lokalna bolest. Tumor prodire u bazu lubanje i/ili pterigoidne površine i/ili obuhvaća karotidnu arteriju

Napomena: Širenje izvan organa je klinički ili makroskopski uočljiv prodor u meka tkiva ili živce, osim onih nabrojanih pod T4a.

N - Regionalni limfni čvorovi

NX: Ne može se procijeniti

N0: Nema metastaza u regionalnim limfnim čvorovima

N1: Metastaza u jednom ipsilateralnom limfnom čvoru, 3 cm ili manja u najvećem promjeru

N2a: Metastaza u jednom ipsilateralnom limfnom čvoru, više od 3 cm ali ne više od 6 cm u najvećem promjeru

N2b: Metastaze u više ipsilateralnih limfnih čvorova, nijedan veći od 6 cm u najvećem promjeru

N2c: Metastaze bilateralno ili u kontralateralnim limfnim čvorovima, nijedan veći od 6 cm u najvećem promjeru

N3: Metastaza u limfnom čvoru, veća od 6 cm u najvećem promjeru

M – udaljene metastaze

MX Ne može se utvrditi

M0 nema udaljenih metastaza

M1 postoje udaljene metastaze

Tablica 3. Stadij bolesti

Stadij I	T1 N0 M0
Stadij II	T2 N0 M0
Stadij III	T3 N0 M0
	T1, T2, T3, N1, M0
Stadij IV A	T1, T2, T3, N2, M0
	T4a, N0, N1, N2, M0
Stadij IV B	T4b, bilo koji N, M0
	bilo koji T, N3, M0
Stadij IV C	bilo koji T, bilo koji N, M1

Lokalizacija malignog tumora je također važna za prognozu. Mukoepidermoidni karcinom istog stupnja malignosti u parotidi ima bolju prognozu nego ako se pojavi u submandibularnoj žlijezdi. Infiltracija facijalnog živca upućuje na veću vjerojatnost recidiva i lošije preživljenje.

1.2.4. Liječenje tumora slinovnica

Najvažniju ulogu u liječenju tumora slinovnica ima adekvatna kirurška ekscizija, budući da, pored malignih tumora, čak i najčešći benigni tumor – pleomorfni adenom ima naglašenu tendenciju recidiviranja ako se nedovoljno radikalno odstrani (2,4).

Opseg kirurškog zahvata određuje se na osnovi patohistološke dijagnoze i kliničkog stadija u vrijeme postavljanja dijagnoze.

1.3. MUKOEPIDERMIDNI KARCINOM (MEC)

Mukoepidermoidni karcinom (lat. *Carcinoma mucoepidermoides*) je najčešći maligni tumor velikih i malih žlijezda slinovnica. Prema recentnoj literaturi predstavlja 2-16% svih, odnosno 30-50% malignih tumora slinovnica. Od velikih slinovnica najčešće nastaje u parotidi (45%), a male slinovnice najčešće zahvaća na nepcu (4,10). Iznimno rijetko može nastati i u ektopičnoj slinovnici kao i na drugim lokalizacijama glave i vrata gdje se nalazi tkivo slinovnica. Rijetko se razvije unutar mandibule ili maksile i tada se naziva "centralni mukoepidermoidni karcinom". Pojavljuje se uglavnom između trećeg i šestog desetljeća života (medijan 45 godina), ali se može pojaviti u bilo kojoj dobi. Mukoepidermoidni karcinom (MEC) je najčešći tumor slinovnica u dječjoj dobi i tada je najčešće niskog stupnja malignosti (5,6). Nešto se češće pojavljuje u žena (10-12).

Od etioloških čimbenika najčešće je uočena korelacija s ranijom izloženošću ionizirajućem zračenju (13).

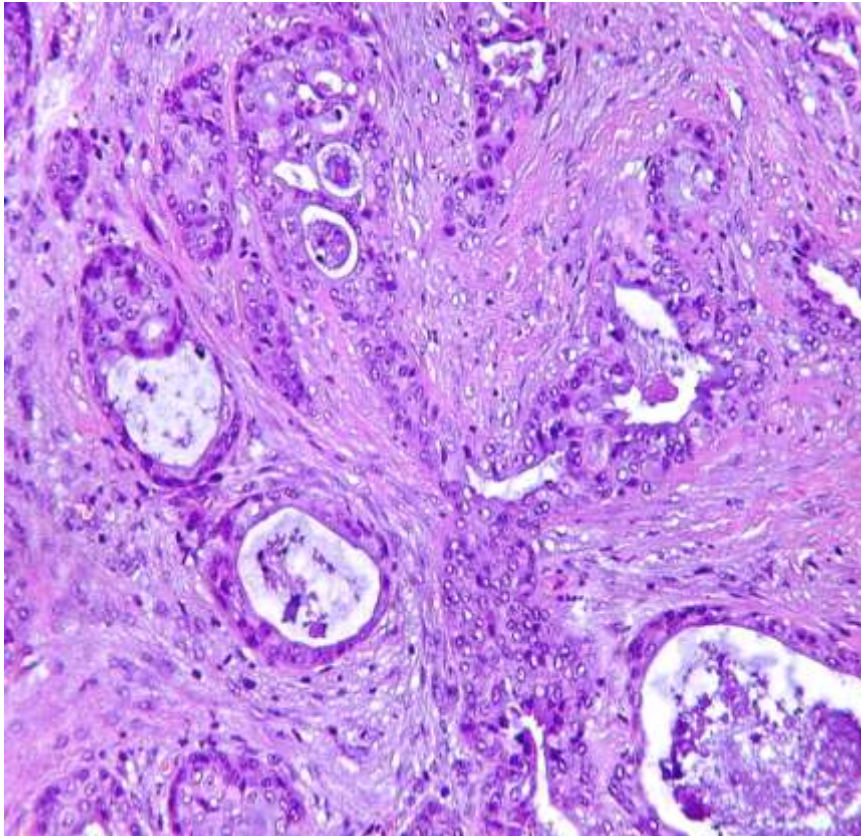
Klinički se MEC uglavnom prezentira kao spororastuća, čvrsta, bezbolna tvorba, ali katkad i brzorastuća, bolna tumefakcija fiksirana za podlogu praćena parestezijom, kada se najčešće radi o tumoru visokog stupnja malignosti. MEC koji zahvaća sitne slinovnice nepca slični mukokeli (fluktuirajuća, plavkasta promjena glatke površine).

Patohistološki nalaz

Makroskopski je mukoepidermoidni karcinom relativno oštro ograničen ali neočahuren, ali ako je visokog stupnja malignosti raste infiltrativno u okolno tkivo. Na

prerezu su tumori niskog stupnja malignosti cistični, a maligniji pretežno solidne građe.

Histološki je mukoepidermoidni karcinom karakteristično građen od tri tipa epitelnih stanica u različitim omjerima: pločastih, mucinoznih i kubičnih, koje stvaraju cistične, duktolike ili solidne nakupine uložene u vezivnu stromu (Slika 2).



Slika 2. Mukoepidermoidni karcinom građen od tri tipa epitelnih stanica koje stvaraju cistične, duktolike i solidne nakupine. HE x 200

Budući da je histološka slika u izravnoj korelaciji s biološkim ponašanjem tumora, a time i izborom optimalnog terapijskog postupka, neobično je važno precizno stupnjevati svaki mukoepidermoidni karcinom. Primjenjuje se više načina određivanja stupnja malignosti mukoepidermoidnog karcinoma, od kojih se najčešće koristi semikvantitativno bodovanje 5 histoloških parametara, čijim se zbrojem svaki tumor svrstava u MEC niskog, srednjeg ili visokog stupnja malignosti (10), kao što je prikazano u Tablici 4.

Tablica 4. Bodovanje histopatoloških obilježja i stupnjevanje MECa

Histološke karakteristike	Broj bodova
Cistična komponenta >20%	2
Perineuralna invazija	2
Nekroza	3
≥ 4 mitoze/10 VPVP	3
Anaplazija/Nuklearna atipija	4
Stupanj malignosti/Gradus	0 – 4 niski/ I 5 – 6 srednji/ II ≥ 7 visoki/ III

Kao i kod većine novotvorina, patogeneza i najvažnije molekularne osnove razvoja mukoepidermoidnog karcinoma još nisu poznate. Brojne studije dokazale su barem dvije molekularne transformacije u većini mukoepidermoidnih karcinoma: translokacija t(11;19)(q21;p13) te pojedinačne ili multiple trisomije (4,8,14).

U 40-80% mukoepidermoidnih karcinoma nalazi se translokacija koja dovodi do spajanja 1. egzona na kromosomu 19p13, nazvanog „mukoepidermoid carcinoma translocated 1“ (MECT1, koji se nekad naziva i CTCRC1) sa egzonom 2-5 na kromosomu 11q21 koji spada u skupinu „mastermind-like“ gena pa mu je kratica MAML2. Fuzijski gen aktivira transkripciju Notch ciljnog gena HES1.

Imunohistokemijskom obradom tumora kod kojih se nalazi ova translokacija, antitijelo MECT1-MAML2 pokazuje pozitivnu nuklearnu reakciju u sva tri tipa epitelnih stanica što ukazuje na vjerojatnost molekularne promjene u fazi inicijacije tumora.

Ova je karakteristika važna i dijagnostički i prognostički. Budući da se ne pojavljuje ni u kojem drugom malignom tumoru slinovnica, histološki dvojbene slike mukoepidermoidnog karcinoma mogu se potvrditi pozitivnom reakcijom. Prognostički

je utvrđeno da su pozitivni tumori obično niskog stupnja malignosti pa bolesnici imaju znatno manji rizik razvoja lokalnih recidiva, metastaza i smrtnog ishoda. Ipak, najnovije studije ukazuju na vrlo lošu prognozu pozitivnih tumora ali kod njih je pronađena delecija CDKN2A gena (15).

Druga najčešća molekularna abnormalnost su pojedinačne ili multiple trisomije, najčešće +7, +8 i +X.

Liječenje

Mukoepidermoidni se karcinom najčešće liječi širokom kirurškom ekscizijom. Minimalna terapija za tumore niskog stupnja malignosti smještene u površinskom režnju parotide je superficijalna parotidektomija, kod koje se odstranjuje samo površinski režanj, a za sve ostale tumore najčešće je indicirana totalna parotidektomija. U slučaju mukoepidermoidnog karcinoma submandibularne žlijezde ili rijetkog tumora sublingvalne žlijezde minimalni kirurški zahvat je ekstirpacija žlijezde s tumorom. Ovisno o kliničkim i histopatološkim karakteristikama tumora, uz parotidektomiju odnosno ekstirpaciju submandibularne ili sublingvalne žlijezde te onkološki adekvatnu intraoralnu eksciziju tumora malih slinovnica, kirurški zahvat može uključiti i disekciju vrata.

U slučajevima pozitivnih kirurških rubova, velikih tumora ili visokog histološkog gradusa, te kod histološki potvrđenih metastaza u limfnim čvorovima, indicirana je adjuvantna postoperativna radioterapija. (16-19).

Prognoza

Za MEC niskog i srednjeg stupnja malignosti prognoza je vrlo dobra, prema većini statističkih podataka 5-godišnje je preživljenje između 75 i 98% (2,17), a 10-godišnje tek malo niže.

Tumori visokog stupnja malignosti s pozitivnim kirurškim rubom, perineuralnom invazijom i lokalizacijom u submandibularnoj žlijezdi imaju 5- i 10-godišnje preživljenje 35-67% odnosno 10-20%, a kod bolesnika s udaljenim metastazama prognoza je izuzetno loša (20).

2. CILJ RADA

Cilj ovog rada je utvrditi broj kirurški liječenih bolesnika s mukoepidermoidnim karcinomom žlijezda slinovnica u KB Dubrava u razdoblju od 25 godina, odrediti njihovu raspodjelu prema spolu, dobi bolesnika i lokalizaciji primarnog tumora, te procijeniti uspješnost kirurškog liječenja.

3. BOLESNICI I METODE

U ovom radu korišteni su podaci o bolesnicima sa mukoepidermoidnim karcinomom žlijezda slinovnica koji su primarno kirurški liječeni u Klinici za kirurgiju lica, čeljusti i usta, a histološki obrađeni u Kliničkom zavodu za patologiju i citologiju KB Dubrava, u razdoblju od 25 godina. Klinička obilježja, uključujući dob, spol, histološki tip i lokalizaciju karcinoma dobiveni su iz kliničkih i patohistoloških nalaza. Na taj je način određena raspodjela mukoepidermoidnog karcinoma prema spolu, dobi i lokalizaciji. Na osnovi baze podataka vođene u Klinici (tum2) o praćenju bolesnika, analizirano je preživljenje bolesnika i procijenjen uspjeh kirurškog liječenja, bez korelacije sa histološkim gradusom i stadijem bolesti.

4. REZULTATI

Od 1. siječnja 1990. godine do 31. prosinca 2014. godine u KB Dubrava kirurški je primarno liječeno ukupno 65 bolesnika sa mukoepidermoidnim karcinomom, od kojih je 31 (47,7%) bilo žena, a 34 (52,3%) muškaraca. Srednja dob bolesnika je 46 godina, bez značajnih razlika u srednjoj dobi između žena i muškaraca. Raspodjela MEC prema lokalizaciji i spolu bolesnika prikazana je u Tablici 5.

MEC je u 37 slučajeva (56,9%) bio lokaliziran u parotidnoj žlijezdi, a među njima je bilo 18 (48,7%) muških, a 19 (51,3%) ženskih osoba. U 4 slučaja (6,2%) je karcinom bio lokaliziran u submandibularnoj žlijezdi, od čega 3 (75%) kod muškaraca, a 1 (25%) kod žena. U sublingvalnoj žlijezdi mukoepidermoidni karcinom se nalazio kod dva muškarca (3%). U ostalih 22 slučaja (33,9%) karcinom je bio lokaliziran u malim žlijezdama slinovnicama.

Od malih slinovnica najčešće su bile zahvaćene one u području nepca, zatim sluznici obraza, maksilarnom sinusu te pojedinačni slučajevi u gingivi mandibule i bazi jezika. U dječjoj dobi se mukoepidermoidni karcinom pojavio u 7 bolesnika (10,8%), od čega su 3 bila dječaka (42,9%), a 4 djevojčice (57,1%). Prosječna dob djece je bila 12,6 godina. U 3 od ovih slučajeva je karcinom bio lokaliziran u parotidnoj žlijezdi, 1 u akcesornoj parotidi, a 3 u malim žlijezdama slinovnicama.

Tablica 5. Raspodjela mukoepidermoidnih karcinoma prema lokalizaciji i spolu bolesnika

Muškarci/Žene	34 / 31
Dob	9 - 83 (prosječno 46) godina
Lokalizacija:	N (m/ž)
Parotidna žlijezda	37 (18/19)
Submandibularna žlijezda	4 (3/1)
Sublingvalna žlijezda	2 (2/0)
Nepce	10 (6/4)
Sluznica obraza	5 (2/3)
Maksilarni sinus	4 (1/3)
Gingiva mandibule	2 (2/0)
Baza jezika	1 (0/1)
Ukupno	65 (34/31)

Od 65 bolesnika liječenih primarnom kirurškom terapijom, u 40 bolesnika (61,5%) učinjena je parotidektomija odnosno intraoralna ekscizija, a u 25 bolesnika (38,5%) učinjena je i disekcija vrata. Ishod bolesti je prikazan na Tablici 6.

Bolesnici su praćeni između 1 i 237 mjeseci, te su u tom razdoblju praćenja 55 osoba (84,6%) bile bez znakova recidiva bolesti. Od njih je 51 bilo živo, a 4 su umrle od drugih bolesti ili stanja. Dvije osobe (3,1%) su bile žive sa znakovima bolesti, 2 (3,1%) su izgubljene iz daljnjeg praćenja, a 6 (9,2%) je umrlo od posljedica bolesti. Ukupno preživljenje kirurški liječenih bolesnika sa mukoepidermoidnim karcinomom bilo je 87,7%.

Tablica 6. Kirurško liječenje i ishod bolesti

Kirurško liječenje	N (%)
Ekscizija	40 (61,5)
Ekscizija + disektat	25 (38,5)

Ishod bolesti	N (%)
BZB = živi bez znakova bolesti	51 (78,5)
SZB = živi sa znakovima bolesti	2 (3,1)
UOB = umrli od MECa	6 (9,2)
UDB = umrli od druge bolesti	4 (6,2)
IZG = izgubljeni iz praćenja	2 (3,1)

Ukupno preživljenje	87,7 %
----------------------------	---------------

5. RASPRAVA

Mukoepidermoidni karcinom žlijezda slinovnica, iako najčešći maligni tumor slinovnica, rijetka je bolest. U posljednjih 25 godina u Klinici za kirurgiju lica, čeljusti i usta KB Dubrava primarno je kirurški liječeno 65 bolesnika – prosječno 2,6 godišnje. Treba navesti da je ova Klinika vodeća institucija za liječenje tumora slinovnica u Republici Hrvatskoj i da se velika većina inače rijetkih tumora slinovnica primarno kirurški liječi upravo u toj Klinici.

Prema statističkim podacima iz literature, mukoepidermoidni karcinom je nešto učestaliji kod žena nego kod muškaraca (4,11,12), međutim prema rezultatima ovog istraživanja u razdoblju od 25 godina omjer kirurški liječenih muškaraca naspram žena bio je nešto veći, 52,3% muškaraca prema 47,7% žena, što je u skladu s nekim literaturnim podacima (21,22). U ranijim velikim statističkim analizama tumora žlijezda slinovnica KBC Šalata (23) i KB Dubrava (24) nije bilo bitne razlike u pojavi tumora prema spolu bolesnika. Srednja dob bolesnika, koja iznosi 46 godina bez značajnih razlika u dobi između muškaraca i žena, u potpunosti je u korelaciji sa statističkim podacima (7,10-12). Naši podaci pokazuju da je u 56,9% slučajeva karcinom bio lokaliziran u parotidnoj žlijezdi, što potvrđuje da je najčešća lokalizacija mukoepidermoidnog karcinoma u parotidnoj žlijezdi, a rezultati ove studije također potvrđuju i da je u slučaju zahvaćanja malih žlijezda slinovnica najčešća lokalizacija na nepcu. Prema literaturnim navodima, mukoepidermoidni karcinomi sublingvalne žlijezde su malobrojni (4,7,10), što je potvrđeno u ovoj kao i ranijim analizama naše baze podataka (23,24).

Prema dostupnim podacima, mukoepidermoidni karcinom je najčešći tumor žlijezda slinovnica u dječjoj dobi, te naši podaci koji pokazuju da je od ukupnog broja bolesnika 10,8% dječje dobi, također upućuju na njegovu neuobičajeno visoku incidenciju u toj dobi (25,26). Naročito je neuobičajen nastanak mukoepidermoidnog karcinoma u akcesornoj parotidi kod 14-godišnjeg dječaka. Premda su akcesorne parotide relativno česte u populaciji, tumori se u njima izuzetno rijetko razvijaju. Prema podacima iz literature udio među tumorima parotide im je 1 – 7,7% a maligni oblici predstavljaju 35 – 52% (24).

Bolesnici su u najvećem broju slučajeva (61,5%) liječeni samo kirurškom ekscizijom odnosno parotidektomijom, što odgovara podacima u literaturi (16,17). Kod bolesnika s uznapredovalom bolesti odnosno karcinomom visokog stupnja malignosti učinjena

je dodatno i disekcija limfnih čvorova vrata, u skladu s opće prihvaćenim principima liječenja neoplazmi žlijezda slinovnica (16-20).

Preživljenje kod bolesnika uključenih u ovo istraživanje iznosi 87,7%, što odgovara statističkim podacima o preživljenju za mukoepidermoidne karcinome niskog i srednjeg stupnja malignosti (2,17). Ukupnom preživljenju bolesnika s mukoepidermoidnim karcinomom liječenih samo kirurški prema podacima u literaturi nešto je kraće od preživljenja naših bolesnika. U dostupnim radovima uglavnom su analizirani svi bolesnici bez obzira na način liječenja, a mi smo u studiju uključili samo primarno kirurški liječene bolesnike, ne i one kod kojih je kirurgija slijedila nakon radioterapije najčešće zbog recidiva ili rezidue bolesti.

Samo je u 8 od 65 bolesnika došlo do progresije, što potvrđuje izuzetnu vrijednost adekvatnog kirurškog pristupa u liječenju bolesnika s mukoepidermoidnim karcinomom žlijezda slinovnica.

6. ZAKLJUČCI

1. Mukoepidermoidni karcinom žlijezda slinovnica, iako najčešći maligni tumor žlijezda slinovnica, je rijetka bolest.
2. Mukoepidermoidni karcinom se nešto češće pojavljuje kod muškaraca nego kod žena i najčešće je lokaliziran u parotidnoj žlijezdi.
3. Ukupno preživljenje kirurški liječenih bolesnika je bilo 87,7%.
4. Kirurško liječenje, koje podrazumijeva ekstirpaciju žlijezde s tumorom, je optimalni izbor terapije za mukoepidermoidni karcinom žlijezda slinovnica.

7. ZAHVALE

Zahvaljujem mentoru doc. dr. sc. Ivici Lukšiću na stručnoj pomoći i savjetima tijekom izrade diplomskog rada.

Zahvaljujem svojoj obitelji i Mariji na pomoći i podršci u izradi diplomskog rada, a posebno majci na stručnom doprinosu.

8. LITERATURA

1. Ellis GL, Auclair PL. AFIP Atlas of tumor pathology. Tumors of the salivary glands, 1-20 Washington (DC): American Registry of Pathology & Armed Forces Institute of Pathology, 2008.
2. Manojlović S, Seiwert S. Tumori žlijezda slinovnica, U: Damjanov I, Seiwert S, Jukić S, Nola M(ur.). Patologija 4. izdanje; Zagreb, Medicinska naklada, 2014, 372-4.
3. Barnes L, Eveson JW, Reichart P, Sidransky D (eds), World Health Organization classification of tumours. Pathology and genetics of head and neck tumours. Lyon: IARC Press, 2005.
4. Auclair PL, Ellis GL, Gnepp DR, Wenig BM, Janney CG: Salivary gland neoplasms: general considerations. In: Ellis GL, Auclair PL, Gnepp DR (eds), Surgical pathology of the salivary glands. Philadelphia: W. B. Saunders Co, 1991.
5. Bentz BG, Hughes CA, Lüdemann JP, Maddalozzo. Masses of the salivary gland region in children. J. Arch Otolaryngol Head Neck Surg. 2000 Dec; 126(12):1435-9.
6. Iro H, Zenk J; Salivary gland diseases in children. GMS Curr Top Otorhinolaryngol Head Neck Surg. 2014 Dec 1;13:Doc06. doi: 10.3205/cto000109. eCollection 2014.
7. Ito FA, Ito K, Vargas PA, de Almeida OP, Lopes MA: Salivary gland tumors in a Brazilian population: a retrospective study of 496 cases. Int J Oral Maxillofac Surg 34(5);2005:533-6.
8. Leivo I. Insights into a complex group of neoplastic disease: advances in histopathologic classification and molecular pathology of salivary gland cancer. Acta Oncol 2006;45(6):662–8.

9. Sobin LH, Gospodarowicz MK, Wittekind C(ur). TNM Classification of Malignant Tumours, 7th Edition. November 2009, London; Wiley-Blackwell
10. Goode RK, El-Naggar AK. Mucoepidermoid Carcinoma. WHO Organization Classification of Tumours. Pathology and Genetics of Head and Neck Tumours. Lyon: IARC Press 2005,219–20.
11. Thompson LD. Mucoepidermoid carcinoma. Ear Nose Throat J. 2005; 84:762–3.
12. Luna MA. Salivary mucoepidermoid carcinoma: revisited. Adv Anat Pathol. 2006; 13:293–307.
13. Ron E1, Saftlas AF. Head and neck radiation carcinogenesis: epidemiologic evidence. Otolaryngol Head Neck Surg. 1996 Nov;115(5):403-8.
14. Bell D, El-Naggar AK. Molecular heterogeneity in mucoepidermoid carcinoma: conceptual and practical implications. Head Neck Pathol. 2013 Mar; 7(1):23-7.
15. Seethala RR, Dacic S, Ciepely K, Kelly LM, Nikiforova MN. A reappraisal of the MECT1/MAML2 translocation in salivary mucoepidermoid carcinomas. Am J Surg Pathol. 2010 Aug; 34(8):1106-21.
16. Brandwein MS, Ivanov K, Wallace DI, et al. Mucoepidermoid carcinoma: a clinicopathologic study of 80 patients with special reference to histological grading. Am J Surg Pathol. 2001; 25:835–45.
17. Eversole LR. Mucoepidermoid carcinoma: review of 815 reports cases. J Oral Surg. 1970;28:490–545.
18. Virag M, Aljinović Ratković N, Orihovac Ž, Lukšić I. Kirurgija glave i vrata. U: Šoša T, Sutlić Ž, Stanec Z, Tonković I i sur. Kirurgija, udžbenik; Medicinska biblioteka-Naklada Ljevak, Zagreb, 2007.

19. Jeannon JP, Calman F, Gleeson M, et al; Management of advanced parotid cancer. A systematic review. *Eur J Surg Oncol*. 2009 Sep;35(9):908-15.
20. Chen MM1, Roman SA, Sosa JA, Judson BL. Histologic grade as prognostic indicator for mucoepidermoid carcinoma: a population-level analysis of 2400 patients. *Head Neck*. 2014 Feb;36(2):158-63.
21. Ansari MH: Salivary gland tumors in an Iranian population: a retrospective study of 130 cases. *J Oral Maxillofac Surg* 65(11);2007:2187-194.
22. Otoh EC, Johnson NW, Olasoji H, Danfillo IS, Adeleke OA: Salivary gland neoplasms in Maiduguri, north-eastern Nigeria. *Oral Dis* 11(6);2005:386-91.
23. Rojnić N, Raffanelli D, Rudan I, Manojlović S. Tumors of the salivary glands in Croatia - a retrospective study. *Libri oncol* 1994; 23: 45-54.
24. Lukšić I, Virag M, Manojlović S, Macan D. Salivary gland tumours: 25 years of experience from a single institution in Croatia. *J Craniomaxillofac Surg*. 2011 Jun 3;e75-e81.
25. Conley J, Tinsley PP. Treatment and prognosis of mucoepidermoid carcinoma in the paediatric age group. *Arch. Otolaryngol*. 1985;111:322-4.
26. Caccames JF, Ord RA. Paediatric mucoepidermoid carcinoma of the palate. *Int J Oral Maxillofacial Surg*. 2002;31:136-9.

9. ŽIVOTOPIS

Rođen sam 22. 5. 1991. godine u Zagrebu. Pohađao sam Osnovnu školu Jordanovac i XV. gimnaziju u Zagrebu. Nakon položene mature, 2009. godine upisao sam Medicinski fakultet Sveučilišta u Zagrebu.

Tijekom studija sudjelovao sam u izradi tri stručna rada:

Manojlović S, Virag M, Milenović A, Manojlović L, Salek Z, Skálová A. Sclerosing polycystic adenosis of parotid gland: a unique report of two cases occurring in two sisters. *Pathol Res Pract.* 2014 Jun; 210(6):342-5.

Manojlović S, Budimir J, Manojlović L, Macan D. Recurrent Squamous Odontogenic Tumor – a case report. 25th European Congress of Pathology, Lisbon, Portugal 2013. *Book of Abstracts.*

Manojlović L, Marić I, Mihelčić V, Šenjug P, Müller D. Collision tumor versus variant of basal cell carcinoma. III Pannonian Congress of Pathology, Bled, Slovenija 2014. *Book of Abstracts.*