

Izvantjelesna cirkulacija kod pacijenata s urođenim srčanim greškama

Horvatić, Silvio

Master's thesis / Diplomski rad

2023

Degree Grantor / Ustanova koja je dodijelila akademski / stručni stupanj: **University of Zagreb, School of Medicine / Sveučilište u Zagrebu, Medicinski fakultet**

Permanent link / Trajna poveznica: <https://um.nsk.hr/um:nbn:hr:105:787207>

Rights / Prava: [In copyright](#)/[Zaštićeno autorskim pravom.](#)

Download date / Datum preuzimanja: **2024-07-14**



Repository / Repozitorij:

[Dr Med - University of Zagreb School of Medicine Digital Repository](#)



**SVEUČILIŠTE U ZAGREBU
MEDICINSKI FAKULTET
SVEUČILIŠNI DIPLOMSKI STUDIJ SESTRINSTVA**

Silvio Horvatić

Izvantjelesna cirkulacija kod pacijenata s urođenim srčanim
greškama

DIPLOMSKI RAD



Zagreb, 2023.

SVEUČILIŠTE U ZAGREBU
MEDICINSKI FAKULTET
SVEUČILIŠNI DIPLOMSKI STUDIJ SESTRINSTVA

Silvio Horvatić

Izvantjelesna cirkulacija kod pacijenata s urođenim srčanim
greškama

DIPLOMSKI RAD



Zagreb, 2023.

Ovaj diplomski rad izrađen je na Klinici za kardijalnu kirurgiju KBC-a Zagreb pod vodstvom prof.dr.sc. Hrvoja Gašparovića, dr. med., FETCS i predan je na ocjenu u akademskoj godini 2022./2023.

Mentor rada: prof.dr.sc. Hrvoje Gašparović, dr. med., FETCS

SADRŽAJ

1.UVOD	1
2.EPIDEMIOLOGIJA UROĐENIH SRČANIH GREŠAKA	5
3.ETIOLOGIJA UROĐENIH SRČANIH GREŠAKA	6
4.PODJELA UROĐENIH SRČANIH GREŠAKA	7
4.1. Cijanotične srčane greške	7
4.2. Necijanotične srčane greške	7
5.OSNOVNE ZNAČAJKE CIJANOTIČNIH SRČANIH GREŠAKA	8
5.1. Hipoplastično lijevo srce(HLHS)	8
5.2. Ebsteinova anomalija.....	12
5.3. Pulmonalna atrezija	13
5.4. Tetralogija Fallot.....	14
5.5. Anomalni utok plućnih vena.....	16
5.5.1. Djelomični anomalni utok plućnih vena	16
5.5.2. Potpuni anomalni utok plućnih vena	18
5.6. Transpozicija velikih arterija(D- TGA).....	19
5.7. Trikuspidalna atrezija	21
5.8. Truncus arteriosus.....	23
6.OSNOVNE ZNAČAJKE NECIJANOTIČNIH SRČANIH GREŠAKA.....	25
6.1. Stenoza aortnog zalistka	25
6.2. Atrijski septalni defekt(ASD).....	27
6.3. Atrioventrikularni kanal (CAVC).....	29
6.4. Koarktacija aorte.....	30
6.5. Otvoreni duktus arteriosus (Patent ductus arteriosus-PDA).....	32
6.6. Ventrikularni septalni defekt(VSD).....	33
7.RAZLIKA IZMEĐU ODRASLOG I DJEČJEG IZVANTJELESNOG KRVOTOKA	35
7.1.Oksigenacija:.....	35
7.2.Upravljanje temperaturom.....	35
7.3.Volumen ispune.....	35
7.4. Setovi za izvantjelesni krvotok:.....	36

8.DIZAJN OKSIGENATORA PRIKLADAN DOBI DJETETA.....	37
9.OTOPINE ZA ISPUNU SUSTAVA ZA IZVANTJELESNI KRVOTOK KOD DJECE...	43
10.MODIFICIRANA ULTRAFILTRACIJA.....	45
11.PRIMJENA AUTOLOGNE KRVI.....	47
12.RETROGRADNI AUTOLOGNI PRAJMING.....	49
13.ZAKLJUČAK.....	51
14.LITERATURA.....	52
15.ZAHVALA.....	58
16.ŽIVOTOPIS.....	60

POPIS I OBJAŠNJENJA KORIŠTENIH KRATICA

ECC- Izvantjelesni krvotok(Extracorporeal circulation)

AVS- Stenoza aortnog zaliska(Aortic valve stenosis)

ASD- Atrijsko septalni defekt

SVC- Gornja šuplja vena(Superior vena cava)

IVC- Donja šuplja vena(Inferior vena cava)

CAVC- Kompletni AV kanal

VSD- Ventrikularni septalni defekt

CoA- Koarktacija aorte

d- TGA- Transpozicija velikih arterija

PAPVR- Parcijalni anomalni utok plućnih vena

TAPVR- Potpuni anomalni utok plućnih vena

TOF- Fallotova tetralogija

PA- Pulmonalna arterija

LA- Lijeve pretklijetke

DA- Desne pretklijetke

LV- Lijeve klijetke

DV- Desne klijetke

DHCA- Duboki hipotermijski cirkulacijski arest

ARDS- Akutni respiratorni distres sindrom

RTG- Radiografija- rendgen

EKG- Elektrokardiografija

Naslov rada: Izvantjelesna cirkulacija kod pacijenata s urođenim srčanim greškama

Autor: Silvio Horvatić, bacc. med. tech.

SAŽETAK

Izvantjelesni krvotok predstavlja skup mjera i postupaka koji se provode za vrijeme pružanja perfuzijsko- oksigenacijske potpore pacijentima koji se podvrgavaju operacijskim zahvatima na nekucajućem i/ ili otvorenom nekucajućem srcu. Djeca predstavljaju najosjetljiviju skupinu pacijenata kada je riječ o složenosti i dijapazonu srčanih grešaka koje nastaju na više funkcionalnih razina (razvijenost srčanog mišića, klijetki, pretklijetki, valvularnih sustava, ulaza ili izlaza određenih struktura unutar klijetki ili pretklijetki, fiziologije cirkulacije unutar dječjeg srca, defekata izgradnje određenih struktura ali i suprakoronarnih grešaka koje nastaju na aorti počevši od izlaznog trakta lijeve klijetke pa sve do kongenitalnih grešaka nastalih na luku aorte. Zdravstveni profesionalci koji pružaju perfuzijsko- oksigenacijsku potporu za vrijeme kardiokirurških zahvata nazivaju se klinički perfuzionisti i upravo oni moraju biti adekvatno educirani kako bi pružili najoptimalniju skrb u arteficialnim uvjetima te spriječili nastanak komplikacija izvantjelesnog krvotoka koje neočekivano i nerijetko mogu biti fatalne za pacijenta, ovisno o vrsti komplikacija i mogućnosti promptnog rješavanja istih. Klinički perfuzionisti svakodnevno surađuju s multidisciplinarnim timovima te na taj način upotpunjuju kvalitetu rada. Osim svakodневnih radnih aktivnosti teže ka svakodnevnoj edukaciji, promociji te dijeljenju stečenih znanja s ostalim kolegama na znanstvenim i stručnim skupovima. U ovom radu biti će opisane najčešće srčane greške kod djece te uloga kliničkog perfuzioniste prilikom pružanja perfuzijsko- oksigenacijske potpore djeci koja se podvrgavaju operacijskim zahvatima korekcije urođenih srčanih grešaka, praćenju parametrijskih vrijednosti, odabiru dizajna sustava za izvantjelesni krvotok s obzirom na razvojnu različitost djece počevši od neonatalne pa sve do odrasle dobi.

Ključne riječi: Dječji izvantjelesni krvotok, oksigenacija , perfuzija, urođene srčane greške

Title: Extracorporeal circulation in patients with congenital heart defects

Author: Silvio Horvatić, bacc. med. tech.

SUMMARY

Extracorporeal blood flow represents a set of measures and procedures that are carried out during the provision of perfusion-oxygenation support to patients undergoing surgery on a non-beating and/or open non-beating heart. Children represent the most sensitive group of patients when it comes to the complexity and range of heart defects that occur at multiple functional levels (development of the heart muscle, ventricles, atria, valvular systems, entrances or exits of certain structures within the ventricles or atria, physiology of circulation within the children's heart, construction defects certain structures, but also supracoronary defects that occur on the aorta starting from the left ventricular outflow tract up to congenital defects that occur on the arch of the aorta. Health professionals who provide perfusion-oxygenation support during cardiac surgery are called clinical perfusionists, and it is they who must be adequately educated to would provide the most optimal care in artificial conditions and prevent the emergence of complications of extracorporeal blood flow, which can be unexpectedly and often fatal for the patient, depending on the type of complications and the possibility of promptly solving them. In addition to daily work activities, they strive for daily education, promotion and sharing of acquired knowledge with other colleagues at scientific and professional meetings. This paper will describe the most common heart defects in children and the role of the clinical perfusionist when providing perfusion-oxygenation support to children undergoing surgery to correct congenital heart defects, monitoring parametric values, choosing the design of the extracorporeal blood flow system considering the developmental differences of children starting from neonatal until adulthood.

Key words: Children's extracorporeal blood flow, oxygenation, perfusion, congenital heart defects

1. UVOD

Neprekidnim napretkom medicinske tehnologije i potrebe za izvantjelesnim krvotokom kod kardiokirurških operacija došlo je do progresivnog napretka u kvaliteti pružanja perfuzijsko-oksigenacijske skrbi pomoću discipline koja se naziva izvantjelesni krvotok. Izvantjelesni krvotok je medicinska visokorazvijena disciplina koja se koristi u medicinskim ustanovama koje imaju u dijapazonu liječenja operacije na otvorenom srcu ali i operacije korekcije urođenih srčanih grešaka. Činjenica da je izvantjelesni krvotok postojao i prije pedesetak godina je općeprihvaćen podatak, a izvodili su ga pioniri perfuzijske prakse koji su implementirali novija, inovativna rješenja razvijena sukladno trenutno dostupnim materijalima, medicinskim dokazima i sl, međutim nebrojeno je mnogo razlika između izvantjelesnog krvotoka u povijesti i sada. Razlike su vidljive i mogu se analizirati kroz smanjeni mortalitet pacijenata koji se podvrgavaju kardiokirurškim zahvatima ali i kroz tehnološki napredak kada se razmatra mogućnost konstantnog i pravilnog praćenja perfuzijsko-oksigenacijskih parametara tijekom izvantjelesne procedure. Povijesno osmišljeni princip izvantjelesnog krvotoka je zadržao svoju osnovnu formu i ideju ali u poređenju sa najnovijim tehnologijama njegova bezbjednost je bila diskutabilna.

Izvantjelesni krvotok se temelji na dva postulata. Prvi postulat je zamijeniti cirkulacijsku funkciju organizma putem pumpi koje su integrirane u uređaj za izvantjelesni krvotok, a drugi postulat je pružiti oksigenacijsku skrb za pacijente koji se podvrgavaju kardiokirurškom zahvatu pritom misleći na izmjenu krvnih plinova, eliminaciju ugljičnog dioksida i dodavanje kisika u deoksigeniranu krv kako bi se organizam održao u približno fiziološkim uvjetima i ne bi došlo do oštećenja organa za čije je funkcioniranje iznimno potrebna kvalitetna prokrvljenost i oksigeniranost krvi naročito osvrćući se na vitalne organe poput mozga, bubrega, jetre i srca kada je još uvijek tijekom izvantjelesnog krvotoka održana koronarna

cirkulacija i nije zaustavljena električna i mehanička aktivnost srca(nije izoliran koronarni od sistemskog krvotoka).

Urođene srčane mane su strukturne abnormalnosti srca koje su prisutne pri rođenju, a mogu varirati od jednostavnih grešaka, kao što je mala rupa u srcu, do složenih grešaka, kao što je potpuni nedostatak srčane komore, no najjednostavnije ih je podijeliti na one koje uzrokuju cijanozu (plavilo) kože i sluznica i one koje ne uzrokuju. Podjela urođenih srčanih grešaka može varirati isto tako ovisno o autoru i specifičnom području medicine. U svakom slučaju, to su vrlo ozbiljne i složene greške koje zahtijevaju multidisciplinarni pristup i liječenje od strane stručnjaka u kardiologiji, kardiovaskularnoj kirurgiji, neonatologiji i drugim medicinskim specijalnostima. Kod bolesnika s urođenim srčanim greškama ECC je često neophodan za izvođenje kirurških popravaka. Simptomi koji mogu upućivati na srčane greške najčešće se očituju već u ranoj dobi, no neke greške mogu biti bez simptoma kroz cijeli život. Simptomi mogu biti: nedostatak zraka, cijanoza (plavilo kože i sluznica) , kratkotrajan gubitak svijesti, šumovi na srcu, slabiji razvoj ekstremiteta ili mišića, smanjen rast ili učestale respiratorne infekcije. Mora se napomenuti da nisu svi šumovi na srcu znak srčanih grešaka.

Klinički perfuzionisti su visokoeducirani zdravstveni profesionalci koji su zaduženi za rad na poslovima upravljanja uređajem za izvantjelesni krvotok(ECC) za vrijeme kardiokirurških zahvata kod odraslih ali i kod djece od trenutka rođenja pa sve do odrasle dobi. Klinički perfuzionisti svoju ulogu pronalaze u kardiokirurškim, multidisciplinarnim timovima gdje skupa s kirurzima, anesteziolozima, anesteziološkim tehničarima, instrumentarkama i ostalim operacijskim osobljem nastoje pružiti najoptimalniju intraoperacijsku ali i postoperacijsku skrb za najosjetljiviju skupinu pacijenata, a to je populacija djece s urođenim srčanim greškama. U sklopu redovne službe klinički perfuzionisti pružaju perfuzijsko- oksigenacijsku potporu elektivnim pacijentima, a u sklopu hitne službe pokrivaju mogućnost hitnog

zbrinjavanja kardiorespiratorne ugroze djeteta direktnim izvantjelesnim krvotokom i korekcijama u operacijskoj sali ili postavljanjem privremene oksigenacijsko- cirkulacijske potpore(ECMO) do trenutka stabilizacije djeteta i pojave pravovremene i adekvatne mogućnosti pružanja definitivnog rješenja za svakog pacijenta individualno. Prema *American Heart Association*, čak 1% novorođene djece zahvaćaju urođene srčane greške što je cca. 40 000 novorođene djece s urođenim srčanim greškama u Sjedinjenim Američkim Državama(1). Također postoji tumačenje da se jedno od četiri djeteta rođena sa srčanim greškama rađa sa kritično teškom srčanom greškom(2).

Urođene srčane greške opći su izraz za niz urođenih mana koje utječu na normalno funkcioniranje srca. To stanje prisutno je od embriogeneze i intrauterinog razvoja, a samim tim i po rođenju. Ovisno o kompleksnosti urođene srčane greške moguće je primijetiti rane simptome oboljenja i planiranje žurne ili odgođene kardiokirurške ili minimalnoinvazivne intervencije na dječjem srcu. U većini slučajeva teško je utvrditi očiti uzrok urođene srčane greške ali poznato je da genetski čimbenici i određene metaboličke bolesti te sindromi mogu povećati rizik od nastanka urođenih srčanih grešaka(3). Također urođene bolesti srca vodeći su uzrok urođenih mana i važan uzrok morbiditeta i mortaliteta tijekom dojenačke dobi ali i djetinjstva. Urođene bolesti srca multifaktorski su poremećaji povezani s genetskim utjecajima i utjecajima iz okoline. Smatra se da je približno 30% urođenih srčanih grešaka povezano sa genetskim sindromima i ekstrakardijalnim anomalijama(4). Napredak u molekularno- genetskoj tehnologiji poboljšao je rano prepoznavanje nastanka urođenih srčanih grešaka te njihovo lakše interpretiranje ali je i dalje problem prevenirati takve greške osim u slučajevima metaboličkih bolesti ili manjka makro i mikronutrijenata za vrijeme trudnoće.

S obzirom na veliki broj urođenih srčanih grešaka, različitost u dobnim skupinama djece koja se podvrgavaju operacijskim zahvatima i dostupnosti velikog broja tehnika s kojima je

moguće korigirati urođene srčane greške izvantjelesni krvotok prilikom izvođenja takvih zahvata stvara veliki izazov za kliničke perfuzioniste. Velika količina znanja, iskustva i pravovremene intervencije neophodne su za provođenje optimizirane izvantjelesne potpore. Prilikom pružanja nesmetane izvantjelesne cirkulacije osim klasičnih metoda potrebno je odabrati pravilan dizajn oksigenatora - dostatna površina membrana, ali ne i prevelika, promjer cijevi, smanjenje volumena kojim se ispunjava sustav za izvantjelesni krvotok, veličina arterijskih i venskih kanila pomoću kojih se pacijent spaja na sustav za izvantjelesni krvotok, pravilan balans tekućine(*priminga*) sa kojim se ispunjava sustav(5,6) za ECC u cilju sprječavanja metaboličkog disbalansa pacijenta, te također smanjenja hemodilucije koja naročito kod djece može izazvati komplikacije i ireverzibilna oštećenja solidnih i vitalnih organa(7). Također uz sve optimizirane modalitete pružanja oksigenacijsko - perfuzijske potpore klinički perfuzionist pribjegava stvoriti najsličnije uvjete normalnom funkcioniranju ovih funkcija, a sve uz kontinuirani monitoring i parametrijska praćenja vrijednosti oksigenacijsko- perfuzijskih odrednica.

2. EPIDEMIOLOGIJA UROĐENIH SRČANIH GREŠAKA

Pošto urođene srčane mane čine najčešću skupinu urođenih mana kod novorođenčeta, one uzrokuju veći broj smrti u prvoj godini života nego bilo koja druga urođena bolest kod djece. Otprilike 4-13 djece na 1000 rođenih ima neku srčanu grešku. Neke greške ne zahtijevaju liječenje nego samo praćenje, dok druge zahtijevaju liječenje lijekovima ili operaciju. Greške mogu biti takve da sprječavaju prolazak krvi kroz srce i krve žile, mogu uzrokovati prolazak krvi kroz srce na abnormalan način ili mogu uzrokovati nepravilan rad srca – aritmije.

U većini slučajeva nisu utvrđeni očiti uzroci urođenih srčanih grešaka, međutim s vremenom i napretkom znanosti prepoznato je da određeni čimbenici povećavaju rizik od nastanka urođenih srčanih grešaka uključujući Downov sindrom- genetski poremećaj koji uveliko utječe na normalan fizički razvoj djeteta, organogenezu, a kod majke za vrijeme trudnoće može biti detektirana rubeola(8) ili uzrok nastanka može biti uzimanje određenih vrsta lijekova uključujući statine(9). Također pušenje ili konzumacija alkohola tijekom trudnoće može negativno utjecati na organogenezu. Metaboličke bolesti poput dijabetesa tipa 1 ili 2(10,11) i drugi defekti u nastanku kromosoma koji mogu biti izmijenjeni u odnosu na normalne, a oni mogu biti nasljedni unutar obitelji. Prirodne srčane greške nastaju kada određeni čimbenici poremete normalan razvoj srca za vrijeme organogeneze. Prema dostupnim podacima smatra se da se većina slučajeva u poremećenoj organogenezi dogodi kada nešto utječe na razvoj srca unutar prvih 6 tjedana trudnoće. Tada se srce razvija iz nalik cjevaste strukture, u strukturu koja sve više sličići srcu, do trenutka kada se srce u potpunosti formira. Osim Downovog sindroma poznato je da Turnerov(12) sindrom i Noonanov(13,14) sindrom najčešće uzrokuju srčane malformacije i poremećaje u organogenezi.

3. ETIOLOGIJA UROĐENIH SRČANIH GREŠAKA

S obzirom da je razvoj srca u interakciji s genetskom strukturom i uvjetima okoliša, smatra se da 70 do 85% urođenih srčanih grešaka imaju multifaktorijalni uzrok. Mnoge srčane greške posljedica su sporadičnih genskih promjena. Velike kromosomske anomalije kao trisomija 21, 13 i 18 uzrokuju 3-8 % urođenih srčanih grešaka - trisomija 21 ima najveći udio od svih. Rizik da će dijete imati srčanu grešku ako njegovi brat ili sestra imaju istu je 2 do 4 %. Ako dvoje braće ili sestara ima srčanu grešku, rizik se povećava čak za 10 %. Kada majka ima srčanu grešku, rizik je 10 - 12 %, dok je kod oca on nešto manji. Utjecaji iz okoline uključuju infekcije (rubeola), lijekove (retinoična kiselina koja se koristi kod liječenja akni, hidantoin – koristi se u sintezi antiepileptika, litij, talidomid), alkohol i bolesti majke (dijabetes, fenilketonurija, i sistemski lupus eritematosus). Po nekim studijama debljina majke s BMI > 30 nosi signifikantan statistički rizik za rođenje djeteta s urođenom srčanom greškom.

4. PODJELA UROĐENIH SRČANIH GREŠAKA

Postoje mnoge podjele i klasifikacije srčanih grešaka, no njih je najjednostavnije podijeliti na one koje uzrokuju cijanozu (plavilo) kože i sluznica i one koje ne uzrokuju.

4.1. Cijanotične srčane greške

1. Hipoplastično lijevo srce
2. Ebsteinova anomalija
3. Pulmonalna atrezija
4. Tetralogija Fallot
5. Anomalni ulazak plućnih vena
6. Transpozicija velikih krvnih žila
7. Trikuspidalna atrezija
8. Truncus arteriosus

4.2. Necijanotične srčane greške

1. Atrijski septalni defekt
2. Aortna stenoza
3. Atrioventrikularni kanal
4. Koarktacija aorte
5. Otvoreni duktus arteriosus
6. Ventrikularni septalni defekt

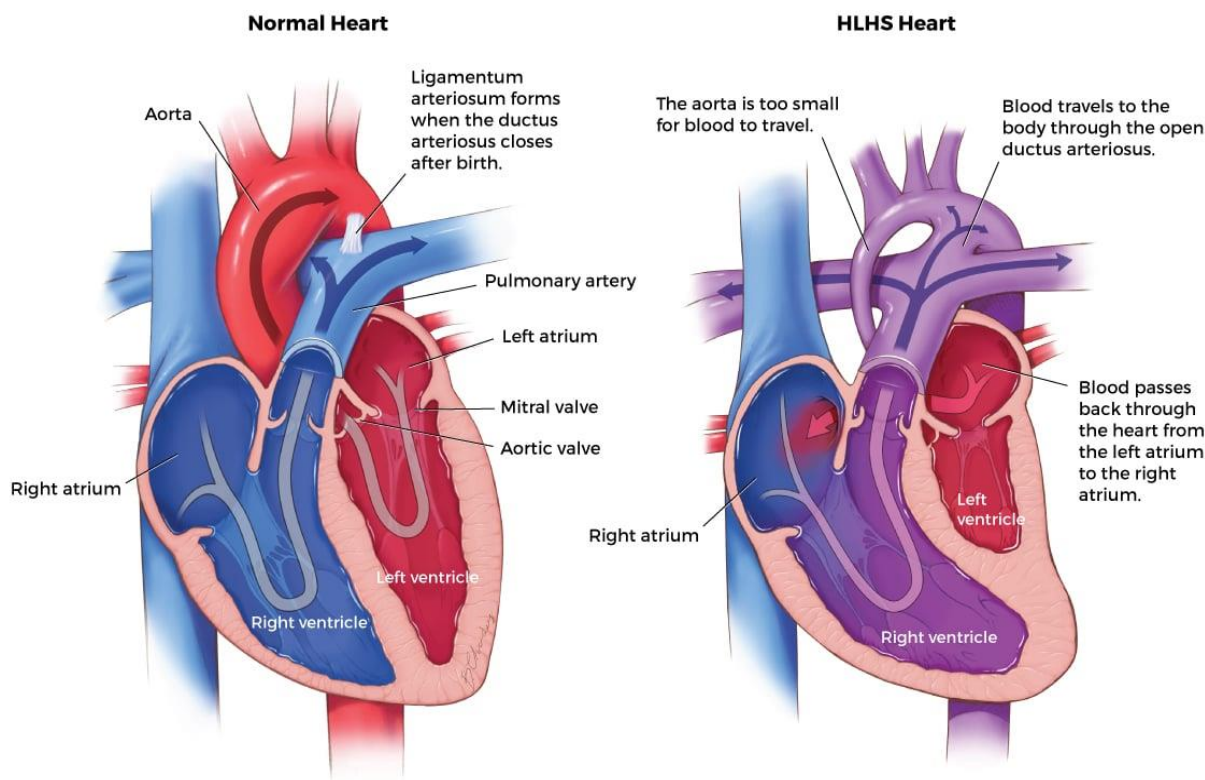
Navedene greške mogu biti izdvojene same za sebe ili mogu biti dio genetskih ili kromosomskih sindroma. Najčešći sindromi koji imaju srčanu grešku su: Trisomija 21, DiGeorgeov sindrom, Turnerov sindrom, Marfanov sindrom, Noonanov sindrom.

5. OSNOVNE ZNAČAJKE CIJANOTIČNIH SRČANIH GREŠAKA

5.1. Hipoplastično lijevo srce (HLHS)

Sindrom hipoplastičnog lijevog srca jedna je od rjeđih urođenih srčanih grešaka kod koje se javlja nedovoljna razvijenost lijeve strane srca (Slika 1.). Noviteti u kirurškim metodama liječenja ove urođene srčane greške promijenili su prognozu liječenja obzirom da se u počecima sindrom hipoplastičnog lijevog srca smatrao fatalnom srčanom greškom i mogućnost za preživljavanjem novorođenčeta bila je minimalna. Kirurške tehnike, hibridne tehnike i suvremeno pružanje perfuzijsko- oksigenacijske skrbi za ove pacijente uz mogućnost korekcije greške ili definitivno transplantacije srca kod djece dovele su do poboljšanja rezultata u preživljenju.

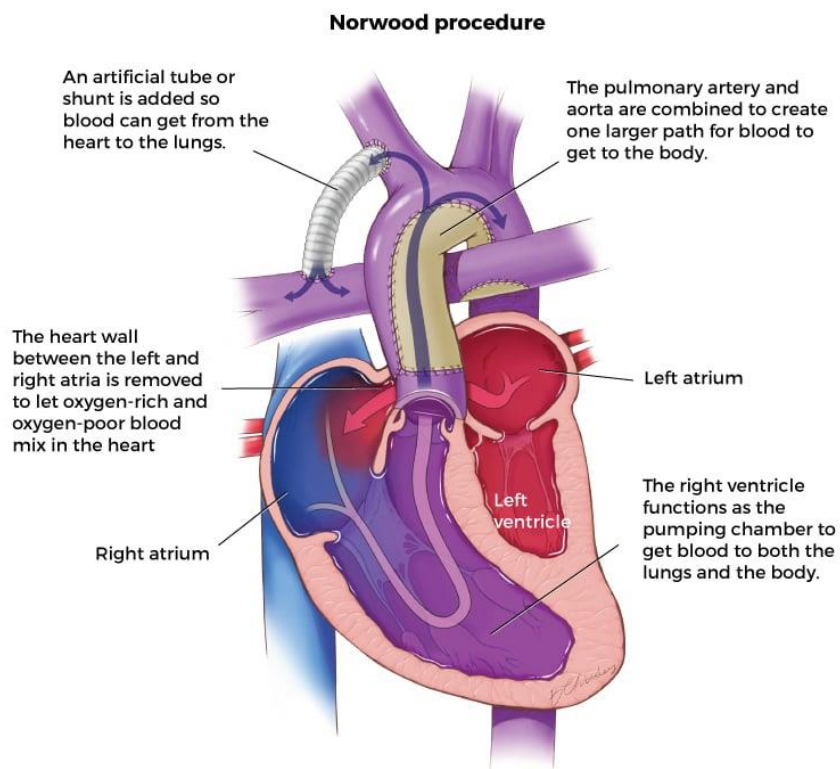
Sindrom hipoplastičnog lijevog srca okarakteriziran je varjabilnom razvijenošću lijeve klijetke koja u konačnici nema dovoljnu funkcionalnost za održavanje sistemske cirkulacije i opskrbu srca, mozga i u konačnici svih ostalih organa s krvlju obogaćenu kisikom. Prekretnica za korekciju ovog sindroma bila je 1980-ih godina kada se došlo na revolucionarnu ideju da se desna klijetka koristi u potpori sistemske cirkulacije. Za izvođenje zahvata prilikom korekcije HLHS sindroma potrebni su mnogobrojni multidisciplinarni timovi uključujući one od dijagnostike navedenog stanja pa sve do definitivne kirurške terapije gdje se uz kirurge i perfuzioniste angažiraju anesteziolozi, intenzivna skrb, rana poslijeoperacijska rehabilitacija itd.



Slika 1. Prikaz razlike normalno razvijenog srca u odnosu na srce koje je zahvaćeno sindromom hipoplastičnog lijevog srca, , preuzeto sa:

<https://www.childrenscolorado.org/doctors-and-departments/departments/heart/programs-and-clinics/single-ventricle-clinic/single-ventricle-surgery/>, pristupljeno dana 08.04.2023.

Dva su dostupna modaliteta liječenja sindroma hipoplastičnog lijevog srca i to primarno riješenje koje predstavlja definitivnu terapiju i transplantaciju srca, a druga metoda podrazumijeva postupnu funkcionalnu univentrikularnu palijaciju. Funkcionalno univentrikularno palijacijsko liječenje se sastoji od tri faze i to : Norwood operacije(Slika 2.) u novorođenačkoj dobi kao prva faza liječenja, operacija po Glennu(Slika 3) između 6. Do 8. Mjeseca starosti djeteta kao druga faza liječenja i u konačnici operacija po Fontanu(Slika4.) između 18. Mjeseca života djeteta do 5. Godine(najčešće 4. Godina) kao treća faza univentrikularne palijacije sindroma hipoplastičnog lijevog srca.

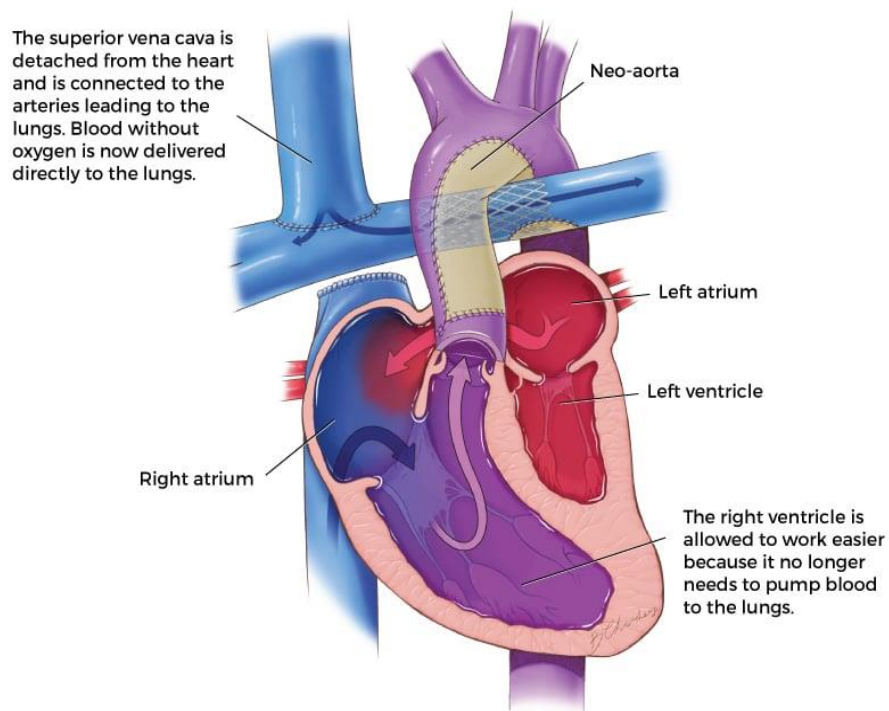


Slika2. Prikaz 1. faze univentrikularne palijacije tj, Norwood procedure u korekciji sindroma hipoplastičnog lijevog srca, preuzeto sa:

<https://www.childrenscolorado.org/globalassets/departments/heart/norwood-procedure.jpg>,

pristupljeno dana: 08.04.2023.

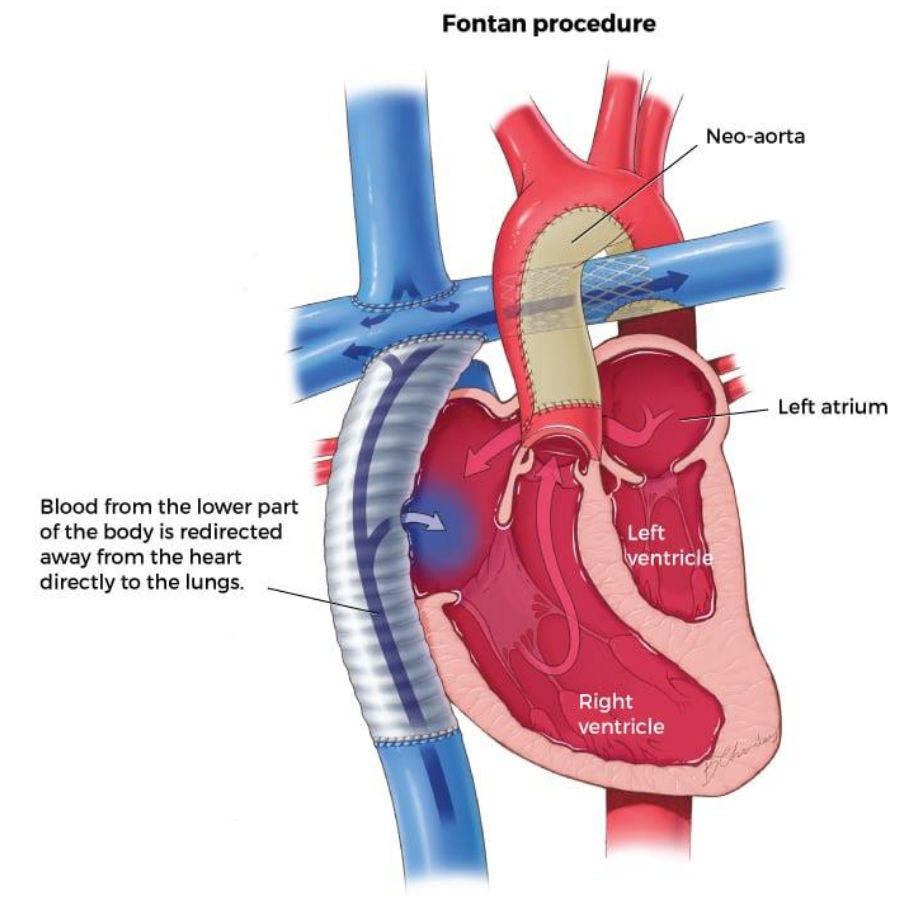
Bi-directional Glenn



Slika 3. Prikaz 2. faze univentrikularne palijacije tj, Glenn procedure u korekciji sindroma hipoplastičnog lijevog srca, preuzeto sa:

<https://www.childrenscolorado.org/globalassets/departments/heart/glenn-procedure.jpg>,

preuzeto dana: 08.04.2023.



Slika 4. Prikaz 3. faze univentrikularne palijacije tj, Fontan procedure u korekciji sindroma hipoplastičnog lijevog srca, preuzeto sa:

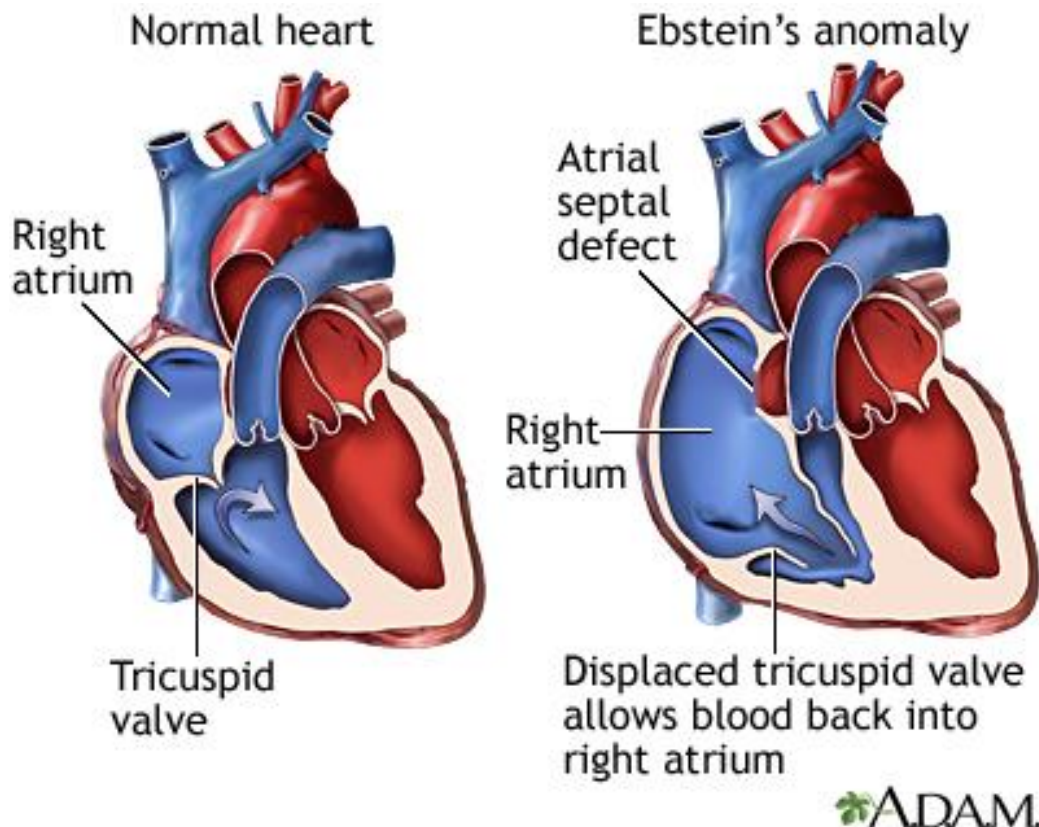
<https://www.childrenscolorado.org/globalassets/departments/heart/fontan-procedure.jpg>,

preuzeto dana: 08.04.2023.

5.2.Ebsteinova anomalija

Ebsteinova anomalija predstavlja rijetku formu urođenih bolesti srca s prevalencijom od 5,2 na 100 000 novorođene djece što predstavlja samo 1% prirođenih srčanih anomalija. Simptomi bolesti mogu se javiti od rane fetalne dobi do starije dobi, a najčešće se prezentira teškom insuficijencijom trikuspidnog zalistka te pridruženim strukturnim srčanim anomalijama poput opstrukcije desnog izlaznog trakta(RVOT) (Slika 5.) (15), dok se u odrasloj dobi prezentacija bolesti prikazuje kroz iznenadna stanja poput pojave malignih

aritmija(16). Poboljšana dijagnostička, perioperacijska, intraoperacijska i postoperacijska skrb dovele su do povećanog preživljavanja djece urođenom srčanom greškom, Ebsteinovom anomalijom(17,18).



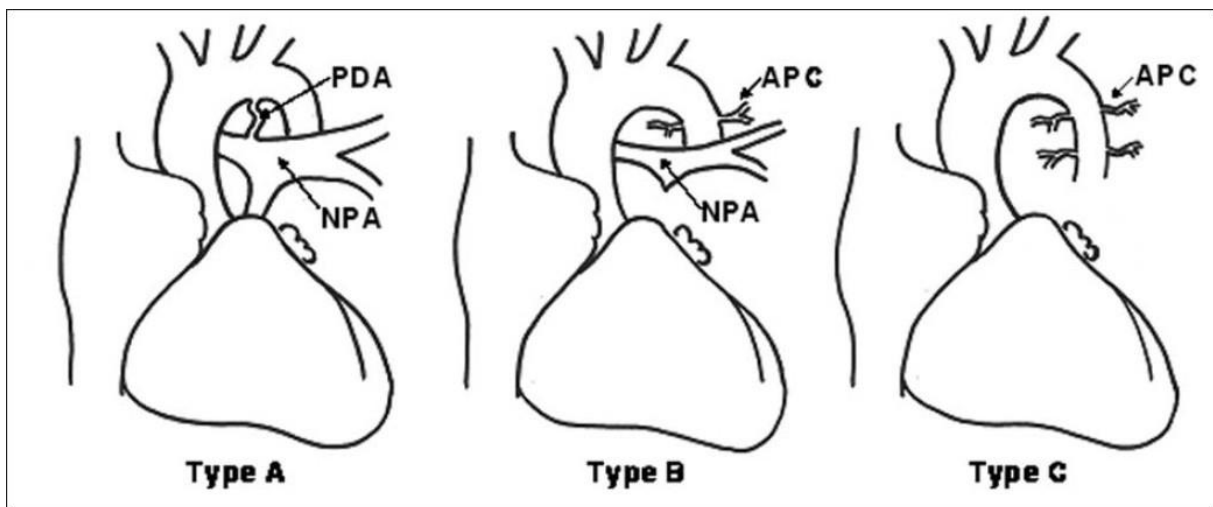
Slika 5. Prikaz normalnog srca u odnosu na srce koje je zahvaćeno Ebsteinovom anomalijom(insuficijencija tikuspidnog zalistka, RVOT poremećaj funkcije, ASD), preuzeto sa: <https://medlineplus.gov/ency/images/ency/fullsize/22703.jpg>, pristupljeno dana:

08.04.2023.

5.3.Pulmonalna atrezija

Pulmonalna atrezija i ventrikulski septalni defekt(VSD) predstavljaju složenu i po prirodi izrazito heterogenu urođenu srčanu grešku koja nije točno struktuirana i definirana u stručnoj literaturi, a tome svjedoči uporaba sinonima s pojmom tetralogije Fallot s pulmonalnom atrezijom. Anatomske i morfološke značajke u velikoj mjeri određuju vrstu kirurškog

pristupa, a unutarsrčana anatomija ima sekundarnu ulogu u konačnom ishodu liječenja ove urođene srčane greške. Na temelju karakteristika plućne cirkulacije predložen je novi termin za Ebsteinovu anomaliju, a to je PA- VSD. Postoje tri tipa u kojima se može javiti PA- VSD. Tip A okarakteriziran je postojanjem samo native plućne arterije(NPA). U tipu B protok krvi kroz pluća osiguravaju u nativna plućna arterija i aortopulmonalne kolateralne arterije(MAPCA) dok u tipu C postoje samo aortopulmonalne kolateralne arterije(MAPCA) i ne postoji nativna plućna arterija(NPA) (Slika 6.). (19) Nova klasifikacija uspostavljena je zbog jednostavnije komunikacije između profesionalaca koji se bave dijagnostikom i liječenjem ove urođene srčane greške, a uspostavljena je od strane članova STS- Congenital Heart Surgery Database Committee te predstavnika Europske udruge za kardiotorakalnu kirurgiju(20).



Slika 6. Prikaz A, B i C tipa PA-VSD anomalije u odnosu na prisutnost glavne pulmonalne arterije ili aortopulmonalne kolateralne arterije, preuzeto sa:

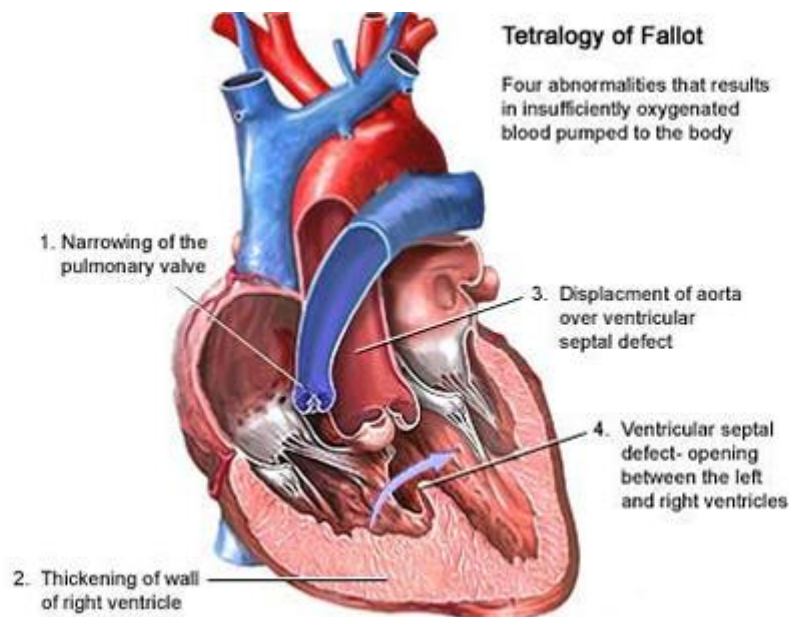
https://www.heartviews.org/articles/2007/8/2/images/HeartViews_2007_8_2_52_63730_f1.jp

g, pristupljeno dana: 08.04.2023.

5.4. Tetralogija Fallot

Fallotova tetralogija je urođena srčana greška koja se sastoji od interventrikularne komunikacije koja je u stručnoj terminologiji poznata kao ventrikulski septalni defekt (VSD), opstrukcije izlaznog trakta desne klijetke te nadjačavanja ventrikularnog septuma korijenom aorte(21) te posljedične hipertrofije desne klijetke(Slika 7.), (22). Tetralogija Fallot pojavljuje se u 3 od 10 000 novorođene djece i čini 7-10% svih urođenih srčanih grešaka(23). Klinička slika novorođenčadi koji su rođeni s ovom srčanom malformacijom varira od pacijenta do pacijenta, a prezenitra se cijanotičnim promjenama čiji intenzitet ovisi o stupnju prepreke koja sprječava prolazak deoksigenirane krvi do pluća djeteta. Etiologija ovog oboljenja je raznolika ali najčešće spomenuta stanja koja mogu utjecati na nastanak ove urođene srčane greške su neadekvatno liječen ili neliječen dijabetes kod majke za vrijeme trudnoće, fenilketonurija i unos retinoične kiseline. Također postoji i genetska podloga za razvoj ovog oboljenja(24). Prije postavljanja dijagnoze i podvrgavanja djeteta kompletnoj korekciji ove urođene srčane greške najčešće se uvodi prostaglandinska terapija(25) koja sprječava zatvaranje *ductusa arteriosusa* i omogućuje miješanje oksigenirane i deoksigenirane krvi između aorte i pulmonalne arterije. U centrima koji izvode korekciju ovakvih srčanih grešaka, među kojima je i Klinički bolnički centar Zagreb najčešće se unutar u dobi od 4-6 mjeseci starosti djeteta izvrši kompletna korekcija ove srčane greške. Iskustvo, napredak tehnologije i izvantjelesne cirkulacije svakako smanjuju morbiditet i mortalitet djece koja se podvrgavaju operacijskom zahvatu kompletne korekcije Fallotove tetralogije.

Pružanje skrbi prilikom izvođenja izvantjelesnog krvotoka kompleksno je za vrijeme odvijanja zahvata ali se uobičajeno ne razlikuje od klasičnog izvantjelesnog krvotoka uz zaustavljanje električne i mehaničke aktivnosti srca u hladnom dijastoličkom kardioplegijskom arestu(26).



Slika7. Prikaz intrakardijalnih malformacija koje uzrokuje Fallotova tetralogija, preuzeto sa:

<https://zdravlje.eu/2012/01/16/tetralogija-fallot/>; pristupljeno dana: 03.04.2023.

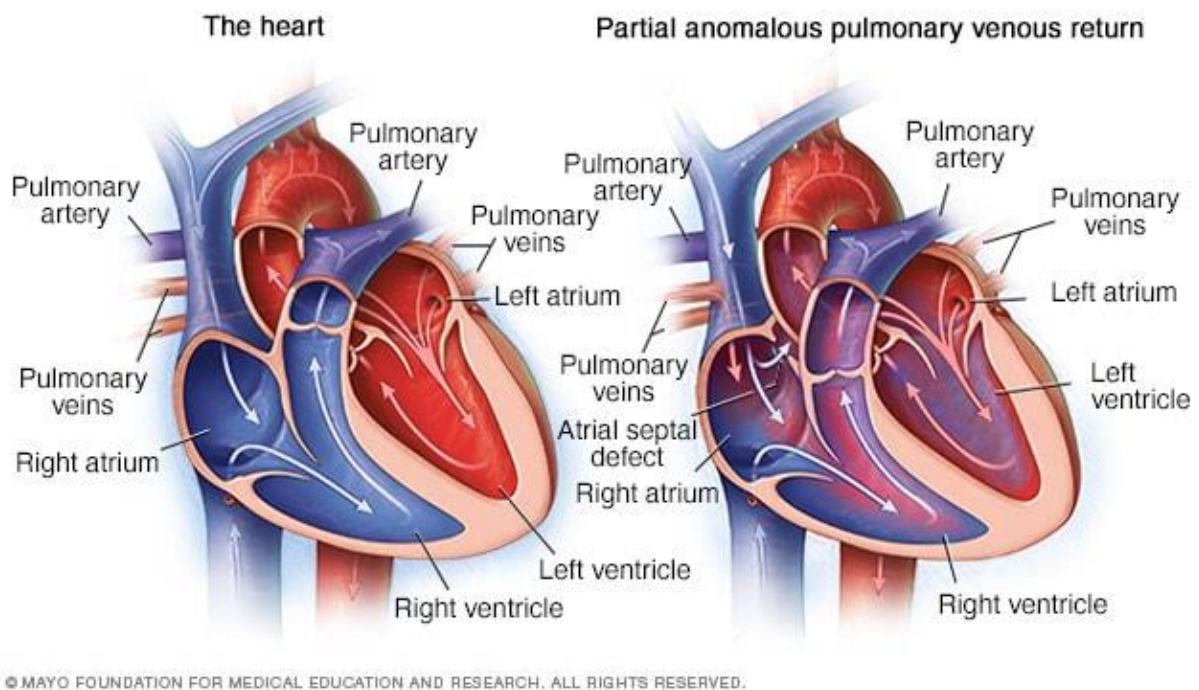
5.5. Anomalni utok plućnih vena

Postoje primarno dva tipa ove urođene srčane greške, parcijalni anomalni utok plućnih vena (PAPVR- *partial anomalous pulmonary venous return*) i potpuni anomalni utok plućnih vena (TAPVR- *total anomalous pulmonary venous return*). Oba tipa predstavljaju urođenu srčanu grešku koja dovodi do anomalnog povrata oksigenirane krvi iz pluća u srce.

5.5.1. Djelomični anomalni utok plućnih vena

Kod djelomičnog anomalnog utoka plućnih vena jedna ili više plućnih vena vraćaju kisikom obogaćenu krv u nepredviđenu stranu srca (Slika 8.) ili izvansrčanu strukturu kao što je

gornja šuplja vena(SVC). Određeni pacijenti s djelomičnim utokom plućnih vena osim osnovne bolesti imaju i atrijski septalni defekt koji posljedično omogućuje protok i miješanje krvi između desne i lijeve pretklijetke. Djeca koja su rođena sa Turnerovim sindromom imaju povećanu incidenciju nastanka djelomičnog anomalnog utoka plućnih vena.



Slika 8. Prikaz normalnog srca i srca s dijagnozom PAPVR-a gdje je vidljiv utok plućnih vena u SVC, preuzeto sa: <https://www.mayoclinic.org/diseases-conditions/partial-anomalous-pulmonary-venous-return/cdc-20385691>; pristupljeno dana: 13.04.2023.

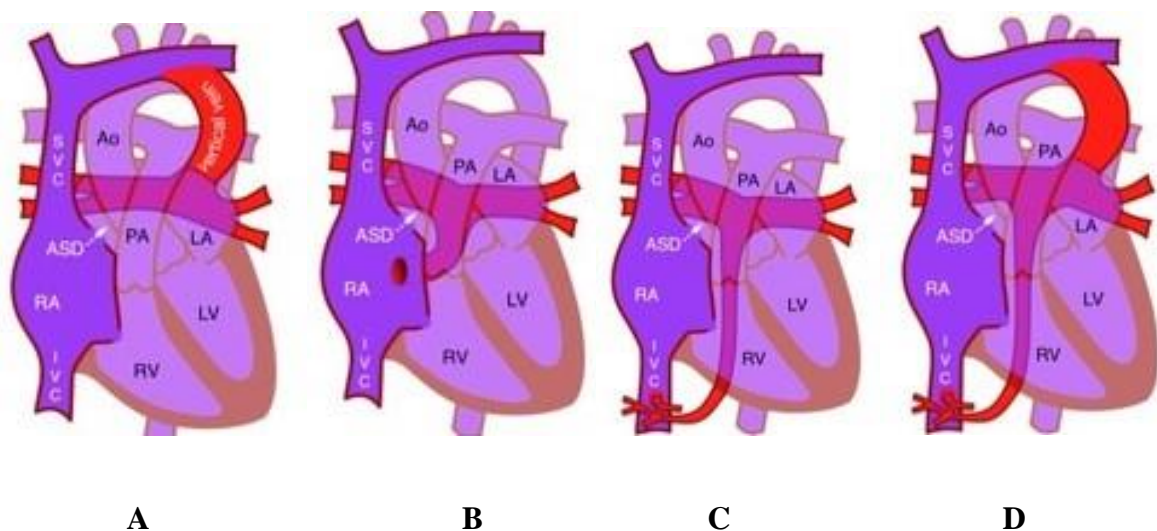
Obzirom da ovo srčano oboljenje dovodi do miješanja oksigenirane i deoksigenirane krvi ono također spada u cijanotične srčane greške. Ovisno o intenzitetu simptoma i razvojnom stadiju djeteta ova srčana greška se može adekvatno korigirati uz kirurške tehnike premošćavanja plućnih vena u fiziološku srčanu šupljinu, a to je lijeva pretklijetka.

5.5.2. Potpuni anomalni utok plućnih vena

Karakteristika TAUPV-a je da se sva kisikom obogaćena krv ulijeva u desnu stranu srca putem plućnih vena(Slika 9.), pa je krv koja bi fiziološki trebala opskrbljivati mozak i ostale vitalne organe smanjeno i nedovoljno saturirana. Zbog toga su sva djeca rođena s TAUPV-om, neovisno o njegovom tipu izrazito brzo po rođenju prezentirana karakterističnom kliničkom slikom za ovu cijanotičnu srčanu grešku. Prema mjestu zajedničke drenaže pulmonalnih vena, TAUPV se dijeli na:

- Suprakardijalni tip (u brahiocefaličnu ili gornju šuplju venu)
- Kardijalni tip (koronarni sinus, desna pretklijetka)
- Infrakardijalni tip (vena porta ili hepatične vene)
- Mješoviti tip

Kod TAUPV-a, nerijetko je indicirana nužna i urgentna korekcija ove srčane greške operacijskim zahvatom kako bi vitalni organi djeteta bili adekvatno perfundirani oksigeniranom krvi iz pluća.

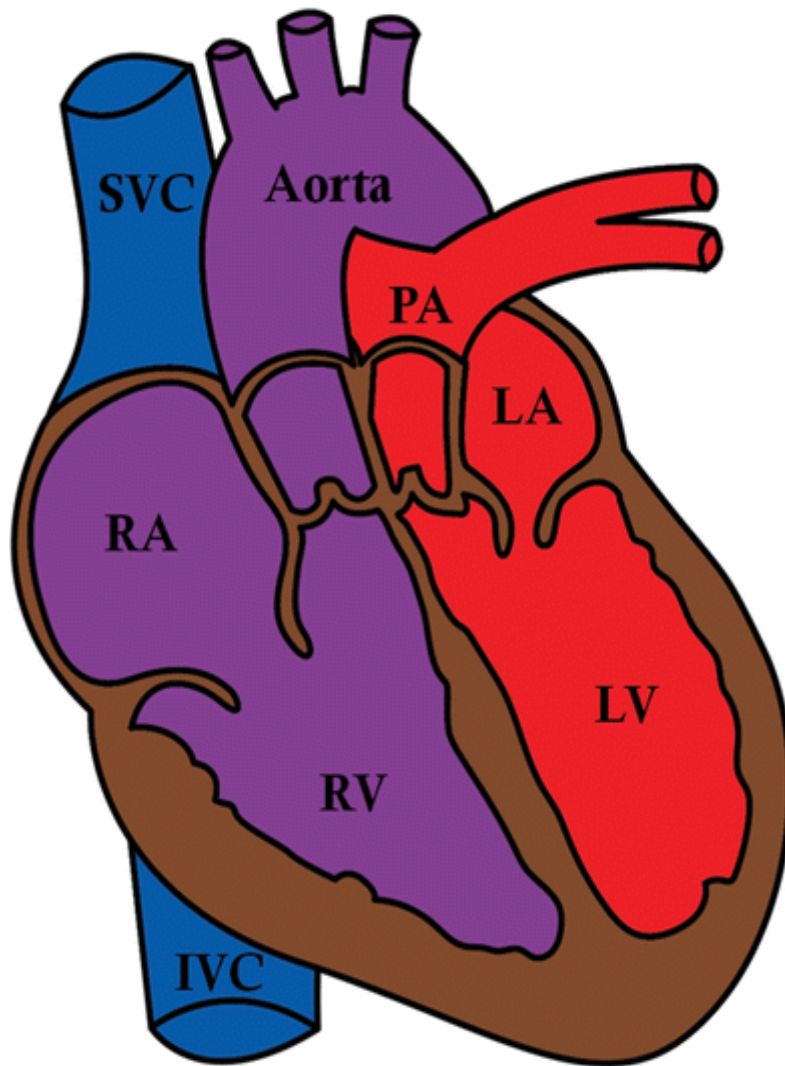


Slika 9. Prikaz 4 tipa TAUPV-a (A- suprakardijalni tip, B- kardijalni tip, C- infrakardijalni tip, D- mješoviti tip), preuzeto sa: <https://radiopaedia.org/articles/total-anomalous-pulmonary-venous-return> pristupljeno dana: 13.04.2023.

5.6. Transpozicija velikih arterija (D- TGA)

Transpozicija velikih arterija drugi je najčešći oblik cijanotičnih srčanih kongenitalnih grešaka i javlja se u 5- 7 % kongenitalnih srčanih bolesti kod novorođene djece. Ovaj tip greške sastoji se od ventrikuloarterijskog nesklada s aortom koja izlazi iz desne klijetke i plućnom arterijom koja izlazi iz lijeve klijetke(Slika 10.). Dakle organizam novorođenčeta se opskrbljuje sa deoksigeniranom krvi ili visoko desaturiranom krvi u slučaju otvorenog *ductusa Botalli* i *foramena ovale*. Ova srčana greška se može pojaviti kao izolirana prirođena anomalija ili u kombinaciji sa drugim urođenim srčanim greškama.

Ekstrakardijalne anomalije rjeđe su kod transpozicije velikih arterija i rijetko su povezane s kromosomskim abnormalnostima. Agresivna kirurška terapija i medicinske intervencije za ovo oboljenje koje se smatralo fatalnim čine veliko poboljšanje u ishodu bolesti što rezultira izvrsnim kratkoročnim i srednjoročnim ishodima liječenja s velikim preživljenjem u odrasloj dobi i dobrom kvalitetom života. Nakon kirurških intervencija preporučuje se kontinuirano kardiološko praćenje kako bi se izbjegle i/ ili pratile dugoročne komplikacije ove bolesti. Za kardiokiruršku intervenciju neophodno je podvrgavanje izvantjelesnom krvotoku koji za vrijeme operacije zamjeni funkciju srca i nadoknadi perfuziju organa, a tretman istodobno nadoknadi oksigenacijsku funkciju organizma putem arteficialnih pluća u smislu korištenja membranskog oksigenatora uz uobičajeni postupak hladnog dijastoličkog aresta srca uz upotrebu hladne kardioplegijske otopine koja omogućuje nesmetan rad na nekucajućem, otvorenom srcu.



Slika 10. Strukturalni prikaz transpozicije velikih arterija i nesklad izlaska velikih krvnih žila

u zamijenjenom suodnosu u smislu izlaska aorte iz DV i PA iz LV, preuzeto sa:

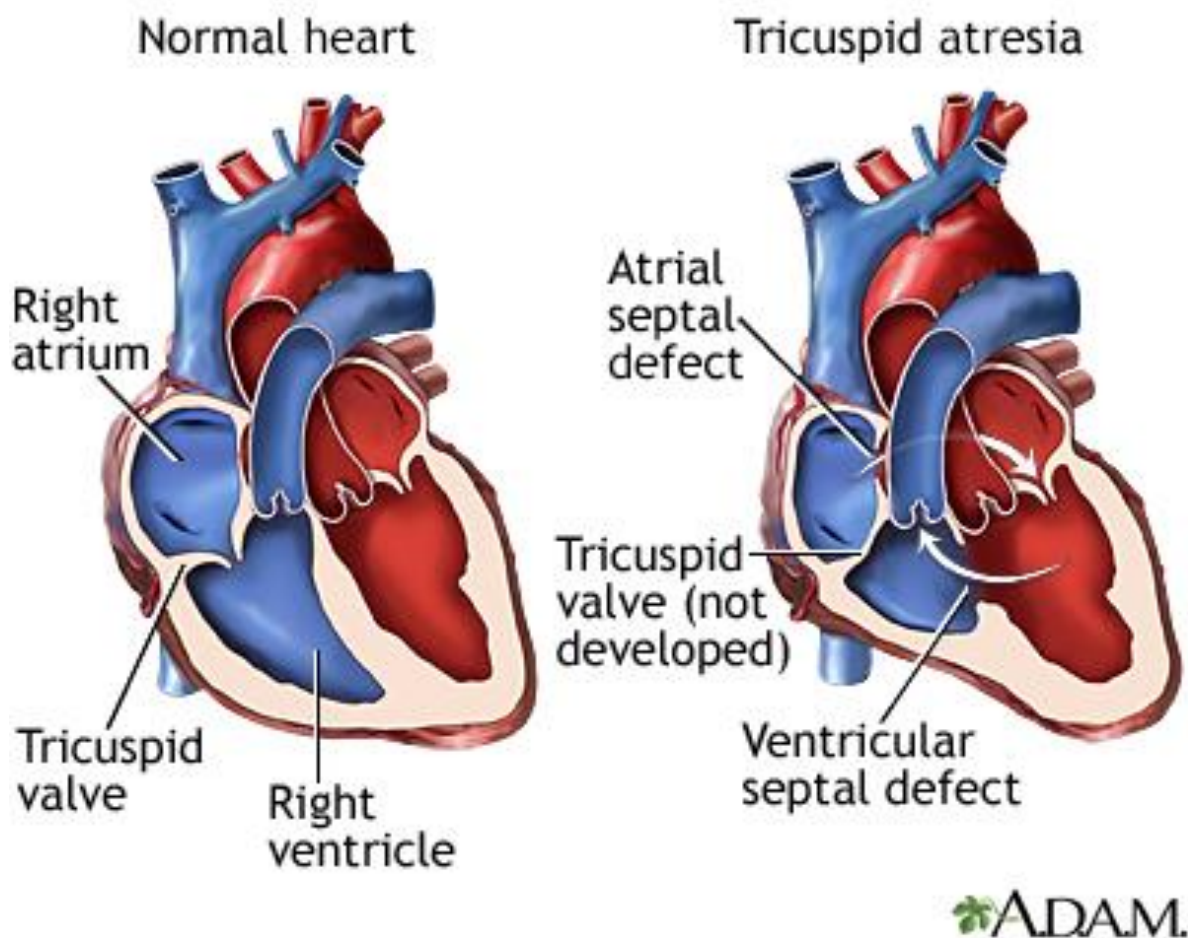
<https://www.google.com/url?sa=i&url=https%3A%2F%2Fpubs.rsna.org%2Fdoi%2Ffull%2F10.1148%2Frg.2021200069&psig=AOvVaw2asQRfUVmbNvka3n1ttMFC&ust=1691567735379000&source=images&cd=vfe&opi=89978449&ved=0CBEQjRxqFwoTCNih1PXKzIADF>

QAAAAAdAAAAABAU, pristupljeno dana 10.07.2023.

5.7. Trikuspidalna atrezija

Trikuspidalna atrezija također je cijanotična urođena srčana greška i definirana je kao prirođena odsutnost ili agenezija morfološki normalnog trikuspidnog zalistka (Slika 11.). Ova greška je najčešća cijanotična srčana greška i najčešći je uzrok cijanoze s hipertrofijom lijeve klijetke. Postoji više tipova trikuspidalne atrezije, a mišićni tip je najuobičajeniji tip i javlja se u 89% slučajeva od ukupnog broja pacijenata s trikuspidalnom atrezijom (27).

Karakterizirana je otvorom i lokaliziranim fibroznim zadebljanjem u dnu desne klijetke gdje se uobičajeno nalazi trikuspidni zalistak. Trikuspidalna atrezija se može klasificirati na temelju morfologije zalistka, RTG izgleda plućnih vaskularnih struktra i povezanosti srčane mane. Zbog nefunkcionalnog trikuspidnog zalistka javlja se desno - lijevi šant na razini pretklijetki, a sistemski i koronarni venski povrat se može miješati sa plućnom venskom krvi u lijevoj pretklijetki te se prazniti u lijevu klijetku. Kod bolesnika je često prisutan VSD sa lijevo - desnim šantom koji potpomaže prokrvljenost pluća. U slučaju nepostojanja VSD- a i lijevo desnog šanta plućna cirkulacija se odvija preko otvorenog *ductus arteriosus* ili kroz aortopulmonalne kolateralne žile. Miješanje krvi putem VSD- a ili šantiranjem je neophodna za preživljenje djeteta (28).



Slika 11. Prikaz normalno građenog srca i srca zahvaćenog trikuspidalnom atrezijom,
preuzetosa:

[https://www.google.com/url?sa=i&url=https%3A%2F%2Fwww.mountsinai.org%2Fhealth-library%2Fdiseases-conditions%2Ftricuspid-atresia&psig=AOvVaw237PvSHp9RHrD0uSHap50j&ust=1693527968260000&source=images&cd=vfe&opi=89978449&ved=0CBAQjRxqFwoTCKCzwnRhYEDFQAAAAAdAAAA](https://www.google.com/url?sa=i&url=https%3A%2F%2Fwww.mountsinai.org%2Fhealth-library%2Fdiseases-conditions%2Ftricuspid-atresia&psig=AOvVaw237PvSHp9RHrD0uSHap50j&ust=1693527968260000&source=images&cd=vfe&opi=89978449&ved=0CBAQjRxqFwoTCKCzwnRhYEDFQAAAAAdAAAAABAE)

ABAE, pristupljeno dana: 14.07.2023.

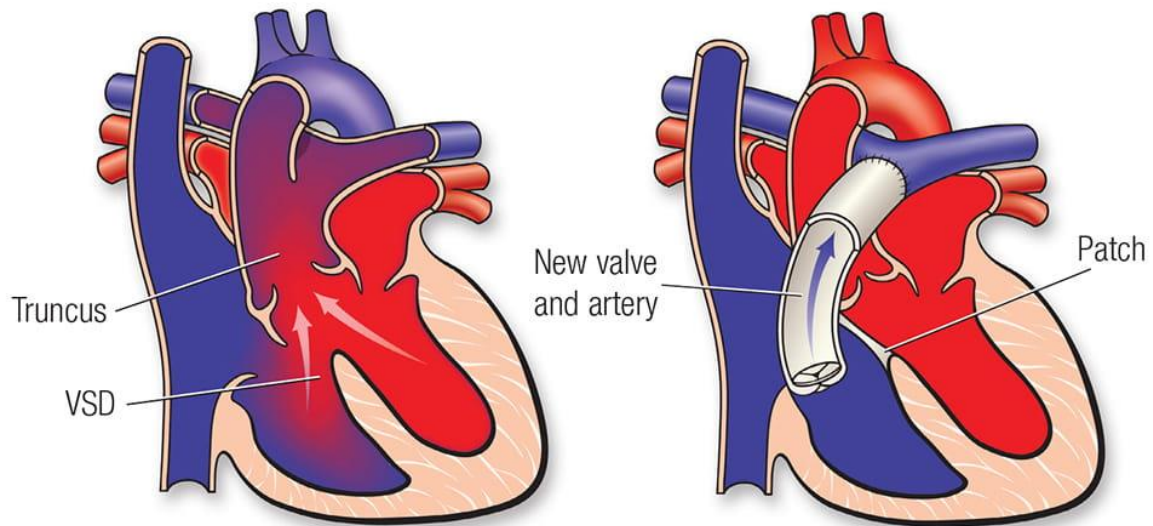
5.8. Truncus arteriosus

Još od identifikacije dijagnoze perzistentnog truncusa arteriosusa kao urođene srčane greške postojalo je dosta nedoumica i zabuna u svezi s patološkim kriterijima za dijagnozu perzistentnog truncusa arteriosusa. Kako bi se lakše shvatio anatomski problem koji nastaje u formiranju srčanih struktura napravljene su značajne analize i izvješća prirođenog defekta srca koji je okarakteriziran jednim funkcionalnim arterijskim stablom. Tada se uvidjelo da je moguće napraviti podjelu na djelomični i potpuni truncus arteriosus(29,30).

Truncus arteriosus se javlja u slučajevima potpune ili djelomične nemogućnosti formiranja srčane pregrade, septuma, koji u normalnoj srčanoj anatomiji dijeli embrionalni truncus arteriosus na aortalni i plućni truncus(Slika 12.) . Kada u izgradnji srčanih struktura nastane nesrazmjer između izgradnje septuma tada nastaje potpuni truncus arteriosus. Prilikom nastanka ove urođene srčane greške, jedno deblo opskrbljuje sistemsku, koronarnu i plućnu cirkulaciju.

Truncus arteriosus je kompleksna prirođena srčana greška koja zahtjeva kardiokiruršku intervenciju. Ova dijagnoza se povezuje sa značajnim mortalitetom i morbiditetom novorođenčadi ali uočena su klinički značajna poboljšanja ukoliko se napravi rana kardiokirurška intervencija. Prvi put operacija korekcije truncus arteriosusa napravljena je 1967. godine od strane Rastelli-ja i suradnika(31,32). Također, ova kao i druge mnogobrojne srčane greške se ne mogu izvesti bez procedure izvantjelesnog krvotoka koji omogućava i daje prednost i sigurnost izvođenja operacije na nekucajućem srcu, a istovremeno osigurava kontinuiranu oksigenacijsko- perfuzijsku potporu organizmu u vremenu trajanja operacijskog zahvata korekcije ove srčane greške.

Rastelli repair with patched septum
and new pulmonary valve/artery



Slika 12. Prikaz anatomskih disproporcija i izostanak izgradnje srčanog septuma te prikaz kirurške Rastelli tehnike kod korekcije truncus arteriosusa, preuzeto sa:

[https://www.heart.org/-/media/Images/Health-Topics/Congenital-Heart-](https://www.heart.org/-/media/Images/Health-Topics/Congenital-Heart-Defects/50_1683_59_TruncA_and-)

[Defects/50_1683_59_TruncA_and-](https://www.heart.org/-/media/Images/Health-Topics/Congenital-Heart-Defects/50_1683_59_TruncA_and-)

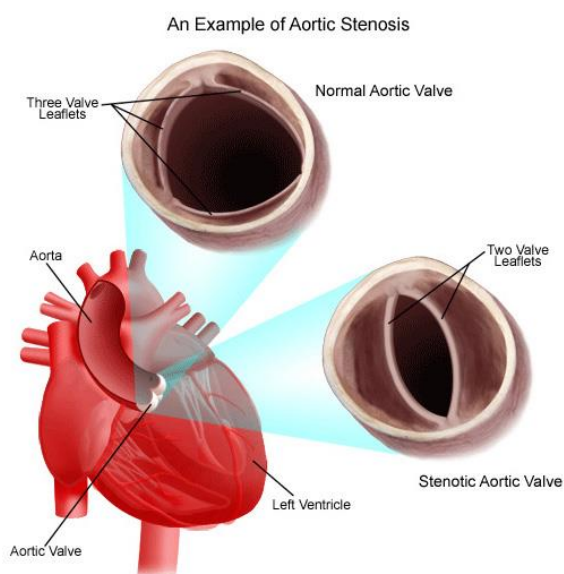
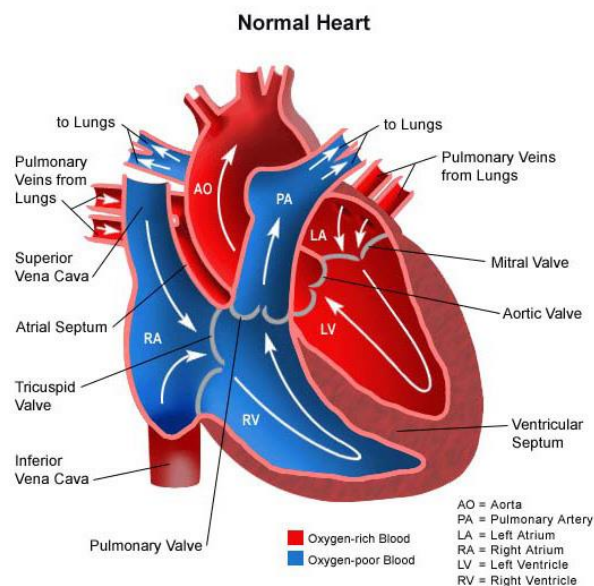
[Repair.jpg?h=352&w=599&hash=700DEB6852AF95CA2A8C6EEA5947C263](https://www.heart.org/-/media/Images/Health-Topics/Congenital-Heart-Defects/50_1683_59_TruncA_and-), pristupljeno

dana: 14.07.2023.

6. OSNOVNE ZNAČAJKE NECIJANOTIČNIH SRČANIH GREŠAKA

6.1. Stenoza aortnog zalistka

Stenoza aortnog zalistka (AVS) predstavlja ozbiljnu urođenu srčanu grešku. Kod stenozе aortnog zalistka, zalistak koji kontrolira protok krvi iz lijeve klijetke u glavnu tjelesnu arteriju (aortu) je sužen (Slika 13.). Ovakva patofiziologija kretanja krvi obogaćene kisikom od srca prema ostatku tijela može rezultirati nedovoljnom oksigenacijom tkiva ali i zadebljanjem srčanog mišića usljed tlačnog opterećenja srca, što dugoročno može dovesti do hipertrofične kardiomiopatije i nastanka srčanog zatajenja(33,34). Nativni i zdravi aortni zalistak uobičajeno ima tri listića (*cusps*) koji reguliraju protok krvi iz lijeve klijetke u aortu. Stenoza aortnog zalistka može biti klasificirana u više stupnjeva ovisno o stupnju opstrukcije protoka krvi iz lijeve klijetke u aortu. Urođena stenoza aortnog zalistka koja je kritična prezentirat će ozbiljne simptome kod novorođenčeta ili dojenčeta iako nije uobičajena prezentacija simptoma u ranoj životnoj dobi. Prezentacija simptoma stenotičnog zalistka češća je u kasnijoj dječjoj dobi. Zbog izmijenjene fiziologije kretanja krvi, ukoliko se kritična stenoza ne korigira kirurški dovodi do zadebljanja stijenke lijeve klijetke, ali može doći i do pojave ishemijskih promjena srca zbog nedovoljne opskrbljenosti koronarnih arterija oksigeniranom krvi. Pravovremena dijagnostika i adekvatna korekcija ove urođene srčane greške, nakon korekcije ne bi trebala utjecati na pravilan razvoj djeteta(35–37).



Slika 13. Primjer sužene aortalne valvule kroz anatomske crteže i normalno

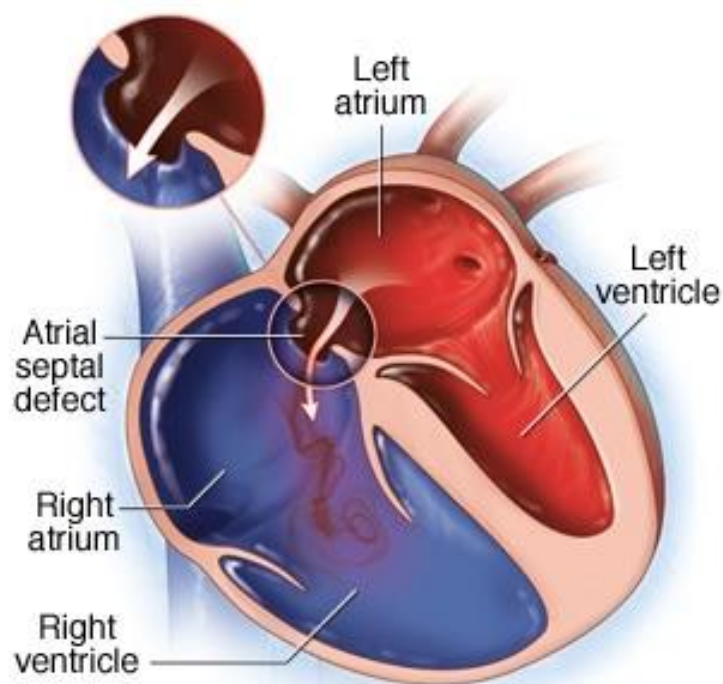
široke aortalne valvule kroz prikaz poprečnog presjeka aorte, preuzeto sa:

<https://www.choc.org/wp/wp-content/uploads/2015/04/Aortic-Stenosis-Vertical.jpg>,

pristupljeno dana: 18.07.2023.

6.2. Atrijski septalni defekt(ASD)

Atrijski septalni defekt je urođena srčana greška koja je prisutna pri rođenju. Prilikom razvoja ploda intrauterino, prilikom formiranja srca, formira se i zid(*septum*) koji dijeli pretklijetke na lijevu i desnu. Kada se taj zid ne formira pravilno i zaostane komunikacija preko šupljine između lijeve i desne pretklijetke, takav defekt atrijske pregrade nazivamo ASD. Komunikacija krvi između dvije klijetke ili pretklijetke se naziva *shunt*(Slika 14.). Najčešći preljev krvi je sa lijeve na desnu stranu, a posljedično tomu dolazi do povećanja desne strane srca uslijed volumnog opterećenja srca(38). Zbog suviška volumena tj. krvi u desnoj strani srca može također doći do pojave povećanja tlaka u plućima, a takvo stanje se naziva plućna hipertenzija. Povećanjem tlaka u plućima i desnoj strani srca može se javiti desno- lijeva komunikacija, a u tom slučaju dolazi do miješanja deoksigenirane krvi s oksigeniranom. Pritom srce u sistemsku cirkulaciju isporučuje krv koja nije u potpunosti oksigenirana što može dati prve simptome ove urođene srčane greške. Atrijski septalni defekti klasificiraju se kao *primum* ili *secundum*. Primarni defekti su povezani sa drugim srčanim defektima ventrikulskog septuma ili mitralnog zaliska, dok sekundarni defekti predstavljaju zaostalu komunikaciju otvorom na jednom ili na više mjesta između pretklijetki. Postoje rani podatci o kirurškoj korekciji atrijskog septalnog defekta i njegovom zatvaranju 1948. godine(bez izravne vizualizacije) i 1952. godine(s hipotermijom i okluzijom venskog priljeva iz gornje(SVC) i donje šuplje vene(IVC). Preko 70 godina kirurškog iskustva i razvoja izvantjelesnog krvotoka razultiralo je svakodnevnim provođenjem operacija korekcije atrisko septalnog defekta s minimalnim mortalitetom ili morbiditetom(38–40).



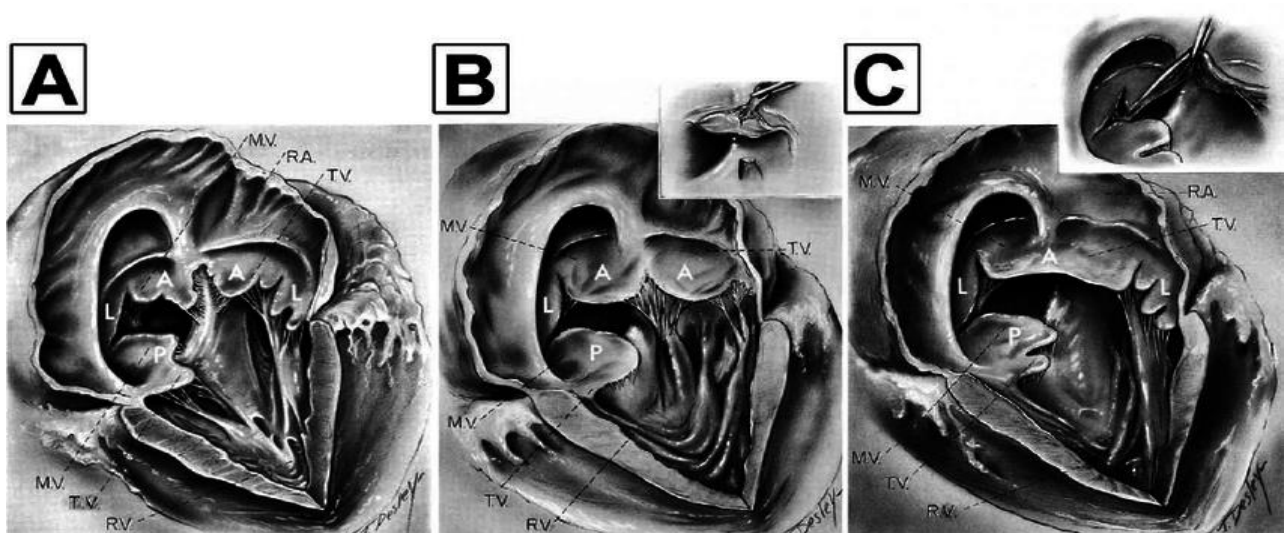
© MAYO FOUNDATION FOR MEDICAL EDUCATION AND RESEARCH. ALL RIGHTS RESERVED.

Slika 14. Prikaz atrijskog septalnog defekta i shunta s lijevo desnim protokom, preuzeto sa: <https://www.google.com/url?sa=i&url=https%3A%2F%2Fwww.mayoclinic.org%2Fdiseases-conditions%2Fatrial-septal-defect%2Fsymptoms-causes%2Fsynd-20369715&psig=AOvVaw0ECtK9rPzpaoflEGVT4o7B&ust=1693530390999000&source=images&cd=vfe&opi=89978449&ved=0CBAQjRxqFwoTCNjr2bzahYEDFQAAAAAdAAA AABAE>, pristupljeno dana 16.07.2023.

6.3. Atrioventrikularni kanal (CAVC)

Potpuni atrioventrikularni kanal (CAVC) koji se također naziva potpuni defekt atrioventrikularnog septuma, karakteriziran je defektom izgradnje atrijskog septuma, ostium primum, zajedničkom atrioventrikularnom valvulom i varijabilnim nedostatkom priljeva ventrikularnog septuma. CAVC je neuobičajena urođena srčana greška koja se javlja u 3% prirođenih srčanih malformacija. Atrioventrikularni kanal se pojavljuje kod dvoje od svakih

10 000 živorođene djece. Muški i ženski spol su podjednako zastupljeni i pogođeni, a pojavnost kompletnog atrioventrikularnog kanala značajno raste kod djece koja imaju Downov sindrom. Ovisno o morfologiji gornjeg listića zajedničkog atrioventrikularnog zaliska(Slika 15.), razlikuju se 3 tipa CAVC, tip A, tip B i tip C prema Rastellijevoj klasifikaciji(41). Kompletni atrioventrikularni kanal rezultira značajnim interatrijskim i interventrikularnim sistemsko- plućnim shuntom pritom izazivajući volumno opterećenje desne klijetke čime nastaje plućna hipertenzija. Simptomatologija se javlja odmah po rođenju ili u ranoj životnoj dobi zbog kongestivnog srčanog zatajenja. Ukoliko se kirurški ne tretira CAVC plućna hipertenzija može postati ireverzibilna, a to stanje onda onemogućuje kirurški tretman ovog prirođenog srčanog oboljenja. Operacija korekcije CAVC uz pomoć izvantjelesnog krvotoka se obično izvodi u dobi između 3. i 6. mjeseca života oboljelog djeteta.

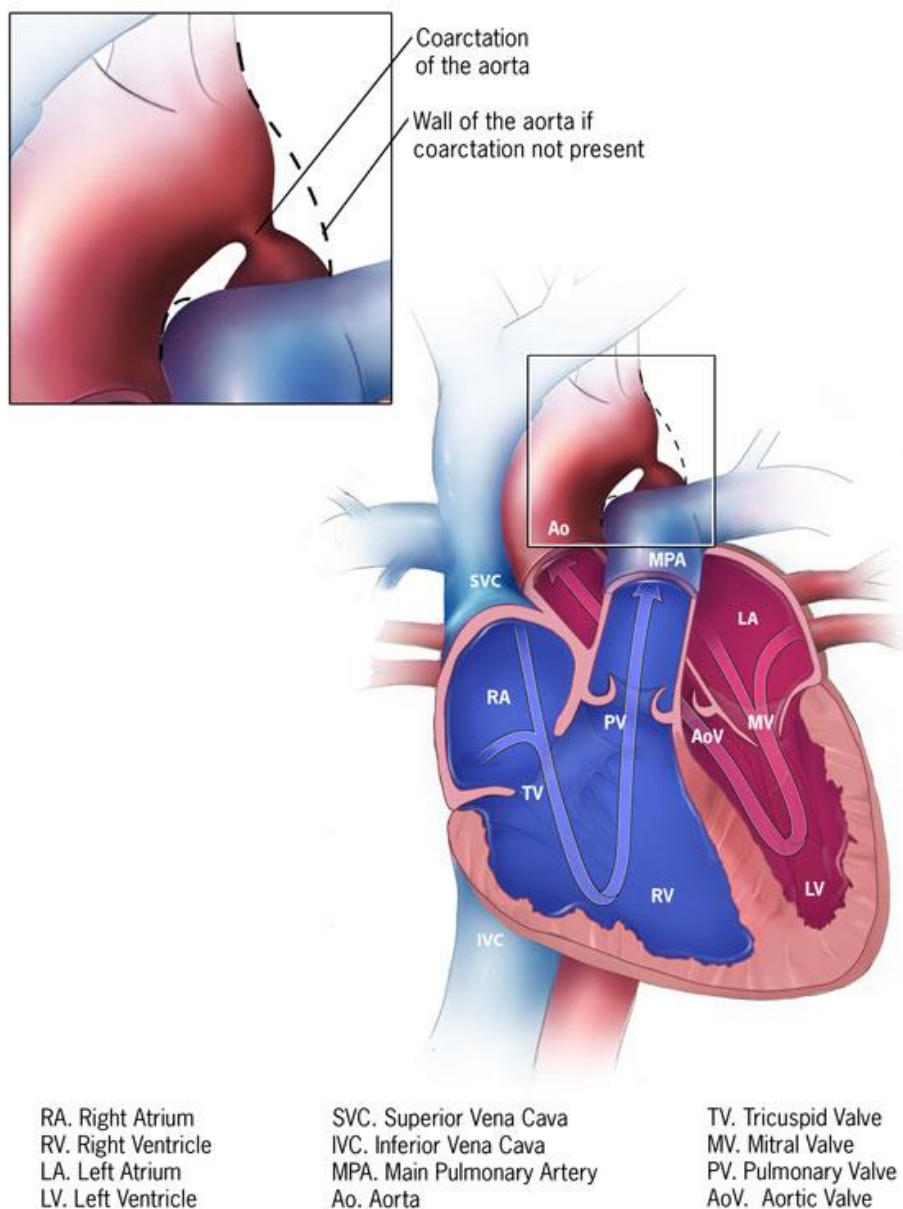


Slika 15. Rastellijeva klasifikacija kompletnog zajedničkog atrioventrikularnog kanala, preuzeto iz Rastelli GC, et al. Mayo Clin Proc 1967;42:200 –9 [7].

6.4. Koarktacija aorte(CoA)

Koarktacija aorte se definira kao hemodinamski značajno suženje descendente torakalne aorte, obično samo distalno od lijeve arterije subklavije odakle polazi ligamentum arteriosum. 1903. godine Bonnet je klasificirao koarktaciju aorte u dvije skupine; infantilnu- koja je kasnije postala poznata kao preduktalna i odraslu koja je kasnije postala poznata kao postduktalna. Luk aorte može se podijeliti u 3 dijela, proksimalni transversalni luk(luk između anonime i lijeve karotidne arterije), distalni transversalni luk(između lijeve karotidne i lijeve art. subklavije) te aortalni isthmus(luk između lijeve art. subklavije i insercije otvorenog ductus arteriosusa). Koarktacija aorte čini 8-10 % urođenih srčanih grešaka, a pojavljuje se u 10 do 20% djece s Turnerovim sindromom(42,43). Najčešća lokalizacija koarktacije je u proksimalnom dijelu torakalne aorte(Slika 16.). Ukoliko je koarktacija simptomatska, odmah po rođenju može se razviti šok s bubrežnom insuficijencijom te metabolička acidoza, a simptomatologijom koarktacija može oponašati septično stanje. Koarktacija aorte se lako dijagnosticira i to prema velikom gradijentu(razlici krvnog tlaka na ruci i na nozi). Također se može dijagnosticirati radiološkim pretragama, EKG-om, RTG-om te potvrdom sa dvodimenzionalnom ehokardiografijom. Ukoliko se kirurški ne liječi, koarktacija može izazvati hipertrofiju lijeve klijetke, a do trenutka srčanog popuštanja srce je normalne veličine(42). Koarktacija aorte se u našem centru korigira uz pomoć izvantjelesnog krvotoka. Pritom se koristimo perfuzijskim protokolom bolnice u Bologni prilikom koje se operacijski zahvat izvodi u DHCA distalnog dijela tijela s izoliranom perfuzijom glave i miokarda. Klinički perfuzionist tom prilikom prati niz parametara kako bi što bliže zadovoljio i imitirao uvijete onim fiziološkim i očuvao moždanu te miokardijalnu funkciju i spriječio eventualni nastanak ishemijskih lezija na tim organima.

Coarctation of the Aorta



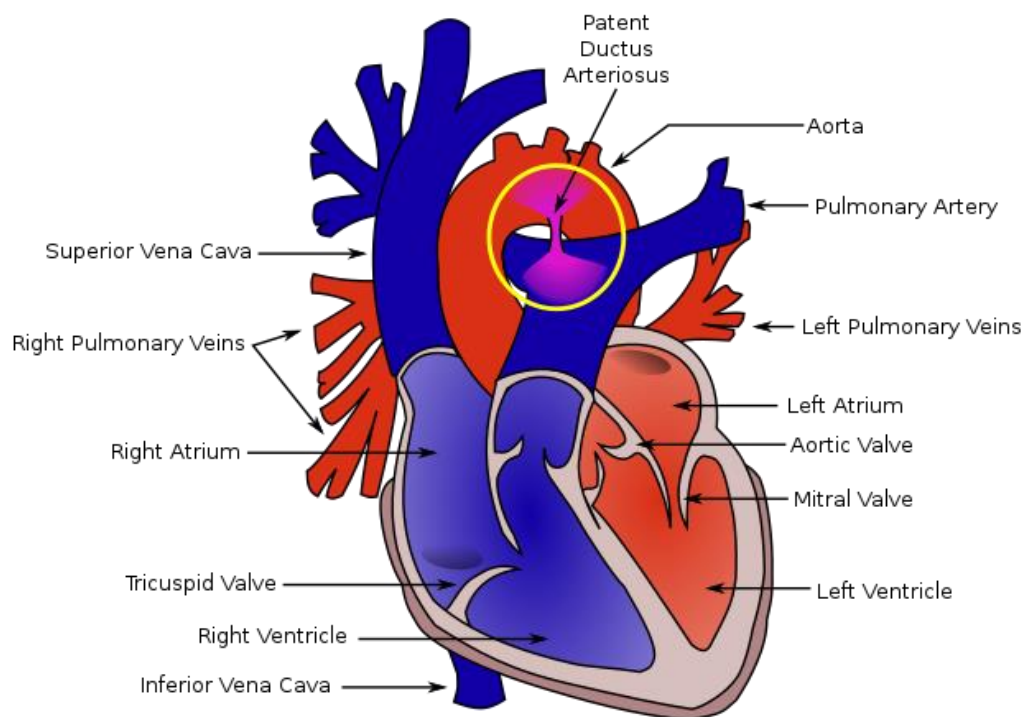
Slika 16. Prikaz suženja torakalne aorte na mjestu koarktacije, preuzeto sa:

<https://www.cdc.gov/ncbddd/heartdefects/images/coarctationlayoutv2-575px.jpg>, pristupljeno

dana 23.07.2023.

6.5. Otvoreni duktus arteriosus(Patent ductus arteriosus- PDA)

Duktus arteriosus sastavni je dio intrauterinog fetalnog krvotoka. To je kratka krvna žila koja povezuje fetalnu plućnu arteriju s aortom(Slika 17.) i involuira je nakon rođenja. Tijekom razvoja duktus arteriosus omogućuje oksigeniranoj krvi da zaobiđe plućnu cirkulaciju i omogućuje prelazak hranjive i kisikom obogaćene krvi da izravno prijeđe u sistemska cirkulaciju. Otvoreni duktus arteriosus čini 5-10% urođenih srčanih grešaka, kod ženskog spola je 3 puta češći nego kod muškog(44). Češća je urođena srčana greška kod prijevremeno rođene djece. Ukoliko po rođenju i padu koncentracije prostaglandina ne dođe do spontanog zatvaranja duktusa arteriosusa zaostaje veliki lijevo- desni shunt što dovodi do plućne hipertenzije, povećanja otpora u plućnim krvnim žilama, popuštanja srca, zastoja u pravilnom razvoju, razvoja akutnog respiratornog distres sindroma i sl. Metodom auskultacije lako je primjetan zaostatak duktusa i izostanak njegovog zatvaranja. Dijagnoza se postavlja na osnovu fizikalnog pregleda, RTG- a i ultrazvuka. Ukoliko je zaostali duktus arteriosus hemodinamski i respiracijski značajan podliježe kardiokirurškoj korekciji procedurom koja se naziva podvezivanje/ zatvaranje ductus arteriosusa(45,46).



Slika 17. Prikaz PDA između aorte i pulmonalne arterije, preuzeto sa:

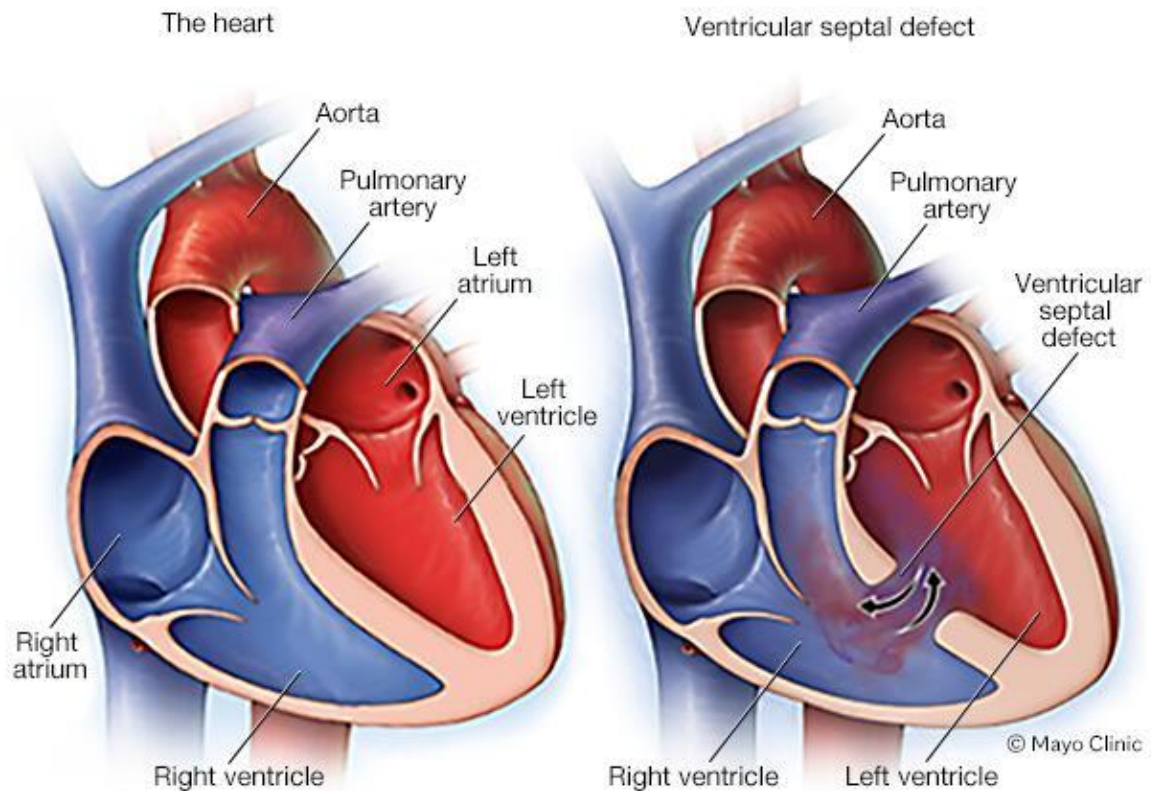
https://upload.wikimedia.org/wikipedia/commons/thumb/4/46/Patent_ductus_arteriosus.svg/640px-Patent_ductus_arteriosus.svg.png, pristupljeno dana: 20.08.2023.

6.6. Ventrikularni septalni defekt (VSD)

Defekti ventikularnog septuma najčešća su urođena srčana mana. Znatno se razlikuju po mjestu nastanka, kliničkoj prezentaciji simptoma, povezanim lezijama i prirodnom tijeku. To je urođena srčana graška koja nastaje kod diskontinuiteta srčanog ventikularnog septuma čime nastaje komunikacija između dvije srčane klijetke (Slika 18.), lijeve i desne te posljedičnim pretokom krvi iz LV u DV(21). Time se povećava volumen cirkulirajuće krvi u desnoj strani srca i kroz pluća pa posljedično može nastati plućna hipertenzija. Od simptoma kod novorođenčeta prisutna je kratkoća daha, otežano disanje, zamaranje prilikom hranjenja

te sporo dobivanje na tjelesnoj težini. Tretmani koji korigiraju ovu urođenu srčanu grešku ovise o veličini otvora i problemima koje VSD može prouzročiti.

Mnogi defekti ventrikularnog septuma su mali i mogu se spontano zatvoriti ali dio koji otpada na velike defekte sa značajnom simptomatologijom predstavljaju veliki zdravstveni problem djeci koja su njime zahvaćena. Operacijom na otvorenom srcu uz pomoć izvantjelesnog krvotoka može se napraviti zatvaranje ventrikularnog septalnog defekta, a u poslijeoperacijskom tijeku u vrijeme današnje dječje kardijalne kirurgije nije primijećen značajan mortalitet i morbiditet djece koja su podvrgnuta takvoj vrsti operacijskog zahvata ukoliko se govori o izoliranim ventrikularnim septalnim defektima(47). Obzirom na prirodu nastanka VSD može biti udružen sa drugim urođenim srčanim greškama, a to onda pogoršava simptomatologiju bolesti te mijenja vrstu operacijskih zahvata korekcije urođenih srčanih grešaka što u konačnici uvelike utječe na tijek oporavka ali i mortalitet te morbiditet oboljele djece(19,48,49).



Slika 18. Prikaz normalno građenog srca i srca zahvaćenog VSD-om s vidljivim L-D protokom te miješanjem kisikom obogaćene i kisikom osiromašene krvi, preuzeto sa: <https://www.mayoclinic.org/content/dam/media/en/images/2023/02/10/ventricular-septal-defect.jpg>, pristupljeno dana: 23.07.2023.

7. RAZLIKA IZMEĐU ODRASLOG I DJEČJEG IZVANTJELESNOG KRVOTOKA

Izvantjelesni krvotok je tehnika koja se koristi u kardiokirurgiji za privremenu zamjenu funkcije srca i pluća. Uključuje korištenje stroja za oksigenaciju i cirkulaciju krvi pacijenta dok se srce zaustavlja radi operacije. Upotreba izvantjelesnog krvotoka može se razlikovati kod odraslih i djece zbog razlika u anatomiji, fiziologiji i kirurškim tehnikama. Isto tako djecu

dijelimo na 3 grupe po veličini uzrasta i to na: novorođenačku, dojenčad, i pedijatrijsku odnosno stariju djecu.

Ovo su neke od ključnih razlika između sustava za izvantjelesni krvotok za novorođenčad, dojenčad i stariju djecu:

7.1. Oksigenacija: Potrebe novorođenčadi i dojenčadi za oksigenacijom razlikuju se od onih starije djece i odraslih. Novorođenčad ima nerazvijen dišni sustav i zahtijeva veću dostavu kisika tijekom izvantjelesne procedure. To znači da oksigenator koji se koristi za vrijeme izvantjelesnog krvotoka kod novorođenčadi i dojenčadi mora imati veći kapacitet izmjene plinova.

7.2. Upravljanje temperaturom: Novorođenčad i dojenčad su osjetljivija na hipotermiju tijekom izvantjelesnog krvotoka od starije djece i odraslih. Stoga sustavi za izvantjelesni krvotok za novorođenčad i dojenčad imaju sofisticiranije sustave upravljanja temperaturom za održavanje tjelesne temperature novorođenčeta ili dojenčeta tijekom operacije.

7.3. Volumen ispune: Volumen ispune odnosi se na količinu tekućine potrebnu za punjenje sustava za izvantjelesni krvotok prije nego što se može koristiti. Novorođenčad i dojenčad imaju manji volumen krvi, tako da njihovi dijelovi sustava za izvantjelesni krvotok zahtijevaju manje volumene ispunjavanja nego kod starije djece i odraslih. Nerijetko se upotrebljava krvna ispuna za ispunjavanje kruga. Krv koja se koristi može biti autologna ili donorska. Autologna ispuna ima nekoliko potencijalnih prednosti u odnosu na tradicionalnu kristaloidnu otopinu, uključujući smanjenje potrebe za krvlju davatelja i minimaliziranje rizika od upalnog odgovora od kontakta s nebiološkim materijalima. Međutim, također zahtijeva dodatnu opremu i vrijeme pripreme. Proces pripreme krvi uključuje privremeno

preusmjeravanje male količine pacijentove krvi u ECC stroj prije početka postupka. Krv se skuplja u spremnik, a zatim se ponovno ulijeva u krvotok pacijenta nakon što se ECC stroj pripremi. Međutim, budući da pedijatrijski pacijenti imaju manje količine krvi, priprema krvi zahtijeva pažljivo planiranje i pozornost na detalje. Možda će biti potrebno upotrijebiti manji volumen krvi ili prilagoditi sastav početne otopine kako bi se osiguralo da pacijentova krv ostane unutar sigurnih granica. Primjena donorske krvi je tehnika koja se može koristiti u pedijatrijskoj izvantjelesnoj cirkulaciji (ECC) kada primjena autologne krvi nije izvediva ili poželjna. Donorska krv obično se koristi u situacijama u kojima pacijentov volumen krvi nije dovoljan za pripremu ECC stroja, kao što je u novorođenčadi ili vrlo mladih pedijatrijskih pacijenata, ili kada pacijent ima zdravstveno stanje koje isključuje upotrebu autologne krvi. Korištenje prave krvi davatelja u pedijatrijskom ECC-u ima neke potencijalne rizike, poput prijenosa zaraznih bolesti ili razvoja reakcije na transfuziju. Stoga je važno pažljivo pregledati i testirati krv darivatelja prije uporabe te pomno pratiti bolesnika radi bilo kakvih znakova nuspojava.

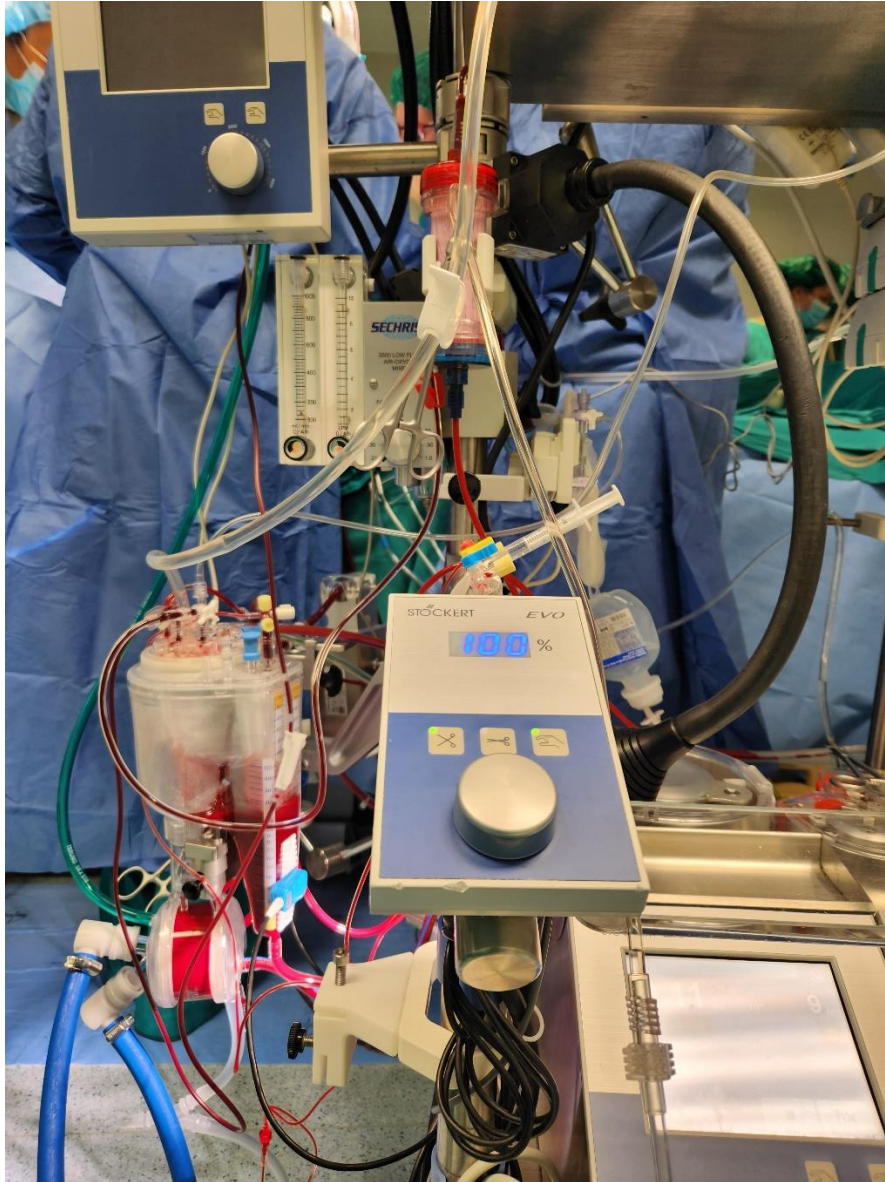
7.4. Setovi za izvantjelesni krvotok: Setovi za ECC se obično odabiru i prilagođavaju pojedinom pacijentu i njihovom medicinskom stanju. Ovisno o potrebama pacijenta i postupku koji se provodi, mogu se koristiti različite vrste setova ECC-a, a svaki set ECC-a mora biti sterilan i prikladan za jednokratnu upotrebu. Osnovna podjela je na odrasle i dječje setove, dok dječje dijelimo u tri grupe : novorođenačke, dojenačke, te setove za odraslu djecu. Dječji setovi se razlikuju po veličini i kapacitetu oksigenatora, po veličini odnosno promjeru cijevi kompletnog seta, te po volumenu ispune.

8. DIZAJN OKSIGENATORA PRIKLADAN DOBI DJETETA


Prilikom odabira oksigenatora za proceduru izvantjelesnog krvotoka prikladnog za djetetovu dob, koristimo se površinom djeteta (BSA) izraženom u m^2 . BSA se izračunava kao drugi korijen iz $[\text{visina (cm)} \times \text{težina (kg)}/3600]$. Dobivenu površinu množimo sa indexom od 2,6 l/min./ m^2 do 3,2 l/min./ m^2 .

Tablica 1. Prikaz dostupnih sustava za izvantjelesni krvotok i podjela prikladna tjelesnoj površini i maksimalnom protoku izraženom u mililitrima/ minuti


Baby RX05(Slika 20.)	Za pacijente BSA < 0.54 m^2	< 1500 ml/min protoka
Pixie(Slika 21.)	Za pacijente BSA < 0.71 m^2	< 2000 ml/min protoka
Kids 101(Slika 22.)	Za pacijente BSA < 0.9 m^2	< 2500 ml/min protoka
Trilly infant(Slika 23.)	Za pacijente BSA < 1.50 m^2	< 3500 ml/min protoka
Trilly pediatric	Za pacijente BSA < 1.50 m^2	< 3500 ml/min protoka



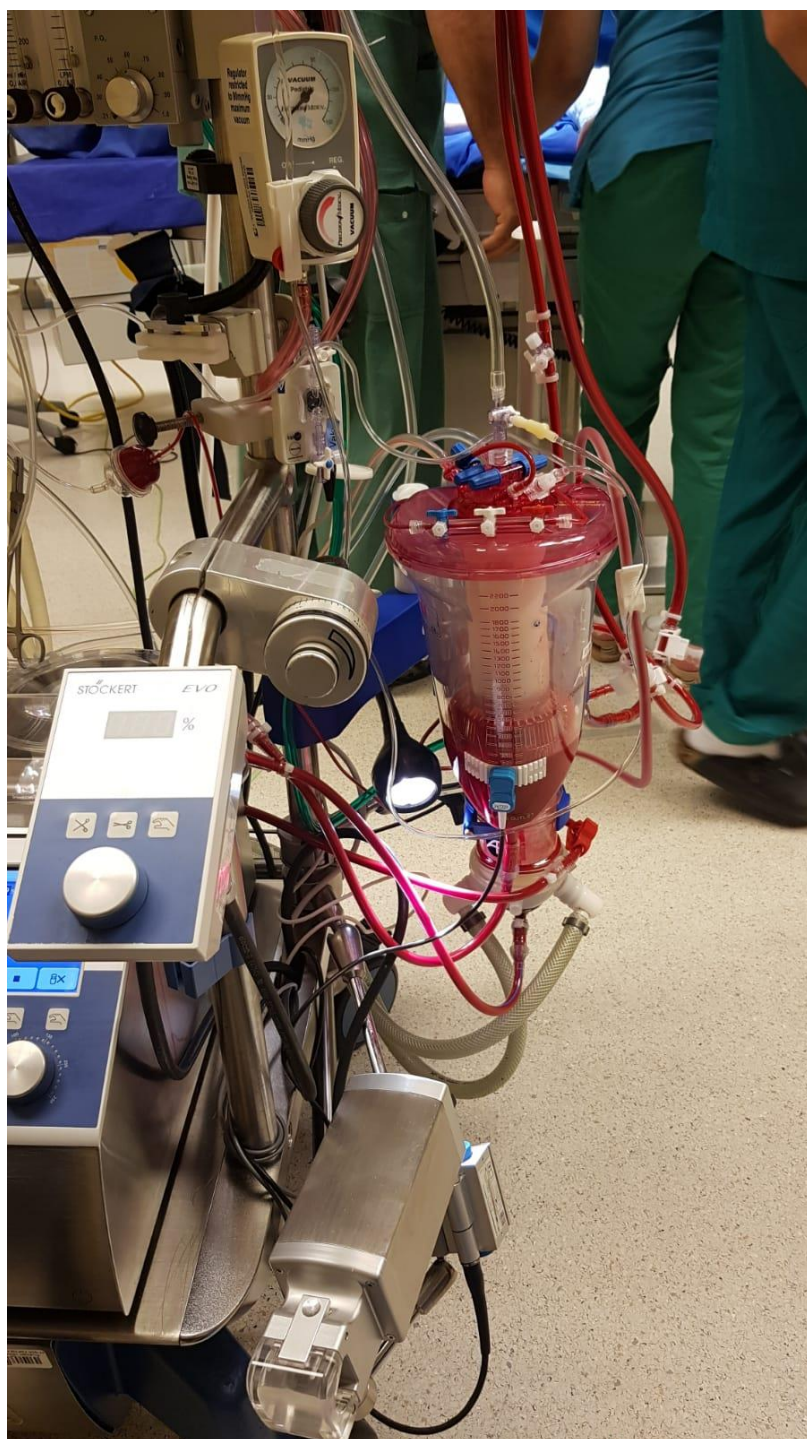Slika 19. Sustav za izvantjelesni krovotok djece čija je BSA < 0.54 m² i protok < 2000 ml/min, preuzeto iz osobne galerije.



Slika 20. Sustav za izvantjelesni krovotok djece čija je BSA < 0.71 m^2 i protok < 1500 ml/min , preuzeto iz osobne galerije.



Slika 21. Sustav za izvantjelesni krovotok djece čija je BSA $< 0.9 \text{ m}^2$ i protok $< 2500 \text{ ml/ min}$, preuzeto iz osobne galerije.



Slika 22. Sustav za izvantjelesni krovotok djece čija je BSA < 1,5 m² i protok < 3500 ml/ min, preuzeto iz osobne galerije.

Svi oksigenatori opremljeni su integriranim spremnicima za vensku krv odgovarajuće veličine i kapaciteta sa filterom za krv.

Tablica 2. Prikaz promjera cijevi i volumena ispune sustava u odnosu na preporučeni protok krvi prikladan dobi djeteta

Set cijevi	Art. linija	Ven. linija	Gazeća cijev	Saugeri / gazeća cijev	Volumen ispune
Neonatal (protok krvi < 1000 ml/min.)	3/16	1/4	1/4	1/4 / 3/16	133 ml
Infant (protok krvi < 1500 ml/min.)	1/4	1/4	1/4	1/4 / 1/4	178 ml
Pediatric (protok krvi < 2300 ml/min.)	1/4	3/8	3/8	1/4 / 1/4	258 ml
Adolescent (protok krvi < 3500 ml/min.)	3/8	3/8	3/8	1/4 / 3/8	356 ml
Adult (protok krvi >3500 ml/min.)	3/8	1/2	1/2	1/4 / 3/8	485 ml

9. OTOPINE ZA ISPUNU SUSTAVA ZA IZVANTJELESNI KRVOTOK KOD DJECE

Važno je napomenuti da specifični sastav otopina za priming može varirati ovisno o dobi djeteta, težini, zdravstvenom stanju i preferencijama medicinskog tima. Cilj je stvoriti približno sličnu ispunu za sustav koja bi oponašala fiziološka stanja djeteta, a istovremeno bi sprječavala komplikacije povezane s postupkom izvantjelesnog krvotoka(50). Često se sistem za izvantjelesni krvotok ispunjava sa krvnim pripravcima. Važno je naglasiti i da nedostaje literature u vezi s prikladnim glavnim sastojcima ili metodama za postizanje fiziološki odgovarajuće krvne ispune. S toga će perfuzionisti s iskustvom u neonatalnoj i pedijatrijskoj kardiokirurgiji i izvantjelesnom krvotoku, pažljivo izračunati i pripremiti početnu otopinu za ispunu kako bi osigurali održavanje pravilne homeostaze tijekom cijelog postupka, što može varirati od centra do centra.

Tablica 3. Prikaz ukupnog cirkulirajućeg volumena(ml/kg) u odnosu na tjelesnu težinu

Težina (kg)	Volumen (ml/kg)
< 10	85
11-20	80
21-30	75
31-40	70
41-50	65
>50	60

$$\text{Priming Volume (PV)} = \left[\frac{\text{Patient's Blood Volume (BV)} \times \text{Pre op Hct}}{\text{Required Target Hct}} \right] - \text{BV}$$

Formula za izračunavanje volumena ispune(51)

Izbor otopine za ispunu sutava za izvantjelesni krvotok pažljivo se razmatra zbog jedinstvenih fizioloških karakteristika kod djece. Uobičajene komponente za ispunu mogu uključivati:

Kristaloidne otopine: Ove otopine osiguravaju hidrataciju i pomažu u održavanju odgovarajuće ravnoteže elektrolita. Uobičajene kristaloidne otopine koje se koriste uključuju Infusol, Ringerovu otopinu laktata ili uravnoteženu otopinu elektrolita.

Koloidne otopine: Koloidne otopine, kao što je albumin, pomažu u održavanju koloidno-osmotskog tlaka i sprječavaju prekomjerne pomake tekućine tijekom CPB-a.

Krvni pripravci: Uglavnom svi neonatalni postupci kod kojih se rabi izvantjelesni krvotok mogu uključivati upotrebu krvnih pripravaka, kao što su koncentrat eritrocita, puna krv i svježe smrznuta plazma, za održavanje odgovarajućeg kapaciteta prijenosa kisika i faktora zgrušavanja.

Antikoagulansi i antitrombocitni agensi: Heparin se obično koristi kao antikoagulans za sprječavanje zgrušavanja unutar seta za izvantjelesni krvotok. Dodatna sredstva mogu se koristiti za sprječavanje stvaranja ugrušaka tijekom postupka.

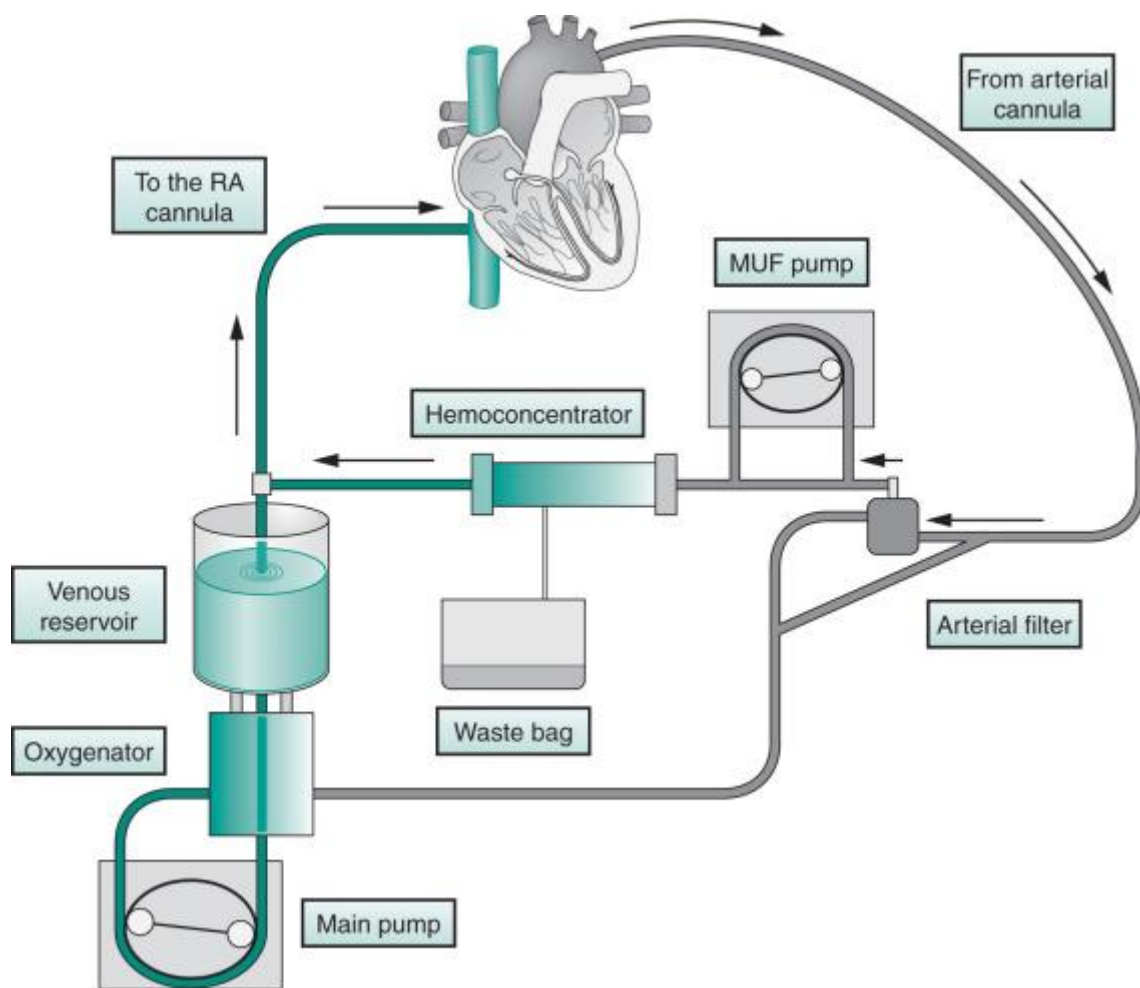
Puferska sredstva: Budući da pH početne otopine može utjecati na pH krvi tijekom izvantjelesnog krvotoka, mogu se dodati puferska sredstva za održavanje fizioloških pH razina.

Lijekovi: Ovisno o stanju pacijenta, određeni lijekovi mogu se dodati u početnu otopinu kako bi se osigurao stabilan krvni tlak, rad srca i cjelokupna perfuzija (manitol, kalcij klorid...).

10. MODIFICIRANA ULTRAFILTRACIJA

Primjena izvantjelesnog krvotoka u kirurgiji srca potiče plućne i sustavne upalne odgovore povezane s ishemijskom/reperfuzijskom ozljedom, hemodilucijom i drugim uzrocima te može uzrokovati povećanje stope morbiditeta i mortaliteta nakon operacije. Kontakt krvnih stanica s površinom seta pokreće sustavnu upalnu reakciju koja može uzrokovati disfunkciju organa nakon izvantjelesnog krvotoka, osobito u plućima, srcu i mozgu. Učinci upalnog odgovora obično su privremeni, ali ti destruktivni učinci potencijalno pokreću aktivaciju komplemenata, citokine, stimulaciju neutrofila i aktivaciju endotelnih stanica(52,53). Upalni odgovor posebno je izražen u plućima(54). Upalna reakcija značajno povećava propusnost krvnih žila i plućni edem, te smanjuje kardiopulmonalnu funkciju. Upalni medijatori povećavaju se u plućnim sekretima, značajno u razdoblju nakon izvantjelesnog krvotoka, i koreliraju s nepovoljnim kliničkim ishodima(52–55)

Modificirana ultrafiltracija (MUF) provodi se nakon završetka izvantjelesnog krvotoka u svim slučajevima osim ako kirurg i perfuzionist smatraju da je nepotrebna(Slika 23.). Hemofiltracija se provodi brzinom od 10-15 ml/kg/min i može se povećati postupno, ako bolesnik to podnosi, do najviše 20 ml/kg/min. Ukoliko je potrebno može se koristiti i negativni tlak odnosno vakum kako bi se ubrzao sam postupak MUF-a, ali vrijednost negativnog tlaka ne smije nikada prijeći više od -150 mmHg(52).



Slika 23. Prikaz kruga za modificiranu ultrafiltraciju, preuzeto sa: <https://ars.els-cdn.com/content/image/3-s2.0-B9780323449427002089-f208-001-9780323449427.jpg>,

pristupljeno dana: 24.07.2023.

Volumen filtrata koji se uklanja tijekom MUF-a se izračunava spomoću sljedeće formule:

$$\text{Volumen filtrata} = \frac{(a - b)}{b} * c \quad \text{gdje je;}$$

a = željeni konačni hematokrit

b= konačni hematokrit na izvantjelesnom krvotoku

c= pacijentov procijenjeni volumen krvi

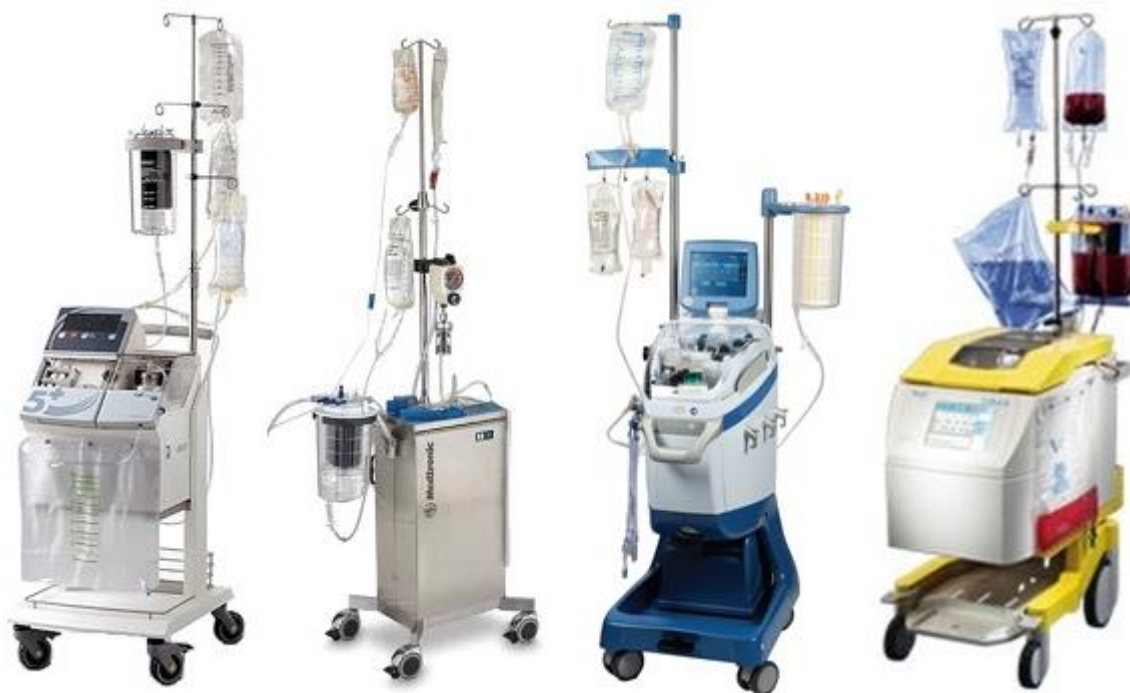Ciljani konačni hematokrit je 40-45%, osim ako kirurg i/ili anesteziolog ne zahtijeva drugačije.

Tijekom MUF-a , volemija se održava putem glavne arterijske pumpe. Brzina transfuzije mora biti ispod brzine protoka kroz MUF krug. Optimalnu volemiju/punjenje određuje kirurg i/ili anesteziolog.

11. PRIMJENA AUTOLOGNE KRVI

Pojam autologna krv se odnosi na krv koja se donira od strane pojedinca za vlastitu upotrebu. Ova praksa se često koristi u medicinskim postupcima kako bi se smanjio rizik od reakcija na transfuziju, infekcija i drugih komplikacija koje mogu nastati prilikom primanja krvi od donora. Kod operacija u kojima se očekuje značajan gubitak krvi, može se koristiti tehnika „spašavanja stanica“ (cell salvage)(56).

Ova tehnika izvodi se pomoću uređaja(Slika 24.) za autotransfuziju (cell saver), a uključuje sakupljanje krvi pomoću negativne drenaže u sterilni spremnik, gdje se nalazi antikoagulantno sredstvo koje sprječava zgrušavanje sakupljene krvi izgubljene tijekom operacije. Nakon toga sakupljena krv se pomoću centrifuge obrađuje u specijalnome zvonu. Centrifuga omogućava odvajanje različitih komponenata krvi zbog njihovih različitih gustoća. Crvene krvne stanice obično imaju veću gustoću, te se nalaze na dnu zvona dok se trombociti, plazma, slobodni hemoglobin, heparin, i medijatori upale nalaze na vrhu, te se iz zvona ispiru fiziološkom otopinom. Tako procesuirana krv sprema se u za to predviđen spremnik, te je spremna za reinfuziju pacijentu. Novorođenčad i dojenčad podvrgnuta operaciji srca s kardiopulmonalnom prenosnicom (CPB) obično zahtijevaju veliki broj transfuzija krvnih pripravaka(46,57).

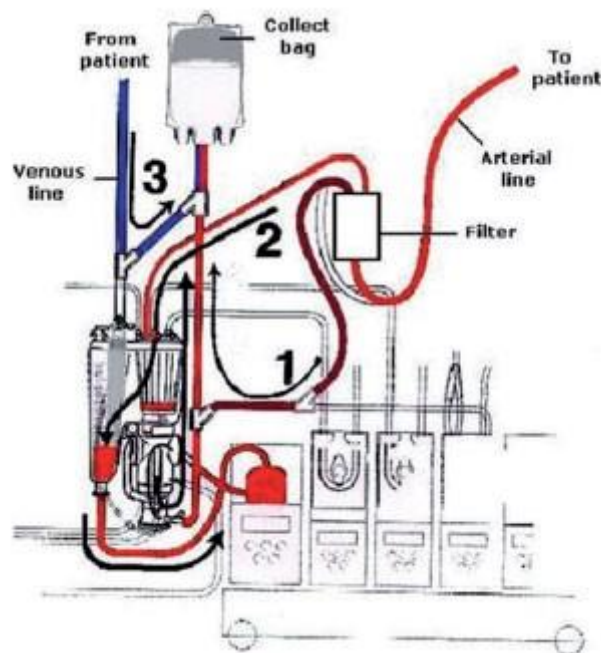


Slika 24. Moderni uređaji za autotransfuziju preuzeto sa: <https://images.squarespace-cdn.com/content/v1/60cc8308b558386568ffb407/66061c39-d6f5-4786-b8dc-bb0ceda4e6a3/vox12527-fig-0001-m.jpg>, pristupljeno dana: 26.07.2023.

Krv dobivena uređajem za autotransfuziju, može se sigurno iskoristiti za trenutnu transfuziju u roku od 24 sata nakon obrade, ali je preporuka da se iskoristi do 8 sati nakon zahvata. Primjena takve krvi značajno smanjuje broj transfuzija eritrocita u neposrednom postoperativnom razdoblju. Smanjenje transfuzije donorskih krvnih produkata ima potencijal za smanjenje komplikacija povezanih s transfuzijom i smanjenje postoperativnog morbiditeta(58).

12. RETROGRADNI AUTOLOGNI PRAJMING

Retrogradni autologni prajming (*retrograde autologous priming*) je tehnika koja se koristi tijekom operacija srca gdje se koristi stroj za izvantjelesni krvotok. Pojam prajming se odnosi na tekućinu koja se koristi za ispunjavanje sustava oksigenatora i cijevi, prije nego što se započne procedura izvantjelesnog krvotoka(59–62). Uobičajeno, ovaj prajming se sastoji od kombinacije kristaloidnih otopina, manitola te antikoagulansa (u većini slučajeva heparina). Kod retrogradnog autolognog prajminga, umjesto kristaloidne otopine, koristi se pacijentova vlastita krv, na način da se sustav cijevi sistema za izvantjelesni krvotok ispuni njome(Slika 25.)prije početka same procedure(53,59).



Slika 25. Shematski prikaz retrogradnog autolognog prajminga, preuzeto sa:

<https://cdn.publisher.gn1.link/bjcv.org/imagensRBCCV/v26n4a17-fig01.jpg>,

pristupljeno dana: 30.07.2023.

Ova tehnika ima nekoliko potencijalnih prednosti :(63).

1. Smanjenje hemodilucije: Korištenjem pacijentove vlastite krvi umjesto fiziološke otopine za prajming, smanjuje se hemodilucija, tj. razrjeđivanje krvi, što može doprinijeti boljim rezultatima operacije i bržem oporavku.

2. Smanjenje potrebe za transfuzijom: Kako se pacijentova krv koristi za prajming, postoji manja potreba za transfuzijom krvi tijekom i nakon operacije.

3. Smanjenje rizika od reakcija: Korištenjem autologne krvi umjesto tuđe krvi ili otopine, rizik od alergijskih reakcija ili transfuzijskih reakcija je minimalan(50,64,65).

4. Očuvanje koagulacijske sposobnosti krvi: Krv autolognog prajminga može bolje održavati normalne koagulacijske sposobnosti, što je važno kako bi se izbjegle komplikacije povezane s krvarenjem tijekom i nakon operacije.

Retrogradni autologni prajming nije uvijek prikladan za svaku operaciju ili pacijenta, te odluka o korištenju ove tehnike ovisi o mnogim faktorima, uključujući vrstu operacije, zdravstveno stanje pacijenta, i procjenu kirurga(66). Važno je da odluku donese stručno medicinsko osoblje na temelju specifičnih potreba i okolnosti svakog pacijenta. Kod djece ova tehnika se sigurno izvodi kod pacijenata koji su teži od 20 kg, dok su podaci o pacijentima s manjom kilažom još uvijek vrlo oskudni(67).

13. ZAKLJUČAK

Važno je napomenuti da iako je izvantjelesni krvotok vrijedan alat, dolazi s mnogobrojnim rizicima, uključujući krvarenje, hemodiluciju, zgrušavanje i potencijalno oštećenje komponenti krvi, mogućnost pojave embolije, te zatajenje pojedinog dijela ili kompletnog sustava. Mogućnost da se to desi posebno je izražena kod procedura izvođenja izvantjelesnog krvotoka kod djece, pogotovo kod neonatoloških pacijenata zbog njihove izrazito male veličine i osjetljive fiziologije. Veličina oksigenatora, cijevi, kanila i ostale opreme moraju odgovarati veličini pacijenta. Trajanje izvantjelesnog krvotoka trebalo bi biti minimalizirano kako bi se smanjile potencijalne komplikacije povezane s dužim vremenom. Novorođenčad podvrgnuta izvantjelesnom krvotoku mora se pažljivo pratiti tijekom cijelog postupka. O svemu tome brigu vodi posebno educiran pedijatrijski perfuzionist, koji mora jako dobro poznavati fiziologiju i patologiju srčanih bolesti kod djece, kako bi u svakom trenu znao što je njegova uloga i što se od njega očekuje tijekom određenih operacijskih procedura. Pažljivo planiranje i multidisciplinarni pristup ključni su za osiguranje najboljih ishoda za djecu s urođenim srčanim greškama. Važno je kontinuirano učenje, obuka i profesionalni razvoj kako bi ostali u tijeku s najnovijim dostignućima u tehnologiji i tehnikama perfuzije.

14. LITERATURA

1. Reller MD, Strickland MJ, Riehle-Colarusso T, Mahle WT, Correa A. Prevalence of Congenital Heart Defects in Metropolitan Atlanta, 1998-2005. *Journal of Pediatrics*. 2008 Dec;153(6):807–13.
2. Oster ME, Lee KA, Honein MA, Riehle-Colarusso T, Shin M, Correa A. Temporal trends in survival among infants with critical congenital heart defects. *Pediatrics*. 2013 May;131(5).
3. Ko JM. Genetic syndromes associated with congenital heart disease. Vol. 45, *Korean Circulation Journal*. Korean Society of Cardiology; 2015. p. 357–61.
4. Cleves MA, Hobbs CA, Cleves PA, Tilford JM, Bird TM, Robbins JM. Congenital defects among liveborn infants with Down syndrome. *Birth Defects Res A Clin Mol Teratol*. 2007 Sep;79(9):657–63.
5. Malmqvist G, Claesson Lingehall H, Appelblad M, Svenmarker S. Cardiopulmonary bypass prime composition: beyond crystalloids versus colloids. *Perfusion (United Kingdom)*. 2019;34(2):130–5.
6. Yu K, Liu Y, Hei F, Li J, Long C. Effect of different albumin concentrations in extracorporeal circuit prime on perioperative fluid status in young children. In: *ASAIO Journal*. 2008. p. 463–6.
7. Nadim MK, Forni LG, Bihorac A, Hobson C, Koyner JL, Shaw A, et al. Cardiac and vascular surgery-associated acute kidney injury: The 20th International Consensus Conference of the ADQI (Acute Disease Quality Initiative) Group. *J Am Heart Assoc*. 2018;7(11).
8. Saturday L, Campbell M. MEDICAL JOURNAL PLACE OF MATERNAL RUBELLA AN THE AETIOLOGY OF CONGENITAL HEART DISEASE*. 1961.
9. Petersen EE, Mitchell AA, Carey JC, Werler MM, Louik C, Rasmussen SA. Maternal exposure to statins and risk for birth defects: A case-series approach. Vol. 146, *American Journal of Medical Genetics, Part A*. 2008. p. 2701–5.
10. Helle E, Priest JR. Maternal obesity and diabetes mellitus as risk factors for congenital heart disease in the offspring. *J Am Heart Assoc*. 2020 Apr 21;9(8).
11. Rowland TW, Hubbell JP, Nadas AS. Congenital mothers heart disease in infants of diabetic. Vol. 815, *The Journal of PEDIATRICS*. 1973.
12. Bondy CA. Congenital Cardiovascular Disease in Turner Syndrome. 2008.
13. THE JOURNAL OF PEDIATRICS. 1999.

14. Prendiville TW, Gauvreau K, Tworog-Dube E, Patkin L, Kucherlapati RS, Roberts AE, et al. Cardiovascular disease in Noonan syndrome. *Arch Dis Child*. 2014;99(7):629–34.
15. Correa-Villasenor A, Ferencz C, Neill CA, Wilson PD, Boughman JA. Ebstein's Malformation of the Tricuspid Valve: Genetic and Environmental Factors. *TERATOLOGY*. 1994.
16. Sherwin ED, Walsh EP, Abrams DJ. Variable QRS morphologies in Ebstein's anomaly: What is the mechanism? *Heart Rhythm*. 2013;10(6):933–7.
17. Celermajer DS, Bull C, Mrcp MA, Till JA, Cullen S, Vassilikos VP, et al. Stelios S Anomaly ; : Presentation and Outcome From Fetus to Adult.
18. Van Son JAM, Konstantinov IE, Zimmermann V. Historical pages Wilhelm Ebstein and Ebstein's malformation [Internet]. Available from: www.elsevier.com/locate/ejcts
19. Tchervenkov CI, Roy N. Congenital Heart Surgery Nomenclature and Database Project: Pulmonary Atresia-Ventricular Septal Defect. Vol. 69, *Ann Thorac Surg*. 2000.
20. COLLETT RW, EDWARDS JE. Persistent truncus arteriosus; a classification according to anatomic types. *Surg Clin North Am*. 1949 Aug 1;29(4):1245–70.
21. Oppenheimer-Dekker ' A, Gittenberger-De Groot ' AC, Bartelings MM, Wenink ACG, Moene RJ, Van Der Harten JJ. Abnormal architecture of the ventricles in hearts with an overriding aortic valve and a perimembranous ventricular septal defect (" Eisenmenger VSD"). Vol. 9, *International Journal of Cardiology*. 1985.
22. Becker AE, Mike Connor F, Robert Anderson CH. Tetralogy of Fallot: A Morphometric and Geometric Study Material and Methods.
23. Chetboul V, Tissier R, Gouni V, Petit AM, Pouchelon JL, Desquilbet L, et al. Small Animals Epidemiological, clinical, and echocardiographic features and survival times of dogs and cats with tetralogy of Fallot: 31 cases (2003-2014) Isabelle Pitsch dvm Charlotte Misbach dvm, phd Emilie Trehiou-Sechi dvm Cécile Damoiseaux dvm. Vol. 249. 2016.
24. Nakajima Y, Nishibatake M, Ikeda K, Momma K, Takao A, Terai M. Pediatric Cardiology Abnormal Development of Fourth Aortic Arch Derivatives in the Pathogenesis of Tetralogy of Fallot. Vol. 1, *Pediatr Cardiol*. 1990.
25. Hirji A, Bernasconi A, McCrindle BW, Dunn E, Gurofsky R, Manlhiot C, et al. Outcomes of prenatally diagnosed tetralogy of Fallot: Implications for valve-sparing repair versus transannular patch. *Canadian Journal of Cardiology*. 2010;26(1).
26. Riesenkauff E, Luining W, Seed M, Chungsomprasong P, Manlhiot C, Elders B, et al. Increased left ventricular myocardial extracellular volume is associated with longer cardiopulmonary bypass times, biventricular enlargement and reduced exercise

- tolerance in children after repair of Tetralogy of Fallot. *J Cardiovasc Magn Reson.* 2016 Oct 26;18(1):75.
27. Bonnet D, Sidi D, Vouhé PR. Absorbable Pulmonary Artery Banding in Tricuspid Atresia CASE REPORT BONNET ET AL *Ann Thorac Surg* ABSORBABLE PA BAND IN TRICUSPID ATRESIA 2001;71:360-2. Vol. 55, *Ann Thorac Surg.* 1993.
 28. Syamasundar Rao P, Augusta F. Fundamentals of clinical cardiology A unified classification for tricuspid atresia".
 29. Jacobs ML, Background I. Congenital Heart Surgery Nomenclature and Database Project: Truncus Arteriosus. Vol. 69, *Ann Thorac Surg.* 2000.
 30. COLLETT RW, EDWARDS JE. Persistent truncus arteriosus; a classification according to anatomic types. *Surg Clin North Am.* 1949 Aug 1;29(4):1245–70.
 31. Brown JW, Ruzmetov M, Okada Y, Vijay P, Turrentine MW. Truncus arteriosus repair: outcomes, risk factors, reoperation and management q [Internet]. Available from: www.elsevier.com/locate/ejcts
 32. Conte S, Jensen T, Ramsøe Jacobsen J, Joyce FS, Lauridsen P, sta Pettersson G. One-Stage Repair of Truncus Arteriosus, CAVC, and TAPVC. Vol. 63, *Ann Thorac Surg* CASE REPORT CONTE ET AL. 1997.
 33. Joseph J, Naqvi SY, Giri J, Goldberg S. Aortic Stenosis: Pathophysiology, Diagnosis, and Therapy. Vol. 130, *American Journal of Medicine.* Elsevier Inc.; 2017. p. 253–63.
 34. Zheng KH, Tzolos E, Dweck MR. Pathophysiology of Aortic Stenosis and Future Perspectives for Medical Therapy. Vol. 38, *Cardiology Clinics.* W.B. Saunders; 2020. p. 1–12.
 35. Rajamannan NM. Update on the pathophysiology of aortic stenosis. Vol. 10, *European Heart Journal, Supplement.* 2008.
 36. Leon MB, Smith CR, Mack M, Miller DC, Moses JW, Svensson LG, et al. Transcatheter Aortic-Valve Implantation for Aortic Stenosis in Patients Who Cannot Undergo Surgery. *New England Journal of Medicine.* 2010 Oct 21;363(17):1597–607.
 37. McLean KM, Lorts A, Pearl JM, Williams L. Current treatments for congenital aortic stenosis. Vol. 21, *Current Opinion in Cardiology.* 2006.
 38. Bradley EA, Zaidi AN. Atrial Septal Defect. Vol. 38, *Cardiology Clinics.* W.B. Saunders; 2020. p. 317–24.
 39. Alexi-Meskishvili V V, Konstantinov IE. OUR SURGICAL HERITAGE Surgery for Atrial Septal Defect: From the First Experiments to Clinical Practice The First Experimental Atrial Septal Defect Creation The First Experimental Atrial Septal Defect Closure The First Clinical Atrial Septal Defect Closure. 2003.

40. O'Byrne ML, Levi DS. State-of-the-Art Atrial Septal Defect Closure Devices for Congenital Heart. Vol. 8, *Interventional Cardiology Clinics*. Elsevier Inc.; 2019. p. 11–21.
41. Santoro Marino D Di Carlo R Formigari G Santoro C Marcelletti L Pasquini GB, Marino -G Santoro -R B, Pasquini Pediatric Cardiology FL, DiCarlo Santoro DG, Marcelletti C. Patient selection for repair of complete atrioventricular canal guided by echocardiography. Vol. 10. 1996.
42. Tanous D, Benson LN, Horlick EM. Coarctation of the aorta: Evaluation and management. Vol. 24, *Current Opinion in Cardiology*. 2009. p. 509–15.
43. Nguyen L, Cook SC. Coarctation of the Aorta. Strategies for Improving Outcomes. Vol. 33, *Cardiology Clinics*. W.B. Saunders; 2015. p. 521–30.
44. Dice JE, Bhatia J. Patent Ductus Arteriosus: An Overview [Internet]. Vol. 12, *J Pediatr Pharmacol Ther*. 2007. Available from: www.ppag.org
45. Malviya MN, Ohlsson A, Shah SS. Surgical versus medical treatment with cyclooxygenase inhibitors for symptomatic patent ductus arteriosus in preterm infants. Vol. 2013, *Cochrane Database of Systematic Reviews*. John Wiley and Sons Ltd; 2013.
46. Willems A, Harrington K, Lacroix J, Biarent D, Joffe AR, Wensley D, et al. Comparison of two red-cell transfusion strategies after pediatric cardiac surgery: A subgroup analysis. *Crit Care Med*. 2010;38(2):649–56.
47. Kimball TR, Daniels SR, Meyer RA, Hannon DW, Khoury P, Schwartz DC. Relation of Symptoms to Contractility and Defect Size in Infants with Ventricular Septal Defect.
48. Minette MS, Sahn DJ. Ventricular septal defects. *Circulation*. 2006 Nov;114(20):2190–7.
49. Penny DJ, Wesley G, Iii V. Ventricular septal defect. *The Lancet* [Internet]. 2011;377:1103–12. Available from: www.thelancet.com
50. Siemens K, Donnelly P, Hunt BJ, Carter MJ, Murdoch IA, Tibby SM. Evaluating the Impact of Cardiopulmonary Bypass Priming Fluids on Bleeding After Pediatric Cardiac Surgery: A Systematic Review and Meta-Analysis. *J Cardiothorac Vasc Anesth*. 2022 Jun 1;36(6):1584–94.
51. Karthikeyan B, Anand RV, Sundaram M, Vigneswaran KJ, Rathinavel A. A Novel Calculation of Priming Volume and Required Packed Cell Transfusion to Maintain Optimal Haematocrit During Cardiopulmonary Bypass. *International Journal of Contemporary Medical Research [IJCMR]*. 2019 May;6(5).
52. Ziyaeifard M, Alizadehasl A, Massoumi G. Modified ultrafiltration during cardiopulmonary bypass and postoperative course of pediatric cardiac surgery. *Res Cardiovasc Med*. 2014;3(2):5.

53. Bando K, Vijay P, Turrentine MW, Sharp TG, Means LJ, Ensing GJ, et al. DILUTIONAL AND MODIFIED ULTRAFILTRATION REDUCES PULMONARY HYPERTENSION AFTER OPERATIONS FOR CONGENITAL HEART DISEASE: A PROSPECTIVE RANDOMIZED STUDY.
54. Tuman KJ, Kotani N, Hashimoto H, Sessler DI, Muraoka M, Wang JS, et al. CARDIOVASCULAR ANESTHESIA SOCIETY OF CARDIOVASCULAR ANESTHESIOLOGISTS SECTION EDITOR Cardiopulmonary Bypass Produces Greater Pulmonary than Systemic Proinflammatory Cytokines. Vol. 90, Anesth Analg. 2000.
55. Tuman KJ, Kotani N, Hashimoto H, Sessler DI, Muraoka M, Wang JS, et al. CARDIOVASCULAR ANESTHESIA SOCIETY OF CARDIOVASCULAR ANESTHESIOLOGISTS SECTION EDITOR Cardiopulmonary Bypass Produces Greater Pulmonary than Systemic Proinflammatory Cytokines. Vol. 90, Anesth Analg. 2000.
56. Vieira SD, da Cunha Vieira Perini F, de Sousa LCB, Buffolo E, Chaccor P, Arrais M, et al. Autologous blood salvage in cardiac surgery: clinical evaluation, efficacy and levels of residual heparin. Hematol Transfus Cell Ther. 2021 Jan 1;43(1):1–8.
57. Székely A, Cserép Z, Sági E, Breuer T, Nagy CA, Vargha P, et al. Risks and Predictors of Blood Transfusion in Pediatric Patients Undergoing Open Heart Operations. Annals of Thoracic Surgery. 2009 Jan;87(1):187–97.
58. Cholette JM, Powers KS, Alfieris GM, Angona R, Henrichs KF, Masel D, et al. Transfusion of cell saver salvaged blood in neonates and infants undergoing open heart surgery significantly reduces RBC and coagulant product transfusions and donor exposures: Results of a prospective, randomized, clinical trial. Pediatric Critical Care Medicine. 2013 Feb;14(2):137–47.
59. Hendrix BB, Reagor JA, Tweddell JS. Neonatal Cardiopulmonary Bypass Circuit Blood Prime Quality Analysis. Vol. 53, The Journal of ExtraCorporeal Technology Technique Article. 2021.
60. Vandewiele K, Bové T, De Somer FMJJ, Dujardin D, Vanackere M, De Smet D, et al. The effect of retrograde autologous priming volume on haemodilution and transfusion requirements during cardiac surgery. Interact Cardiovasc Thorac Surg. 2013;16(6):778–83.
61. Rosengart TK, Debois W, O'hara M, Helm R, Gomez M, Lang SJ, et al. CARDIOPULMONARY SUPPORT AND PHYSIOLOGY RETROGRADE AUTOLOGOUS PRIMING FOR CARDIOPULMONARY BYPASS: A SAFE AND EFFECTIVE MEANS OF DECREASING HEMODILUTION AND TRANSFUSION REQUIREMENTS. 1998.

62. Hensley NB, Gyi R, Zorrilla-Vaca A, Choi CW, Lawton JS, Brown CH, et al. Retrograde Autologous Priming in Cardiac Surgery: Results From a Systematic Review and Meta-analysis. Vol. 132, *Anesthesia and Analgesia*. Lippincott Williams and Wilkins; 2021. p. 100–7.
63. Cormack JE, Forest RJ, Groom RC, Morton J. Size makes a difference: use of a low-prime cardiopulmonary bypass circuit and autologous priming in small adults. 2000.
64. Maxwell MJ, Wilson MJA. Complications of blood transfusion. *Continuing Education in Anaesthesia, Critical Care and Pain*. 2006 Dec 1;6(6):225–9.
65. Henderson RA, Judd M, Strauss ER, Gammie JS, Mazzeffi MA, Taylor BS, et al. Hematologic evaluation of intraoperative autologous blood collection and allogeneic transfusion in cardiac surgery. *Transfusion (Paris)*. 2021 Mar 1;61(3):788–98.
66. Eising GP, Pfaunder M, Niemeyer M, Tassani P, Schad H, Bauernschmitt R, et al. Retrograde Autologous Priming: Is It Useful in Elective On-Pump Coronary Artery Bypass Surgery? 2003.
67. Fu GW, Nie YF, Jiao ZY, Zhao WZ. Clinical applications of retrograde autologous priming in cardiopulmonary bypass in pediatric cardiac surgery. *Brazilian Journal of Medical and Biological Research*. 2016 Apr 26;49(5).

15. ZAHVALA

Izražavam neizmjernu zahvalu mom mentoru prof. dr. sc. Hrvoju Gašparoviću, dr. med. FETCS na podršci i savjetima koje mi je uputio prilikom pisanja ovog rada.

Također se zahvaljujem i prof. dr. Williamu Novicku, profesoru pedijatrijske kardiotorakalne kirurgije sa univerziteta Tennessee (UTHSC), koji me je uveo i uz koga sam zavolio svijet dječje perfuzije.

Hvala i mojim radnim kolegama s kojima sam zajedno učio i razvijao svoje iskustvo kao perfuzionist.

Ovaj rad posvećujem svim sadašnjim i budućim kolegama koji se bave ili se požele baviti sa dječjim izvantjelesnim krvotokom, kako bi im bio od pomoći u njihovom daljnjem radu i edukaciji.

16. ŽIVOTOPIS

Osobni podatci

Ime i prezime: Silvio Horvatić

E-mail: silviohorvatic@yahoo.com

Državljanstvo: Hrvatsko

Datum rođenja: 29.06.1973.

Radno iskustvo

***1997-2023-** KBC Zagreb, Klinika za kardijalnu kirurgiju,

Med.tehničar/bacc.med.tech/perfuzionist

***2022-2023** - Sveučilišna klinička bolnica Mostar – aktivno sudjelovanje u razvoju programa pedijatrijske kardijalne kirurgije

***2018** (srpanj,kolovoz,studeni, prosinac)- NCA, Tripoli, Libija – volonterske misije/perfuzionist

*** 2005** (lipanj)- ICHF,Rawalpindi,Pakistan-volonterska misija/perfuzionist

***2001-** ICHF, Lima, Peru-volonterska misija/perfuzionist

***1995-1997-** KBC Zagreb, Klinika za kirurgiju, Med.tehničar

***1995**(listopad) Knin-Kninska bolnica-dragovoljno

***1993-1995** - Obavljanje pripravničkog staža

Obrazovanje:

***2020-2023** Sveučilište u Zagrebu – Medicinski fakultet- Diplomski studij sestrinstva

***2007-2011-** Zdravstveno veleučilište, Zagreb, bacc.med.tech.

***1988-1992-** Zagreb Srednja škola za med.sestre/tehničare

Osposobljavanje

***2017-** Univerity Medical Center Utrecht, St.Antonius Hospital, Nieuwegein,
Netherland/Pediatric ECMO trening

***2012-** KBC Zagreb- ECMO/ECLS trening/Maquet certifikat

***2011-** Isalla Klinik, Zwolle, Netherland, Edukacija iz perfuzijskih tehnika

***Regensburg, Deutschland-** ECMO tehnike – edukacija i trening

***2005 EBCCP-** Evropski certifikat iz kardiovaskularne perfuzije

***1997-1998 -** KBC Zagreb Edukacija i trening iz kardiovaskularne perfuzije

Osobne vještine i kompetencije

Materinski jezik: Hrvatski

Drugi jezik(ci): Engleski

Računalne vještine: Poznavanje rada u MS Office paketu

Organizacijske vještine:

***2023- HUZEC** - Omiš/organizacijski odbor, Organizacija 13.Međunarodnog kongresa iz ekstrakorporalne cirkulacije

***2018- HUZEC** – Opatija/organizacijski odbor, Organizacija 12. Međunarodnog kongresa iz ekstrakorporalne cirkulacije

***HDMSARIST** – Zagreb/organizacijski odbor, Međunarodni dan sestrinstva

***2006- HUZEC** – Cavtat/organizacijski odbor, Organizacija 6. Međunarodnog kongresa iz ekstrakorporalne cirkulacije

Članstvo u udrugama

* **Predsjednik(bivši), podpredsjednik(sadašnji) i aktivni član HUZEC-a** (Hrvatsko udruženje za ekstrakorporalnu cirkulaciju)

* **Hrvatski akreditacijski centar** za edukaciju kardiovaskularnih perfuzionista

* **EBCP**-(European Board of Cardiovascul Perfusion)

* **NCA**- (Novick Cardiac Alliance)

* **HNSS**- (Hrvatski nacionalni savez sestrinstva)

* **HDMSARIST** (Hrvatsko društvo medicinskih sestara anestezije, reanimacije, intenzivne skrbi itransfuzije)

Nastavna djelatnost

***Mentor/edukator** polaznika Hrvatskog akreditacijskog centra iz kardiovaskularne perfuzije

Posebni interesi i vještine

*Neonatološka i pedijatrijska perfuzija

*ECMO

Aktivno sudjelovanje na znanstvenim i stručnim skupovima

*TAPVR-Arest or low flow, S.Horvatić-International congress of CROSECT, Pula 2016.

*Special challenges for Perfusionists during ECMO support, S.Horvatic-Invited speaker-Semmelweis ECMO Course 2017, Budapest

*Use of RAP during usage of the CPB machine for the pediatric patients, S.Horvatić-International congress of CROSECT, Opatija 2018.

*Influence of CPB on renal injury in children, D.Horvatić, M.Mažar, S.Horvatić-International congress of CROSECT, Opatija 2018.

*Neonatal overgrowth syndrome, non compaction myocardium and open heart surgery, D.Belina, V.Ivančan, S.Horvatić, International congress of CROSECT, Opatija 2018.

*Appearance of Harlekin Syndrome during extracorporeal circulation, S.Horvatić, D.Belina, International congress of CROSECT, Omiš 2023.

Nagrade i priznanja

11. Kongres HUZEC-a Pula, 2016. Nagrada za najbolji rad i predavanje