

Metode transplantacije rožnice

Matoš Zrinušić, Ivana

Master's thesis / Diplomski rad

2023

Degree Grantor / Ustanova koja je dodijelila akademski / stručni stupanj: **University of Zagreb, School of Medicine / Sveučilište u Zagrebu, Medicinski fakultet**

Permanent link / Trajna poveznica: <https://um.nsk.hr/um:nbn:hr:105:832622>

Rights / Prava: [In copyright](#)/[Zaštićeno autorskim pravom.](#)

Download date / Datum preuzimanja: **2024-07-08**



Repository / Repozitorij:

[Dr Med - University of Zagreb School of Medicine Digital Repository](#)



Sveučilište u Zagrebu
Medicinski fakultet
Sveučilišni diplomski studij Sestrinstva

Ivana Matoš Zrinušić

Metode transplantacije rožnice

DIPLOMSKI RAD



Zagreb, 2023.

Sveučilište u Zagrebu
Medicinski fakultet
Sveučilišni diplomski studij Sestrinstva

Ivana Matoš Zrnušić

Metode transplantacije rožnice

DIPLOMSKI RAD

Zagreb, 2023.

Ovaj diplomski rad izrađen je na Katedri za oftalmologiju i optometriju Kliničkog bolničkog centra Zagreb, Medicinskog fakulteta Sveučilišta u Zagrebu, pod mentorstvom prof. dr. sc. Tomislava Kuzmana, dr. med. te je predan na ocjenu u akademskoj godini 2022./2023.

POPIS I OBJAŠNJENJE KRATICA

PK: Penetrating Keratoplasty

DALK: Deep Anterior Lamellar Keratoplasty

DLEK: Deep Lamellar Endothelial Keratoplasty

DSEK: Descemet Stripping Endothelial Keratoplasty

DSAEK: Descemet stripping automated endothelial keratoplasty

SALK: Superficial Anterior Lamellar Keratoplasty

DMEK: Descemet membrane endothelial keratoplasty

SADRŽAJ

SAŽETAK	6
SUMMARY	7
1. UVOD	1
2. POVIJEST	5
3. OČNA BANKA	7
4. VRSTE TRANSPLANTACIJE ROŽNICE.....	14
5. KIRURŠKE TEHNIKE.....	20
6. INDIKACIJE ZA TRANSPLANTACIJU ROŽNICE	21
7. USPJEŠNOST TRANSPLANTACIJE ROŽNICE.....	31
8. ALTERNATIVNE METODE U LIJEČENJU BOLESTI ROŽNICE.....	34
9. ZAKLJUČAK	37
10. ZAHVALE.....	38
11. LITERATURA	39
12. POPIS SLIKA	45
13. ŽIVOTOPIS	46

SAŽETAK

Rožnica je prednji, vanjski dio oka. Jedinstvena je po svojoj prozirnosti koja omogućuje ulazak svjetlosti u oko te djeluje kao zaštitni i optički medij. Bolesti rožnice najčešći su uzrok gubitka vida te vodeće indikacije za transplantaciju rožnice. Smatraju se trećim vodećim uzrokom sljepoće u svijetu. Postoje brojne indikacije za transplantaciju rožnice, a uključuju stanja poput keratokonusa, Fuchsove distrofije, keratitisa razne etiologije, bulozne keratopatije, leukom rožnice te distrofije i degeneracije rožnice.

Moguće je transplantirati rožnicu pune debljine ili samo oboljelog sloja. To je najuspješnija transplantacija organa budući da je rožnica avaskularno tkivo. Prvu transplantaciju rožnice izveo je Zirm godine 1906. godine. Penetrantna keratoplastika (PK) postaje zlatni standard u transplantaciji rožnice. Daljnjim napretkom tehnologije, razvojem kirurških metoda, uređaja i instrumentarija nastaju tehnike lamelarne keratoplastike koje ujedno omogućuju zamjenu samo oboljeloga sloja rožnice. Prednosti lamelarne keratoplastike su brži oporavak vida, niža stopa imunološkog odbacivanja i duži vremenski period preživljavanja presatka.

Očna banka kao zasebna organizacijska jedinica, bavi se prikupljanjem, obradom i pohranom donorskog tkiva. Suradnja očne banke i transplantacijskog tima omogućuje uspješno razumijevanje i postupanje s donorskim tkivom.

Starenjem populacije diljem svijeta, smanjuje se broj odgovarajućih darivatelja rožnice. Istraživanje stanične terapije i spoznaje u regenerativnoj medicini omogućuju nam alternativna rješenja koja nisu primarno ovisna o donorskom tkivu. Ksenotransplantacija rožnice, gdje se uzima svinjska rožnica kao donorsko tkivo, otvara nam razne mogućnosti za napredak u području transplantacije rožnice, no do danas nisu zaživjele u kliničkoj upotrebi.

Ključne riječi: rožnica, očna banka, transplantacija rožnice, keratoplastika, bolesti rožnice

SUMMARY

The cornea is the front, outer part of the eye. It is unique in its transparency, which allows light to enter the eye and acts as a protective and optical medium. Corneal diseases are the most common cause of vision loss and the leading indication for corneal transplantation. They are considered the third leading example of blindness in the world. There are numerous indications for corneal transplantation, including conditions such as keratoconus, Fuchs' dystrophy, keratitis of various etiologies, bullous keratopathy, corneal leukoma, and corneal dystrophy and degeneration.

It is possible to transplant a full-thickness cornea or only the diseased layer. It is the most successful organ transplant since the cornea is an avascular tissue. The first corneal transplant was performed by Zirm in 1906. Penetrating keratoplasty (PK) is becoming the gold standard in corneal transplantation. With the further progress of technology, the development of surgical methods, devices and instruments, lamellar keratoplasty techniques are created, which at the same time make it possible to replace only the diseased layer of the cornea. The advantages of lamellar keratoplasty are a faster recovery of vision, a lower rate of immune rejection and a longer survival period of the graft.

The eye bank, as a separate organizational unit, deals with the collection, processing and storage of donor tissue. Cooperation between the eye bank and the transplant team enables successful understanding and handling of donor tissue.

As the population ages around the world, the number of suitable corneal donors is decreasing. Cell therapy research and knowledge in regenerative medicine allow us alternative solutions that are not primarily dependent on donor tissue. Corneal xenotransplantation, where a porcine cornea is taken as donor tissue, opens up various possibilities for progress in the field of corneal transplantation, but to date they have not taken root in clinical use.

Key words: cornea, eye bank, corneal transplantation, keratoplasty, corneal diseases

1. UVOD

Rožnica je prozirni dio vanjske ovojnice očne jabučice. Nije savršeno sferična već je nešto jače zakrivljena u okomitom meridijanu, tako da oblikom podsjeća na globus. Veličina rožnice odrasle osobe je oko 11mm u okomitom i oko 12mm u vodoravnom meridijanu (1).

Unutarnja ploha zakrivljenosti rožnice različita je od vanjske plohe zakrivljenosti. Unutarnja konkavna ploha zakrivljena je po manjem, a vanjska po većem polumjeru. Njezina debljina nije u cijelosti jednaka te u centru iznosi oko 550 μm , a na vanjskom rubu uz bjeloočnicu preko 650 μm . Najizbočeniju točku u centru prednje strane rožnice nazivamo verteks (1,2).

Limbus je prijelazna zona između rožnice i bjeloočnice širine oko 1 – 1,5mm. Obuhvaća zonu između Bowmanove membrane prema nazad sve do iza Schlemmovog kanala. Ovu zonu sačinjavaju spojnica, Tennova kapsula, episklera, korneoskleralna stroma i sustav drenaže sobne vodice.

Bazalne epitelne stanice na prijelaznoj zoni izvor su za obnavljanje epitelnih stanica rožnice. Oštećenje prijelazne zone onemogućava regeneraciju epitela što će dovesti do zamućenja rožnice.

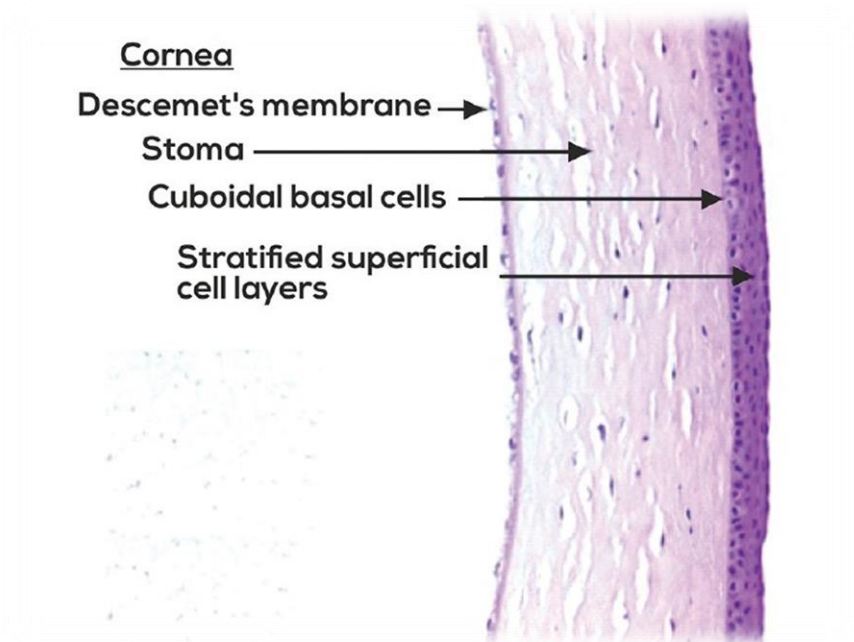
Fiziološko stanje rožnice prvi je uvjet sposobnosti vida i svaka patološka promjena može uzrokovati pad vidne oštine sve do sljepoće (1).

Prozirnost, obilje živaca, odsutnost krvnih žila te mehanička otpornost specifične su karakteristike rožnice. Izloženost vanjskom svijetu rožnicu čini podložniju traumi. Slojevita građa rožnice pruža mogućnost kirurškog liječenja kod oštećenja (3).

HISTOLOGIJA ROŽNICE

Rožnica je histološki građena od pet slojeva koji uključuju:

- Epitel
- Bowmanova membrana
- Stroma
- Descemetova membrana
- Endotel



Slika 1. Prikaz histopatologije rožnice

- Epitel rožnice građen je prilično ravnomjerno od 5-7 slojeva stanica. Debljine je oko 50 μ . Epitel se razvija iz površinskog ektoderma između 5. i 6. tjedna trudnoće (6). Epitelna površina rožnice stvara prvu barijeru prema vanjskom okruženju i sastavni je dio sučelja suzni film-rožnica koji je kritičan za refraktivnu snagu oka (4).

Površni sloj epitela ima mikroplike i mikrovile. Zbog suznog filma predstavlja optičku površinu koja je glatka. Predstavlja također mehaničku prepreku štetnim vanjskim utjecajima (5).

- Bowmanova membrana debljine je oko 10 mikrometara. Sačinjava ju sloj kolagenih vlakana koja su organizirana nepravilno (5). Kada nastane oštećenje nema sposobnost regeneracije.

- Stroma rožnice čini najveći dio strukturnog okvira rožnice, otprilike 80% do 85% njegove debljine. Embriološki, to je rezultat drugog vala migracije neuralnog grebena koji se javlja u sedmom tjednu gestacije, nakon uspostavljanja primitivnog endotela. Razlikuje se od drugih kolagenih struktura po svojoj prozirnosti. Razlog tomu su precizno organizirana stromalna vlakna i izvanstanični prostor. Kolagena vlakna raspoređena su u paralelne snopove tzv. fibrile, a ta su vlakna paralelno raspoređena u slojevima ili lamelama. Stroma ljudskog oka sadrži 200 do 250 različitih lamela, od kojih je svaki sloj raspoređen pod pravim kutom u odnosu na vlakna u susjednim lamelama. Periferna stroma je deblja od središnje strome. Ova visoko organizirana mreža prigušava svjetlo, raspršuje i doprinosi transparentnosti i mehaničkoj čvrstoći rožnice. Dodatna značajka strome je organizacija lamela koja varira ovisno o dubini unutar strome. Dublji slojevi su pravilnije organizirani od površinskih slojeva, a ta razlika objašnjava veću lakoću kirurške disekcije u određenoj ravnini kako se približava stražnjoj plohi rožnice. Ova varijacija u organizaciji strome također objašnjava razlike u odgovoru na edem rožnice (6).

- Descemetova membrana je prava bazalna membrana endotela rožnice debljine oko 8-10 mikrometara. Na periferiji se nastavlja u trabekulum, čije su lamele obložene endotelom (7,8). Nastaje tijekom fetalnog života, a endotelne stanice kontinuirano stvaraju materijal koji starenjem čini descemetovu membranu debljom (8).

- Endotel se sastoji od jednog sloja heksagonalnih stanica. Tijekom života se njihov broj smanjuje jer se nakon rođenja ne dijele. Gustoća endotelnih stanica pri rođenju je 3000-4000 stanica/mm². Tijekom života broj endotelnih stanica opada. Prosječna gustoća u odrasloj dobi je između 1500-3500 stanica/mm². Preostale endotelne stanice uvećavanjem nadomještaju gubitak. Primarna funkcija endotela je održavanje fiziološkog stanja niske količine vode u rožnici (deturgescencija) što osigurava prozirnost rožnice. U slučaju traume endotela, dolazi do dekompenzacije rožnice i razvoja bulozne keratopatije. (7,8).

Prozirnost rožnice, koja je ujedno njezino najvažnije i osnovno svojstvo, uvjetovana je:

- Paralelnošću vezivnih lamela tako da ne dolazi do disperzije svjetlosti
- Avaskularnosti rožnice
- Nemijeliziranim živčanim vlaknima
- Deturgescencija – niski sadržaj vode koji održava djelovanje epitela i prvenstveno endotela

Perilimbalni kapilarni splet, sobna vodica i suze predstavljaju izvor opskrbe kisikom i hranjivim tvarima jer rožnica nema vlastitih krvnih žila (1, 7).

Patologija rožnice kompleksno je medicinsko stanje. Prema podacima Svjetske zdravstvene organizacije u svijetu je trenutno oko 20 milijuna osoba slijepo zbog različitih bolesti rožnice (9). Razvojem tehnologije, novih medicinskih saznanja i razumijevanja kirurških metoda, transplantacija rožnice postaje najčešće izvođena od svih transplantacija organa ili tkiva.

Priprema i pohranjivanje transplantata (donorska rožnica) vodi se u „očnoj banci“. Godine 1991. Zagreb postaje prvi grad u Republici Hrvatskoj i šire koji uspostavlja prve korake prema transplantaciji rožnice i pripreme transplantata u kontroliranim uvjetima. Prva očna banka na području srednje i istočne Europe je osnovana u Kliničkoj bolnici „Sv Duh“ u Zagrebu (9).

Transplantacijom rožnice zamjenjuje se bolesno tkivo rožnice, oštećeno patološkim procesom ili ozljedom, zdravim donorskim tkivom rožnice. Bolesna rožnica onemogućuje funkcionalnu refrakciju i smanjuje vidnu oštrinu, te su to glavne indikacije za transplantaciju (10). Presadak rožnice se u nekomplikiranim slučajevima prihvaća u oko 95% slučajeva, jer je ona tzv. imunološki privilegirano tkivo (9).

2. POVIJEST

Povijest izvođenja očnih operacija dostiže čak 5000 godina kirurškog iskustva. O postupcima i kirurškim zahvatima svjedoče najraniji zapisi raznih kultura poput babilonske, grčke, egipatske, indijske te kineske. Ideju o potpunoj zamjeni neprozirne rožnice dobiva krajem 18. stoljeća Francuz Guillaume Pellier de Quensgy. Godine 1789. predlaže ideju o umjetnoj rožnici od stakla. Koncept umjetne rožnice bio je da se tanki, stakleni disk, promjera rožnice, postavi u srebrni prsten. To bi predstavljalo prvu keratoprotezu. Nakon uklanjanja ožiljnog tkiva pamučnim nitima, prsten bi bio spojen s bjeloočnicom. Osobno ju nikada nije izveo, iako je objasnio detaljne upute operacije, instrumentarija te postoperativnu njegu (11).

Ideje o transplantaciji rožnice često je iznosio Karl Himly. O svojim saznanjima piše i objavljuje još 1813. godine (14).

Mannis i Krachmer navode (12) Eduarda Konrada Zirmu kao prvog čovjeka koji je 1905. godine uspio presaditi prvi cjeloviti rožnični presadak koji je ostao bistar. Radilo se o 45-o godišnjem radniku Alois Glogar koji je imao neželjen događaj gdje je oči poprskao vapnom te zadobio teške kemijske opekline oba oka. Donor je bio 11-godišnji dječak koji je oslijepio uslijed ozljede oka. Nakon očevo pristanka, Eduard Zirm izveo je enukleaciju oka te iskoristio rožnicu za transplantaciju. Nakon 16 mjeseci, izvedena je obostrana penetrantna transplantacija rožnice pri čemu je lijevi presadak ostao bistar te je vid vraćen na 6/36. Tek 1914. godine Austrijanac, dr. Anton Elsching izvodi drugu uspješnu transplantaciju rožnice (13). Za razvoj lamelarne keratoplastike zaslužan je Rus Vladimir Filatov koji vjeruje da se rožnica može upotrijebiti i nakon smrti (14).

Povijesno, razvoj transplantacije rožnice možemo podijeliti u četiri razdoblja koja se spominju (9).

1. Eksperimentalno razdoblje (1824.-1871.)
2. Kliničko – ekperimentalno razdoblje (1872.-1905.)
3. Kliničko razdoblje (1906.-1921.)
4. Moderno razdoblje (1922. do danas)

U počecima transplantat rožnice uzimao se od enukleiranih oči živih darivatelja s patologijom stražnjeg segmenta. Također, rožnica se uzimala i od pacijenata koji bi preminuli u javnim

bolnicama. Pacijenti kojima je bila potrebna transplantacija vodili su se kao hitne operacije te su bili u pripravnosti za postupak.



Slika 2. Eduard Zirm, začetnik transplantacije rožnice



Slika 3. Alois Glogar, prvi primatelj transplantirane rožnice

3. OČNA BANKA

Transplantacija rožnice (keratoplastika) najuspješnija je transplantacija tkiva i organa u ljudskom tijelu. Put razvoja kirurških metoda i postupaka usavršio se do danas. Osim evolucije kirurških metoda, od transplantacije rožnice pune debljine do transplantacije samo bolesnog sloja rožnice, rad očnih banaka postaje jednako prepoznat i važan. Suradnja očne banke i kirurga uvelike je značajna te omogućuje odabir prikladnog donorskog tkiva i otklanjanje mogućih komplikacija nakon keratoplastike.

Osnivanje prve očne banke datira iz 1944. u New Yorku pod vodstvom dr. R. Townley Patona (Eye Bank for Sight Restoration) (15). Za daljnje promicanje očnog bankarstva i uspostavljanje jedinstvenih standarda i pravila, deset takvih očnih banaka u Americi udružilo se u osnivanje Eye Bank Association of America (EBAA) (45).

Danas, prema Američkom udruženju očnih banaka, one su neprofitna organizacija koja dobiva, medicinski procjenjuje i distribuira očno tkivo za transplantaciju, istraživanje i obrazovanje (EBAA 2023).

Rad očne banke temelji se na raznim postupcima preuzimanja, pohranjivanja te obrade i procjene rožnice darivatelja. Očna banka vrši nadzor te kontrolira kvalitetu potencijalnog donorskog tkiva, transporta, obradu i skladištenje. Aseptičan rad tijekom vađenja rožnice glavni je faktor u suzbijanju kontaminacije i zaštite od prijenosa infekcija te pojave endoftalmitisa. Vrijeme uzimanja donorskog tkiva ne smije biti dulje od 12 sati zbog samog očuvanja kvalitete rožnice i manje šanse za infekciju.

ODABIR TKIVA ZA TRANSPLANTACIJU

Rožnice se mogu uzeti do 12 sati nakon smrti, ali idealno unutar šest sati (46). Prije samog uzimanja rožnice, kirurg ili ovlaštena osoba obavezna je osigurati sljedeće:

- Pismeni pristanak najbližeg člana obitelji preminulog
- Definiran uzrok smrti
- Medicinski karton preminulog kako bi se moglo utvrditi da nema kontraindikacija za uzimanje tkiva
- Provjeriti je li prije ili tijekom smrti preminuli primio infuziju/transfuziju kristaloida, koloida ili krvi

Uzimanje rožnice radi se u potpunoj asepsi koji uključuju:

- Provjera prisutnosti stranog tijela u oku
- Pranje područja očiju povidon jodom
- Čuvanje uzetog tkiva u mediju za očuvanje rožnice (McCary Kaufman medij i Optisol)
- Vađenje krvi i testiranje na moguće zarazne bolesti (AIDS, hepatitis B, C, sifilis) preminulog

Rožnice se mogu čuvati 96 sati u MK mediju i deset dana u Optisolu. Nakon što rožnice dođu u očnu banku, pregledavaju se procjepnom svjetiljkom kako bi se provjerila patologija rožnice i strome. Gustoća endotelnih stanica također se ispituje spekularnim mikroskopom; ovo je neophodno jer će donorske rožnice s malim brojem endotelnih stanica vjerojatno propasti ubrzo nakon operacije. Obrada cijelih očiju mora se obaviti unutar nape laminarnog protoka zraka koja se održava u sterilnim uvjetima (46).

Smjernice FDA navode da se rožnice mogu čuvati u otopini najviše 14 dana. Rješenje je kombinacija hondroitin sulfata, dodatnih antioksidansa, izvora energije i hranjivih supstrata. Oko se zatim čuva kulturom organa ili krioprezervacijom kako bi se osiguralo da je endotel rožnice održan do trenutka transplantacije. Ako se koristi organska kultura, tkivo se može koristiti unutar 7 dana (18).

Rožnica spremna za transplantaciju, transportira se posebno pakirana i označena nazivom očne banke, brojem tkiva, nazivom medija za konzerviranje, brojem serije medija, datumom isteka medija te vremenom i datumom, a čuvaju se na temperaturi od 4°C.

Ne postoji gornja ili donja dobna granica za darivatelje rožnica. Prema mišljenju nekolicine kirurga, prvenstveno se koristi tkivo darivatelja mlađeg od 65 godina jer broj endotelnih stanica pada s godinama starosti.

Prva procjena kvalitete donorskog tkiva izvodi se „in situ“ prilikom čega se procjenjuje stanje orbitalnog i periorbitalnog tkiva i prednji segment oka. Stanja poput keratokuonsa, keratoglobusa, pterigija, znakova infekcije, traume te intraokularne kirurgije nisu pogodna za doniranje (17).

Kontraindikacije

Dokazi o prijenosu bolesti putem donorskog očnog tkiva uočeni su za adenokarcinom, bjesnoću, virus hepatitisa B, citomegalovirus, herpes simplex virus, Creutzfeldt-Jakobovu bolest i razne bakterijske i gljivične infekcije (48).

Uzimajući u obzir ovu posljednju brojku, kontraindikacije za transplantaciju očnog tkiva uključuju ne samo bjesnoću, kontakt s virusom bjesnoće, spongiformni encefalitis, obiteljsku anamnezu spongiformnog encefalitisa, primatelje ljudskih hormona hipofize prije 1987., operaciju dura mater i operaciju mozga/kralježnice prije 1992. ali i bolesti SŽS-a nepoznate etiologije ili one s nepoznatim rizikom prijenosa. Utvrđeno je da se virus hepatitisa B i herpes simplex virus mogu prenijeti transplantacijom rožnice, a obje su bolesti kontraindikacije za transplantaciju. HIV infekcija, sifilis, hepatitis C, hepatitis A, tuberkuloza, infekcija HTLV-1 i -2, aktivna lepra, aktivni tifus, male boginje i aktivna malarija također su kontraindikacije za transplantaciju očnog tkiva čak i ako nema dokaza o prijenosu s donora na primatelja. Povijest refraktivne kirurgije rožnice u oku donora, upala oka, retinoblastom i maligni tumori prednjeg segmenta kontraindikacije su za keratoplastiku (46).

Svaki darivatelj rožnice u očnoj banci testira se na virus hepatitisa B i C te HIV-a. Hrvatska primjenjuje takav način transplantacije od 2. prosinca 1995. (17).

Iako su respiratorne kapljice primarni put prijenosa SARS-CoV-2, postoje dokazi da je prijenos putem davanja krvi i transplantacije organa ili tkiva moguć. To uključuje transplantaciju rožnice, jer je SARS-CoV-2 otkriven u brisevima konjunktive zaraženih pacijenata, a površina oka može igrati važnu ulogu u ulasku virusa (49). EBAA trenutno ne preporučuje PCR probir donora, iako nekoliko organizacija za transplantaciju tkiva ima i takve smjernice.

Pojava novih zaraznih bolesti, dugo vremensko razdoblje latencije nekih bolesti te bolesti nepoznate etiologije važni su faktori u internacionalnom izvozu ljudskih stanica, tkiva te proizvoda na bazi istih. Potreba za pridržavanjem standarda, stalni oprez, nadzor te definicija nuspojava i reakcija, neophodne su.

KBC Zagreb TST	Klinički zavod za transfuzijsku medicinu i staničnu terapiju	OZ-TST/0632 Izdanje: 1
Banka tkiva i stanica – Očna banka		
IZVJEŠĆE O KVALITETI ROŽNICE		1/1
Identifikacijski broj rožnice (NTM) 20124730		Identifikacijski broj (Očna banka) 210022300054900N V0058000
Opće informacije		
Datum/vrijeme smrti	22.03.2023. 09:00	Dob darivatelja: [redacted] Spol: [redacted]
Datum/vrijeme eksplantacije	23.03.2023. 07:15	Postmortalni interval: 22h 15min
Datum/vrijeme korneoskleralnog prstena	23.03.2023. 07:15	
Uzrok smrti: proširena maligna bolest		Vrsta donacije: nekucajuće srce
Odabir darivatelja		
Odabir darivatelja učinjen je pregledom medicinske povijesti, prikupljanjem podataka o rizičnom ponašanju, pregledom tijela, pregledom oka <i>in situ</i> , serološkim testiranjem.		
Nalaz serološkog testiranja na biljege zaraznih bolesti		
HBsAg	negativno	anti-HBs nije testirano
anti-HBc	negativno	anti-HCV negativno
		HIV Ag/At negativno
		anti-TP(IgG+IgM) negativno
Pregled rožnice biomikroskopom		
Prva evaluacija	Datum: 23.03.2023.	Vrijeme: 12:45
Epitel: umjeren edem, ekspanzijsko centralno zamućenje te epitelno zamućenje paracentralno		Stroma: umjeren arcus senilis izvan optičke zone
Descementovi nabori: umjereni		Učinio: D.Bukulin
		Čista zona: / mm
Druga evaluacija	Datum: /	Vrijeme: /
Epitel: /		Stroma: /
Descementovi nabori: /		Učinio/ Čista zona: mm
Pregled spekularnim mikroskopom		
Gustoća stanica (st/mm ²): 2667		
Polimegazitizam (CV): 35		
Pleomorfizam (6A): 53 %		
Pregled svjetlosnim mikroskopom		
Prva evaluacija	Datum 13.04.2023.	Vrijeme 11:30
Epitel /	Gustoća endotela (st/mm ²) 2525	Učinio D.Bukulin
	Vjabilnost: 99,9%	Mozaik blagi pleomorfizam
Druga evaluacija	Datum /	Vrijeme /
Epitel /	Gustoća endotela (st/mm ²) /	Učinio /
		Mozaik /
Mikrobiološka kontrola		
1. Datum: 29.03.2023. sterilno 2. Datum: 14.04.2023. u tijeku 3. Datum: 16.04.2023. u tijeku		
Čuvanje		
Vrsta Hipotermičko	Medij Eusol-C	Datum 23.03.2023. 07:15
Vrsta Kultura tkiva	Medij Tissue-C	Datum 25.03.2023. 12:50
Vrsta Transportni medij	Medij Carry-C	Datum 14.04.2023. 11:25
Rok valjanosti rožnice: 19.04.2023.		
<input type="checkbox"/> Rožnica se može koristiti za		<input type="checkbox"/> ROŽNICA NIJE ZA KLINIČKU PRIMJENU
<input checked="" type="checkbox"/> penetrirajuću keratoplastiku		<input type="checkbox"/> uništenje zbog
<input type="checkbox"/> prednju lamelarnu keratoplastiku		<input type="checkbox"/> stavlja se na raspolaganje za:
<input type="checkbox"/> endotelnu keratoplastiku		<input type="checkbox"/> validaciju <input type="checkbox"/> edukaciju <input type="checkbox"/> istraživanje
<input type="checkbox"/> keratolimbalni alograft		
<input type="checkbox"/> tektoničku primjenu / hitnu transplantaciju		
Izdana		
KBC Zagreb		Transplantirani bolesnik
Datum transporta: 18.04.2023.	Vrsta operacije: penetrirajuća keratoplastika	
Datum 17-04-2023	Vrijeme 15:25	Potpis Voditelja Očne Banke
Doc.dr.sc. Branka Čepić specijalistica oftalmologije 026751		

Slika 4. Primjer Izvješća o kvaliteti rožnice Očne banke KBC Zagreb

KBC Zagreb	BANKA OČNOG TKIVA	OZ-BO1/19
TST-BT1	Izvešće o transplantaciji rožnice	Izdanje: 1 1/1

ISBT broj darivatelja: 210022300054900N	NTM broj tkiva: 20124730
Oznaka tkiva: V0058000	

Transplantacijski centar: KBC Zagreb

Podaci o primatelju transplantata		
Ime i prezime:	██████████	Spol: █████
Jedinstveni identifikacijski broj:	NTM _____	Datum rođenja: █████

Podaci o transplantaciji		
Datum i vrijeme transplantacije:	Operirano oko: <input type="checkbox"/> desno <input type="checkbox"/> lijevo	
Tehnika:	<input type="checkbox"/> penetrirajuća keratoplastika <input type="checkbox"/> prednja lamelarna keratoplastika <input type="checkbox"/> endotelna keratoplastika <input type="checkbox"/> tektonička primjena <input type="checkbox"/> _____	
Dijagnoza za transplantaciju (MKB):		
Prethodna keratoplastika:	<input type="checkbox"/> NE <input type="checkbox"/> DA; razlog neuspjeha:	<input type="checkbox"/> endoftalmitis <input type="checkbox"/> primarno odbacivanje transplantata <input type="checkbox"/> keratitis <input type="checkbox"/> _____
Pakiranje (označavanje, oštećenje, neotvoreno):	<input type="checkbox"/> zadovoljava <input type="checkbox"/> ne zadovoljava	
Promjena boje transportnog medija:	<input type="checkbox"/> NE <input type="checkbox"/> DA	
Kvaliteta tkiva:	<input type="checkbox"/> zadovoljava <input type="checkbox"/> ne zadovoljava	
Ime i prezime liječnika:	Potpis:	

Podaci o prvoj postoperativnoj kontroli		
Datum kontrole:		
Ozbiljni štetni događaj, reakcija ili komplikacija:	<input type="checkbox"/> nema <input type="checkbox"/> endoftalmitis <input type="checkbox"/> keratitis <input type="checkbox"/> primarno odbacivanje transplantata <input type="checkbox"/> _____	
Štetni događaj ili reakcija:	<input type="checkbox"/> nije povezan s transplantatom <input type="checkbox"/> povezan s transplantatom	
Ime i prezime liječnika:	Potpis:	

Ispuniti u slučaju odustajanja od transplantacije		
Razlog:		
Postupak s tkivom:	<input type="checkbox"/> povrat u Banku očnog tkiva. <i>Uvjeti pohrane tkiva do povrata:</i> _____ <input type="checkbox"/> rožnica je transplantirana drugom primatelju (<i>poslati Zahtjev za izdavanje očnog tkiva</i>) <input type="checkbox"/> uništenje tkiva prema zakonskim propisima	
Ime i prezime liječnika:	Potpis:	

Ispuniti i faksirati 3 dana od transplantacije na broj 01-2376-016

KBC Zagreb, Kišpatičeva 12, Zagreb
Hrvatska banka tkiva i stanica – Banka očnog tkiva
tel. 2388-782, 2388-773; mob. 091-4920-451; faks. 2376-016; ocna.bank@kbc-zagreb.hr

Slika 5. Primjer Izvešća o transplantaciji rožnice Očne banke KBC Zagreb

KBC Zagreb	BANKA TKIVA	OZ-BO1/57
TST-BT1	Uputa za rukovanje i transplantaciju rožnice - Carry-C	Izdanje: 1 1/2

1. Čuvanje rožnice do transplantacije

Tkivo za transplantaciju mora se čuvati u prostoriji u koju imaju pristup samo ovlaštene osobe. Rožnicu u transportnom mediju Carry-C treba čuvati na sobnoj temperaturi. Ne smije se čuvati u hladnjaku. Bočica treba biti u uspravnom položaju.

2. Rok valjanosti

Nakon prijenosa rožnice u transportni medij Carry-C, rok valjanosti rožnice je pet dana. Rok valjanosti rožnice označen je na bočici. Nakon isteka roka valjanosti rožnica se ne smije transplantirati. Netransplantirane rožnice treba odmah vratiti u Banku tkiva.

3. Provjera integriteta spremnika

Prije transplantacije treba provjeriti integritet bočice. Ako je bočica pukla, ako je bočica otvorena ili ako medij curi uz čep, rožnica se ne smije transplantirati. O oštećenju bočice treba odmah obavijestiti Banku tkiva

4. Provjera boje medija

Transportni medij Carry-C je bistra crvena tekućina. Ako je medij žut, ljubičast ili zamućen, rožnica se ne smije transplantirati.

Promjena boje u ljubičastu može se javiti zbog višekratnog otvaranja bočice, držanja otvorene bočice duže vrijeme ili neodgovarajućeg zatvaranja bočice. Promjena boje medija u žutu, može biti znak bakterijskog zagađenja. Medij će biti zamućen, ako je propao veliki broj epitelnih stanica.

5. Sigurnost tkiva

5.1. Testiranje na uzročnike zaraznih bolesti

Iako je darivatelj tkiva testiran na uzročnike hepatitisa B i C, HIV-a i sifilisa, transplantacijom rožnice može se prenijeti zarazna bolest.

5.2. Mikrobiološko testiranje

Tijekom čuvanja rožnice u kulturi tkiva mikrobiološko testiranje radi se više puta. Završno testiranje ne mora biti završeno prije izdavanja rožnice. U slučaju da ono bude pozitivno, transplantacijski kirurg će o tome biti odmah obaviješten.

6. Priprema rožnice za transplantaciju

Radi uklanjanja medija, prije transplantacije rožnica se mora dva puta isprati u najmanje 30 mL fiziološke otopine. Ispiranje treba učiniti neposredno prije transplantacije u aseptičnim uvjetima.

7. Sljedivost

Nakon transplantacije obavezno je ispuniti izvještaj o transplantaciji rožnice. Vrsta, porijeklo i jedinstveni broj tkiva moraju biti zabilježeni u medicinskoj dokumentaciji bolesnika. Bolesnik mora biti obaviješten o vrsti, porijeklu i jedinstvenom identifikacijskom broju tkiva.

KBC Zagreb, Kišpatićeva 12, Zagreb
Hrvatska banka tkiva i stanica – Banka tkiva
mob. +385 91 4920 451; tel. +385 1 23 88 773; faks. +385 1 23 76 016
e-pošta: ocna.bank@kbc-zagreb.hr

Slika 6. Primjer Uputa o rukovanju i transplantaciji rožnice Carry -C Očne banke KBC Zagreb

KBC Zagreb	BANKA TKIVA	OZ-BO1/57
TST-BT1	Uputa za rukovanje i transplantaciju rožnice - Carry-C	Izdanje: 1 2/2

8. Kontraindikacije

Kontraindikacije nisu poznate uz pridržavanje opisanog načina primjene i sigurnosnih mjera.

9. Neželjene reakcije i događaji

Ako se za vrijeme operacije ili nakon transplantacije jave neželjene reakcije ili događaji koji mogu biti povezani s transplantacijom rožnice, mora se odmah obavijestiti Banku tkiva.

10. Sigurnosne mjere

Carry-C sadrži 100 i.j./mL penicilina G, 0,1 mg/mL streptomicina i 0,25 µg/mL amphotericina B. Kontakt s otopinom kod alergičnih osoba može uzrokovati alergijsku reakciju na oku, koži ili plućima. Zato kod rukavanja s Carry-C treba nositi osobnu zaštitnu odjeću.

Ako se otopina popije, postoje ograničeni dokazi u ispitivanjima na životinjama o teratogenosti otopine.

11. Zaštita okoliša

Carry-C je biološki potencijalno opasna otopina. Zato ostatak medija mora biti uništen kao sanitarni otpad.

Slika 7. Nastavak slike 6.

4. VRSTE TRANSPLANTACIJE ROŽNICE

Transplantacija rožnice omogućuje zamjenu tkiva rožnice, oštećenog patološkim procesom ili ozljedom, zdravim tkivom donorske rožnice. Oštećena rožnica onemogućuje funkcionalnu vidnu oštrinu, te je neophodno zamijeniti bolesno tkivo zdravim transplantatom.

Transplantacija rožnice najuspješnija je među transplantacijama tkiva i organa. Samo u Sjedinjenim Američkim Državama izvodi se preko 40 000 keratoplastika godišnje. U Hrvatskoj, godišnje se učini između 300 do 350 keratoplastika. Indikacije za transplantaciju rožnice su različite. Stanja poput keratokonusa, postoperativnih komplikacija kao što je bulozna keratopatija nakon operacije sive mrežnice, keratitis različite etiologije te mnoge druge uznapredovale bolesti rožnice. Kemijske opekline, traume i ozljede oka također su indikacija za keratoplastikom (10).

PENETRANTNA KERATOPLASTIKA (PK)

Tradicionalna metoda transplantacije rožnice pune debljine je perforativna keratoplastika. Prilikom odstranjivanja bolesne ili oštećene rožnice, uklanjaju se svi slojevi rožnice te se transplantira donorska rožnica. Transplantirana donorska rožnica učvršćuje se šavovima. Šavovi se skidaju nakon otprilike godinu dana, ponekad ranije. Moderno doba donosi upotrebu femtoseconda lasera koji se pokazao kao siguran, precizan i efektan pri izvođenju reza prilikom perforativne keratoplastike. Prema novim studijama, upotreba femtosecond lasera omogućuje bolju vidnu oštrinu i brži oporavak pacijenta (10).

Ako dođe do postoperativnih komplikacija, javljaju se u periodu od jednog mjeseca do pet godina nakon operacije. Rane komplikacije su plitka prednja sobica, infekcije te defekti epitela koji perzistiraju. Kasne komplikacije su astigmatizam, cistoidni makularni edem, postoperativni, sekundarni glaukom te recidiv inicijalne bolesti na donorskom tkivu. Najteža i najčešća komplikacija je odbacivanje transplantata (10).

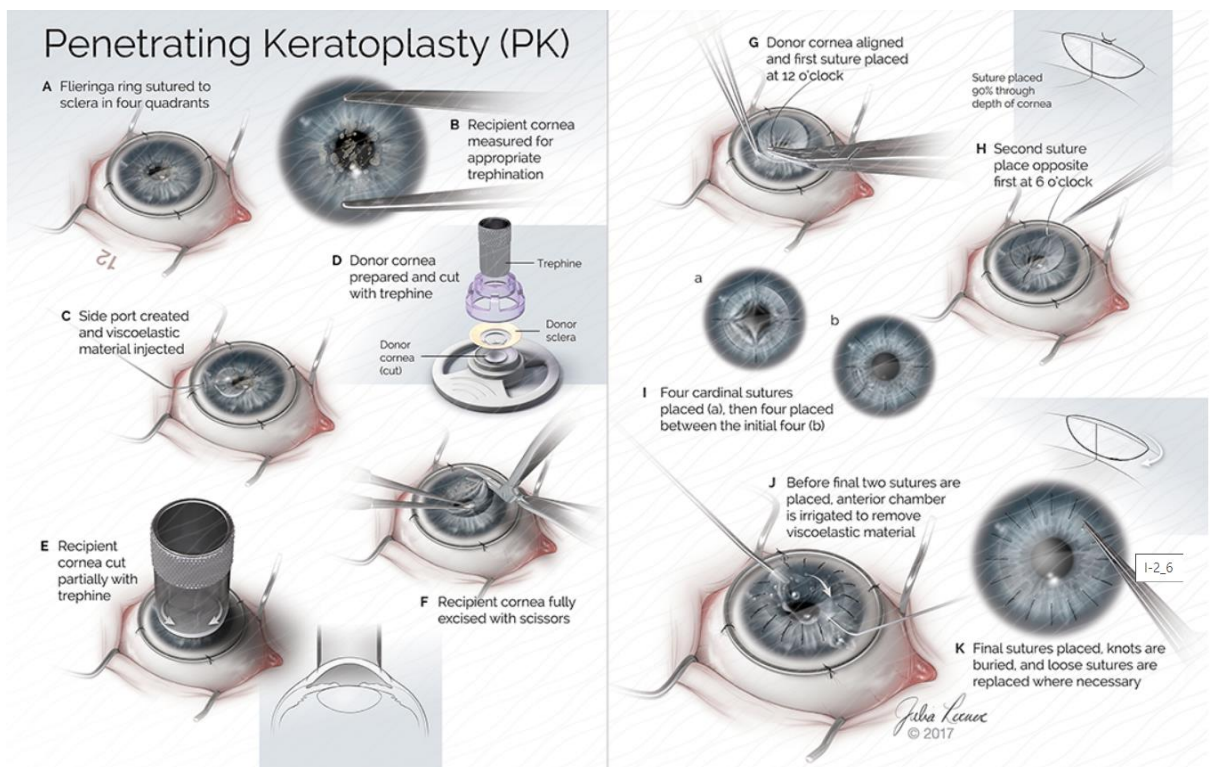
Povećanjem broja izvedenih transplantacija ovom metodom, kirurzi su uočili nekoliko nepoželjnih ishoda poput: visokog astigmatizma izazvanog postavljanjem šavova rožnice što

zahtjeva duži oporavak vidne oštine unatoč bistroj rožnici, nepredvidi ishod refrakcije, glaukom te povećana osjetljivost na traumu oka (18).

Smanjena vidna oština, fotofobija, crvenilo i bol smatraju se osnovnim znakovima odbacivanja. Uslijed oštećenog donorskog endotela ili intraoperativne traume, prvog postoperativnog dana može doći do zamućenja rožnice.

Terapija uključuje lokalne kortikosteroide svakih sat vremena i parabolbarne steroidne injekcije, a u težim slučajevima i sistemska upotrebu medikamenata (10).

Do rekeratoplastike dolazi ako terapija nije dostatna što povećava rizik za ponovnim odbacivanjem donorskog tkiva.



Slika 8. Slikovni prikaz u koracima izvođenja penetrentne keratoplastike

LAMELARNA KERATOPLASTIKA

Kao novija metoda presađivanja rožnice primjenjuje se operacija kojom se zamjenjuje samo oštećeni sloj rožnice. Ovisno o slojevima rožnice koji se presađuju razlikuje se prednja i stražnja lamelarna keratoplastika. Iako zahtjevniji postupak, prednost ove metode je minimalni rizik odbacivanja tkiva i manji postoperativni astigmatizam (10).

Razlikujemo prednju (Deep Anterior Lamellar Keratoplasty – DALK) i stražnju lamelarnu keratoplastiku (Deep Lamellar Endothelial Keratoplasty – DLEK).

PREDNJA LAMELARNA KERATOPLASTIKA

- SALK (Superficial Anterior Lamellar Keratoplasty) metoda je postupak kod kojeg se transplantiraju epitel i prednja stroma. Zamućenja smještena u prednjoj stromi, koja mogu biti uzrokovana prednjom stromalnom distrofijom , degeneracijom, infekcijom, kroničnom upalom ili prethodnim refrakcijskim kirurškim zahvatom koji rezultiraju ožiljcima na rožnici, glavne su indikacije SALK-a. Metoda je povezana sa značajno manjim rizikom odbacivanja i intraoperacijskih komplikacija. SALK se izvodi mikrokeratomom ili femtosekundnim laserom. Ako se izvodi pomoću femtosekundnog lasera naziva se FALK (15).

Kod površinskih zamućenja uklanja se prednji dio strome mikrokeratomom ili femtosekundnim laserom u debljini koja odgovara razini zamućenja (slobodna kapica). Općenito govoreći kod prednjih stromalnih ožiljaka uklanjanje režnja pomoću mikrokeratoma je poželjnije u usporedbi s femtolaserskim režnjem jer prodiranje laserskog svjetla kroz ožiljke može biti ograničeno i promjenjivo. U slučaju udubljenih površinskih ožiljaka, ova tehnika nije prikladna jer rez mikrokeratoma prati površinski profil i dovodi do istog defekta u stromalnom ležištu. Sličan rezanj se izrezuje u oku donora i reže tako da odgovara promjeru primatelja. Donorsko tkivo je ili zalijepljeno ili zašiveno na mjesto oštećenja (19).

- DALK (Deep Anterior Lamellar Keratoplasty) metoda najnoviji je izbor u terapiji keratokonusa i drugih patoloških procesa prednjeg dijela rožnice. Naprednija je alternativa kirurškog liječenja u odnosu na PKP. Postupak DALK metode zahtjeva

zamjenu prednjeg i srednjeg sloja bolesne rožnice za zdravim presatkom. Descemetova membrana i endotel se ne transplantiraju.

Minimalan rizik za odbacivanje tkiva i brzi oporavak vidne oštine, te smanjenje postoperativnog astigmatizma zbog ranijeg skidanja šavova ovu metodu čine sigurnom (10). Budući da stope keratokonusa variraju geografski, prema Malleronu i ostalima (59) DALK metoda manje ovisi o ekonomskom statusu zemlje. DALK uvelike ovisi o manualnim vještinama kirurga, nešto manje o instrumentima.

STRAŽNJA LAMELARNA KERATOPLASTIKA

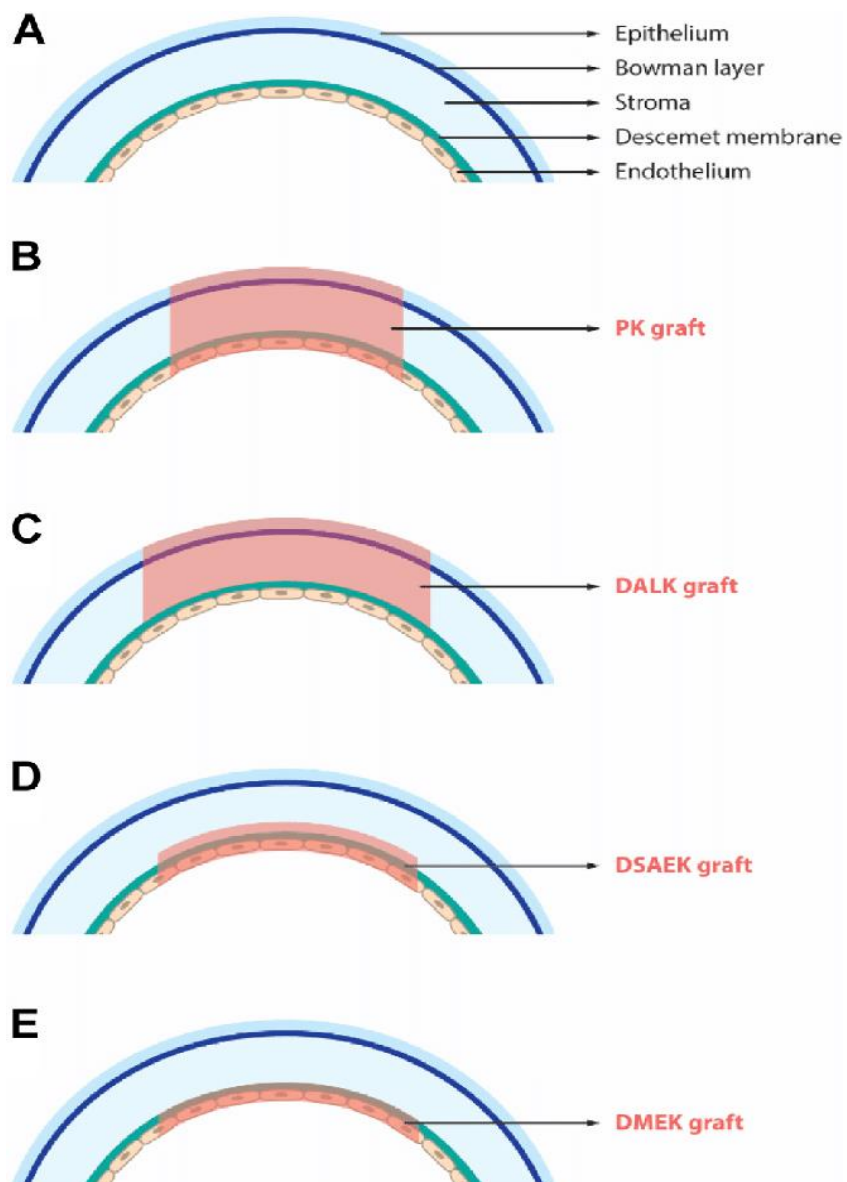
Bolesti i oštećenja endotela rožnice kao što su Fuchsova endotelna distrofija, posteriorna polimorfna distrofija, iridokornealni endotelni sindrom, neuspješna penetrantna keratoplastika, pseudofakična ili afakična bulozna keratopatija mogu dovesti do edema strome i epitela, što uzrokuje pogoršanje vida. U ovim stanjima u kojima je oštećen samo endotel rožnice, a nema povezanih stromalnih ožiljaka, moguća je samo zamjena endotela i Descemetove membrane. Glavna prednost transplantacije endotela je u tome što održava strukturni integritet oka, astigmatički je neutralan i ima smanjen rizik od odbacivanja (19).

Svi postupci endotelne keratoplastike inherentno su povezani s gubitkom endotela koji se odnosi na pripremu, umetanje i pričvršćivanje donorskog tkiva. Do 50% gubitka endotelnih stanica zabilježeno je nakon 5 godina nakon operacije. Stoga je važno da se odaberu darivatelji s dobrim brojem endotelnih stanica, najmanje 2000-2300 stanica/mm², a obično se izbjegavaju darivatelji u dobi od 70 godina ili stariji (19).

- DLEK (Deep Lamellar Endothelial Keratoplasty) je alternativna metoda liječenja u odnosu na penetrantnu keratoplastiku. Pacijenti sa disfunkcijom endotela pogodni su za ovu vrstu metode. Metoda nije zaživjela u široj kliničkoj praksi. Zamjenjuje se samo stražnji sloj rožnice. Šavovi se ne postavljaju zbog čega se može pojaviti pomak transplantata i gubitak endotelnih stanica kao najčešća komplikacija (10).
- DSEK (Descemet Stripping Endothelial Keratoplasty) je metoda kod koje se oljušti Descemetova membrana. Tehnički je jednostavnija od DLEK metode. Rezultati su bolja vidna oština. Kao komplikacija često može doći do pomaka transplantata. (10).

Ako je došlo do disfunkcije endotela, DSEK je metoda izbora. Nasuprot PKP-a, sigurnija je, predvidljiva i brži je oporavak. Indikacije su Fuchsova endotelna distrofija, iridokornealni sindrom i ostali oblici endotelne dekompenzacije (12).

- DSAEK (Descemet stripping automated endothelial keratoplasty) je metoda kod koje se lamela donorske rožnice priprema pomoću automatskog mikrokeratoma. Rez se pomoću instrumenata učini vrlo precizno duboko unutar strome (20). Zbog manje invanzivnosti, tankog presatka i postotka komplikacija, ubrzo je postao prvi izbor nasuprot PKP-e u cijelom svijetu. Malleronu i ostali (59) navode da uvođenjem DSAEK metode 2011. godine, drastično opada broj operacija penetrantne keratoplastike.
- DMEK (Descemet membrane endothelial keratoplasty) je metoda kod koje se zamjenjuje samo Descemetova membrana s endotelom. Ostatak strome rožnice donora može iskoristiti kod postupka DALK-a. Indikacije za DMEK su endotelni poremećaji rožnice (12). Prvi put je izveden za revizijsku keratoplastiku godine 2014. u francuskoj jedinici za transplantaciju rožnice (59). Metoda DMEK daje bolje rezultate s manjim brojem komplikacija što pogoduje manji postotak odbacivanja presatka (12). Jedini problem koji zabrinjava, osim strme krivulje učenja, je da dob donora za DMEK tkivo treba biti veća od 50 godina kako bi se olakšalo lako uklanjanje Descemetove membrane. Teoretski, povećana dob donora smanjuje održivost endotelnih stanica transplantata u oku domaćina (19).



Slika 9. Shematski pregled rožnice sa svim slojevima te različite metode keratoplastike

5. KIRURŠKE TEHNIKE

Prilikom transplantacije rožnice, mnogo je čimbenika koji utječu na željeni ishod i uspješnost izvedene operacije. Postavljanje šavova i šivanje nameće se kao primarna vještina kirurga rožnice. Tehnika šivanja, vrsta šava uvelike utječe na refrakcijske rezultate, pojavu astigmatizma i stabilnost presatka.

Postoji nekoliko vrsta postavljanja šavova. Radi se o jednostrukom šavu (SR), dvostrukom šavu (DR), prekinutom šavu (IR) te kombinirani prekinuti i tekući šav (CIR) (60). Prilikom šivanja postavlja se prvi kardinalni šav na 12 sati, zatim na 6, 3 i 9 sati. Postavljanjem ova 4 kardinalna šava dobiva se uzorak dijamanta. Nakon toga bira se tehnika šavova za koju se odlučuje kirurg uzimajući u obzir postojeću dobivenu napetost presatka. Cilj šivanja je simetričnost šavova (61).

Uspoređujući tehnike šivanja kod DALK metode, Acar i suradnici (60), u svom radu zaključili su da ne postoji značajna razlika u postoperativnom astigmatizmu. Najčešći uzroci postoperativnog astigmatizma su nesrazmjer i veličina presatka, vrsta patologije primatelja, decentracija presatka, tehnika šava te vrijeme uklanjanja šavova (60).

Kontrolirano rukovanje s donorskim tkivom mora biti osigurano. Veliki je izbor kirurških instrumenata no još je važnije da oni budu sigurni, nikako nazubljeni, grubi kako bi se očuvao integritet tkiva. Poželjno je koristiti finije kirurške instrumente koji će osigurati učinkovitost, sigurnost i spretno rukovanje.

Ponekad, kirurzi mogu imati tremor ruku koji značajno utječe na postavljanje šavova, dubinu šava i krajnje rezultate. Godine 2021. na tržište je došla nova automatska pinceta s ugrađenim senzorom. Pinceta signalizira ciljanu dubinu šava te brzo zahvaća rožnicu. Na taj način sprječava se mogućnost nastanka pogreške uslijed tremora ruku (61).

Materijal šavova kojima se koristimo u keratoplastici su najlon 10-0 i poliesterski monofilament (Mersilen) 11-0. Najlon uzrokuje minimalne komplikacije, lako se kontrolira, ali može postati labav i lomiti se. Posljedica toga je nepredvidivi astigmatizam. Poliesterski monofilament je šav koji se ne razgrađuje i ne hidrolizira. Nije biorazgradiv, što ga čini trajnim, ali rukovanje je otežano što posljedično može uzrokovati postoperativno komplikacije (61).

U svijetu, još uvijek postoji nedoumica i rasprava o prednostima i nedostacima materijala šavova. Svileni šavovi su po svojoj karakteristici elegantni za rukovanje i vezivanje, ali zbog sastava mogu izazvati upalu i infekciju rane te preosjetljivost.

Ljepilo za tkiva može biti zamjena za šavove u kirurgiji oka. Postoje sintetička ljepila (cijanoakrilat, PEG i dendrimer) te biološka na bazi proteina (fibrin, albumin, kolagen i želatina te polisaharid). U oftalmološkoj praksi najčešće se koristi cijanoakrilatno i fibrinsko ljepilo zbog svoje velike snage. Ipak nisu poželjna kod keratoplastike zbog toksičnosti, smanjene prozirnosti i fleksibilnosti (61).

Xuan Zhao i suradnici proizveli su novu vrstu sintetičkog ljepila. Njezina učinkovitost testirana je in vitro i kod lamelarne transplantacije na životinji, kuniću. Rožnica je zadržala glatku površinu bez vidljivog ožiljka te prozirnost. Početni epitelni upalni procesi nakon 7 dana u postpunosti su sanirani (61).

6. INDIKACIJE ZA TRANSPLANTACIJU ROŽNICE

Bolesti rožnice navode se kao treći razlog sljepoće u svijetu. Razvojem tehnologije, kirurških metoda i instrumentarija te sofisticiranom obradom donorskog tkiva u očnim bankama, sljepoća uzrokovana bolestima rožnice postaje reverzibilno stanje koje se može liječiti transplantacijom zdrave rožnice.

Postoje brojne indikacije za transplantaciju rožnice, a uključuju stanja poput keratokonusa, Fuchsove distrofije, keratitisa razne etiologije, bulozne keratopatije, leukom rožnice te distrofija strome rožnice. Ozljede rožnica kao kemijske opekline rožnice te rekeratoplastika zbog odbacivanja donorskog tkiva također su indikacije za transplantaciju rožnice

KERATOKONUS

Riječ keratokonus potječe od grčkih riječi 'kéras', što znači rožnica, i 'cōnus', što znači stožac, što zajedno znači 'rožnica u obliku stošca'. Iako je pojavu, kliničke značajke i refrakcijske posljedice keratokonusa s razumnom točnošću opisalo nekoliko europskih okulista početkom 18. i 19. stoljeća, tek je 1854. John Nottingham pružio sveobuhvatno razumijevanje onoga što

se trenutno shvaća kao keratokonus, što je omogućilo da se stanje razlikuje od drugih ektazija rožnice (21).

Danas se keratokonus smatra bilateralnom i asimetričnom očnom bolešću koja rezultira progresivnim stanjivanjem i strmljenjem rožnice što dovodi do nepravilnog astigmatizma i smanjene vidne oštine. Stanjenje rožnice događa se u središnjoj ili paracentralnoj rožnici, najčešće infero-temporalno. Tradicionalno se keratokonus opisuje kao neupalna bolest; međutim, nekoliko je studija izvijestilo o povezanosti sa značajnim promjenama u medijatorima upale što ukazuje da keratokonusne oči često imaju neki oblik upale oka. Iako je obostrano stanje, jedno oko je obično jače zahvaćeno od drugog. Stanje pogađa sve etničke skupine i oba spola. To je obično izolirano očno stanje, ali ponekad koegzistira s drugim očnim i sistemskim bolestima (21).

SIMPTOMI

Znakovi i simptomi razlikuju se prema težini stupnja keratokonusa. Jacinto i ostali (21) navode 4 stupnja keratokonusa.

Subklinički (1. stupanj) gotovo nema ili je prisutno blago zamućenje vida koje se korigira naočalama.

Rani (2. stupanj) navodi blago zamućenje ili blago iskrivljen vid.

Umjereni (3. stupanj) prisutno je umjereno zamućenje i iskrivljen vid koji se korigira naočalama ili kontaktnim lećama. Kod ovakvih osoba mogu biti prisutni ožiljci na rožnici.

Teški (4. stupanj) imaju ozbiljno zamućenje i iskrivljen vid te prisutnu monokularnu polipiiju opisanu kao "slike duhova". Kod 4. stupnja prisutno je zamućenje rožnice koje se liječi najčešće kriurški.

LIJEČENJE

Izbor metode liječenja, ovisno o težini stupnja keratokuonusa, je individualan.

Naočale se mogu koristiti samo u blagim slučajevima keratokonusa, a često rezultiraju slabom vidnom oštrinom (22). Dostupno je nekoliko opcija za liječenje keratokonusa, uključujući plinopropusne kontaktne leće (tj. rožnične, korneoskleralne i skleralne), sustave piggyback (tj. tvrda leća postavljena na meku kontaktnu leću), meke kontaktne leće i hibridne leće (tj. kruti središnji i mekani periferni hidrofilni rub) (23). Bilo koja od ovih vrsta leća može se aplicirati za liječenje blagog i umjerenog keratokonusa, dok bi skleralne leće mogle biti najbolja opcija za uspješno liječenje uznapredovalih slučajeva (21). Ako aplikacija kontaktnih leća ne uspije,

ti slučajevi mogu zahtijevati operaciju rožnice, uključujući umrežavanje rožnice, refrakcijsku kirurgiju, transplantaciju rožnice ili kombinaciju nekoliko refrakcijskih kirurških postupaka, za vidnu rehabilitaciju (21).

Kod uznapredovalog, teškog keratokonusa pristupa se transplantaciji rožnice. Prijavljeno je da je keratokonus razlog za 18% zahvata penetrantne keratoplastike i za 40% zahvata duboke prednje lamelarne keratoplastike (25). Penetrantna keratoplastika (PK), koja se sastoji od uklanjanja cijele debljine rožnice i zamjene tkivom donora, jedna je od najčešće korištenih kirurških tehnika za uznapredovali keratokonus koji se ne može uspješno liječiti kontaktnim lećama, s 10 do 20% keratokonika na kraju podvrgnutih PK (21).

Duboka prednja lamelarna keratoplastika (DALK) još je jedna kirurška tehnika koja se koristi za zamjenu bolesne strome primatelja strome rožnice donora, dok se endotel i Descemet rožnice primatelja zadržavaju. Ova tehnika čuva cjelovitost oka, dopuštajući ranije uklanjanje šavova i bržu vizualnu rehabilitaciju zbog bržeg oporavka rane i, posljedično, manje problema vezanih uz cijeljenje rane (21). Watson i ostali (26) u svojoj usporedbi primjene DALK metode i penetrantne keratoplastike kod bolesnika s keratokonusom dolaze do zaključka pri čemu penetrantna keratoplastika više nije zlatni standard u kirurškom liječenju keratokonusa. Najbolje korigirana vidna oštrina, rezultati refrakcije te stopa komplikacija vrlo su slična nakon DALK metode i penetrantne keratoplastike. DALK metoda je tehnički zahtjevnija, ali omogućuje manji rizik od kasnog zatajenja endotela ili odbacivanje endotela (26).

KERATITIS

Keratitis je upala rožnice, prozirnog sloja tkiva koji prekriva zjenicu i šarenicu. U svijetu je infektivni keratitis peti vodeći uzrok sljepoće (30). Infekcija rožnice virusima, bakterijama, gljivicama ili parazitima može rezultirati infektivnim keratitisom, podskupom mikrobnog keratitisa. Čimbenici rizika za neinfektivni keratitis su različiti i uključuju traumu oka, izloženost kemikalijama, korištenje kontaktnih leća, kronična upalna bolest oka i dijabetes melitus (28).

VIRUSNI KERATITIS

- Herpes simplex keratitis

Postoje dva tipa herpes simplex virusa: tip 1 i tip 2. HSV-1 je češće povezan s infekcijom oka. HSV-1 je sveprisutni herpes virus koji inficira otprilike dvije trećine svjetske populacije (28).

Više od 500 000 ljudi pati od očne bolesti HSV-1 u SAD-u, što može dovesti do konjunktivitisa, iridociklitisa, akutne nekroze retine i keratitisa u teškim slučajevima. Značajan postotak (~15%) pacijenata s primarnom HSV-1 očnom infekcijom također razvija ozbiljne komplikacije kao što su blefarokonjunktivitis i dendritični ulkusi.

LIJEČENJE

Svaki kirurški zahvat na oku s prethodnom očnom HSV bolešću povećava rizik od ponovne pojave infekcije. (33) Trauma uzrokovana kirurškim zahvatom i lokalna imunosupresija kortikosteroidima mogu pridonijeti ovom recidivu. Stoga je preporuka antivirusne profilaktičke terapije u neposrednom perioperativnom razdoblju, osobito dok je bolesnik također na terapiji kortikosteroidima (33, 34). Australški registar transplantata rožnice izvijestio je da penetrantni transplantati s aktivnim HSV-om imaju vjerojatnost preživljavanja od 0,58 naspram transplantata s poviješću HSV-a s preživljenjem od 0,83 u 4. godini nakon presađivanja (34).

- Herpetički stromalni keratitis

Ovisno o zahvaćenom sloju rožnice ili infekciji neuronskih stanica, četiri podtipa herpes simplex keratitisa (HSK) klasificiraju se kao epitelni, stromalni, endotelni ili neurotrofični keratitis (28).

LIJEČENJE

Trenutno postoje noviji antivirusni lijekovi i njihova dostupnost varira ovisno o zemlji (33). AAO je 2014. objavio smjernice za liječenje koje preporučuju ganciklovir kao prvu liniju lokalne terapije s alternativama kao što su oralni aciklovir, famciklovir i trifluridin za epitelni HSK.

Postoje različiti tretmani za poticanje rasta epitela i sprječavanje daljnjeg oštećenja površine oka, ovisno o težini stanja. Za rane i umjerene slučajeve mogu biti indicirani očni lubrikanti, zavoj kontaktnih leća, tarzorafija, ptoza izazvana botulinum toksinom, faktori rasta i autologna plazma (30).

Herpetički stromalni keratitis (HSK) najčešće je infektivno stanje koje zahtijeva penetrantnu keratoplastiku. Kod transplantacije rožnice za HSK, postoperativni tijek može biti kompliciran recidivom herpetičke bolesti koja kompromitira presatke i rezultira značajnim povećanjem stope njihovog neuspjeha (32).

Kanclerz i Alio navode visok rizik pojave herpetičkog stromalnog i epitelialnog keratitisa kod pacijenata koji su se podvrgnuli penetrantnoj keratoplastici, a bili su pozitivni na HSK. U slučajevima kada profilaksa nije primjenjena, rizik pojave HSK povećao se za 55% te odbacivanja donorskog tkiva za 52%. DALK metoda pokazala je bolje rezultate vida i zadržavanje donorskog tkiva. Također, primjena DALK metode smanjuje rizik pojave HSK nakon zahvata (37).

- Herpes zoster keratitis

Herpes zoster (očni) HZO zahvaća prve rane trigeminalnog živca i oko. Čini 10%-20% svih slučajeva. Utvrđeno je da smanjena stanična imunost, poodmakla dob, imunosupresivni lijekovi i primarna infekcija virusom u dječjoj dobi povećavaju rizik za pojavu Herpes zoster oka.

Očne manifestacije Herpes zostera uključuju konjunktivitis, epitelni keratitis uključujući točkastu eroziju ili pseudodendrite, stromalni i endotelni keratitis, akutnu i postherpetičku neuralgiju, vezikularni dermatitis i preseptalni celulitis, orbitalni celulitis, uveitis, glaukom i optički neuritis (35).

LIJEČENJE

Liječenje HZO-a uključuje brzo uvođenje antivirusnih lijekova za sve pacijente te suportivnu njegu za ublažavanje simptoma. Druga pomoćna terapija, kao što su antibiotici, lokalni i sistemski kortikosteroidi te debridman epitela rožnice ovise od slučaja do slučaja. Za potpurnu njegu koriste se umjetne suze, hladni oblozi i analgetici. Idealno, liječenje sistemski, antivirusnim lijekovima trebalo bi započeti unutar 72 sata od početka bolesti. Liječenje i oftalmološki pregled ne smiju se odgađati (36).

Postoje čvrsti dokazi koji ukazuju na važnost primjene oralne profilakse kod pacijenata s prethodno pozitivnom anamnezom na HSK/HZO, a podvrgnuli su se penetrantnoj keratoplastici. Za druge vrste operacija, dokazi su manje uvjerljivi. Međutim, između bolesti i oralne profilakse treba uzeti u obzir latentno razdoblje neaktivnosti (38).

Primjena oralne profilakse (Acyclovir 400mg) preporučuje se perioperativno kod pacijenata koji se podvrgavaju penetrantnoj keratoplastici, s prethodno pozitivnom anamnezom na HSK/HZO. Ako se ono ne primjeni perioperativno, trebalo bi se započeti odmah nakon operativnog zahvata slijedećih 5-7 dana ili do potpune reepitalizacije rožnice (37).

BAKTERIJSKI keratitis (BK) je najčešći uzrok mikrobnog keratitisa. To je oftalmološki hitan slučaj koji zahtijeva hitnu pomoć jer može brzo napredovati. BK je jedan od najčešćih uzroka oštećenja vida kod radno sposobnih odraslih osoba (30). Najčešći uzročnici su Gram - pozitivni uzročnici *Staphylococcus aureus*, *Streptococcus aureus* te Gram – negativni uzročnik *Pseudomonas aeruginos*.

Čimbenici uzroka:

- Kontaktne leće
- Prethodna lokalna uporaba steroida
- Bolest površine oka
- Trauma oka
- Prethodni keratitis
- Prethodni kirurški zahvat

Rizik od keratitisa povezan s poviješću transplantacije rožnice, prethodnom očnom operacijom unutar posljednja 3 mjeseca prije infekcije, bolesti površine oka i dijabetesom melitusom značajno povećava s dobi (31,32).

Glavno uporište liječenja su lokalni antibiotici širokog spektra koje treba koristiti dok ne budu dostupni rezultati kulture. Mast za oči može biti korisna prije spavanja u manje teškim slučajevima ili kao pomoćna terapija (30, 32).

GLJIVIČNI KERATITIS

Keratitisi rožnice čest su uzrok očnog morbiditeta. Infektivni keratitis zahtijeva brzu dijagnozu i liječenje kako bi se minimaliziralo strukturno oštećenje rožnice i gubitak vida. Teška infekcija može dovesti do endoftalmitisa ili zahtijevati transplantaciju rožnice (39).

Candida, *Fusarium* i *Aspergillus* su tri najčešća roda gljivica koja uzrokuju gljivični keratitis u Sjedinjenim Američkim Državama (39).

Gljivični keratitis čini 6%-53% svih slučajeva infektivnog keratitisa ovisno o zemlji. Predisponirajući čimbenici (mikrotrauma, topikalni kortikosteroidi, suho oko, blefaritis, Steven-Johnson sindrom, bulozna keratopatija), uzročnici i klinički ishodi ovise o zemljopisnom položaju, zanimanju, dostupnim lijekovima i bruto nacionalnom dohotku (30).

U mnogim studijama, ozljede oka uzrokovane biljnim tvarima (uključujući rižu, pšenicu i stabljike kukuruza), te pijesak ili blato, rangirane su među prvim ozljedama stranog tijela koje dovode do naknadne infekcije. (40)

LIJEČENJE

Uz standardne antifungalne lijekove, često korišteni antiseptik klorheksidin predložen je kao potencijalna alternativa. Iako se obično koristi u liječenju *Acanthamoeba* keratitisa, pokazalo se da klorheksidin inhibira rast gljivičnih izolata dobivenih iz ulkusa rožnice in vitro, dva klinička ispitivanja koja su uspoređivala učinkovitost klorheksidin glukonata (0,2%) i natamicina u liječenju filamentoznih gljivičnih ulkusa pokazala su klorheksidin ima veću učinkovitost od natamicina. Međutim, potrebna su veća ispitivanja kako bi se dodatno odredila potrebna doza klorheksidina kao i njegova učinkovitost u usporedbi sa standardnom 5% suspenzijom natamicina (39).

Trend porasta gljivičnih infekcija primjećuje se nastavku lamelarne keratoplastike, a Udruga očnih banaka Amerike (EBAA) prijavila je gljivične infekcije povezane s donorima u 0,052% slučajeva nakon prednje lamelarne keratoplastike tijekom 2007-10. Gljivične infekcije češće se viđaju kod površinskog keratitisa nakon prednje lamelarne keratoplastike u usporedbi s bakterijskim keratitisom, s vrstama *Candida* češće nego nitaste gljive (41).

PARAZITNI

Acanthamoeba keratitis je infekcija rožnice koja je sve učestalija i često se zaraze nositelji kontaktnih leća, osobe koje su nedavno doživjele traumu oka ili osobe koje su bile izložene kontaminiranoj vodi. *Acanthamoeba* preživljava u zraku, tlu, prašini i vodi. Stoga trauma oka i loša higijena kontaktnih leća dovode do infekcije.

Acanthamoeba keratitis rezultira jakim boli u oku, upalom i defektima epitela i strome koji potencijalno mogu rezultirati gubitkom vida ako se ne dijagnosticira u ranijoj fazi i ne započne rano liječenje. Nakon što se dijagnosticira, obično se nekoliko mjeseci liječi antimikrobnom kombiniranom terapijom.

Uznapredovali stadij bolesti rezultira gubitkom vida i potrebom za transplantacijom rožnice. Duboka prednja lamelarna keratoplastika predložena je kao bolja kirurška opcija za pacijente s AK-om za prevenciju intraokularne invazije patogena zbog svoje neprobojne prirode.

Krioterapija rožnice i transplantacija amnijske membrane druge su opcije ako lokalno liječenje ne uspije. Keratoplastika je najkorisnija za pacijente koji imaju gubitak vida zbog uznapredovale stromalne destrukcije izazvane nekontroliranom infekcijom ili ožiljaka na rožnici nakon liječenja.

Izbjegavanje čimbenika rizika i rano dijagnosticiranje bolesti najučinkovitiji su načini borbe protiv *Acanthamoeba keratitis* (42).

NEINFEKTIVNI KERATITIS

Neinfektivni keratitis može biti posljedica suhog oka ili lokalne ozljede, kao što je produljena uporaba kontaktnih leća, očna manifestacija sistemskih autoimunih poremećaja uključujući reumatoidni artritis i sistemski eritematozni lupus (43).

Simptomi:

- Promjenjiv vid
- Osjećaj stranog tijela
- Iritacija
- Bol
- Fotofobija
- Crvenilo zahvaćenog oka

Liječenje neinfektivnog keratitis obično je usmjereno na simptomatsko olakšanje i prevenciju oštećenja rožnice. Uključuje lokalne lubrikante imunosupresive kao što je ciklosporin i topikalni ili sistemski kortikosteroidi. Američka agencija za hranu i lijekove odobrila je repozitornu injekciju kortikotropina (RCI) za liječenje akutnih i upalnih procesa koji zahvaćaju oko i njegove adneksa, uključujući keratitis. RCI se također pokazao učinkovitim u liječenju stalno aktivnih sistemskih upalnih poremećaja koji nisu reagirali na kortikosteroide i druge standardne terapije (43).

FUCHSOVA DISTROFIJA

Fuchsova endotelna distrofija rožnice (FECD) je najčešća primarna endotelna distrofija rožnice i vodeća indikacija za transplantaciju rožnice u cijelom svijetu. FECD je karakteriziran progresivnim opadanjem endotelnih stanica rožnice i stvaranjem izvanstaničnog matriksa u Descemetovoj membrani, zvanih gutate što dovodi do edema rožnice i gubitka vida. FECD se obično manifestira u petom desetljeću života i ima veću incidenciju kod žena. FECD je složena i heterogena genetska bolest gdje interakcija između genetskih i okolišnih čimbenika rezultira staničnom apoptozom i nenormalnim taloženjem izvanstaničnog matriksa (44).

OKOLIŠNI ČIMBENICI RIZIKA

- Pušenje
- Ultravioletno zračenje
- Prehrana
- Životni stil
- Hormoni (peri – post menopauza)

Liječenje

- Hiperosmotski natrijev klorid (kapi za oči ili mast)
- Topikalni steroidi (deksametazon)
- Hiperosmotske kontaktne leće
- Keratoplastika

Postoje mnogi čimbenici koje treba uzeti u obzir pri odlučivanju koja je kirurška intervencija opravdana u bolesnika s FECD-om, uključujući stadij bolesti, pacijentov način života i očekivanja, iskustvo kirurga, cijenu, kao i pristup kirurškim instrumentima i donorskom tkivu.

DSEK i PK bile su indicirane samo kod bolesnika s FECD-om s uznapredovalim stadijem bolesti.

PK metoda bila je prihvaćena gdje su većina pacijenata pokazala značajno poboljšanje vida. Ipak, PK metoda predstavljala je visoki rizik za intraoperativne komplikacije poput koroidalne hemoragije, odbacivanje donorskog tkiva i produženo vrijeme oporavka vida, skidanje šavova te nastanak astigmatizma postoperativno.

Studije ukazuju da DSAEK metoda smanjuje nastanak astigmatizma, brži oporavak vidne sposobnosti i veću stabilnost reza i donorskog tkiva u usporedbi s PKP-om. Drugi smatraju da ne postoji značajna razlika u rezultatima obje metode kod bolesnika s FECD-om.

DMEK metoda nameće se kao idealan pristup kirurškog liječenja jer pruža bolje rezultate vidne sposobnosti od ostalih metoda keratoplastike. Nadalje, svi rezultati raznih metoda upućuju na ideju tanjeg donorskog tkiva kao važan čimbenik u određivanju refrakcijskih rezultata.

7. USPJEŠNOST TRANSPLANTACIJE ROŽNICE

PK

Prvu uspješnu penetrantnu keratoplastiku izveo je Zirm 1905. godine. Penetrantna keratoplastika bila je zlatni standard u transplantaciji rožnice te ujedno i najčešće izvođena tehnika. Razvojem prednje i stražnje lamelarne keratoplastike, zbog smanjenog rizika od nastanka postoperativnih komplikacija, postaju prepoznate te sve češće izvođene tehnike transplantacije rožnice.

Kao rezultat brzog usvajanja ovih novih metoda, udio PK transplantata smanjio se s 45% na 27% tijekom posljednjih 10 godina u Ujedinjenom Kraljevstvu. Isti fenomen primjećuje se i u drugim dijelovima svijeta (50).

Metodom penetrantne keratoplastike (PK) pristupa se kada dolazi do zamucenja svih slojeva rožnice. PK općenito je uspješan i učinkovit tretman za poboljšanje vidne funkcije. Pacijenti s keratokonusom postižu najbolje dugoročne rezultate. Nekoliko provedenih studija potvrđuje najveću stopu uspješnosti i preživljavanja presatka. Studija višenacionalnog registra sa sjedištem u Europskoj uniji izvijestila je o dvogodišnjem stvarnom preživljenju transplantata od 98% za pacijente s keratokonusom, 97% za FECD, 87% za PBK, 85% za traumu i 74% za infektivni keratitis. Podaci iz australskog registra pokazali su 89% 10-godišnju stopu preživljavanja presatka za keratokonus, 73% za FECD, 70% za neherpetičke ožiljke, 60% za herpetičke ožiljke, 40% za PBK i samo 37% za regraftove. Retrospektivna studija s prosječnim praćenjem od 12,8 godina također je pokazala mnogo veću stopu preživljavanja presatka od 94,7% u keratokoniku u usporedbi s 11,1% za regraft (50).

Jedan od glavnih razloga odbacivanja presatka je imunološka reakcija i odbacivanje donorskog tkiva kod penetrantne keratoplastike. Osim imunološke reakcije, smanjenje/gubitak broja

endotelnih stanica te zatajenja endotela, postoperativni glaukom uzrokovan lokalnim kortikosteroidima i keratitis vodeći su razlozi neuspješne penetrantne keratoplastike. Mehanički, labavi šavovi, mogu djelovati kao žarište za organizme i kompromitirati epitelnu barijeru infekciji, a produljena primjena kortikosteroida može promijeniti obrambene mehanizme domaćina; stoga su oba jatrogeni čimbenici rizika za mikrobnog keratitis (51).

DALK

Vodeća indikacija za DALK metodu je keratokonus. Ostale indikacije za ovom metodom su distrofija rožnice, infektivni keratitis te prednji stromalni ožiljci. Ograničeni broj provedenih studija ukazuje da je stopa preživljavanja presatka kod DALKA-a bolja u odnosu na PK-e.

Arundhati i suradnici (52) izvijestili su o značajno većoj stopi preživljavanja presatka kod pacijenata koji su se povdrgnuli DALK-u u usporedbi s PK-om nakon 10 godina praćenja. Uspješnost DALK-e bila je 93,9% naspram PK-e s 72%. Kod DALK-e endotelne stanice su sačuvane te ne može doći do imunološkog odbacivanja. Stromalna i subepitelna odbacivanja su moguća.

Tijekom duljeg razdoblja praćenja, pokazalo se da se gustoća endotelnih stanica progresivno smanjuje nakon PK dok se ne stabilizira otprilike 10 godina nakon operacije, do kada je došlo do gubitka 67% endotelnih stanica; nasuprot tome, činilo se da se endotelne stanice smanjuju u neposrednom postoperativnom razdoblju nakon DALK-a, ali imaju tendenciju da se stabiliziraju oko 6 mjeseci do 1 godine i ostaju stabilne gotovo 10 godina nakon DALK-a. Zanimljivo je da je također zabilježeno da je broj endotelnih stanica stabilan ili čak veći nakon DALK. Stoga je kasno zatajenje rožnice zbog progresivnog propadanja endotela manje vjerojatno nakon DALK (53, 54).

Prijavljeno je da je pojavnost post-DALK glaukoma manja od 5%, što je mnogo niža brojka od one prijavljene u PK. Pretpostavlja se da je potencijalna distorzija iridokornealnog kuta smanjena budući da prednja sobica nije probijena kod DALK, stoga je rizik od razvoja glaukoma manji nego kod PK. Primjena lokalnih kortikosteroida nakon DALK često je kraća od one potrebne u PK, što smanjuje rizik od kortikosteroidima izazvanog povišenja IOP-a. Studije koje su uspoređivale incidenciju glaukoma nakon DALK-a naspram PK-a otkrile su da se glaukom razvio u 0,0-9,0% pacijenata s DALK-om, za razliku od 9,6-15,0% slučajeva PK-a (50). U poboljšanju vidnih ishoda PK-a i DALK-a daju podjednako dobre rezultate.

U usporedbi s PK-om, DALK-a je uspješnija tehnika, no postoje komplikacije vezane uz DALK-e:

- Postoperativno odvajanje Descemetove membrane
- Dvostruka prednja komora
- Gubitak endotelnih stanica uslijed zračne/plinske tamponade u prednju komoru
- Makroperforacija
- Veliki lamelarni rascjep Descemetove mebrane
- Zamagljenost površine zaostale strome
- Mikrobna infekcija uslijed šavova
- Krvarenje zbog stroamlne neivaskularizacije (rijetko)
- Pad epitela (rijetko)

DSAEK

Moderne tehnike lamelarne transplantacije pružaju brži oporavak vida i smanjeni rizik odbacivanja presatka. Za liječenje endotelnih bolesti rožnice poželjne su tehnike lamelarne keratoplastike. Stopa uspješnosti transplantacije rožnice tehnikom DSAEK-e je 93% ili više 5 godina nakon zahvata (50). Woo i suradnici navode da DSAEK-a pruža vrhunske rezultate vida s bržom rehabilitacijom vida u usporedbi s PK-om (55). Iako je stopa imunološkog odbacivanja presatka kod DSAEK mnogo niža od PK, postoji skup komplikacija koje se javljaju. Najčešća komplikacija DSAEK je odvajanje presatka koje je jedinstvena za lamelarnu keratoplastiku. Čimbenici rizika su trljanje očiju, kirurška trauma, loše postavljen transplantat te neadekvatna veličina stromalnog ležišta primatelja. Povišeni intraokularni tlak i pojava postoperativnog glaukoma također su moguće komplikacije.

DMEK

Iako vrlo zahtjevna tehnika, DMEK-a pruža brzu vizualnu rehabilitaciju, vrhunske rezultate vida i niže stope imunološkog odbacivanja. Koristi se tkivo presatka debljine 10–15 µm koje se sastoji samo od Descemetove membrane i endotela bez strome. Studiju koju su proveli Woo i suradnici (55) skupina DMEK imala je najbolje ukupno kumulativno preživljavanje presatka

od 97,4% u usporedbi s DSAEK-om (78,4%) i PK-om (54,6%). Za DMEK transplantate se kaže da imaju 15 puta manji rizik od odbacivanja od DSAEK 2 godine nakon operacije, a smatra se da je to zbog nedostatka stromalnog tkiva koje se presađuje u slučajevima DMEK. Australijski registar transplantata rožnice izvještava da su stope neuspjeha transplantata uzrokovane ireverzibilnim odbacivanjem bile 9% za DMEK, u usporedbi s 13% odnosno 28% za DSAEK i PK (56).

Najčešća komplikacija je odvajanje presatka. Stopa odvajanja presatka kod DMEK-a veća nego kod DSAEK-a, vjerojatno zbog tendencije ruba presatka da se pomiče prema gore i odlijepi od rožnice primatelja. Stopa odvajanja presatka u DMEK-e je podcijenjena jer se suptilna periferna odvajanja ne zahtijevaju daljnju intervenciju. Druga najčešća komplikacija DMEK-e je postoperativno povišenje IOP-a. Mehanizmi povišenog IOP-a nakon DMEK-e slično su opisani kao u DSAEK-i.

8. ALTERNATIVNE METODE U LIJEČENJU BOLESTI ROŽNICE

Metode transplantacije rožnice omogućuju zamjenu ukupne debljine rožnice ili samo bolesnog sloja rožnice. Evolucija tehnike keratoplastike omogućuje bržu rehabilitaciju vida, vrhunske rezultate refrakcije te nižu stopu odbacivanja presatka. Iako se postižu izvrsni rezultati koji omogućuju kvalitetniji stil života oboljelih, javlja se nedostatak odgovarajućih donorskih rožnica. Realizacija tehnički izvedive transplantacije rožnice postaje nemoguća. Regenerativna medicina, stanične terapije i tkivni inženjering bave se alternativnim rješenjima za liječenje bolesti rožnica .

STANIČNA TERAPIJA I REGENERATIVNA MEDICINA

Za održavanje idealne razine hidratacije rožnice potreban je zdrav endotel rožnice. Gustoća endotelnih stanica u neonatalnom razdoblju iznosi 6000 stanica/mm². Godinama opada što je rezultat normalnog rasta i razvoja rožnice. Ubrzani gubitak endotelnih stanica rožnice rezultat je patologije zbog čega rožnica gubi svoju prozirnost te dolazi do oštećenja vida. Ljudske endotelne stanice mogu ne se spontano podijeliti i regenerirati u fiziološkim in vivo uvjetima.

U izvješću iz 2016. procijenjeno je da je ispunjeno samo 1,5% svjetskih zahtjeva za transplantacijom rožnice. Nadalje, oko trećine sakupljenog tkiva rožnice donora nije bilo prikladno za transplantacijske operacije zbog niskog ECD-a ili abnormalnog infektivnog pregleda donora. Transplantacije rožnice također su povezane sa zahtjevima specijalizirane kirurške ekspertize, visokim troškovima i dugoročnim rizicima odbacivanja i neuspjeha alogenog presatka (57).

Koncepti stanične terapije zahtjevaju in vitro uzgoj primarnih ljudskih endotelne stanice iz rožnice donora. Kroz stanične kulture iz rožnice jednog donora omogućuje se liječenje više pacijenata. Uzgojene endotelne stanice mogu se prenijeti putem injekcije stanica ili tkivnim inženjeringom. Nakon aplikacije, primatelj stoji u položaju licem prema dolje 2 do 3 sata. Na taj način endotelne stanice pričvršćuju se na rožnicu primatelja.

Godine 2018. objavljeno je pionirsko kliničko ispitivanje koje je izvjestilo o rezultatima terapije injekcijom stanica za zatajenje endotela. Injekcija kultiviranih endotelne stanice u medij za rast, učinkovito je liječila edem rožnice i vraćala vid. Ishodi su bili stabilni do 24 mjeseca postoperativno (57). Odobrena su daljnja klinička ispitivanja pomoću tkivnog istraživanja.

Alternativni izvori endotelne stanice rožnice za staničnu terapiju uključuju prekuzorske stanice dobivene iz kože odraslih. Dobivene stanice imale su pozitivne ishode liječenja bulozne keratopatije kod životinja no trenutno su ovakvi izvori stanica ekperimentalni.

Kirurške tehnike u regenerativnoj medicini u liječenju endotelne bolesti rožnice su descemetorexis bez endotelne keratoplastike (DWEK)/samo descemetovo skidanje (DSO) i transplantacija descemetove membrane (DMT). U 'DWEK-u' (ili novije prihvaćenoj terminologiji 'DSO'), bolesna CE i DM u središnjoj rožnici pacijenata uklanjaju se kako bi se omogućila središnja migracija i redistribucija zdravih perifernih CEC-a za obnovu endotelne funkcije. Time se izbjegava potreba za zamjenom endotela putem transplantacije (57). Tkivo donora koje nije dostatno za standardnu keratoplastiku može se prenamijeniti u ove svrhe liječenja. Odabir odgovarajućeg pacijenta ključan je za uspjeh liječenja regenerativnom medicinom.

KSENOTRANSPLANTACIJA ROŽNICE

Prvi pokušaji zamjene neprozirne ljudske rožnice prozirnomo životinjskom rožnicom javljaju se 1824. godine pod vodstvom Franza Reisingera. Richard Kissam godine 1838. izvodi prvu pravu transplantaciju rožnice kod ljudi korištenjem životinjske rožnice. U povijesti ksenotransplantacije bilježimo razne pokušaje. Svinje postaju izvor donora jer se lako i jeftnije uzgajaju, mogu se genetski modificirati kako bi se prevladale imunološke barijere i mogu se proizvoditi u uvjetima bez patogena (58).

Debljina svinjske rožnice ovisi o dobi i pasmini svinje. Potrebno je odabrati odgovarajuću dob svinje kako bi što više odgovarala debljini rožnice primatelja. Svinjska rožnica manje je kruta i više elastična od ljudske rožnice što dovodi do strukturnih razlika, upitne dobi primatelja i većeg edema svinjske rožnice u otopini za skladištenje. Gustoća endotelne stanice svinjske rožnice opada s godinama, slično kao kod ljudi. Također funkcionalni potencijal endotelne stanice u svinjskoj rožnici trebao bi biti sličan ljudskom (58).

Penetrantna keratoplastika zahtijeva jake imunosupresive kako bi se prevladalo ksenogeno odbacivanje. Yoon i suradnici (58) navode pet studija koje je izvijestilo o preživljavanju transplantata dulje od 6 mjeseci. Imunološki odgovor kod prednje lamelarne keratoplastike je značajno manji od penetrantne keratoplastike. Transplantati manjeg promjera preživjeli su 90 do 180 dana bez imunosupresije, dok kod transplantata debljeg promjera odbačeni su unutar 21 dana.

Iako ksenotransplantacija bilježi pozitivne rezultate, još uvijek je kontroverzno može li ksenotransplantacija rožnice biti klinički relevantan izbor. Postavljaju se razna etička pitanja prilikom primjene životinjskog tkiva na ljudima. Sigurnost kod ksenotransplantacije ključna je briga za javnost i znanstvenike. Proces kliničkog ispitivanja ksenotransplantacije zahtijeva financiranje, kontrolu kvalitete izvornih stada i svinja, kontrolu kvalitete proizvoda za ksenotransplantaciju rožnice te odabir kandidata za ksenotransplantaciju.

9. ZAKLJUČAK

Transplantacija rožnice najuspješnije je izvođena transplantacija tkiva i organa. Iako je penetrantna keratoplastika najčešće izvođena vrsta transplantacija rožnice, moderne tehnike koje omogućuju zamjenu samo bolesnog sloja rožnice, pružaju brži oporavak, te je manji rizik od nastanka komplikacija i imunološkog odbacivanja donorskog tkiva.

Razne su indikacije za transplantacijom rožnice. Diljem svijeta smanjuje se broj odgovarajućih darivatelja rožnica. Nekoliko je mogućnosti koje bi razvojem u budućnosti omogućile liječenje bolesti rožnice neovisno o donorskom tkivu.

Iako ksenotransplantacija ima svoju dugu povijest, provode se razna istraživanja i studije kojima se istražuje kompatibilnost životinjskog i ljudskog tkiva.

10.ZAHVALE

Posebne zahvale mom mentoru prof. dr. sc. Tomislavu Kuzmanu, dr. med. na suradnji, strpljivosti i profesionalnosti.

Zahvaljujem se obitelji i suprugu na podršci, ohrabivanju i vjerovanju u moj uspjeh.

Također, zahvale prijateljima koji su me potaknuli svojim primjerom i motivirali me u daljnjem obrazovanju.

11. LITERATURA

1. Cerovski B, Jukić T, Juratovac Z, Juri J, Kalauz M, Katušić D, Kordić R, Petriček I, Pokupec R, Popović Suić S, Stiglmayer N, Vidović T, Vukojević N. Oftalmologija: Udžbenik za studente medicine. Zagreb: Stega tisak d.o.o.; 2012.
2. Barraquer RI, Álvarez de Toledo J, Alfonso JF, Celis J, Etxebarria J, Güell JL i sur. Queratoplastias: Nuevas técnicas para el siglo XXI. Madrid: Industria gráfica MAE; 2016.
3. Krmpotić-Nemanić, J., and Ana Marušić. Anatomija čovjeka. 2nd ed. Zagreb: Medicinska naklada; 2004.
4. DelMonte DW, Kim T. Anatomy and physiology of the cornea. *J Cataract Refract Surg.* 2011 Mar;37(3):588-98. doi: 10.1016/j.jcrs.2010.12.037. PMID: 21333881.
5. Eghrari AO, Riazuddin SA, Gottsch JD. Overview of the Cornea: Structure, Function, and Development. *Prog Mol Biol Transl Sci.* 2015;134:7-23. doi:10.1016/bs.pmbts.2015.04.001. Epub 2015 Jun 4. PMID: 26310146.
6. Sridhar MS. Anatomy of cornea and ocular surface. *Indian J Ophthalmol.* 2018 Feb;66(2):190-194. doi: 10.4103/ijo.IJO_646_17. PMID: 29380756; PMCID: PMC5819093.
7. Perić M Stražnja slojevita transplantacija rožnice [diplomski rad]. Zagreb: Sveučilište u Zagrebu, Medicinski fakultet; 2016.
8. Espana EM, Birk DE. Composition, structure and function of the corneal stroma. *Exp Eye Res.* 2020 Sep;198:108137. doi: 10.1016/j.exer.2020.108137. Epub 2020 Jul 11. PMID: 32663498; PMCID: PMC7508887.
9. Gabrić N, Dekaris I, Henč-Petrinović LJ, Karaman Ž, Kaštelan S, Kaštelan A i sur. Očna banka. Zagreb: Nastavni zavod Globus; 2000.
10. Šarić D, Martinović M, Mandić Z. Keratoplastika danas. *MEDIX*, 2008. Br 78; 138-140.
11. Radetić E. Transplantacija rožnice [diplomski rad]. Zagreb: Sveučilište u Zagrebu, Medicinski fakultet; 2019.
12. Mannis MJ, Krachmer JH. Keratoplasty: a historical perspective. *Surv Ophthalmol.* 1981;25:333-8.
13. Elschmig A, Vorisek EA. Keratoplasty. *Arch Ophthalmol.* 1930; 4(2):165–173
14. Espandar L, Carlson AN. Lamellar keratoplasty: a literature review. *J Ophthalmol.* 2013; 2013:894319.

15. FILATOV VP, Sitchevska O. TRANSPLANTATION OF THE CORNEA. Arch Ophthalmol. 1935;13(3):321-347. doi:10.1001/ARCHOPHT.1935.00840030011001
16. What is an eye bank? - Eye Bank Association of America Eye Bank Association of America [Internet]. Washington: EBAA. 2023 [Pristupljeno 4.6.2023]. Dostupno na: <https://restoresight.org/cornea-donation/what-is-an-eye-bank/>
17. Sučić P. Indikacije za transplantaciju rožnice [diplomski rad]. Zagreb: Sveučilište u Zagrebu, Medicinski fakultet; 2022.
18. Güell JL, El Husseiny MA, Manero F, Gris O, Elies D. Historical Review and Update of Surgical Treatment for Corneal Endothelial Diseases. Ophthalmol Ther. 2014;3(1-2):1-15. doi:10.1007/s40123-014-0022-y
19. Dua HS, Said DG, Singh NP. 2018, Lamellar keratoplasty techniques. Indian J Ophthalmol. Sep;66(9):1239-1250. doi: 10.4103/ijo.IJO_95_18. PMID: 30127133; PMCID: PMC6113816.
20. Price FW Jr, Price MO. Descemet`s stripping with endothelial keratoplasty in 200 eyes: early challenges and techniques to enhance donor adherence. J Cataract Refract Surg 2006;32:411-8.
21. Santodomingo-Rubido J, Carracedo G, Suzaki A, Villa-Collar C, Vincent SJ, Wolffsohn JS. Keratoconus: An updated review. Cont Lens Anterior Eye. 2022 Jun;45(3):101559. doi: 10.1016/j.clae.2021.101559. Epub 2022 Jan 4. PMID: 34991971.
22. Rabinowitz Y.S. Keratoconus Surv Ophthalmol, 42 (1998), pp. 297-319
23. Garcia-Lledo M., Feinbaum C., Alio J.L. Contact lens fitting keratoconus Compr Ophthalmol Update, 7 (2006), pp. 47-52
24. Şengör T., S.A. Kurna S.A. Update on contact lens treatment of keratoconus Turkish J Ophthalmol, 50 (2020), pp. 234-244, 10.4274/tjo.galenos.2020.70481
25. Gadhvi K.A., Romano V., Fernández-Vega Cueto L., Aiello F., Day A.C., Allan B.D. Deep anterior lamellar keratoplasty for keratoconus: Multisurgeon results Am J Ophthalmol, 201 (2019), pp. 54-62, 10.1016/j.ajo.2019.01.022
26. Watson S.L., Ramsay A., Dart J.K.G., Bunce C., Craig E. Comparison of deep lamellar keratoplasty and penetrating keratoplasty in patients with keratoconus Ophthalmology, 111 (2004), pp. 1676-1682, 10.1016/j.opthta.2004.02.010

27. Keane M., Coster D., Ziaei M., Williams K. Deep anterior lamellar keratoplasty versus penetrating keratoplasty for treating keratoconus *Cochrane Database Syst Rev* (2014), p. CD009700, 10.1002/14651858.CD009700.pub2
28. Koganti R, Yadavalli T, Naqvi RA, Shukla D, Naqvi AR. Pathobiology and treatment of viral keratitis. *Exp Eye Res.* 2021 Apr;205:108483. doi: 10.1016/j.exer.2021.108483. Epub 2021 Feb 6. PMID: 33556334; PMCID: PMC8043992.
29. Green LK, Pavan-Langston D. Herpes simplex ocular inflammatory disease. *Int Ophthalmol Clin.* 2006 Spring;46(2):27-37. doi: 10.1097/00004397-200604620-00005. PMID: 16770152.
30. Cabrera-Aguas M, Khoo P, Watson SL. Infectious keratitis: A review. *Clin Exp Ophthalmol.* 2022 Jul;50(5):543-562. doi: 10.1111/ceo.14113. Epub 2022 Jun 3. PMID: 35610943; PMCID: PMC9542356.
31. Khoo P, Cabrera-Aguas MP, Nguyen V, Lahra MM, Watson SL. Microbial keratitis in Sydney, Australia: risk factors, patient outcomes, and seasonal variation. *Graefes Arch Clin Exp Ophthalmol.* 2020 Aug;258(8):1745-1755. doi: 10.1007/s00417-020-04681-0. Epub 2020 May 2. PMID: 32358645.
32. Green M, Apel A, Stapleton F. Microbial keratitis in a tertiary centre in Queensland, Australia (1999-2015). *Clin Exp Optom.* 2021 May;104(4):486-490. doi: 10.1080/08164622.2021.1878824. Epub 2021 Feb 28. PMID: 33689640.
33. White ML, Chodosh J. Herpes Simplex Virus Keratitis: A Treatment Guideline San Francisco: Hoskins Center for Quality Eye Care. American Academy of Ophthalmology; 2014.
34. Arshad S, Petsoglou C, Lee T, Al-Tamimi A, Carnt NA. 20 years since the Herpetic Eye Disease Study: Lessons, developments and applications to clinical practice. *Clin Exp Optom.* 2021 Apr;104(3):396-405. doi: 10.1080/08164622.2021.1877531. Epub 2021 Feb 24. PMID: 33689622.
35. Lee SM, Han J, Yang CM, Choi CY, Khoramnia R, Chung TY, Lim DH. Chronic and Recurrent Herpes Zoster Ophthalmicus. *Medicina (Kaunas).* 2021 Sep 22;57(10):999. doi: 10.3390/medicina57100999. PMID: 34684035; PMCID: PMC8540768.

36. Minor M, Payne E. Herpes Zoster Ophthalmicus. 2022 Aug 25. In: StatPearls [Internet]. Treasure Island (FL): StatPearls Publishing; 2023 Jan–. PMID: 32491711.
37. Kanclerz P, Alio JL. Ocular surgery after herpes simplex and herpes zoster keratitis. *Int Ophthalmol*. 2020 Dec;40(12):3599-3612. doi: 10.1007/s10792-020-01539-6. Epub 2020 Sep 10. PMID: 32910331.
38. Gessa-Sorroche M, Kanclerz P, Alio J. Evidence in the prevention of the recurrence of herpes simplex and herpes zoster keratitis after eye surgery. *Arch Soc Esp Oftalmol (Engl Ed)*. 2022 Mar;97(3):149-160. doi: 10.1016/j.oftale.2022.02.003. Epub 2022 Feb 19. PMID: 35248396.
39. Donovan C, Arenas E, Ayyala RS, Margo CE, Espana EM. Fungal keratitis: Mechanisms of infection and management strategies. *Surv Ophthalmol*. 2022 May-Jun;67(3):758-769. doi: 10.1016/j.survophthal.2021.08.002. Epub 2021 Aug 20. PMID: 34425126; PMCID: PMC9206537.
40. Ung L, Bispo PJM, Shanbhag SS, Gilmore MS, Chodosh J. The persistent dilemma of microbial keratitis: Global burden, diagnosis, and antimicrobial resistance. *Surv Ophthalmol*. 2019 May-Jun;64(3):255-271. doi: 10.1016/j.survophthal.2018.12.003. Epub 2018 Dec 24. PMID: 30590103; PMCID: PMC7021355.
41. Sharma N, Kaur M, Titiyal JS, Aldave A. Infectious keratitis after lamellar keratoplasty. *Surv Ophthalmol*. 2021 Jul-Aug;66(4):623-643. doi: 10.1016/j.survophthal.2020.11.001. Epub 2020 Nov 17. PMID: 33217327.
42. Fanselow N, Sirajuddin N, Yin XT, Huang AJW, Stuart PM. *Acanthamoeba* Keratitis, Pathology, Diagnosis and Treatment. *Pathogens*. 2021 Mar 10;10(3):323. doi: 10.3390/pathogens10030323. PMID: 33801905; PMCID: PMC7998329.
43. Wirta D, McLaurin E, Ousler G, Liu J, Kacmaz RO, Grieco J. Repository Corticotropin Injection (Acthar® Gel) for Refractory Severe Noninfectious Keratitis: Efficacy and Safety from a Phase 4, Multicenter, Open-Label Study. *Ophthalmol Ther*. 2021 Dec;10(4):1077-1092. doi: 10.1007/s40123-021-00400-y. Epub 2021 Oct 20. PMID: 34669183; PMCID: PMC8589919.
44. Ong Tone S, Kocaba V, Böhm M, Wylegala A, White TL, Jurkunas UV. Fuchs endothelial corneal dystrophy: The vicious cycle of Fuchs pathogenesis. *Prog Retin*

- Eye Res. 2021 Jan;80:100863. doi: 10.1016/j.preteyeres.2020.100863. Epub 2020 May 8. PMID: 32438095; PMCID: PMC7648733.
45. Singh R, Gupta N, Vanathi M, Tandon R. Corneal transplantation in the modern era. *Indian J Med Res.* 2019 Jul;150(1):7-22. doi: 10.4103/ijmr.IJMR_141_19. PMID: 31571625; PMCID: PMC6798607.
 46. Rao GN, Gopinathan U. Eye banking: an introduction. *Community Eye Health.* 2009 Dec;22(71):46-7. PMID: 20212929; PMCID: PMC2823111
 47. Borderie VM. Donor selection, retrieval and preparation of donor tissue. Donor selection. *Dev Ophthalmol.* 2009;43:22-30. doi: 10.1159/000223836. Epub 2009 Jun 3. PMID: 19494634.
 48. Dubord PJ, Evans GD, Macsai MS, Mannis MJ, Glasser DB, Strong DM, Noël L, Fehily D. Eye banking and corneal transplantation communicable adverse incidents: current status and project NOTIFY. *Cornea.* 2013 Aug;32(8):1155-66. doi: 10.1097/ICO.0b013e31828f9d64. PMID: 23676781
 49. Ballouz D, Mian SI. Eye banking in the coronavirus disease 2019 era. *Curr Opin Ophthalmol.* 2020 Sep;31(5):389-395. doi: 10.1097/ICU.0000000000000684. PMID: 32740064.
 50. Liu S, Wong YL, Walkden A. Current Perspectives on Corneal Transplantation. *Clin Ophthalmol.* 2022 Mar 4;16:631-646. doi: 10.2147/OPTH.S289359. PMID: 35282172; PMCID: PMC8904759.
 51. Bates AK, Kirkness CM, Ficker LA, Steele AD, Rice NS. Microbial keratitis after penetrating keratoplasty. *Eye (Lond).* 1990;4 (Pt 1):74-8. doi: 10.1038/eye.1990.8. PMID: 2323481.
 52. Arundhati A, Chew MC, Lim L, Mehta JS, Lang SS, Htoon HM, Tan DT. Comparative Study of Long-term Graft Survival Between Penetrating Keratoplasty and Deep Anterior Lamellar Keratoplasty. *Am J Ophthalmol.* 2021 Apr;224:207-216. doi: 10.1016/j.ajo.2020.11.006. Epub 2020 Nov 27. PMID: 33253665.
 53. Sarnicola V, Toro P, Sarnicola C, Sarnicola E, Ruggiero A. Long-term graft survival in deep anterior lamellar keratoplasty. *Cornea.* 2012 Jun;31(6):621-6. doi: 10.1097/ICO.0b013e31823d0412. PMID: 22406938.
 54. Salouti R, Masoumpour M, Nowroozzadeh MH, Zamani M, Ghoreyshi M, Melles GR. Changes in corneal endothelial cell profile measurements after deep anterior lamellar keratoplasty for keratoconus. *Cornea.* 2013 Jun;32(6):751-6. doi: 10.1097/ICO.0b013e31826cbd44. PMID: 23132448.

55. Woo JH, Ang M, Htoon HM, Tan D. Descemet Membrane Endothelial Keratoplasty Versus Descemet Stripping Automated Endothelial Keratoplasty and Penetrating Keratoplasty. *Am J Ophthalmol*. 2019 Nov;207:288-303. doi: 10.1016/j.ajo.2019.06.012. Epub 2019 Jun 19. PMID: 31228467.
56. Williams KA, Keane MC, Coffey NE, Jones VJ, Mills RA, Coster DJ. The Australian corneal graft registry 2018 report. South Australian Health and Medical Research Institute; 2018. Available from: <https://dspace.flinders.edu.au/xmlui/handle/2328/37917>. Pristupljeno 6/2023.
57. Ong HS, Ang M, Mehta J. Evolution of therapies for the corneal endothelium: past, present and future approaches. *Br J Ophthalmol*. 2021 Apr;105(4):454-467. doi: 10.1136/bjophthalmol-2020-316149. Epub 2020 Jul 24. Erratum in: *Br J Ophthalmol*. 2023 May;107(5):e1. PMID: 32709756; PMCID: PMC8005807.
58. Yoon CH, Choi HJ, Kim MK. Corneal xenotransplantation: Where are we standing? *Prog Retin Eye Res*. 2021 Jan;80:100876. doi: 10.1016/j.preteyeres.2020.100876. Epub 2020 Aug 2. PMID: 32755676; PMCID: PMC7396149.
59. Malleron V, Bloch F, Zevering Y, Vermion JC, Semler-Collery A, Goetz C, Perone JM. Evolution of corneal transplantation techniques and their indications in a French corneal transplant unit in 2000-2020. *PLoS One*. 2022 Apr 29;17(4):e0263686. doi: 10.1371/journal.pone.0263686. PMID: 35486609; PMCID: PMC9053824.
60. Acar BT, Vural ET, Acar S. Does the type of suturing technique used affect astigmatism after deep anterior lamellar keratoplasty in keratoconus patients? *Clin Ophthalmol*. 2011;5:425-8. doi: 10.2147/OPHTH.S18889. Epub 2011 Apr 1. PMID: 21499568; PMCID: PMC3076118.
61. Pagano L, Shah H, Al Ibrahim O, Gadhvi KA, Coco G, Lee JW, Kaye SB, Levis HJ, Hamill KJ, Semeraro F, Romano V. Update on Suture Techniques in Corneal Transplantation: A Systematic Review. *J Clin Med*. 2022 Feb 18;11(4):1078. doi: 10.3390/jcm11041078. PMID: 35207352; PMCID: PMC8877912.

12. POPIS SLIKA

Slika 1. Indian Journal of Ophthalmology. Prikaz histopatologije rožnice; epitel, stroma i Descemetova membrana [slika s interneta]. [pristupljeno 13.06.2023.]. Dostupno na: https://www.ijo.in/viewimage.asp?img=IndianJOphthalmol_2018_66_2_190_224089_f2.jpg

Slika 2. Denver Lions Club. The First Cornea Transplant. Eduard Zirm, the pioneer of the modern cornea transplant [slika s interneta]. 2002-202. [pristupljeno 13.06.2023.]. Dostupno na: <https://denverlions.org/stories/the-first-cornea-transplant>

Slika 3. Denver Lions Club. The First Cornea Transplant. Alois Glogar, the first documented corneal transplant recipient [slika s interneta]. 2002-202. [pristupljeno 13.06.2023.]. Dostupno na: <https://denverlions.org/stories/the-first-cornea-transplant>

Slika 4. Matoš Zrinušić I. Primjer Izvješća o kvaliteti rožnice Očne banke KBC Zagreb.

Slika 5. Matoš Zrinušić I. Primjer Izvješća o transplantaciji rožnice Očne banke KBC Zagreb

Slika 6. Matoš Zrinušić I. Primjer Uputa o rukovanju i transplantaciji rožnice Carry -C Očne banke KBC Zagreb

Slika 7. Matoš Zrinušić I. Nastavak slike 6.

Slika 8. Annual conference Austin, Texas. Penetrating Keratoplasty (PK) [slika s interneta]. 2017. [pristupljeno 13.06.2023.]. Dostupno na: <https://meetingarchive.ami.org/2017/project/keratoplasty/>

Slika 9. Santosa S. Angiogenesis and lymphangiogenesis in corneal transplantation – A review. Schematic overview displaying (A) a virgin cornea and (BeE) different keratoplasty procedures [slika s interneta]. Prosinac 2017. [pristupljeno 13.06.2023.]. Dostupno na: https://www.researchgate.net/figure/e-Schematic-overview-displaying-A-a-virgin-cornea-and-BeE-different-keratoplasty_fig2_322078728

13. ŽIVOTOPIS

Ivana Matoš Zrinušić rođena je 15.05.1994. u Koprivnici. Nakon završene osnovne škole upisuje gimnaziju Fran Galović u Koprivnici, opći smjer. Maturirala školske godine 2012./2013. s odličnim uspjehom te iste godine upisuje Zdravstveno veleučilište u Zagrebu, smjer Sestrinstvo. Tijekom školovanja bila je predstavnik studenata studija Sestrinstva. Sudjelovala aktivno i pasivno na raznim stručnim skupovima. Ubrzo nakon završetka studija Sestrinstva zapošljava se u Poliklinici Bilić, odjel oftalmologija. U želji za proširenjem znanja i vještina iz područja oftalmologije, nakon 3 godine rada u Poliklinici Bilić, zapošljava se na Klinici za očne bolesti KBC Zagreb gdje djeluje i danas kao instrumentarka očne kirurgije. Aktivno se služi engleskim jezikom, dok pasivno njemačkim i talijanskim jezikom.