

Autologni dentinski graft u augmentacijskim tehnikama povećanja volumena kosti čeljusti na mjestu odstranjenog zuba

Molnar, Tatjana

Master's thesis / Diplomski rad

2023

Degree Grantor / Ustanova koja je dodijelila akademski / stručni stupanj: **University of Zagreb, School of Medicine / Sveučilište u Zagrebu, Medicinski fakultet**

Permanent link / Trajna poveznica: <https://um.nsk.hr/um:nbn:hr:105:419102>

Rights / Prava: [In copyright](#)/[Zaštićeno autorskim pravom.](#)

Download date / Datum preuzimanja: **2024-08-27**



Repository / Repozitorij:

[Dr Med - University of Zagreb School of Medicine Digital Repository](#)



SVEUČILIŠTE U ZAGREBU

MEDICINSKI FAKULTET

Tatjana Molnar

**Autologni dentinski graft u augmentacijskim tehnikama povećanja
volumena kosti čeljusti na mjestu odstranjenog zuba**

DIPLOMSKI RAD



Zagreb, 2023.

Ovaj diplomski rad izrađen je u Kliničkom zavodu za patologiju i citologiju, Kliničkog bolničkog centra Zagreb i Medicinskog fakulteta sveučilišta u Zagrebu pod vodstvom prof. dr. sc. Lovorke Batelje Vuletić, specijalist patolog i predan je na ocjenu u akademskoj godini 2022./2023.

POPIS KRATICA

BMP – koštani morfogenetski protein (engl. bone morphogenetic protein)

BSP – koštani sijaloprotein (engl. bone sialoprotein)

DMP-1– dentin matriks protein (engl. dentin matrix protein-1)

DSP – dentin sijaloprotein (engl. dentinsialoprotein)

EGF – epitelni faktor rasta (engl. epidermal growth factor)

GBR – vođena regeneracija kosti (engl. guided bone regeneration)

GF – faktor rasta (engl. growth factor)

HPMC – hidroksipropil metil celuloza (engl. hydroxypropyl methylcellulose)

IGF – inzulinu sličan faktor rasta (engl. insulin-like growth factor)

ISQ – kvocijent stabilnosti implantata (engl. implant stability quotient)

OPN – osteopontin (engl. osteopontin)

PDGF – faktor rasta izveden iz trombocita (engl. platelet-derived growth factor)

PRF – trombocitima obogaćen fibrin (engl. platelet rich fibrin)

SEM – skenirajući mikroskop (engl. scanning electron microscopy)

TCP – trikalcij fosfat (engl. tricalcium phosphate)

TGF – transformirajući faktor rasta (engl. transform-ing growth factor)

VEGF – vaskularni endotelni faktor rasta (engl. vascular endothelial growth factor)

SADRŽAJ

SAŽETAK	2
SUMMARY	3
1. UVOD.....	4
2. DENTISKI GRAFT	7
2.1. Sastavnice dentina	7
2.1.1. Anorganske.....	7
2.1.2. Organske	8
2.2. Osteoinduktivnost.....	9
2.3. Osteokonduktivnost.....	10
2.4. Priprema dentinskog grafta.....	11
3. AUGMENTACIJSKE TEHNIKE	13
4. ZAKLJUČAK	17
5. LITERATURA.....	18

SAŽETAK

Autologni dentinski graft u augmentacijskim tehnikama povećanja volumena kosti čeljusti na mjestu odstranjenog zuba

Ekstrakcija zuba uzrokuje promjene unutar horizontalne i vertikalne dimenzije alveolarnog grebena koje otežavaju planiranu implantološku terapiju. U suvremenom dobu, postoje razni materijali za poboljšanje dimenzionalnih promjena s ciljem unapređenja implantološke terapije. Iako postoji mnogo različitih materijala za augmentaciju koji se primjenjuju, autogeni koštani transplantat i dalje se smatra zlatnim standardom zbog svojih osteoinduktivnih i osteokonduktivnih karakteristika. Neki izazovi vezani uz autogeni koštani graft uključuju potencijalne infekcije na mjestu donacije, ograničenu količinu prisutne koštane mase i brzu resorpciju samog autogenog koštanog grafta. Stoga, u posljednjim godinama, sve više se istražuje mogućnost upotrebe dentina kao alternativnog materijala za zamjenu autogene kosti. Dentin ima gotovo identičan mineralni i organski sastav kao kost. Demineralizirani dentin sadrži kolagen tipa I zajedno s faktorima rasta koji potiču formiranje kosti i može djelovati kao povoljan okvir za poticanje rasta osteoblasta. Ovaj materijal posjeduje i svojstva koja potiču formiranje kosti (osteoinduktivna) i svojstva koja podržavaju rast kosti (osteoinduktivna). Razvijeni su novi uređaji koji omogućuju brzo usitnjavanje i pripremu dentinskog augmentata u vremenskom periodu od 15 do 20 minuta nakon vađenja zuba. Autologni dentinski graft može se primijeniti na različite načine, uključujući podizanje dna sinusa, poticanje regeneracije tkiva, augmentaciju grebena i alveolarnu prezervaciju. Osim toga, dentinski graft može se koristiti i u obliku bloka za tretiranje većih koštanih defekata. Dentin predstavlja korisnu alternativu drugim graftovima zbog svoje biokompatibilnosti, niskog rizika od izazivanja imunoloških reakcija kod pacijenata i sličnog kemijskog sastava kao kost, što ga čini idealnim graftom. Stoga je primjena dentinskog grafta postala sve popularnija u različitim augmentacijskim tehnikama.

Ključne riječi: dentin, graft, augmentacija, ekstrakcija zuba, kost

SUMMARY

Autological dentin graft in augmentation techniques to increase the volume of the jaw bone at the site of the removed tooth

Following the removal of a tooth, alterations occur in the width and height of the alveolar ridge, which can pose challenges for subsequent implant treatment. In contemporary times, various augmentation materials are employed to minimize these dimensional changes and, consequently, enhance the outcomes of implant therapy. While there exist numerous augmentation materials in use today, the autogenous bone graft remains the benchmark due to its osteoinductive and osteoconductive characteristics. Nevertheless, autogenous bone grafts do come with certain challenges, including the risk of infections at the donor site, a restricted supply of available bone mass, and the rapid absorption of autogenous bone. Because of these factors, recent research has been focusing on dentin as a substitute for autogenous bone grafts. Teeth's mineral and organic composition closely resembles that of bones. Demineralized dentin contains a type I collagen framework along with growth factors that promote bone formation, making it a suitable scaffold for osteoblast growth. Dentin autologous graft demonstrates both osteoinductive and osteoconductive characteristics. Innovative instruments have been developed for grinding teeth and producing dentinal augmentatives within a brief timeframe of 15 to 20 minutes following tooth extraction. This autologous dentin graft can serve various purposes, including its application as a graft for elevating the sinus floor, guided tissue regeneration, ridge enhancement, and alveolar preservation. Furthermore, in addition to its powdered form, dentine can be employed as a block for addressing more extensive bone defects. Dentine serves as a valuable alternative to other graft materials, given its biocompatibility, absence of immune reactions in patients, and its closely matching composition to bone, making it an ideal graft material. As a result of these advantages, its utilization in various augmentation techniques has gained growing relevance.

Key words: dentine, graft, augmentation, tooth extraction, augmentation, bone

1. UVOD

Ekstrakcija zuba pokreće niz procesa unutar postekstrakcijske alveole koji rezultiraju promjenama unutar horizontalne i vertikalne dimenzije alveolarnog grebena (1, 2). Proces zacjeljivanja postekstrakcijske rane dijelimo u tri faze, uključujući upalnu fazu, proliferacijsku fazu, te fazu remodelacije i modelacije kosti. Prva faza, ili upalna faza, obilježena je formiranjem krvnog ugruška koji zaustavlja krvarenje iz oštećenih krvnih žila. U narednim danima, najčešće je riječ o dva ili tri dana, na mjesto nastalog krvnog ugruška aktivno naseljavaju upalne stanice, zajedno s nezrelim fibroblastima i novonastalim kapilarama, što rezultira stvaranjem granulacijskog tkiva. Proliferacijska faza započinje kada se granulacijsko tkivo transformira u vezivno tkivo. Tijekom ove faze dolazi do stvaranja privremenog matriksa i rasta krvnih žila, što je popraćeno prisutnošću osteoprogenitornih stanica. Najbolji scenarij nakon ekstrakcije je da se u roku od dva tjedna formira nezrela kost, koja se postupno zamjenjuje zrelom kosti tijekom narednih nekoliko tjedana. Ovaj proces spada u treću fazu remodelacije/modelacije kosti. Drugim riječima, modelacija uključuje transformaciju nezrele kosti u zrelu kost, dok remodelacija obuhvaća proces resorpcije koji se događa nakon ekstrakcije zuba. Osim ove bitne razlike, primjetna je i razlika u raspodjeli kosti, gdje modelacija istovremeno utječe na vestibularnu i lingvalnu stranu, dok je remodelacija izraženija na tanjoj vestibularnoj strani. Ovaj nesrazmjer izaziva smanjenje dimenzija alveolarnog grebena (3).

Tijekom prva tri mjeseca nakon ekstrakcije, primjećuje se prosječan gubitak vertikalne dimenzije kosti od 1.6 do 2 mm, dok je gubitak horizontalne dimenzije znatno veći i iznosi između 5 i 7 mm u prvoj godini dana. Osim ovih promjena u koštanom tkivu, ekstrakcija zuba također uzrokuje brojne promjene u mekom tkivu oko tog područja. Smanjenje dimenzija alveolarnog grebena može negativno utjecati na buduće implantološke terapije, kako u estetskom tako i u funkcionalnom smislu (1, 2, 4, 5). Kako bi se rekonstruirali koštani defekti koji nastaju nakon ekstrakcije, koriste se različiti materijali, kao što su autologni graftovi (vlastiti koštani transplantati), ksenograftovi (graftovi životinjskog porijekla), alografti (graftovi donora iste vrste) i aloplastični materijali (umjetni implantanti) (6).

Odluka o odabiru najprikladnijeg materijala za augmentaciju kada govorimo o kliničkoj primjeni često se temelji na razmatranju osteoindukcije, osteokondukcije i osteogeneze. Osteokondukcija podrazumijeva sposobnost materijala te njegovo djelovanje kao kalup za osteoprogenitorne stanice, potičući njihovu migraciju u područje gdje će stvarati koštani matriks. Materijali koji se isključivo povezuju s osteokondukcijom uključuju polimere, bioaktivno staklo i hidroksiapatit. Osteoindukcija se odnosi na sposobnost materijala da potakne diferencijaciju osteoprogenitornih stanica. Primjeri poznatih materijala koji posjeduju ovu sposobnost uključuju koštani alograft i različite faktore rasta. Osteogeneza se odnosi na sposobnost materijala da inducira stanice koje su odgovorne za stvaranje kosti. Jedini materijal koji posjeduje ovu osobinu je autogena kost.

Većina materijala koji se koriste u rekonstrukciji koštanih defekata ima svoje nedostatke. Među njima se ističe njihova izrazita postojanost, koja sprječava resorpciju i zamjenu s novom kosti, što može rezultirati produljenim vremenom zacjeljivanja i negativnim utjecajem na proces revaskularizacije (7). Iako postoji mnogo prednosti autolognog koštanog grafta, smatra se zlatnim standardom u ovom kontekstu, neophodno je spomenuti i neke nuspojave koje mogu biti povezane s njegovom upotrebom. Te nuspojave uključuju infekcije na donorskom mjestu grafta, ograničenu dostupnost koštane mase, brzu resorpciju autogene kosti, pojavu hematoma te moguće oštećenje živaca i pripadajućih krvnih žila (6, 8, 9).

1967. godine započinju istraživanja koja su se bavila dentinom kao potencijalnom zamjenom za autologni koštani graft, fokusirajući se na utvrđivanje njegovog osteoinduktivnog i regenerativnog potencijala (9). Prvi dokazi za to dolaze od Yeomansa i Urista, te Banga i Urista, koji su pokazali da implantacija dentina u različita tkiva potiče formiranje kosti. To je rezultiralo utvrđivanjem sličnog osteoinduktivnog potencijala dentinskog grafta kao što ga ima koštani graft (10-12). Godine 2010., Kim i suradnici su prvi put koristili dentin kao augmentativni materijal. Kroz proučavanje kemijskih i fizičkih svojstava, otkrivena je minimalna razlika u anorganskom sastavu dentina u usporedbi s kostima. Udio anorganskog, organskog i vode u dentinu iznosi oko 70-75 : 20 : 10, dok se u kosti taj omjer kreće oko 65 : 25 : 10 (13).

Demineralizirani dentin sadrži kolagensku mrežu tip I zajedno s faktorima rasta koji potiču formiranje kosti. Ovo ga čini izuzetno pogodnim za poticanje rasta

osteoblasta, a isto tako posjeduje i prijeko potrebna osteoinduktivna i osteokonduktivna svojstva (14). Dentinski autologni graft itekako se može koristiti na različite načine; oblik praha, praha u kombinaciji s drugim materijalima ili kao dentinski blok (9). Postoje brojna istraživanja koja ističu niz prednosti upotrebe dentinskog grafta, uključujući jednostavnost procesa pripreme, ekonomičnost, biokompatibilnost i odsustvo rizika od prijenosa infekcija i bolesti (15, 16). Razvojem tehnologije danas je moguće pripremiti dentinske augmentate u vrlo kratkom vremenskom razdoblju, samo 15 do 20 minuta nakon ekstrakcije zuba (17).

Mnoga istraživanja jasno ističu prednosti korištenja dentinskog grafta u svakodnevnoj praksi i smatraju ekstrahirane zube visokokvalitetnim materijalom za augmentaciju kosti. Cilj ovog rada je naglasiti prednosti upotrebe dentinskog grafta i njegove primjene u unaprjeđivanju augmentacijskih tehnika.

2. DENTISKI GRAFT

2.1. Sastavnice dentina

2.1.1. Anorganske

Dentin pronalazimo u tri različita oblika, što ovisi o stupnju demineralizacije. To uključuje nedemineralizirani dentin, djelomično demineralizirani dentin i potpuno demineralizirani dentin (1). Prednosti djelomično demineraliziranog i potpuno demineraliziranog dentina uključuju poboljšanu sposobnost regeneracije kosti. Postoje nekoliko razloga za ovo, uključujući:

- Proces demineralizacije izlaže kolagenska vlakna u dentinu, što ga čini povoljnim za adheziju različitih stanica.
- Demineralizacija proširuje dentinske tubule, što omogućuje oslobađanje proteina prijeko potrebnih za diferencijaciju osteoprogenitornih stanica.
- Djelomično demineralizirani dentin sadrži grubu površinsku strukturu koja povećava sposobnost osteoblasta da se pričvrste na njega (18).

Rentgenske snimke pokazuju da dentinski prah sadrži oko 70% minerala. Postoje četiri različite vrste kalcijevih fosfata, uključujući hidroksiapatit, trikalcijum fosfat, amorfni kalcij fosfat i oktakalcij fosfat. Dentin ima nisko kristaliziranu strukturu s malim udjelom kalcijevog fosfata. Ova niska kristalizacija omogućuje osteokonduktivni potencijal jer osteoklasti mogu razgraditi ovu strukturu i stvoriti kost na tom mjestu (1, 9, 15). Važno je napomenuti da i kost ima nisku kristaliziranu strukturu sličnu dentinu, za razliku od cakline zuba koja je sastavljena od visoko kristaliziranog hidroksiapatita, što je čini teško razgradivom za osteoklaste i doprinosi niskoj osteokonduktivnosti (19). Kristalna struktura grafta također utječe na brzinu resorpcije. Graftovi s visokom kristalizacijom karakteriziraju sporu ili nemoguću resorpciju, dok graftovi s niskom kristalnom strukturom se prebrzo resorbiraju (20).

2.1.2. Organske

Kosti u oralnoj i maksilofacijalnoj regiji, hrskavice, živci, glija stanice i čak zubi imaju svoje korijene u neuralnoj cijevi, iz stanica neuralne kreste koje posjeduju sposobnost multipotentnosti, diferencijacije i regeneracije te se nalaze u odraslom tkivu. Svaki dio zuba obiluje faktorima rasta. Dentin, na primjer, sadrži inzulinu sličan faktor rasta II (IGF), koštani morfogenetski protein 2 (BMP) i transformirajući faktor rasta – β (TGF). Cement, s druge strane, sadrži faktore kao što su TGF β , IGF-I, tip I i III kolagen, dok periodontalni ligament sadrži faktore poput GF- β , IGF-I, osnovni fibroblastni faktor rasta (bFGF), vaskularni endotelni faktor rasta (VEGF), BMP-2, trombocitni faktor rasta (PDGF) i tip I kolagen. Osim u kostima, ovi proteini također su prisutni u cementu i dentinu, gdje se ističu osteopontin (OPN), koštani sijaloprotein (BSP), osteokalcin, dentin sijaloprotein (DSP), dentin matriks protein-1 (DMP-1) i tip I kolagen (21).

Od ukupne strukture dentina, samo 20% čini organski dio. Unutar tog organskog dijela, čak 90% predstavljaju kolagenska vlakna tipa I, a preostalih 10% čine razni proteini te faktori rasta (1). Materijali koji sadrže kolagen, osobito kolagen tipa I, potiču osteoprogenitorne stanice iz okolnog tkiva da migriraju prema njima i pruže im odgovarajuće uvjete u trodimenzionalnoj mreži, što rezultira poticanjem stvaranja kosti (22).

Godine 1965., tijekom svojeg istraživanja, Urist je identificirao tvar unutar demineraliziranog koštanog matriksa. Kada je ovaj matriks presađen u mišićno tkivo životinje potaknuo rast kosti, imenovan je kao "koštani morfogenetski protein" (eng. engl. bone morphogenetic proteins; BMP) (23). BMP je opisan kao glikoprotein niske molekularne težine s hidrofobnim svojstvima, koji pripada porodici transformirajućih faktora rasta- β . BMP ima sposobnost poticati diferencijaciju mezenhimalnih stanica u stanice koštanog pa tako i hrskavičnog tkiva (23 - 26). Važno je napomenuti da količina BMP-a prisutna u zubnom matriksu nije dovoljna za kliničku upotrebu. Zbog toga je razvijena nova metoda proizvodnje BMP-a putem genetskog inženjeringa. Ova metoda uključuje proizvodnju rekombinantnog humanog BMP-a (rhBMP) korištenjem sisavaca i/ili bakterijskih kolonija (23, 25, 27).

2.2. Osteoinduktivnost

Osteoindukcija je proces poticanja osteoprogenitornih stanica da se razvijaju u osteoblaste, koji će kasnije stvarati novu kost. Jedan od ključnih faktora u ovom procesu je BMP (*engl. Bone Morphogenetic Protein*), koji je istraživani u velikoj mjeri (28). Demineralizirani dentinski prah posjeduje visok potencijal za osteoindukciju zbog svoje bogate organske matrice, koja uključuje tip I kolagensku mrežu, kao i prisutnost osteoprogenitorskih molekula poput IGF-I i II, TGF- β i BMP (29).

Tijekom procesa zacjeljivanja rane, fibroblasti oblikuju fibrinsku mrežu. U istraživanju provedenom od strane de Oliveire i njegovih suradnika, otkriveno je da unošenje demineraliziranog dentinskog matriksa u samu ranu potiče formiranje kosti i ubrzava proces zacjeljivanja. Ovo je direktno povezivanje s organskom matricom dentina čiji sastav posjeduje BMP-4 i BMP-7; poznati poticatelji osteoindukcije. Faktori se polako oslobađaju tijekom razgradnje organske matrice što je ilustrirano na SEM mikroskopu koji precizno prikazuje izložene dentalne tubule (29). Istraživanje ukazuje da rane faze procesa cijeljenja nemaju značajnog oslobađanja BMP-a, budući da razgradnja ključne dentinske matrice tada još nije započela. Povećano oslobađanje BMP-a događa se između 5. i 10. dana procesa cijeljenja, što je vrijeme kada se dentinska matrica počinje razgrađivati. U toj fazi također dolazi do povećane aktivnosti osteoblasta i stvaranja osteoidne matrice. Važno je napomenuti da broj osteoblasta opada nakon 14 dana jer tada započinje formiranje nove kosti. Ovo istraživanje potvrđuje osteoinduktivni učinak dentinskog grafta putem oslobađanja BMP-a (29). Osim toga, istraživanje je potvrdilo da demineralizirani dentinski matriks ima osteoinduktivne svojstva koja su nadmašila kalcificirani dentinski matriks. Kalcificirani dentinski matriks potakne vrlo ograničene količine stvaranja kosti nakon perioda od 8 do 12 tjedana, što se pripisuje smanjenom oslobađanju BMP-a zbog prisutnosti apatitskih kristala (9, 11, 30).

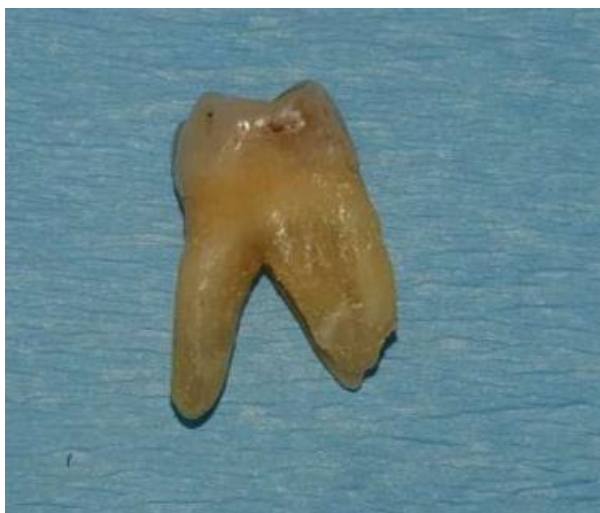2.3. Osteokonduktivnost

Osteokonduktivnost se odnosi na sposobnost nekog materijala da posluži kao okruženje za prirast prekursorskih stanica koje formiraju kost. To okruženje omogućuje naseljavanje te samim time i stvaranje nove kosti (28). In vitro i in vivo istraživanja su potvrdila da je ljudski demineralizirani dentinski matriks efikasan okoliš za prirast osteoblasta i razvoj krvnih žila. Dentin, nakon demineralizacije, sadrži kolagensku matricu, ali i potrebne faktore rasta koji potiču formiranje kosti, što ga čini idealnim okruženjem za rast i razvoj kosti. Više istraživanja je uspostavilo vezu između veličine pora u dentinu i oslobađanja faktora rasta. Optimalna veličina čestica za poticanje rasta kosti iznosi od 250 μm do 1000 μm , budući da to omogućuje oslobađanje faktora rasta čime omogućuje prirast osteoblasta te potrebnih krvnih žila (9).

Gruboća i poroznost površine dentina stvaraju povoljno okruženje za naseljavanje osteoblasta, koji formiraju veze između čestica dentinskog praha. Ovo potiče nakupljanje drugih osteoblasta i olakšava stvaranje nove kosti. Također, prisutnost pora u materijalima za augmentaciju igra ključnu ulogu jer omogućava uspješnu osteokondukciju, što podrazumijeva razvoj krvnih žila te željeno stvaranje nove kosti, odnosno osteogenezu (31). Osteogeneza, proces formiranja nove kosti, ne može se odvijati bez uspješne angiogeneze, koja uključuje stvaranje novih krvnih žila i poticanje preživljavanja i integraciju grafta u novo područje. Proučavanje Bormanna i suradnika približava djelovanje dentina kao okruženje za upalni i angiogenetski odgovor organizma nakon njegove implantacije. Paralelno su istraživali dentin, β -TCP (trikalcijev fosfat) i autogenu kost u miševa. Rezultati pokazuju da nije bilo značajnih razlika u broju leukocita između ispitivanih grupa. Tijekom 3. do 10. dana, primijećeno je povećano infiltriranje leukocita, što je kulminiralo između 10. i 18. dana. Na 22. dan, rast broja leukocita javlja se kod β -TCP-a i autogene kosti. Unatoč malim varijacijama između grupa, istraživanje potvrđuje da nema značajnih razlika između njih i da se u svim grupama događa akutni upalni odgovor. Što se tiče angiogeneze, veličina pora je pokazala značajnu ulogu, posebno pora veličine 250 μm koje su omogućavale urastanje krvnih žila. Nadalje, kombinacija dentinskog grafta i β -TCP ne pokazuje jasnu razliku od autogenog koštanog grafta u vidu prisutnosti novonastalih krvnih žila (32).

2.4. Priprema dentinskog grafta

Priprema dentinskog grafta zahtijeva temeljno čišćenje čime bi se eliminirale sve nečistoće i smanjio rizik od ozbiljnih upalnih reakcija. Također, važno je pripremiti i organski i anorganski dio grafta na način koji potiče nakupljanje osteoblasta na spornom anorganskom dijelu zbog stimulacije osteogeneze putem organskog dijela grafta (10). Postupak pripreme dentinskog grafta je brz i traje svega 15-20 minuta od trenutka ekstrakcije zuba do dobivanja gotovog grafta spremanog za upotrebu. Za usitnjavanje zuba i pretvaranje u dentinski prah koriste se strojevi nazvani dentin drobilice, koji osiguravaju čestice određene veličine (17). Zubi ekstrahirani zbog parodontoloških problema ili ortodontske terapije, a koji nemaju nikakve ispune mogu se odmah koristiti te staviti u stroj za pripremu dentinskog grafta. Međutim, ostali zubi moraju biti prvo očišćeni od svih prisutnih ispuna, endodontskih punjenja, karijesnih lezija te ostataka parodontalnog ligamenta. U nekim slučajevima, zubi s više korijena mogu biti i razdvojeni prije pripreme (Slika 1.) (17). Nakon adekvatnog čišćenja, zubi se ispušu pomoću pustera i spuštaju u drobilicu na proces usitnjenja. U samo tri sekunde, zubi se usitne, prisutne čestice manje od 1200 μm prolaze sito te padaju u posebnu komoru koja zadržava čestice veličine između 300 i 1200 μm . Manje čestice padaju u odvojenu komoru za otpad. U svrhu augmentacije kosti koriste se čestice koje su veličine između 300 i 1200 μm (Slika 2.) (17). Nakon usitnjavanja, čestice se potapaju u otopinu bazičnog alkohola i ostave da odstoje deset minuta, nakon čega se ispiru pomoću puferirane fiziološke otopine (Slika 3. i 4.) (17). Postoji i druga metoda sterilizacije, u kojoj se mokri usitnjeni dentinski prah postavlja na platu koja se zagrijava na temperaturu od 140°C (17).




Slika 1. Ekstrahirani zub



Slika 2. Dentinski prah nakon drobljenja



Slika 3. Otopina za ispiranje



Slika 4. Potopljen dentinski prah

3. AUGMENTACIJSKE TEHNIKE

Gubitak zuba promjene strukture alveolarnog grebena, što može negativno utjecati na estetiku i funkcionalnost, te stvarati poteškoće u budućim implantološkim terapijama. Ova promjena poznata je kao atrofija, a najčešće se manifestira u prednjem i premolarnom dijelu alveolarnog grebena duž vestibularnog dijela (33, 34). Atrofija alveolarnog grebena je postupan proces koji ima značajan utjecaj na promjenu izgleda lica. Sutton je kategorizirao ovaj proces u nekoliko klasa kako bi ga bolje razumjeli. Klase II, III i IV predstavljaju rane stadije atrofije čeljusti koje rezultiraju gubitkom koštane potpore za usne i njihove mišiće, što dovodi do uvrtnja usana te kontrakcija obraza. Nadalje, klase V i VI predstavljaju kasnije stadije atrofije čeljusti i karakteriziraju se gubitkom vertikalne dimenzije te smanjenjem donje trećine lica (35).

Leblebicioglu i suradnici 2013. godine opisuju tehniku koja se koristi zbog smanjenja gubitka kosti nakon ekstrakcije zuba, a naziva se prezervacija alveolarnog grebena. Ova tehnika uključuje punjenje ekstrakcijske rane odmah nakon ekstrakcije zuba pomoću augmentacijskog materijala. U njihovom slučaju, korišteni su koštani alograft i kolagenska membrana kako bi se spriječio gubitak visine alveolarnog grebena (1,36). Nadalje, Valdec i suradnici 2017. godine provode istraživanje na četvero pacijenata koji su podvrgnuti ekstrakciji zuba u prednjem dijelu maksile. Zubi su bili usitnjeni u drobilici, a dobiveni prah je bio pomiješan s pacijentovom krvlju. Ovaj pripremljeni graft je zatim korišten za ispunjavanje alveola, a područje je dodatno prekriveno mekim tkivnim graftom s palatinalne strane, pričvršćen šavovima. Implantati su ugrađeni tokom perioda od tri pa do četiri mjeseca nakon augmentacije. Godinu dana nakon postupka proveden je pregled koji je pokazao da je došlo do uspješnog očuvanja volumena kosti i mekih tkiva te da je integracija implantata bila zadovoljavajuća (37). Iste godine, Minett i suradnici također provode prezervaciju alveole na uzorku od 15 pacijenata. Postekstrakcijsku ranu su zatvorili dentinskim graftom, a sve su prekrili resorbilnom membranom. Nakon šest mjeseci, implantati su bili postavljeni, a prilikom otvaranja režnja napravljena je i klinička procjena stanja kosti. Utvrđeno je da su sve rane bile ispunjene novostvorenom kosti, a u submukoznom dijelu nisu primijećeni ostaci dentinskog praha. Prilikom postavljanja implantata, kvaliteta kosti je ocijenjena kao D2 - D3. Od ukupno 19 postavljenih

implantata, njih 18 je potpuno uspješno osteointegriralo, dok je samo jedan implantat nije uspio. Nakon 12 mjeseci, proveden je follow-up pregled koji je pokazao da su meka i tvrda tkiva bila stabilna (10). Navedena istraživanja ukazuju da se upravo prezervacija alveolarnog grebena itekako može uspješno izvesti uz upotrebu autolognog dentinskog grafta.

Dentinski graft uspješno se koristi i u augmentaciji dna sinusa, što potvrđuje istraživanje provedeno 2014. godine od strane Kima i suradnika provedeno na 37 pacijenata, pri čemu je 17 pacijenata bilo u grupi koja je primila sinus lift s dentinskim graftom, dok je 20 pacijenata primilo sintetski koštani graft. Usporedba resorpcije novoformirane kosti u okolini implantata postavljenog podizanjem dna maksilarnog sinusa, korištenjem alveolarnog pristupa te augmentacijom dentinskim graftom ili sintetskom koštanom graftom. Mjerenja su obavljena od vrata implantata do apsolutno najviše točke augmentiranog materijala zbog utvrđivanja povećanja kosti. Nakon razdoblja od godinu dana, ponovljena su mjerenja zbog utvrđivanja razine resorpcije kosti. Rezultati su pokazali da je prosječno povećanje kosti bilo 4.89 mm unutar grupe dentinskog grafta i 6.22 mm u grupi s sintetskim koštanim graftom. I ponovna mjerenja nakon godinu dana, ukazuju na resorpciju od 0.76 mm unutar prve grupe s dentinskim graftom i 0.53 mm u drugoj grupi s sintetskim koštanim graftom. Međutim, prosječna razlika povećanja kosti te resorpcije između sporne dvije grupa nije bila značajna (38).

Još uvijek istraživana augmentacijska tehnika jest tehnika augmentacije dentinskim graftom pomiješana s drugim materijalima. Zanimljiva su istraživanja Lee-a i suradnika iz 2013. kada su radili kombiniranje dentinskog praha ili bloka s ksenografom, alografom te umjetnom kosti. Implantirali su ukupno 17 implantata neposredno nakon augmentacije, dok je šest implantata postavljeno u narednom periodu do šest mjeseci. Provodili su temeljnu kliničku, ali i prijeko potrebnu radiološku procjenu kako bi ocijenili postoperativne komplikacije, stabilnost implantata te preživljenje istih, te su pratili gubitak kosti u marginalnom području implantata. Klinička procjena obuhvatila je praćenje postoperativnih komplikacija, evaluaciju primarne i sekundarne stabilnosti implantata te opstanak implantata. Zabilježene su samo dvije postoperativne komplikacije, jedna dehiscencija i jedan hematoma. Do gubitka implantata došlo je samo kod jednog pacijenta, no nakon tri mjeseca cijeljenja rane, novi implantat je uspješno integriran. Kao rezultat toga, stopa

preživljavanja implantata iznosila je visokih 96 %. U prosjeku, marginalni gubitak kosti bio je 0.12 ± 0.19 mm (39). Nadalje, 2019. godine Ku i suradnici su započeli kombiniranje dentinskog praha s hidroksipropil metilnom celulozom (HPMC). HPMC je neionska celuloza koja se dobiva izdvajanjem iz prirodne celuloze i ima svojstvo povećanja viskoznosti kad se miješa s dentinskim prahom, dakle omogućuje laku i brzu manipulaciju što uvjetuje primjenu materijala. Ispitali su tri pacijenta koji su podvrgnuti podizanju sinusa i ugradnji implantata. Zatim su proveli radiološku i histološku analizu kako bi procijenili stanje implantata. U prva dva slučaja, implantati su postavljeni s odgodom u intervalu od četiri do osam mjeseci; treći slučaj je specifičan zbog istovremenog postavljanja implantata te podizanja sinusa. U sva tri slučaja primijećeno je stvaranje nove kosti i postignuta je dobra stabilnost implantata. Ovo istraživanje je potvrdilo da HPMC ne utječe na osteoinduktivne i osteokonduktivne karakteristike demineraliziranog dentinskog praha te da itekako može biti koristan osnovni materijal (9, 40).

Augmetnacija dentinskim blokom iduća je augmentacijska tehnika koju ponovno svojim istraživanjima potvrđuje Kim sa suradnicima u dva navrata, 2013. te 2017. godine. 2017. godine prikazuju uzorak od 22 pacijenta koji su podvrgnuti augmentaciji dentinskim blokom i ugradnji implantata u stražnju regiju, pri čemu je 12 implantata ugrađeno u maksilu, a 10 u mandibulu. Značajna karakteristika ovog postupka bila je da dentinski blokovi nisu zahtijevali upotrebu vijaka za pričvršćivanje, jer su postizali stabilnost kada bi se napunili krvlju. Implantati su bili postavljeni unutar razdoblja od tri do šest mjeseci. Dobiveni rezultati usklađivali su se s nalazima iz studija koje su bile kraćeg trajanja, što potvrđuje dobru osteointegraciju dentinskog grafta (41).

Posljednja opisana tehnika odnosi se na autologni dentinski graft i implantate. 2012. godine Park i suradnici provode studiju u kojoj su primijenili implantate u kombinaciji s augmentacijom korištenjem dentinskog praha, dentinskog bloka ili njihove kombinacije. Ovu tehniku su primijenili na ukupno 250 pacijenata i koristili su različite kirurške tehnike. Primjerice, za defekte koji su bili veći od 2 mm obzirom na horizontalnu ili vertikalnu dimenziju, koristili su tehniku nazvanu GBR (Guided Bone Regeneration) te su augmentirali takve defekte membranama koje su bile odabrane od strane kirurga. Za podizanje dna maksilarnog sinusa obzirom na područje gdje je udaljenost između grebena i dna maksilarnog sinusa bila manja od 10 mm, postavljali

su implantate u periodu od četiri pa do šest mjeseci nakon augmentacije zbog osiguranja bolje stabilnosti. Također su provodili augmentaciju grebena u slučajevima gdje je ili horizontalna ili vertikalna dimenzija bila ispod 3 mm. Nakon kirurškog zahvata, izvršena je cjelovita klinička, radiološka i histološka evaluacija kako bi se procijenili rezultati postupka. Kada su izvršili kliničku procjenu, otkrili su da od ukupno 250 pacijenata kojima je izvedena augmentacija, 133 pacijenta su uspješno dobili implantate. Međutim, u deset slučajeva su primijetili dehiscenciju rane, devetero pacijenata je imalo hematome, a u dva slučaja nije došlo do osteointegracije implantata. Nakon šest mjeseci od implantacije, radiološkom procjenom su utvrdili gubitak kosti u prosjeku od 0.29 mm u mandibuli i 0.1 mm u maksili. Osim toga, histološkim analizama su potvrdili formiranje nove kosti u tijeku procesa (42). Nadalje, Gual-Vaqués i njegovi suradnici 2018. godine proveli su pregled nekoliko članaka objavljenih između 2007. i 2017. godine. Nakon pregleda tih članaka, izabrali su šest njih za detaljnu analizu. Analiza je obuhvatila razmatranje stabilnosti implantata, incidenciju komplikacija nakon operacije, procjenu uspješnosti i neuspješnosti implantata te histološku analizu. Sva mjerenja stabilnosti implantata provodila su se korištenjem instrumenta za mjerenje stabilnosti implantata (ISQ), gdje su rezultati mogli varirati u rasponu od 1 do 100. Rezultati su pokazali da je prosječna primarna stabilnost iznosila 67.3 ISQ-a, dok je sekundarna stabilnost bila veća s prosječnih 75.5 ISQ-a. Najčešća komplikacija nakon operacije bila je dehiscijencija rane, koja se pojavila u 29.1% slučajeva. Većina autora smatra da je dehiscijencija rane uzrokovala gubitak kosti, a prosječni gubitak kosti iznosio je 0.7 mm. Infekcija je zabilježena u 9.1% slučajeva, dok su hematomi nastali u 3.64% slučajeva. Uspješnost implantološke terapije ocjenjivala se šest mjeseci nakon protetskog opterećenja implantata, a uspjeh je iznosio 97.7%. Histološka analiza ukazala je na aktivno stvaranje nove kosti u velikoj većini istraživanja. Treba napomenuti da su ograničenja analize uključivala ograničeni broj studija i značajne razlike između tih studija, no unatoč tim izazovima, analiza je potvrdila uspješnost izvođenja terapije autolognim dentinskim graftom (53).

4. ZAKLJUČAK

Zubi su često korišteni u praksi doktora dentalne medicine i predstavljaju izuzetno vrijedan augmentacijski materijal. Njihova svojstva su nadmašila većinu augmentacijskih materijala koji se koriste u stomatološkim postupcima. Iako se autologna kost tradicionalno smatra materijalom izbora za augmentaciju, pregled dostupne literature ukazuje na izvanredna fizičko-kemijska svojstva i karakteristike autolognog dentinskog grafta, uključujući osteoinduktivnost i osteokonduktivnost. Te ključne značajke čine ga izuzetno privlačnim materijalom za različite augmentacijske tehnike, kao što su očuvanje alveole, vodič za regeneraciju kosti (GBR), podizanje dna maksilarnog sinusa i, konačno, postavljanje implantata. Kroz daljnja istraživanja koja će se provoditi s dentinskim graftom i njegovim svojstvima, trebala bi dodatno promovirati njegovu upotrebu u svakodnevnoj kliničkoj praksi stomatologa.

5. LITERATURA

1. Martínez SL, Pérez González F, Martín-Ares M, Madrigal Martínez-Pereda C, LópezQuiles Martínez J, Martínez-González JM. Use of autogenous dentin as graft material in oral surgery. *Cient Dent*. 2019;16(2):37-44.
2. Willenbacher M, Al-Nawas B, Berres M, Kammerer PW, Schiegnitz E. The effects of alveolar ridge preservation: a meta-analysis. *Clin Implant Dent Relat Res*. 2016;18(6):1248-68.
3. Araújo MG, Silva CO, Misawa M, Sukekava F. Alveolar socket healing: what can we learn? *Periodontol 2000*. 2015;68(1):122-34.
4. Thalmair T, Fickl S, Schneider D, Hinze M, Wachtel H. Dimensional alterations of extraction sites after different alveolar ridge preservation techniques - a volumetric study. *J Clin Periodontol*. 2013;40(7):721-7.
5. Tan WL, Wong TL, Wong MC, Lang NP. A systematic review of post-extraction alveolar hard and soft tissue dimensional changes in humans. *Clin Oral Implants Res*. 2012;23(5):1-21.
6. Melek LN, El Said MM. Evaluation of “Autogenous bioengineered injectable PRF – tooth graft” combination (ABIT) in reconstruction of maxillary alveolar ridge defects: CBCT volumetric analysis. *Saudi J Dent Res*. 2017;8(1-2):86–96.
7. Morjaria KR, Wilson R, Palmer RM. Bone healing after tooth extraction with or without an intervention: a systematic review of randomized controlled trials. *Clin Implant Dent Relat Res*. 2014;16(1):1-20.
8. Giannoudis PV, Dinopoulos H, Tsiridis E. Bone substitutes: an update. *Injury*. 2005;36(3):20-7.
9. Um IW, Kim YK, Mitsugi M. Demineralized dentin matrix scaffolds for alveolar bone engineering. *J Indian Prosthodont Soc*. 2017;17(2):120-7.
10. Minetti E, Berardini M, Trisi P. A new tooth processing apparatus allowing to obtain dentin grafts for bone augmentation: The tooth transformer. *Open Dent J*. 2019;13(1):16-14.

11. Yeomans JD, Urist MR. Bone induction by decalcified dentine implanted into oral, osseous and muscle tissues. *Arch Oral Biol.* 1967;12(8):999-1008.
12. Bang G, Urist MR. Bone induction in excavation chambers in matrix of decalcified dentin. *Arch Surg.* 1967;94(6):781-9.
13. Kim YK, Kim SG, Byeon JH, Lee HJ, Um IU, Lim SC, Kim SY. Development of a novel bone grafting material using autogenous teeth. *Oral Surg Oral Med Oral Pathol Oral Radiol Endod.* 2010;109(4):496-503.
14. Kabir MA, Murata M, Akazawa T, Kusano K, Yamada K, Ito M. Evaluation of perforated demineralized dentin scaffold on bone regeneration in critical-size sheep iliac defects. *Clin Oral Implants Res.* 2017;28(11):27-235.
15. Reis-Filho CR, Silva ER, Martins AB, Pessoa FF, Gomes PV, de Araújo MS, Miziara MN, Alves JB. Demineralised human dentine matrix stimulates the expression of VEGF and accelerates the bone repair in tooth sockets of rats. *Arch Oral Biol.* 2012;57(5):469-76.
16. Qin X, Raj RM, Liao XF, Shi W, Ma B, Gong SQ, Chen WM, Zhou B. Using rigidly fixed autogenous tooth graft to repair bone defect: an animal model. *Dent Traumatol.* 2014;30(5):380-4.
17. Binderman I, Hallel G, Nardy C, Yaffe A, Sapoznikov L. A novel procedure to process extracted teeth for immediate grafting of autogenous dentin. *J Interdiscipl Med Dent Sci.* 2014;2(6):154.
18. Koga T, Minamizato T, Kawai Y, Miura K, I T, Nakatani Y, Sumita Y, Asahina I. Bone Regeneration Using Dentin Matrix Depends on the Degree of Demineralization and Particle Size. *PLoS One.* 2016;21;11(1):e0147235.
19. Kim YK, Kim SG, Oh JS, Jin SC, Son JS, Kim SY, Lim SY. Analysis of the Inorganic Component of Autogenous Tooth Bone Graft Material. *J Nanosci Nanotechnol.* 2011;11(8):7442-5.
20. Park M, Mah YJ, Kim DH, Kim ES, Park EJ. Demineralized deciduous tooth as a source of bone graftmaterial: its biological and physicochemical characteristics. *Oral Surg Oral Med Oral Pathol Oral Radiol* 2015;120(3):307-14.

21. Nampo T, Watahiki J, Enomoto A, Taguchi T, Ono M, Nakano H, Yamamoto G, Irie T, Tachikawa T, Maki K. A new method for alveolar bone repair using extracted teeth for the graft material. *J Periodontol.* 2010;81(9):1264-72.
22. Qian JJ, Bhatnagar RS. Enhanced cell attachment to anorganic bone mineral in the presence of a synthetic peptide related to collagen. *J Biomed Mater Res.* 1996;31(4):545-54.
23. Derner R, Anderson AC. The bone morphogenetic protein. *Clin Podiatr Med Surg.* 2005;22(4):607–18.
24. Ike M, Urist MR. Recycled dentin root matrix for a carrier of recombinant human bone morphogenetic protein. *J Oral Implantol.* 1998;24(3):124-32.
25. Kim YK, Um IW, An HJ, Kim KW, Hong KS, Murata M. Effects of demineralized dentin matrix used as an rhBMP-2 carrier for bone regeneration. *J Hard Tissue Biol.* 2014;23(4):415-22
26. Kim YK, Lee J, Um IW, Kim KW, Murata M, Akazawa T, Mitsugi M. Tooth-derived bone graft material. *J Korean Assoc Oral Maxillofac Surg.* 2013;39(3):103-11.
27. Bessho K , Tagawa T, Murata M. Purification of bone morphogenetic protein derived from bovine bone matrix. *Biochem Biophys Res Commun.* 1989;165(2):595-601.
28. Kumar P, Vinitha B, Fathima G. Bone grafts in dentistry. *J Pharm Bioall Sci* 2013;5(1):125-7.
29. de Oliveira GS, Miziara MN, Silva ER da, Ferreira EL, Biulchi APF, Alves JB. Enhanced bone formation during healing process of tooth sockets filled with demineralized human dentine matrix. *Aust Dent J.* 2013;58(3):326–32.
30. Huggins C, Wiseman S, Reddi AH. Transformation of fibroblasts by allogeneic and xenogeneic transplants of demineralized tooth and bone. *J Exp Med.* 1970;132(6):1250-8.
31. Calvo-Guirado JL, Ballester Montilla A, N De Aza P, Fernández-Domínguez M, Alexandre Gehrke S, Cegarra-Del Pino P et al. Particulated, extracted human teeth characterization by SEM–EDX evaluation as a biomaterial for socket preservation: an in vitro study. *Materials (Basel).* 2019;12(3):380.

32. Bormann KH, Suarez-Cunqueiro MM, Sinikovic B, Kampmann A, von See C, Tavassol F, Binger T, Winkler M, Gellrich NC, Rucker M (2012). Dentin as a suitable bone substitute comparable to β -TCP—an experimental study in mice. *Microvasc Res.* 2012;84(2):116–22.
33. Cardaropoli G, Araujo M, Lindhe J. Dynamics of bone tissue formation in tooth extraction sites. An experimental study in dogs. *J Clin Periodontol.* 2003;30(9):809–18.
34. Schropp L, Wenzel A, Kostopoulos L, Karring T. Bone healing and soft tissue contour changes following single-tooth extraction: a clinical and radiographic 12-month prospective study. *Int J Periodontics Restorative Dent.* 2003;23(4):313–23.
35. Sutton DN, Lewis BR, Patel M, Cawood JI. Changes in facial form relative to progressive atrophy of the edentulous jaws. *Int J Oral Maxillofac Surg.* 2004;33(7):676–82.
36. Leblebicioglu B, Salas M, Ort Y, Johnson A, Yildiz VO, Kim DG, Agarwal S, Tatakis DN. Determinants of alveolar ridge preservation differ by anatomic location. *J Clin Periodontol.* 2013;40(4):387-95.
37. Valdec S, Pasic P, Soltermann A, Thoma D, Standliger B, Rucker M. Alveolar ridge preservation with autologous particulated dentin—a case series. *Int J Implant Dent.* 2017;3(1):12-21.
38. Kim YK, Lee J, Yun JY, Yun PY, Um IW. Comparison of autogenous tooth bone graft and synthetic bone graft materials used for bone resorption around implants after crestal approach sinus lifting: a retrospective study. *J Periodontal Implant Sci.* 2014;44(5):216-21.
39. Lee JY, Kim YK, Yi YJ, Choi JH. Clinical evaluation of ridge augmentation using autogenous tooth bone graft material: case series study. *J Korean Assoc Oral Maxillofac Surg.* 2013;39(4):156-60.
40. Ku JK, Lee JK, Min CG, Kim YM, Um IW. Moldable autogenous tooth bone graft (MAutoBT) in sinus-related defects with implant: 3 case reports of long-term follow up. *J Dent Implant Res.* 2019,38(1);24-2.

41. . Kim YK, Pang KM, Yun PY, Leem DH, Um IW. Long-term follow-up of autogenous tooth bone graft blocks with dental implants. Clin Case Rep. 2017;5(2):108-18.
42. Park SM, Um IW, Kim YK, Kim KW. Clinical application of auto-tooth bone graft material. J Korean Assoc Oral Maxillofac Surg. 2012;38(1):2-8.
43. Gual-Vaqués P, Polis-Yanes C, Estrugo-Devesa A, Ayuso-Montero R, Marí-Roig A, López-López J. Autogenous teeth used for bone grafting: A systematic review. Med Oral Patol Oral Cir Bucal. 2018;23(1):112-9.