

Nekrotizirajući enterokolitis

StameniĆ, Sonja

Master's thesis / Diplomski rad

2014

Degree Grantor / Ustanova koja je dodijelila akademski / stručni stupanj: **University of Zagreb, School of Medicine / Sveučilište u Zagrebu, Medicinski fakultet**

Permanent link / Trajna poveznica: <https://um.nsk.hr/um:nbn:hr:105:805888>

Rights / Prava: [In copyright](#)/[Zaštićeno autorskim pravom.](#)

Download date / Datum preuzimanja: **2025-01-20**



Repository / Repozitorij:

[Dr Med - University of Zagreb School of Medicine Digital Repository](#)



**SVEUČILIŠTE U ZAGREBU
MEDICINSKI FAKULTET**

Sonja Stamenić

Nekrotizirajući enterokolitis

DIPLOMSKI RAD



Zagreb, 2014.

Ovaj diplomski rad izrađen je na Klinici za pedijatriju, Zavodu za neonatologiju i intenzivno liječenje pod vodstvom doc.dr.sc. Ruže Grizelj i predan je na ocjenu u akademskoj godini 2013./2014.

POPIS KRATICA

NEK	Nekrotizirajući enterokolitis
ABS	Acidobazni status
APTV	Aktivirano parcijalno tromboplastinsko vrijeme
CRP	C-reaktivni protein
DIK	Diseminirana intravaskularna koagulacija
EGF	Epidermal growth factor
GD	Gestacijska dob
GUK	Glukoza u krvi
IgA	Imunoglobulin A
IL	Interleukin
MRSA	Meticilin rezistentni Staphylococcus aureus
PAF-AH	Platelet-activating factor acetylhydrolase
PPD	Primarna peritonejska drenaža
PV	Protrombinsko vrijeme
RM	Rodna masa
SIP	Spontana intestinalna perforacija
TNF	Tumor necrosis factor

SADRŽAJ

1. SAŽETAK	
2. SUMMARY	
3. UVOD.....	1
4. EPIDEMIOLOGIJA	1
5. PATOLOGIJA.....	2
6. ETIOLOGIJA	2
6.1. NEDONOŠENOST	3
6.2. PREHRANA.....	3
6.3. CRIJEVNA FLORA.....	4
6.4. OBRAMBENI SUSTAV CRIJEVNE SLUZNICE	4
6.5. CIRKULACIJSKA NESTABILNOST PROBAVNOG SUSTAVA.....	5
6.6. TRANSFUZIJA ERITROCITA	5
6.7. LIJEKOVI	6
6.8. UPALA.....	6
7. KLINIČKA SLIKA	7
7.1. STUPNJEVANJE BOLESTI - BELL-ovi KRITERIJI.....	7
8. DIJAGNOZA	9
8.1. RADIOLOŠKE PRETRAGE	9
8.2. LABORATORIJSKE PRETRAGE.....	12
8.2.1. Kompletna krvna slika	13
8.2.2. Koagulacijske pretrage.....	13
8.2.3. Biokemijske pretrage.....	13
8.3. MIKROBIOLOŠKE PRETRAGE	13
8.4. OSTALE PRETRAGE	14
9. DIFERENCIJALNA DIJAGNOZA	14
10. LIJEČENJE.....	15
10.1. KONZERVATIVNO LIJEČENJE.....	15
10.1.1. Simptomatsko liječenje	16
10.1.2. Antimikrobno liječenje	16
10.1.3. Laboratorijsko i radiološko praćenje	17
10.2. KIRURŠKO LIJEČENJE	17
10.2.1. Primarna peritonejska drenaža	18
10.2.2. Laparotomija.....	18
11. KOMPLIKACIJE	19
12. ISHOD BOLESTI.....	20

13.	PREVENCIJA	21
13.1.	MAJČINO MLJEKO.....	21
13.2.	TROFIČKO HRANJENJE	22
13.3.	PROBIOTICI.....	22
13.4.	ANTIBIOTICI	22
13.5.	BLOKATORI HISTAMINSKIH (H2) RECEPTORA.....	22
14.	NEK - ZAKLJUČAK I SMJERNICE	23
15.	ZAHVALA	25
16.	LITERATURA	26
17.	ŽIVOTOPIS.....	34

1. SAŽETAK

Nekrotizirajući enterokolitis

Sonja Stamenić

Nekrotizirajući enterokolitis je teška, po život opasna gastrointestinalna bolest novorođenačke dobi koja najčešće nastaje u nedonoščadi vrlo male rodne mase. Među brojnim rizičnim čimbenicima za nastanak bolesti kao najvažniji se izdvajaju nedonošenost i enteralno hranjenje. Strukturna i funkcionalna nezrelost gastrointestinalnog trakta glavni su predisponirajući čimbenici za razvoj NEK-a u prijevremeno rođene djece. Nerazvijenost lokalnog obrambenog sustava i sporiji motilitet crijeva permisivno djeluje na kolonizaciju i proliferaciju bakterija u crijevu, povećava vjerojatnost sluzničnog oštećenja i pokretanje kaskade proinflamatornog zbivanja koje u konačnici rezultira ishemijom i nekrozom crijevne stijenke.

Patohistološki nalaz ovisi o stadiju bolesti, no u većini je slučajeva crijevo distendirano i hemoragično, najčešće u području terminalnog ileuma i kolonu, a histološki se nalazi edem sluznice te transmuralno krvarenje i nekroza.

Bolest nastaje iznenada, u nedonoščeta koje je dobro toleriralo enteralni unos hrane i primjereno napredovalo. Prezentira se nespecifičnim simptomima poput apneje, netoleriranja hrane, letargije i termolabilnosti ili gastrointestinalnim tegobama poput distenzije i bolnosti abdomena, retencije želučanog sadržaja, povraćanja, proljeva i rektalnog krvarenja. Stupanj bolesti određuje se prema modificiranim Bell-ovim kriterijima, temeljenim na kliničkim i radiološkim nalazima.

Dijagnoza nekrotizirajućeg enterokolitisa postavlja se na temelju kliničke slike (distenzije abdomena i rektalnog krvarenja) i radiološkog nalaza intestinalne pneumatoze.

Način liječenja ovisi o težini kliničke slike i stadiju bolesti. U većini slučajeva dostatno je simptomatsko i antimikrobno liječenje uz praćenje laboratorijskih parametara. Novorođenčad s teškim oblikom bolesti i perforacijom crijeva zahtijeva kirurško liječenje.

Uz izbjegavanje rizičnih faktora, čini se da je za prevenciju bolesti najvažnije započeti prehranu majčinim mlijekom u prvim danima nakon poroda.

Ključne riječi: nekrotizirajući enterokolitis, novorođenče, nedonošče

2. SUMMARY

Necrotising enterocolitis

Sonja Stamenic

Necrotising enterocolitis is severe, acute, life threatening gastrointestinal disease in newborns. It mainly affects premature infants, especially those born weighing less than 1500 g. The precise aetiology of necrotising enterocolitis remains unknown and is probably multifactorial. Prematurity and milk feeding are the most important risk factors. Immaturity of the gastrointestinal tract appears to predispose premature infants to necrotising enterocolitis because it results in impaired mucosal defense, and intestinal motility and function. These factors result in microbial overgrowth and an increased likelihood of mucosal injury leading to inflammation, ischemia, and necrosis.

The pathologic findings of necrotising enterocolitis vary depending on the progression of the disease. In general, the bowel appears distended and hemorrhagic mainly seen in the terminal ileum and colon. The major histologic findings include mucosal edema, hemorrhage, and transmural bland necrosis.

Necrotising enterocolitis primarily occurs in healthy, growing, and feeding premature infants. It presents with both nonspecific systemic signs like apnea, respiratory failure, poor feeding, lethargy, or temperature instability and abdominal signs like distension, gastric retention, tenderness, vomiting, rectal bleeding, and diarrhea. The Bell staging criteria defines the different stages of the disease based upon the severity of clinical and radiological findings.

The diagnosis of necrotising enterocolitis is based upon the presence of the characteristic clinical features of abdominal distention and rectal bleeding, and the abdominal radiographic finding of pneumatosis intestinalis.

The management of necrotizing enterocolitis depends upon the severity of illness as classified by the Bell staging criteria. Medical management is appropriate in most cases and it includes supportive care, antibiotic therapy and clinical and laboratory monitoring. However, infants with advanced necrotising enterocolitis and bowel perforation require surgical intervention.

Prevention of necrotising enterocolitis is based on reducing exposure to risk factors and encouraging early feeding of human milk.

Key words: necrotising enterocolitis, newborn, premature infant

3. UVOD

Nekrotizirajući enterokolitis jedno je od najčešćih hitnih stanja novorođenčadi vezanih uz probavni sustav (Neu 1996). Uglavnom se viđa u prijevremeno rodene djece (90%) nakon inaparentnog perioda u kojem je dijete toleriralo enteralni unos i primjereno napredovalo. Njegova je pojava u terminske novorođenčadi redovito vezana za neku od postojećih predisponirajućih bolesti ili stanja (kongenitalne srčane greške, sepsa). Bolest karakterizira upala, ishemijska nekroza crijevne sluznice, proliferacija i invazija bakterija koje stvaraju plin s prodorom plina u dublje slojeve crijevne stijenke i portalni sustav. Dijagnoza bolesti postavlja se na temelju karakterističnih simptoma i radiološkog nalaza intestinalne pneumatoze. Radiološki nalaz može biti nespecifičan, zbog čega se odluka o terapijskoj intervenciji donosi prvenstveno na temelju kliničke slike. Rezultati laboratorijskih nalaza pomažu u dijagnosticiranju, liječenju i praćenju bolesnika. Iako je rano prepoznavanje i pravovremeno liječenje poboljšalo klinički ishod bolesnika, nekrotizirajući enterokolitis i dalje doprinosi mortalitetu i morbiditetu novorođenčadi, osobito one vrlo male rodne mase.

4. EPIDEMIOLOGIJA

Incidencija bolesti iznosi 1 do 3 na 1000 živorođenih, od čega 90% čine nedonoščad, osobito ona vrlo male rodne mase (RM) (Tablica 1.) (Kosloske 1994; Horbar et al. 2002).

Tablica 1. Učestalost nekrotizirajućeg enterokolitisa u nedonoščadi vrlo male rodne mase

RODNA MASA (g)	UČESTALOST (%)
401 – 750	11,5
751 – 1000	9
1001 – 1250	6
1251 – 1500	4

Smrtnost iznosi od 15 do 30% i također je veća u bolesnika manje RM i gestacijske dobi (GD) (Holman et al 1997).

Iako je bolest najzastupljenija u nedonoščadi, u oko 13% slučajeva nastaje i u donošene novorođenčadi (Wiswell 1988). Predisponirajuća stanja i bolesti za nastanak nekrotizirajućeg enterokolitisa (NEK) u terminske novorođenčadi su prirođene srčane greške, sepsa, konvulzije, hipoglikemija, značajni prenatalni zastoj rasta, hiperkoagulabilnost, policitemija, gastrohiza, kongenitalna herpetična infekcija, respiratorni distres i perinatalna asfiksija (Lambert et al. 2007)

5. PATOLOGIJA

Promjene koje se mogu naći na tankom i debelom crijevu ovise o stupnju bolesti i patogenetskom faktoru. Najčešće je zahvaćen terminalni dio ileuma i kolon, ali u izrazito teškim slučajevima promjene mogu obuhvatiti cijeli gastrointestinalni sustav.

Ukoliko su prisutne, subserozne nakupine plina nalaze se uz mezenterijski rub crijeva, dok se gangrenozna nekroza stijenke i, u težim slučajevima, mjesto perforacije, obično nalaze na antimezenterijskoj strani. Crijevo je distendirano i hemoragično. Cijeljenjem dolazi do zadebljanja stijenke crijeva, nastanka stenoze i fibroznih priraslica s okolnim crijevnim vijugama i organima.

Histološki se najčešće vidi edem sluznice, hemoragija i transmuralna nekroza uz znakove akutne upale i sekundarne bakterijske infiltracije. Rijetko se nalazi i tromboza crijevne vaskulature (Ballance et al. 1990).

6. ETIOLOGIJA

Točan mehanizam nastanka NEK-a još uvijek nije poznat, ali pretpostavlja se da patogenetski lanac počinje ishemijskom ili hipoksičnom ozljedom crijevne sluznice. Rizični faktori za nastanak bolesti su nedonošenost, promjena crijevne flore, prehrana, poremećaj obrambenog sustava crijevne sluznice, cirkulacijska nestabilnost probavnog sustava i lijekovi koji uzrokuju oštećenje crijevne sluznice ili promjenu crijevne flore (Kliegman et al. 1993; Holman et al. 1997).

6.1. NEDONOŠENOST

U oko 90% slučajeva NEK nastaje u nedonoščadi koja se hrani enteralnim putem. Strukturna nezrelost gastrointestinalnog trakta uz nerazvijenost obrambenog sustava crijeva glavni su predisponirajući čimbenici za razvoj NEK-a u prijevremeno rođene djece (Neu & Weiss 1999; Hunter et al. 2008).

U nedonoščadi nezrela sluznička barijera omogućava povećanu propusnost i translokaciju bakterija kroz stijenku crijeva što aktivira upalni odgovor i sintezu proupalnih citokina. Nezrelost gastrointestinalnog obrambenog sustava u vidu smanjenih koncentracija sekretornog IgA, crijevnih enzima (pepsin i proteaze) i drugih zaštitnih čimbenika (npr. laktoferina) te viši pH želučanog sadržaja pogoduje bakterijskom rastu unutar crijeva. Tome doprinosi i produljeno vrijeme prolaska crijevnog sadržaja zbog smanjenog motiliteta nezrelog crijeva (Morriss et al. 1990).

6.2. PREHRANA

Iako NEK može nastati u novorođenčadi koja nikad nisu hranjena, on u pravilu (90% slučajeva) nastaje u hranjene novorođenčadi (Bersteh 2005). Majčino mlijeko i komercijalni mliječni pripravci u probavnom sustavu mogu poslužiti kao podloga za rast i razvoj bakterija. Novorođenčad, posebice nedonoščad, nemaju razvijenu sposobnost probavljanja i apsorpcije nutrijenata. Produkti bakterijske fermentacije nepotpuno probavljenih ugljikohidrata i lipida, kao što su reduktivne tvari, organske kiseline, masne kiseline kratkih lanaca, ugljični dioksid i vodik oštećuju integritet sluznice, a produljeno vrijeme prolaska crijevnog sadržaja zbog slabijeg crijevnog motiliteta u nedonoščadi potpomaže taj proces (Clark 1990). Iako je NEK povezan s enteralnom prehranom, još uvijek ostaje upitno kolika je stvarna uloga enteralne prehrane na razvoj bolesti. U nekoliko je studija dokazano da postupni početak ili odgoda enteralne prehrane ne smanjuje rizik nastanka NEK-a već samo produljuje vrijeme do uspostave potpunog enteralnog unosa i dosezanja RM. (Morgan et al. 2011 a, b). Minimalni enteralni unos hrane (trofičko hranjenje) ne povećava incidenciju NEK-a (La Gamma & Browne 1994; Schanler et al. 1999a; Bombel & McGuire 2009).

Majčino mlijeko u usporedbi s adaptiranim mliječnim pripravcima posjeduje zaštitni učinak. Prehrana majčinim mlijekom smanjuje pH intestinalnog sadržaja te pogoduje razvoju nepatogenih bakterija koje čine protutežu patogenoj flori, poboljšava intestinalni motilitet te sadrži brojne zaštitne čimbenike (makrofagi, fagociti, sekretorni IgA, IgG, T i B limfociti, PAF-AH- acetilhidrolaza, IL-10, IL-11, EGF, nukleotidi, glutamin i razni antioksidansi) koji djeluju protektivno na crijevnu sluznicu (Caplan 2007).

6.3. CRIJEVNA FLORA

Smatra se da je bakterijska kolonizacija crijeva ključan čimbenik u nastanku NEK-a. To potkrepljuje činjenica da bolest ne nastaje prenatalno, u sterilnom, nekoloniziranom crijevu.

Nakon poroda normalno dolazi do kolonizacije probavnog trakta komenzalima majčine rektovaginalne flore. Te bakterije ostvaruju simbiozu sa crijevom novorođenčeta, sprječavaju proliferaciju patogenih mikroorganizama te putem intestinalnih receptora reguliraju ekspresiju gena koji kontroliraju sazrijevanje, funkciju i rad crijeva.

Naseljavanje crijeva patogenim bakterijama inducira proinflamatorni i proapoptički odgovor stanica sluznice crijeva domaćina (Hunter et al 2008; Lin & Stoll 2006; Okogbule-Wonodi 2011).

Crijevo većine nedonoščadi kolonizirano je koagulaza negativnim stafilokokima (Stewart et al. 2012). Ove se bakterije u oko 20-30% novorođenčadi s NEK-om mogu izolirati iz krvi i smatra se da im je izvorište oštećena crijevna sluznica odakle translokacijom dospijevaju u krv (Kliegman 1993).

NEK također može nastati i kao posljedica invazije bakterijama koje inače naseljavaju distalne dijelove gastrointestinalnog trakta (*E. coli*, *K. pneumoniae*, *Pseudomonas*, *C. difficile*) (Cotten et al. 2009; Uauy 1991; Walsh 1988). *Clostridium* species, bakterije koje proizvode toksin i uzrokuju pseudomembranozne naslage, submukoznu i subseroznu pneumatozu crijeva i gangrenu povezane su s težim oblicima bolesti (Brook 2008; Scheifele 1990).

U sporadičnim slučajevima i epidemijama NEK-a u jedinicama intenzivnog liječenja iz stolice novorođenčadi moguće je izolirati viruse i gljivice (Dittmar et al. 2008; Stuart et al. 2010).

6.4. OBRAMBENI SUSTAV CRIJEVNE SLUZNICE

Zbog nezrelosti obrambenog sustava gastrointestinalnog trakta nedonoščad je podložnija razvoju NEK-a.

Obrambeni sustav crijevne sluznice ostvaruje se putem fizičke, imunološke i biokemijske barijere (de la Cochetiere et al. 2004; Udall 1990).

Sluz koja oblaže crijevo fizički sprječava prijanjanje bakterija za epitel i tako poboljšava njihovo uklanjanje iz crijeva. Nezrelost sluzničkog sloja olakšava prodor bakterija u dublje slojeve crijevne stijenke s posljedičnom aktivacijom upalnog odgovora i nastankom bolesti (Neu 1996; Lin & Stoll 2006). Tome dodatno doprinosi i smanjeni motilitet nezrelog crijeva.

Sekretorni IgA, glavno gastrointestinalno imunoprotektivno antitijelo, nije prisutan u crijevu pri rođenju. U nedonoščadi je manji broj Panethovih stanica koje u kriptama tankog crijeva proizvode regulatore crijevne mikroflore - antimikrobne peptide (lizosomi, fosflipaza A2 i drugi) (Lin & Stoll 2006; Ford 2006). Čimbenici rasta, poput EGF-a, važni su u razvoju i očuvanju funkcije crijevne barijere (Warner & Warner 2005). U jednoj je studiji dokazana niža razina EGF-a u slini nedonoščadi koja su razvila NEK (Warner et al 2006).

6.5. CIRKULACIJSKA NESTABILNOST PROBAVNOG SUSTAVA

Ishemijsko oštećenje gastrointestinalnog trakta doprinosi nastanku NEK-a u terminske novorođenčadi (Cotten et al. 2009; Nowicki 1990; Davey et al. 1994). Bolesti i stanja koja dovode do ishemije gastrointestinalnog sustava i predstavljaju rizične faktore za nastanak bolesti su perinatalna asfiksija (Kamoji et al. 2008), ponavljajuće apneje, respiratorni distress sindrom, hipotenzija, prirodene srčane greške (Carlo et al. 2007), otvoren duktus Botalli, srčano zatajenje, kateterizacija pupčane arterije, anemija, policitemija (Hakason & Oh 1977; Nowicki et al. 1984), transfuzija eritrocita (Christensen et al. 2010; Josephson et al. 2012; Blau et al. 2011) i eksangvinotransfuzija (Touloukian 1973).

6.6. TRANSFUZIJA ERITROCITA

Brojna su istraživanja potvrdila povezanost transfuzije koncentrata eritrocita nakon prvog tjedna života i NEK-a (Christensen et al. 2010; Josephson et al. 2012; Blau et al. 2011; Christensen 2011; Singh 2011; Paut et al. 2011; Mohamed & Shah 2012). Međutim, još uvijek nije jasno da li je transfuzija eritrocita patogenetski faktor (imunološko oštećenje crijeva izazvano transfuzijom eritrocita, sporiji intestinalni protok krvi tijekom transfuzije zbog vazokonstrukcije ili formiranja tromboze) ili epifenomen tj. marker NEK-a u nastajanju (klinički signifikantna anemija koja zahtijeva transfuziju eritrocita – hipoksemija crijeva) (Christensen 2011).

6.7. LIJEKOVI

Peroralna primjena hiperosmolarnih lijekova (teofilin, fenobarbiton, multivitaminski pripravci) ili hiperosmolarnih mliječnih pripravaka može pospješiti nastanak NEK-a (Book et al. 1975). Isti učinak imaju i hiperosmolarna kontrastna sredstva koja se koriste u radiološkoj dijagnostici gastrointestinalnog trakta.

Hiperosmolarne tvari zbog navlačenja vode iz vaskularnog sustava i intersticija u crijevni lumen dovode do distenzije i ishemije crijeva što u podložnog domaćina može biti okidač oštećenja sluznice i nastanka bolesti. Radi navedenog, u dijagnostici gastrointestinalnog sustava potrebno je koristiti izotonična kontrastna sredstva, a hiperosmolarne mliječne pripravke i lijekove izbjegavati u prvim tjednima života.

U vezu s nastankom NEK-a dovodi se i primjena antagonista H₂ receptora (cimetidin, ranitidin i famotidin). Ovi lijekovi smanjuju aciditet želučanog soka i umanjuju protektivan učinak želučane kiseline na proliferaciju bakterija duž gastrointestinalnog sustava (Guillet et al. 2006; Carrion & Egan 1990).

6.8. UPALA

Upalni medijatori nastali zbog ishemije, infekcije ili drugih čimbenika koji oštećuju sluznicu crijeva dodatno pogoršavaju ozljedu i zatvaraju začarani krug (Lin & Stoll 2006; Caplan & Hsueh 1990). Proinflamatorni citokini (TNF, IL-1, IL-6, IL-8, IL-10, IL-12, IL-18 i PAF) povećavaju vaskularnu propusnost i privlače upalne stanice. U nedonoščadi s NEK-om povišena je razina ovih citokina i u izravnoj je korelaciji s težinom bolesti (Lin & Stoll 2006; Caplan et al. 1990; Harris et al. 1994; Edelson 1999; Sharma et al. 2007). Lijekovi ili stanja koja utječu na razinu citokina ili slobodnih kisikovih radikala mogu doprinijeti pojavi NEK-a. Tako npr. manjak magnezija ili bakra u organizmu može povećati sintezu ili aktivnost citokina i slobodnih kisikovih radikala.

7. KLINIČKA SLIKA

Bolest najčešće nastaje iznenada, u nedonoščeta koje je dobro toleriralo enteralni unos hrane uz primjereni prirast na tjelesnoj masi (Kliegman et al. 1993). Vrijeme pojave prvih simptoma bolesti je varijabilno i u obrnutom je odnosu s GD bolesnika (Yee et al. 2012; Uauy et al. 1991). Tipično nastaje od 30. do 32. tjedna korigirane gestacijske dobi, pa tako medijan kronološke dobi kod pojave prvih simptoma u nedonoščadi $GD < 26$ tj. iznosi 23 dana, dok se u one $GD > 31$ tj. simptomi javljaju ranije s medijanom od 11 dana.

Prvi simptom bolesti najčešće je neočekivana pojava želučane retencije neprobavljene hrane u djeteta koje je do tada bilo dobro. S progresijom bolesti trbuh postaje distendiran i bolan na palpaciju, pojavljuje se crvenilo i edem prednje trbušne stijenke, u želučanom ili povraćenom sadržaju nalazi se žuč ili crijevni sadržaj, a u stolici tragovi svježe krvi (Walsh et al. 1988; Yu 1977).

Bolest redovito prate nespecifični simptomi poput apneje, letargije, hipotenzije i/ili termolabilnosti. U slučajevima progredijentne nekroze crijeva s perforacijom, kliničku sliku karakterizira naglo pogoršanje općeg stanja djeteta sa znakovima septičnog šoka (Kliegman & Fanaroff 1994).

7.1. STUPNJEVANJE BOLESTI - BELL-ovi KRITERIJI

Određivanje stupnja bolesti u kliničkoj praksi najčešće se provodi prema modificiranim Bell-ovim kriterijima koji se na temelju kliničkog i radiološkog nalaza dijele na tri stadija (tablica 2.) (Neu 1996; Bell et al. 1978). Iako ova klasifikacija ne utječe na odabir terapijske intervencije (koja se prvenstveno temelji na kliničkom stanju bolesnika, a ne stupnju bolesti), ona olakšava usporedbu bolesnika tj. bolesti u kliničkim istraživanjima.

Tablica 2. Modificirani Bellovi kriteriji za stupnjevanje nekrotizirajućeg enterokolitisa

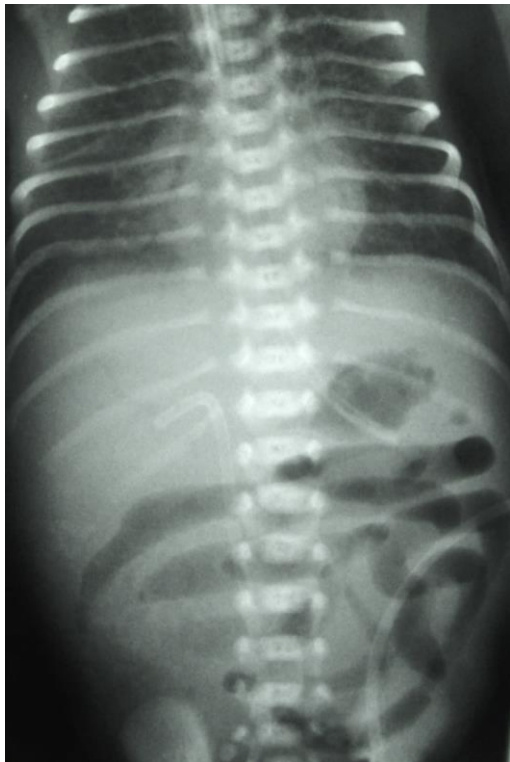
Stadij	Opći simptomi	Abdominalni simptomi	Radiološki nalaz
I A sumnja na NEK	<ul style="list-style-type: none"> • termolabilnost • apneja • bradikardija • letargija 	<ul style="list-style-type: none"> • želučana retencija • umjerena distenzija • povraćanje • okultna krv u stolici 	<ul style="list-style-type: none"> • normalan • umjereni ileus
I B sumnja na NEK	isto kao gore	isto kao gore + • vidljiva krv u stolici	isto kao gore
II A definitivni NEK blaga bolest	isto kao gore	isto kao gore + • odsutna peristaltika • ± bolnost abdomena	<ul style="list-style-type: none"> • dilatacija crijeva • ileus • crijevna pneumatoza
II B definitivni NEK umjerena bolest	isto kao gore + • blaga met. acidoza • trombocitopenija	isto kao gore + • bolnost abdomena • ± celulitis abdomena • masa u desnom donjem kvadrantu	isto kao gore + • zrak u v. portae • ± ascites
III A uznapredovali NEK (crijevo intaktno)	isto kao gore + • hipotenzija • bradikardija • teška apneja • miješana acidoza • DIK i neutropenija	isto kao gore + • znakovi peritonitisa • izražena bolnost • izražena distenzija	isto kao gore + • ascites
III B uznapredovali NEK (perforacija crijeva)	isto kao gore	isto kao gore	isto kao gore + • pneumoperitoneum

8. DIJAGNOZA

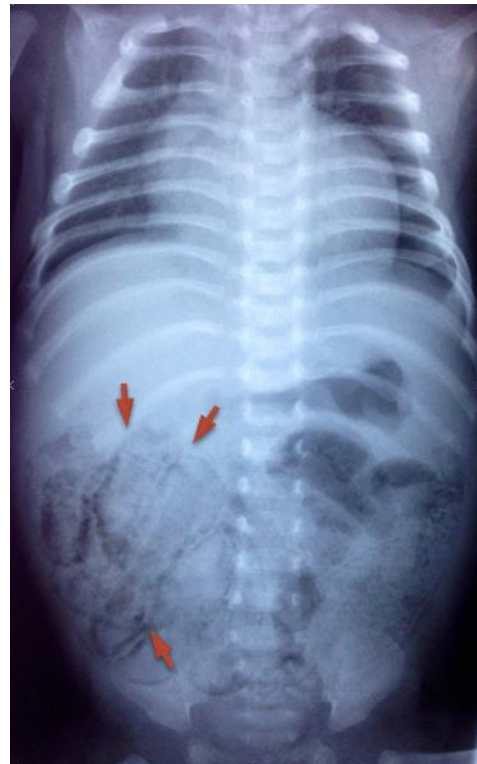Dijagnoza NEK-a postavlja se na temelju kliničke slike, pregledne snimke abdomena i laboratorijskih nalaza. U slučaju sumnje na NEK potrebno je učiniti nativni rendgenogram abdomena, krvne pretrage (kompletnu krvnu sliku, C-reaktivni protein- CRP, koagulacijske pretrage, acido-bazni status-ABS), pregled stolice na okultno krvarenje te uzeti uzorke krvi i stolice za mikrobiološku analizu.

8.1. RADIOLOŠKE PRETRAGE

Radiološke pretrage koriste se za potvrdu dijagnoze i praćenje progresije bolesti. U ranim stadijima bolesti na rendgenogramima je moguće vidjeti nepravilnu distribuciju zraka u crijevu i/ili dilataciju crijeva što odgovara ileusu (Slika 1.). Intestinalna pneumatoza tj. prisustvo zraka unutar stijenke tankog crijeva patognomoničan je nalaz i viđa se u većine bolesnika u II. i III. stupnju bolesti (slika2.).

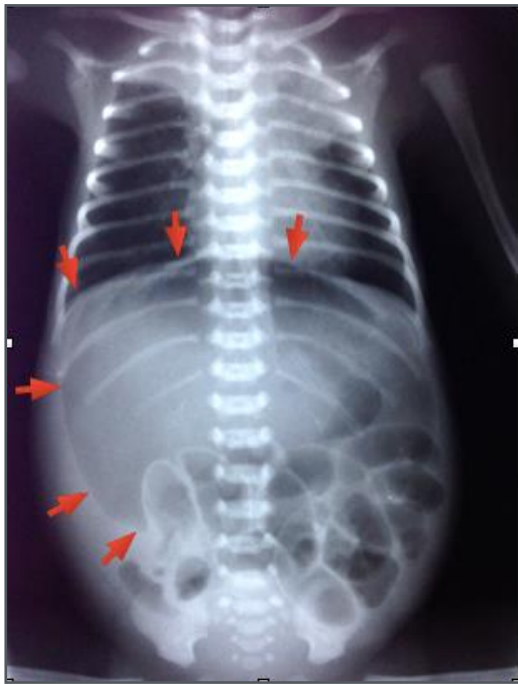

Slika 1. Rendgenogram učinjen u djeteta u ležećem položaju prikazuje dilatirane vijuge crijeva tj. ileus.

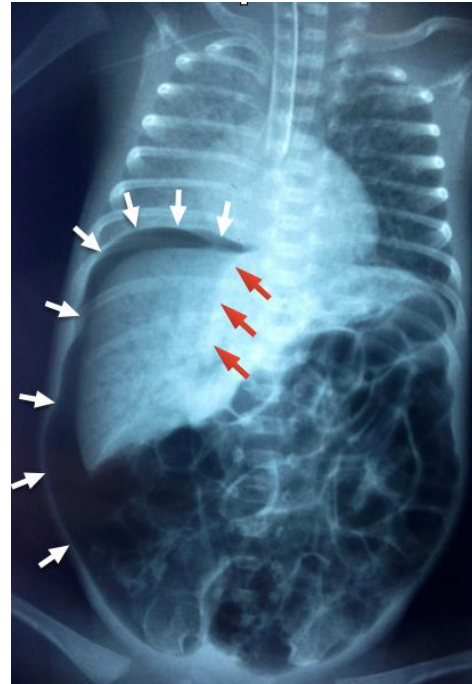


Slika 2. Nekrotizirajući enterokolitis u terminskog novorođenčeta s trikuspidnom atrezijom - tip IA. Intestinalna pneumatoza daje crijevu izgled tračnica (označeno strelicama).

U podmaklom stadiju bolesti (III B) nalazimo radiološke znakove perforacije crijeva. Na sminci abdomena učinjenoj u ležećem položaju slobodni zrak se nakuplja u središnjem abdomenu i ima izgled nogometne (rugby) lopte (eng. football sign”) (Slika 3.). Ponekad se zbog prisustva slobodnog zraka u centralnom dijelu prikaže i mekotkivna sjena falciformnog ligamenta jetre (Slika 4.).

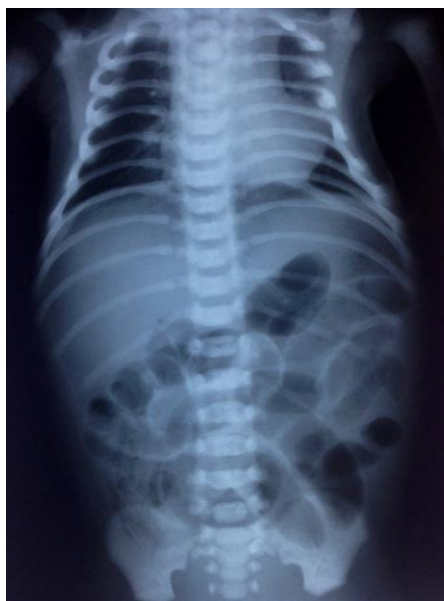


Slika 3. Perforacija crijeva s masivnim pneumoperitoneumom (strelice) zbog nekrotizirajućeg enterokolitisa u nedonoščeta GD 32 tj., RM 1640 g u dobi od 6 dana. Zrakom su jasno prikazana oba lista dijafragme.

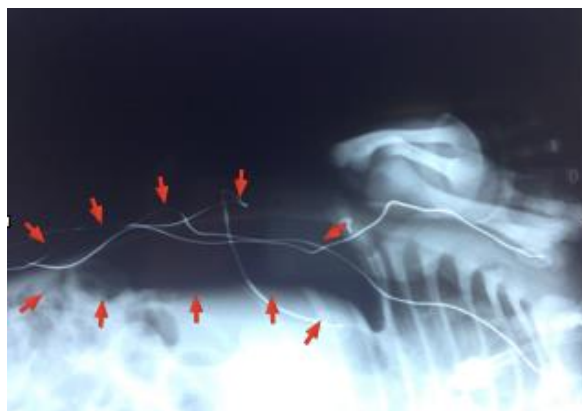


Slika 4. Izražena distenzija abdomena zbog opsežne kolekcije slobodnog zraka u peritonejskoj šupljini nakon perforacije crijeva oštrocrtava desni režanj jetre (bijeले strelice) i falciformni ligament jetre (crvene strelice). Na pozadini mekih česti jetrenog tkiva jasno se vidi i zrak u portalnoj veni.

U slučaju sumnje na perforaciju crijeva, kada se sa sigurnošću ne može isključiti prisustvo slobodnog zraka na snimci učinjenoj u ležećem položaju, snimanje je potrebno ponoviti u položaju na lijevom boku (tzv. lijevi lateralni dekubitus) s horizontalno usmjerenim rtg zrakama. Ovaj je položaj, za razliku od snimke u ležećem položaju, osjetljiviji za dokazivanje slobodnog intraperitonealnog zraka. U slučaju perforacije crijeva zrak će se prikazati kao nakupina u obliku srpa iznad desnog režnja jetre (Slika 5. i 5a.).



Slika 5. Sumnja na perforaciju crijeva snimljena u ležećem položaju bolesnika. Prikazuju se dilatirane crijevne vijuge koje su jasno ocrtane slobodnim zrakom u abdomenu. Desno ileocekalno znakovi intestinalne pneumatoze.



Slika 5a. U istog bolesnika antero-posteriorna snimka abdomena u položaju na lijevom boku jasno prikazuje nakupinu slobodnog zraka iznad desnog režnja jetre i ispod desne dijafragme.

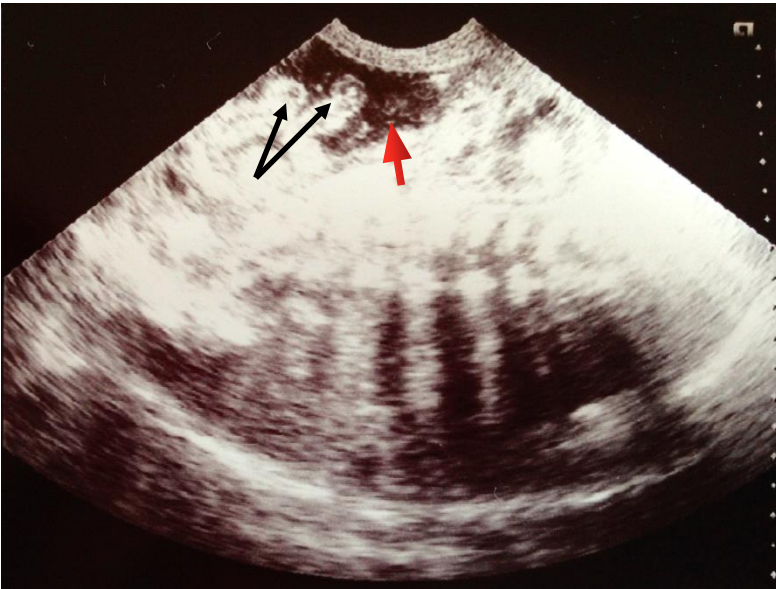
Ukoliko djetetovo stanje ne dopušta manipulaciju, slika se može učiniti i u ležećem položaju također s horizontalno usmjerenim rendgenskim zrakama. U slučaju pneumoperitoneuma, oba će načina snimanja prikazati slobodni zrak iznad jetre odnosno u kupoli abdomena.

Snimke abdomena u visećem tj. vertikalnom položaju zahtijevaju manipulaciju koja može dodatno pogoršati opće stanje bolesnika i nije ih potrebno raditi. Trajno proširena vijuga crijeva na ponavljanim rendgenogramima (tzv. fiksirana crijevna vijuga) sugerira nekrozu crijeva s ili bez perforacije. U slučaju prisustva zraka u v. porte, na pozadini mekog tkiva jetre prikazat će se njezino granjanje (slika 4.).

Radiološki nalaz može varirati obzirom na GD bolesnika. Na temelju istraživanja provedenog na 202 novorođenčeta s NEK-om, intestinalna pneumatoza nađena je u svih bolesnika $GD \geq 37$ tjedana i svega 29% onih $GD \leq 26$ tjedana. U zrelije novorođenčadi češće se nalazi i zrak u portalnoj veni (47% vs 10%) (Sharma et al. 2006). Zbog toga je potreban poseban oprez kod interpretacije radioloških pretraga u nedonoščadi, a odluku o terapiji potrebno je donijeti na temelju kliničkog nalaza.

Iako se dijagnostika NEK-a uglavnom bazira na rendgenološkim snimkama, u posljednje se vrijeme u dijagnostici sve češće koristi i ultrazvuk (Bömelburg & von Lengerke 1992; Silva

et al. 2007; Bohnhorst 2013; Muchantef et al. 2013). Prikaz hiperehogenog žarišta s hipoehogenim rubom u stijenci crijeva može ukazati na nekrozu crijeva i prijeteću perforaciju. Ultrazvukom se mogu otkriti i mjehurići zraka u parenhimu jetre tj. portalnom venskom sustavu koji su izmakli uobičajenim radiološkim pretragama. Nalaz slobodnog intraperitonealnog zraka, žarišnih nakupina tekućine, povećane ehogenosti i zadebljane stijenke crijeva povezani su s težim oblicima bolesti (Slika 6.) (Muchantef et al. 2013).



Slika 6. Perforacija crijeva s masivnim ascitesom (crvena strelica) zbog nekrotizirajućeg enterokolitisa u nedonoščeta GD 29 tj., RM 1100 g u dobi od 9 dana. Hiperehogene, zadebljane aperistaltične vijuge crijeva koje flotiraju u tekućini označene su crnim trelicama.

U dijagnostici može poslužiti i color doppler, koji na temelju detekcije perfuzijskih promjena, prema nekim istraživanjima ima veću osjetljivost u otkrivanju crijevne nekroze od rendgenograma (Faingold et al. 2005).

Upotreba kontrastnih dijagnostičkih sredstava (barij, gastrografin) u bolesnika sa sumnjom na NEK je kontraindicirana jer svojom hiperosmolarnošću ove otopine mogu pospješiti perforaciju na mjestima nekroze.

8.2. LABORATORIJSKE PRETRAGE

Rezultati laboratorijskih pretraga, uključujući krvne pretrage i analizu stolice su nespecifične i kao takve nedostatne za dijagnozu bolesti, ali uz kliničku sliku i radiološke pretrage sastavni su dio dijagnostičkog protokola, olakšavaju terapijske odluke i korisne su za praćenje terapijskog učinka.

8.2.1. Kompletna krvna slika

Promjene u bijeloj krvnoj lozi relativno su nespecifične. Neutropenija ($<1500/\mu\text{L}$) je povezana s lošim ishodom bolesti (Neu 1996). Često se nalazi trombocitopenija koja može biti uzrokom značajnog krvarenja iz crijeva. U ranoj fazi bolesti, pad broja trombocita upućuje na progresiju bolesti i nekrozu crijeva, dok njihov naknadni porast signalizira oporavak (Kenton et al. 2005).

8.2.2. Koagulacijske pretrage

Koagulacijske pretrage nisu dio rutinske laboratorijske obrade, već se određuju u slučajevima kada u kliničkoj slici dominira krvarenje iz crijeva, a u krvnoj slici trombocitopenija. U bolesnika s teškim oblikom bolesti često nastaje diseminirana intravaskularna koagulacija (DIK). U takvim slučajevima uz trombocitopeniju, nailazimo i na produljenje protrombinskog (PV) i aktiviranog parcijalnog tromboplastinskog vremena (APTV), hipofibrinogenemiju, smanjene koncentracije faktora V te povišene razine razgradnih produkta fibrinogena (D-dimeri).

8.2.3. Biokemijske pretrage

Rutinski se određuje razina elektrolita u serumu, ureja, kreatinin, CRP i ABS. Ove su pretrage nespecifične, no ipak hiponatremija ($\text{Na} <130 \text{ mmol/L}$), hiperglikemija, porast CRP-a i metabolička acidoza sugeriraju postojanje nekroze crijeva ili sepsu (Hällström et al. 2006).

8.3. MIKROBIOLOŠKE PRETRAGE

U svakog bolesnika sa sumnom na NEK potrebno je učiniti mikrobiološku obradu. Dobiveni rezultati kasnije služe za odabir ciljane antimikrobne terapije. Za mikrobiološku analizu uzimaju se uzorci krvi, stolice i, u slučaju kliničke indikacije, likvora.

U novorođenčadi s ascitesom ili u slučajevima sumnje na peritonitis (progresivno kliničko pogoršanje ili perzistiranje fiksirane vijuge na rendgenogramu abdomena) potrebno je učiniti abdominalnu paracentezu. Dobiveni uzorci kultiviraju se i boje po Gramu.

8.4. OSTALE PRETRAGE

U bolesnika s NEK-om često je pozitivan nalaz stolice na okultno krvarenje. Iako pozitivan nalaz sugerira postojanje NEK-a, on nije specifičan jer je okultno krvarenje u stolici česta pojava u prijevremeno rođene djece. U istraživanju provedenom među nedonoščadi RM<1800 g, 58% je imalo barem jedan pozitivan nalaz stolice na okultno krvarenje tijekom prvih 6 tjedana života (Abramo et al. 1988).

Postoje brojne pretrage koje nisu zaživjele u kliničkoj praksi kao npr. prisustvo reduktivnih tvari u stolici, izdisajni vodikov test, određivanje razine alfa-1-antitripsina u stolici i D-laktata u urinu (Cheu et al. 1989; Book et al. 1976).

9. DIFERENCIJALNA DIJAGNOZA

Diferencijalna dijagnoza obuhvaća cijeli spektar bolesti i stanja koje se prezentiraju sličnom kliničkom slikom (rektalno krvarenje, distenzija abdomena, retencija želučanog sadržaja ili perforacija crijeva).

Od NEK-a u početnom stadiju teško je razlikovati paralitički ileus novorođenčeta koje je u sepsi, tim više što sepsa može biti preteča nastanka NEK-a.

Pneumatoza kolona je rijedak i benigni oblik NEK-a koji nastaje u nedonoščadi (Motil 2006). Kliničku sliku karakteriziraju tipični simptomi retencije želučanog sadržaja, povraćanje, apneja, letargija, blaga abdominalna distenzija i krv u stolici. Za razliku od NEK-a gdje se mjehurići zraka najčešće nalaze unutar stijenke tankog crijeva, kod pneumatoze kolona zrak je smješten unutar stijenke debelog crijeva. Bolest prolazi bez posljedica u roku od tri dana.

Infektivni enterokolitis uzrokovan *C. difficile*, *Salmonellom*, *Campylobacterom*, ili *Shigellom* katkad se također prezentira krvavim stolicama.

Enterokolitis može nastupiti u stanjima anatomske ili funkcionalne opstrukcije gastrointestinalnog sustava kao npr. Hirschsprungove bolesti, atrezije tankog crijeva, volvulusa, mekonijskog ilesua ili intususcepcije.

Spontana intestinalna perforacija (SIP) u novorođenčeta poseban je entitet kojeg karakterizira izolirana perforacija crijeva u području terminalnog ileuma. Kao i NEK, najčešće se pojavljuje u nedonoščadi RM<1500g, a od NEK-a se razlikuje po histološkom nalazu oštro ograničene hemoragične nekroze tipično u području terminalnog ileuma s makroskopski

intaktnim crijevom proksimalno i distalno od perforacije, kliničkim znakovima hipotenzije, abdominalne distenzije i plavičaste diskoloracije trbušnog zida u desnom donjem kvadrantu koja nastupa u ranijoj dobi (medijan 7 dana) i neovisno o hranjenju, odsustvu eritema, krepitacija i induracije i radioloških nalaza koji se vide kod NEK-a.

Analne fisure mogu uzrokovati rektalno krvarenje.

Akutni apendicitis u novorođenčadi rijetko je stanje s vrlo visokim mortalitetom i morbiditetom, vjerojatno zbog zakašnjelog postavljanja dijagnoze (Motil 2006). Klinička slika akutnog apendicitisa može biti istovjetna kliničkoj slici NEK-a, a konačnu dijagnozu moguće je postaviti tek prilikom laparotomije.

Alergija na proteine kravljeg mlijeka rijetka je pojava u nedonoščadi i uglavnom nastaje nakon šestog tjedna života. Kliničku sliku karakterizira abdominalna distenzija, proljev, pozitivni nalaz krvi u stolici, a u težim slučajevima krvavi proljev s radiološkim nalazom intestinalne pneumatoze.

10. LIJEČENJE

Način liječenja NEK-a ovisi o težini kliničke slike. U blažim slučajevima dostatno je konzervativno liječenje, dok uznapredovala bolest s perforacijom crijeva zahtijeva kiruršku intervenciju. Uspjeh liječenja ovisi o pravovremenom prepoznavanju bolesti i započetom liječenju.

10.1. KONZERVATIVNO LIJEČENJE

Konzervativno liječenje obuhvaća opće, potporne mjere, antimikrobnu terapiju i kontinuirano laboratorijsko i radiološko praćenje bolesnika.

Općim, simptomatskim liječenjem i antimikrobnom terapijom nastoji se zaustaviti progresija bolesti, dok laboratorijske i radiološke pretrage služe za praćenje njezinog tijeka (klinički oporavak ili progresivno pogoršanje) i na taj način pomažu u odluci o eventualnoj kirurškoj intervenciji.

10.1.1. Simptomatsko liječenje

Pri sumnji na NEK, odmah se obustavlja svaki enteralni unos i provodi se dekompresija crijeva intermitentnom sukcijom želučanog sadržaja sve do kliničkog oporavka tj. nestanka ileusa i pneumatoze crijeva na rendgenogramu trbuha. Uspostavlja se totalna parenteralna prehrana uz nadoknadu gubitaka tekućine u treći prostor, korekciju acido-baznog i elektrolitskog dizbalansa. U teško bolesne novorođenčadi često je potrebno započeti kardiovaskularnu i respiratornu potporu inotropnim lijekovima, kisikom, a u izrazito teškim slučajevima i mehaničkom ventilacijom. Nerijetko je potrebno transfundirati krv i krvne derivate u cilju korekcije anemije, trombocitopenije i koagulacijskog poremećaja.

10.1.2. Antimikrobno liječenje

U bolesnika sa sumnjom ili s definitivnom dijagnozom NEK-a nakon uzimanja uzoraka za mikrobiološku obradu potrebno je što prije započeti empirijsku terapiju antibioticima širokog spektra parenteralnim putem. S obzirom da 20 do 30% novorođenčadi s NEK-om ima konkomitantnu bakterijemiju, empirijskom terapijom treba pokriti i uzročnike kasne bakterijemije. U slučaju nekroze crijeva i pneumoperitoneuma potrebno je uključiti i antibiotike koji pokrivaju anaerobe (Lin & Stoll 2006).

U odabiru antibiotika za liječenje NEK-a ne postoje jedinstveni stavovi (Shah & Sinn 2012), stoga izbor antibiotika varira među jedinicama intenzivnog liječenja i temelji se prvenstveno na lokalnoj antimikrobnoj osjetljivosti najvjerojatnijih uzročnika.

Najčešće kombinacije antibiotika za empirijsko liječenje su:

- ampicilin, gentamicin i metronidazol
- ampicilin, cefotaksim i metronidazol
- piperacilin-tazobaktam i gentamicin
- vankomicin, piperacilin-tazobaktam i gentamicin
- piperacilin-tazobaktam
- meropenem

Vankomicin može zamijeniti ampicilin u slučaju visoke prevalencije meticilin rezistentnog *S. aureus* (MRSA) ili ampicilin rezistentnog enterokoka. U slučaju sumnje na gljivičnu infekciju koristi se flukonazol ili amfotericin B.

Na temelju rezultata antibiograma iz prethodno uzetih uzoraka, terapija se po potrebi modificira. Antimikrobno liječenje potrebno je provesti 10 do 14 dana, osim u slučajevima kompliciranim nastankom abdominalnog apscesa kada je terapiju potrebno produžiti.

10.1.3. Laboratorijsko i radiološko praćenje

Tempo laboratorijskog praćenja ovisi o rezultatima početnih pretraga i kliničkom stanju novorođenčeta. U početnim stadijima bolesti svakih 12 sati potrebno je analizirati kompletnu i diferencijalnu krvnu sliku, elektrolite, kreatinin, ureju i acidobazni status. Progresiju bolesti redovito prati pogoršanje laboratorijskih nalaza, osobito broja trombocita (trombocitopenija), razine glukoze u krvi (hiperglikemija) i pH krvi (metabolička acidoza). Vrijedi i obratno: dobar odgovor na simptomatsko liječenje odražava se u normalizaciji laboratorijskih nalaza. Na taj način laboratorijski nalazi nam služe kao prognostički kriterij i pomoć u odabiru daljnjih terapijskih odluka.

Ukoliko nije makroskopski krvava, redovite kontrole stolice na okultno krvarenje također pomažu u praćenju tijeka bolesti.

U početnom stadiju bolesti potrebno je rendgenološki kontrolirati bolesnika svakih 6 do 8 sati. Postupnim oporavkom stanja djeteta, potreba za radiološkim praćenjem biva sve manja i potpuno prestaje nakon što se prikaže nestanak intestinalne pneumatoze i normalizacija raspodjele zraka u crijevima.

10.2. KIRURŠKO LIJEČENJE

Apsolutna indikacija za kirurško liječenje je perforacija crijeva. Odluka je jasna kada se na rendgenogramu prikaže pneumoperitoneum (Slike 3., 4., 5. i 5a.). Međutim, u nekim slučajevima opsežne nekroze i perforacije crijeva radiološki prikaz slobodnog zraka može izostati. U takvim slučajevima treba tragati za znakovima koji upućuju na nekrozu crijeva poput nepromjenjivo lošeg stanja bolesnika i patoloških laboratorijskih nalaza unatoč terapiji (Tepas et al. 2010), plpabilnih intraabdominalnih tvorbi, pojave ascitesa ili crijevne opstrukcije. Perzistentno dilatirana vijuga crijeva na ponavljanim rendgenogramima također pobuđuje sumnju na nekrozu ili perforaciju. Kirurško liječenje nerijetko je potrebno i u slučajevima peritonitisa. U novorođenčadi s peritonitisom trbuh je dilatiran i bolan, postoji defans trbušne stijenke, a često je prisutna i flegmona prednjeg trbušnog zida (Buonomo 1999).

U liječenju NEK-a s perforacijom primjenjuju se dva kirurška postupka: laparotomija ili primarna peritonejska drenaža (PPD). Iako se oba postupka primjenjuju već više od 20 godina odabir boljeg je još uvijek kontroverzan. Na temelju dosadašnjih istraživanja između bolesnika liječenih primarno laparotomijom i onih liječenih PPD-om nije nađeno razlike u preživljenju, duljini primjene potpune parenteralne terapije i trajanju hospitalizacije (Moss et

al. 2006). Ipak, nakon postupka PPD-e 74% nedonoščadi RM<1000 g (n=69) zahtijeva laparotomiju i resekciju crijeva (Rees et al. 2008; Rees et al. 2010).

Zaključno bi se moglo reći da je PPD jednako vrijedan terapijski postupak i alternativa laparotomiji, osobito u nedonoščadi RM<1000g, jer se provodi u lokalnoj anesteziji uz krevet novorođenčeta za razliku od laparotomije koja zahtijeva transport do operacijske sale, opću anesteziju, a često i relaparotomiju radi uspostave kontinuiteta probavne cijevi. Također, PPD u kritično bolesnog nedonoščeta izrazito male RM s perforiranim crijevom omogućuje da s vremenom, uz incijalno započeto konzervativno liječenje, nastupi klinički oporavak kada laparotomija više neće biti potrebna ili neće ugrožavati izgleda za preživljenje. U slučaju progresije bolesti unatoč PPD-i, potrebno je učiniti hitnu laparotomiju.

10.2.1. Primarna peritonejska drenaža

Primarna peritonejska drenaža je postupak koji se provodi uz krevet novorođenčeta u jedinici intenzivnog liječenja. Nakon dezinfekcije i lokalne anestezije u McBurneyevoj točki desnog donjeg kvadranta učini se transverzalni rez. McBurneyeva točka nalazi se na granici srednje i vanjske trećine linije koja spaja prednju gornju ilijačnu spinu i pupak. Otvaranjem peritoneuma u mnogim slučajevima dolazi do naglog izlaska zraka i mekonija iz trbušne šupljine. Nakon uzimanja uzoraka za mikrobiološke pretrage, peritonejska šupljina se ispiri toplom fiziološkom otopinom i postavlja se dren. Sadržaj drena se svakodnevno provjerava. Kada prestane drenaža crijevnog sadržaja, dren se svakodnevno pomalo izvlači sve dok se potpuno ne izvuče. Oporavkom crijevne funkcije, postupno se započinje s hranjenjem, a prohodnost crijeva se prethodno može provjeriti kontrastnom pretragom.

10.2.2. Laparotomija

Laparotomija podrazumijeva eksploraciju intraabdominalnih organa i resekciju nekrotičnog ili perforiranog crijeva. Resekcija zahvaćenog crijeva nalaže ili formiranje enterostomije proksimalno od zahvaćenog crijeva (najčešće ileostomije) s distalnom mukoznom fistulom ili primarnu anastomozu crijeva. U slučaju formiranja stome, 8 do 12 tjedana nakon prve operacije, ovisno o kliničkom tijeku bolesti, učini se reanastomoza crijeva. Prije uspostave kontinuiteta crijeva potrebno je provjeriti prohodnost crijeva kontrastnim radiološkim metodama. Ako je bolest zahvatila samo mali segment crijeva, nakon resekcije nekrotičnog dijela može se učiniti primarna anastomoza crijeva čime će se izbjeći komplikacije koje mogu

nastati kod formiranja ileostome kao npr. gubitak tekućine i elektrolita, nemogućnost uspostave unosa hrane do punih obroka, usporen rast i nerijetko stenoze na mjestu ileostome. Kada je zahvaćen veliki segment crijeva, resekcija se ograničava samo na neupitno nekrotične segmente i mjesta perforacije u cilju očuvanja što je moguće više crijeva. Ako su neresecirani dijelovi crijeva upitne vitalnosti, tijekom operacije postavlja se abdominalni dren, a operacija se ponavlja za dva do tri dana. Tijekom relaparotomije upitni dijelovi crijeva se ponovno pregledaju i po potrebi (u slučaju nekroze) reseciraju.

11. KOMPLIKACIJE

Komplikacije koje nastaju tijekom akutne faze bolesti i u neposrednom rekonvalescentnom periodu mogu biti infektivne (sepsa, meningitis, peritonitis, abdominalni apscesi), DIK koji doprinosi intestinalnom i ekstraintestinalnom krvarenju, respiratorne i kardiovaskularne (hipotenzija, šok, respiratorno zatajenje) te metaboličke (hipoglikemija, metabolička acidoza).

Kasne komplikacije nastaju u različitom periodu nakon preboljenja bolesti i uključuju stenoze/strikture crijeva te sindrom kratkog crijeva. Iako u nekim slučajevima suženje crijeva može spontano nestati, u drugim progredira do stenoze tj. pojave striktura. Stenoze crijeva kao posljedica NEK-a nastaju u 9 do 36% novorođenčadi neovisno o načinu liječenja, stupnju bolesti, prisustvu intestinalne pneumatoze ili gestacijskoj dobi (Schwartz et al. 1980; Horwitz et al. 1995; Lamelle et al. 1994). Uglavnom se pojavljuju unutar dva do tri mjeseca nakon akutne faze, a ponekad se otkriju tek u drugoj godini života. Često nastaju na više mjesta i najčešće zahvaćaju kolon, iako se viđaju i na tankom crijevu (Schimpl et al. 1994). Klinički se manifestiraju simptomima mehaničkog ileusa, a zbog pogodovanja proliferaciji potencijalno patogenih bakterija mogu biti uzrokom recidivirajućih infekcija, krvavih proljeva, malapsorpcije i nenapredovanja. Terapija je kirurška. Zbog nezanemarive vjerojatnosti njihovog nastanka, 4-6 tjedana nakon izlječenja a prije zatvaranja enterostome i reanastomoze crijeva, potrebno je učiniti pasažu i/ili irigografiju crijeva kako bi se strikture na vrijeme uočile i resecirale tijekom operacije.

Sindrom kratkog crijeva nastaje nakon opsežne resekcije tankog crijeva u približno 9% novorođenčadi (Horwitz et al. 1995). Novorođenčad sa sindrom kratkog crijeva, zbog

dugoročne potpune ili djelomične parenteralne prehrane ima visoki rizik nastanka katetersepsa (Cole et al. 2012), kolestaze i zatajenja jetrene funkcije. Da bi preživjeli, ovi bolesnici zahtijevaju transplantaciju jetre i crijeva.

U ostale rijetke komplikacije ubrajamo nastanak enterokele, interintestinalnih fistula te abdominalnih apscesa.

12. ISHOD BOLESTI

Medicinski napredak u području intenzivnog liječenja novorođenčadi, pravovremeno postavljanje dijagnoze i započinjanje aktivne terapije poboljšali su ishod novorođenčadi oboljele od NEK-a (Snyder et al. 1997). Preživljenje iznosi od 70 do 80%. Mortalitet je veći u bolesnika liječenih kirurški (30,8 vs 6,8%), u nedonoščadi manje RM i GD (Tablica 3) (Fitzgibbons et al. 2009) te u onih s težim oblicima bolesti (Abdullah et al. 2010; Fasoli et al 1999; Horwitz et al 1995).

Tablica 3. Rizik nastanka nekrotizirajućeg enterokolitisa i smrtnost zbog nekrotizirajućeg enterokolitisa u odnosu na rodnu masu (Fitzgibbons et al. 2009).

Rodna masa (g)	Rizik (%)	Mortalitet (%)
501-750	12	42
751-1000	9	29
1001-1250	6	21
1251-1500	3	16

Veće stope smrtnosti imaju i bolesnici s radiološkim nalazom zraka u portalnom venskom sustavu, oni u kojih je prekomjerno povećavan volumen enteralnog unosa (>20 mL/kg/dan) ili koncentracija pojačivača majčinog mlijeka. Od hematoloških parametara mortalitet je u negativnoj korelaciji sa stupnjem anemije (hematokrit <22%), omjerom nezrelih u ukupnom broju neutrofila (I/T>50%) te brojem limfocita (limfociti< 4000/ μ L) (Lambert et al 2012).

Dugoročni ishod je dobar i većina bolesnika najkasnije do desete godine života ima normalnu crijevnu funkciju. Gastrointestinalne tegobe pojavljuju se u onih bolesnika koji su imali opsežniju resekciju crijeva i manifestiraju se vodenim i učestalim stolicama. Nedonoščad RM<1000 g koja je preboljela NEK ima lošiji neurorazvojni ishod u usporedbi s kontrolnom skupinom (dvostruko veći rizik za cerebralnu paralizu, kognitivno oštećenje i vid) s time da lošiji ishod imaju kirurški liječeni bolesnici (Pike et al. 2012; Hintz et al. 2005; Rees et al. 2007; Martin et al 2010).

13. PREVENCIJA

Strategije prevencije bolesti i ublažavanja kliničke slike danas su prvenstveno usmjerene ka prepoznavanju rizičnih faktora i njihovoj eliminaciji te pronalaženju postupaka koji bi mogli spriječiti nastanak bolesti. Prehrana majčinim mlijekom dokazano smanjuje rizik NEK-a. Ostale preventivne mjere koje se rutinski provode u praksi uključuju postupno i ograničeno povećavanje dnevnog volumena hrane (15-25 mL/kg/dan) (Morgan & McGuire 2011), izbjegavanje hipertoničnih mliječnih pripravaka, lijekova i kontrastnih sredstava koji mogu oštetiti crijevnu sluznicu te pravovremeno liječenje policitemije.

Prenatalna primjena kortikosteroida u cilju poticanja sazrijevanja fetalnog respiratornog sustava, potiče i maturaciju gastrointestinalnog sustava te smanjuje incidenciju NEK-a u prijevremeno rođene djece (Bauer et al. 1984; Halac et al. 1990).

13.1. MAJČINO MLJEKO

Prehrana majčinim mlijekom najučinkovitiji je način prevencije NEK-a (Lucas & Cole 1990; Schanler et al. 1999b; Contreras-Lemus et al. 1992; Sisk et al. 2007; Quigley et al. 2007). Meta-analizom pet randomiziranih kliničkih istraživanja dokazano je da je rizik nastanka NEK-a u djece koja se hrane adaptiranim mliječnim pripravkom 2,5 puta veći u odnosu na onu hranjenu majčinim mlijekom (Quigley et al. 2007).

13.2. TROFIČKO HRANJENJE

Optimalno vrijeme za početak minimalnog enteralnog unosa (trofičko hranjenje) i dalje je kontroverzna tema. Na temelju dosadašnjih istraživanja nemoguće je zaključiti da li rana primjena trofičkog hranjenja (<96 sati života) ima koristan ili štetan učinak na razvoj NEK-a (Bombell & McGuire 2009). Zasada se zna da odgađanje enteralnog unosa (>96 sati života) ne smanjuje rizik od NEK-a već produljuje vrijeme do postizanja potpunog enteralnog unosa.

13.3. PROBIOTICI

Probiotici sadrže žive nepatogene mikroorganizme koji nakon ingestije koloniziraju crijevo (Caplan & Jilling 2000; Hammerman et al. 2004; Agostoni et al. 2004). U te mikroorganizme spadaju sojevi *Lactobacillus*, *Bifidobacterium*, *Streptococcus salivarius* i *Saccharomyces boulardii*. Vjeruje se da primjena probiotika sprječava proliferaciju potencijalno patogenih bakterija u crijevu u korist intestinalnih komenzala te na taj način štiti od nastanka bolesti (Quigley et al. 2007; Rojas et al. 2012). Iako se mogućnost prevencije NEK-a terapijskom primjenom probiotika čini primamljivom, danas još uvijek nema čvrstih dokaza koji bi potvrdili učinkovitost i sigurnost primjene probiotika u nedonoščadi, kao niti definirane terapijske strategije (vrsta soja, vrijeme početka terapije, duljina primjene) zbog čega njihova primjena za sada ostaje na razini kliničkih istraživanja.

13.4. ANTIBIOTICI

Produljena primjena empirijske antimikrobne terapije (>5 dana) mijenja izgled crijevne flore i povećava rizik nastanka NEK-a (Cotton et al. 2009; Alexander et al. 2011) i zbog toga što ranija obustava antimikrobnog liječenja u bolesnika s negativnim mikrobiološkim nalazima predstavlja dodatnu strategiju u prevenciji NEK-a.

13.5. BLOKATORI HISTAMINSKIH (H₂) RECEPTORA

Želučana kiselina ima važnu ulogu u prevenciji kaskade infektivnih i upalnih zbivanja koje uzrokuju NEK. Antagonisti H₂ receptora poput cimetidina, ranitidina i famotidina smanjuju kiselost želuca i povećavaju incidenciju NEK-a (Giulliet et al. 2006; Terrin et al. 2012). Upotrebu ovih lijekova u nedonoščadi potrebno je izbjegavati.

14. NEK - ZAKLJUČAK I SMJERNICE

- primarno nastaje u nedonoščadi (90%) nakon inaparentnog perioda u kojem je uspostavljen enteralni unos hrane
- tipično nastaje od 30. do 32. tjedna korigirane gestacijske dobi
- stupanj nezrelosti je dominantni rizični faktor

• DIJAGNOZA

- dijagnoza NEK-a temelji se na prisustvu karakterističnih simptoma (abdominalna distenzija i rektalno krvarenje) i radiološkog nalaza intestinalne pneumatoze
- ukoliko je radiološki nalaz dvojben, odluku o terapiji potrebno je donijeti na temelju kliničkog nalaza
- rezultati laboratorijskih pretraga (krvne pretrage, analiza stolice) su nespecifični, ali mogu pomoći u dijagnosticiranju i praćenju bolesti

• DIFERENCIJALNA DIJAGNOZA

- diferencijalna dijagnoza NEK-a uključuje stanja i bolesti sa sličnom kliničkom slikom (rektalno krvarenje, abdominalna distenzija ili perforacija crijeva): spontana intestinalna perforacija, infektivni enterokolitis i benigna stanja pneumatoze kolona i analne fisure. Od ovih stanja NEK se izdvaja po radiološkom nalazu intestinalne pneumatoze

• LIJEČENJE

- u slučaju sumnje ili potvrde dijagnoze, potrebno je što prije započeti konzervativnu, simptomatsku terapiju (obustava enteralnog unosa, parenteralna prehrana, korekcija metaboličkog dizbalansa, stabilizacija kardiovaskularnog i respiratornog sustava, antimikrobno liječenje)
- u bolesnika je potrebno redovito pratiti klinički tijek, laboratorijske (KKS, GUK, ABS) i radiološke nalaze (svakih 6-8 sati) kako bi se procijenio odgovor na konzervativno liječenje
- kirurška intervencija potrebna je u slučaju perforacije crijeva ili nepromijenjeno lošeg stanja bolesnika unatoč konzervativnom liječenju što upućuje na postojanje opsežne nekroze
- primarna peritonejska drenaža predstavlja razumnu alternativu laparotomiji, osobito u nedonoščadi RM<1000g

- PROGNOZA

- pravovremenim prepoznavanjem i terapijom preživljenje iznosi 70-80%
- dugoročne posljedice nastaju u bolesnika s opsežnom resekcijom crijeva (sindrom kratkog crijeva, strikture crijeva, proljevaste i učestale stolice)
- nedonoščad RM<1000 g koja je preboljela NEK ima lošiji neurorazvojni ishod

- PREVENCIJA

- prehrana majčnim mlijekom smanjuje incidenciju NEK-a
- u nedonoščadi je poželjno započeti prehranu majčnim mlijekom u prva 2-5 dana života
- ne preporuča se rutinska primjena probiotika u nedonoščadi
- izbjegavati primjenu H2 blokatora

15. ZAHVALA

Veliko mi je zadovoljstvo, na kraju pisanja ovog diplomskog rada, zahvaliti se svojoj mentorici doc.dr.sc. Ruži Grizelj na iskazanom povjerenju koje mi je dano pri izradi ovog rada, bez čijih nebrojenih savijeta i prijedloga ovaj rad nikad ne bi bio završen. Zahvaljujem se svim svojim profesorima i asistentima koji su me vodili i usmjeravali tijekom studija, a posebno svojoj obitelji i prijateljima koji su me bezuvjetno podržavali i vjerovali u mene.

16. LITERATURA

- Abdullah F, Zhang Y, Camp M, Mukherjee D, Gabre-Kidan A, Colombani PM, Chang DC (2010) Necrotizing enterocolitis in 20,822 infants: analysis of medical and surgical treatments. *Clin Pediatr (Phila)*. 49:166-171.
- Agostoni C, Axelsson I, Braegger C, Goulet O, Koletzko B, Michaelsen KF, Rigo J, Shamir R, Szajewska H, Turck D, Weaver LT (2004) Probiotic bacteria in dietetic products for infants: a commentary by the ESPGHAN Committee on Nutrition. *J Pediatr Gastroenterol Nutr*. 38:365-374.
- Alexander VN, Northrup V, Bizzarro MJ (2011) Antibiotic exposure in the newborn intensive care unit and the risk of necrotizing enterocolitis. *J Pediatr*. 159:392-399.
- Ballance WA, Dahms BB, Shenker N, Kliegman RM (1990) Pathology of neonatal necrotizing enterocolitis: a ten-year experience. *J Pediatr*. 117:6-13.
- Bauer CR, Morrison JC, Poole WK, Korones SB, Boehm JJ, Rigatto H, Zachman RD (1984) A decreased incidence of necrotizing enterocolitis after prenatal glucocorticoid therapy. *Pediatrics*. 73:682-688.
- Bell MJ, Ternberg JL, Feigin RD, Keating JP, Marshall R, Barton L, Brotherton T (1978) Neonatal necrotizing enterocolitis. Therapeutic decisions based upon clinical staging. *Ann Surg*. 187:1-7.
- Berseth CL (2005) Feeding strategies and necrotizing enterocolitis. *Curr Opin Pediatr*. 17:170-173.
- Blau J, Calo JM, Dozor D, Sutton M, Alpan G, La Gamma EF (2011) Transfusion-related acute gut injury: necrotizing enterocolitis in very low birth weight neonates after packed red blood cell transfusion. *J Pediatr*. 158:403-409.
- Bohnhorst B (2013) Usefulness of abdominal ultrasound in diagnosing necrotising enterocolitis. *Arch Dis Child Fetal Neonatal Ed*. 98:445-450.
- Bombell S, McGuire W (2009) Early trophic feeding for very low birth weight infants. *Cochrane Database Syst Rev*. <http://onlinelibrary.wiley.com/doi/10.1002/14651858.CD000504.pub3/abstract?systemMessage=Wiley+Online+Library+will+be+disrupted+Saturday%2C+7+June+from+10%3A00-15%3A00+BST+%2805%3A00-10%3A00+EDT%29+for+essential+maintenance>.
- Bömelburg T, von Lengerke HJ (1992) Sonographic findings in infants with suspected necrotizing enterocolitis. *Eur J Radiol*. 15:149-153.

Book LS, Herbst JJ, Atherton SO, Jung AL (1975) Necrotizing enterocolitis in low-birth-weight infants fed an elemental formula. *J Pediatr.* 87:602-605.

Book LS, Herbst JJ, Jung AL (1976) Carbohydrate malabsorption in necrotizing enterocolitis. *Pediatrics.* 57:201-207.

Brook I (2008) Microbiology and management of neonatal necrotizing enterocolitis. *Am J Perinatol.* 25:111-118.

Buonomo C (1999) The radiology of necrotizing enterocolitis. *Radiol Clin North Am.* 37:1187-1198.

Caplan M (2007) Is EGF the Holy Grail for NEC? *J Pediatr.* 150:329-330.

Caplan MS, Hsueh W (1990) Necrotizing enterocolitis: role of platelet activating factor, endotoxin, and tumor necrosis factor. *J Pediatr.* 117:47-51.

Caplan MS, Jilling T (2000) Neonatal necrotizing enterocolitis: possible role of probiotic supplementation. *J Pediatr Gastroenterol Nutr.* 30 Suppl 2:18-22.

Caplan MS, Sun XM, Hsueh W, Hageman JR (1990) Role of platelet activating factor and tumor necrosis factor-alpha in neonatal necrotizing enterocolitis. *J Pediatr.* 116:960-964.

Carlo WF, Kimball TR, Michelfelder EC, Border WL (2007) Persistent diastolic flow reversal in abdominal aortic Doppler-flow profiles is associated with an increased risk of necrotizing enterocolitis in term infants with congenital heart disease. *Pediatrics.* 119:330-335.

Carrion V, Egan EA (1990) Prevention of neonatal necrotizing enterocolitis. *J Pediatr Gastroenterol Nutr.* 11:317-323.

Cheu HW, Brown DR, Rowe MI (1989) Breath hydrogen excretion as a screening test for the early diagnosis of necrotizing enterocolitis. *Am J Dis Child.* 143:156.

Christensen RD, Lambert DK, Henry E, Wiedmeier SE, Snow GL, Baer VL, Gerday E, Ilstrup S, Pysher TJ (2010) Is "transfusion-associated necrotizing enterocolitis" an authentic pathogenic entity? *Transfusion.* 50:1106-1112.

Christensen RD (2011) Association between red blood cell transfusions and necrotizing enterocolitis. *J Pediatr.* 158:349-350.

Clark DA, Miller MJ (1990) Intraluminal pathogenesis of necrotizing enterocolitis. *J Pediatr.* 117: 64-67.

Cole CR, Hansen NI, Higgins RD, Bell EF, Shankaran S, Laptook AR, Walsh MC, Hale EC, Newman NS, Das A, Stoll BJ (2012) Bloodstream infections in very low birth weight infants with intestinal failure. *J Pediatr.* 160:54-59.

Contreras-Lemus J, Flores-Huerta S, Cisneros-Silva I, Orozco-Vigueras H, Hernández-Gutiérrez J, Fernández-Morales J, Chávez-Hernández F (1992) [Morbidity reduction in

preterm newborns fed with milk of their own mothers]. *Bol Med Hosp Infant Mex.* 49:671-677.

Cotten CM, Taylor S, Stoll B, Goldberg RN, Hansen NI, Sánchez PJ, Ambalavanan N, Benjamin DK Jr (2009) Prolonged duration of initial empirical antibiotic treatment is associated with increased rates of necrotizing enterocolitis and death for extremely low birth weight infants. *Pediatrics.* 123:58-66.

Davey AM, Wagner CL, Cox C, Kendig JW (1994) Feeding premature infants while low umbilical artery catheters are in place: a prospective, randomized trial. *J Pediatr.* 124:795-799.

de la Cochetiere MF, Piloquet H, des Robert C, Darmaun D, Galmiche JP, Roze JC (2004) Early intestinal bacterial colonization and necrotizing enterocolitis in premature infants: the putative role of *Clostridium*. *Pediatr Res.* 56:366-370.

Dittmar E, Beyer P, Fischer D, Schäfer V, Schoepe H, Bauer K, Schlösser R (2008) Necrotizing enterocolitis of the neonate with *Clostridium perfringens*: diagnosis, clinical course, and role of alpha toxin. *Eur J Pediatr.* 167:891-895.

Edelson MB, Bagwell CE, Rozycki HJ.(1999) Circulating pro- and counterinflammatory cytokine levels and severity in necrotizing enterocolitis. *Pediatrics.* 103:766-771.

Faingold R, Daneman A, Tomlinson G, Babyn PS, Manson DE, Mohanta A, Moore AM, Hellmann J, Smith C, Gerstle T, Kim JH (2005) Necrotizing enterocolitis: assessment of bowel viability with color doppler US. *Radiology.* 235:587-594.

Fasoli L, Turi RA, Spitz L, , Kiely EM, Drake D, Pierro A (1999) Necrotizing enterocolitis: extent of disease and surgical treatment. *J Pediatr Surg.* 34:1096-1099.

Fitzgibbons SC, Ching Y, Yu D, Carpenter J, Kenny M, Weldon C, Lillehei C, Valim C, Horbar JD, Jaksic T (2009) Mortality of necrotizing enterocolitis expressed by birth weight categories. *J Pediatr Surg.* 44:1072-1075.

Ford HR (2006) Mechanism of nitric oxide-mediated intestinal barrier failure: insight into the pathogenesis of necrotizing enterocolitis. *J Pediatr Surg.* 41: 294-299.

Guillet R1, Stoll BJ, Cotten CM, Gantz M, McDonald S, Poole WK, Phelps DL (2006) Association of H2-blocker therapy and higher incidence of necrotizing enterocolitis in very low birth weight infants. *Pediatrics.* 117:137-142

Hakanson DO, Oh W (1977) Necrotizing enterocolitis and hyperviscosity in the newborn infant. *J Pediatr.* 90:458-461.

Halac E, Halac J, BéguéEF, Casañas JM, Indiveri DR, Petit JF, Figueroa MJ, Olmas JM, Rodríguez LA, Obregón RJ (1990) *J Pediatr.* 117:132-138.

Hällström M, Koivisto AM, Janas M, Tammela O (2006) Laboratory parameters predictive of developing necrotizing enterocolitis in infants born before 33 weeks of gestation. *J Pediatr Surg.* 41:792-798.

Hammerman C, Bin-Nun A, Kaplan M. (2004) Germ warfare: probiotics in defense of the premature gut. *Clin Perinatol.* 31:489-500.

Harris MC, Costarino AT Jr, Sullivan JS, Dulkerian S, McCawley L, Corcoran L, Butler S, Kilpatrick L (1994) Cytokine elevations in critically ill infants with sepsis and necrotizing enterocolitis. *J Pediatr.* 124:105-111.

Hintz SR, Kendrick DE, Stoll BJ, Vohr BR, Fanaroff AA, Donovan EF, Poole WK, Blakely ML, Wright L, Higgins R (2005) Neurodevelopmental and growth outcomes of extremely low birth weight infants after necrotizing enterocolitis. *Pediatrics.* 115:696-703.

Holman RC, Stoll BJ, Clarke MJ, Glass RI (1997) The epidemiology of necrotizing enterocolitis infant mortality in the United States. *Am J Public Health.* 87:2026-2031.

Horbar JD, Badger GJ, Carpenter JH, Fanaroff AA, Kilpatrick S, LaCorte M, Phibbs R, Soll RF (2002) Trends in mortality and morbidity for very low birth weight infants, 1991-1999. *Pediatrics.* 110:143-151.

Horwitz JR, Lally KP, Cheu HW, Vazquez WD, Grosfeld JL, Ziegler MM (1995) Complications after surgical intervention for necrotizing enterocolitis: a multicenter review. *J Pediatr Surg.* 30: 994-998.

Hunter CJ, Upperman JS, Ford HR, Camerini V (2008) Understanding the susceptibility of the premature infant to necrotizing enterocolitis (NEC). *Pediatr Res.* 63:117-123.

Josephson CD, Wesolowski A, Bao G, Sola-Visner MC, Dudell G, Castillejo MI, Shaz BH, Easley KA, Hillyer CD, Maheshwari A (2010) Do red cell transfusions increase the risk of necrotizing enterocolitis in premature infants? *J Pediatr.* 157:972-978.

Kliegman RM, Fanaroff AA (1984) Necrotizing enterocolitis. *N Engl J Med.* 310:1093-1103.

Kliegman RM, Walker WA, Yolken RH (1993) Necrotizing enterocolitis: research agenda for a disease of unknown etiology and pathogenesis. *Pediatr Res.* 34:701-708.

Kosloske AM (1994) Epidemiology of necrotizing enterocolitis. *Acta Paediatr Suppl.* 396:2-7.

La Gamma EF, Browne LE. (1994) Feeding practices for infants weighing less than 1500 G at birth and the pathogenesis of necrotizing enterocolitis. *Clin Perinatol.* 21:271-306.

Lambert DK, Christensen RD, Baer VL, Henry E, Gordon PV, Besner GE, Wilkes J, Wiedmeier SE, Gerday E (2012) Fulminant necrotizing enterocolitis in a multihospital healthcare system. *J Perinatol.* 32:194-198.

Lambert DK, Christensen RD, Henry E, Besner GE, Baer VL, Wiedmeier SE, Stoddard RA, Miner CA, Burnett J (2007) Necrotizing enterocolitis in term neonates: data from a multihospital health-care system. *J Perinatol.* 27:437-443.

Lemelle JL, Schmitt M, de Miscault G, Vert P, Hascoet JM (1994) Neonatal necrotizing enterocolitis: a retrospective and multicentric review of 331 cases. *Acta Paediatr Suppl.* 396:70-73.

Lin PW, Stoll BJ (2006) Necrotising enterocolitis. *Lancet.* 368:1271-1283.

Lucas A, Cole TJ (1990) Breast milk and neonatal necrotising enterocolitis. *Lancet.* 336:1519-1523.

Martin CR, Dammann O, Allred EN, Patel S, O'Shea TM, Kuban KC, Leviton A (2010) Neurodevelopment of extremely preterm infants who had necrotizing enterocolitis with or without late bacteremia. *J Pediatr.* 157:751-756.

Mohamed A, Shah PS (2012) Transfusion associated necrotizing enterocolitis: a meta-analysis of observational data. *Pediatrics.* 129:529-540.

Morgan J, Young L, McGuire W (2011a) Delayed introduction of progressive enteral feeds to prevent necrotising enterocolitis in very low birth weight infants. *Cochrane Database Syst Rev.* <http://onlinelibrary.wiley.com/doi/10.1002/14651858.CD001970.pub3/abstract;jsessionid=F2D1CB487EEEC5D2A79AC98232354184.f04t04?systemMessage=Wiley+Online+Library+will+be+disrupted+Saturday%2C+7+June+from+10%3A00-15%3A00+BST+%2805%3A00-10%3A00+EDT%29+for+essential+maintenance>.

Morgan J, Young L, McGuire W (2011b) Slow advancement of enteral feed volumes to prevent necrotising enterocolitis in very low birth weight infants. *Cochrane Database Syst Rev.* <http://onlinelibrary.wiley.com/doi/10.1002/14651858.CD001241.pub3/abstract?systemMessage=Wiley+Online+Library+will+be+disrupted+Saturday%2C+7+June+from+10%3A00-15%3A00+BST+%2805%3A00-10%3A00+EDT%29+for+essential+maintenance>.

Morriss FH Jr, Moore M, Gibson T, West MS (1990) Motility of the small intestine in preterm infants who later have necrotizing enterocolitis. *J Pediatr.* 117:20-23.

Moss RL, Dimmitt RA, Barnhart DC, Sylvester KG, Brown RL, Powell DM, Islam S, Langer JC, Sato TT, Brandt ML, Lee H, Blakely ML, Lazar EL, Hirschl RB, Kenney BD, Hackam DJ, Zelterman D, Silverman BL (2006) Laparotomy versus peritoneal drainage for necrotizing enterocolitis and perforation. *N Engl J Med.* 354:2225-2234.

Motil KJ (2006) Necrotizing enterocolitis. McMillan JA, Feigin RD, DeAngelis CD, Jones MD Jr *Oski's Pediatrics: Principles and Practice*, 4th ed. Philadelphia. Lippincott Williams & Wilkins.

Muchantef K, Epelman M, Darge K, Kirpalani H, Laje P, Anupindi SA (2013) Sonographic and radiographic imaging features of the neonate with necrotizing enterocolitis: correlating findings with outcomes. *Pediatr Radiol.* 43:1444-1452.

Neu J, Weiss MD (1999) Necrotizing enterocolitis: pathophysiology and prevention. *JPEN J Parenter Enteral Nutr.* 23:13-17.

Neu J (1996) Necrotizing enterocolitis: the search for a unifying pathogenic theory leading to prevention. *Pediatr Clin North Am.* 43:409-432.

Nowicki P (1990) Intestinal ischemia and necrotizing enterocolitis. *J Pediatr.* 117:14-19.

Nowicki PT, Oh W, Yao A, Hansen NB, Stonestreet BS (1982) Effect of polycythemia on gastrointestinal blood flow and oxygenation in piglets. *Am J Physiol.* 247:220-225.

Okogbule-Wonodi AC, Gross GW, Sun CC, Agthe AG, Xiao L, Waites KB, Viscardi RM (2011) Necrotizing enterocolitis is associated with ureaplasma colonization in preterm infants. *Pediatr Res.* 69:442-447.

Paul DA, Mackley A, Novitsky A, Zhao Y, Brooks A, Locke RG (2011) Increased odds of necrotizing enterocolitis after transfusion of red blood cells in premature infants. *Pediatrics.* 127:635-641.

Pike K, Brocklehurst P, Jones D, Kenyon S, Salt A, Taylor D, Marlow N (2012) Outcomes at 7 years for babies who developed neonatal necrotising enterocolitis: the ORACLE Children Study. *Arch Dis Child Fetal Neonatal Ed.* 97:318-322.

Quigley MA, Henderson G, Anthony MY, McGuire W (2007) Formula milk versus donor breast milk for feeding preterm or low birth weight infants. *Cochrane Database Syst Rev.* <http://onlinelibrary.wiley.com/doi/10.1002/14651858.CD002971.pub2/abstract?systemMessage=Wiley+Online+Library+will+be+disrupted+Saturday%2C+7+June+from+10%3A00-15%3A00+BST+%2805%3A00-10%3A00+EDT%29+for+essential+maintenance>.

Rees CM, Eaton S, Khoo AK, Kiely EM, Pierro A (2012) Peritoneal drainage does not stabilize extremely low birth weight infants with perforated bowel: data from the NET Trial. *J Pediatr Surg.* 45:324-328.

Rees CM, Eaton S, Kiely EM, Wade AM, McHugh K, Pierro A (2008) Peritoneal drainage or laparotomy for neonatal bowel perforation? A randomized controlled trial. *Ann Surg.* 248:44-51.

Rees CM, Pierro A, Eaton S (2007) Neurodevelopmental outcomes of neonates with medically and surgically treated necrotizing enterocolitis. *Arch Dis Child Fetal Neonatal Ed.* 92:93-98.

Rojas MA, Lozano JM, Rojas MX, Rodriguez VA, Rondon MA, Bastidas JA, Perez LA, Rojas C, Ovalle O, Garcia-Harker JE, Tamayo ME, Ruiz GC, Ballesteros A, Archila MM, Arevalo M (2012) Prophylactic probiotics to prevent death and nosocomial infection in preterm infants. *Pediatrics*. 130:1113-1120.

Schanler RJ, Shulman RJ, Lau C, Smith EO, Heitkemper MM (1999a) Feeding strategies for premature infants: randomized trial of gastrointestinal priming and tube-feeding method. *Pediatrics*. 103:433-439.

Schanler RJ, Shulman RJ, Lau C (1999b) Feeding strategies for premature infants: beneficial outcomes of feeding fortified human milk versus preterm formula. *Pediatrics*. 103:1150-1157.

Scheifele DW (1990) Role of bacterial toxins in neonatal necrotizing enterocolitis. *J Pediatr*. 117:44-46.

Schimpl G, Höllwarth ME, Fotter R, Becker H (1994) Late intestinal strictures following successful treatment of necrotizing enterocolitis. *Acta Paediatr Suppl*. 396:80-83.

Schwartz MZ, Richardson CJ, Hayden CK, Swischuk LE, Tyson KR (1980) Intestinal stenosis following successful medical management of necrotizing enterocolitis. *J Pediatr Surg*. 15:890-899.

Shah D, Sinn JK (2012) Antibiotic regimens for the empirical treatment of newborn infants with necrotising enterocolitis. *Cochrane Database Syst Rev*. <http://onlinelibrary.wiley.com/doi/10.1002/14651858.CD007448.pub2/abstract?systemMessage=Wiley+Online+Library+will+be+disrupted+Saturday%2C+7+June+from+10%3A00-15%3A00+BST+%2805%3A00-10%3A00+EDT%29+for+essential+maintenance>.

Sharma R, Hudak ML, Tepas JJ 3rd, Wludyka PS, Marvin WJ, Bradshaw JA, Pieper P (2006) Impact of gestational age on the clinical presentation and surgical outcome of necrotizing enterocolitis. *J Perinatol*. 26:342-347.

Sharma R, Tepas JJ, Hudak ML, et al. (2007) Neonatal gut barrier and multiple organ failure: role of endotoxin and proinflammatory cytokines in sepsis and necrotizing enterocolitis. *J Pediatr Surg*. 42:454-461.

Silva CT, Daneman A, Navarro OM, Moore AM, Moineddin R, Gerstle JT, Mittal A, Brindle M, Epelman M (2007) Correlation of sonographic findings and outcome in necrotizing enterocolitis. *Pediatr Radiol*. 37:274-282.

Singh R, Visintainer PF, Frantz ID 3rd, Shah BL, Meyer KM, Favila SA, Thomas MS, Kent DM (2011) Association of necrotizing enterocolitis with anemia and packed red blood cell transfusions in preterm infants. *J Perinatol*. 31:176-182.

Sisk PM, Lovelady CA, Dillard RG, Gruber KJ, O'Shea TM (2007) Early human milk feeding is associated with a lower risk of necrotizing enterocolitis in very low birth weight infants. *J Perinatol.* 27:428-433.

Snyder CL, Gittes GK, Murphy JP, Sharp RJ, Ashcraft KW, Amoury RA (1997) Survival after necrotizing enterocolitis in infants weighing less than 1,000 g: 25 years' experience at a single institution. *J Pediatr Surg.* 32:434-437.

Stewart CJ, Marrs EC, Magorrian S, Nelson A, Lanyon C, Perry JD, Embleton ND, Cummings SP, Berrington JE (2012) The preterm gut microbiota: changes associated with necrotizing enterocolitis and infection. *Acta Paediatr.* 101:1121-1127.

Tepas JJ 3rd, Sharma R, Leaphart CL, Celso BG, Pieper P, Esquivia-Lee V (2010) Timing of surgical intervention in necrotizing enterocolitis can be determined by trajectory of metabolic derangement. *J Pediatr Surg* 45:310-313.

Touloukian RJ, Kadar A, Spencer RP (1973) The gastrointestinal complications of neonatal umbilical venous exchange transfusion: a clinical and experimental study. *Pediatrics.* 51:36-43.

Uauy RD, Fanaroff AA, Korones SB, Phillips EA, Phillips JB, Wright LL (1991) Necrotizing enterocolitis in very low birth weight infants: biodemographic and clinical correlates. National Institute of Child Health and Human Development Neonatal Research Network. *J Pediatr.* 119:630-638.

Udall JN Jr (1990) Gastrointestinal host defense and necrotizing enterocolitis. *J Pediatr.* 117:33-43.

Walsh MC, Kliegman RM, Fanaroff AA (1988) Necrotizing enterocolitis: a practitioner's perspective. *Pediatr Rev.* 9:219-226.

Warner BB, Ryan AL, Seeger K, Leonard AC, Erwin CR, Warner BW (2007) Ontogeny of salivary epidermal growth factor and necrotizing enterocolitis. *J Pediatr.* 150:358-363.

Warner BW, Warner BB (2005) Role of epidermal growth factor in the pathogenesis of neonatal necrotizing enterocolitis. *Semin Pediatr Surg.* 14:175-180.

Wiswell TE, Robertson CF, Jones TA, Tuttle DJ (1988) Necrotizing enterocolitis in full-term infants. A case-control study. *Am J Dis Child.* 142:532-553.

Yee WH, Soraisham AS, Shah VS, Aziz K, Yoon W, Lee SK (2012) Incidence and timing of presentation of necrotizing enterocolitis in preterm infants. *Pediatrics.* 129:298-304.

Yu VY, Tudehope DI, Gill GJ (1977) Neonatal necrotizing enterocolitis: 1. Clinical aspects. *Med J Aust.* 1:685-688.

17. ŽIVOTOPIS

Zovem se Sonja Stamenić. Rođena sam 15. rujna 1989. godine u Pakracu. Odrasla sam u Grubišnom Polju. Trenutačno sam studentica šeste godine Medicinskog fakulteta u Zagrebu. Od 1996. do 2004. pohađala sam Osnovnu školu Ivana Nepomuka Jemeršića u Grubišnom Polju. Istovremeno sam završila Osnovnu glazbenu školu Vatroslav Lisinski u Bjelovaru. Srednju školu Bartola Kašića, opća gimnazija, u Grubišnom polju upisala sam 2004. a maturirala 2008. godine. 2008. godine upisala sam Medicinski fakultet Sveučilišta u Zagrebu. Do sada nisam imala radnog iskustva, ni u struci ni izvan nje. Od jezika se aktivno koristim engleskim jezikom u govoru i u pismu. Član sam Studentske pedijatrijske sekcije i Studentske ortopedske sekcije na Medicinskom fakultetu u Zagrebu. U slobodno vrijeme bavim se folklorom.