

Primjena metode identifikacije struktura Stevena Strassberga kod laparoskopskih kolecistektomija i smanjenje rizika od teških ozljeda žučnih vodova

Vrga, Igor

Professional thesis / Završni specijalistički

2024

Degree Grantor / Ustanova koja je dodijelila akademski / stručni stupanj: **University of Zagreb, School of Medicine / Sveučilište u Zagrebu, Medicinski fakultet**

Permanent link / Trajna poveznica: <https://um.nsk.hr/um:nbn:hr:105:704316>

Rights / Prava: [In copyright](#)/[Zaštićeno autorskim pravom.](#)

Download date / Datum preuzimanja: **2024-11-08**



Repository / Repozitorij:

[Dr Med - University of Zagreb School of Medicine Digital Repository](#)



MEDICINSKI FAKULTET U ZAGREBU

SVEUČILIŠNI POSLIJEDIPLOMSKI SPECIJALISTIČKI STUDIJ

OPĆA KIRURGIJA

ZAVRŠNI RAD

**PRIMJENA METODE IDENTIFIKACIJE STRUKTURA STEVENA STRASSBERGA
KOD LAPAROSKOPSKIH KOLECISTEKTOMIJA I SMANJENJE RIZIKA OD
TEŠKIH OZLJEDA ŽUČNIH VODOVA**

**APPLICATION OF STEVEN STRASBERG'S IDENTIFICATION
METHOD OF STRUCTURES IN LAPAROSCOPIC CHOLECYSTECTOMIES AND
REDUCING THE RISK OF MAJOR BILE DUCT INJURIES**

IGOR VRGA, MARKO SEVER

Opća Bolnica „Dr.Ivo Pedišić“Sisak,J.J.Strossmayera 59,Služba za kirurgiju(Igor Vrga,dr.med), Klinička bolnica “Sveti Duh”, Zagreb, Klinika za kirurgiju (Doc.dr.sc Marko Sever,dr. med.)

Adresa za dopisivanje:Igor Vrga,dr.med,Služba za kirurgiju,Opća bolnica „Dr.Ivo Pedišić“ Sisak,J.J.Strossmayera
59,44000 Sisak,igorvrga@gmail.com

KLJUČNE RIJEČI: laparoscopic cholecystectomy (LCC) ,open cholecystectomy (OC),”critical view of safety” (CVS),Steven Strassberg,bile duct injuries (BDI),major bile duct injuries,Strassberg D-E,”bail-out” procedures.

SAŽETAK-laparoskopiska kolecistektomija je jedna od najizvođenijih operacija u abdominalnoj kirurgiji u svijetu.Omogućuje rani oporavak i povratak svakodnevnim aktivnostima te je prihvaćena kao zlatni standard.Laparoskopiska kolecistektomija i dalje ima višlju razinu ozljeda žučnih vodova (0.3-0,6%) nego kod otvorenih kolecistektomija (0.2 %).Rješenje za smanjivanje ozljeda žučnih vodova ponudio nam je Steven Strassberg sa suradnicima 1995 g. razvojem metode identifikacije cistične arterije i duktusa cistikusa koju naziva “critical view of safety”(CVS).Cilj ovog pregleda literature je ukazati na efikasnost metode identifikacije cistične arterije i duktusa cistikusa Stevena Strassberga u smanjivanju teških ozljeda bilijarnih struktura klasificiranih kao Strasberg D-E.Preglednim radom je obuhvaćeno 5150 laparoskopskih kolecistektomija gdje je “CVS” postignut na 4717 (91.59%).Na 5150 laparoskopskih kolecistektomija došlo je do 2 teške ozljede žučnih vodova klasificirane kao Strassberg D(0.038%).Pregledom literature došlo se do zaključka kako “CVS” metoda identifikacije struktura Calotovog trokuta Stevena Strassberga osigurava niže postotke teških ozljeda žučnih vodova(Strassberg D-E) (44,24).

ABSTRACT- Laparoscopic cholecystectomy is one of the most performed operations in abdominal surgery worldwide. It enables early recovery and return to daily activities and is accepted as the gold standard. Laparoscopic cholecystectomy still has a higher rate of bile duct injuries (0.3-0.6%) than in open cholecystectomies (0.2%). The solution to reduction of bile duct injuries was offered by Steven Strassberg and colleagues in 1995. with method of identification of the cystic artery and cystic ductus, which is called "critical view of safety" (CVS). The aim of this literature review is to show the effectiveness of Steven Strassberg's a method of identifying cystic artery and cystic duct in reducing major bile duct injuries (Strassberg D-E). The literature review included 5150 laparoscopic cholecystectomies where "CVS" was achieved in 4717 (91.59%). Of the 5150 laparoscopic cholecystectomies, there were 2 major injuries to the bile ducts classified as Strassberg D (0.038%). The literature review concluded that the "CVS" method of identifying Calot's triangle structures by Steven Strassberg provides lower percentages of major bile duct injuries (Strassberg D-E) (44,24).

UVOD-Laparoskopska kolecistektomija je jedna od najizvođenijih operacija u abdominalnoj kirurgiji i smatra se zlatnim standardom u liječenju žučnih kamenaca(1).Jedna od najtežih komplikacija laparoskopske kolecistektomije je teška ozljeda žučnih vodova (2).Teške ozljede žučnih vodova mogu dovesti do katastrofalnih posljedica po kvalitetu života pacijenata,povećanog mortaliteta i potrebe za kirurškom reintervencijom u vidu direktnog popravka žučnog voda,koledokojejunalne anastomoze i transplantacije jetre (3,4,5).

AKRONIMI

CVS	Critical view of safety	Kritični pogled sigurnosti
CBD	Common bile duct	Zajednički žučni vod-duktus koledokus
CHD	Common hepatic duct	Zajednički hepatički vod
LCC	Laparoscopic cholecystectomy	Laparoskopska kolecistektomija
BDI	Bile duct injury	Ozljeda žučnog voda
IT	Infundibular technique	Infundibularna tehnika
OC	Open cholecystectomy	Otvorena kolecistektomija

Izvor svih slika u preglednom radu je sam autor (Igor Vrga) u programu Paintu uključujući i dvije fotografije iz osobne zbirke.

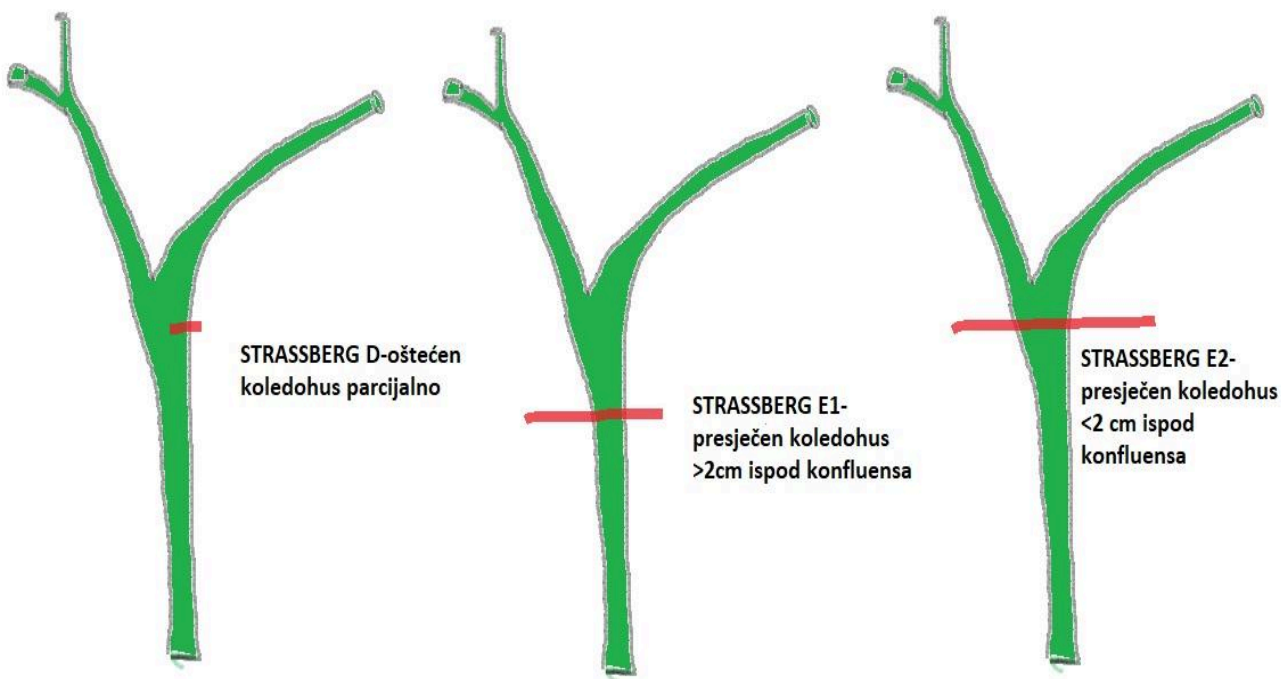
MATERIJALI I METODE- u pregledu literature koristili su se PubMed ,Cochrane library i Google Scholar, pregledano je razdoblje od 1995-2022. Pregledani su radovi na engleskom jeziku. Pregledano je 286 radova. Ključne riječi za pretraživanje literature bile su: laparoscopic cholecystectomy (LCC) ,open cholecystectomy (OC), "critical view of safety" (CVS), Steven Strassberg, bile duct injuries (BDI), major bile duct injuries, Strassberg D-E, "bail-out" procedures.

UKLJUČNI KRITERIJI-u istraživanje su uključeni radovi sa 50 i više pacijenata. Uključena su istraživanja gdje se navodi broj teških ozljeda žučnih vodova klasificiranih prema Strassberg skali od D-E. Uključena su istraživanja gdje se navodi postotak uspjeha "critical view of safety" metode identifikacije na broj učinjenih laparoskopskih kolecistektomija.

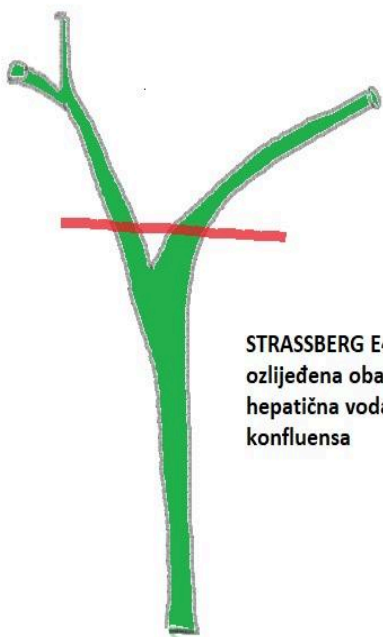
ISKLJUČNI KRITERIJI-iz istraživanja su isključeni radovi gdje nije korištena metoda identifikacije struktura Stevena Strassberga. Isključeni su radovi gdje je korištena metoda identifikacije struktura Stevena Strassberga, ali bez navedenog postotka uspješnosti primjene iste. Isključena su istraživanja gdje nije naveden postotak teških ozljeda žučnih vodova. Isključeni su radovi gdje su navedene teške ozljede žučnih vodova, a nisu klasificirane prema Strassberg skali ozljeda.

BDI-Razina ozljeda žučnih vodova kod laparoscopske kolecistektomije je do tri puta veća nego kod otvorene kolecistektomije (6,7,8).Ozljede žučnih vodova na laparoscopskoj kolecistektomiji variraju od 0.3%-0.6%.Postotak ozljeda žučnih vodova na otvorenoj kolecistektomiji iznosi 0.2% (9,10,11).

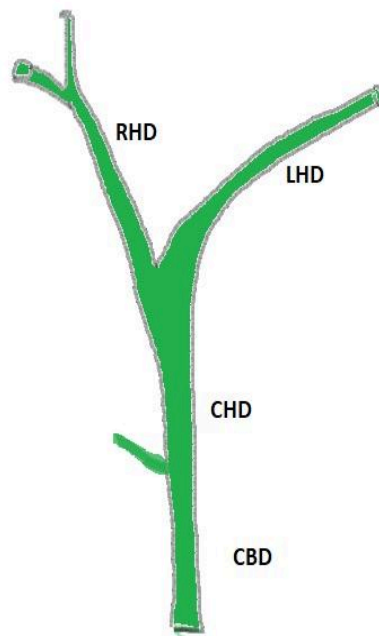
Ozljede BDI se najčešće klasificiraju prema Strassberg skali od A-E. A-C su manje ozljede žučnih vodova koje prolaze uz konzervativne mjere ili primjenom stenta putem ERCP-a.Teške ozljede žučnih vodova se klasificiraju kao Strassberg D-E(Slika 1 i 2)(12).Za popravak teških ozljeda žučnih vodova je potrebna kirurška intervencija. Od teških ozljeda žučnih vodova najčešća je "klasična ozljeda" zajedničkog žučnog voda,duktusa koledokusa, radi zamjene sa duktusom cistikusom (slika 7) (13,14,15).



Slika 1 i 2-klasifikacija teških ozljeda žučnih vodova prema Strassbergu (D-E)



STRASSBERG E4-
ozlijeđena oba
hepatična voda iznad
konfluensa

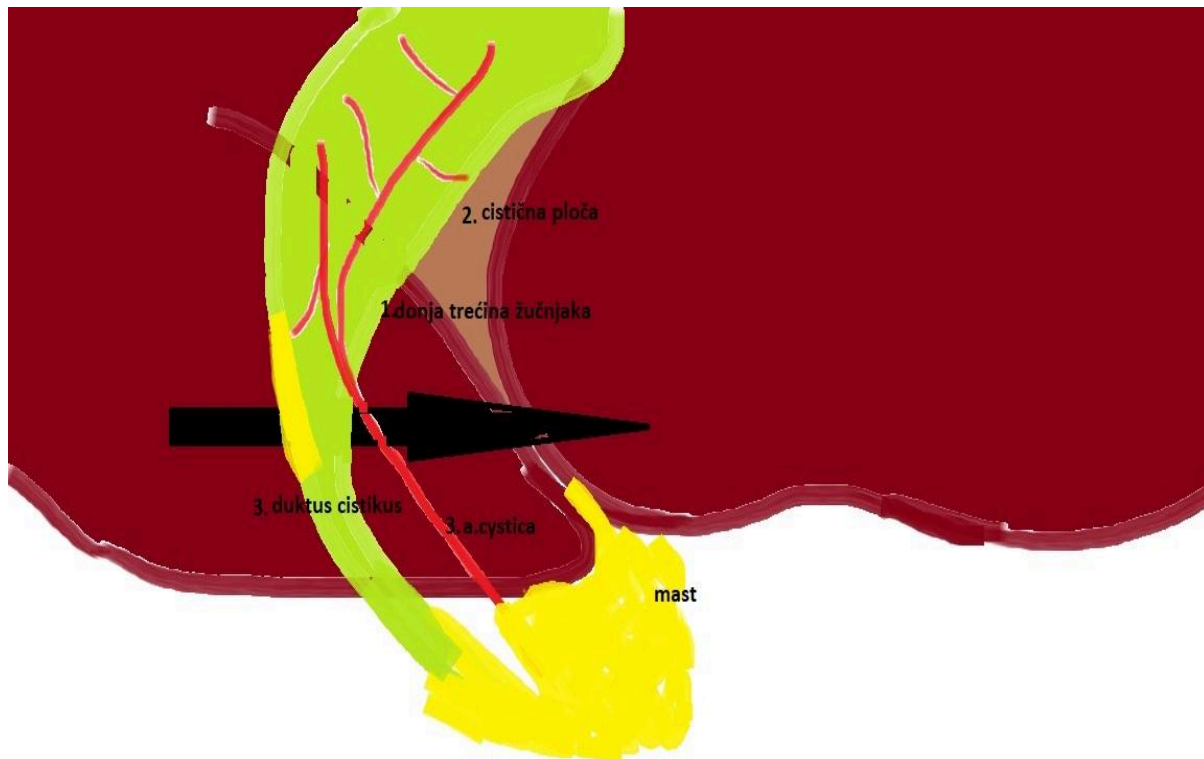


“Critical view of safety”-Steven Strassberg sa suradnicima 1995. predložio je metodu identifikacije struktura cistične arterije i duktusa cistikusa koju naziva “critical view of safety” (CVS) i time smanjivanje mogućnosti ozljeda žučnih vodova (13,16,17) Primjena “CVS” metode identifikacije struktura je u konstatnom porastu zadnjih 15 godina u cijelom svijetu (13,18,19,20,21,22,23).

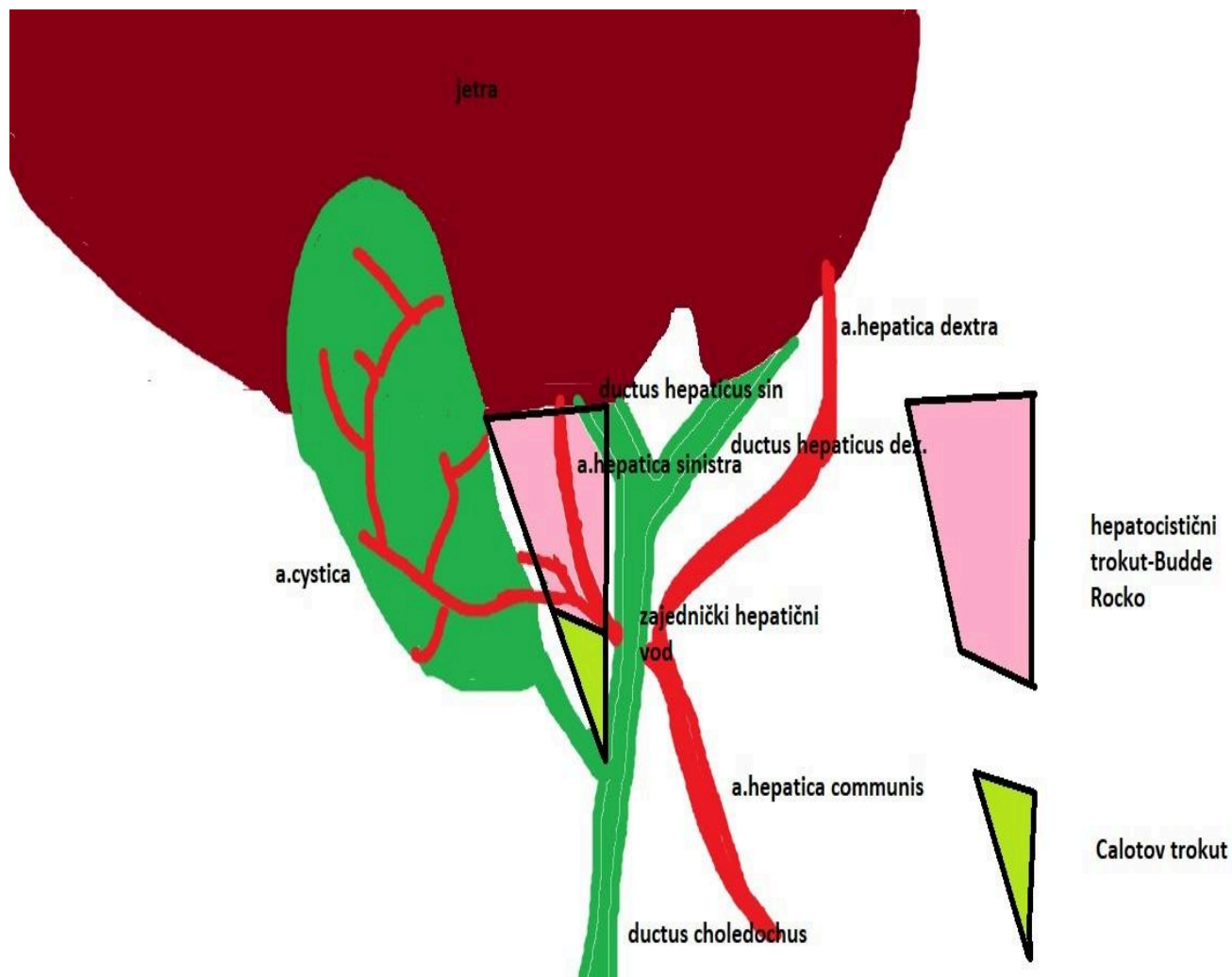
“CVS” metoda identifikacije struktura Stevena Strassberga uključuje tri elementa koji se moraju ispuniti (slika 3) (13,24):

1. Odizanje donje trećine žučnjaka od cistične ploče(lože žučnjaka) jetre (25,26)
2. Čišćenje struktura Calotovog trokuta (slika 4) od masti i fibroznih struktura(24,26)
3. Identifikacija dvaju struktura duktusa cistikusa i arterije cistike kako ulaze u žučnjak (16,26)

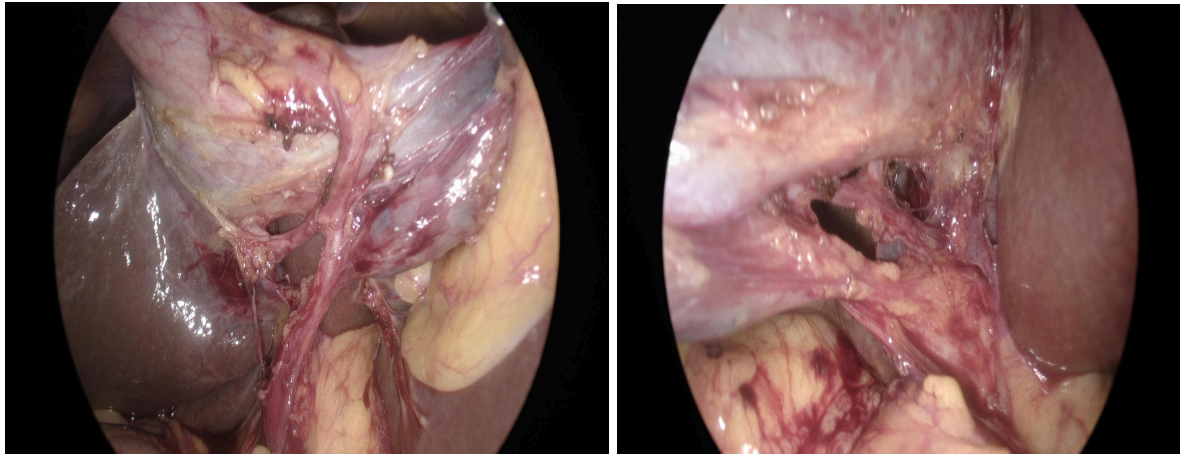
Slika 3- “CVS” sa tri navedena elementa



Slika 4- gornji rub hepatocističnog trokuta označava donji rub jetre, lateralno ga ograničava vrat žučnjaka, a medijalno zajednički hepatični vod. Gornji rub Calotovog trokuta je cistična arterija, lateralno ga ograničava duktus cistikus, a medijalno zajednički hepatični vod (27).



Prema "CVS" metodi identifikacije struktura Stevena Strassberga bez primjene ova tri navedena elementa ne pristupa se klipsanju i presijecanju struktura cistične arterije i duktusa cistikusa. Dodatnu sigurnost donosi intraoperativni "time-out" (28) radi potvrde navedena tri elementa i preporučene foto- dokumentacije prednje i stražnje strane pristupa (slike 5 i 6) (13,16,24,26).

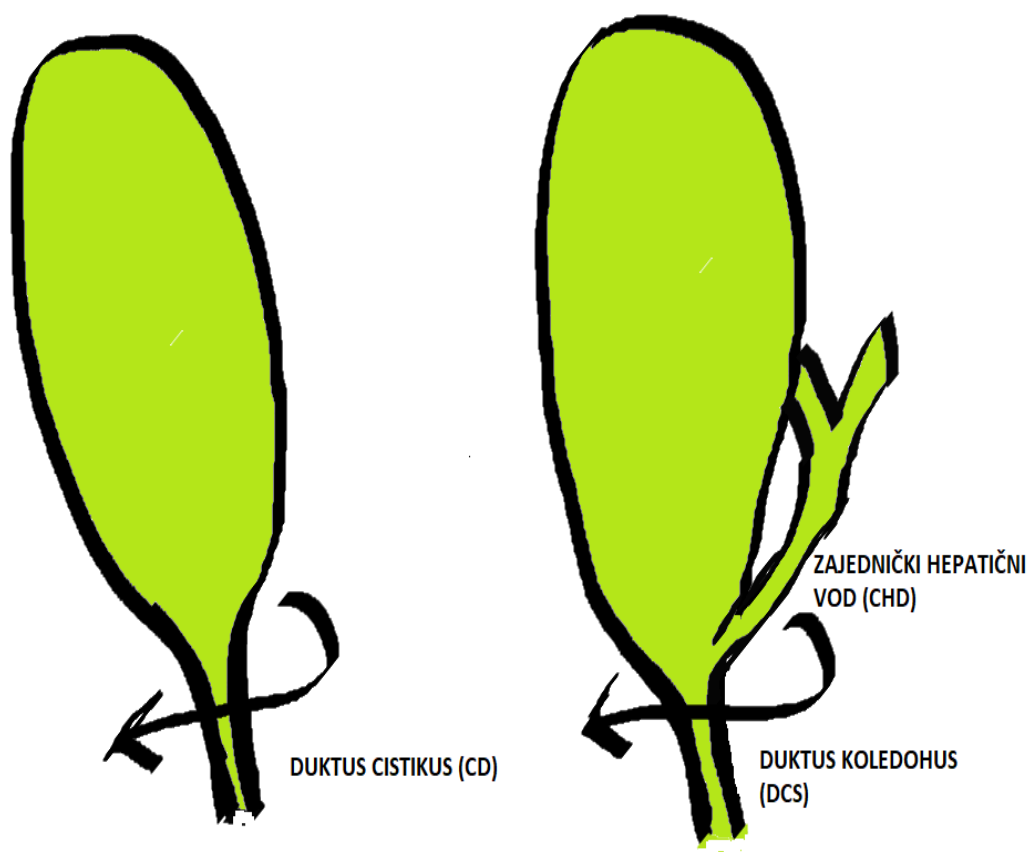


Slika 5 i 6 (iz osobne zbirke autora I.Vrga)

Prednosti "CVS" metode identifikacije struktura Stevena Strassberga u odnosu na široko primjenjivanu infundibularnu tehniku (IT) (slika 7) su veća ekspozicija i time izbjegavanje vizualne zamke infudibularne tehnike gdje je kao posljedica upale žučnjak čvrsto adheriran za zajednički žučni vod i zajenički hepatici žučni vod (12). Infundibularna tehnika uključuje prolaz instrumentom iza pretpostavljenog duktusa cistikusa u visini infundibuluma žučnjaka (slika 7) i

time dolazi do zamjene duktusa cistikusa (CD) za zajednički žučni vod (CBD) i teške “klasične ozljede”(Slika 8) zajedničkog žučnog voda (12,14,29).

Slika 7- Infudibularna tehnika (IT) i adheriran zajednički hepatici žučni vod (CHD) uz žučnjak-vizualna zamka



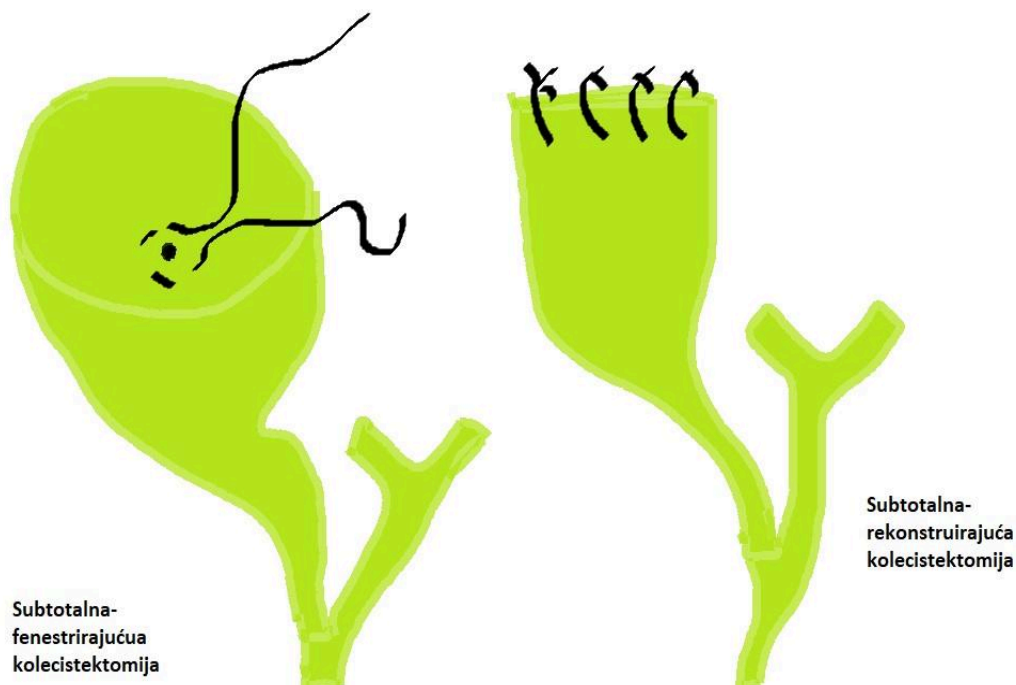
Slika 8- "klasična ozljeda" zajedničkog žučnog voda (CBD)



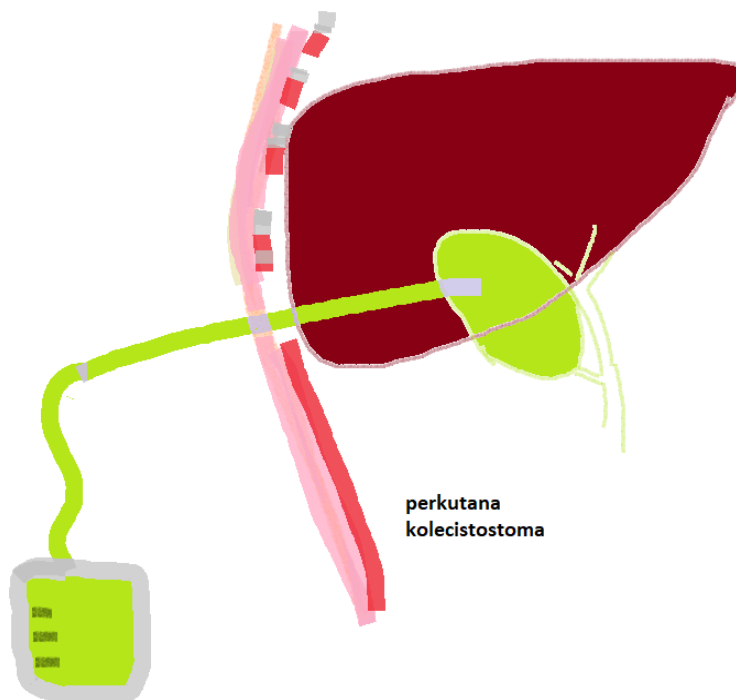
Ozljeda zajedničkog žučnog voda (CBD) u infudibularnoj tehnici (IT) bi se izbjegla primjenom "CVS" metode identifikacije struktura jer bi se prema tri obavezna elementa, stavci 1- odizanjem donje trećine žučnjaka od cistične ploče identificirao zajednički hepatici vod (CHD) i time spriječilo presjecanje zajedničkog žučnog voda (CBD) (slika 3-CVS) (25,30).

“BAIL OUT” postupak-primjenjuje se kod teških kolecistektomija kada nije moguće primijeniti “CVS” metodu identifikacije struktura Stevena Strassberga sa sva tri obavezna elementa(slika 3).(30)“Bail out” postupak uključuje konverziju u otvorenu kolecistektomiju i završetak “fundus-first” pristupom (slika 11) subtotalnom ili totalnom kolecistektomijom (slika 9).Subtotalnu kolecistektomiju dijelimo na fenestrirajuću (Fenestrating subtotal cholecystectomy) gdje se zatvara otvor duktusa cistikusa unutar ostatnog dijela žučnjaka šavom te rekonstruirajuću (Reconstituting subtotal cholecystectomy) gdje se zatvara ostatak žučnjaka pojedinačnim šavovima(slika 9).”Bail-out” postupak uključuje i opciju perkutane drenaže žučnjaka (kolecistostome)(slika 10).Cilj je “bail out” postupka izbjeći tešku ozljedu žučnog voda koji se ne može identificirati posljedično upalnim promjenama i fibrozi Calotovog trokuta (30,31).

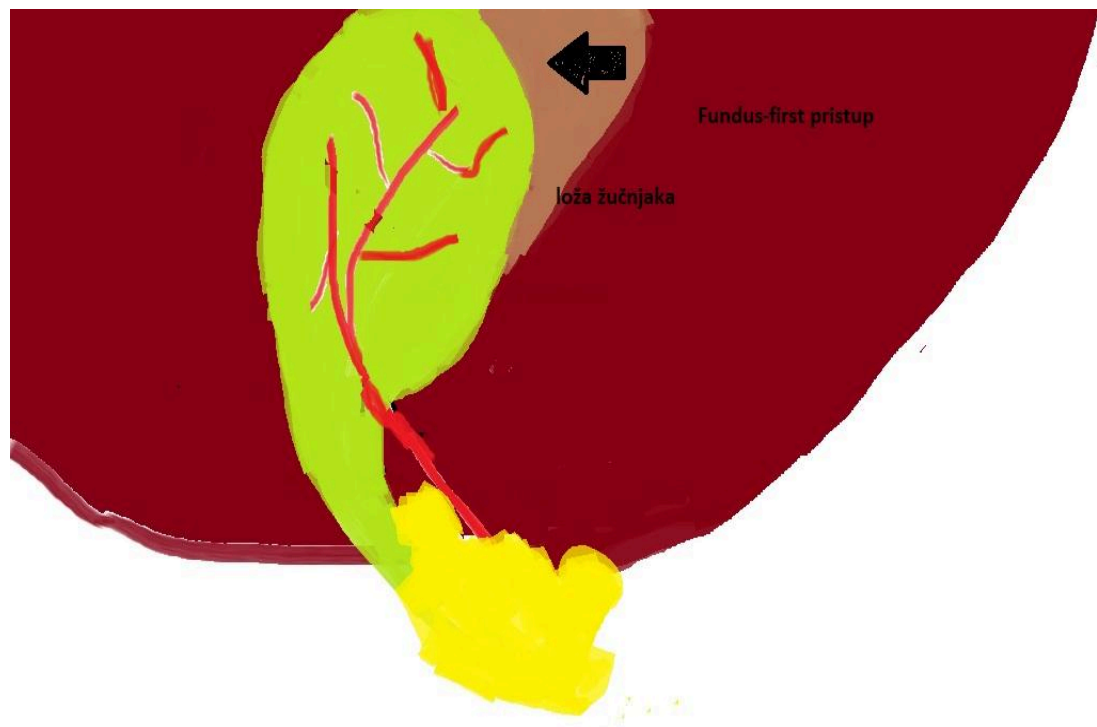
Slika 9-subtotalna kolecistektomija



Slika 10-perkutana kolecistostoma



Slika 11- "fundus-first" pristup



U radu Avgerionosa i suradnika iz 2009 g. cilj je bio dokazati efikasnost primjene metode identifikacije Stevena Strassberga "critical view of safety" u laparoskopskoj kolecistektomiji na 1046 operacija tijekom 6 godina (2002-2008) uključujući 128 akutnih kolecistitisa. Od 1046 laparoskopskih kolecistektomija "CVS" metoda identifikacije je postignuta na 998 (95.4%). U 21 slučaju koristila se promjena laparoskopskog pristupa u infundibularnu tehniku (IT) za završetak operacije bez konverzije. Kod 27 slučajeva pristupilo se konverziji u otvorenu kolecistektomiju-"bail-out" proceduri radi fibroze posljedično upali u području Calotovog trokuta i nemogućnosti primjene "CVS" metode identifikacije struktura. Nije došlo do teških ozljeda žučnih vodova (Strassberg D-E) koje bi zahtijevale kiruršku intervenciju. Autori su zaključili kako je "CVS" metoda identifikacije struktura Stevena Strassberga logična te visoko efektivna i izvediva na velikom broju slučajeva uključujući i akutne kolecistitise (18).

U radu Nassara i suradnika iz 2020. g. učinjeno je 1060 laparoskopskih kolecistektomija tokom 4 godine kako bi se dokazala učinkovitost "CVS" metode identifikacije struktura Stevena Strassberga u izbjegavanju teških ozljeda žučnih vodova i primjenjivost metode u odnosu na težinu kolecistektomije prema Nassarovoj skali (stupnjevi od I-V). "CVS" metoda identifikacije struktura je postignuta na 894 (84.6%) kolecistektomije (stupnjevi I-III). Na 167 (15.4 %) kolecistektomija (IV i V stupanj prema Nassarovoj skali) je korištena "bail-out" procedura u vidu konverzije u otvorenu totalnu ili subtotalnu kolecistektomiju. Autori su ukazali na efektivnost metode identifikacije Stevena Strassberga jer nije bilo teških ozljeda žučnih vodova (Strassberg D-E) kao i na povezanost primjenjivosti metode u odnosu na težinu kolecistektomije radi stupnja upale i fibroze Calotovog trokuta. Primjenjivost "CVS" metode identifikacije se kretala od

100% u I.stupnju težine kolecistektomije do 7.7% u V.stupnju težine prema Nassarovoj skali (32).

Tablica 1 - NASSAROVA SKALA (32)

I.	Mlohav žučnjak,Calotov trokut bez fibroze (100% CVS-a)
II.	Žučnjak pun kamenja,Calotov trokut skraćen,ali bez fibroze (98.9% CVS-a)
III.	Akutni kolecistitis,impaktirani kamen,Calotov trokut skraćen sa znacima fibroze (85.6% CVS-a)
IV.	Empijem ili gangrena žučnjaka,Calotov trokutu se ne može pristupiti od fibroze (44.4% CVS-a)
V.	Sy.Mirizzi tip II (7.7% CVS-a)

U radu Kaye i suradnika iz 2017 g. na 120 laparoskopskih kolecistektomija htjela se prikazati efikasnost "CVS" metode identifikacije struktura Stevena Strassberga uključujući akutne i kronične kolecistitise u egzacerbaciji kod 34 pacijenta."CVS" metoda identifikacije se uspješno prikazuje na svih 120 pacijenata.Nije bilo "bail-out" procedure.Nije bilo teških ozljeda žučnih vodova (Strassberg D-E) (33).

U radu Sanjaya i suradnika iz 2010 g. htjelo se ukazati na efektivnost "CVS" metode identifikacije struktura Stevena Strassberga u izbjegavanju ozljeda žučnih vodova te njegovu usporedbu sa intraoperativnom kolangiografijom (IOC). Na 447 laparoskopskih kolecistektomija "CVS" metoda identifikacije je postignuta na 388 (86.8%). "Bail-out" procedura je napravljena na 59 pacijenata (13.2%) u obliku subtotalne ili totalne kolecistektomije. Nije bilo teških ozljeda žučnih vodova (Strassberg D-E). Zaključili su kako je "CVS" metoda identifikacije struktura Stevena Strassberga sigurna alternativa za rutinsku intraoperativnu kolangiografiju u funkciji izbjegavanja ozljeda žučnih vodova radi kompleksne bilijarne anatomije (34).

U radu Tsalisa K. i suradnika iz 2015 g. napravljena je analiza na 929 laparoskopskih kolecistektomija od 2002 g. do 2012 g. Učinjeni od strane jednog kirurga. "CVS" metoda identifikacije struktura Stevena Strassberga je postignuta na 873 laparoskopske kolecistektomije (95.82%). Kada nije mogao biti postignut "CVS" radi fibroze i priraslica posljedično upali u području Calotovog trokuta na 56 kolecistektomija je korištena "bail-out" procedura u vidu otvorene kolecistektomije. Nije bilo teških ozljeda žučnih vodova (Strassberg D-E). U zaključku navode kako bi "CVS" metoda identifikacije struktura Stevena Strassberga trebala biti zlatni standard kod kirurga početnika radi izbjegavanja ozljeda žučnih vodova (35).

U radu Vetoretta i suradnika iz 2011 g. napravljene su 174 laparoskopske kolecistektomije podijeljene u dvije skupine (CVS-90, IT-84) koje su uključivale kolelitijaze te akutne i kronične kolecistitise u podjednakom omjeru. Učinjena je usporedba "CVS" metode identifikacije na 90 i infundibularne tehnike (IT-a) na 84 laparoskopske kolecistektomije. "CVS" kao metodu identifikacije koristili su mladi kirurzi (<40 g), a infundibularnu tehniku (IT) iskusni kirurzi (>50 g.). Na 90 laparoskopskih kolecistektomija metodom identifikacije "CVS" u rukama mladih kirurga

(<40g) nije bilo teških ozljeda žučnih vodova (Strassberg D-E) uz kraće operativno vrijeme. Kod infudibularne tehnike iskusnijih kirurga (>50g) također nije bilo teških ozljeda žučnih vodova (Strassberg D-E). Time se dokazalo kako bi "CVS" metoda identifikacije Stevena Strassberga trebala biti zlatni standard za kirurge početnike jer ga je lako standardizirati i naučiti (36).

U radu Rawlingsa i suradnika iz 2010 g. učinjene su 54 "single port" laparoskopske kolecistektomije koristeći "CVS" metodu identifikacije struktura Stevena Strassberga. "CVS" je postignut na 54 laparoskopske kolecistektomije bez teških ozljeda žučnih vodova. "CVS" se dokazivao intraoperativnom fotografijom iz dva smjera (37).

U radu Heistermanna i suradnika iz 2006 g. na 100 laparoskopskih kolecistektomija primjenom "CVS" metode identifikacije struktura Stevena Strassberga, isti je postignut na 97. Na tri laparoskopske kolecistektomije je korištena "bail-out" procedura u vidu konverzije u otvorenu kolecistektomiju. Nije bilo teških ozljeda žučnih vodova (Strassberg D-E) (38).

U radu Lam-a i suradnika iz 2014 g. na 100 laparoskopskih kolecistektomija primjenom "CVS" metode identifikacije struktura Stevena Strassberga, isti je postignut na svih 100 bez teških ozljeda žučnih vodova (Strassberg D-E) uz dokaz fotodokumentacijom. Fotografiju dokaza iz dva smjera je radio drugi iskusni hepatobilijarni kirurg. Dokazano je kako fotodokumentiranje pridonosi boljoj tehnici izvođenja "CVS" metode identifikacije (39).

U radu Hossama i suradnika iz 2021 g., učinjeno je 500 laparoskopskih kolecistektomija radi simptomatske kolelitijaze u ruralnoj općoj bolnici primjenom "CVS" metode identifikacije struktura Stevena Strassberga."CVS" je postignut na 420 laparoskopskih kolecistektomija.Na 80 korištena je "bail-out" procedura u vidu 40 otvorenih kolecistektomija,30 subtotalnih kolecistektomija,7 "fundus-first" tehnika kolecistekomije i 3 perkutane cistostome.Došlo je do dvije teške ozljede žučnih vodova (Strassberg D) tijekom 420 laparoskopkih kolecistektomija "CVS" metodom identifikacije koje su intraoperative zbrinute konverzijom u otvoreni zahvat te direktnim šavom i T -drenom.U zaključku navode kako je "CVS" najsigurnija metoda izvođenja laparoskopskih kolecistektomija u izbjegavanju ozljeda žučnih vodova (40).

U radu Shaheeda M. i suradnika iz 2016 g. uspoređivali su 250 laparoskopskih kolecistektomija "CVS" metodom identifikacije struktura Stevena Strassberga sa 250 laparoskopkih kolecistektomija infudibularnom tehnikom (IT).Obje skupine pacijenata su bile usporedive prema dobi,spolu i BMI-u.Operacije su izvodili kirurzi sa iskustvom većim od 5 godina i 100 laparoskopskih kolecistektomija.U "CVS" skupini je bilo 40 akutnih kolecistitisa,a 210 kroničnih kolecistitisa.CVS skupina je prošla bez teških ozljeda žučnih vodova (Strassberg D-E).U IT skupini je bilo 37 akutnih kolecistitisa i 213 kroničnih kolecistitisa.Došlo je do 2 teške ozljede žučnih vodova klasificirane kao Strassberg D i E.Strassberg D ozljeda zbrinuta je T-drenom i direktnim šavom.Strassberg E ozljeda zbrinuta je koledokojejunoanastomozom.U zaključku preporučuju "CVS" kao preferiranu tehniku nasuprot IT-e (41).

U radu Shahzada i suradnika iz 2022 g. učinjeno je 300 laparoskopkih kolecistektomija primjenom "CVS" metode identifikacije struktura Stevena Strassberga.Od toga je bilo 34 akutna

kolecistisa. Nije bilo teških ozljeda žučnih vodova (Strassberg D-E) koji su zahtijevali operativno liječenje (42).

U radu Manatakisa i suradnika iz 2016 učinjeno je 304 laparoskopske kolecistektomije "CVS" metodom identifikacije struktura Stevena Strassberga. "CVS" je primjenjen na 284. Na 20 kolecistektomije primjenjena je "bail-out" procedura u vidu 2 subtotalne kolecistektomije, 2 "fundus-first" kolecistektomije i 14 konverzija u otvorenu kolecistektomiju. Nije bilo teških ozljeda žučnih vodova (Strassberg D-E). U zaključku navode kako je potrebno standardizirati "CVS" kao metodu primjene kod svake laparoskopske kolecistektomije, a ukoliko se ne može postići koristiti jednu od "bail-out" procedura (43).

Pregledna tablica radova nalazi se na stranici 21.

Tablica 2- tablica pregleda signifikatnih radova

Autor	Godina	Broj kolecistektomija	CVS	Major BDI (STRASSBERG D-E)	BAIL-OUT procedura
Avgerionos i sur. (18)	2009	1046	998 (95.4%)	0	27
Nassar i sur. (32)	2020	1060	893 (84.9%)	0	167
Kaya i sur. (33)	2017	120	120 (100%)	0	
Sanjay i sur. (34)	2010	447	388 (86.8 %)	0	59
Tsalis i sur. (35)	2015	929	873 (95.82%)	0	56
Vetoretto i sur. (36)	2011	90	90 (100%)	0	
Rawlings i sur. (37)	2010	54	54 (100%)	0	
Heistermann i sur. (38)	2006	100	97 (97%)	0	3
Lam i sur. (39)	2010	100	100 (100%)	0	0
Hossam i sur.	2021	500	420 (84%)	2 (0.2%)	80

(40)				STRASSBERG D	
Shaheed M. i sur.(41)	2016	100	100(100%)	0	0
Shahzad i sur. (42)	2022	300	300	0	
Manatakis i sur. (43)	2016	304	284	0	20

Tablica 3 - akronimi korišteni u tablici

CVS	Critical view of safety	Kritični pogled sigurnosti
LCC	Laparoscopic cholecystectomy	Laparoskopska kolecistektomija
BDI	Bile duct injury	Ozljeda žučnog voda

REZULTATI-pregledano je 286 radova iz područja “Critical view of safety” metode identifikacije struktura Stevena Strassberga kod laparoskopskih kolecistektomija. Izdvojeno je 13 signifikantnih radova koji su imali uključne kriterije. Preglednim radom je obuhvaćeno 5150 laparoskopskih kolecistektomija gdje je “CVS” postignut na 4717 (91.59%). Na 412 LCC-a učinjene su “bail out” procedure. Na 5150 laparoskopskih kolecistektomija došlo je do 2 teške ozljede žučnih vodova klasificirane kao Strassberg D (0.038%).

ZAKLJUČAK- Pregledom literature došlo se do zaključka kako “CVS” metoda identifikacije struktura Calotovog trokuta Stevena Strassberga osigurava niže postotke teških ozljeda žučnih vodova (Strassberg D-E). Standardizacija postupka nije moguća jer “CVS” nije uvijek izvediv. Tada se primjenjuje “bail out” procedura. U ovom polju rastućeg interesa je potrebno daljnje istraživanje na velikom broju pacijenata i dokaza razine I. kako bi se dalje dokazala efektivnosti “CVS” metode identifikacije struktura Stevena Strassberga kao zlatnog standarda i daljnjeg smanjenja teških ozljeda žučnih vodova (Strassberg D-E).

LITERATURA

1. Comitalo JB. Laparoscopic cholecystectomy and newer techniques of gallbladder removal. *JLS*. 2012;16(3):406–12. doi:10.4293/108680812X13427982377184
2. Andersson R, Eriksson K, Blind PJ, Tingstedt B. Iatrogenic bile duct injury—a cost analysis. *HPB (Oxford)*. 2008;10(6):416–9. doi:10.1080/13651820802140745
3. Halbert C, Altieri MS, Yang J, Meng Z, Chen H, Talamini M, et al. Long-term outcomes of patients with common bile duct injury following laparoscopic cholecystectomy. *Surg Endosc*. 2016 Oct;30(10):4294–9. doi:10.1007/s00464-016-4745-9
4. Melton GB, Lillemoe KD, Cameron JL, Sauter PA, Coleman J, Yeo CJ. Major bile duct injuries associated with laparoscopic cholecystectomy: effect of surgical repair on quality of life. *Ann Surg*. 2002 Jun;235(6):888–95. doi:10.1097/00000658-200206000-00018
5. de Santibañes E, Palavecino M, Ardiles V, Pekolj J. Bile duct injuries: management of late complications. *Surg Endosc*. 2006 Nov;20(11):1648–53. doi:10.1007/s00464-006-0491-8
6. Gigot JF. Bile duct injury during laparoscopic cholecystectomy: risk factors, mechanisms, type, severity and immediate detection. *Acta Chir Belg*. 2003 Apr;103(2):154–60. doi:10.1080/00015458.2003.11679400
7. Richardson MC, Bell G, Fullarton GM; West of Scotland Laparoscopic Cholecystectomy Audit Group. Incidence and nature of bile duct injuries following laparoscopic cholecystectomy: an audit of 5913 cases. *Br J Surg*. 1996 Oct;83(10):1356–60. doi:10.1002/bjs.1800831009
8. Hugh TB. New strategies to prevent laparoscopic bile duct injury—surgeons can learn from pilots. *Surgery*. 2002 Nov;132(5):826–35. doi:10.1067/msy.2002.127681

9. Strasberg SM, Helton WS. An analytical review of vasculobiliary injury in laparoscopic and open cholecystectomy. *HPB (Oxford)*. 2011 Jan;13(1):1–14.
doi:10.1111/j.1477-2574.2010.00225.x
10. Pulitanò C, Parks RW, Ireland H, Wigmore SJ, Garden OJ. Impact of concomitant arterial injury on the outcome of laparoscopic bile duct injury. *Am J Surg*. 2011 Feb;201(2):238–44.
doi:10.1016/j.amjsurg.2009.07.038
11. Sicklick JK, Camp MS, Lillemoe KD, Melton GB, Yeo CJ, Campbell KA, et al. Surgical management of bile duct injuries sustained during laparoscopic cholecystectomy: perioperative results in 200 patients. *Ann Surg*. 2005 May;241(5):786–92.
doi:10.1097/01.sla.0000161029.27410.71
12. Strasberg SM, Eagon CJ, Drebin JA. The “hidden cystic duct” syndrome and the infundibular technique of laparoscopic cholecystectomy—the danger of the false infundibulum. *J Am Coll Surg*. 2000 Dec;191(6):661–7. doi:10.1016/S1072-7515(00)00717-1
13. Strasberg SM, Hertl M, Soper NJ. An analysis of the problem of biliary injury during laparoscopic cholecystectomy. *J Am Coll Surg*. 1995 Jan;180(1):101–25.
14. Davidoff AM, Pappas TN, Murray EA, Hilleren DJ, Johnson RD, Baker ME, et al. Mechanisms of major biliary injury during laparoscopic cholecystectomy. *Ann Surg*. 1992 Mar;215(3):196–202. doi:10.1097/00000658-199203000-00002
15. Kaczynski J, Hilton J. A gallbladder with the “hidden cystic duct”: A brief overview of various surgical techniques of the Calot’s triangle dissection. *Interv Med Appl Sci*. 2015 Mar;7(1):42–5.
doi:10.1556/IMAS.7.2015.1.4
16. Strasberg SM. A perspective on the critical view of safety in laparoscopic cholecystectomy. *Ann Laparosc Endosc Surg*. 2017 May;2:91–1. doi:10.21037/ales.2017.04.08.
17. Sgaramella LI, Gurrado A, Pasculli A, de Angelis N, Memeo R, Prete FP, et al.; SYoN Italian Collaborative Group. The critical view of safety during laparoscopic cholecystectomy: Strasberg

Yes or No? An Italian Multicentre study. *Surg Endosc.* 2021 Jul;35(7):3698–708.

doi:10.1007/s00464-020-07852-6

18. Avgerinos C, Kelgiorgi D, Touloumis Z, Baltatzi L, Dervenis C. One thousand laparoscopic cholecystectomies in a single surgical unit using the “critical view of safety” technique. *J Gastrointest Surg.* 2009 Mar;13(3):498–503. doi:10.1007/s11605-008-0748-8

19. Heistermann HP, Tobusch A, Palmes D. Prevention of bile duct injuries after laparoscopic cholecystectomy. “The critical view of safety”. *Zentralbl Chir.* 2006 Dec;131(6):460–5.

doi:10.1055/s-2006-957031

20. Yegiyants S, Collins JC. Operative strategy can reduce the incidence of major bile duct injury in laparoscopic cholecystectomy. *Am Surg.* 2008 Oct;74(10):985–7.

doi:10.1177/000313480807401022

21. Auyang ED, Hungness ES, Vaziri K, Martin JA, Soper NJ. Natural orifice transluminal endoscopic surgery (NOTES): dissection for the critical view of safety during transcolonic cholecystectomy. *Surg Endosc.* 2009 May;23(5):1117–8. doi:10.1007/s00464-009-0407-5

22. Wakabayashi G, Iwashita Y, Hibi T, Takada T, Strasberg SM, Asbun HJ, et al. Tokyo Guidelines 2018: surgical management of acute cholecystitis: safe steps in laparoscopic cholecystectomy for acute cholecystitis (with videos). *J Hepatobiliary Pancreat Sci.* 2018 Jan;25(1):73–86. doi:10.1002/jhbp.517

23. Pekolj J, Alvarez FA, Palavecino M, Sánchez Clariá R, Mazza O, de Santibañes E. Intraoperative management and repair of bile duct injuries sustained during 10,123 laparoscopic cholecystectomies in a high-volume referral center. *J Am Coll Surg.* 2013 May;216(5):894–901.

doi:10.1016/j.jamcollsurg.2013.01.051

24. Strasberg SM, Brunt LM. Rationale and use of the critical view of safety in laparoscopic cholecystectomy. *J Am Coll Surg.* 2010 Jul;211(1):132–8. doi:10.1016/j.jamcollsurg.2010.02.053

25. Skandalakis JE, Skandalakis LJ, Skandalakis PN, Mirilas P. Hepatic surgical anatomy. *Surg Clin North Am.* 2004 Apr;84(2):413–35. doi:10.1016/j.suc.2003.12.002

26. Dziodzio T, Weiss S, Sucher R, Pratschke J, Biebl M. A 'critical view' on a classical pitfall in laparoscopic cholecystectomy! *Int J Surg Case Rep.* 2014;5(12):1218–21.
doi:10.1016/j.ijscr.2014.11.018
27. Abdalla S, Pierre S, Ellis H. Calot's triangle. *Clin Anat.* 2013 May;26(4):493–501.
doi:10.1002/ca.22170
28. Mascagni P, Rodríguez-Luna MR, Urade T, Felli E, Pessaux P, Mutter D, i sur. Intraoperative Time-Out to Promote the Implementation of the Critical View of Safety in Laparoscopic Cholecystectomy: A Video-Based Assessment of 343 Procedures. *J Am Coll Surg.* 2021 Oct;233(4):497–505. doi:10.1016/j.jamcollsurg.2021.06.018
29. Strasberg SM. A teaching program for the "culture of safety in cholecystectomy" and avoidance of bile duct injury. *J Am Coll Surg.* 2013 Oct;217(4):751.
doi:10.1016/j.jamcollsurg.2013.05.001
30. Strasberg SM, Pucci MJ, Brunt LM, Deziel DJ. Subtotal Cholecystectomy—"Fenestrating" vs "Reconstituting" Subtypes and the Prevention of Bile Duct Injury: Definition of the Optimal Procedure in Difficult Operative Conditions. *J Am Coll Surg.* 2016 Jan;222(1):89–96.
doi:10.1016/j.jamcollsurg.2015.09.019
31. Sutcliffe RP, Hollyman M, Hodson J, Bonney G, Vohra RS, Griffiths EA, i sur.; CholeS study group, West Midlands Research Collaborative. Preoperative risk factors for conversion from laparoscopic to open cholecystectomy: a validated risk score derived from a prospective U.K. database of 8820 patients. *HPB (Oxford).* 2016 Nov;18(11):922–8.
doi:10.1016/j.hpb.2016.07.015
32. Nassar AH, Ng HJ, Wysocki AP, Khan KS, Gil IC. Achieving the critical view of safety in the difficult laparoscopic cholecystectomy: a prospective study of predictors of failure. *Surg Endosc.* 2021 Nov;35(11):6039–47. doi:10.1007/s00464-020-08093-3
33. Kaya B, Fersahoglu MM, Kilic F, Onur E, Memisoglu K. Importance of critical view of safety in laparoscopic cholecystectomy: a survey of 120 serial patients, with no incidence of

complications. *Ann Hepatobiliary Pancreat Surg.* 2017 Feb;21(1):17–20.
doi:10.14701/ahbps.2017.21.1.17

34. Sanjay P, Fulke JL, Exon DJ. 'Critical view of safety' as an alternative to routine intraoperative cholangiography during laparoscopic cholecystectomy for acute biliary pathology. *J Gastrointest Surg.* 2010 Aug;14(8):1280–4. doi:10.1007/s11605-010-1251-6

35. Tsalis K, Antoniou N, Koukouritaki Z, Patridas D, Christoforidis E, Lazaridis C. Open-access technique and "critical view of safety" as the safest way to perform laparoscopic cholecystectomy. *Surg Laparosc Endosc Percutan Tech.* 2015 Apr;25(2):119–24.
doi:10.1097/SLE.0000000000000055

36. Vettoretto N, Saronni C, Harbi A, Balestra L, Taglietti L, Giovanetti M. Critical view of safety during laparoscopic cholecystectomy. *JLS.* 2011;15(3):322–5.
doi:10.4293/108680811X13071180407474

37. Rawlings A, Hodgett SE, Matthews BD, Strasberg SM, Quasebarth M, Brunt LM. Single-incision laparoscopic cholecystectomy: initial experience with critical view of safety dissection and routine intraoperative cholangiography. *J Am Coll Surg.* 2010 Jul;211(1):1–7.
doi:10.1016/j.jamcollsurg.2010.02.038

38. Eikermann M, Siegel R, Broeders I, Dziri C, Fingerhut A, Gutt C, et al.; European Association for Endoscopic Surgery. Prevention and treatment of bile duct injuries during laparoscopic cholecystectomy: the clinical practice guidelines of the European Association for Endoscopic Surgery (EAES). *Surg Endosc.* 2012 Nov;26(11):3003–39. doi:10.1007/s00464-012-2511-1

39. Lam T, Usatoff V, Chan ST. Are we getting the critical view? A prospective study of photographic documentation during laparoscopic cholecystectomy. *HPB (Oxford).* 2014 Sep;16(9):859–63. doi:10.1111/hpb.12243

40. Hossam A, Ahmed EM. Verification of Use of the Critical View of Safety Technique during Laparoscopic Cholecystectomy in a Rural Hospital: A Retrospective Study. *Med J Cairo Univ.* 2021 Dec;89(12):2293–305. doi:10.21608/mjcu.2021.216052.

41. Shaheed M, Ameen Mohammed M, A Al-Faddagh Z. A Al-Faddagh Z. Critical view of safety during laparoscopic cholecystectomy. *Basrah Journal of Surgery*. 2016 Jun;22(1):33–8. doi:10.33762/bsurg.2016.111182.
42. Shahzad T, Khan NS, Khan U, Naz S, Khan HA, Saleem M. Role of Critical View of Safety in Laparoscopic Cholecystectomy. *Pakistan Journal of Medical & Health Sciences*. 2022 Feb;16(2):372–3. doi:10.53350/pjmhs22162372.
43. Manatakis DK, Moustakis N, Sotiropoulos G, Agalianos C, Terzis I, Kyriazanos ID, et al. Safe dissection of calot's triangle during laparoscopic cholecystectomy: alternative options when the critical view of safety is not feasible. *HPB (Oxford)*. 2016 Apr;18:e665. doi:10.1016/j.hpb.2016.01.008.
44. Buddingh KT, Nieuwenhuijs VB, van Buuren L, Hulscher JB, de Jong JS, van Dam GM. Intraoperative assessment of biliary anatomy for prevention of bile duct injury: a review of current and future patient safety interventions. *Surg Endosc*. 2011 Aug;25(8):2449–61. doi:10.1007/s00464-011-1639-8