

Autoinflamatorne bolesti kostiju

Horvatiček, Filip

Professional thesis / Završni specijalistički

2024

Degree Grantor / Ustanova koja je dodijelila akademski / stručni stupanj: **University of Zagreb, School of Medicine / Sveučilište u Zagrebu, Medicinski fakultet**

Permanent link / Trajna poveznica: <https://um.nsk.hr/um:nbn:hr:105:167502>

Rights / Prava: [In copyright](#)/[Zaštićeno autorskim pravom.](#)

Download date / Datum preuzimanja: **2024-07-14**



Repository / Repozitorij:

[Dr Med - University of Zagreb School of Medicine Digital Repository](#)



**SVEUČILIŠTE U ZAGREBU
MEDICINSKI FAKULTET**

Filip Horvatiček

Autoinflamatorne bolesti kostiju

Završni specijalistički rad



Zagreb, 2023

Pregledni rad pod nazivom Autoinflamatorne bolesti kostiju izrađen je u Klinici za reumatske bolesti i rehabilitaciju Medicinskog fakulteta u Zagrebu, Klinički bolnički centar Zagreb pod vodstvom prof.dr.sc. Porina Perića, dr.med.

Specijalna bolnica za medicinsku rehabilitaciju Stubičke Toplice

Filip Horvatiček, dr. med.

Redni broj rada _____

Zahvale

Zahvaljujem mentoru, prof. dr. sc. Porinu Periću, na svakoj pomoći tijekom pisanja ovog završnog specijalističkog rada te svojim bližnjima na podršci pruženoj tijekom pisanja ovog rada i sveukupnog specijalističkog usavršavanja.

Sadržaj

1. Uvod.....	1
2. SAPHO sindrom.....	2
3. CRMO/CNO.....	7
4. DIRA sindrom.....	13
5. Majeedov sindrom	16
6. PAPA sindrom	19
7. Kerubizam	22
Ciljevi rada	25
Plan i metodologija.....	26
Rasprava	28
Zaključak	33
Sažetak	34
Summary	35
Literatura	36
Životopis.....	44

Popis pokrata, kratica i oznaka

SAPHO - sinovitis, akne, pustuloza, hiperostoza, osteitis (od engleskog naziva: Synovitis/Sternoclavicular, Acne, Pustulosis, Hyperostosis, Osteitis)

CRMO - kronični rekurirajući multifokalni osteomijelitis (od engleskog naziva: Chronic Recurrent Multifocal Osteomyelitis)

CNO - kronični nebakterijski osteomijelitis (od engleskog naziva: Chronic Nonbacterial Osteomyelitis)

DIRA - sindrom deficijencije antagonista za receptor interleukina-1 (od engleskog naziva: Deficiency of Interleukin-1 Receptor Antagonist)

PAPA - sindrom piogeni artritis, pioderma gangrenosum, akne (od engleskog naziva: Pyogenic Arthritis, Pyoderma gangrenosum and Acne)

HLA - humani leukocitni antigen (od engleskog naziva: Human Leukocyte Antigen)

IL - interleukin (od engleskog naziva: Interleukin)

TNF - faktor tumorske nekroze (od engleskog naziva: Tumor Necrosis Factor)

IBD - upalna bolest crijeva (od engleskog naziva: Inflammatory Bowel Disease)

RTG - rentgen

CRP - C reaktivni protein (od engleskog naziva: C-reactive protein)

ESR - brzina sedimentacije eritrocita (od engleskog naziva: Erythrocyte Sedimentation Rate)

NSAID - nesteroidni protuupalni lijek (od engleskog naziva: Non-Steroidal Anti-Inflammatory Drug)

DMARD - antireumatski lijekovi koji modificiraju tijek bolesti (od engleskog naziva: Disease-Modifying AntiRheumatic Drug)

JAK - Janus kinaza (od engleskog naziva: Janus kinase)

mg - miligram

PPP - palmo-plantarna pustuloza (od engleskog naziva: Palmoplantar pustulosis)

RANK - receptor za aktivator nuklearnog faktora kappa-B (od engleskog naziva: Receptor Activator of Nuclear factor Kappa-B)

RANKL - ligand receptora za aktivator nuklearnog faktora kappa-B (od engleskog naziva: Receptor Activator of Nuclear factor Kappa-B Ligand)

CCL11 - C-C motif kemokinski ligand 11 (od engleskog naziva: C-C motif chemokine ligand 11)

STIR - od engleskog naziva: Short Tau Inverse Recovery

CRPS - kompleksni regionalni bolni sindrom (od engleskog naziva: Complex Regional Pain Syndrome)

IL-1RN - gen za antagonist receptora interleukina-1 (od engleskog naziva: interleukin-1 receptor antagonist)

CMA - kromosomska microarray analiza (od engleskog naziva: Chromosomal Microarray Analysis)

SIRS - sindrom sistemske upalne reakcije (od engleskog naziva: Systemic Inflammatory Response Syndrome).

LPIN2 - gen za lipin 2 (od engleskog naziva: Lipin 2)

CDA - kongenitala diseritropoetska anemija (od engleskog naziva: Congenital Dyserythropoietic Anemia)

NLRP3 - od engleskog naziva: NLR family pyrin domain containing 3

PSTPIP1 - protein 1 koji ulazi u interakciju s prolin-serin-treonin fosfatazom (od engleskog naziva: proline/serine/threonine phosphatase-interacting protein 1).

PAPASH - sindrom piogeni artritis, pioderma gangrenosum, akne i hidradenitis suppurativa (od engleskog naziva: Pyogenic Arthritis, Pyoderma gangrenosum, Acne and Suppurative Hidradenitis)

SH3BP2 - protein 2 koji veže SH3 domenu (od engleskog naziva: SH3 - domain Binding Protein 2)

NFATC1 - nuklearni faktor aktiviranih T limfocita 1 (od engleskog naziva: Nuclear Factor of Activated T-Cells 1)

PTHrP - peptid vezan uz paratireoidni hormon (od engleskog naziva: Parathyroid Hormone related Peptide)

PRISMA - Preferirane stavke izvješćivanja za sustavne preglede i smjernice za meta-analize (od engleskog naziva: The Preferred Reporting Items for Systematic Reviews and Meta-Analysis)

1. Uvod

Pojam „autoinflamatorno“ i njegovo shvaćanje kao sistemne upale koja nije istovjetna pojmu „autoimuno“ datira iz 1991 godine [1]. Autoimune bolesti su karakterizirane disfunkcijom imunskog sustava koja dovodi do smanjene tolerancije na vlastita tkiva zbog prisutnosti autoreaktivnih T i B limfocita kroz složenu patogenezu u koju je uključeno više faktora od kojih su genetski i okolišni najbitniji za samu pojavu bolesti [2,3]. Autoinflamatorne bolesti su karakterizirane upalom koja je neovisna o postojanju specifičnog antigena, periodičnim vrućicama te neobjašnjivim akutnim upalama u koje je uključen nespecifični imunski sustav [4,5,6].

Autoinflamatorne bolesti kostiju su rijetke bolesti čije je glavno obilježje sterilna upala kostiju praćena kožnom patologijom. Obuhvaćaju različite sindrome od kojih su najistaknutiji: sinovitis, akne, pustuloza, hiperostoza, osteitis (SAPHO sindrom), kronični rekurirajući multifokalni osteomijelitis (CRMO)/kronični nebakterijski osteomijelitis (CNO), deficijencija antagonista za receptor interleukina-1 (DIRA sindrom), piogeni artritis, pioderma gangrenosum, akne (PAPA sindrom), Majeedov sindrom i kerubizam. Spomenuti sindromi zahvaćaju više organskih sustava te se često preklapaju s drugim bolestima zbog čega nerijetko ostanu neprepoznati [7].

2. SAPHO sindrom

SAPHO sindrom je dobio akronim jer je obuhvaća sinovitis, akne, pustulozu, hiperostoza i osteitis te je prvi puta opisan 1987. godine kao rijetki upalni poremećaj kostiju, zglobova i kože [8,9].

Patogeneza SAPHO sindroma nije u potpunosti razjašnjena, no smatra se da se u podlozi nalaze genski i okolišni faktori povezani s disregulacijom imunskog sustava. Genski faktori većinom su nepoznati. Humani leukocitni antigen (HLA) je bio praćen u nekim studijama, no nije ustanovljena sigurna povezanost [10]. Proučavani su geni na kromosomima 1 i 18, no nije potvrđena direktna povezanost sa SAPHO sindromom [11]. Od okolišnih faktora, u najviše je studija pronađena povezanost s bakterijskom infekcijom *Cutibacterium acnes* (prethodno imenovana *Propionibacterium acnes*) koje su izolirane iz cističnih, kožnih, akniformnih lezija [12,13]. Upalni mehanizam u SAPHO sindromu obuhvaća proinflamatorne citokine IL-1, IL-8, IL-18 i faktor tumorske nekroze alfa (TNF-alfa) [14]. Najprihvaćenija teorija povezuje genske faktore, disregulaciju IL-1 i infekciju bakterijom *Cutibacterium acnes*.

Epidemiološki podatci pokazuju da je SAPHO sindrom rijetka bolest čija se prevalencija aproksimira 1 na 10000 u bijelaca, a najčešće između 30 i 50 godina života te češće u ženske populacije ako se bolest manifestirala prije 30. godine života [15,16].

U kliničkoj slici dominiraju simptomi: sinovitis, akne, pustuloza, hiperostoza i osteitis. Sinovitis je u ovom slučaju najčešće ne-erozivni, ali može se pojaviti periartikularna osteopenija uz suženje zglobnog prostora. Osteitis je karakteriziran bolovima te povremenom oteklinom kosti zbog fokalne upale u kortikalisu i/ili meduli. Hiperostoza se manifestira u vidu koštane pregradnje u kasnijem stadiju bolesti kao rezultat endoostealne i/ili periostealne reakcije pa može prouzrokovati promjene kao u aksijalnom spondiloartritisu ako zahvati kralješnicu, sakroilijakalne zglobove i pripadajuće enteze [17]. Najčešće lokalizacije su sternoklavikularni i sternokostalni zglob uz kostoklavikularni ligament što je pronađeno u 65-90% pacijenta [18,19]. Sakroilijakalni zglobovi su najčešće zahvaćeni unilateralno [19]. Opisuje se i zahvaćenost mandibule osobito kod mlađih

žena [20]. Od kožnih manifestacija, pustuloza ima palmo-plantarnu lokalizaciju, a akne su srednje do teške nodulocistične forme ili u formi konglobata (npr. akne fulminans kao izrazito težak oblik), uz mogućnost pojave neutrofilne dermatoze (Slika 1. i Slika 2.). U nekih pacijenata se uz akne javlja i hidradenitis suppurativa [21,22]. U oko 10% pacijenata se u sklopu sindroma SAPHO javlja i upalna bolest crijeva (IBD) uz češću manifestaciju Chronove bolesti od ulceroznog kolitisa [23]. Uz navedene, moguća je prisutnost i sistemskih simptoma koji mogu uključivati vrućicu i umor.

U dijagnostici se, uz anamnestičke podatke i kliničku sliku, koriste i metode vizualizacije: rentgenski snimak (RTG); kompjuterizirana tomografija, magnetska rezonanca, scintigrafija kostiju, pozitronska emisijska tomografija i ultrazvučna dijagnostika. Na rendgenskom snimku se u početku bolesti ne vide nikakve promjene, no s progresijom bolesti se mogu pronaći hiperostotske promjene, skleroza, osteoliza, periostealna reakcija i/ili osteofiti [19]. Na RTG snimku aksijalnog skeleta se mogu pronaći osteodestruktivne i osteosklerotičke lezije, paravertebralna osifikacija, nespecifični spondilodiscitis i sakroileitis [19]. Sakroileitis je u SAPHO sindromu unilateralan uz sklerozu i hiperostozu naglašenu na ilijačnoj strani zgloba. RTG snimak se može popratiti nalazom kompjuterizirane tomografije s ciljem detaljnije evaluacije i/ili potvrde opisanih promjena [19]. Scintigrafijom kosti se testiraju sve kosti tijela pa je korisna za određivanje točne lokalizacije lezija, a prilikom verifikacije sternoklavikularne lezije, može se pronaći „znak rakovih klijesta ili bikove glave“. Na magnetskoj rezonanci se može vidjeti edem kosti (rani znak upale koji nije vidljiv na RTG snimku) i zahvaćenost vezivnih struktura pa se magnetska rezonanca navodi kao preferirana dijagnostička metoda [24]. Pozitronska emisijska tomografija fluorodeoksiglukozom je korisna radi diferencijacije aktivnih od inaktivnih lezija [25]. Ultrazvučnom dijagnostikom se može detektirati sinovitis u sternoklavikularnim i perifernim zglobovima [26].

Laboratorijski nalazi su nespecifični, a mogu biti povišeni reaktanti upale: C-reaktivni protein (CRP), sedimentacija eritrocita (ESR) te razina komplementa uz leukocitozu i trombocitozu [27].

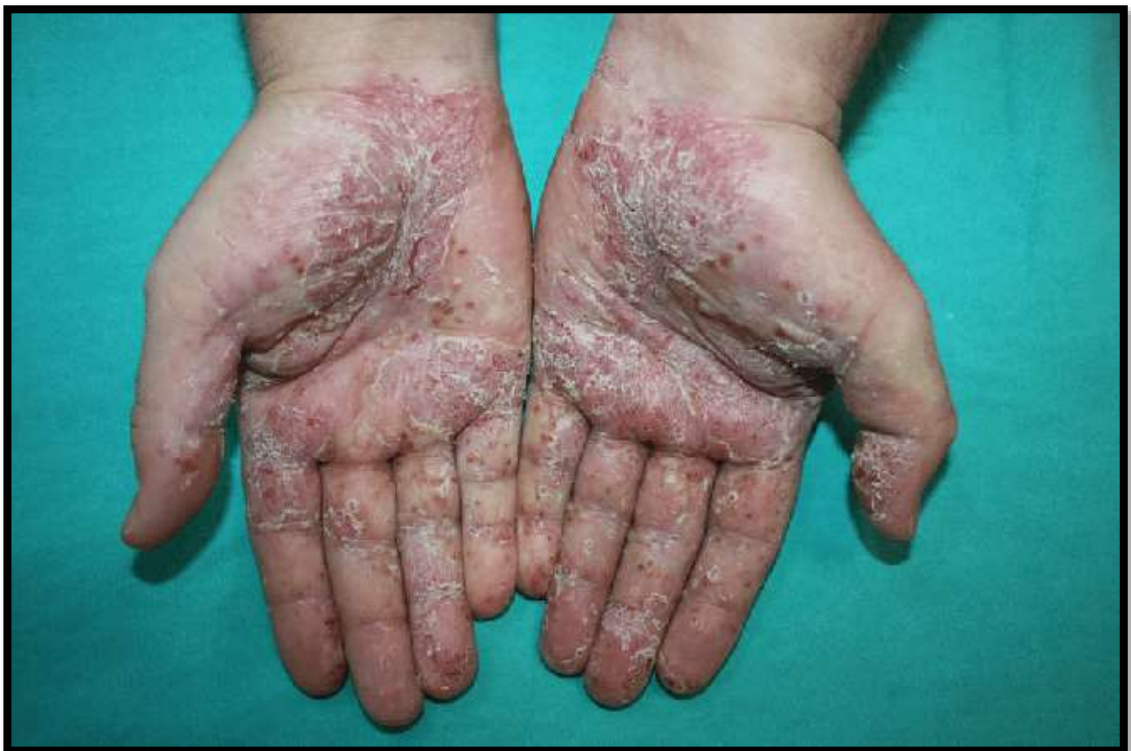Diferencijalna dijagnoza obuhvaća ostale autoinflamatorne bolesti kostiju, spondiloartritis, difuznu idiopatsku skeletalnu hiperostozu, osteoartikularne bolesti u smislu osteomijelitisa i malignoma kostiju, kožne bolesti s osteoartikularnim

manifestacijama, sistemne autoimune i/ili autoinflamatorne bolesti praćene s neutrofilnom dermatozom. S ciljem postavljanja točne dijagnoze predloženi su jasniji dijagnostički kriteriji (Slika 3).

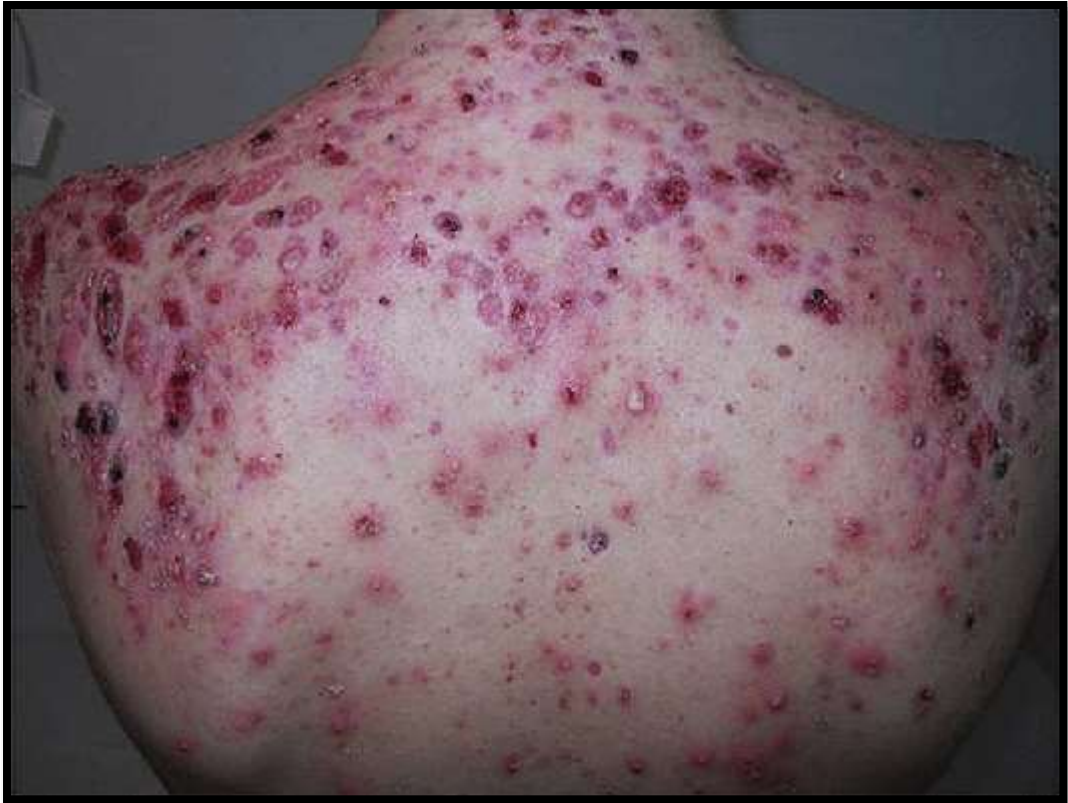U liječenju nema uniformnog stava ni jasnih preporuka. Neke od medikamentnih opcija obuhvaćaju: nesteroidne protuupalne lijekove (NSAID), antibiotike, antireumatske lijekove koji modificiraju tijek bolesti (DMARD), TNF-alfa inhibitore, oralni retinoide, glukokortikoide, kolhicin, bisfosfonate, anti IL-12/23, anti IL-17, anti IL-1 i inhibitore Janus kinaze (JAK). Nesteroidni protuupalni lijekovi se koriste primarno kao inicijalna terapija za osteoartikularne manifestacije SAPHO sindroma. Najčešće se koristi naproksen u dozi od 500 mg dva puta dnevno, ibuprofen u dozi od 600 do 800 mg tri puta dnevno, indometacin u dozi od 50 mg dva do tri puta dnevno. Koriste se i koksibi, no bitno je voditi računa o komorbiditetima bolesnika [28]. Antibiotici se koriste primarno prilikom manifestacije srednjeg i teškog oblika akni, a prva linija su tetraciklini: doksiciklin u dozi od 100 mg dva puta dnevno ili minociklin u dozi od 100 mg dva puta dnevno kroz tri mjeseca, nakon čega se doza reducira na polovicu, dakle na 100 mg jedan puta dnevno te se nakon idućih tri mjeseca ponovno može prepoloviti. Uz kožno, uočeno je poboljšanje i u osteoartikularom aspektu prilikom antibiotske terapije [29]. U antibiotskoj terapiji, opisuje se i uporaba kombinacije trimetoprim/suflametoksazol u dozi od 160/800 mg dva puta dnevno te uporaba azitromicina i klindamicina [30]. Od DMARD najčešće se propisuje metotreksat u dozi od 15 do 25 mg jednom tjedno, a najefikasniji je kod periferne distribucije bolesti, a manje kod aksijalne distribucije. Uz metotreksat se primjenjuje i folna kiselina radi smanjivanja učestalosti nuspojava. Od drugih DMARD se opisuje upotreba sulfasalazina [31,32]. TNF-alfa inhibitori se koriste kada nije zabilježeno poboljšanje osteoartikularnih tegoba nakon liječenja NSAID-om i DMARD-om, a doziranje je kao i kod spondiloartritisa. U slučaju pridružene hidradenitis suppurative, uveitisa, IBD i/ili pioderme gangrenosum poželjno je izostaviti etanercept u korist nego drugog lijeka iz skupina TNF-alfa inhibitora (adalimumab, infliksimab) zbog manje učinkovitosti etanercepta u izoliranim slučajevima navedenih bolesti [33,34]. Oralni retinoidi su pokazali učinkovitost u liječenju kožnih manifestacija (palmo-plantarna pustuloza, akne) te se uzimaju u periodu od 6 do 9 mjeseci, no bitno je izbjegavati trudnoću barem mjesec dana nakon završetka uzimanja izotretinoina i barem tri godine nakon završetka uzimanja

acitretina [31]. Od bisfosfonata, primjenjuje se pamidronat u slučaju zahvaćanja kralješnice [31,35]. Anti IL-12/23 i anti IL-17 ciljana terapija (ustekinumab, sekukinumab, iksekizumab) je pokazala dobre rezultate prilikom liječenja kožnih i osteoartikularnih manifestacija SAPHO sindroma, no potrebna su daljnja istraživanja [36]. IL-1 inhibitori su pokazali dobre rezultate u liječenju osteoartikularnih tegoba, ali nezadovoljavajuće u liječenju kožnih tegoba [37]. O učinkovitosti JAK inhibitora nema dovoljno dostupnih podataka.

SAPHO sindrom je stabilnog kroničnog tijeka ili se izmjenjuju periodi remisije i relapsa, a kroz duži niz godina je moguća pojava diskrepancije u duljini ekstremiteta, ali adekvatno liječena bolest rijetko dovodi do invaliditeta.



Slika 1. Palmarna pustuloza; slika preuzeta s [38]



Slika 2. Akne fulminans; slika preuzeta s [39]

Benhamou and colleagues	Kahn and Khan	Kahn
At least 1 of the following 4 conditions: [1] Osteoarticular manifestation of PPP	At least 1 of the following 3 conditions: [1] Acute, subacute, or chronic arthritis associated with PPP, pustular psoriasis, or SA	At least 1 of the following 5 conditions: [1] Bone-joint involvement associated with SA
[2] Osteoarticular manifestations of acne conglobate, acne fulminans, or hidradenitis suppurativa	[2] Chronic recurrent multifocal sterile and axial osteomyelitis, with or without dermatosis	[2] Bone-joint involvement associated with PPP and psoriasis vulgaris
[3] Hyperostosis (of the ACW, limbs or spine) with or without dermatosis	[3] Any sterile osteitis associated with PPP, pustular psoriasis, or SA	[3] Isolated sterile hyperostosis/osteitis
[4] CRMO involving the axial or peripheral skeleton with or without dermatosis		[4] CRMO (children)
		[5] Bone-joint involvement associated with chronic bowel diseases Exclusion: Infectious osteitis, tumoral conditions of bone, non-inflammatory condensing lesions of bone.
ACW, anterior chest wall; CRMO, chronic recurrent multifocal osteomyelitis; PPP, palmoplantar pustulosis; SA, severe acne; SAPHO, synovitis, acne, pustulosis, hyperostosis, and osteitis.		

Slika 3. Predloženi dijagnostički kriteriji za SAPHO sindrom; preuzeto i prilagođeno od: [40]

3. CRMO/CNO

Kronični rekurirajući multifokalni osteomijelitis (CRMO) i kronični nebakterijski osteomijelitis (CNO) nazivi su kojima se naziva ista bolest, dok CNO ima općenitije značenje, a CRMO se u pravilu koristi kada opisujemo teži oblik bolesti. Bolest je karakterizirana sterilnim, upalnim procesom koji je kroničnog tijeka i primarno zahvaća kosti u djece [41]. Može se pojaviti kao samostalni entitet, ali i u sklopu drugih bolesti kao što su Majeedov sindrom i sindrom deficijencije antagonista za receptor interleukina-1 (DIRA sindrom) te može nalikovati SAPHO sindromu u odraslih [42].

Patogeneza CRMO/CNO nije u potpunosti razjašnjena, no smatra se da upalnom procesu pridonose genski i okolišni čimbenici. U dostupnim istraživanjima nije pronađen gen koji ima ključnu ulogu u patogenezi, no spominje se genska predispozicija, kada se CRMO/CNO pojavljuje povezan s nekom drugom poligenski uvjetovanom bolešću, primjerice upalnom bolesti crijeva (IBD). U nekim istraživanjima je pronađena povezanost s HLA-B27, dok u drugim istraživanjima ista povezanost nije pronađena [43-47]. Smatra se da je CRMO/CNO bolest uvjetovana osteoklastima te da je povezana s promjenama u mikrobiološkom miljeu crijeva i neravnotežom aktivnosti protuupalnih i proupalnih citokina [48]. Neka istraživanja sugeriraju da makrofazi i monociti u CRMO/CNO oslobađaju više proinflammatoryh citokina (IL-6, TNF-alfa i IL-20), a proizvode manje protuupalnih citokina (IL-10 i IL-19) [49]. Prethodno navedeno sugerira aktivaciju kaskade koja potiče aktivnost osteoklasta preko receptora za aktivator nuklearnog faktora kappa-B (RANK) i liganda receptora za aktivator nuklearnog faktora kappa-B (RANKL).

Epidemiološki podatci pokazuju da je CRMO/CNO iznimno rijetka bolest koja je dijagnosticirana u nešto više od 500 slučajeva u globalu [50]. Jedno istraživanje aproksimira pojavnost od 1 na 100 000 stanovnika u godinu dana na lokalitetu Zapadne Australije za populaciju ispod 16 godina starosti [47]. Drugo istraživanje, provedeno u državi Njemačkoj, u periodu od 2006. godine do 2008. godine, aproksimira godišnju incidenciju od 1 na 250 000 stanovnika [51]. Pojavnost bolesti je najčešća u djece od 7 do 12 godina starosti, a češće u djece ženskog spola [47,51,52].

U kliničkoj slici dominira koštana bol koja može biti popraćena oteklinom na bolnom području, dok bolest može biti kronične ili epizodne (rekurentne, povratničke) prirode. Može zahvatiti jednu ili više kosti, a najčešće zahvaća 3 ili 4 kosti s tipičnom lokalizacijom na metafizama dugih kosti donjih ekstremiteta (tibia, fibula i femur) pa potom slijede kosti zdjelice, kosti kralješnice, duge kosti gornjih ekstremiteta (humerus, radius i ulna) i ključna kost [53, 54]. U istraživanju koje je provedeno u Francuskoj, uočena je progresija bolesti iz unifokalnog oblika u multifokalni oblik kroz period od 4 godine, u kojem je samo 7% slučajeva ostalo unifokalnog tipa [53]. Navedene koštane manifestacije mogu biti popraćene drugim kožnim bolestima kao što su psorijaza, palmo-plantarna pustuloza, pioderma gangrenosum, Sweet sindrom, no najčešća je palmo-plantarna pustuloza. Od ostalih popratnih bolesti se spominje upalna bolest crijeva, artritis vezan uz spondiloartropatije te Takayasuov arteritis [50,55].

U dijagnostici se uz kliničku sliku, anamnestičke podatke i laboratorijske nalaze, koriste i tehnike vizualizacije: rentgenski snimak (RTG); kompjuterizirana tomografija, magnetska rezonanca, scintigrafija kostiju i pozitronska emisijska tomografija. Uz sve navedeno, u dijagnostici se koristi biopsija kostiju. Laboratorijski nalazi su nespecifični te se koriste primarno kako bi se isključile druge bolesti (laktat dehidrogenaza i urična kiselina - tumori; vitamin C - skorbut), a osobito infektivni osteomijelitis (kompletna krvna slika, CRP, ESR). Parametri kompletne krvne slike, C-reaktivni protein i vrijeme sedimentacije eritrocita su u CNO, u pravilu, unutar referentnih vrijednosti ili su C-reaktivni protein i vrijeme sedimentacije eritrocita blago povišeni [56]. Radi diferencijacije od infektivnog osteomijelitisa mogu se izraditi i hemokulture. Prema jednom istraživanju, IL-6 i C-C motif kemokinski ligand 11 (CCL11) su pokazali potencijal kao biomarkeri za raspoznavanje CNO od drugih bolesti [57]. Rentgenska snimka se primarno radi u području gdje se javljaju bolovi pa se na tom mjestu često mogu evaluirati litičke lezije i sklerotičke promjene uz hiperostozu (Slika 4, Slika 5). Takav nalaz je slabo osjetljiv u dijagnostici CNO pa se kao zlatni standard pretpostavlja magnetna rezonanca cijelog tijela . Preporuka je magnetnu rezonancu cijelog tijela učiniti pri sumnji na CNO jer ista može detektirati i asimptomatske lezije [58,59]. „Short tau inverse recovery“ (STIR) je sekvenca koja se najčešće koristi u dijagnostici CNO po sljedećem protokolu i bez kontrasta: koronarni STIR cijelog tijela, sagitalni STIR kralješnice, aksijalni STIR zdjelice i koljena te

sagitalni STIR gležnjeva. Na nalazu magnetne rezonance se uočava pojačanje intenziteta STIR signala kosti i okolnog tkiva. Rezultati pretraga kompjuterizirane tomografije, scintigrafije kostiju i pozitronske emisijske tomografije su inferiorniji nalazu magnetne rezonance zbog niže osjetljivosti i specifičnosti.

Biopsija kosti je od iznimne važnosti kako bi se isključila infekcija ili malignitet.

Biopsiju kosti nije nužno učiniti ako je CRMO/CNO karakterističnih manifestacija (zahvaća simetrično metafize dugih kostiju), laboratorijskih parametara u referentnim intervalima te je popraćen karakterističnim komorbiditetima: palmo-plantarnom pustulozom, upalnom bolesti crijeva ili artritisom vezanim uz artropatije [58,60].

Biopsiju kosti je preporučljivo učiniti ako je koštana lezija unilateralna, osim u slučaju kada je unilateralno zahvaćena klavikula (specifični unilateralni lokalitet za CNO).

Unilateralna lezija u dijafizi kosti češće se verificira kao osteosarkom [61].

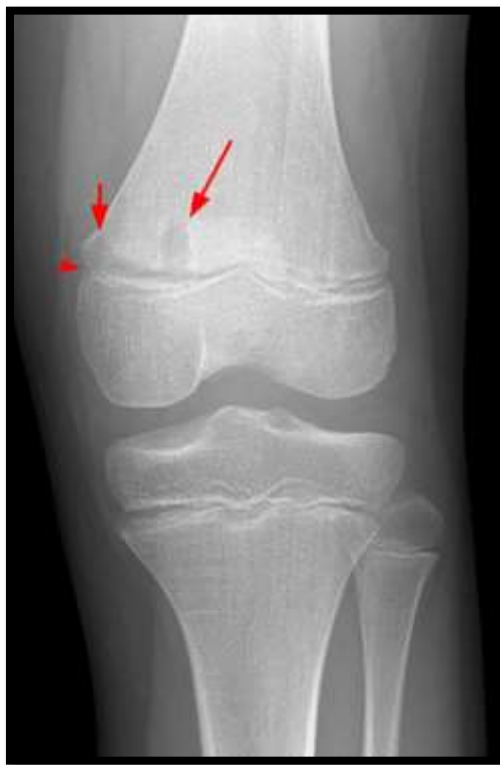Patohistološki nalaz bioptata kosti u CNO nije specifičan, a često se opisuje destrukcija kosti uz prisustvo neutrofila, limfocita, monocita i plazma stanica u ranoj fazi te fibroza u kasnijoj fazi [41].

Diferencijalna dijagnoza obuhvaća ostale autoinflamatorne bolesti kostiju, malignome kosti, benigne tumore kosti, kronični infektivni osteomijelitis, avaskularne nekroze u predjelu metafize kosti, manjak vitamina C, hipofosfataziju, kompleksni regionalni bolni sindrom (CRPS), leukemije (najčešće akutne), Hodgkinov limfom, histiocitozu kosti Langerhansovim stanicama, Erdheim-Chesterovu bolest i Rosai-Dorfmanovu bolest. S ciljem pravovremene i točne dijagnostike, predloženi su jasniji dijagnostički kriteriji (Slika 7, Slika 8).

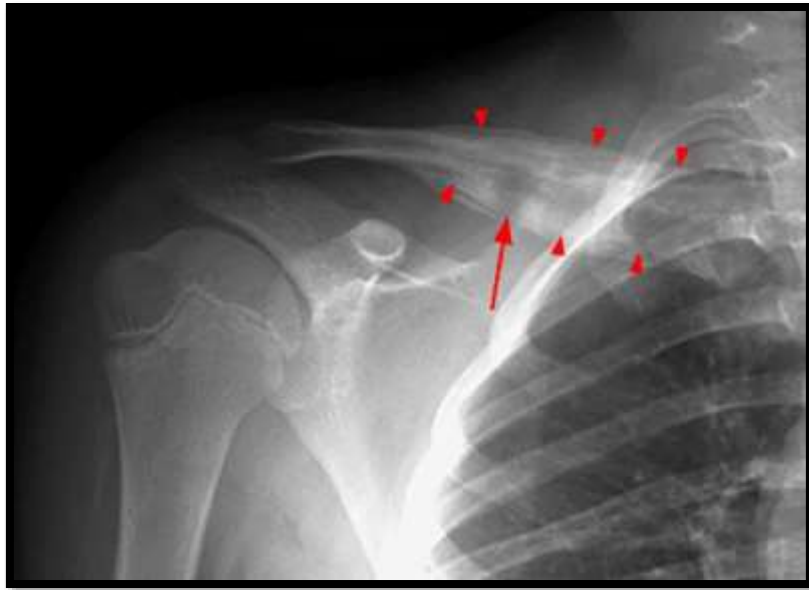
U liječenju nema uniformnog stava ni jasnih preporuka. Neke od medikamentnih opcija obuhvaćaju: nesteroidne protuupalne lijekove (NSAID), antireumatske lijekove koji modificiraju tijek bolesti (DMARD), TNF-alfa inhibitore, glukokortikoide i bisfosfonate. U prvoj liniji liječenja se koriste nesteroidni protuupalni lijekovi (NSAID) u standardnim dozama na što, kroz godinu dana, 50% pacijenata uđe u fazu remisije [41,58,62]. Nema jasnih smjernica o duljini trajanja terapije nesteroidnim protuupalnim lijekovima. Jedno istraživanje je pokazalo ulazak u fazu remisije, unutar 6 mjeseci, u 43% ispitanika koji boluju od CNO (uzorak 37 ispitanika) i liječeni su naproksenom, a unutar 12 mjeseci u remisiju je ušlo 62% ispitanika [63]. U slučaju izostanka poboljšanja od 4 do 8 mjeseci po uzimanju nesteroidnih protuupalnih lijekova, predloženo je u terapiju uvesti DMARD ili TNF-alfa inhibitore.

Uz DMARD ili TNF-alfa mogu se davati bisfosfonati, a TNF-alfa inhibitori i bisfosfonati su pokazali bolje rezultate od glukokortikoida i DMARD-a [53,64,65]. U pacijenata sa spinalnim lezijama dobre su rezultate pokazali NSAID-i u kombinaciji s bisfosfonatima (pamidronat) te infliksimab, s ili bez bisfosfonata [35,64].

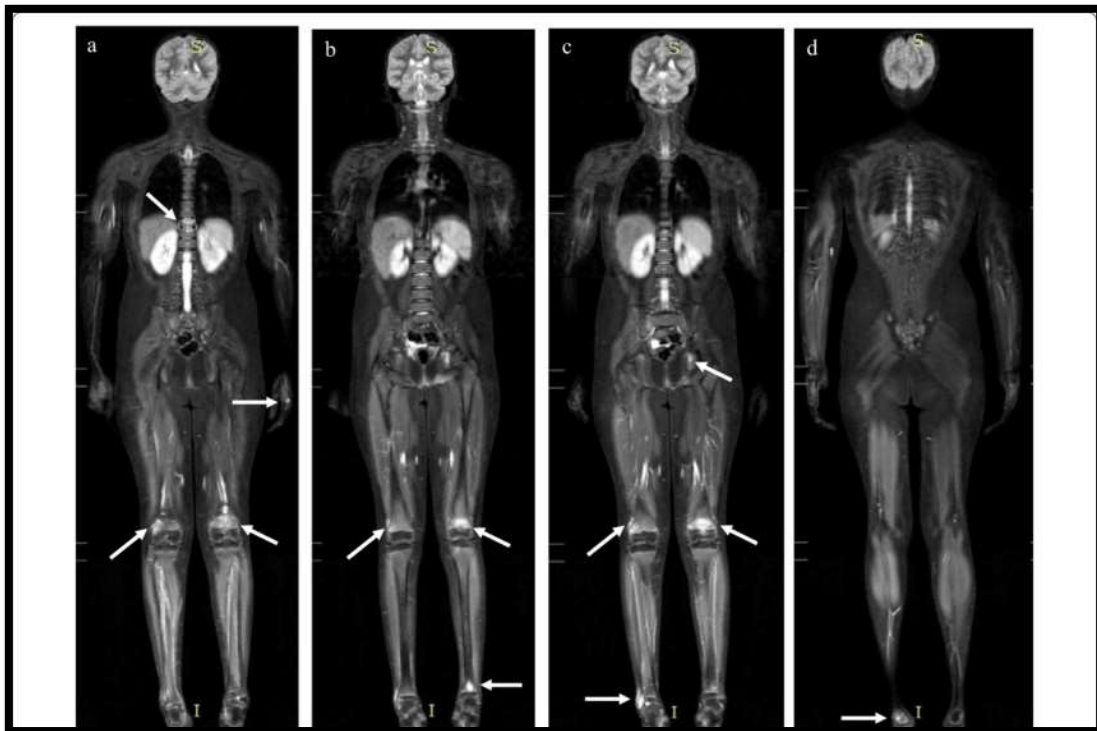
CRMO/CNO je varijabilnog tijeka te može oscilirati od blage kliničke slike i povremenih relapsa do jake kliničke slike s nekontroliranom upalom koja može rezultirati deformitetom kostiju, prestankom rasta, neurološkim simptomima zbog zahvaćenosti kralježnice, zaostalim bolnim sindromima i smanjenom kvalitetom života [53,65,66]. Loši prognostički faktori obuhvaćaju: muški spol, multifokalnu koštanu bol, frakture kralježnice, visoke upalne parametre i prisutnost komorbiditeta (akne, upalna bolest crijeva, palmo-plantarna pustuloza) [65].



Slika 4. RTG: Litičke lezije u području metafize femura u sklopu CRMO/CNO; slika preuzeta s [67]



Slika 5. RTG: Tipične koštane lezije CRMO/CNO u klavikuli, unilateralno; slika preuzeta s: [68]



Slika 6. MRI cijelog tijela u osmogodišnje djevojčice pokazuje multifokalne košane lezije u sklopu CNO; slika preuzeta s: [69]

Major diagnostic criteria	Minor diagnostic criteria
1. Radiologically proven osteolytic/-sclerotic bone lesion	A. Normal blood count and good general state of health
2. Multifocal bone lesions	B. CRP and ESR mildly-to-moderately elevated
3. Palmoplantar pustulosis (PPP) or psoriasis	C. Observation time > 6 months
4. Sterile bone biopsy with signs of inflammation and/or fibrosis, sclerosis	D. Hyperostosis
	E. Associated with other autoimmune diseases apart from PPP or psoriasis
	F. Grade I or II relatives with autoimmune or autoinflammatory disease

Slika 7. Janssonovi kriteriji za CNO, potvrda dijagnoze: 2+ velika kriterija ili 1 veliki kriterij + minimalno 3 mala kriterija; slika preuzeta s: [70]

<p>The presence of typical clinical findings (bone pain +/- localised swelling without significant local or systemic features of inflammation or infection)</p> <p>AND</p> <p>The presence of typical radiological findings (plain x-ray: <i>showing combination of lytic areas, sclerosis and new bone formation</i> or preferably STIR MRI: <i>showing bone marrow oedema +/- bone expansion, lytic areas and periosteal reaction</i>)</p> <p>AND EITHER</p> <p>Criterion 1: more than one bone (or clavicle alone) without significantly raised CRP (CRP < 30 g/L).</p> <p>OR</p> <p>Criterion 2: if unifocal disease (other than clavicle), or CRP >30 g/L, with bone biopsy showing inflammatory changes (plasma cells, osteoclasts, fibrosis or sclerosis) with no bacterial growth whilst not on antibiotic therapy.</p>
--

Slika 8. Bristolski dijagnostički kriteriji za CRMO, za potvrdu dijagnoze su potrebna: oba gore navedena uvjeta (tipičan klinički i tipičan radiološki nalaz) + jedan od dolje navedenih kriterija (kriterij 1 ili kriterij 2); slika preuzeta s: [71]

4. DIRA sindrom

Sindrom deficijencije antagonista za receptor interleukina-1 (DIRA sindrom) je prvi puta opisan 2009. godine u 9 pedijatrijskih pacijenata koji su se prezentirali izrazitim, pustuloznim osipom [72]. DIRA sindrom se nasljeđuje autosomno recesivno i karakteriziran je pustuloznim osipom, sterilnim multifokalnim osteolitičkim lezijama, periostitisom, sinovitisom i onihomadezom. Simptomi se manifestiraju, u pravilu, odmah po rođenju ili do 2. mjeseca života [73].

Sindrom je uzrokovan recesivnom mutacijom - bilateralna delecija, koja uzrokuje gubitak funkcije gena za antagonist receptora interleukina-1 (IL-1RN) [73]. Zbog toga interleukin-1, koji ima pojačanu ekspresiju, nema rivala za vlastiti receptor što dovodi do nekontroliranog sistemnog upalnog procesa koji je najviše izražen u kostima i koži.

Iz dostupnih, vrlo oskudnih, epidemioloških podataka, DIRA sindrom se karakterizira kao vrlo rijetka bolest pedijatrijske populacije koja se manifestira u periodu od rođenja do 2. mjeseca života i nasljeđuje se autosomno recesivno [73,74].

U kliničkoj slici se opisuju kožne promjene koje variraju između pustuloznog kožnog osipa i ihtioziformnih kožnih lezija, sterilne multifokalne osteolitičke lezije, periostitis, periostalne elevacije niz duge kosti, sinovitis karakteriziran oteklinom i bolnom komponentom te onihomadeza (Slika 9). Na RTG snimku toraksa se opisuju „balonasta proširenja“ prednjeg kraja rebara, što se smatra karakterističnim radiološkim nalazom kao i periostalno prekrivanje „cloaking“ glave femura. Rjeđe opisani simptomi su heterotopične osifikacije, proširenje klavikula, cerviko-vertebralna fuzija zbog litičkih lezija kralješnice, odontoidni osteomijelitis i hepatosplenomegalija. Vrućica nije zabilježena kao tipični simptom bolesti, no u laboratorijskim nalazima je zabilježeno povišenje C-reaktivnog proteina i brzine sedimentacije eritrocita [72,73,74].

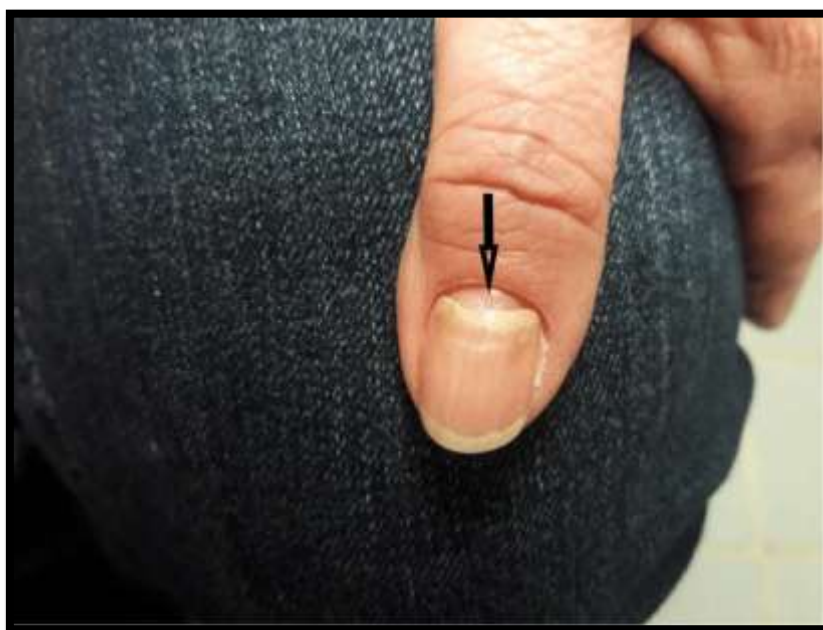U dijagnostici je, uz anamnestičke i prethodno opisane kliničke i karakteristične RTG promjene, preporučeno koristiti i genske dijagnostičke postupke.

U slučaju negativnog Sangerova sekvenciranja, sekvenciranja cijelog genoma i/ili sekvenciranja cijelog egzona, preporučeno je učiniti i kromosomsku microarray analizu (CMA) s ciljem detektiranja velikih delecija na IL-1RN [73,75].

Diferencijalna dijagnoza obuhvaća: sindrom sinovitis, akne, pustuloza, hiperostoza, osteitis (SAPHO sindrom), kronični rekurirajući multifokalni osteomijelitis (CRMO) i pustularnu psorijazu [75]. Neke specifičnosti DIRA sindroma spram SAPHO i CRMO su navedene u Tablici 1.

U liječenju su nezadovoljavajući rezultati dobiveni uporabom nesteroidnih protuupalnih lijekova, antireumatskih lijekova koji modificiraju tijek bolesti, glukokortikoida i antibiotika, no zadovoljavajući rezultati su zabilježeni uporabom anakinre, neselektivnog blokatora IL-1 (IL-1 alfa i IL-1 beta). Anakinra je pokazala dobre rezultate u smislu regresije kožnih simptoma bolesti i snižavanja reaktanata upale (CRP i ESR) već u prvih nekoliko dana po početku uzimanja terapije, a poboljšanje na RTG nalazu kostiju uočeno je kroz mjesec dana po početku uzimanja terapije [73]. Za prethodno opisani učinak anakinra je aplicirana u inicijalnoj dozi od 1 miligram po kilogramu na dan uz povišenje doza od 0,5 miligrama po kilogramu na dan do pojave regresije simptoma. Pretpostavlja se da će biti potrebna doživotna aplikacija anakinre jer je zabilježen relaps unutar 36 sati po prestanku uzimanja terapije [73]. Ciljani (selektivni) inhibitor IL-1 beta, canakinumab, nije uspio u potpunosti kontrolirati upalu kostiju kod pacijenta koji je tijekom liječenja istim razvio osteitis [76]. Prema prethodno navedenom, blokada IL-1 alfa bi mogla imati ključnu ulogu prilikom smirivanja upale kostiju. Rilonacept (neselektivni blokator IL-1 alfa i IL-1 beta) je pokazao zadovoljavajuće rezultate prilikom održavanja dugotrajne remisije bolesti [77].

Nema dovoljno podataka o prognozi bolesti na terapiji neselektivnim blokatorima IL-1, no predlaže se kontinuirano praćenje po reumatologu uz RTG kostiju i laboratorijske nalaze kompletne krvne slike, reaktanata upale, pokazatelja bubrežne funkcije i lipidogram radi adekvatnog praćenja bolesti. U slučaju prirodnog tijeka bolesti, dolazi do širenja upale koja može rezultirati smrću najčešće zbog sindroma sistemske upalne reakcije (SIRS) [73,75].



Slika 9. Onihomadeza; slika preuzeta s: [78]

DIRA	SAPHO, CRMO
Proširenje anteriornog dijela rebara na RTG snimku, periostalno prekrivanje „cloaking“ glave femura	Sternoklavikularna, klavikularna afekcija, zahvaćanje metafiza dugih kostiju
Jako izražen pustulozni osip koji nije ograničen na dlanove i stopala	U pravilu palmo-plantarna pustuloza
Brzo i značajno poboljšanje kožnih simptoma po uzimanju IL-1 neselektivnih inhibitora	Izostanak poboljšanja kožnih simptoma po uzimanju IL-1 neselektivnih inhibitora

Tablica 1. Specifičnosti DIRA sindroma spram SAPHO sindroma i CRMO

5. Majeedov sindrom

Majeedov sindrom je vrlo rijetka bolest uzrokovana bialelnom mutacijom na genu za lipin 2 (LPIN2) koja se nasljeđuje autosomno recesivno te je karakterizirana trijasom koji obuhvaća kronični rekurirajući multifokalni osteomijelitis (CRMO), kongenitalnu diseritropoetsku anemiju (CDA) i neutrofilnu dermatozu [79,80].

Sindrom je uzrokovan bialelnom mutacijom na genu LPIN2 koji je ključan za metabolizam lipida. Mutacija na genu LPIN2 dovodi do poremećaja u regulaciji kriopirina („NLR family pyrin domain containing 3“ - NLRP3 inflammasoma) zbog čega dolazi do prekomjerne proizvodnje interleukina-1 beta koji djeluje proinflamatorno [79,81].

Epidemiološki podatci su oskudni, no prema do sada dostupnima, Majeedov sindrom je vrlo rijetka bolest koja se nasljeđuje autosomno recesivno, a njezini simptomi se javljaju unutar prve dvije godine života, praćeni povišenim pokazateljima upale [79,80,82].

U kliničkoj slici je opisan karakterističan trijas: kronični rekurirajući multifokalni osteomijelitis (CRMO), kongenitalna diseritropoetska anemija (CDA) i neutrofilna dermatozu [80]. Opisane koštane lezije su bolne i po prirodi litičke s predilekcijskim mjestom na dugim kostima donjih ekstremiteta, češće bliže zglobovima, no bez zahvaćanja klavikule, mandibule, zdjelice i kralješnice kao u izoliranom CRMO [80,82,83]. Uz bolnost, može se javiti i oteklina područja oko zahvaćene kosti. Anemija je, u Majeedovu sindromu, mikrocitna i hipokromna, a može varirati od lakog do izrazito teškog oblika [80,83,84]. Od neutrofilnih dermatoza, najčešća je akutna febrilna neutrofilna dermatozu (Sweet sindrom), no njena je pojavnost znatno manja (2 od 24 slučaja), u sklopu Majeedova sindroma, od pojavnosti CRMO i CDA [84]. U oko polovice ispitanika su zabilježene rekurentne vrućice, a svi su imali povišene parametre upale. Sistemski upalni odgovor može dovesti do kočenja rasta i hepatosplenomegalije što je zabilježeno u oko trećine pacijenata [83,85].

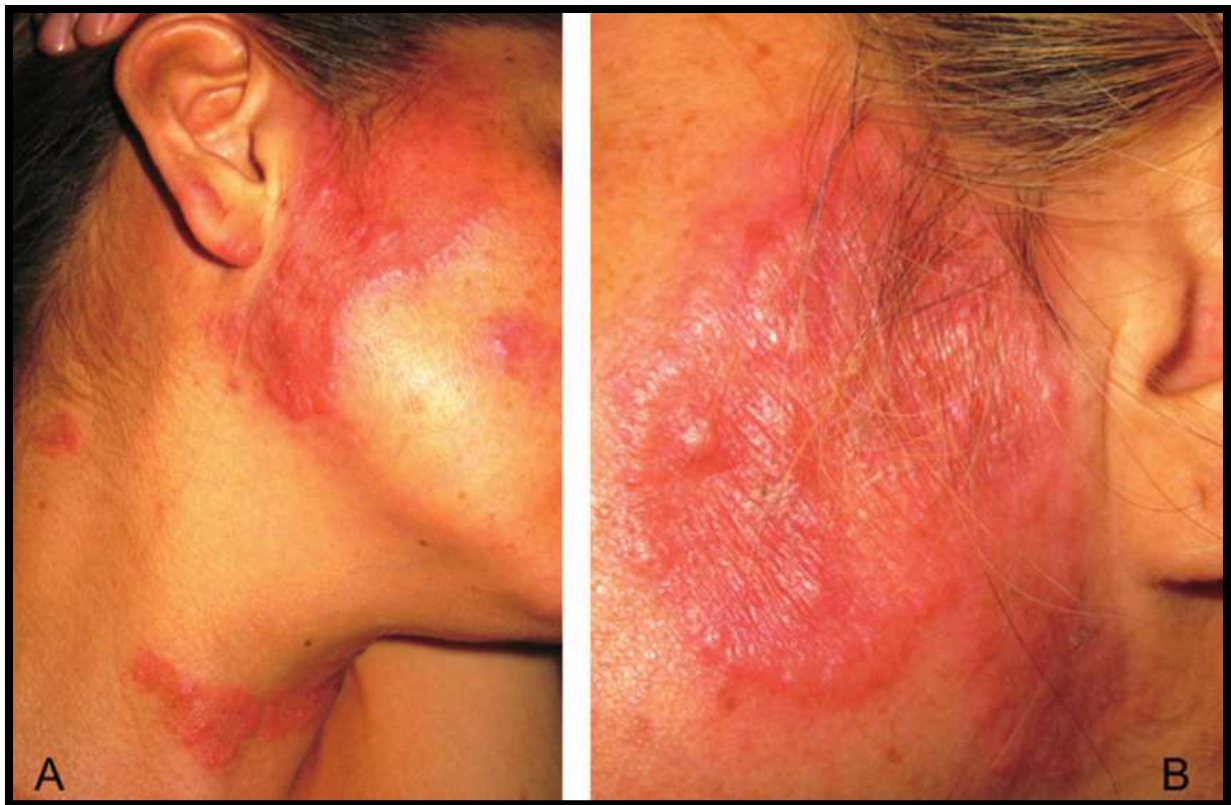U dijagnostici se uz anamnestičke podatke i kliničku sliku mogu učiniti laboratorijski nalazi, radiološka obrada, biopsija koštane srži i gensko testiranje. U laboratorijskim nalazima mogu se naći povišeni parametri upale (CRP i ESR),

neutropenija te mikrocitna i hipokromna anemija. Radiološki nalazi odgovaraju onima kao u CRMO. Na biopsiji koštane srži vide se znakovi koji odgovaraju kongenitalnoj diseritropoetskoj anemiji - povećan broj nezrelih eritrocita koji su binuklearni ili multinuklearni [83,84,85]. Gensko testiranje se može provesti ciljano samo za LPIN2, može se učiniti multigenski panel koji uključuje LPIN2. Također se može učiniti sekvenciranje egzona ili genoma [81,86].

Diferencijalna dijagnoza obuhvaća: sindrom sinovitis, akne, pustuloza, hiperostoza, osteitis (SAPHO sindrom), kronični rekurirajući multifokalni osteomijelitis (CRMO), sindrom piogeni artritis, pioderma gangrenosum, akne (PAPA sindrom) i ostale sindrome koji uključuju periodične vrućice.

U liječenju nema jasnih smjernica, no najbolji rezultati su dobiveni primjenom inhibitora interleukina-1 (neselektivnih IL-1 inhibitora - anakinra i selektivnih IL-1 beta inhibitora - canakinumab) [82,83,87]. Aplikacijom anakinre i canakinumaba su zabilježeni zadovoljavajući, i međusobno slični, rezultati u liječenju CRMO komponente unutar Majeedova sindroma pa se pretpostavljaju kao lijekovi izbora u liječenju Majeedova sindroma. Slabiji terapijski odgovor je postignut prilikom aplikacije nesteroidnih protuupalnih lijekova, antireumatskih lijekova koji mijenjaju tijekom bolesti i glukokortikoida. U slučaju teškog oblika kongenitalne diseritropoetske anemije indicirana je primjena transfuzije krvi [82,83,84,87].

Nema dovoljno podataka o dugogodišnjem uzimanju IL-1 inhibitora u pacijenata s Majeedovim sindromom. Inicijalno, IL-1 inhibitori poboljšavaju kvalitetu života i umanjuju komplikacije prirodnog tijeka bolesti. Bolest svojim prirodnim tijekom dovodi do usporavanja rasta, pojave kontraktura i potencijalno teške anemije što izrazito narušava kvalitetu života i funkcioniranje u aktivnostima svakodnevnog života. Poželjne su redovite kontrole reumatologa uz praćenje kompletne krvne slike i parametara upale [82,84,87].



Slika 10. Sweet sindrom: a) eritematozni plakovi b) tipične transparentne lezije nalik na vezikule; preuzeto i prilagođeno od: [88]

6. PAPA sindrom

Sindrom piogeni artritis, pioderma gangrenosum, akne (PAPA sindrom) je rijetka autoinflamatorna bolest koja se nasljeđuje autosomno dominantno i uzrokovana je mutacijom na genu za protein koji ulazi u interakciju s prolin-serin-treonin fosfatazom (PSTPIP1) što dovodi do poremećaja u otpuštanju interleukina-1 beta, modulaciji T limfocita i organizaciji citoskeleta [89]. Manifestira se primarno sterilnim, rekurentnim, erozivnim artritismom u dječjoj dobi čiji se intenzitet u doba adolescencije smanjuje dok se pojavljuju kožni simptomi (pioderma gangrenosum i akne) [90].

Sindrom je uzrokovan mutacijama gena PSTPIP1 na kromosomu 15q što dovodi do proizvodnje prejako fosforiliranog PSTPIP1 proteina. Smatra se da prejako fosforilirani PSTPIP1, kroz sada poremećenu ulogu u aktivaciji inflamiasoma, dovodi do pojačane proizvodnje interleukina-1 beta koji djeluje proinflamatorno [89,91]. Cijeli mehanizam nije u potpunosti razjašnjen.

Epidemiološki podatci su oskudni, no prema dostupnim podacima, bolest je vrlo rijetka, manifestira u prvom desetljeću života koštanim tegobama i nasljeđuje se autosomno dominantno [91].

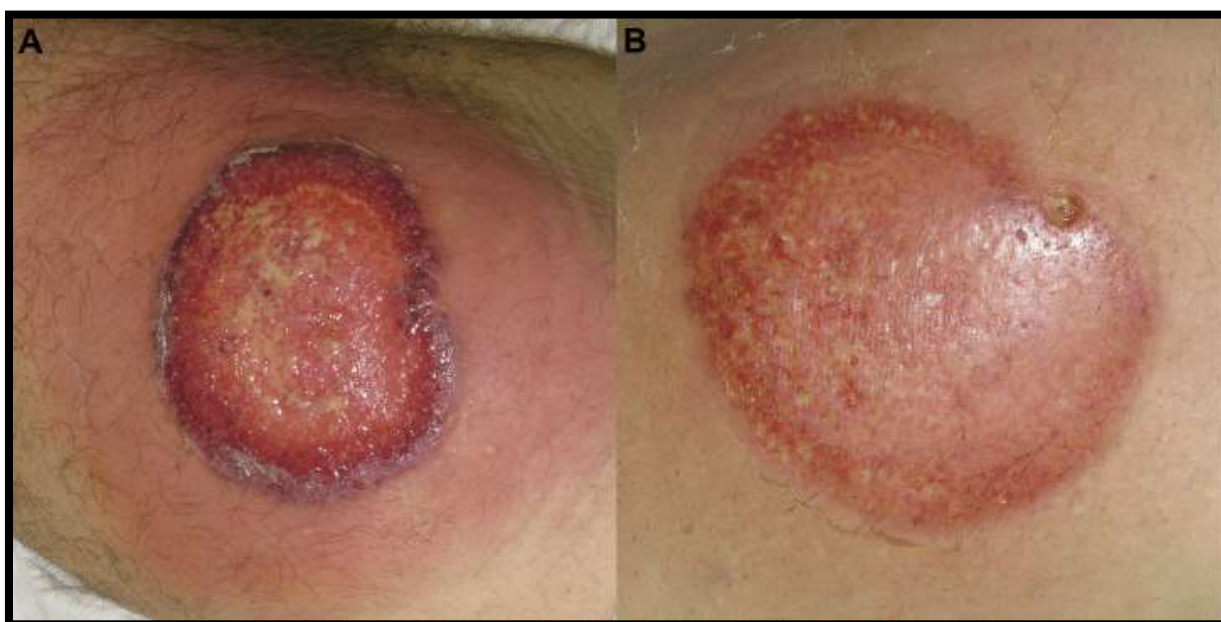U kliničkoj slici, u prvom desetljeću života, dominira rekurentni, sterilni, erozivni artritis koji se javlja spontano ili nakon manje traume, a može dovesti do teškog oštećenja zglobova [90]. Artritičke lezije karakterizira bolnost i neutrofilni infiltrat, a u pravilu se prezentiraju kao oligoartritis koji najčešće zahvaća koljena, laktove i/ili gležnjeve [91]. Po ulasku u adolescenciju javljaju se kožni simptomi koji se najčešće manifestiraju kao teški oblik cističnih akni koje, ako se ne liječe, dovode do stvaranja ožiljaka. U manjem broja pacijenata javljaju se sterilni apscesi nakon minimalne traume ili mjesta uboda (patergijska reakcija), a u nekih se javljaju sterilne, bolne ulceracije koje ne zacjeljuju - pioderma gangrenosum (Slika 11). U sklopu kožnih manifestacija može se javiti i hidradenitis suppurativa pa se takva forma bolesti naziva PAPASH sindrom [92,93]. Ako simptomi perzistiraju kroz odraslu dob, artikularni mogu dovesti do destrukcije zglobnih tijela i potrebe za ugradnjom endoproteza, a kožni često rezultiraju psiho-socijalnim problemima [91].

U dijagnostici se uz anamnestičke podatke i kliničku sliku, mogu učiniti laboratorijske pretrage i gensko testiranje. U laboratorijskim nalazima je uočen značajan porast reaktanata akutne faze upale (CRP), proteina koji veže lipopolisaharid i matriks-metallo proteinaze 9 [93]. Za konačnu potvrdu dijagnoze potrebno je učiniti sekvenciranje gena PSTPIP1, kojom je do sada dobiveno 66 varijanta od kojih je 8 patogeno ili vjerojatno patogeno [94].

Diferencijalna dijagnoza obuhvaća: sindrom sinovitis, akne, pustuloza, hiperostoza, osteitis (SAPHO sindrom), kronični rekurirajući multifokalni osteomijelitis (CRMO), Majeedov sindrom, sindrom deficijencije antagonista za receptor interleukina-1 (DIRA sindrom) i druge.

U liječenju nema jasno definiranog protokola. Za liječenje cističnih akni koristi se konvencionalna terapija koja obuhvaća antibiotsku terapiju tetraciklinima i terapiju retinoidima. Opisano je kratkoročno poboljšanje koštano-artikularnih simptoma po uzimanju glukokortikoidne terapije, no zabilježeno je pogoršanje u manifestaciji akni [93]. U jednom istraživanju, aplikacija blokatora TNF-alfa (adalimumab i infliksimab) pokazala je zadovoljavajuće rezultate u liječenju koštanih manifestacija i manifestacije - pioderma gangrenosum, u sklopu PAPA sindroma, dok je liječenje blokatorima IL-1 (anakinra) pokazalo mješovite rezultate [93]. U drugom je istraživanju liječenje blokatorom IL-1 (anakinra) pokazalo je zadovoljavajuće rezultate u kontroli piogenog artritisa unutar PAPA sindroma [95]. U jednom istraživanju iz 2019. godine opisan je prikaz slučaja u kojem je provedeno liječenje dvojnog terapijom - adalimumabom i takrolimusom s odličnom kontrolom bolesti i bez zabilježenih neželjenih učinaka [96]. Nakon 18 mjeseci dvojne terapije adalimumabom i takrolimusom, pokušano je ukinuti adalimumab iz terapije, no kroz od 6 do 8 tjedana došlo je do značajne upale pioderme gangrenosum što je sugeriralo nužnost nastavka dvojne terapije [96].

Nema dovoljno podataka o dugogodišnjoj prognozi bolesti na terapiji inhibitorima TNF-alfa, IL-1 inhibitorima ili na dvojnog terapiji adalimumabom i takrolimusom. Bolest svojim prirodnim tokom, zbog koštano-zglobnih simptoma, dovodi do destrukcije zglobova i potrebe za implantacijom nadomjesnih endoproteza dok kožne promjene mogu uzrokovati brojne psiho-socijalne probleme.



Slika 11. Pioderma gangrenosum A) Ulcerozna kožna lezija, uzdignutih rubova uz centralne granulacije, okružena eritematoznim arealom B) Faza cijeljenja, smanjenje upale 4 dana po uvođenju sistemskih kortikosteroida i ciklosporina

7. Kerubizam

Kerubizam je drugi naziv za cističnu multilokularnu bolest čeljusti u kojoj gigantocelularne lezije zamjenjuju koštano tkivo čeljusti po simetričnom obrascu, nasljeđuje se autosomno dominantno, a prvi put je opisana 1933. godine [98]. Bolest je dobila ime kerubizam zbog specifičnih fenotipskih karakteristika: punih, okruglih obraza i očiju usmjerenih ka nebu [99]. Koštane lezije se u pravilu pogoršavaju do puberteta nakon čega se smiruju, a ciste bivaju ispunjene nelamelarnim koštanim tkivom. Simptomi bolesti mogu varirati od minimalnih do životno ugrožavajućih [100].

Bolest je uzrokovana „missense“ mutacijama na genu za protein 2 koji veže SH3 domenu (SH3BP2) na kromosomu 4p16.3 što je nađeno u oko 80% ispitanika [101]. SH3BP2 je ključan za signalizaciju preko receptora limfocita B. Na mišjim modelima je uočeno da mutacija ili ablacija na genu za SH3BP2 dovodi do odgođenog odgovora limfocita B [102]. Drugo istraživanje je pokazalo da se inflamatorne lezije formiraju neovisno o uključenosti B i T limfocita u proces njihova nastajanja [103]. Pronađena su dva mehanizma nastanka lezija koji prouzrokuju fenotip kerubizma u miševima. Prvi mehanizam je opisan kao inflamatorna reakcija uzrokovana pretjeranom proizvodnjom TNF-alfa od strane makrofaga [103]. Drugi mehanizam je opisan kao pojačana resorpcija kosti zbog hiperaktivnih osteoklasta aktiviranih od strane nuklearnog faktora aktiviranih T limfocita 1 (NFATC1) [104]. Patogeneza nije u potpunosti razjašnjena.

Kerubizam je vrlo rijetka bolest koja se nasljeđuje autosomno dominantno. Smatra se da bolest jednako zahvaća mušku i žensku populaciju svih etničkih i rasnih skupina, a prve manifestacije se pojavljuju od 2. do 7. godine života [105,106].

U kliničkoj slici su najtipičnije multiple, simetrične lezije u mandibuli i/ili maksili koje imaju tendenciju širenju i pojavljuju se u periodu od 2. do 7. godine života, a na RTG snimku se prikazuju kao „prozračnost“ kosti (Slika 12.). U početnoj fazi bolesti, zamijećeno je povećanje submandibularnih i cervikalnih limfnih čvorova, a u većini slučajeva, prethodno navedeni simptomi vezani uz kerubizam, jenjavaju nakon puberteta. U manjem broju slučajeva, cistične koštane lezije su nađene i u lukovima zigomatične kosti, a ako se radi o progresivnom obliku bolesti može doći do bujanja fibroznog tkiva, što dovodi do otekline lica te u najtežim slučajevima do infiltracije

orbita [106,107]. Motamedi je predložio gradaciju facijalnih koštanih lezija, koju je kasnije pojednostavio Raposo-Amaral te joj dodao šesti stupanj [108,109]: 1.) lezije u mandibuli bez znakova resorpcije korijena zuba; 2.) lezije u mandibuli i maksili bez znakova resorpcije korijena zuba; 3.) lezije u mandibuli sa znakovima resorpcije korijena zuba; 4.) lezije u mandibuli i maksili sa znakovima resorpcije korijena zuba; 5.) rijetke, velike, rastuće i deformirajuće lezije u mandibuli i maksili koje mogu zahvatiti kondile i koronoidni nastavak mandibule; 6.) rijetke, velike, rastuće i deformirajuće lezije u mandibuli, maksili i orbitama.

Od koštanih lezija, u rijetkim su slučajevima pronađene lezije u području rebara [106]. U težim oblicima bolesti kada lezije uzrokuju resorpciju korijena zuba, opisani su poremećaji rasporeda mliječnih zuba te izostanak izbijanja trajnih zuba [106,110]. U rijetkim slučajevima može doći do pomaka jezika u nazad što može dovesti do opstrukcije dišnog puta. U slučaju parcijalne opstrukcije, javlja se opstruktivna „sleep“ apnea i učestale infekcije gornjeg dišnog sustava. U slučaju potpune opstrukcije pristupa se traheotomiji, a opisan je i slučaj smrti osmogodišnjeg dječaka koja je prouzročena opstrukcijom dišnog sustava s posljedičnom aspiracijom, plućnom infekcijom i sepsom [106,111].

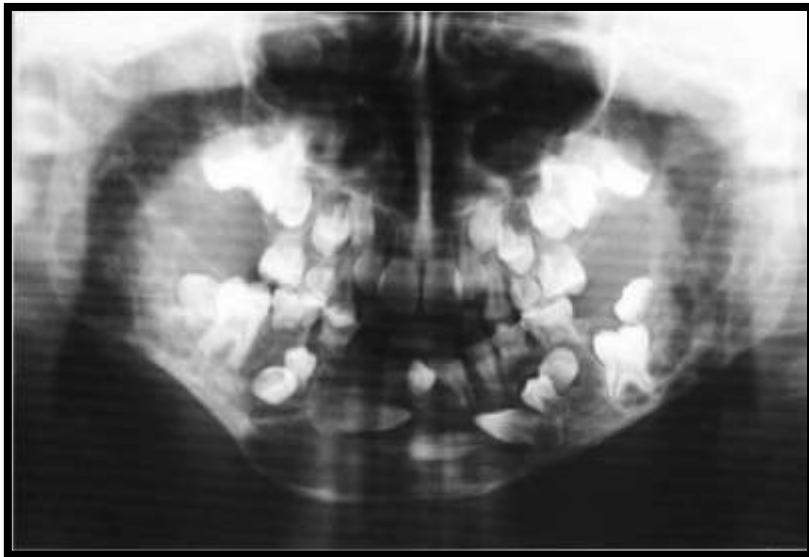
U dijagnostici se uz anamnestičke podatke i kliničku sliku može učiniti laboratorijska, radiološka i genetička obrada. U laboratorijskoj obradi se mogu evaluirati paratireoidni hormon, peptid vezan uz paratireoidni hormon (PTHrP), kalcitonin i alkalna fosfataza, no oni su najčešće u referentnim vrijednostima [106]. Na RTG snimku kostiju glave uočavaju se multiple, „prozračne“, simetrične lezije koje su najčešće pozicionirane u mandibuli. Za potvrdu dijagnoze preporučeno je učiniti gensko testiranje za mutacije na genu SH3BP2 [101].

Diferencijalna dijagnoza obuhvaća: cistični fibrozni osteitis, gigantocelularni tumor kosti, fibrozne displazije, sindrom hiperparatireoidizam - tumor čeljusti te Noonan-ov sindrom [105,106].

U slučaju blagog oblika bolesti, koji ne remeti svakodnevno funkcioniranje niti značajno narušava izgled, preporučeno je praćenje tijekom bolesti, budući da u velikom broju slučajeva tegobe same regrediraju nakon puberteta. U slučaju teškog oblika bolesti u kojem dolazi do značajnijeg narušavanja izgleda, funkcioniranja ili opstrukcije dišnog puta, indiciran je operativni zahvat: resekcija ili kiretaža [112]. Ti operativni zahvati se u pravilu provode nakon puberteta, no ako su tegoba jake,

zahvat se može provesti i prije puberteta. Ako tokom bolesti dođe do pomicanja položaja bulbusa ili gubitka vide provode se operativni zahvati na orbiti [113]. U slučaju zahvaćanja zubnog korijena i kočenja izrastanja trajnih zuba pristupa se kirurškoj ekspoziciji impaktiranih zuba [114]. Nema jasnih smjernica o farmakološkom liječenju kerubizma. Liječenje kalcitoninom je pokazalo oprječne rezultate u dva istraživanja; u jednom kalcitonin nije imao nikakvog učinka [115], dok je u drugom pokazao zadovoljavajuć učinak [116]. Liječenje denosumabom je pokazalo učinak u smislu transformacije cističkih „mekih lezija“ u sklerotičnu kost [117]. U jednom istraživanju je pokušano liječenje inhibitorom TNF-alfa, no bez zabilježenog uspjeha [118]. Liječenje inhibitorom tirozin kinaze (imatinib) je pokazalo zadovoljavajuće rezultate u jednom kliničkom istraživanju [119]. Inhibitor SYK (Entospletinib) je pokazao zadovoljavajuće učinke u istraživanju na miševima s fenotipom kerubizma, no potrebno je učiniti i kliničko istraživanje na pedijatrijskoj populaciji [120].

Prognoza bolesti je zadovoljavajuća, budući da simptomi bolesti, u pravilu, regrediraju nakon puberteta. Poželjne su kontrole pedijatra jednom godišnje uz popratne RTG kraniograme. U slučaju narušavanja izgleda mogu se provesti korektivni operativni zahvati.



Slika 12: Ortopanski tomografski snimak: gornja i donja čeljust su prožete multiplim cističnim lezijama („prozračnost“); preuzeto i prilagođeno od [121]

Ciljevi rada

Ciljevi ovog preglednog rada su sustavno i jasno prikazati dostupne epidemiološke podatke, obilježja kliničke slike, dijagnostičke kriterije, načine dijagnosticiranja, modalitete liječenja te prognozu rijetkih autoinflamatornih bolesti kostiju u svrhu rane dijagnostike i pravodobnog početka ciljanog liječenja. U radu ćemo objasniti dijagnostičke kriterije kako bi se autoinflamatorne bolesti kostiju što jasnije diferencirale od patoloških fenomena i drugih bolesti slične kliničke slike i etiologije. Nastojat ćemo predložiti najučinkovitiji modalitet i/ili protokol liječenja autoinflamatornih bolesti kostiju na temelju do sada dostupnih saznanja o postupcima liječenja.

Plan i metodologija

Ovaj pregledni rad formiran je po Preferiranim stavkama izvješćivanja za sustavne preglede i smjernice za meta-analize (PRISMA od engleskog naziva: The Preferred Reporting Items for Systematic Reviews and Meta-Analysis) [122]. Primarno je provedeno referencirano pretraživanje baze PubMed i UpToDate temeljem čega su izolirani bitni podaci o epidemiologiji, kliničkoj slici, dijagnostici, liječenju i prognozi autoinflamatornih bolesti kostiju. Prethodno navedeno pretraživanje je učinjeno koristeći ključne riječi po MESH-u: autoinflammatory, bone, SAPHO, CRMO, CNO, Majeed, DIRA, PAPA syndrome, cherubism.

Prilikom pretraživanja ključne su riječi povezivane Booleovim (Boolean) operatorima: „I“ („AND“) te „II“ („OR“).

Kombinacija Boolean operatora je bila sljedeća: ((autoinflammatory) AND (bone)) AND ((SAPHO) OR (CRMO) OR (CNO) OR (Majeed) OR (DIRA) OR (PAPA syndrome) OR (cherubism)) što je rezultiralo sa 120 rezultata.

Ručno je pretraživan Google Scholar koristeći gore navedene ključne riječi, kako bi se pronašli dodatni podatci vezani primarno uz muskuloskeletnu i dermatološku patologiju u sklopu autoinflamatornih bolesti kostiju te njihovu dijagnostiku i liječenje. Popisi referenci, na u ovom radu referenciranim istraživanjima i člancima, su također bili pregledavani s ciljem sakupljanja ključnih podataka.

Fotografije i slikovni zapisi korišteni u ovom radu su preuzeti s mreža ResearchGate i radsourc.us radi slikovnog prikaza simptoma i dijagnostičkih kriterija pojedinih autoinflamatornih bolesti kostiju s ciljem edukacije i lakšeg prepoznavanja u dijagnostici, a svi implementirani materijali su akreditirani i referencirani.

Glavni kriteriji za uključivanje pojedine studije u ovaj rad jesu podatci o dijagnostici i/ili liječenju autoinflamatorne bolesti kostiju. Ostali ključni kriteriji su epidemiološki podatci, obilježja kliničke slike te prognoza ishoda autoinflamatorne bolesti kostiju.

Kriteriji za isključenje radova su: primarno obrađivanje pojedinih dermatoloških simptoma koji se javljaju u sklopu nekog od sindroma autoinflamatornih bolesti kostiju, a u kojima nema podataka o dijagnostici i liječenju muskuloskeletne patologije; te spominjanje određenog sindroma autoinflamatornih bolesti kostiju isključivo s ciljem kako bi se taj sindrom naveo kao rijetka varijanta unutar koje se primarno obrađivana patologija tog rada može manifestirati.

Pomoću podataka dobivenih iz odabranih referenci, nastojali smo na jasan i sustavan način prikazati epidemiološke podatke, klinička obilježja, modalitete dijagnosticiranja, dijagnostičke kriterije, mogućnosti liječenja i prognozu autoinflamatornih bolesti kostiju. Pošto su autoinflamatorne bolesti kostiju rijetke i često ostanu neprepoznate, posebnu pažnju smo nastojali usmjeriti ka objašnjenju dijagnostičkih kriterija s ciljem što jasnije diferencijacije pojedine autoinflamatorne bolesti kosti od patoloških fenomena i druge bolesti slične kliničke slike i etiologije.

Jasno objašnjeni dijagnostički kriteriji te rana dijagnostika preduvjet su pravovremenog i efikasnijeg liječenja autoinflamatornih bolesti kostiju pa ćemo, također, nastojati predložiti najučinkovitiji način i/ili protokol liječenja temeljen na, do sada, dostupnim spoznajama o postupcima i ishodu liječenja.

Rasprava

Kroz sustavni pregled autoinflamatornih bolesti kostiju, u ovome radu su opisane do sada dostupne epidemiološke, patogenetske i kliničke značajke naslovnih bolesti. Uz navedeno, opisani su, do sada provedeni, dijagnostički postupci i modaliteti liječenja vezani uz autoinflamatorne bolesti kostiju.

Kerubizam se kliničkom slikom i RTG nalazom najviše razlikuje od ostalih bolesti opisanih u ovom radu, a zbog sličnosti prezentacije CRMO i SAPHO sindroma, provedeno je istraživanje kako bi se te sličnosti jasno zabilježile te pronašle ključne razlike [123]. Dok za neke od autoinflamatornih bolesti kostiju (SAPHO sindrom i CRMO/CNO), već postoje predloženi, definirani dijagnostički kriteriji, za ostale takvi dijagnostički kriteriji još nisu strukturno formirani.

Predložene su tri skupine dijagnostičkih kriterija za SAPHO sindrom (Slika 3). Sve tri skupine se velikim dijelom preklapaju i mogu se koristiti u dijagnostici SAPHO sindroma. Mišljenja smo da su kriteriji prema Benhamou i suradnicima najspecifičniji te da uz učinjen MRI s ciljem otkrivanja „tihih“ lezija, postavljaju adekvatan temelj pravovremenoj dijagnostici SAPHO sindrom. Potrebna su daljnja istraživanja kako bi se odabrali što specifičniji kriteriji za postavljanje dijagnoze SAPHO sindroma.

Predložene su dvije skupine dijagnostičkih kriterija za CRMO/CNO (Slika 7 i Slika 8). Janssonovi kriteriji (Slika 7) obuhvaćaju uz koštane i kožne manifestacije bolesti, no ne sadržavaju kriterij radiološke obrade metodom MRI u STIR sekvenci prema protokolu kao nužan za postavljanje dijagnoze. Bristolski kriteriji (Slika 8) obuhvaćaju radiološku obradu metodom MRI u STIR sekvenci prema protokolu kao nužan kriterij za postavljanje dijagnoze. Budući da MRI u STIR sekvenci prema protokolu može u ranom stadiju detektirati i asimptomatske lezije, mišljenja smo da su Bristolski kriteriji adekvatniji u što ranijem prepoznavanju bolesti i postavljanju dijagnoze, no predlažemo da se u obzir prilikom postavljanja dijagnoze uzmu i kožne manifestacije (najčešće palmo-plantarna pustuloza i/ili psorijaza). Potrebna su dodatna istraživanja kako bi se postavili što točniji kriteriji u dijagnostici CRMO/CNO.

Za DIRA sindrom nema strukturno formiranih dijagnostičkih kriterija. Budući da se bolest u pravilu uočava u prve dvije godine života i u pravilu je karakterizirana

izrazitim pustuloznim osipom koji nije ograničen na dlanove i/ili stopala, navedeno može poslužiti kao upozorenje (i potencijalni kriterij) za postavljanje sumnje na DIRA sindrom. Po postavljenoj sumnji, predlažemo učiniti RTG toraksa i femura s ciljem pronalaska karakterističnih radioloških znakova (i potencijalnih kriterija): proširenje anteriornog dijela rebara i periostalno prekrivanje „cloaking“ glave femura. U kliničkom nalazu treba obratiti pozornost na potencijalnu prisutnost onihomadeze (Slika 9) što može potencijalno poslužiti kao jedan od kriterija za postavljanje dijagnoze. Budući da je opisano brzo i značajno poboljšanje kožnih simptoma u DIRA sindromu po uzimanju neselektivnih IL-1 inhibitora, prethodno potencijalno može poslužiti kao kriterij za potvrdu dijagnoze u slučaju da su i drugi kriteriji zadovoljeni. Za konačnu potvrdu dijagnoze, preporučamo učiniti kromosomsku microarray analizu (CMA) s ciljem detektiranja velikih delecija na IL-1RN. Potrebna su daljnja istraživanja kako bi se dobilo više informacija o DIRA sindromu te kako bi se potvrdile do sada poznate informacije s ciljem postavljanja točnijih dijagnostičkih kriterija.

Majeedov sindrom opisuje karakterističan trijas: kronični rekurirajući multifokalni osteomijelitis (CRMO), kongenitalna diseritropoetska anemija (CDA) i neutrofilna dermatoz. Kongenitalna diseritropoetska anemija je u Majeedovu sindromu mikrocitna i hipokromna, a litičke koštane lezije su u pravilu na dugim kostima donjih ekstremiteta, no bez zahvaćanja klavikule, mandibule, zdjelice i kralješnice kao u izoliranom CRMO, što oboje može poslužiti kao potencijalni kriterij za postavljanje dijagnoze Majeedova sindroma. Osim navedenih, prisustvo Sweet sindroma (Slika 10) i prisustvo rekurentnih vrućica, također može poslužiti kao potencijalni kriterij u postavljanju dijagnoze Majeedova sindroma. Mišljenja smo da u slučaju istovremene manifestacije litičkih koštanih lezija bez zahvaćanja klavikule, mandibule, zdjelice i kralješnice kao u izoliranom CRMO; manifestacije mikrocitne i hipokromne anemije; manifestacije Sweet sindroma i rekurentnih vrućica, s relativnom sigurnošću možemo postaviti dijagnozu Majeedova sindroma, no za konačnu potvrdu dijagnoze potrebno je učiniti i ciljano gensko testiranje za detekciju mutacija na genu LPIN2. Za postavljanje strukturirano formiranih dijagnostičkih kriterija, potrebna su daljnja istraživanja.

PAPA sindrom karakterizira sterilni, rekurentni, erozivni artritis u dječjoj dobi čiji se intenzitet u doba adolescencije smanjuje dok se pojavljuju kožni simptomi (pioderma gangrenosum i akne). Karakteristična „smjena“ koštanih i kožnih simptoma

uz svojstvo autosomno dominantnog nasljeđivanja može poslužiti kao jedan od potencijalnih kriterija za postavljanje dijagnoze PAPA sindroma. Prisutnost patergijske reakcije i/ili pioderme gangrenosum (Slika 11), također može poslužiti kao jedan od potencijalnih kriterija za postavljanje dijagnoze. Simultan, značajan porast reaktanata akutne faze upale (CRP), proteina koji veže lipopolisaharid i matriks-metalno proteinaze 9, bi isto mogao poslužiti kao jedan od potencijalnih kriterija za postavljanje dijagnoze. Konačna dijagnoza se može potvrditi sekvenciranjem gena PSTPIP1. Od velike su važnosti daljnja istraživanja PAPA sindroma radi otkrivanja informacija koje bi mogle poslužiti kao specifični kriteriji za rano otkrivanje bolesti.

Mišljenja smo da su dijagnostički kriteriji za postavljanje dijagnoze kerubizma, osobito u odnosu na druge autoinflamatorne bolesti kostiju, poprilično jasni. Bolest se manifestira specifičnom kliničkom slikom koju karakteriziraju multiple, simetrične lezije u mandibuli i/ili maksili i RTG nalazom na kojem se te lezije opisuju kao „prozračnosti“ (Slika 12). Tegobe, u pravilu, jenjavaju nakon puberteta, a nasljeđivanje je autosomno dominantno. Postoji i stupnjevanje koštanih lezija u čeljusti po Motamediu i Raposo-Amaralu. Konačna dijagnoza se može potvrditi i genskim testiranjem za mutacije na genu SH3BP2. ,

Odabir adekvatnog modaliteta i protokola u liječenju autoinflamatornih bolesti kostiju predstavlja veliki izazov u kliničkoj praksi primarno zbog otežanog postavljanja dijagnoze, kompleksne i nepotpuno razjašnjene patogeneze te nedovoljno istraženih medikamentnih opcija.

U liječenju SAPHO sindroma opisano je dosta medikamentnih opcija: nesteroidni protuupalni lijekovi (NSAID), antibiotici, antireumatski lijekovi koji modificiraju tijek bolesti (DMARD), TNF-alfa inhibitori, oralni retinoidi, glukokortikoidi, kolhicin, bisfosfonati, anti IL-12/23, anti IL-17, anti IL-1 i inhibitori Janus kinaze (JAK). Mišljenja smo da u terapiju treba čim prije uvesti IL-1 inhibitor ili TNF-alfa inhibitor u slučaju neučinkovitosti terapije lijekovima iz skupine NSAID i DMARD. U slučaju izraženih akni, predlažemo lezije primarno tretirati kombinacijom oralnih tetraciklina i benzojeva peroksida topikalno. U slučaju perzistiranja teškog oblika akni, ako osoba ne planira skorbu trudnoću, mogu se uvesti i oralni retinoidi. Za potvrdu učinkovitosti, u

domeni osteoartikularnih i kožnih tegoba, potrebna su dodatna istraživanja vezana uz terapiju IL-12/23 i IL-17 inhibitora.

U liječenju CRMO/CNO opisane su medikamentne opcije koje obuhvaćaju: nesteroidne protuupalne lijekove (NSAID), antireumatske lijekove koji modificiraju tijek bolesti (DMARD), TNF-alfa inhibitore, glukokortikoide i bisfosfonate. Mišljenja smo da liječenje treba provesti inhibitorima TNF-alfa ukoliko izostane dobra kontrola bolesti nakon liječenja lijekovima iz skupine NSAID i DMARD. Stavljamo naglasak na provođenje liječenja infliksimabom, bez ili u kombinaciji s bisfosfonatima, ukoliko kod pacijenta postoje spinalne lezije. Dodatna istraživanja bi mogla otkriti učinkovitost drugih bioloških lijekova u liječenju CRMO/CNO.

U liječenju DIRA sindroma, jedino su neselektivni inhibitori IL-1 pokazali adekvatan učinak u svim aspektima bolesti. Po prestanku aplikacije lijeka došlo je do relapsa u kratkom vremenskom periodu, stoga smo mišljenja da je kontinuirana aplikacija neselektivnog IL-1 inhibitora trenutno najbolji odabir u liječenju DIRA sindroma. Potrebna su daljnja, intenzivna istraživanja vezana uz liječenje DIRA sindroma.

U liječenju CRMO komponente unutar Majeedova sindroma, zadovoljavajuć terapijski odgovor je postignut jedino primjenom neselektivnog IL-1 inhibitora i selektivnog IL-1 beta inhibitora, s međusobno sličnim učinkom. Prema tome, mišljenja smo da je u liječenju Majeedova sindroma preporučljivo aplicirati neselektivni IL-1 inhibitor ili selektivni IL-1 beta inhibitor uz redovitu kontrolu krvne slike, po čijem nalazu treba razmotriti aplikaciju transfuzije krvi u slučaju teškog oblika kongenitalne diseritropoetske anemije.

U liječenju PAPA sindroma testirano je više medikamentnih opcija: glukokortikoidi, inhibitori TNF-alfa, neselektivni inhibitori IL-1 te kombinacija adalimumaba i takrolimusa. Istraživanja su pokazala da su blokatori TNF-alfa (adalimumab i infliksimab) i kombinacija adalimumaba s takrolimusom, dali najbolje rezultate u regresiji koštanih manifestacija i pioderme gangrenosum. U prikazu slučaja u kojem je provedeno liječenje dvojom terapijom - adalimumabom i takrolimusom, došlo je do značajne upale pioderme gangrenosum po privremenom ukidanju adalimumaba iz terapije. Temeljem navedenoga smo mišljenja da je blokator TNF-alfa (adalimumab) ključan u održavanju bolesti u remisiji pa isti

predlažemo kao primarni odabir u liječenju PAPA sindroma. Mišljenja smo da akne treba liječiti tetraciklinima ili retinoidima prema smjernicama. Potrebno je provesti istraživanja drugim opcijama medikamentnog liječenja s ciljem evaluacije učinkovitosti istih u liječenju PAPA sindroma.

Smatramo da su indikacije za operacijske zahvate vezane uz kerubizam jasno definirane. Bolest se u pravilu samo prati ako je blagog tijeka zato što simptomi nakon puberteta često sami regrediraju. Od medikamentnih opcija, jedino je liječenje inhibitorom tirozin kinaze (imatinib) pokazalo zadovoljavajuće rezultate u jednom kliničkom istraživanju. Temeljem navedenoga, nemamo formirano mišljenje vezano uz preferiranu medikamentnu terapiju za liječenje kerubizma. Inhibitor SYK (Entospletinib) je pokazao zadovoljavajuće učinke u istraživanju na miševima s fenotipom kerubizma pa je poželjno nastaviti istraživanja istim na pedijatrijskoj populaciji.

Zaključak

Autoinflamatorne bolesti kostiju su vrlo rijetke, a njihovo glavno obilježje je sterilna upala kostiju koja je praćena kožnom patologijom. Obuhvaćaju različite sindrome od kojih su najistaknutiji: sinovitis, akne, pustuloza, hiperostoza, osteitis (SAPHO sindrom), kronični rekurirajući multifokalni osteomijelitis (CRMO)/kronični nebakterijski osteomijelitis (CNO), deficijencija antagonista za receptor interleukina-1 (DIRA sindrom), piogeni artritis, pioderma gangrenosum, akne (PAPA sindrom), Majeedov sindrom i kerubizam. U raspravi su, na temelju trenutno dostupnih spoznaja, elaborirani ključni faktori vezani uz dijagnostiku i liječenje te su predloženi potencijalni dijagnostički kriteriji i preferirani modaliteti liječenja. Budući da autoinflamatorne bolesti zahvaćaju više organskih sustava i simptomima se međusobno preklapaju, njihova rana dijagnostika, a posljedično tome i liječenje je otežano. Biološka terapija (primarno inhibitori TNF-alfa i inhibitori IL-1) je do sada dala zadovoljavajuće rezultate u liječenju pojedinih ili svih simptoma u sklopu autoinflamatornih bolesti kostiju. U novije vrijeme se s uspjehom koriste inhibitori interleukina 17 i 23 koji imaju veliki potencijal u daljnjim istraživanjima. Inhibitor SYK (Entospletinib) je pokazao zadovoljavajuće rezultate u liječenju kerubizma kod miševima i prema tome potencijal za daljnja istraživanja. Potrebno je provesti daljnja istraživanja s ciljem stjecanja novih spoznaja u dijagnostici i liječenju autoinflamatornih bolesti kostiju.

Sažetak

Autoinflamatorne bolesti kostiju su rijetke i njihovo glavno obilježje je sterilna upala kostiju koja je praćena kožnom patologijom. Obuhvaćaju različite sindrome: sinovitis, akne, pustuloza, hiperostoza, osteitis (SAPHO sindrom), kronični rekurirajući multifokalni osteomijelitis (CRMO), Majeedov sindrom, kerubizam i druge. Sindromi zahvaćaju više organskih sustava te se često preklapaju s drugim bolestima zbog čega nerijetko ostanu neprepoznati. Rana dijagnostika iziskuje definiranje jasnih dijagnostičkih kriterija. U liječenju se koriste nesteroidni protuupalni lijekovi (NSAID), glukokortikoidi, lijekovi koji modificiraju bolest (DMARD) i biološki lijekovi, a u novije vrijeme i inhibitori interleukina 17 i 23. Za neke od sindroma postoje jasni kriteriji za postavljanje dijagnoze dok je liječenje težih oblika bolesti još uvijek nedovoljno definirano i potrebna su dodatna ispitivanja koja će potvrditi učinkovitost pojedinih lijekova.

Ključne riječi: autoinflamatorna bolest kostiju, SAPHO, CRMO, CNO, DIRA, Majeed, PAPA sindrom, kerubizam

Summary

Autoinflammatory bone disorders are rare and their main feature is sterile bone inflammation accompanied by skin pathology. They encompass various syndromes: synovitis, acne, pustulosis, hyperostosis, osteitis (SAPHO syndrome), chronic recurrent multifocal osteomyelitis (CRMO), Majeed syndrome, cherubism and others. Syndromes often affect multiple organ systems and overlap with other diseases, so they often stay unrecognized. Early diagnostics require unambiguous definition of diagnostic criteria. Nonsteroidal anti-inflammatory drugs (NSAIDs), glucocorticoids, disease-modifying drugs (DMARDs) and biological drugs are used in treatment, and more recently, interleukin 17 and 23 inhibitors. Diagnostic criteria for some of the syndromes have been clearly established, while the treatment for more severe forms of disorders is still insufficiently defined. Further researches are needed to confirm the effectiveness of individual drug therapies.

Key words: : autoinflammatory bone disorder, SAPHO, CRMO, CNO, Majeed, DIRA, PAPA syndrome, cherubism

Literatura

1. McDermott MF, Aksentijevich I, Galon J, et al. Germline mutations in the extracellular domains of the 55 kDa TNF receptor, TNFR1, define a family of dominantly inherited autoinflammatory syndromes. *Cell* 1999; 97:133.
2. Costenbader KH, Gay S, Alarcón-Riquelme ME, Iaccarino L, Doria A. Genes, epigenetic regulation and environmental factors: Which is the most relevant in developing autoimmune diseases? *Autoimmun Rev*. 2012;11: 604–609. pmid:22041580 DOI: <https://doi.org/10.1016/j.autrev.2011.10.022>
3. Zhernakova A, Withoff S, Wijmenga C. Clinical implications of shared genetics and pathogenesis in autoimmune diseases. *Nat Rev Endocrinol*. 2013;9: 646–59. pmid:23959365 DOI: [10.1038/nrendo.2013.161](https://doi.org/10.1038/nrendo.2013.161)
4. Doria A, Zen M, Bettio S, Gatto M, Bassi N, Nalotto L, et al. Autoinflammation and autoimmunity: Bridging the divide. *Autoimmun Rev*. 2012;12: 22–30. pmid:22878274 DOI: [10.1016/j.autrev.2012.07.018](https://doi.org/10.1016/j.autrev.2012.07.018)
5. Kastner DL, Aksentijevich I, Goldbach-Mansky R, Aksentijevich I, Torosyan Y, Samuels J, et al. Autoinflammatory disease reloaded: a clinical perspective. *Cell*. Elsevier; DOI: [10.1016/j.cell.2010.03.002](https://doi.org/10.1016/j.cell.2010.03.002)
6. Nigrovic PA, Lee PY, Hoffman HM. Monogenic autoinflammatory disorders: Conceptual overview, phenotype, and clinical approach. *J Allergy Clin Immunol* 2020; 146:925.
7. Stern SM, Ferguson PJ. Autoinflammatory bone diseases. *Rheum Dis Clin North Am* 2013; 39:735.
8. Chamot AM, Benhamou CL, Kahn MF, et al. [Acne-pustulosis-hyperostosis-osteitis syndrome. Results of a national survey. 85 cases]. *Rev Rhum Mal Osteoartic* 1987; 54:187.
9. Benhamou CL, Chamot AM, Kahn MF. Synovitis-acne-pustulosis hyperostosis-osteomyelitis syndrome (SAPHO). A new syndrome among the spondyloarthropathies? *Clin Exp Rheumatol* 1988; 6:109.
10. Rukavina I. SAPHO syndrome: a review. *J Child Orthop* 2015; 9:19.
11. Hurtado-Nedelec M, Chollet-Martin S, Chapeton D, et al. Genetic susceptibility factors in a cohort of 38 patients with SAPHO syndrome: a study of PSTPIP2, NOD2, and LPIN2 genes. *J Rheumatol* 2010; 37:401.
12. Kotilainen P, Merilahti-Palo R, Lehtonen OP, et al. Propionibacterium acnes isolated from sternal osteitis in a patient with SAPHO syndrome. *J Rheumatol* 1996; 23:1302.
13. Colina M, Lo Monaco A, Khodeir M, Trotta F. Propionibacterium acnes and SAPHO syndrome: a case report and literature review. *Clin Exp Rheumatol* 2007; 25:457.
14. Hurtado-Nedelec M, Chollet-Martin S, Nicaise-Roland P, et al. Characterization of the immune response in the synovitis, acne, pustulosis, hyperostosis, osteitis (SAPHO) syndrome. *Rheumatology (Oxford)* 2008; 47:1160.
15. Hayem G, Bouchaud-Chabot A, Benali K, et al. SAPHO syndrome: a long-term follow-up study of 120 cases. *Semin Arthritis Rheum* 1999; 29:159.
16. Colina M, Trotta F. Clinical and radiological characteristics of SAPHO syndrome. *Curr Rheumatol Rev* 2013; 9:22.
17. Cianci F, Zoli A, Gremese E, Ferraccioli G. Clinical heterogeneity of SAPHO syndrome: challenging diagnose and treatment. *Clin Rheumatol* 2017; 36:2151.
18. Dihlmann W, Dihlmann SW. Acquired hyperostosis syndrome: spectrum of manifestations at the sternocostoclavicular region. Radiologic evaluation of 34 cases. *Clin Rheumatol* 1991; 10:250.

19. Depasquale R, Kumar N, Lalam RK, et al. SAPHO: What radiologists should know. *Clin Radiol* 2012; 67:195.
20. Wang M, Li Y, Cao Y, et al. Mandibular involvement in SAPHO syndrome: a retrospective study. *Orphanet J Rare Dis* 2020; 15:312.
21. Nguyen MT, Borchers A, Selmi C, et al. The SAPHO syndrome. *Semin Arthritis Rheum* 2012; 42:254.
22. Ozyemisci-Taskiran O, Bölükbasi N, Gögüs F. A hidradenitis suppurativa related SAPHO case associated with features resembling spondylarthropathy and proteinuria. *Clin Rheumatol* 2007; 26:789.
23. Naves JE, Cabré E, Mañosa M, et al. A systematic review of SAPHO syndrome and inflammatory bowel disease association. *Dig Dis Sci* 2013; 58:2138.
24. Zhang LH, Han SB, Song L, et al. Comparative analysis and differentiation between SAPHO syndrome and spondyloarthropathies using whole-spine MRI. *Clin Radiol* 2021; 76:394.e9.
25. Kohlfuerst S, Igerc I, Lind P. FDG PET helpful for diagnosing SAPHO syndrome. *Clin Nucl Med* 2003; 28:838.
26. Umeda M, Kawashiri SY, Nishino A, et al. Synovitis of sternoclavicular and peripheral joints can be detected by ultrasound in patients with SAPHO syndrome. *Mod Rheumatol* 2017; 27:881.
27. Przepiera-Będzak H, Fischer K, Brzosko M. Serum levels of angiogenic cytokines in psoriatic arthritis and SAPHO syndrome. *Pol Arch Med Wewn* 2013; 123:297.
28. Colina M, Govoni M, Orzincolo C, Trotta F. Clinical and radiologic evolution of synovitis, acne, pustulosis, hyperostosis, and osteitis syndrome: a single center study of a cohort of 71 subjects. *Arthritis Rheum* 2009; 61:813.
29. Firinu D, Garcia-Larsen V, Manconi PE, Del Giacco SR. SAPHO Syndrome: Current Developments and Approaches to Clinical Treatment. *Curr Rheumatol Rep* 2016; 18:35.
30. Colina M, Trotta F. Antibiotics may be useful in the treatment of SAPHO syndrome. *Mod Rheumatol* 2014; 24:697.
31. Olivieri I, Padula A, Palazzi C. Pharmacological management of SAPHO syndrome. *Expert Opin Investig Drugs* 2006; 15:1229.
32. Azevedo VF, Dal Pizzol VI, Lopes H, et al. [Methotrexate to treat SAPHO syndrome with keloidal scars]. *Acta Reumatol Port* 2011; 36:167.
33. Ben Abdelghani K, Dran DG, Gottenberg JE, et al. Tumor necrosis factor-alpha blockers in SAPHO syndrome. *J Rheumatol* 2010; 37:1699.
34. Firinu D, Murgia G, Lorrai MM, et al. Biological treatments for SAPHO syndrome: an update. *Inflamm Allergy Drug Targets* 2014; 13:199.
35. Kerrison C, Davidson JE, Cleary AG, Beresford MW. Pamidronate in the treatment of childhood SAPHO syndrome. *Rheumatology (Oxford)* 2004; 43:1246.
36. Wendling D, Aubin F, Verhoeven F, Prati C. IL-23/Th17 targeted therapies in SAPHO syndrome. A case series. *Joint Bone Spine* 2017; 84:733.
37. Daoussis D, Konstantopoulou G, Kraniotis P, et al. Biologics in SAPHO syndrome: A systematic review. *Semin Arthritis Rheum* 2019; 48:618.
38. Clinical Characteristics, Quality of Life and Risk Factors for Severity in Palmoplantar Pustulosis: A Cross-Sectional, Multicentre Study of 263 Patients - Scientific Figure on ResearchGate. Available from: https://www.researchgate.net/figure/Patient-with-palmoplantar-pustulosis-with-very-severe-disease-on-the-palmar-areas_fig1_360631171 [accessed 7 Sep, 2023]
39. Complete pathologic response after neoadjuvant treatment with vemurafenib for malignant melanoma - Scientific Figure on ResearchGate. Available from:

https://www.researchgate.net/figure/Acne-fulminans-Initial-presentation-with-draining-pustules-and-crusted-papules-and_fig4_259805407 [accessed 7 Sep, 2023]

40. Liu S, Tang M, Cao Y, et al. Synovitis, acne, pustulosis, hyperostosis, and osteitis syndrome: review and update. *Ther Adv Musculoskelet Dis* 2020; 12:17597
DOI: [10.1177/1759720X20912865](https://doi.org/10.1177/1759720X20912865)
41. Hedrich CM, Hofmann SR, Pablik J, et al. Autoinflammatory bone disorders with special focus on chronic recurrent multifocal osteomyelitis (CRMO). *Pediatr Rheumatol Online J* 2013; 11:47.
42. Greenwood S, Leone A, Cassar-Pullicino VN. SAPHO and Recurrent Multifocal Osteomyelitis. *Radiol Clin North Am* 2017; 55:1035.
43. Beck C, Girschick HJ, Morbach H, et al. Mutation screening of the IL-1 receptor antagonist gene in chronic non-bacterial osteomyelitis of childhood and adolescence. *Clin Exp Rheumatol* 2011; 29:1040.
44. Golla A, Jansson A, Ramser J, et al. Chronic recurrent multifocal osteomyelitis (CRMO): evidence for a susceptibility gene located on chromosome 18q21.3-18q22. *Eur J Hum Genet* 2002; 10:217.
45. Bousvaros A, Marcon M, Treem W, et al. Chronic recurrent multifocal osteomyelitis associated with chronic inflammatory bowel disease in children. *Dig Dis Sci* 1999; 44:2500.
46. Walsh P, Manners PJ, Vercoe J, et al. Chronic recurrent multifocal osteomyelitis in children: nine years' experience at a statewide tertiary paediatric rheumatology referral centre. *Rheumatology (Oxford)* 2015; 54:1688.
47. Kaiser D, Bolt I, Hofer M, et al. Chronic nonbacterial osteomyelitis in children: a retrospective multicenter study. *Pediatr Rheumatol Online J* 2015; 13:25.
48. Cox AJ, Zhao Y, Ferguson PJ. Chronic Recurrent Multifocal Osteomyelitis and Related Diseases-Update on Pathogenesis. *Curr Rheumatol Rep* 2017; 19:18.
49. Scianaro R, Insalaco A, Bracci Laudiero L, et al. Deregulation of the IL-1 β axis in chronic recurrent multifocal osteomyelitis. *Pediatr Rheumatol Online J* 2014; 12:30.
50. Roderick MR, Sen ES, Ramanan AV. Chronic recurrent multifocal osteomyelitis in children and adults: current understanding and areas for development. *Rheumatology (Oxford)* 2018; 57:41.
51. Jansson AF, Grote V, ESPED Study Group. Nonbacterial osteitis in children: data of a German Incidence Surveillance Study. *Acta Paediatr* 2011; 100:1150.
52. Kaiser D, Bolt I, Hofer M, et al. Chronic nonbacterial osteomyelitis in children: a retrospective multicenter study. *Pediatr Rheumatol Online J* 2015; 13:25.
53. Wipff J, Costantino F, Lemelle I, et al. A large national cohort of French patients with chronic recurrent multifocal osteitis. *Arthritis Rheumatol* 2015; 67:1128.
54. Hofmann SR, Kapplusch F, Girschick HJ, et al. Chronic Recurrent Multifocal Osteomyelitis (CRMO): Presentation, Pathogenesis, and Treatment. *Curr Osteoporos Rep* 2017; 15:542.
55. Costa-Reis P, Sullivan KE. Chronic recurrent multifocal osteomyelitis. *J Clin Immunol* 2013; 33:1043.
56. Jansson A, Renner ED, Ramser J, et al. Classification of non-bacterial osteitis: retrospective study of clinical, immunological and genetic aspects in 89 patients. *Rheumatology (Oxford)* 2007; 46:154.
57. Hofmann SR, Böttger F, Range U, et al. Serum Interleukin-6 and CCL11/Eotaxin May Be Suitable Biomarkers for the Diagnosis of Chronic Nonbacterial Osteomyelitis. *Front Pediatr* 2017; 5:256.

58. Zhao Y, Dedeoglu F, Ferguson PJ, et al. Physicians' Perspectives on the Diagnosis and Treatment of Chronic Nonbacterial Osteomyelitis. *Int J Rheumatol* 2017; 2017:7694942.
59. Fritz J, Tzaribatchev N, Claussen CD, et al. Chronic recurrent multifocal osteomyelitis: comparison of whole-body MR imaging with radiography and correlation with clinical and laboratory data. *Radiology* 2009; 252:842.
60. Jansson AF, Müller TH, Gliera L, et al. Clinical score for nonbacterial osteitis in children and adults. *Arthritis Rheum* 2009; 60:1152.
61. von Kalle T, Heim N, Hospach T, et al. Typical patterns of bone involvement in whole-body MRI of patients with chronic recurrent multifocal osteomyelitis (CRMO). *Rofo* 2013; 185:655.
62. Zhao Y, Laxer R, Ferguson P. Treatment Advances in Chronic Non-Bacterial Osteomyelitis and Other Autoinflammatory Bone Conditions. *Curr Treatm Opt Rheumatol* 2017; 3:17.
63. Beck C, Morbach H, Beer M, et al. Chronic nonbacterial osteomyelitis in childhood: prospective follow-up during the first year of anti-inflammatory treatment. *Arthritis Res Ther* 2010; 12:R74.
64. Zhao Y, Wu EY, Oliver MS, et al. Consensus Treatment Plans for Chronic Nonbacterial Osteomyelitis Refractory to Nonsteroidal Antiinflammatory Drugs and/or With Active Spinal Lesions. *Arthritis Care Res (Hoboken)* 2018; 70:1228.
65. Schnabel A, Range U, Hahn G, et al. Treatment Response and Longterm Outcomes in Children with Chronic Nonbacterial Osteomyelitis. *J Rheumatol* 2017; 44:1058.
66. Hospach T, Langendoerfer M, von Kalle T, et al. Spinal involvement in chronic recurrent multifocal osteomyelitis (CRMO) in childhood and effect of pamidronate. *Eur J Pediatr* 2010; 169:1105.
67. <https://radsourc.us/wp-content/uploads/2022/07/3A-1.jpg>
68. <https://radsourc.us/wp-content/uploads/2022/07/2A-1.jpg>
69. Chronic nonbacterial osteomyelitis: the role of whole-body MRI - Scientific Figure on ResearchGate. Available from: https://www.researchgate.net/figure/CNO-in-an-8-year-old-girl-complaining-of-hip-and-leg-pain-Whole-body-MRI-a-d-depicted_fig4_363612166 [accessed 21 Aug, 2023]
70. When Local Bone Pain Is Just the Tip of the Iceberg—A Case Report of Three Patients With Chronic Multifocal Recurrent Osteomyelitis and Some Red Flags to Help Make the Diagnosis - Scientific Figure on ResearchGate. Available from: https://www.researchgate.net/figure/Jansson-criteria-for-diagnosis-of-CRMO_tbl2_336539562 [accessed 21 Aug, 2023]
71. Chronic recurrent multifocal osteomyelitis (CRMO) – advancing the diagnosis - Scientific Figure on ResearchGate. Available from: https://www.researchgate.net/figure/Bristol-diagnostic-criteria-for-CRMO_fig3_307528982 [accessed 21 Aug, 2023]
72. Cowen EW, Goldbach-Mansky R. DIRA, DITRA, and new insights into pathways of skin inflammation: what's in a name? *Arch Dermatol* 2012; 148:381.
73. Aksentijevich I, Masters SL, Ferguson PJ, et al. An autoinflammatory disease with deficiency of the interleukin-1-receptor antagonist. *N Engl J Med* 2009; 360:2426.
74. Jesus AA, Osman M, Silva CA, Kim PW, Pham TH, Gadina M, et al. A novel mutation of IL1RN in the deficiency of interleukin-1 receptor antagonist syndrome: description of two unrelated cases from Brazil. *Arthritis Rheum.* 2011;63(12):4007–17. DOI: [10.1002/art.30588](https://doi.org/10.1002/art.30588)
75. Romano M, Arici ZS, Piskin D, et al The 2021 EULAR/American College of Rheumatology points to consider for diagnosis, management and monitoring of the

- interleukin-1 mediated autoinflammatory diseases: cryopyrin-associated periodic syndromes, tumour necrosis factor receptor-associated periodic syndrome, mevalonate kinase deficiency, and deficiency of the interleukin-1 receptor antagonist, *Annals of the Rheumatic Diseases* 2022;81:907-921.
DOI: [10.1136/annrheumdis-2021-221801](https://doi.org/10.1136/annrheumdis-2021-221801)
76. Kuemmerle-Deschner JB , Welzel T , Hoertnagel K , et al . New variant in the IL1RN gene (DIRA) associated with late-onset, CRMO-like presentation. *Rheumatology* 2020;59:3259-63; DOI: [10.1093/rheumatology/keaa119](https://doi.org/10.1093/rheumatology/keaa119)
 77. Garg M, de Jesus AA, Chapelle D , et al . Rilonacept maintains long-term inflammatory remission in patients with deficiency of the IL-1 receptor antagonist. *JCI Insight* 2017;2.; DOI: [10.1172/jci.insight.94838](https://doi.org/10.1172/jci.insight.94838)
 78. Hydrochlorothiazide vs Venlafaxine: Drug-induced Bullous Pemphigoid - Scientific Figure on ResearchGate. Available from: https://www.researchgate.net/figure/Onychomadesis-of-the-nails-shedding-of-the-nails-beginning-at-the-proximal-end_fig1_334021138 [accessed 1 Sep, 2023]
 79. Ferguson PJ, Chen S, Tayeh MK, et al. Homozygous mutations in LPIN2 are responsible for the syndrome of chronic recurrent multifocal osteomyelitis and congenital dyserythropoietic anaemia (Majeed syndrome). *J Med Genet* 2005; 42:551.
 80. Majeed HA; Kalaawi M.; Mohanty D et al.. Congenital dyserythropoietic anemia and chronic recurrent multifocal osteomyelitis in three related children and the association with Sweet syndrome in two siblings. *J. Pediatr.* 1989, 115, 730–734.
DOI: [https://doi.org/10.1016/S0022-3476\(89\)80650-X](https://doi.org/10.1016/S0022-3476(89)80650-X)
 81. Lordén G, Sanjuán-García I, de Pablo N, et al. Lipin-2 regulates NLRP3 inflammasome by affecting P2X7 receptor activation. *J Exp Med* 2017; 214:511.
 82. Herlin T, Fiirgaard B, Bjerre M, et al. Efficacy of anti-IL-1 treatment in Majeed syndrome. *Ann Rheum Dis* 2013; 72:410.
 83. Pinto-Fernandez C. Seoane-Reula ME. Efficacy of treatment with IL-1RA in Majeed syndrome. *Allergol. Immunopathol.* 2017, 45, 99–101.
DOI: <https://doi.org/10.1016/j.aller.2016.04.003>
 84. Majeed HA, Al-Tarawna M, El-Shanti H, et al The syndrome of chronic recurrent multifocal osteomyelitis and congenital dyserythropoietic anaemia. Report of a new family and a review. *Eur. J. Pediatr.* 2001, 160, 705–710.
DOI: <https://doi.org/10.1007/s004310100799>
 85. Rao AP, Gopalakrishna DB, Bing X. et al. Phenotypic Variability in Majeed Syndrome. *J. Rheumatol.* 2016, 43, 1258–1259.
DOI: <https://doi.org/10.3899/jrheum.151193>
 86. Liu J, Hu XY, Zhao ZP, et al. Compound heterozygous LPIN2 pathogenic variants in a patient with Majeed syndrome with recurrent fever and severe neutropenia: case report. *BMC Med Genet.* 2019 Nov 14;20(1):182.
DOI: [10.1186/s12881-019-0919-3](https://doi.org/10.1186/s12881-019-0919-3)
 87. Ferguson PJ, El-Shanti H. Majeed Syndrome: A Review of the Clinical, Genetic and Immunologic Features. *Biomolecules.* 2021 Feb 28;11(3):367.
DOI: [10.3390/biom11030367](https://doi.org/10.3390/biom11030367)
 88. Iloprost treatment summer-suspension: Effects on skin thermal properties and cytokine profile in systemic sclerosis patients - Scientific Figure on ResearchGate. Available from: https://www.researchgate.net/figure/Sweets-syndrome-manifesting-as-A-erythematous-plaques-on-the-face-and-neck-B_fig3_236184774 [accessed 1 Sep, 2023]

89. Shoham NG, Centola M, Mansfield E, et al. Pypin binds the PSTPIP1/CD2BP1 protein, defining familial Mediterranean fever and PAPA syndrome as disorders in the same pathway. *Proc Natl Acad Sci U S A*. 2003;100:13501–13506. DOI: [10.1073/pnas.2135380100](https://doi.org/10.1073/pnas.2135380100)
90. Lindor NM, Arsenault TM, Solomon H, Seidman CE, McEvoy MT. A new autosomal dominant disorder of pyogenic sterile arthritis, pyoderma gangrenosum and acne: PAPA syndrome. *Mayo Clin Proc*. 1997;72:611–615. DOI: [10.1016/S0025-6196\(11\)63565-9](https://doi.org/10.1016/S0025-6196(11)63565-9)
91. Smith EJ, Allantaz F, Bennett L, et al. Clinical, Molecular, and Genetic Characteristics of PAPA Syndrome: A Review. *Curr Genomics* 2010; 11:519.
92. Marzano AV, Trevisan V, Gattorno M, et al. Pyogenic arthritis, pyoderma gangrenosum, acne, and hidradenitis suppurativa (PAPASH): a new autoinflammatory syndrome associated with a novel mutation of the PSTPIP1 gene. *JAMA Dermatol* 2013; 149:762.
93. Demidowich AP, Freeman AF, Kuhns DB, et al. Brief report: genotype, phenotype, and clinical course in five patients with PAPA syndrome (pyogenic sterile arthritis, pyoderma gangrenosum, and acne). *Arthritis Rheum* 2012; 64:2022.
94. Fernandes SJ, Valdomir Nadaf MI, Monteiro NH, et al. Clinical and Genetic Findings of the First Report of PAPA Syndrome in Brazil. *Case Reports Immunol*. 2021 Dec 13;2021:6660937. DOI: [10.1155/2021/6660937](https://doi.org/10.1155/2021/6660937)
95. Dierselhuis MP, Frenkel J, Wulffraat NM, et al. Anakinra for flares of pyogenic arthritis in PAPA syndrome, *Rheumatology*, Volume 44, Issue 3, March 2005, Pages 406–408, DOI: <https://doi.org/10.1093/rheumatology/keh479>
96. Sood AK, McShane DB, Googe PB, et al. Successful Treatment of PAPA Syndrome with Dual Adalimumab and Tacrolimus Therapy. *J Clin Immunol*. 2019 Nov;39(8):832-835. DOI: [10.1007/s10875-019-00685-6](https://doi.org/10.1007/s10875-019-00685-6)
97. Pyoderma gangrenosum: Challenges and solutions - Scientific Figure on ResearchGate. Available from: https://www.researchgate.net/figure/A-Ulcerative-stage-of-a-pyoderma-gangrenosum-lesion-showing-the-typical-violaceous_fig1_278044366 [accessed 6 Sep, 2023]
98. Jones WA: Familial multilocular cystic disease of the jaws. *American Journal of Cancer*. 1933, 17: 946-950. DOI: <https://doi.org/10.1158/ajc.1933.946>
99. Jones WA, Gerrie J, Pritchard J: Cherubism--familial fibrous dysplasia of the jaws. *Journal of Bone and Joint Surgery. British Volume*. 1950, 32-B (3): 334-47. DOI: <https://doi.org/10.1302/0301-620X.32B3.334>
100. Reichenberger EJ, Levine MA, Olsen BR, et al. The role of SH3BP2 in the pathophysiology of cherubism. *Orphanet J Rare Dis*. 2012 May 24;7 Suppl 1(Suppl 1):S5. DOI: [10.1186/1750-1172-7-S1-S5](https://doi.org/10.1186/1750-1172-7-S1-S5)
101. Ueki Y, Tiziani V, Santanna C, et al. Mutations in the gene encoding c-Abl-binding protein SH3BP2 cause cherubism. *Nat Genet*. 2001 Jun;28(2):125-6. DOI: [10.1038/88832](https://doi.org/10.1038/88832)
102. Chen G, Dimitriou ID, La Rose J, et al. The 3BP2 adapter protein is required for optimal B-cell activation and thymus-independent type 2 humoral response. *Mol Cell Biol*. 2007 Apr;27(8):3109-22. DOI: [10.1128/MCB.01014-06](https://doi.org/10.1128/MCB.01014-06)
103. Ueki Y, Lin CY, Senoo M, et al. Increased myeloid cell responses to M-CSF and RANKL cause bone loss and inflammation in SH3BP2 "cherubism" mice. *Cell*. 2007 Jan 12;128(1):71-83. DOI: [10.1016/j.cell.2006.10.047](https://doi.org/10.1016/j.cell.2006.10.047)
104. Lietman SA, Kalinchinko N, Deng X, et al. Identification of a novel mutation of SH3BP2 in cherubism and demonstration that SH3BP2 mutations lead to increased NFAT activation. *Hum Mutat*. 2006 Jul;27(7):717-8. DOI: [10.1002/humu.9433](https://doi.org/10.1002/humu.9433)

105. Chrcanovic BR, Guimaraes LM, Gomes CC, et al. Cherubism: a systematic literature review of clinical and molecular aspects. *Int. J. Oral Maxillofac. Surg.* 2021; 50: 43–53. DOI: <https://doi.org/10.1016/j.ijom.2020.05.021>
106. Papadaki ME, Lietman SA, Levine MA et al. Cherubism: best clinical practice. *Orphanet J Rare Dis* 7 (Suppl 1), S6 (2012). <https://doi.org/10.1186/1750-1172-7-S1-S6>
107. Kozakiewicz M, Perczynska-Partyka W, Kobos J: Cherubism--clinical picture and treatment. *Oral Dis.* 2001, 7 (2): 123-30. PMID: [11355438](https://pubmed.ncbi.nlm.nih.gov/11355438/).
108. Kalantar Motamedi MH: Treatment of cherubism with locally aggressive behavior presenting in adulthood: report of four cases and a proposed new grading system. *Journal of Oral & Maxillofacial Surgery.* 1998, 56 (11): 1336-42. DOI: [https://doi.org/10.1016/S0278-2391\(98\)90618-8](https://doi.org/10.1016/S0278-2391(98)90618-8)
109. Raposo-Amaral CE, de Campos Guidi M, Warren SM, et al. Two-stage surgical treatment of severe cherubism. *Ann Plast Surg.* 2007 Jun;58(6):645-51. DOI: [10.1097/01.sap.0000248141.36904.19](https://doi.org/10.1097/01.sap.0000248141.36904.19)
110. Pontes FS, Ferreira AC, Kato AM, et al. Aggressive case of cherubism: 17-year follow-up. *Int J Pediatr Otorhinolaryngol.* 2007 May;71(5):831-5. DOI: [10.1016/j.ijporl.2007.01.017](https://doi.org/10.1016/j.ijporl.2007.01.017)
111. Silva EC, de Souza PE, Barreto et al. An extreme case of cherubism. *Br J Oral Maxillofac Surg.* 2002 Feb;40(1):45-8. DOI: [10.1054/bjom.2001.0654](https://doi.org/10.1054/bjom.2001.0654)
112. Papadaki ME, Troulis MJ, Kaban LB: Advances in diagnosis and management of fibro-osseous lesions. *Oral Maxillofac Surg Clin North Am.* 2005, 17 (4): 415-34. DOI: [10.1016/j.coms.2005.06.004](https://doi.org/10.1016/j.coms.2005.06.004)
113. Carroll AL, Sullivan TJ: Orbital involvement in cherubism. *Clin Experiment Ophthalmol.* 2001, 29 (1): 38-40. DOI: [10.1046/j.1442-9071.2001.00363.x](https://doi.org/10.1046/j.1442-9071.2001.00363.x)
114. Troulis MJ, Williams WB, Kaban LB: Staged protocol for resection, skeletal reconstruction, and oral rehabilitation of children with jaw tumors. *Journal of Oral & Maxillofacial Surgery.* 2004, 62 (3): 335-43. DOI: [10.1016/j.joms.2003.07.006](https://doi.org/10.1016/j.joms.2003.07.006).
115. Lannon DA, Earley MJ. Cherubism and its charlatans. *Br J Plast Surg* (2001) 54:708–11. DOI: [10.1054/bjps.2001.3701](https://doi.org/10.1054/bjps.2001.3701)
116. Zoe N, Antigoni S, Christodoulos L, Albaghal Y, et al. Cherubism treated with intranasal calcitonin: A case report and literature review. *Oral Maxillofac Surg cases* (2021) 7:100225. DOI: [10.1016/J.OMSC.2021.100225](https://doi.org/10.1016/J.OMSC.2021.100225)
117. Kugushev A Yu, Lopatin AV, Yasonov S A, et al. Cherubism in 8 years-old child: treatment experience. *MOJ Tumor Res.* 2018 1(2). DOI: [10.15406/mojtr.2018.01.00016](https://doi.org/10.15406/mojtr.2018.01.00016).
118. Hero M, Suomalainen A, Hagström J, et al. Anti-tumor necrosis factor treatment in cherubism—clinical, radiological and histological findings in two children. *Bone.* 2013. 52:347–53. DOI: [10.1016/j.bone.2012.10.003](https://doi.org/10.1016/j.bone.2012.10.003)
119. Ricalde P, Ahson I, Schaefer ST. A paradigm shift in the management of cherubism? a preliminary report using imatinib. *J Oral Maxillofac Surgery.* 2019. 77(6):1278.e1–1278.e7. DOI: [10.1016/j.joms.2019.02.021](https://doi.org/10.1016/j.joms.2019.02.021)
120. Yoshimoto T, Hayashi T, Kondo T, et al. Second-generation SYK inhibitor entospletinib ameliorates fully established inflammation and bone destruction in the cherubism mouse model. *J Bone Mineral Res.* 2018. 33:1513–9. DOI: [10.1002/jbmr.3449](https://doi.org/10.1002/jbmr.3449)
121. Clinical and radiological evaluation of cherubism: A sporadic case report and review of the literature - Scientific Figure on ResearchGate. Available from: https://www.researchgate.net/figure/OPTG-of-the-patient-Both-jaws-are-affected-entirely-by-multiple-cystic-lesions-Condylar_fig3_10623029 [accessed 7 Sep, 2023]

122. [BMJ 2021;372:n71, http://dx.doi.org/10.1136/bmj.n71](http://dx.doi.org/10.1136/bmj.n71)
123. Jelušić M, Čekada N, Frković M, et al. Chronic Recurrent Multifocal Osteomyelitis (CRMO) and Synovitis Acne Pustulosis Hyperostosis Osteitis (SAPHO) Syndrome - Two Presentations of the Same Disease? *Acta Dermatovenerol Croat.* 2018 Oct;26(3):212-219. PMID: 30390722.

Životopis

Filip Horvatiček, rođen je 28.12.1992. godine u Zagrebu. Osnovnu školu pohađao je u Kumrovcu, u ustanovi Osnovna škola Josipa Broza, a srednju školu u Zaboku, u ustanovi Gimnazija Antuna Gustava Matoša. Nakon toga upisuje Medicinski Fakultet u Zagrebu kojeg završava i diplomira 13.7.2018. godine. Za vrijeme svog studija medicine prisustvovao je brojnim gostujućim predavanjima iz područja psihijatrije, psihologije, sociologije te neurofarmakologije i maksilo-facijalne kirurgije. Od zaposlenja, tijekom trajanja studija, bio je, duže vrijeme, angažiran za prikupljanje donacija za zlostavljane žene i djecu u Autonomnoj ženskoj kući Zagreb. Pripravnički staž je pohađao u Specijalnoj bolnici za medicinsku rehabilitaciju Krapinske Toplice. Trenutno je zaposlen u Specijalnoj bolnici za medicinsku rehabilitaciju Stubičke Toplice i pohađa specijalističko usavršavanje iz programa fizikalne medicine i rehabilitacije. Od osnovne i srednje škole, nadalje, glavni interesi su mu medicina i ljudski razvoj. U slobodno vrijeme bavio se borilačkim vještinama - ninjutsu, a trenutno se bavi boksom.