

Hibridna rekonstrukcija dojke

Hrestak, Filip

Master's thesis / Diplomski rad

2024

Degree Grantor / Ustanova koja je dodijelila akademski / stručni stupanj: **University of Zagreb, School of Medicine / Sveučilište u Zagrebu, Medicinski fakultet**

Permanent link / Trajna poveznica: <https://um.nsk.hr/um:nbn:hr:105:652201>

Rights / Prava: [In copyright](#)/[Zaštićeno autorskim pravom.](#)

Download date / Datum preuzimanja: **2024-07-13**



Repository / Repozitorij:

[Dr Med - University of Zagreb School of Medicine Digital Repository](#)



SVEUČILIŠTE U ZAGREBU

MEDICINSKI FAKULTET

Filip Hrestak

Hibridna rekonstrukcija dojke

Diplomski rad



Zagreb, 2024.

Ovaj diplomski rad izrađen je na Zavodu za plastično-rekonstruktivnu kirurgiju i kirurgiju dojke
Kliničkog bolničkog centra Zagreb pod vodstvom doc.dr.sc. Sande Smuđ Orehovec, dr.med. i
predan je na ocjenu u akademskoj godini 2023./2024.

Kratice

BIA-ALCL – engl. Breast Implant-Associated Anaplastic Large Cell Lymphoma

DIEP – Duboki Inferiorni Epigastrični Perforator

FDA – engl. Food and Drug Administration

IGAP – engl. Inferior Gluteal Artery Perforator

LD – Latissimus Dorsi

RH – Republika Hrvatska

SGAP – engl. Superior Gluteal Artery Perforator

SIEA – Superficialna Inferiorna Epigastrična Arterija

TRAM – Transverzalni Rektus Abdominis Mišić

WHO – engl. World Health Organization

Sadržaj

Sažetak	I
Summary	III
1. Uvod.....	1
2. Anatomija dojke.....	2
3. Povijest rekonstrukcije dojke	2
4. Indikacije za rekonstrukciju dojke	3
4.1. Kongenitalne anomalije dojke	4
4.2. Stečena asimetrija dojki	5
5. Podjela metoda rekonstrukcije dojke	6
5.1. Vremenska podjela rekonstrukcije dojke	6
5.2. Podjela rekonstrukcije dojke po materijalima.....	7
5.3. Podjela rekonstrukcije dojke po položaju implantata	8
6. Implantati	9
6.1. Silikonski implantati	9
6.2. Implantati punjeni fiziološkom otopinom	11
6.3. Glatki implantati	12
6.4. Teksturirani implantati.....	13
6.5. BIA-ALCL.....	13
7. Tkivni ekspander.....	14
8. Režnjevi	14
8.1. Režanj dubokog inferiornog epigastričnog perforatora	15
8.2. Transverzalni režanj ravnog abdominalnog mišića.....	16
8.3. Latissimus dorsi režanj	16
9. Lipofiling	17
10. Hibridna rekonstrukcija dojke.....	18
10.1. Rekonstrukcija dojke implantatima i lipofilingom	18
10.2. Rekonstrukcija dojke tkivnim ekspanderom i lipofilingom.....	20
10.3. Rekonstrukcija dojke tkivnim ekspanderom, implantatima i lipofilingom.....	21
10.4. Rekonstrukcija dojke režnjevima i implantatima.....	22
10.5. Rekonstrukcija dojke režnjevima i lipofilingom.....	24
11. Rekonstrukcija bradavice.....	24
11.1. Rekonstrukcija lokalnim režnjevima	25

11.2. Tetoviranje bradavice.....	25
11.3. Rekonstrukcija hiperkromnom kožom.....	26
12. Zaključak.....	26
13. Zahvale.....	27
14. Literatura.....	28
15. Životopis	45

Sažetak

NASLOV RADA: Hibridna rekonstrukcija dojke

AUTOR: Filip Hrestak

Hibridna rekonstrukcija dojke je zahvat koji primjenom više od jedne rekonstruktivne metode pokušava vratiti anatomske izgled dojci s izraženim deformitetom i pritom što više iskoristiti prednosti svake od korištenih metoda uz istovremeno prekrivanje mana istih individualno primjenjenih metoda. Lipofiling kao svoje prednosti nudi manju invazivnost, prirodniji izgled rekonstruirane dojke, kao i istodobnu mogućnost dobivanja volumena u dojci i smanjenja volumena sa mjesta gdje je višak masti nepoželjan. S druge strane, negativne strane lipofilinga su: potencijalna potreba za više korektivnih tretmana (od kojih svaki predstavlja dodatan rizik za pacijenticu), moguća nekroza prenesenog masnog tkiva kao i nemogućnost uzimanja masnog tkiva kod pacijentica sa manjkom istog. Implantati kao svoje prednosti imaju: mogućnost rekonstrukcije u jednom zahvatu, lako predvidljive rezultate rekonstrukcije, mogućnost rekonstrukcije bez potrebe za donorskim mjestom i laka prilagodba željenog volumena. Negativne strane rekonstrukcije implantatima su: komplikacije (BIA-ALCL, kapsularna kontrakcija...), rok trajanja implanata, veća invazivnost od lipofilinga i lošija rekonstrukcija kod dojki prethodno izloženih zračenju. Konačno, tkivni ekspander kao svoju prednost nudi postupno povećanje volumena dojke što umanjuje komplikacije implantata poput *striae densatae*, povećava kompatibilnost implantata sa zračenjem-izloženim dojka i prilagodljivost veličine rekonstruirane dojke. Mane tkivnog ekspandera uključuju produljeni proces rekonstrukcije i povećan rizik od infekcije. Od hibridnih metoda rekonstrukcije dojke razlikujemo rekonstrukciju s implantatima i lipofilingom, implantatima i režnjevima, tkivnim ekspanderom i lipofilingom,

režnjevima i lipofilingom te trostrukom kombinacijom tkivnog ekspandera, implanata i lipofilinga.

Ključne riječi: hibridna rekonstrukcija dojke, implantati, lipofiling, tkivni ekspander

Summary

TITLE: Hybrid breast reconstruction

AUTHOR: Filip Hrestak

Hybrid breast reconstruction is a procedure that utilizes more than one reconstructive method in an attempt to achieve the anatomical appearance of the breast which is significantly deformed. It aims to maximize the advantages of each method while simultaneously covering the drawbacks of individually applied methods. Lipofilling, as one of its benefits, offers lesser invasiveness, a more natural look of the reconstructed breast, and the simultaneous possibility of gaining volume in the breast while reducing volume in areas where excess fat is undesirable. On the other hand, the negatives of lipofilling include: the potential need for multiple corrective treatments (each representing an additional risk for the patient), possible necrosis of transferred fatty tissue, and the inability to harvest fatty tissue in patients with a deficiency thereof. Implants, as their advantages, include the possibility of reconstruction in a single procedure, easily predictable reconstruction results, the ability to reconstruct without the need for a donor site, and easy adjustment of the desired volume. The downsides of reconstruction with implants include complications (BIA-ALCL, capsular contraction...), the lifespan of the implants, greater invasiveness compared to lipofilling, and poorer reconstruction in breasts previously exposed to radiation. Finally, the tissue expander, as its advantage, offers a gradual increase in breast volume, reducing implant-related complications such as striae distensae, increasing compatibility of implants with radiation-exposed breasts, and adaptability of the reconstructed breast size. The downsides of the tissue expander include a prolonged reconstruction process and an increased risk of infection. Among the hybrid breast reconstruction methods, distinctions are made between reconstruction with implants and lipofilling, implants and flaps, tissue expander and

lipofilling, flaps and lipofilling as well as the triple combination of tissue expander, implants, and lipofilling.

Key words: hybrid breast reconstruction, implants, lipofilling, tissue expander

1. Uvod

Rekonstrukcija dojke je kirurški zahvat koji se izvodi u svrhu vraćanja prvobitne anatomske konture dojke kod deformacija nastalih kongenitalnim anomalijama, traumom dojke ili mastektomijom. Mastektomija može biti rađena zbog karcinoma dojke ili profilaktično u pacijentica sa povećanim rizikom za njegov razvoj. Rekostrukciju dojke možemo podijeliti na neposrednu koja se izvodi u istom zahvatu s mastektomijom, odgođenu koja se izvodi nakon mastektomije kao zasebni zahvat, te odgođenu-neposrednu koja je kombinacija dvaju prije navedenih metoda. Odgođena-neposredna rekonstrukcija uključuje postavljanje tkivnog ekspandera prilikom prvog zahvata i konačnu rekonstrukciju nakon dovršenja adjuvantnog liječenja (1). Također, po tipu materijala koji se koriste razlikujemo rekonstrukciju dojke prostetskim i autolognim materijalom (2). Rekonstrukcija dojke prostetskim materijalom se izvodi pomoću tkivnih ekspandera i/ili implantata (3). U autolognu rekonstrukciju dojke ubrajamo rekonstrukciju tkivnim režnjevima koji mogu biti regionalni (peteljkašti) poput LD i TRAM režnjeva, te slobodni (mikrovaskularni) poput DIEP, SIEA, SGAP i IGAP režnjeva iako i LD i TRAM režnjevi imaju slobodnu varijantu. Uz tkivne režnjeva u autologne metode rekonstrukcije još ubrajamo i lipofiling koji se sastoji od prijenosa masnog tkivna s donorskih mjesta na mjesto tkivnog defekta (4,5). Iako većina pacijenata može doći do zadovoljavajućih rezultata pomoću jedne od prije navedenih metoda, neki pacijenti će veću dobrobit vidjeti korištenjem kombinacije prostetske i autologne rekonstrukcije ili čak kombinacijom više autoloških rekonstrukcijskih metoda, takozvanom hibridnom rekonstrukcijom dojke (6).

2. Anatomija dojke

U odraslih je žena dojka paran organ na prednjoj stjenci prsnog koša (7). Dojka je supkutana struktura i na njezine vanjske konture utječu gravitacija, starenje i držanje tijela što je ergonomično čini jedinstvenom u usporedbi s ostalim anatomskim regijama (8). Baza dojke se proteže od drugog do šestog rebra (9). Dojka se može protezati posteriorno do LD mišića i anatomski u žene koja je u stojećem položaju poprima oblik suze. Biološka svrha dojke je proizvodnja mlijeka, ali ona u gotovo svim kulturama predstavlja obilježje ženstvenosti i seksualnosti. Naslonjena je na veliki pektoralni mišić s kojim je povezana Cooperovim ligamentima. Svaka dojka se sastoji od 15 – 20 režnjeva. Oko režnjeva se nalazi masno tkivo koje daje dojci oblik i veličinu. Svaki režanj se sastoji režnjića na kraju kojih su mliječne žlijezde. Tu pod utjecajem hormona prolaktina nastaje majčino mlijeko (7). Krvna opskrba dojke dolazi iz triju izvora: medijalno od perforantnih ogranaka prednjih interkostalnih arterija, grana lateralne torakalne arterije i ogranaka posteriornih interkostalnih arterija (9).

3. Povijest rekonstrukcije dojke

Plastična kirurgija je jedna od najbrže napredujućih grana medicine. Među mnogim novim metodama koje dolaze u primjenu svakih nekoliko godina su i metode rekonstrukcije dojke. Povijesni početak rekonstrukcije dojke je po mnogima obilježio Vincent Czerny koji je 1895. godine autolognom transplantacijom lipoma iz lumbalne regije pacijentice rekonstruirao defekt dojke nastao mastektomijom, što bi se ujedno moglo smatrati i prvim lipofilingom korištenim za rekonstrukciju dojke u povijesti. Talijanski je kirurg Tanzini 1906. godine rekonstrukciju dojke svojih pacijentica proveo pomoću peteljkastog, mišićno-kožnog režnja LD zbog otežane aproksimacije rubova velikih rana koje nastaju radikalnom mastektomijom, te je kao takav ušao

u povijest kao prvi kirurg koji se koristio mišićno-kožnim režnjem za rekonstrukciju dojke. Tanzinijeva metoda je zaboravljena do kasnih 1970-ih kada je Schneider, Hill, Brown, Muhlbauer, Olbrisch i Olivari ponovo populariziraju, što je metodu rekonstrukcije mišićno-kožnim režnjevima ostavilo u praksi do sadašnjice. Arguabilno najveći napredak, rekonstrukcija je dojke doživjela 1963. godine kada su Cronin i Gerow opisali uporabu silikonskih implantata za rekonstrukciju dojke, metodu na kojoj se uvelike temelji najčešće korištena metoda rekonstrukcije dojke današnjice. Implantati punjeni fiziološkom otopinom su prvi put uporabljeni 1965. godine (10). Nakon implantata idući veliki korak u inovaciji su tkivni ekspanderi koje je prvi opisao Radovan 1982. godine, a 1984. godine Becker opisuje tkivne ekspandere sličnije onima koji se koriste i danas, ekspanderi sa silikonskim ovojem i šupljinom u sredini koja omogućuje postupno ispunjavanje ekspandera fiziološkom otopinom i samim time, postupno širenje tkiva rezultirajući boljim estetskim rezultatom. 1982. godine je također po prvi puta u povijesti korišten TRAM režanj za rekonstrukciju dojke, a kirurzi koji su bili pioniri te metode su Hartrampf, Schlefman i Black. DIEP režanj, ujedno i najkorišteniji slobodni režanj za rekonstrukciju dojke, prvi je opisao Robert Allen 1994. godine (11). Plastični kirurzi su kroz vrijeme primijetili da svaka od prije navedenih metoda ima svoje prednosti i mane i u modernoj plastičnoj kirurgiji popularnija postaje primjena kombinacije tih metoda u obliku hibridne rekonstrukcije dojke.

4. Indikacije za rekonstrukciju dojke

Rekonstrukcija dojke je indicirana kod motiviranih bolesnica sa značajnom asimetrijom dojki do koje može doći iz dva razloga: kongenitalnih anomalija dojke ili stečenih asimetrija dojke. Najčešću indikaciju čini skupina stečenih asimetrija dojke jer su zbog visoke incidencije karcinoma dojke iznimno česte mastektomije s posljedičnom rekonstrukcijom dojki, te je u

zadnja četiri desetljeća zabilježen porast incidencije karcinoma dojke za 0,5% godišnje i to prije svega lokaliziranih i hormonski receptor pozitivnih, odnosno operabilnih oblika karcinoma dojke (12). Kongenitalne anomalije dojke koje dovode do asimetrije dojke značajno češća pojava u pacijentica mlađih od 18 godina, prije svega adolescentica. Kongenitalne asimetrije dojke su rjeđi problem u odrasloj populaciji jer se u pacijentica koje smatraju asimetriju estetski neprihvatljivom rekonstrukcija izvodi u ranoj dobi (13).

4.1. Kongenitalne anomalije dojke

Najraniji mogući uzroci asimetrije dojki koji postavljaju pitanje indikacije za rekonstrukciju dojke su kongenitalne anomalije dojke. Među ostalim, u njih ubrajamo: akcesorne dojke, Polandov sindrom, tuberozne dojke, kongenitalnu simastiju i amastiju. Akcesorne dojke, odnosno polimastija je rijetko stanje koje se pojavljuje u 0,4 – 0,6% žena i označava svako dodatno pojavljivanje tkiva dojke. Akcesorno tkivo se najčešće nalazi u aksili i prezentira kao bezbolna oteklina nakon puberteta ili trudnoće (14). Polandov sindrom je relativno rijedak oblik kongenitalne deformacije prsišta koja može uključivati sindaktiliju i druge poremećaje prstiju ruke uz hipoplaziju tkiva dojke, ateliju, aplaziju kostosternalnog dijela velikog prsnog mišića, aplaziju malog prsnog mišića, odsutnost rebrenih hrskavica ili drugog, trećeg i četvrtog rebra ili trećeg, četvrtog i petog rebra. Prema navedenim sastavnicama Polandovog sindroma lako je zaključiti da može dovesti do značajne deformacije dojke. Sindrom je pak nevarijabilno unilateralan što donekle čini rekonstrukciju jednostavnijom (15). Rekonstrukcija je indicirana ukoliko postoji manifestacija bolesti na tkivu dojke ili drugim dijelovima prsišta što je dovelo do estetski zamjetnih promjena. Tuberozne dojke su često kongenitalno stanje u kojemu je baza dojke slabije razvijena dok su bradavica i areola pretjerano razvijene. Etiologija tuberoznih dojki nije poznata. Neobičan oblik tuberoznih dojki može dovesti do teških psihoseksualnih problema,

te je rekonstrukcija indicirana u pacijentica koje nalaze estetske probleme sa svojim dojkama (14). Kongenitalna simastija je rijetko stanje čija je etiologija nerazriješena, a prezentira se slabije definiranom medijalnom granicom dojke zbog prijelaza mekog tkiva preko sternuma. U pravilu se čeka dovršetak razvoja dojki prije nego što se izvede konačan rekonstruktivni zahvat. Amastija je rijetki deformitet karakteriziran ili unilateralnim ili bilateralnim izostankom tkiva dojke i kompleksa bradavica-areola. S rekonstrukcijom se može započeti s 14 godina života pomoću tkivnog ekspandera (16).

4.2. Stečena asimetrija dojki

Uzroci stečene asimetrije dojki su ponajprije mastektomija i razvojni poremećaji koji nastupaju u pubertetu, dok rijede uzroci mogu biti trauma dojke, opekline i mastitis (17). Mastektomija je glavni prethodnik rekonstrukciji dojke zbog velike učestalosti karcinoma dojke, pogotovo u žena u kojih je prema WHO zabilježeno 2,3 milijuna slučajeva u svijetu u 2020. godini čineći taj karcinom najučestalijim kada zanemarimo nemelanomske karcinome kože i čini 18% svih karcinoma u žena (18,19). Iako je tokom pandemije COVID-19 incidencija karcinoma dojke u RH pala za 6% od očekivanih vrijednosti za 2020. godinu zbog orijentacije zdravstvenog sustava prema COVID-19, u međuvremenu su se brojke vratile na očekivane i mastektomija kao posljedica karcinoma dojke ostaje glavna indikacija za rekonstrukciju dojke (20). Mastektomija kao i poštena operacija tumora dojke se trenutno smatraju integriranim dijelom liječenja karcinoma dojke (21). Nakon mastektomije primarna je rekonstrukcija dojke indicirana u motiviranih pacijentica s povoljnim omjerom volumena tumora i volumena dojke u prvom i drugom kliničkom stadiju bolesti. Relativne kontraindikacije za primarnu rekonstrukciju su stanja pri kojima je cijeljenje rana otežano (šećerna bolest, pretilost, pušenje, lijekovi poput kortikosteroida), stanja koja čine produljenu izloženost općoj anesteziji rizičnom

(kardiopulmonalne bolesti), a apsolutne kontraindikacije čine psihičke bolesti i odbijanje rekonstrukcije od strane pacijentice.

5. Podjela metoda rekonstrukcije dojke

Metode rekonstrukcije dojke možemo podijeliti s obzirom na vremenski period u kojemu su izvedene na neposrednu i odgođenu, s obzirom na materijale koje koriste na autologne i prostetske i ukoliko se radi o rekonstrukciji implantatima, prema položaju implantata na subpektoralnu i prepektoralnu.

5.1. Vremenska podjela rekonstrukcije dojke

Podjela rekonstrukcije s obzirom na vrijeme izvođenja rekonstrukcije dolazi u obzir kada je riječ o rekonstrukciji nakon mastektomije, jer se vremenski period po kojemu ih klasificiramo odnosi na izvođenje rekonstrukcijskog zahvata paralelno sa, odnosno nakon mastektomije. Tako se ugrubo dijeli na neposrednu (primarnu) rekonstrukciju koja se izvodi u istom zahvatu kao mastektomija i odgođenu (sekundarnu) rekonstrukciju koja se izvodi kao odvojeni zahvat nakon mastektomije i provedbe adjuvantnog liječenja. Alternativno, po nekim izvorima postoji i treća kategorija vremenske klasifikacije rekonstrukcije, takozvana neposredna-odgođena rekonstrukcija koja obuhvaća postavljanje tkivnog ekspandera u istom zahvatu s mastektomijom, dok se definitivna rekonstrukcija izvodi nakon provedbe adjuvantnog liječenja i punjenja tkivnog ekspandera do zadovoljavajućeg volumena (22). Neposredna rekonstrukcija dojke se dugo vremena smatrala zlatnim standardom od strane mnogih kirurga (23). Rekonstrukcija dojke u istom zahvatu s mastektomijom smanjuje emocionalni distres pacijentice što najvjerojatnije proizlazi iz gubitka psihosocijalnog aspekta mastektomije koja zbog neposredne rekonstrukcije ne pokazuje drastičnu promjenu izgleda pacijentice (24,25). Unatoč tome, novija istraživanja su

pokazala veću povezanost komplikacija rekonstrukcije dojke s neposrednom rekonstrukcijom u usporedbi s odgođenom rekonstrukcijom (26). U konačnici odluka o vremenskom tipu rekonstrukcije dojke prije svega ovisi o odluci kirurga (27).

5.2. Podjela rekonstrukcije dojke po materijalima

Rekonstrukciju dojke po korištenim materijalima dijelimo na rekonstrukciju prostetskim i rekonstrukciju autolognim materijalima. U rekonstrukciju dojke prostetskim materijalima ubrajamo rekonstrukciju implantatima i tkivnim ekspanerima, dok u rekonstrukciju dojke autolognim materijalima ubrajamo rekonstrukciju tkivnim režnjevima i lipofilingom. Kao prednosti prostetske skupine rekonstrukcija bitno je navesti jednostavnost i pristupačnost tih metoda u odnosu na rekonstrukcije autolognim materijalom, te lakše predvidiv ishod rekonstrukcije. Uz prije navedeno, rekonstrukcija prostetskim materijalom u pravilu zahtjeva manje rane i samim tim i ožiljke kao i kraće vrijeme zahvata i nepostojanje morbiditeta donorskog mjesta (8). Prednost rekonstrukcije autolognim materijalima leži u činjenici što oni u tijelu pacijenta ne izazivaju upalnu reakciju na strano tijelo, te ne dovode do komplikacija koje postoje pri rekonstrukciji prostetskim materijalima poput kapsularne kontrakcije i BIA-ALCL. Naravno, ta metoda rekonstrukcije dolazi u obzir samo kod pacijenata koji imaju zadovoljavajuće donorsko mjesto, zadovoljavajuće zdravstveno stanje koje osigurava da će i pacijent i režanj preživjeti zahvat i konačno, veliko iskustvo kirurga u metodi koja se koristi. Meta-analiza 32 studije je usporedila rekonstrukciju autolognim režnjevima i rekonstrukciju implantatima. Pacijentice su bile zadovoljnije izgledom i općinitim tretmanom pri autolognoj rekonstrukciji režnjevima. Sigurnost obaju metoda je približno ista, a cijena liječenja je izrazitije veća pri autolognoj rekonstrukciji (28).

5.3. Podjela rekonstrukcije dojke po položaju implantata

Kada rekonstrukciju dojke izvodimo pomoću prostetskih materijala podijeliti je možemo i po položaju tog implantata u odnosu na veliki prsni mišić. Implantat može biti pozicioniran ispred mišića ili iza i postoje različite indikacije za svaku poziciju. Za prepektoralnu poziciju implantata se odlučujemo kada postoji dovoljan mekotivni pokrivač kako bi se dobro prekrio implantat i zadržao prirodni oblik i osjet dojke. Pacijentice koje bi se klasificirale u tu skupinu su pacijentice s poštednom mastektomijom koje u 30% slučajeva zahtjevaju rekonstrukciju, te pacijentice koje će u sklopu hibridne rekonstrukcije dojke dobiti dovoljno mekotivno pokriće ispred velikog prsnog mišića. Subpektoralno pozicioniranje implantata je popularizirano 1970ih zbog velike učestalosti kapsularne kontrakcije nakon korištenja prve generacije silikonskih implantata (10,29). Za subpektoralno plasiranje implantata se odlučujemo kod mršavih pacijentica u kojih bi implantat postavljen prepektoralno bio zamjetan i jasno opipljiv, što je za pacijentice često nezadovoljavajuće. Kao potencijalnu komplikaciju, subpektoralno postavljen implantat ima animacijski deformitet pri kojemu dolazi do nefiziološkog pomicanja dojke prilikom kontrakcije velikog prsnog mišića. Animacijski deformitet je čest, te po nekim izvorima iznosi i 86% incidencije u barem jednom od svojih više mogućih oblika: medijalni konkavitet, gornje lateralno preklapanje i linije u donjem središnjem dijelu dojke (30). Svaki pomak bradavice veći od 2.12 centimetara i više od 62 stupnja superolateralno prilikom kontrakcije velikog prsnog mišića možemo smatrati animacijskim deformitetom, iako su te brojke dobivene analizom manjeg broja pacijentica i potrebno je dodatno prikupljanje podataka u svrhu točnijih izračuna (31).

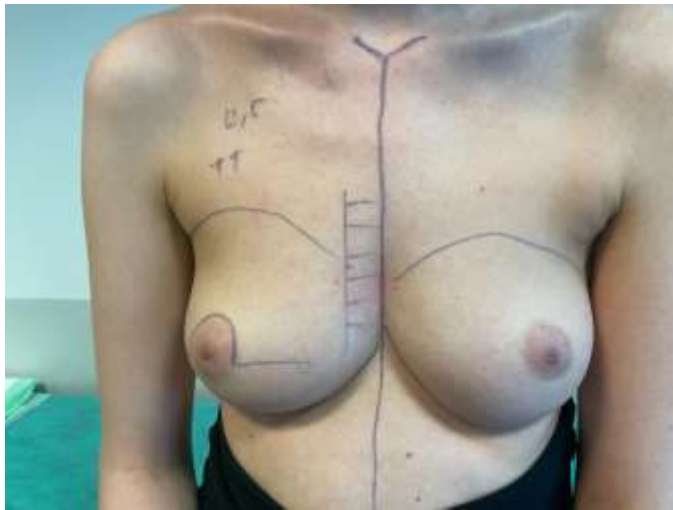
6. Implantati

Glavne predstavnike skupine prostetskih materijala za rekonstrukciju dojke čine implantati koji su najkorišteniji oblik rekonstrukcije dojke današnjice (32). Njih dijelimo po materijalu kojim su ispunjeni na silikonske i fiziloškom otopinom punjene implantate, te po glatkoći njihove vanjske površine na glatke i teksturirane implantate. Prepoznavanje rizičnih zona dekoltea između džepa implantata i gornjih medijalnih kvadranta dojke je ključno za postizanje zadovoljavajućih rezultata prilikom rekonstrukcije ovom metodom (33).

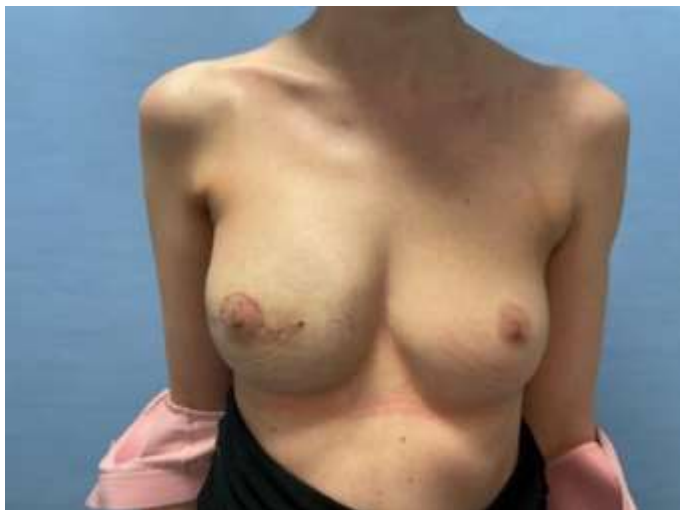6.1. Silikonski implantati

Silikon je sintetski polimer koji je često korišten u medicini zbog uvjerenja u njegovu inertnost (34). Prva generacija implantata punjenih silikonskim gelom je uvedena 1960-ih godina nakon što su prvi put opisani. Strukturalno su imali debelu stijenku i unutrašnjost ispunjenu vrlo viskoznim silikonskim gelom. Poneki su imali zakrpe od polietilen-tereftalata (Dacron-a) na posteriornoj površini ili perforirani silikon za poticanje urastanja tkiva i time sprječavanje migracije implantata. Druga generacija silikonskih implantata se razvila tokom 1970-ih godina i uključivala je implantate s tanjom stijenkom i punjene silikonskim gelom manje viskoznosti. Krajem 1980-ih i početkom 1990-ih mnoge žene sa silikonskim implantatima druge generacije se žalile na komplikacije poput rupture implantata, kapsularne kontrakcije i drugih lokalnih problema. Iz tog razloga tokom 1980-ih u uporabu dolaze i silikonski implantati treće generacije koji su dodatno obloženi kako bi spriječili problem „curenja gela“ prijašnjih implantata i sadrže teksturiranu površinu čiji je cilj smanjiti incidenciju kapsularne kontrakcije. Za četvrtu generaciju silikonskim gelom punjenih implantata kao godina početka primjene se uzima 1992. kada američki FDA uvodi strože standarde proizvodnje kako bi se smanjila varijabilnost među individualnim implantatima i istovremeno povećala njihova kvaliteta. Peta generacija silikonskih

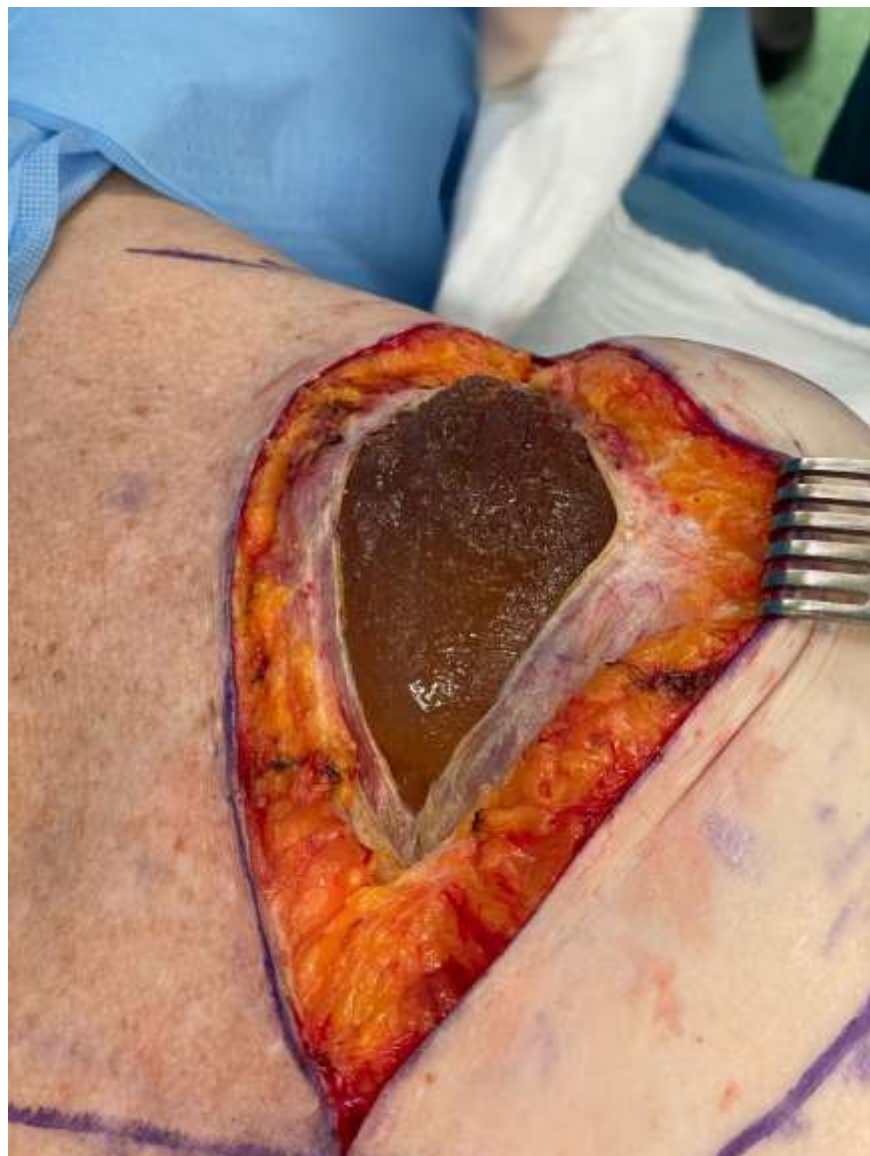implantata kreće 1993. godine i uključuje implantate s više kohezivnim gelom i zato stabilnijim oblikom. Implantati četvrte i pete generacije su i danas u uporabi. Iako su povremeno znali biti kontroverzni, silikonskim gelom punjeni implantati su zbog svojih brojnih prednosti učinili svoje mane zanemarivima. Njihova dobra imitacija težine i osjećaja prave dojke uz mogućnost oblikovanja ih je zadržala kao glavnu metodu rekonstrukcije dojke (10).



Slika 1. Pacijentica s karcinomom desne dojke prije mastektomije s poštedom bradavice i kože (vlasništvo doc.dr.sc. Sande Smuđ Orehovec)



Slika 2. Pacijentica nakon mastektomije s poštedom bradavice i kože uz rekonstrukciju silikonskim implantatom desno (vlasništvo doc. dr. sc. Sande Smuđ Orehovec)



Slika 3. Intraoperativno prikazana ruptura silikonskog implantata (vlasništvo doc. dr. sc. Sande Smuđ Orehovec)

6.2. Implantati punjeni fiziološkom otopinom

Prvi puta u 1965. godini predloženi, implantati punjeni fiziološkom otopinom su svoju popularnost doživjeli tokom 1970-ih godina kada implantati punjeni silikonskim gelom prve generacije uzrokuju kapsularnu kontrakciju u čak 30 – 70% slučajeva. Iako su implantati punjeni fiziološkom otopinom čvršći i manje prirodni na dodir, imaju prednost poput lakšeg dugotrajnog

praćenja. Sve što treba napraviti po tom pitanju je informirati pacijenticu o potencijalnoj mogućnosti rupture implantata koje se prezentira vidljivim ispuhivanjem dojke uz brzu resorpciju fiziološke otopine što je znatno lakše za prepoznati laicima od komplikacija silikonskih implantata. Prednost čini i mogućnost umetanja implantata u ispuhanom obliku što smanjuje potrebnu veličinu incizije prilikom postavljanja implantata i samim time i ožiljak koji nastaje na mjestu incizije, te otvaraju mogućnost insercije implantata u dojku transaksilarno ili transumbilikalno (10). Prednost isto tako čini i njihova cijena, koja je značajno manja od silikonskih implantata (32). Ukoliko implantati nisu dovoljno ispunjeni fiziološkom otopinom povećava se rizik za rupturu implantata i neprirodne pokrete dojki. Niska viskoznost fiziološke otopine čini te implantate manje otpornima na lokalni tkivni pritisak. Kroz vrijeme, prednosti i mane implantata punjenih fiziološkom otopinom se nisu znatno promijenile te se zbog modernizacije silikonskih implantata rjeđe primjenjuju od implantata punjenih silikonskim gelom (10).

6.3. Glatki implantati

Nakon privremene zabrane određenih implantata od strane američkog FDA 1992. godine želja za uporabom teksturiranih implantata punjenih fiziološkom otopinom se smanjuje zbog loših posljedica poput visokog postotka ispuhavanja, vidljivog boranja i često potrebnih revizijskih zahvata. Tada popularni postaju glatki implantati punjeni fiziološkom otopinom. Također, veću popularnost glatki implantati doživljavaju nakon otkrića znatno veće učestalosti BIA-ALCL u žena čije su dojke rekonstruirane teksturiranim implantatima (35). Do sada nije zabilježena ni jedna pacijentica s jasnom poviješću rekonstrukcije dojke isključivo glatkim implantatima koja je oboljela od BIA-ALCL, ali američki FDA navodi kako je BIA-ALCL „češći u pacijenata koji koriste teksturirane implantate od onih koji koriste glatke“ (36). Veća učestalost kapsularne

kontrakcije pri korištenju glatkih implantata se objašnjava planarna raspodjela fibroblasta po površini implantata što je povoljnije za nastanak kontrakcije (35).

6.4. Teksturirani implantati

Teksturirani implantati se prvi put pojavljuju u obliku silikonskim gelom punjenih implantata treće generacije tokom 1980-ih kad im je cilj bio imitirati svojstva implantata obloženog poliuretanom koji je Bristol-Meyers diskontinuirao oko 1991. godine zbog brige o potencionalnoj karcinogenosti raspadnog produkta poliuretana, 2,4 – touluediamina (10,35). Zadaća teksturiranih implantata je prije svega bila smanjenje učestalosti kapsularne kontrakcije nakon rekonstrukcije dojke. S druge strane kroz vrijeme se pokazalo kako su teksturirani implantati skloni komplikacijama poput kasnog seroma, dvostruke kapsule i glavni su uzrok BIA-ALCL što je neke pacijentice odvratilo od njih i učinio školnijima rekonstrukciji implantatima glatke površine (37).

6.5. BIA-ALCL

Američki FDA 2011. godine upozorava na potencijalnu povezanost implantata dojke sa rijetkim oblikom ne-Hogdkinovog limfoma, anaplastičnim limfomom velikih stanica (38). WHO 2016. godine definira tu bolest kao novu vrstu limfoma, BIA-ALCL, kinaza-negativni anaplastični limfom (39). Trenutno znanje o BIA-ALCL je ograničeno zbog malog broja podataka posljedično oskudnom broju velikih kohortnih studija s dugotrajnim praćenjem navedenog stanja (40). U pravilu BIA-ALCL gotovo uvijek povezujemo s teksturiranim implantatima jer nema jasno potvrđenog slučaja navedenog limfoma u pacijentica za čiju su rekonstrukciju dojke isključivo korišteni glatki implantati (41). U svrhu boljeg definiranja implantata povezanih s ovom bolešću implantati su podijeljeni u četiri grupe: glatki, mikroteksturirani, makroteksturirani

i poliuretanom-obloženi implantati (42). Sa BIA-ALCL su prije svega povezani makroteksturirani i poliuretanom-obloženi implantati (43). Incidencija BIA-ALCL je kontroverzna i varira po različitim izvorima od 1:300 do 1:200 000 (44–47). Mortalitet BIA-ALCL iznosi 3%, a u 10-15% slučajeva zahtjeva kemoterapiju ili radioterapiju. Uzimajući u obzir zaokruženi mortalitet operacije dojki od 0%, uklanjanje implantata s povećanim rizikom za razvoj BIA-ALCL se smatra sigurnom opcijom (48).

7. Tkivni ekspander

Rekonstrukcija tkivnim ekspanderom je indicirana u pacijentica u kojih će rekonstrukcijom dojki doći do značajne promjene volumena dojki, u pacijentica sa asimetrijom dojki i ukoliko je preostala koža na grudima slabo prokrvljena. Kao prednosti korištenja tkivnog ekspandera u rekonstrukciji dojke navode se bolja mogućnost kontrole simetrije i pozicije implantata uz mogućnost korištenja lipofilinga u drugom zahvatu. Mane rekonstrukcije pomoću tkivnog ekspandera su produljeni oporavak pacijentica, potencijalni nastanak tenzijom-inducirane ishemije i rizik za oboljenje od BIA-ALCL prilikom korištenja teksturiranih oblika tkivnog ekspandera (49,50). Također primjenu tkivnog ekspandera pri rekostrukciji dojke u pušača bi trebalo odgoditi za barem sedam dana nakon mastektomije i tada postaviti submuskularno kako bi se izjednačio rizik dehiscijencije rane s rizikom od dehiscijencije rane u nepušača s postavljenim tkivnim ekspanderom neposredno nakon mastektomije (51).

8. Režnjevi

Režnjevi su komadi tkiva koji se prenose zajedno s vaskulaturom koja ih opskrbljuje na mjesto s prisutnim defektom tkiva. Režnjeve za rekonstrukciju dojke dijelimo na lokalne, regionalne (peteljkaste) i slobodne (mikrovaskularne) (52–54). Lokalni režnjevi imaju u jednom segmentu i

dalje očuvan kontinuitet tkiva pa tako i vaskulature koja tamo prolazi i opskrbljuje režanj. Iz tog razloga imaju najmanju pokretnost u odnosu na druge vrste režnjeva i zato se uzimaju iz neposredne blizine defekta, dok s druge strane očuvanost tkiva i vaskulature daje veću šansu za preživljenje reznja postoperativno. Regionalni režnjevi imaju u potpunosti prekinut kontinuitet tkiva, a očuvan kontinuitet krvožilja koje ih opskrbljuje čime dobijaju veću mobilnost u odnosu na lokalne režnjeve. Slobodni režnjevi su u potpunosti odvojeni od svojeg donorskog mjesta, kako tkivom tako i vaskulaturom. Pri prenošenju na mjesto defekta potrebna je mikrokirurška anastomoza krvnih žila slobodnog reznja s prohodnim krvnim žilama na mjestu defekta tkiva. Logično je da zato slobodni režnjevi imaju najveću pokretnost od svih režnjeva, ali zbog potrebne anastomoze nakon prenošenja sa sobom nose znatno veći rizik od komplikacija u odnosu na rekonstrukciju lokalnim ili regionalnim režnjevima. U slučaju dojke glavne žile na koje se anastomoziraju žile mikrovaskularnih režnjeva su unutarnja torakalna arterija i njoj pridružena vena. Anastomoza se postiže anterogradnim ili retrogradnim priključenjem žila reznja na unutarnje torakalne žile ili manipulacijom unutarnjih torakalnih žila i njihovom anastomozom unutar samog reznja (55). Za razumijevanje rekonstrukcije dojke režnjevima opisana će biti tri najkorištenija reznja za rekonstrukciju dojke: režanj dubokog inferiornog epigastričnog perforatora (DIEP), transverzalni režanj ravnog abdominalnog mišića (TRAM) i Latissimus dorsi režanj (LD).

8.1. Režanj dubokog inferiornog epigastričnog perforatora

DIEP režanj u pravilu uključuje mast i kožu inferiornog abdomena opskrbljenu perforatorima duboke donje epigastrične arterije. Smatra se zlatnim standardom autologne rekonstrukcije dojke (56). Uvjet za mogućnost te rekonstrukcije je naravno odgovarajuće donorsko mjesto i motiviranost pacijentica. Češće je primjenjivana metoda u pretilijih pacijentica jer pri uzimanju

DIEP reznjeva zapravo istodobno radimo i abdominoplastiku što daje trbuhu pacijentice vitkiji izgled. Unatoč hipotezi da abdominoplastika, pa samim time i rekonstrukcija DIEP reznjem, mogu negativno utjecati na respiraciju, istraživanja su pokazala suprotno od toga (57).

8.2. Transverzalni režanj ravnog abdominalnog mišića

TRAM režanj je poprečna varijanta reznja ravnog trbušnog mišića koja je idealnija opcija za žene sa većim dojkama ili izraženom ptozom dojki (58). Režanj je inicijalno bio isključivo peteljasti i baziran na gornjoj epigastričnoj arteriji, ali je zbog visokog morbiditeta osmišljen slobodni oblik TRAM reznja koji se bazira na dubokoj donjoj epigastričnoj arteriji (59). U usporedbi s DIEP reznjem zahtjeva manje operativno vrijeme i ima manji broj akutnih komplikacija u ranom postoperativnom periodu (60). Specifične komplikacije TRAM reznja uključuju: djelomični ili potpuni gubitak reznja, nekroza masti, abdominalna hernija, gubitak kože, umbilikalna ishemija i stenoza (61).

8.3. Latissimus dorsi režanj

Peteljasti režanj širokog leđnog mišića je postao popularan zbog svoje prilagodljive prirode i velike širine primjene u rekonstrukciji dojke. Baziran je na torakodorsalnoj arteriji i veni. Režanj latissimusa dorsija je prigodan za pacijente koji nemaju alternativna donorska mjesta, koji su već imali abdominoplastiku, nemaju pristup mikrokirurgiji, te u pacijenata koji su pušači ili pretili. Svojom vertikalnom varijantom nudi opciju rekonstrukcije nakon parcijalne mastektomije (62). Unatoč prelaska latissimusa dorsia preko ramenog obruča, funkcija ramena se nakon zahvata u većini slučajeva u potpunosti oporavlja što je još 1906. godine prepoznao Tansini i opisao prednost LD reznja nad reznjem velikog prsnog mišića (63,64).

9. Lipofiling

Lipofiling je metoda koja koristi vlastito masno tkivo pacijenta s mjesta gdje ga ima u suvišku za povećanje volumena mekog tkiva na mjestu gdje je potreban rekonstruktivni zahvat. Kroz većinu 20. stoljeća lipofiling je preuzeo veliku ulogu u rekonstrukciji dojke. Smanjenje u popularnosti je metoda doživjela 1987. godine kada Američko Društvo Plastičnih Kirurga upozorava o potencijalnom otežanom praćenju karcinoma dojke nakon lipofilinga i potencijalnog onkogenog potencijala. Izjava je kasnije povučena nakon što je rad Colemana i Saboeiroa opisao benigne postoperativne nalaze na mamogramu nakon rekonstrukcije lipofilingom (65). Postoji više različitih metoda za provedbu lipofilinga, ali sve metode uključuju tri osnovna koraka: uzimanje masnog tkiva s donorskog mjesta, prerada dobivenih stanica i transplantaciju na prihvatno mjesto (66). Masno tkivo se obično uzima s abdomena ili bedra njegove unutarnje ili vanjske strane koristeći 3.0 mm kanilu s ukošenim 1.5 mm otvorima spojenu na 60 mL Luer-Lok špricu (67). Procesiranje masti se obično izvodi centrifugiranjem, pranjem ili dekantacijom. Centrifugiranje je najčešće i u pravilu se provodi centrifugiranjem na 3000 okretaja po minuti tokom 3 minute. Nakon što je dobivena pročišćena mast, injektira se preko kože dojke u supkutanu i subglandularnu regiju s iglom od 18 gaugea (66). Kirurzi često koriste iskustvo i intuiciju pri procjeni potrebnog volumena masti koji je potrebno prikupiti, što kao posljedicu može imati nepravilnu procjenu donorskih mjesta i uklanjanje veće količine masnog tkiva no što je potrebno za rekonstrukcijski zahvat (67). Korištenjem lipofilinga dojke mogu poprimiti prirodniji oblik i biti mekše na dodir. Lipofiling se povezuje i s povećanim tropizmom kože i povećanom vaskulariziranošću, smanjenom postoperativnom boli i poboljšanim kozmetičkim rezultatom. Lipofiling, unatoč tome, nije metoda za sve, i to iz više razloga. Kao prvo, lipofiling ima različit postotak apsorpcije na primateljskom mjestu koji doseže vrijednosti i do 70% (68). Također,

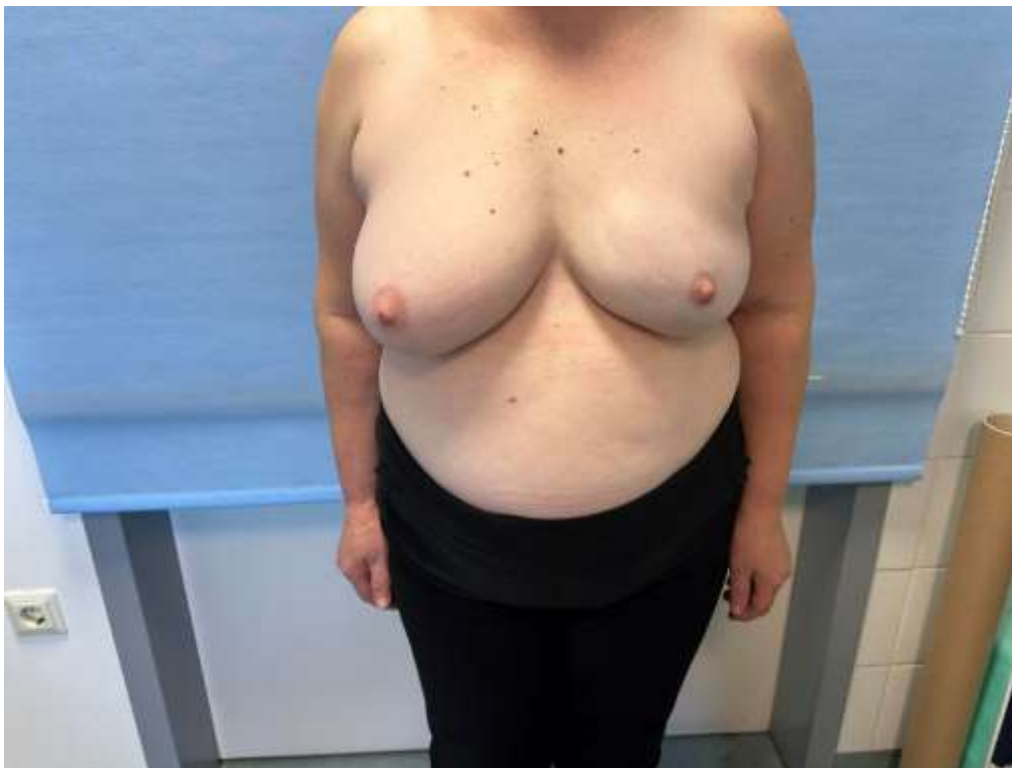količina masti koja može biti prikupljena u jednom zahvatu je ograničena i to pogotovo u pacijentica s manjim udjelom masnog tkiva. Taj iznos prikupljene masti po zahvatu je od 59 do 313 mL (69). Iako je češće korišten kao pridružena metoda rekonstrukciji s režnjem ili implantatom, lipofiling u većim dozama čini vrlo jaku alternativu drugim izoliranim metodama rekonstrukcije dojke. Odluka o korištenju lipofilinga kao izolirane metode, ili u kombinaciji s drugim metodama ovisi o dostupnosti masnog tkiva u pacijentice, želja pacijentice i mogućnosti kirurga (65).

10. Hibridna rekonstrukcija dojke

10.1. Rekonstrukcija dojke implantatima i lipofilingom

Hibridna rekonstrukcija dojke koja primjenjuje implantate sa lipofilingom je najčešće korištena hibridna metoda rekonstrukcije dojke. Pri rekonstrukciji dojke implantatima i lipofilingom, cilj je iskoristiti prednost implantata u jednostavnosti zahvata i brzom dobitku volumena i u isto vrijeme prednosti lipofilinga u osiguranju prirodnog izgleda i osjeta dojke. Također, primjenom obaju metoda se postiže dobar klinički ishod uz smanjenje učestalosti komplikacije svake od primjenjenih metoda (70). Paralelna primjena tih metoda omogućuje primjenu lipofilinga unatoč potencijalno maloj količini masti na donorskom mjestu zbog parcijalnog doprinosa volumena koje daje implantat što je naravno najpraktičnije primijeniti u pacijentica sa nesrazmjerom željene veličine dojke i dostupnog autolognog tkiva (71). Ovakvom hibridnom rekonstrukcijom dojke otvaraju se vrata subfascijalnom plasmanu implantata zbog lipofilinga koji će prekriti osjet implantata kroz kožu što posljednično izbjegava moguću komplikaciju animacijskog deformiteta. Postoperativna samoevaluacija pacijentica je pokazala veće zadovoljstvo u onih čije su dojke rekonstruirane hibridom metodom, od onih u kojih je rekonstrukcija rađena isključivo

implantatima (72). Također pri hibridnoj rekonstrukciji ovim metodama otvara se mogućnost kasnije potpune eksplantacije implantata uz ispunjenje zaostalog prostora lipofilingom u pacijentica nezadovoljnih s implantatima (73). U odnosu na izoliranu rekonstrukciju dojke implantatima zahvat je naravno kompliciraniji jer zahtjeva pripremu i zahvat na donorskom mjestu za lipofiling. Lipofiling ujedno i produljuje praćenje pacijentice zbog više potrebnih zahvata kako bi prilagodili oblik i volumen što se najčešće izvodi prije postavljanja implantata zbog rizika od komplikacija ukoliko se lipofiling radi nakon što je implantat već postavljen. U prosjeku vremenski period od zadnjeg lipofilinga do postavljanja proteze iznosi 3.4 mjeseca (raspon 1-8 mjeseci) (74). Logično je zaključiti i da je hibridni oblik rekonstrukcije skuplji od izolirane rekonstrukcije jednom metodom. Cijena hibridne rekonstrukcije dojke je oko 35% više od klasične izolirane rekonstrukcije implantatom (75). Moguća komplikacija hibridne primjene implantata i lipofilinga je ruptura implantata ukoliko je mast slučajno injektirana u sam implantat. Ukoliko dođe do rupture implantata pacijentica će se požaliti na promjenu oblika dojke i na magnetskoj rezonanci će biti prisutan klasičan znak rupture implantata – linguini znak (76). Lipofiling ne predstavlja problem u vidu ožiljaka na donorskom mjestu jer pri pravilno izvedenoj proceduri lipofilinga donorska mjesta izgledaju u potpunosti zdravo i bez ožiljaka (77).



Slika 4. Lijevostrana hibridna rekonstrukcija dojke implantatima i lipofilingom nakon mastektomije s poštedom kože i bradavice (vlasništvo doc. dr. sc. Sande Smuđ Orehovec)

10.2. Rekonstrukcija dojke tkivnim ekspanderom i lipofilingom

Lipofiling je odlična metoda za izoliranu rekonstrukciju dojke, ali u zadovoljavajućim uvjetima. Ti uvjeti su prisutnost adekvatne količine masti na donorskom mjestu i dovoljan kožni pokrivač na mjestu rekonstrukcije, u ovom slučaju dojke koji će omogućiti zadržavanje injektirane masti u dojci bez dehiscijencije rane. U slučaju radikalnih mastektomija koje ne štede kožu dojke, koža nad dojkom je oskudna i pod sobom ne može zadržati veliki volumen. Isto tako, donorsko mjesto nema uvijek dovoljnu količinu masti za kompletnu rekonstrukciju dojke u jednom zahvatu. Riješenje obaju nedostataka rekonstrukcije dojke lipofilingom riješava paralelna primjena tkivnog ekspandera uz korištenje lipofilinga. Tkivni ekspander kroz vrijeme povećava količinu kože nad dojkom bez nastanka tenzijskih strija u slučaju kad je kožni pokrivač dojke oskudan, dok u slučaju izrazite količine kože nad mastektomiranom dojkom služi kao „sidro“ na koje se

hvata injicirana mast (78). Tokom višestrukih primjena lipofilinga kroz određeno vrijeme daje se prilika masnom tkivu donorskog mjesta za hipertrofiju i hiperplaziju što olakšava približavanje ili čak i doseganje ciljnog volumena dojke nakon konačne rekonstrukcije. Korištenje tkivnog ekspandera dolazi uvijek uz posljedicu produljenja praćenja bolesnica što određene pacijentice može odvratiti od ove metode, ali je zato ova metoda vrlo fleksibilna i nudi terminaciju rekonstrukcije u bilo kojem trenutku (79). Kao i kod hibridne rekonstrukcije dojke implantatima i lipofilingom potencijalno može doći do rupture u ovom slučaju tkivnog ekspandera ukoliko je prepunjen ili je u njega slučajno injektirana mast namijenjena za lipofiling.

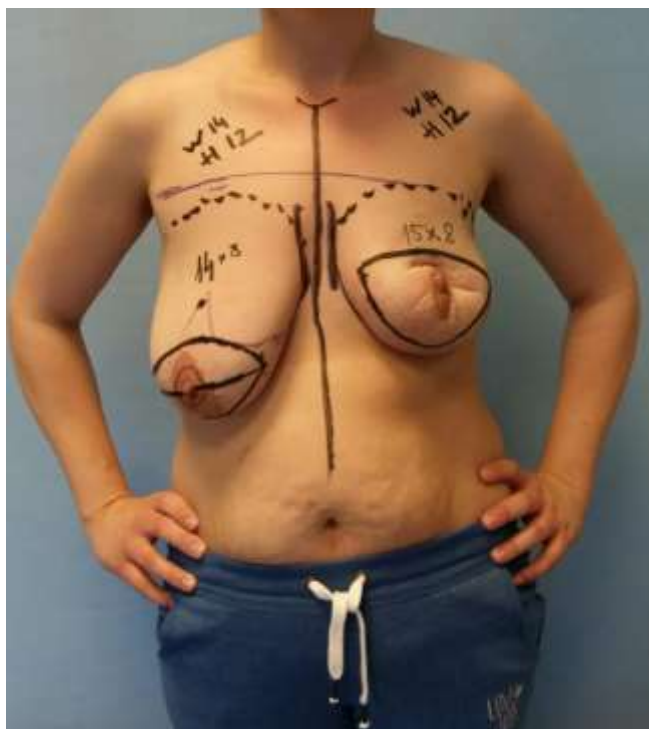
10.3. Rekonstrukcija dojke tkivnim ekspanderom, implantatima i lipofilingom

Hibridna rekonstrukcija implantatima i lipofilingom neće biti moguća u istih pacijentica kao i svaka od tih metoda u svojem izoliranom obliku. Prije svega to su pacijentice podvrgnute radikalnoj mastektomiji koje nemaju dovoljnu količinu kože na prsima. Za razliku od rekonstrukcije isključivo tkivnim ekspanderom i lipofilingom, opcija hibridne rekonstrukcije tkivnim ekspanderom, implantatima i lipofilingom je za pacijentice sa manjom količinom masti na donorskim mjestima i za pacijentice koje brže žele doseći svoj željeni volumen dojke. Mogućnost odgađanja definitivnog zahvata primjenom tkivnog ekspandera čini ovu opciju rekonstrukcije idealnijom kod žena podvrgnutih adjuvantnoj radioterapiji jer smanjuje vjerojatnost komplikacija implantata povezanih s ionizirajućim zračenjem poput kapsularne kontrakcije, a naročito je korisna u žena koje nakon radioterapije nemaju simptome radiodermatitisa ili radionekroze (80). Metoda se provodi inicijalnim zahvatom koji uključuje postavljanje tkivnog ekspandera i prvu primjenu lipofilinga koji pridodaje ovoj metodi kao dobrom izbori pacijentica podvrgnutih radioterapiji zbog kvalitativnog poboljšanja tkiva

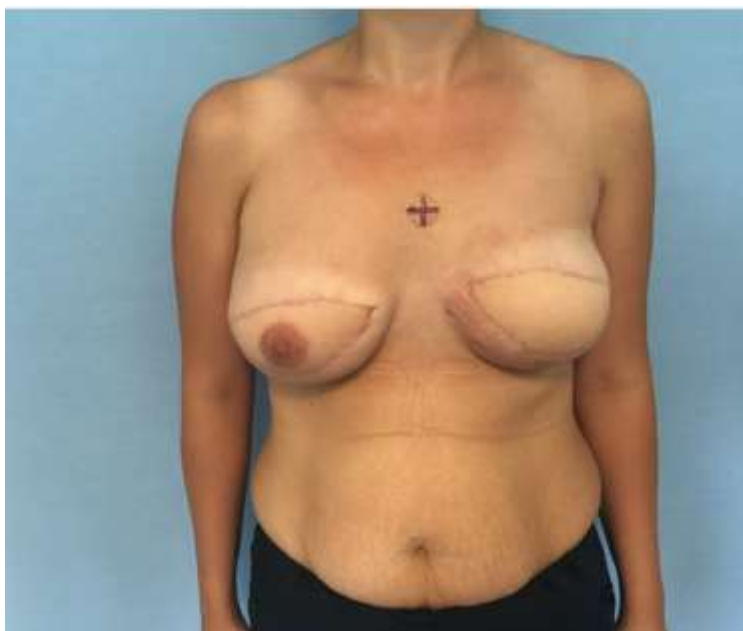izloženog zračenju nakon primjene lipofilinga koji je u ovom slučaju primjenjen već u prvom rekonstruktivnom zahvatu. Drugi zahvat se preporuča napraviti nakon tri mjeseca kada se smanjuje volumen u tkivnom ekspanderu i istovremeno drugi put primjenjuje lipofiling. Treći i konačni zahvat se izvodi tri mjeseca nakon drugog zahvata i uključuje uklanjanje tkivnog ekspandera, postavljanje implantata i treću dozu lipofilinga za konačnu rekonstrukciju (81).

10.4. Rekonstrukcija dojke režnjevima i implantatima

Zlatni standard rekonstrukcije dojke uz adjuvantnu radioterapiju čini rekonstrukcija tkivnim režnjevima. Ta rekonstrukcija naravno dolazi u obzir samo u bolesnica koje mogu podnijeti dulji i invazivniji zahvat, ali u zamjenu nude veće dugotrajno estetsko zadovoljstvo rekonstrukcijom zbog prirodnijeg izgleda i osjeta dojke. Usprkos tome, određene pacijentice veći ožiljak do kojeg dolazi rekonstrukcijom režnjevima može odvratiti od te metode i u tom slučaju se otvara opcija hibridne primjene režnjeva i implantata (82). Implantati pak nailaze na komplikacije kada se primjenjuju za rekonstrukciju uz adjuvantnu radioterapiju, ali zato uz hibridnu primjenu s tkivnim režnjevima postaju prihvatljivija opcija. Hibridna primjena ovih dviju metoda je moguća i kod pacijentica čiji je željeni volumen rekonstruirane dojke veći no što je moguće postići količinom tkiva koje pacijentičine donorske regije posjeduju (71).



Slika 5. Pacijentica prije bilateralne mastektomije, s karcinomom lijeve dojke (vlasništvo doc. dr. sc. Sande Smuđ Orehovec)



Slika 6. Pacijentica nakon bilateralne mastektomije i obostrane hibridne rekonstrukcije dojke reznjem širokog leđnog mišića i implantatima (vlasništvo doc. dr. sc. Sande Smuđ Orehovec)

10.5. Rekonstrukcija dojke režnjevima i lipofilingom

Usprkos brojnim pokušajima povećanja volumena dobivenog uzimanjem tkivnih režnjeva određene studije su opisale dodatak lipofilinga na rekonstrukciju režnjevima u svrhu dobivanja dodatnog volumena. Metoda je također pogodnija za pacijentice koje nisu dobri kandidati za rekonstrukciju slobodnim režnjevima (83). Rizik lokoregionalnog recidiva karcinoma dojke primjenom ovih dvaju metoda je prihvatljivo nizak, pacijentice su zadovoljne postoperativnim rezultatom i resorpcija prenesene masti je prihvatljiva (84). Estetski rezultati se mogu dodatno poboljšati endoskopskim načinom izvođenja zahvata koji smanjuje ožiljak donorskog mjesta uz jednaku učinkovitost rekonstrukcije (85).

11. Rekonstrukcija bradavice

Kompleks bradavica-areola je vrlo bitan anatomski dio žene i njegova rekonstrukcija ima nezanemarive estetske i psihološke posljedice (86–88). Kada je to moguće, kompleks bradavica-areola se nastoji očuvati prilikom uklanjanja tumorskog tkiva dojke zahvatima poput mastektomije s poštedom kože i bradavice (89). Uvjetom za takav zahvat smatramo udaljenost tumora od bradavice u iznosu od 2.5 cm ili više izmjereno digitalnim mamogramom preoperativno (90). Ukoliko to nije slučaj, kompleks bradavica-areola se uklanja s tumorskim tkivom i rekonstruira ili u istom zahvatu ili s odgodom (91). Najčešće je rekonstrukcija bradavice zadnji korak u rekonstrukciji dojke koji se izvodi četiri do šest mjeseci nakon originalne rekonstrukcije dojke (92). Faktori koji doprinose konačnom zadovoljstvu pacijentice sa rekonstruiranim kompleksom bradavica-areola su: projekcija, podudarnost u boji, veličini, obliku, teksturi i poziciji pri usporedbi s kontralateralnim kompleksom bradavica-areola (93). Među najkorištenijim metodama za rekonstrukciju kompleksa-bradavica areola su:

rekonstrukcija lokalnim režnjevima, tetoviranje i rekonstrukcija transplantatom hiperkromne kože (94).

11.1. Rekonstrukcija lokalnim režnjevima

Lokalni režnjevi su najkorištenija metoda rekonstrukcije kompleksa bradavica-areola (94). Među njima najpopularniji su C-V režanj, C-H režanj i režanj u obliku strijele (91,94,95). Uporaba C-V režnja uz obodni šav omogućuje jako dobru projekciju bradavice (96). C-H režanj funkcionira na istom principu kao i C-V režanj, ali uz drukčije oblikovanje režnjeva što dovodi do pojave viška tkiva nakon oblikovanja bradavice koje se treba odstraniti čineći ga primitivnijom metodom od C-V režnja (91). Režanj u obliku strijele je dobio naziv po obliku rubova režnja koji se uzimaju za rekonstrukciju bradavice i također je povoljniji od C-H režnja jer ne ostavlja viseće rubove kože. Mana lokalnih režnjeva za rekonstrukciju bradavice je njihovo izravnjanje tokom vremena zbog sila tenzije kože, kontrakcije ožiljka i pritiska odjevnih materijala (95).

11.2. Tetoviranje bradavice

Trodimenzionalna tetovaža je relativno novi pristup rekonstrukciji kompleksa bradavica-areola (97). Tetoviranje se nerijetko kombinira sa rekonstrukcijom lokalnim režnjevima kao metoda za rekonstrukciju areole pigmentacijom dok lokalni režnjevi daju bradavici projekciju (98).

Komplikacije tetoviranja su izrazito rijetke, naročito kada se zahvat radi u aseptičnim uvjetima (94). Neke od opisanih komplikacija tetovaže areole i/ili bradavice su preosjetljivost, djelomična nekroza i alergijski kontaktni dermatitis (99–101). Glavni razlozi ponovljenih zahvata tetoviranja kompleksa bradavica-areola su radioterapija i izbjeljenje pigmenta kroz vrijeme (97).

11.3. Rekonstrukcija hiperkromnom kožom

Adams prvi 1949. godine opisuje rekonstrukciju areole transplantatom hiperkromne kože pune debljine, u ovom slučaju s područja labia minora (102). Uz labia minora, hiperkromnu kožu je moguće uzeti i s ingvinalnog područja, te područja aksile (103). Komplikacije rekonstrukcije transplantatom hiperkromne kože pune debljine su rijetke, ali češće od komplikacija tetoviranja (92). Najveći problem transplantata hiperkromne kože pune debljine leži u gubitku pigmentacije kroz vrijeme što može iziskivati dodatne zahvate (94).

12. Zaključak

Hibridna rekonstrukcija dojke je primjena dviju ili više rekonstrukcijskih metoda zajedno u svrhu smanjenja komplikacija individualnih metoda i poboljšanje izgleda i svojstava rekonstruirane dojke. Metode hibridne rekonstrukcije su relativno novi zahvati u plastičnoj kirurgiji i nude iskusnim i vještim plastičnim kirurzima i kirurzima dojke bolju prilagodbu rekonstrukcijske metode individualnoj pacijentici u skladu s njenim željama, cijenom, kompleksnošću zahvata, dostupnosti viška tkiva i komorbiditetima. Iako nisu opcija za svaku pacijenticu, educirana primjena hibridnih metoda rekonstrukcije može uvelike doprinijeti zadovoljstvu pacijentica s rekonstruktivnim zahvatom. Potreban je angažman iskusnih kirurga koji sa sigurnošću mogu primijeniti više metoda istovremeno i zatim usporediti njihov doprinos s doprinosom individualno korištenih metoda.

13. Zahvale

Zahvaljujem se svojoj majci Marijani, ocu Denisu i bratu Andreju, te djevojci Iskri na neiscrpnom izvoru podrške tokom mojeg studija i izrade ovog rada. Posebno se zahvaljujem i mentorici doc.dr.sc. Sandi Smuđ Orehovec na njenom mentorstvu prilikom izrade ovog rada.

14. Literatura

1. Filip CI, Jecan CR, Raducu L, Neagu TP, Florescu IP. Immediate Versus Delayed Breast Reconstruction for Postmastectomy Patients. *Controversies and Solutions. Chirurgia (Bucur)*. 2017;112(4):378-386. doi: 10.21614/chirurgia.112.4.378
2. Grieco MP, Simonacci F, Bertozzi N, Grignaffini E, Raposio E. Breast reconstruction with breast implants. *Acta Biomed [Internet]*. 2019;89(4):457-462. Dostupno na: <https://www.mattioli1885journals.com/index.php/actabiomedica/article/view/5748> [pristupljeno 14.1.2024.]
3. Harless C, Jacobson SR. Current strategies with 2-staged prosthetic breast reconstruction. *Gland Surg* 2015;4(3):204-211. doi: 10.3978/j.issn.2227-684X.2015.04.22
4. Ben Aziz M, Rose J. Breast Reconstruction Perforator Flaps. In: *StatPearls [Internet]*. Treasure Island (FL): StatPearls Publishing; 2023. [pristupljeno 14.1.2024.] Dostupno na: <http://www.ncbi.nlm.nih.gov/books/NBK565866/>
5. Simonacci F, Bertozzi N, Grieco MP, Grignaffini E, Raposio E. Autologous fat transplantation for breast reconstruction: A literature review. *Ann Med Surg (Lond)*. 2016;12:94-100. doi: 10.1016/j.amsu.2016.11.012
6. Kanchwala S, Momeni A. Hybrid breast reconstruction-the best of both worlds. *Gland Surg*. 2019;8(1):82-89. doi: 10.21037/gs.2018.11.01
7. Dujmović A. Utjecaj estetskih rezultata poštedne operacije karcinoma dojke na kvalitetu života i pojavu simptoma depresivnih poremećaja [Disertacija]. Zagreb: Sveučilište u

Zagrebu, Medicinski fakultet; 2017. [pristupljeno 14.01.2024.] Dostupno na:

<https://urn.nsk.hr/urn:nbn:hr:105:226072>

8. Stillaert FBJL, Lannau B, Van Landuyt K, Blondeel PN. The Prepectoral, Hybrid Breast Reconstruction: The Synergy of Lipofilling and Breast Implants. *Plast Reconstr Surg Glob Open*. 2020;8(7):e2966. [pristupljeno 14.01.2024.] Dostupno na:
https://journals.lww.com/prsgo/fulltext/2020/07000/the_prepectoral,_hybrid_breast_reconstruction__the.2.aspx
9. Pandya S, Moore RG. Breast development and anatomy. *Clin Obstet Gynecol*. 2011;54(1):91-95. doi: 10.1097/GRF.0b013e318207ffe9
10. Spear SL, Jespersen MR. Breast implants: saline or silicone? *Aesthet Surg J*. 2010;30(4):557-570. doi: 10.1177/1090820X10380401
11. Uroskie TW, Colen LB. History of breast reconstruction. *Semin Plast Surg*. 2004;18(2):65-69. doi: 10.1055/s-2004-829040
12. Giaquinto AN, Sung H, Miller KD, Kramer JL, Newman LA, Minihan A, Jemal A, Siegel RL. Breast Cancer Statistics, 2022. *CA Cancer J Clin*. 2022;72(6):524-541. doi: 10.3322/caac.21754
13. Brébant V, Weiherer M, Noisser V, Seitz S, Prantl L, Eigenberger A. Implants Versus Lipograft: Analysis of Long-Term Results Following Congenital Breast Asymmetry Correction. *Aesthetic Plast Surg*. 2022;46(5):2228-2236. doi: 10.1007/s00266-022-02843-5

14. Mareti E, Vatopoulou A, Spyropoulou GA, Papanastasiou A, Pratilas GC, Liberis A, Hatzipantelis E, Dinas K. Breast Disorders in Adolescence: A Review of the Literature. *Breast Care (Basel)*. 2021;16(2):149-155. doi: 10.1159/000511924
15. Urschel HC Jr. Poland syndrome. *Semin Thorac Cardiovasc Surg*. 2009;21(1):89-94. doi: 10.1053/j.semtcvs.2009.03.004
16. Knackstedt R, Deross A, Moreira A. Congenital breast deformities: Anatomical basis and surgical approaches for optimal aesthetic outcomes. *Breast J*. 2020;26(7):1302-1307. doi: 10.1111/tbj.13798
17. Yesilada AK, Sevim KZ, Sirvan SS, Karsidag S, Tatlıdede HS. Our surgical approach to treatment of congenital, developmental, and acquired breast asymmetries: a review of 30 cases. *Aesthetic Plast Surg*. 2013;37(1):77-87. doi: 10.1007/s00266-012-0041-9
18. Global Burden of Disease Cancer Collaboration, Fitzmaurice C, Abate D, Abbasi N, Abbastabar H, Abd-Allah F, et al. Global, Regional, and National Cancer Incidence, Mortality, Years of Life Lost, Years Lived With Disability, and Disability-Adjusted Life-Years for 29 Cancer Groups, 1990 to 2017: A Systematic Analysis for the Global Burden of Disease Study. *JAMA Oncol*. 2019;5(12):1749–1768. doi: 10.1001/jamaoncol.2019.2996
19. Bellini E, Pesce M, Santi P, Raposio E. Two-Stage Tissue-Expander Breast Reconstruction: A Focus on the Surgical Technique. *BioMed Research International*. 2017;2017:1–8. doi: 10.1155/2017/1791546
20. Vrdoljak E, Balja MP, Marušić Z, Avirović M, Blažičević V, Tomasović Č, Čerina D, Bajić Ž, Miše BP, Lovasić IB, Flam J, Tomić S. COVID-19 Pandemic Effects on Breast Cancer

Diagnosis in Croatia: A Population- and Registry-Based Study. *Oncologist*. 2021;26(7):e1156-e1160. doi: 10.1002/onco.13791

21. Kolasinski J. Total Breast Reconstruction with Fat Grafting Combined with Internal Tissue Expansion. *Plast Reconstr Surg Glob Open*. 2019;7(4):e2009. [pristupljeno 14.01.2024.]
Dostupno na:
https://journals.lww.com/prsgo/fulltext/2019/04000/total_breast_reconstruction_with_fat_grafting.29.aspx
22. Cuffolo G, Pandey A, Windle R, Adams T, Dunne N, Smith B. Delayed-immediate breast reconstruction: An assessment of complications and outcomes in the context of anticipated post-mastectomy radiotherapy. *J Plast Reconstr Aesthet Surg*. 2023;77:319-327. doi: 10.1016/j.bjps.2022.11.031
23. Yoon AP, Qi J, Brown DL, Kim HM, Hamill JB, Erdmann-Sager J, Pusic AL, Wilkins EG. Outcomes of immediate versus delayed breast reconstruction: Results of a multicenter prospective study. *Breast*. 2018;37:72-79. doi: 10.1016/j.breast.2017.10.009
24. Wellisch DK, Schain WS, Noone RB, Little JW 3rd. Psychosocial correlates of immediate versus delayed reconstruction of the breast. *Plast Reconstr Surg*. 1985;76(5):713-718. doi: 10.1097/00006534-198511000-00010
25. Chevray PM. Timing of breast reconstruction: immediate versus delayed. *Cancer J*. 2008;14(4):223-229. doi: 10.1097/PPO.0b013e3181824e37

26. Matar DY, Wu M, Haug V, Orgill DP, Panayi AC. Surgical complications in immediate and delayed breast reconstruction: A systematic review and meta-analysis. *J Plast Reconstr Aesthet Surg.* 2022;75(11):4085-4095. doi: 10.1016/j.bjps.2022.08.029
27. Lee M, Reinertsen E, McClure E, Liu S, Kruper L, Tanna N, Brian Boyd J, Granzow JW. Surgeon motivations behind the timing of breast reconstruction in patients requiring postmastectomy radiation therapy. *J Plast Reconstr Aesthet Surg.* 2015;68(11):1536-42. doi: 10.1016/j.bjps.2015.06.026
28. Stefura T, Rusinek J, Wątor J, Zagórski A, Zając M, Libondi G, Wysocki WM, Koziej M. Implant vs. autologous tissue-based breast reconstruction: A systematic review and meta-analysis of the studies comparing surgical approaches in 55,455 patients. *J Plast Reconstr Aesthet Surg.* 2023;77:346-358. doi: 10.1016/j.bjps.2022.11.044
29. Losken A, Brown CA. How to Optimize Aesthetics for the Partial Mastectomy Patient. *Aesthet Surg J.* 2020;40(Suppl 2):S55-S65. doi: 10.1093/asj/sjaa257
30. Onishi F, Suzuki A, Yamakawa T, Makino J, Minabe T. Animation Deformity: Evaluating the Role of Morphotopologic Features in Suggesting Preventive Surgical Procedures. *Plast Reconstr Surg.* 2022;150(6):1189-1198. doi: 10.1097/PRS.00000000000009725
31. Fracol M, Feld LN, Chiu WK, Kim JYS. An overview of animation deformity in prosthetic breast reconstruction. *Gland Surg.* 2019;8(1):95-101. doi: 10.21037/gs.2018.09.09
32. Siotos C, Sarmiento S, McColl M, Sacks JM, Manahan MA, Rosson GD, Cooney CM. Cost-Effectiveness Analysis of Silicone versus Saline Implant-Based Breast Reconstruction Using

the BREAST-Q. *Plast Reconstr Surg.* 2019;143(2):276e-284e. doi:
10.1097/PRS.00000000000005194

33. Munhoz AM, Maximiliano J, Neto AAM, Duarte DW, de Oliveira ACP, Portinho CP, Zanin E, Collares MVM. Zones for Fat Grafting in Hybrid Breast Augmentation: Standardization for Planning of Fat Grafting Based on Breast Cleavage Units. *Plast Reconstr Surg.* 2022;150(4):782-795. doi: 10.1097/PRS.00000000000009605
34. Busch H. Silicone toxicology. *Semin Arthritis Rheum.* 1994;24(1 Suppl 1):11-17. doi: 10.1016/0049-0172(94)90104-x
35. Calobrace MB, Schwartz MR, Zeidler KR, Pittman TA, Cohen R, Stevens WG. Long-Term Safety of Textured and Smooth Breast Implants. *Aesthet Surg J.* 2017;38(1):38-48. doi: 10.1093/asj/sjx157
36. Swanson E. BIA-ALCL: Comparing the Risk Profiles of Smooth and Textured Breast Implants. *Aesthetic Plast Surg.* 2023;47(Suppl 1):245-250. doi: 10.1007/s00266-023-03329-8
37. Marra A, Viale G, Pileri SA, Pravettoni G, Viale G, De Lorenzi F, Nolè F, Veronesi P, Curigliano G. Breast implant-associated anaplastic large cell lymphoma: A comprehensive review. *Cancer Treat Rev.* 2020;84:101963. doi: 10.1016/j.ctrv.2020.101963
38. Longo B, Di Napoli A, Curigliano G, Veronesi P, Pileri S, Martelli M, De Vita R, Felici N, Cirillo P, Bernardi C, D'orsi G, Giacalone M, Storti G, Cervelli V. Clinical recommendations for diagnosis and treatment according to current updated knowledge on BIA-ALCL. *Breast.* 2022;66:332-341. doi: 10.1016/j.breast.2022.11.009

39. Swerdlow SH, Campo E, Pileri SA, Harris NL, Stein H, Siebert R, Advani R, Ghielmini M, Salles GA, Zelenetz AD, Jaffe ES. The 2016 revision of the World Health Organization classification of lymphoid neoplasms. *Blood*. 2016;127(20):2375-2390. doi: 10.1182/blood-2016-01-643569
40. Nava MB, Adams WP Jr, Botti G, Campanale A, Catanuto G, Clemens MW, Del Vecchio DA, De Vita R, Di Napoli A, Hall-Findlay E, Hammond D, Heden P, Mallucci P, Martin Del Yerro JL, Muti E, Rancati A, Randquist C, Salgarello M, Stan C, Rocco N. MBN 2016 Aesthetic Breast Meeting BIA-ALCL Consensus Conference Report. *Plast Reconstr Surg*. 2018;141(1):40-48. doi: 10.1097/PRS.0000000000003933
41. Nelson JA, McCarthy C, Dabic S, Polanco T, Chilov M, Mehrara BJ, Disa JJ. BIA-ALCL and Textured Breast Implants: A Systematic Review of Evidence Supporting Surgical Risk Management Strategies. *Plast Reconstr Surg*. 2021;147(5S):7S-13S. doi: 10.1097/PRS.0000000000008040
42. Magnusson M, Beath K, Cooter R, Locke M, Prince HM, Elder E, Deva AK. The Epidemiology of Breast Implant-Associated Anaplastic Large Cell Lymphoma in Australia and New Zealand Confirms the Highest Risk for Grade 4 Surface Breast Implants. *Plast Reconstr Surg*. 2019;143(5):1285-1292. doi: 10.1097/PRS.0000000000005500
43. Mallucci P, Bistoni G. BIA-ALCL-Horizon Scanning. *JPRAS Open*. 2022;34:245-251. doi: 10.1016/j.jpra.2022.09.007
44. Cordeiro PG, Ghione P, Ni A, Hu Q, Ganesan N, Galasso N, Dogan A, Horwitz SM. Risk of breast implant associated anaplastic large cell lymphoma (BIA-ALCL) in a cohort of 3546

- women prospectively followed long term after reconstruction with textured breast implants. *J Plast Reconstr Aesthet Surg.* 2020;73(5):841-846. doi: 10.1016/j.bjps.2019.11.064
45. Nelson JA, Dabic S, Mehrara BJ, Cordeiro PG, Disa JJ, Pusic AL, Matros E, Dayan JH, Allen RJ Jr, Coriddi M, Polanco TO, Shamsunder MG, Wisner I, Morrow M, Dogan A, Cavalli MR, Encarnacion E, Lee ME, McCarthy CM. Breast Implant-associated Anaplastic Large Cell Lymphoma Incidence: Determining an Accurate Risk. *Ann Surg.* 2020;272(3):403-409. doi: 10.1097/SLA.0000000000004179
46. Lynch EB, DeCoster RC, Vyas KS, Rinker BD, Yang M, Vasconez HC, Clemens MW. Current risk of breast implant-associated anaplastic large cell lymphoma: a systematic review of epidemiological studies. *Ann Breast Surg.* 2021;5:30. doi: 10.21037/abs-20-96
47. Ionescu P, Vibert F, Amé S, Mathelin C. New Data on the Epidemiology of Breast Implant-Associated Anaplastic Large Cell Lymphoma. *Eur J Breast Health.* 2021;17(4):302-307. doi: 10.4274/ejbh.galenos.2021.2021-5-6
48. Santanelli di Pompeo F, Sorotos M, Clemens MW, Paolini G, Anibaldi P, Davoli M, Baglio G, Pinnarelli L, Ferranti M, Cerza F, Cicala SD, Firmani G. Mortality Rate in Breast Implant Surgery: Is an Additional Procedure Worthwhile to Mitigate BIA-ALCL Risk? *Aesthetic Plast Surg.* 2023;47(3):914-926. doi: 10.1007/s00266-022-03138-5
49. Colwell AS, Taylor EM. Recent Advances in Implant-Based Breast Reconstruction. *Plast Reconstr Surg.* 2020;145(2):421e-432e. doi: 10.1097/PRS.00000000000006510
50. McLaughlin C, Hughes AJ, Parham CS, Fritsche M, Potochny JD, Kunselman A, Ravnic DJ. Smooth Versus Textured Tissue Expander Breast Reconstruction: Complications and

Efficacy. *Ann Plast Surg.* 2022;88(Suppl 3):S288-S292. doi:
10.1097/SAP.0000000000003193

51. Dawson SE, Berns JM, Tran PC, Fisher CS, Ludwig KK, Lester ME, Hassanein AH. Optimizing tissue expander breast reconstruction in nicotine users: An algorithmic approach. *J Plast Reconstr Aesthet Surg.* 2022;75(9):3628-3651. doi: 10.1016/j.bjps.2022.06.080
52. Afsharfard A, Ebrahimibagha H, Zeinalpour A. A Novel Local Transposition Flap for Lateral Breast Reconstruction After Breast Conserving Surgery. *Clin Breast Cancer.* 2021;21(4):e448-e453. doi: 10.1016/j.clbc.2021.01.016
53. Abdou SA, Charipova K, Song DH. Modern Approaches to Pedicled Latissimus Dorsi Flap Breast Reconstruction with Immediate Fat Transfer. *Clin Plast Surg.* 2023;50(2):259-265. doi: 10.1016/j.cps.2022.10.004
54. Scampa M, Petrou IG, Modarressi A. Free-flap breast reconstruction: cost analysis in the Swiss healthcare system. *Swiss Med Wkly.* 2021;151:w20530. doi: 10.4414/smw.2021.20530
55. Salibian AA, Nolan IT, Bekisz JM, Frey JD, Karp NS, Choi M, Levine JP, Thanik VD. A Systematic Review and Meta-Analysis of Microvascular Stacked and Conjoined-Flap Breast Reconstruction. *J Reconstr Microsurg.* 2021;37(8):631-642. doi: 10.1055/s-0041-1723820
56. Haddock NT, Teotia SS. Efficient DIEP Flap: Bilateral Breast Reconstruction in Less Than Four Hours. *Plast Reconstr Surg Glob Open.* 2021;9(9):e3801. [pristupljeno 14.01.2024.]
Dostupno na:

https://journals.lww.com/prsgo/fulltext/2021/09000/efficient_diep_flap__bilateral_breast.5.aspx

57. Sorotos M, Firmani G, Schiavone L, Ricci A, Santanelli di Pompeo F. Effects of DIEP flap-based breast reconstruction on respiratory function. *J Plast Reconstr Aesthet Surg*. 2023;81:99-104. doi: 10.1016/j.bjps.2023.02.025
58. Sachs D, Winters R. Unipedicled Tram Breast Reconstruction. In: StatPearls [Internet]. Treasure Island (FL): StatPearls Publishing; 2023. Dostupno na: <http://www.ncbi.nlm.nih.gov/books/NBK436009/> [pristupljeno 14.1.2024.]
59. Goodenough CJ, Rose J. Breast Transverse Rectus Abdominus Muscle Procedure. In: StatPearls [Internet]. Treasure Island (FL): StatPearls Publishing; 2023. Dostupno na: <http://www.ncbi.nlm.nih.gov/books/NBK539759/> [pristupljeno 16.1.2024.]
60. Tan MG, Isaranuwachai W, DeLyzer T, Butler K, Hofer SOP, O'Neill AC, Zhong T. A cost-effectiveness analysis of DIEP vs free MS-TRAM flap for microsurgical breast reconstruction. *J Surg Oncol*. 2019;119(3):388-396. doi: 10.1002/jso.25325
61. Ireton JE, Klufft JA, Ascherman JA. Unilateral and Bilateral Breast Reconstruction with Pedicled TRAM Flaps: An Outcomes Analysis of 188 Consecutive Patients. *Plast Reconstr Surg Glob Open*. 2013;1(2):1-7. [pristupljeno 14.01.2024.] Dostupno na: https://journals.lww.com/prsgo/fulltext/2013/05000/unilateral_and_bilateral_breast_reconstruction.1.aspx

62. Lee JH, Ryu JY, Choi KY, Yang JD, Chung HY, Cho BC, Kang B, Lee J, Park HY, Lee JS. Useful vertical latissimus dorsi flap for partial breast reconstruction in every tumor location. *BMC Surg.* 2022;22(1):294. doi: 10.1186/s12893-022-01741-6
63. Escandón JM, Manrique OJ, Christiano JG, Mroueh V, Prieto PA, Gooch JC, Weiss A, Langstein HN. Breast reconstruction with latissimus dorsi flap: a comprehensive review and case series. *Ann Transl Med.* 2023;11(10):355. doi: 10.21037/atm-23-469
64. Maxwell GP. Iginio Tansini and the origin of the latissimus dorsi musculocutaneous flap. *Plast Reconstr Surg.* 1980;65(5):686-692. doi: 10.1097/00006534-198005000-00027
65. Turner A, Abu-Ghname A, Davis MJ, Winocour SJ, Hanson SE, Chu CK. Fat Grafting in Breast Reconstruction. *Semin Plast Surg.* 2020;34(1):17-23. doi: 10.1055/s-0039-1700959
66. Piccotti F, Rybinska I, Scoccia E, Morasso C, Ricciardi A, Signati L, Triulzi T, Corsi F, Truffi M. Lipofilling in Breast Oncological Surgery: A Safe Opportunity or Risk for Cancer Recurrence? *Int J Mol Sci.* 2021;22(7):3737. doi: 10.3390/ijms22073737
67. Maximiliano J, Munhoz AM, Pedron M, de Oliveira ACP, Duarte DW, Neto R, Portinho CP, Collares MVM. Hybrid Breast Augmentation: A Reliable Formula for Preoperative Assessment of Fat Graft Volume Based on Implant Volume and Projection. *Aesthet Surg J.* 2020;40(8):NP438-NP452. doi: 10.1093/asj/sjaa017
68. Prantl L, Eigenberger A, Reinhard R, Siegmund A, Heumann K, Felthaus O. Cell-Enriched Lipotransfer (CELT) Improves Tissue Regeneration and Rejuvenation without Substantial Manipulation of the Adipose Tissue Graft. *Cells.* 2022;11(19):3159. doi: 10.3390/cells11193159

69. Alessandri Bonetti M, Carbonaro R, Borelli F, Amendola F, Cottone G, Mazzocconi L, Mastroiacovo A, Zingaretti N, Parodi PC, Vaienti L. Outcomes in Hybrid Breast Reconstruction: A Systematic Review. *Medicina (Kaunas)*. 2022;58(9):1232. doi: 10.3390/medicina58091232
70. Hoon SY, Cui CX, Cao J, Hong ZR. Better clinical outcome for autologous fat transplant combined with silicone gel prosthesis for breast augmentation: Evidence from meta-analysis. *Asian J Surg*. 2020;43(1):166-180. doi: 10.1016/j.asjsur.2019.03.003
71. Yesantharao PS, Nguyen DH. Hybrid breast reconstruction: a systematic review of current trends and future directions. *Ann Breast Surg*. 2022;6:17–17. doi: 10.21037/abs-20-114
72. Liu S, Chen S, Yang Y, Guan W. The effect and prognosis of combinative implantation by autologous-fat granule and prosthesis for breast reconstruction after radical mastectomy. *Am J Transl Res*. 2021;13(5):5256-5263
73. Mangialardi ML, Ozil C, Lepage C. One-Stage Mastopexy-Lipofilling after Implant Removal in Cosmetic Breast Surgery. *Aesthetic Plast Surg*. 2022;46(4):1542-1550. doi: 10.1007/s00266-021-02727-0
74. Razzouk K, Fitoussi A, Al Khori N, Pasquier J, Chouchane L, Tabrizi AR. Breast Reconstruction Combining Lipofilling and Prepectoral Prosthesis after Radiotherapy. *Plast Reconstr Surg Glob Open*. 2020;8(5):e2659. [pristupljeno 14.01.2024.] Dostupno na: https://journals.lww.com/prsgo/fulltext/2020/05000/breast_reconstruction_combining_lipofilling_and.1.aspx

75. Sterodimas A. Silicone Implant Versus Silicone Implant Assisted by Stromal Enriched Lipograft Breast Augmentation: A Prospective Comparative Study. *Medicines (Basel)*. 2020;7(5):28. doi: 10.3390/medicines7050028
76. Stewart CN, Heinrich CA. Inadvertent Rupture of a Silicone Breast Implant during Fat Grafting: Surgical and Radiological Findings. *Plast Reconstr Surg Glob Open*. 2020;8(6):e2863. [pristupljeno 14.01.2024.] Dostupno na: https://journals.lww.com/prsgo/fulltext/2020/06000/inadvertent_rupture_of_a_silicone_breast_implant.7.aspx
77. Cigna E, Ribuffo D, Sorvillo V, Atzeni M, Piperno A, Calò PG, et al. Secondary lipofilling after breast reconstruction with implants. *Eur Rev Med Pharmacol Sci*. 2012;16(12):1729–1734.
78. Sommeling CE, Van Landuyt K, Depypere H, Van den Broecke R, Monstrey S, Blondeel PN, et al. Composite breast reconstruction: Implant-based breast reconstruction with adjunctive lipofilling. *J Plast Reconstr Aesthetic Surg JPRAS*. 2017;70(8):1051–1058. doi: 10.1016/j.bjps.2017.05.019
79. Kolasinski J, Pyka P. Fat Grafting following Internal Tissue Expansion: An Option for Breast Reconstruction after Total Mastectomy. *Plast Reconstr Surg Glob Open*. 2022;10(2):e4088. [pristupljeno 14.01.2024.] Dostupno na: https://journals.lww.com/prsgo/fulltext/2022/02000/fat_grafting_following_internal_tissue_expansion_.21.aspx

80. Serra-Renom JM, Muñoz-Olmo JL, Serra-Mestre JM. Fat grafting in postmastectomy breast reconstruction with expanders and prostheses in patients who have received radiotherapy: formation of new subcutaneous tissue. *Plast Reconstr Surg*. 2010;125(1):12-18. doi: 10.1097/PRS.0b013e3181c49458
81. Fujiwara T, Yano K, Tanji Y, Nomura M. Staged Prosthetic Reconstruction with Fat Grafting for Severe Depressive Breast Deformation after Breast-conserving Therapy. *Plast Reconstr Surg Glob Open*. 2018;6(3):e1717. [pristupljeno 14.01.2024.] Dostupno na: https://journals.lww.com/prsgo/fulltext/2018/03000/staged_prosthetic_reconstruction_with_fat_grafting.23.aspx
82. Li AY, Momeni A. Abdominal Flap-based Breast Reconstruction versus Abdominoplasty: The Impact of Surgical Procedure on Scar Location. *Plast Reconstr Surg Glob Open*. 2020;8(9):e3112. [pristupljeno 14.01.2024.] Dostupno na: https://journals.lww.com/prsgo/fulltext/2020/09000/abdominal_flap_based_breast_reconstruction_versus.7.aspx
83. Escandón JM, Escandón L, Ahmed A, Weiss A, Nazerali R, Ciudad P, Langstein HN, Manrique OJ. Breast reconstruction using the Latissimus Dorsi Flap and Immediate Fat Transfer (LIFT): A systematic review and meta-analysis. *J Plast Reconstr Aesthet Surg*. 2022;75(11):4106-4116. doi: 10.1016/j.bjps.2022.08.025
84. Ahmed YS, Abd El Maksoud WM, Sultan MH, El-Bakoury EA. Latissimus Dorsi flap enhancement by lipofilling as an immediate breast reconstruction technique for skin-preserving mastectomy. *Breast J*. 2021;27(3):222-230. doi: 10.1111/tbj.14116

85. Akita S, Tokumoto H, Yamaji Y, Kosaka K, Arai M, Ando N, Maei H, Kubota Y, Fujimoto H, Mitsukawa N. Scarless Donor Site for Breast Reconstruction by Endoscopy-assisted Extended Latissimus Dorsi Flap plus Lipofilling. *Plast Reconstr Surg*. 2023. doi: 10.1097/PRS.00000000000010698
86. Goh SC, Martin NA, Pandya AN, Cutress RI. Patient satisfaction following nipple-areolar complex reconstruction and tattooing. *J Plast Reconstr Aesthet Surg*. 2011;64(3):360-363. doi: 10.1016/j.bjps.2010.05.010
87. Momoh AO, Colakoglu S, de Blacam C, Yueh JH, Lin SJ, Tobias AM, Lee BT. The impact of nipple reconstruction on patient satisfaction in breast reconstruction. *Ann Plast Surg*. 2012;69(4):389-393. doi: 10.1097/SAP.0b013e318246e572
88. Wellisch DK, Schain WS, Noone RB, Little JW 3rd. The psychological contribution of nipple addition in breast reconstruction. *Plast Reconstr Surg*. 1987;80(5):699-704. doi: 10.1097/00006534-198711000-00007
89. Galimberti V, Vicini E, Corso G, Morigi C, Fontana S, Sacchini V, Veronesi P. Nipple-sparing and skin-sparing mastectomy: Review of aims, oncological safety and contraindications. *Breast*. 2017;34 (Suppl 1):S82-S84. doi: 10.1016/j.breast.2017.06.034
90. Augustine P, Ramesh SA, Nair RK, Sukumaran R, Jose R, Cherian K, Muralee M, Ahamad I. Nipple Areola Complex Involvement in Invasive Carcinoma Breast. *Indian J Surg Oncol*. 2018;9(3):343-348. doi: 10.1007/s13193-018-0729-7

91. Yoon JS, Chang JW, Ahn HC, Chung MS. Modified C-H flap for simultaneous nipple reconstruction during autologous breast reconstruction: Surgical tips for safety and cosmesis. *Medicine (Baltimore)*. 2018;97(38):e12460. doi: 10.1097/MD.00000000000012460
92. Sisti A. Nipple-Areola Complex Reconstruction. *Medicina (Kaunas)*. 2020;56(6):296. doi: 10.3390/medicina56060296
93. Jabor MA, Shayani P, Collins DR Jr, Karas T, Cohen BE. Nipple-areola reconstruction: satisfaction and clinical determinants. *Plast Reconstr Surg*. 2002;110(2):457-63; discussion 464-465. doi: 10.1097/00006534-200208000-00013
94. Sisti A. Nipple-Areola Complex Reconstruction. *Medicina (Kaunas)*. 2020;56(6):296. doi: 10.3390/medicina56060296
95. Rubino C, Dessy LA, Posadinu A. A modified technique for nipple reconstruction: the 'arrow flap'. *Br J Plast Surg*. 2003;56(3):247-251. doi: 10.1016/s0007-1226(03)00094-8
96. Yoo H, Park S, Chang H. Nipple reconstruction using modified C-V flap with purse-string sutures for maintenance of long-term nipple projection. *J Plast Reconstr Aesthet Surg*. 2023;84:62-70. doi: 10.1016/j.bjps.2023.04.061
97. Hammond JB, Teven CM, Bernard RW, Lucas HD, Casey WJ, Siebeneck ET, Kruger EA, Rebecca AM. 3D Nipple-Areolar Tattoo: It's Technique, Outcomes, and Utilization. *Aesthetic Plast Surg*. 2021;45(2):453-458. doi: 10.1007/s00266-020-01967-w

98. Liliav B, Loeb J, Hassid VJ, Antony AK. Single-stage nipple-areolar complex reconstruction technique, outcomes, and patient satisfaction. *Ann Plast Surg.* 2014;73(5):492-497. doi: 10.1097/SAP.0b013e318276dac0
99. Joseph WJ, Roy E, Stofman GM. Delayed Hypersensitivity Reaction after Nipple Tattooing: A Novel Case Report. *Plast Reconstr Surg Glob Open.* 2019;7(9):e2394. [pristupljeno 14.01.2024.] Dostupno na: https://journals.lww.com/prsgo/fulltext/2019/09000/delayed_hypersensitivity_reaction_after_nipple.35.aspx
100. Starnoni M, Pinelli M, Franceschini G, De Santis G. A Rare Case of Nipple-Areolar Complex Partial Necrosis following Micropigmentation: What to Learn? *Plast Reconstr Surg Glob Open.* 2019;7(11):e2494. [pristupljeno 14.01.2024.] Dostupno na: https://journals.lww.com/prsgo/fulltext/2019/11000/a_rare_case_of_nipple_areolar_complex_partial.35.aspx
101. Obasi J. Micropigmentation of the nipple-areola complex after breast cancer reconstruction surgery. *Oxf Med Case Reports.* 2019;2019(8):omz079. doi: 10.1093/omcr/omz079
102. Adams WM. Labial transplant for correction of loss of the nipple. *Plast Reconstr Surg* (1946). 1949;4(3):295-298. doi: 10.1097/00006534-194905000-00009
103. Heo JW, Park SO, Jin US. A Nipple-Areolar Complex Reconstruction in Implant-Based Breast Reconstruction Using a Local Flap and Full-Thickness Skin Graft. *Aesthetic Plast Surg.* 2018;42(6):1478-1484. doi: 10.1007/s00266-018-1162-6

15. Životopis

Rođen sam 6.9.1999. u Zagrebu. Osnovnoškolsko obrazovanje sam stekao u OŠ Josipa Račića u Zagrebu, a srednjoškolsko obrazovanje djelomično u V. Gimnaziji i djelomično u United Township High School u Moline, Illinois, SAD. Tokom svojeg obrazovanja na Medicinskom fakultetu Sveučilišta u Zagrebu postao sam član Studentske sekcije za kirurgiju, te sam napredovao do mjesta člana vodstva sekcije i konačno pozicije potpredsjednika sekcije. Također, bio sam demonstrator na katedri za anatomiju kao i na katedri za kirurgiju. Stručne prakse iz područja plastične kirurgije sam pohađao na više lokacija u Zagrebu, Dubaiju, UAE i Beču, Austrija.