

# Kimerični režnjevi u rekonstrukciji defekata glave i vrata

---

Tomljenović, Viliam

Master's thesis / Diplomski rad

2024

Degree Grantor / Ustanova koja je dodijelila akademski / stručni stupanj: **University of Zagreb, School of Medicine / Sveučilište u Zagrebu, Medicinski fakultet**

Permanent link / Trajna poveznica: <https://um.nsk.hr/um:nbn:hr:105:207927>

Rights / Prava: [In copyright](#) / [Zaštićeno autorskim pravom.](#)

Download date / Datum preuzimanja: **2024-07-14**



Repository / Repozitorij:

[Dr Med - University of Zagreb School of Medicine Digital Repository](#)



**SVEUČILIŠTE U ZAGREBU  
MEDICINSKI FAKULTET**

**Viliam Tomljenović**

**Kimerični režnjevi u rekonstrukciji defekata  
glave i vrata**

**DIPLOMSKI RAD**



**Zagreb, 2024.**

Ovaj diplomski rad izrađen je na Klinici za otorinolaringologiju i kirurgiju glave i vrata Kliničkog bolničkog centra Sestre milosrdnice pod mentorstvom doc. dr. sc. Darka Soltera i predan je na ocjenu u akademskoj godini 2023/2024.

## POPIS KRATICA

<b>ALT</b>	<i>engl. anterolateral thigh flap</i> ; hrv. anterolateralni režanj natkoljenice
<b>CAD/CAM</b>	<i>engl. computer-aided design/computer-aided manufacturing</i> ; hrv. računalno potpomognuto dizajniranje/računalno potpomognuta produkcija
<b>CSA</b>	<i>engl. circumflex scapular artery</i> ; cirkumfleksna skapularna arterija
<b>CT</b>	<i>engl. computed tomography</i> ; hrv. kompjuterizirana tomografija
<b>DCIA</b>	<i>engl. deep circumflex iliac artery</i> ; hrv. duboka cirkumfleksna ilijačna arterija
<b>LCFA</b>	<i>engl. lateral circumflex femoral artery</i> ; hrv. lateralna cirkumfleksna femoralna arterija
<b>LSMAF</b>	<i>engl. lateral supramalleolar artery flap</i> ; hrv. režanj lateralne supramaleolarne arterije
<b>SMAS</b>	<i>engl. superficial musculoaponeurotic system</i> ; hrv. površinski mišićno-aponeurotski sustav

# SADRŽAJ

## SAŽETAK

## SUMMARY

1. UVOD .....	1
2. TOPOGRAFSKA ANATOMIJA GLAVE I VRATA .....	2
3. KLASIFIKACIJSKI SUSTAVI DEFEKATA GLAVE I VRATA .....	8
3.1. ORBITOCENTRIČNI DEFEKTI SREDNJEG LICA .....	8
3.2. MAKSILOCENTRIČNI DEFEKTI SREDNJEGA LICA .....	10
3.3. OROMANDIBULARNI DEFEKTI .....	13
4. DEFINICIJA I KLASIFIKACIJA KIMERIČNIH REŽNJEVA .....	19
4.1. DEFINICIJA KIMERIČNOG REŽNJA .....	19
4.2. KLASIFIKACIJA KIMERIČNIH REŽNJEVA .....	20
4.3. OSNOVE KRVOŽILNE OPSKRBE U PROCESU DIZAJNIRANJA KIMERIČNIH REŽNJEVA .....	24
5. KIMERIČNI REŽANJ LATERALNE CIRKUMFLEKSNE FEMORALNE ARTERIJE .....	26
5.1. LATERALNA CIRKUMFLEKSNA FEMORALNA ARTERIJA .....	26
5.2. ANTEROLATERALNI REŽANJ NATKOLJENICE I POTENCIJAL DIZAJNIRANJA INTRINZIČNOG I PREFABRICIRANOG KIMERIČNOG REŽNJA LCFA .....	27
6. KIMERIČNI REŽANJ SUPSKAPULARNE ARTERIJE .....	34
6.1. SUPSKAPULARNA I TORAKODORZALNA ARTERIJA .....	34
6.2. POTENCIJAL DIZAJNIRANJA KIMERIČNIH REŽNJEVA U SUSTAVU SUPSKAPULARNE ARTERIJE .....	35
6.2.1. SKAPULARNI I PARASKAPULARNI FASCIOKUTANI REŽANJ, SKAPULARNO-PARASKAPULARNI OSEOFASCIOKUTANI REŽANJ I MOGUĆNOST ODIZANJA SUPSKAPULARNOG MEGA REŽNJA .....	36
6.2.2. MUSKULOKUTANI I OSEOMUSKULOKUTANI REŽNJEVI ŠIROKOG MIŠIĆA LEDA I PREDNJEG NAZUBLJENOG MIŠIĆA .....	39
6.2.3. PRIMJENA KIMERIČNIH REŽNJEVA SUPSKAPULARNE ARTERIJE U REKONSTRUKTIVNOJ PRAKSI .....	42
7. KIMERIČNI REŽANJ DUBOKE CIRKUMFLEKSNE ILIJAČNE ARTERIJE .....	48
7.1. DUBOKA CIRKUMFLEKSNA ILIJAČNA ARTERIJA (DCIA) .....	48
7.2. PREGLED KORIŠTENJA KIMERIČNOGA DCIA REŽNJA U KLINIČKOJ PRAKSI .....	49
8. KIMERIČNI REŽANJ PERONEALNE ARTERIJE .....	53
8.1. PERONEALNA ARTERIJA .....	53
8.2. POTENCIJAL DIZAJNIRANJA INTRINZIČNOG I PREFABRICIRANOG KIMERIČNOG REŽNJA PERONEALNE ARTERIJE .....	55
9. ZAKLJUČAK .....	62

## ZAHVALE

## POPIS LITERATURE

## ŽIVOTOPIS

# SAŽETAK

**Naslov: Kimerični režnjevi u rekonstrukciji defekata glave i vrata**

**Autor: Viliam Tomljenović**

Po Hallockovoj definiciji, kimerični režanj predstavlja skup multiplih režnjeva od kojih svaki ima zasebnu vaskularnu opskrbu, ali su sve pojedinačne žile takvoga režnja povezane na jedinstvenu krvožilnu peteljku. Jedinstvena krvožilna peteljka podrazumijeva uspostavljanje jedne mikrovaskularne anastomoze u usporedbi s multiplim anastomozama u rekonstrukciji defekata višestrukim slobodnim režnjevima. Navedeno značajno smanjuje operativno vrijeme i rizik nastanka perioperativnih komplikacija. Ovakvi su režnjevi idealni za rekonstrukciju golemih defekata glave i vrata jer omogućuju sinkroni prijenos velikih količina različitih tipova tkiva u jednome aktu. Uporabom ovih tehnika bolesnika se pošteđuje višestrukih operacijskih zahvata te se smanjuje vjerojatnost morbiditeta donorskog mjesta. Estetski rezultati ovakvih rekonstrukcija često su bolji od onih postignutih konvencionalnim rekonstrukcijama pomoću više slobodnih režnjeva. Klasifikacija kimeričnih režnjeva podrazumijeva njihovu kategorizaciju na intrinzične i prefabricirane režnjeve. Intrinzični kimerični režanj zasniva se na intrinzičnoj vaskularnoj opskrbi tkiva koje se odiže i prati prirodnu anatomsku distribuciju krvnih žila u tijelu. Unutar ove skupine razlikujemo granaste i perforatorske intrinzične kimerične režnjeve. S druge strane, prefabricirani kimerični režanj predstavlja kimerično tkivo čije se komponente, po zasebnom odizanju, spajaju ekstrakorporalno kirurškom mikroanastomozom te potom prenose na mjesto defekta. Unatoč mnogostrukim prednostima, mane uporabe kimeričnih režnjeva povezuju se s anatomskim varijacijama vaskularne opskrbe, zbog čega njihova primjena zahtjeva adekvatnu predoperativnu obradu. Povrh toga, ovakva tehnika rekonstrukcije zahtjeva veliko iskustvo kirurškog tima koji mora biti brojčano i logistički dostatan za istovremeno odizanje režnja na razini donorske regije i resekciju tkiva na razini primateljske regije.

**Ključne riječi:** kimerični režanj, rekonstrukcija defekata, kirurgija glave i vrata

# **SUMMARY**

**Title: Chimeric Flaps in Head and Neck Reconstructive Surgery**

**Author: Viliam Tomljenović**

According to Hallock's definition, a chimeric flap represents a set of multiple flaps, each with a separate vascular supply, with all individual vessels of such flap connected to a single vascular pedicle. A single vascular pedicle implies the establishment of singular microvascular anastomosis compared to multiple anastomoses in reconstructing defects with multiple free flaps. This significantly reduces operative time as well as the risk of perioperative complications. These flaps are ideally suited for the reconstruction of large defects of the head and neck as they facilitate the synchronous transfer of substantial quantities of various tissue types in a single procedure. These techniques spare the patient from undergoing multiple surgical procedures and reduce the likelihood of donor site morbidity. The aesthetic outcomes of such reconstructions often surpass those achieved with conventional reconstruction using several free flaps. The classification of chimeric flaps categorizes them into two major groups - intrinsic and prefabricated. The intrinsic chimeric flap is based on the intrinsic vascular supply of the tissue and follows the natural anatomical distribution of blood vessels in the body. Within this group, branch-based and perforator-based intrinsic chimeric flaps can be distinguished. Conversely, the prefabricated chimeric flap comprises a chimeric tissue whose components, after being separately removed, are joined extracorporeally by surgical microvascular anastomosis. Despite their numerous advantages, the disadvantages of using chimeric flaps are associated with various anatomical variations of the vascular supply, which is why their utilization requires an adequate preoperative evaluation. Additionally, this reconstruction method requires an experienced surgical team which must be logistically sufficient for simultaneous utilization of the flap at the donor site as well as the tissue resection at the recipient region.

**Keywords:** chimeric flaps, reconstruction of defects, head and neck surgery

# 1. UVOD

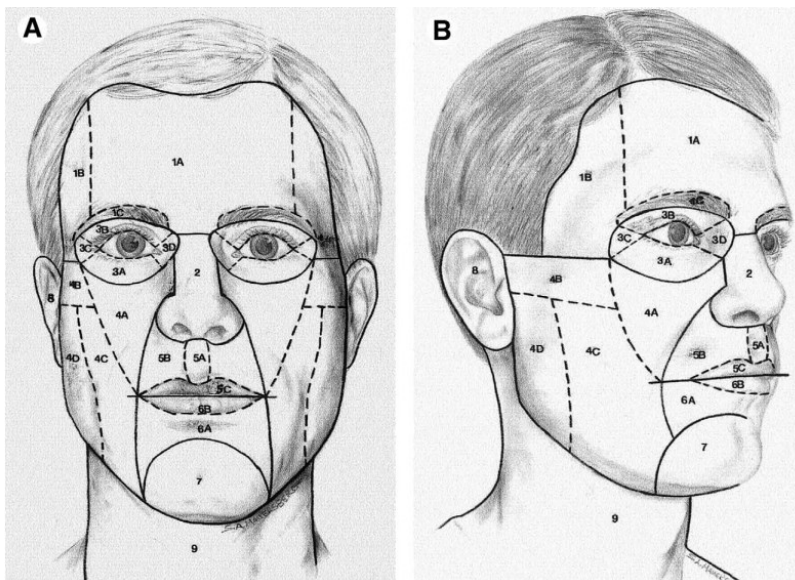
Rekonstruktivna kirurgija glave i vrata jedno je od najizazovnijih područja suvremene kirurške struke. Uzimajući u obzir brojnost patologija čije kirurško liječenje ostavlja velike estetske i funkcionalne defekte, u modernoj eri pojavljuje se potreba za unaprjeđenjem rekonstruktivnih rješenja. Uporaba slobodnih režnjeva u rekonstrukciji defekata temelj je suvremene rekonstruktivne kirurgije, kako u regiji glave i vrata, tako i u ostalim regijama tijela. Klasifikacijski sustav tkivnih režnjeva je složen i raznolik. Usporedno s intenzivnim razvojem i unaprjeđenjem kirurške skrbi, tekao je i razvoj inovativnih rekonstruktivnih rješenja i njihova sve uspješnija implementacija u kliničku praksu. Dug je povijesni put od lokalnih režnjeva koji pokazuju ograničenu fleksibilnost i mobilnost, do suvremene ere slobodnih režnjeva kojima se postigao značajan napredak u rekonstrukciji defekata. Poseban izazov u rekonstruktivnoj praksi predstavljaju površinom i volumenom golemi defekti kod iziskuju uporabu više slobodnih režnjeva uz uspostavu multiplih mikrovaskularnih anastomoza. Uporaba kimeričnih režnjeva pruža dobru alternativu uporabi multiplih pojedinačnih slobodnih režnjeva. Kimerični režnjevi omogućuju transfer više režnjeva na zajedničkoj krvožilnoj peteljci čime se otvara prostor za rekonstrukciju vrlo složenih mekotkivnih i/ili koštanih defekata glave i vrata uz uspostavu jedne mikrovaskularne anastomoze. Ova kirurška tehnika skraćuje operativno vrijeme i pošteđuje bolesnika potencijalnih intraoperativnih i postoperativnih komplikacija. Koristi se kod vrlo složenih, često kompozitnih defekata glave i vrata. Implementacija uporabe kimeričnih režnjeva u kliničku praksu iziskivala je razradbu adekvatnog definicijskog i klasifikacijskog sustava. Njihova primjena iziskuje dobro poznavanje vaskularne opskrbe i međusobnih suodnosa tkivnih segmenata u okvirima topografske anatomije.

U ovom preglednom radu osvrnut ćemo se na osnove topografske i neurovaskularne anatomije glave i vrata te raznolikosti klasifikacijskih sustava defekata navedenih regija. Razraditi ćemo definicijski i klasifikacijski sustav kimeričnih režnjeva, osnove vaskularne anatomije neophodne za odizajniranje otočića takvog tkiva te proces primjene najčešće korištenih kimeričnih režnjeva u suvremenoj rekonstruktivnoj praksi.



## 2. TOPOGRAFSKA ANATOMIJA GLAVE I VRATA

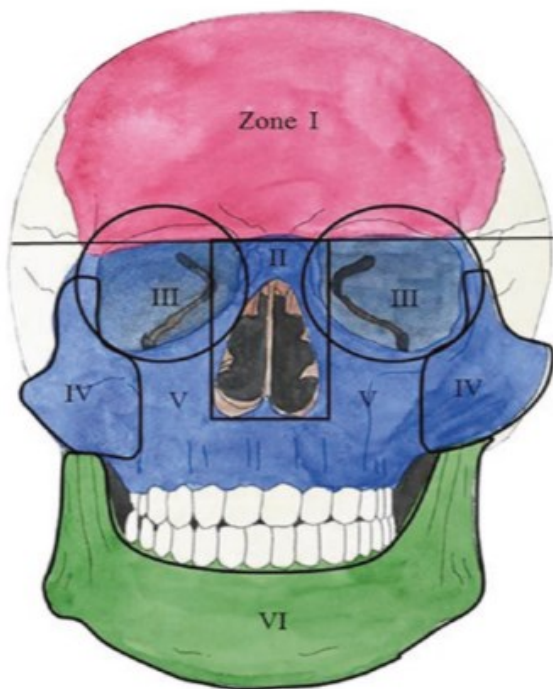
Da bi na adekvatan način razumjeli principe rekonstruktivnih zahvata u kojima se za rekonstrukciju defekata koriste kimerični režnjevi, od velike je važnosti poznavati osnove topografske anatomije glave i vrata te klasifikacijske sustave defekata navedenih regija. Topografski, područje glave i vrata može se podijeliti na nekoliko različitih načina. Najčešća podjela jest ona na područje skalpa, gornje, srednje i donje trećine lica te zonu usne šupljine i orofarinksa. U rekonstruktivnoj kirurgiji, osim funkcionalno zadovoljavajućeg ishoda, od velike je važnosti i estetski rezultat. Preduvjet za postizanje takvog ishoda dobro je poznavanje estetskih podjedinica lica i vrata. Njih je među prvima opisao M. Gonzales-Ulloa. Njihov klasifikacijski sustav iznikao je iz kadaveričnih disekcija u kojima se naglasak stavlja na debljinu tkiva i njegove histološke karakteristike. Iz takvog pristupa proizašao je klasifikacijski sustav od ukupno četrnaest estetskih podjedinica lica. Ovakva estetska podjela omogućuje rekonstruktivnim kirurzima skrivanje linije reza u granične zone pojedinih podjedinica čime se značajno unapređuje estetski ishod rekonstruktivnih zahvata u regiji glave i vrata (1).



Slika 1. **Podjela lica na estetske podjedinice po M. Gonzalesu – Ulloai (1).** Preuzeto iz: Fattahi TT. An overview of facial aesthetic units. J Oral Maxillofac Surg. 2003.

Skalp je mekotkivna zona obrasla kosom. Ona predstavlja pokrov svoda lubanje. Vlasište skalpa srijeda je omeđeno prednjom linijom rasta kose. Straga seže do

gornje nuhalne linije. Lateralno omeđenje skalpa predstavljaju stražnje porcije lijevog i desnog zigomatičnog luka. U ovom području može se izdiferencirati i područje preklopa s takozvanom temporalnom zonom. Nju sprijeda ograničava spojna linija zigomatičnog nastavka frontalne kosti i frontalnog nastavka zigomatične kosti. Superiorno i posteriorno ograničenje temporalne zone predstavlja kurvatura gornje temporalne linije. Prema dolje, ova je zona ograničena strukturom zigomatičnog luka. Zona skalpa histološki je građena od pet osnovnih slojeva. Površinski sloj kože obrastao je kosom. Koža leži na sloju supkutanog veziva koje se u dubini naslanja na epikranijalnu aponeurozu. Ispod aponeurotičnog tkiva i tkiva okcipitotemporalnog mišića leži sloj rahlog veziva koje se nastavlja u zonu perikranija. Kirurški gledano, tri površinska sloja povezana su čvrstim vezama pa ih promatramo kao jedinstveni kirurški odjeljak (2).

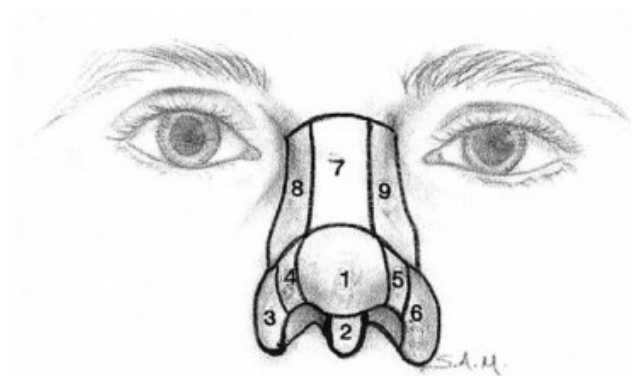


Slika 2. **Podjela gornje, srednje i donje trećine lica na šest zona. Ova je klasifikacija osobito važna kod defekata koji zahvaćaju podležecu koštanu osnovu i/ili pneumatske prostore lubanje (3).** Preuzeto iz: Singh AK, Sharma NK i sur. Maxillofacial Trauma: A Clinical Guide. 1. izd. Singapur: Springer. 2021.

Lice se može podijeliti na gornju, srednju i donju trećinu. Unutar svake od tih trećina, nalaze se morfološki i estetski odvojene zone. Gornja trećina lica obuhvaća prvu zonu koju sačinjava područje iznad linije koja prolazi supraorbitalnim rubovima frontalne

kosti, frontonazalnim spojem te lateralnim rubovima zigomatičnog nastavka čeone kosti. Toj zoni pripada područje frontalne kosti, frontalnog sinusa i prethodno opisanog skalpa (3). U klasifikacijskom sustavu M. Gonzalesa – Ulloae, koji predlaže podjelu lica i vrata na četrnaest estetskih podjedinica, područje prve zone, izuzev skalpa, naziva se čeonom podjedinicom. Unutar ove podjedinice diferenciraju se tri estetska segmenta. Lijevi i desni lateralni te središnji, odnosno centralni segment. Centralni segment od lateralnih odjeljuju dvije zamišljene vertikalne linije koje se spuštaju okomito na granicu lateralne i srednje trećine obrva (1).

Srednja trećina lica obuhvaća područje druge, treće, četvrte i pete zone. Druga zona je neparna, ostale zone su parne. Ova trećina lica predstavlja posebno kompleksan rekonstruktivni izazov s obzirom da se u njoj nalaze delikatna područja orbitalnih šupljina s njihovim sadržajem te područje nosa. Upravo područje nosa obuhvaća jedinu neparnu zonu srednje trećine lica, zonu II. Druga zona prostire se područjem nazalnog skeleta i nazoetmoidnog kompleksa (3). U klasifikacijskom sustavu Gonzalesa – Ulloae, ovo područje predstavlja nazalnu podjedinicu lica. Ona se, iako površinski mala, može podijeliti u devet morfološki i estetski odvojenih segmenata koji su od velike važnosti u planiranju i provedbi rekonstruktivnih zahvata ovoga područja (1).



Slika 3. **Podjela nazalne podjedinice lica na devet segmenata prema M. Golzaleus – Ulloai (1).**  
Preuzeto iz: Fattahi TT. An overview of facial aesthetic units. J Oral Maxillofac Surg. 2003.

Treća zona je parna zona lokalizirana u području orbite. Radi se o području vrlo kompleksne topografske anatomije. Koštana omeđenja orbitalne šupljine sačinjena su od nastavaka maksilarne, zigomatične, frontalne, etmoidne, lakrimalne, sfenoidalne i palatinalne kosti. Preko koštanih zidova gornje čeljusti, čeone i etmoidalne kosti, ovo područje odijeljeno je od maksilarnog i frontalnog sinusa te kompleksa etmoidnih

stanica. Unutar orbite nalaze se očna jabučica, vidni živac, okulomotorni mišići i retrobulbarno masno tkivo (3). U smislu podjele lica na estetske podjedinice, zona III obuhvaća područje gornje i donje vjeđe. Regija gornje vjeđe prema gore je ograničena obrvama na razini supraorbitalnog ruba frontalne kosti. Lateralna i medijalna ograničenja utjelovljuju lateralni i medijalni zid orbitalne šupljine. Donju granicu čini intermarginalni sulkus gornje vjeđe. Regija donje vjeđe površinski je najmanja estetska podjedinica lica. Superiorno ograničenje čini intermarginalni sulkus donje vjeđe, lateralna i medijalna ograničenja, kao i kod gornje vjeđe, lateralni i medijalni zid orbite, a donje ograničenje predstavlja infraorbitalni rub maksile. Strukturalno, regija gornje i donje vjeđe podijeljena je u tri osnovna sloja, takozvane lamele. Prednja lamela građena je od površinskog sloja kože i palpebralne porcije kružnog mišića oka. Srednja lamela sačinjena je od orbitalnog septuma i tarzalne ploče. Posteriornu lamelu sačinjava konjunktiva te mišićno tkivo mišića *m. levator palpebrae* i Müllerovog mišića (1).

Zona četiri parna je zona srednje trećine lica koja obuhvaća područje zigomatične kosti i mekotkivnih struktura obraza. U njoj nalazimo veći dio parotidne žlijezde i njezinog glavnog voda te žvačno mišićje - *m. temporalis* i *m. masseter*. Zigomatična kost artikulira s četirima kostima - maksilarnom, frontalnom, temporalnom i sfenoidnom. Četvrta zona predstavlja područje grananja sedmog moždanog živca, nervusa facijalisa. On je, zajedno sa svojih pet grana, smješten ispod SMAS sustava (3). Glavni vod parotidne žlijezde pronalazimo u predjelu njezinog prednjeg ruba. Kod nekih ljudi moguće ga je palpirati uz stražnji rub maseteričnog mišića kada se bolesniku sugerira da jako zagrije. Vod prati maseterični mišić do njegovog prednjeg ruba pri čemu naglo zavija u dubinu. Prodirući kroz podležeći *m. buccinator* i bukalnu sluznicu, otvara se nasuprot drugog gornjeg molara. (4).

Peta zona obuhvaća područje maksilarnih kostiju zajedno s maksilarnim sinusom te dentoalveolarnim nastavcima gornje čeljusti. U širem smislu, ova zona obuhvaća i područje tvrdog nepca. Preko medijane suture, koja povezuje lijevu i desnu maksilu, peta zona jedne strane prelazi na suprotnu stranu lica (3).

Klasifikacijski sustav M. Gonzalesa – Ulloae u zonama četiri i pet odgovara području bukalne podjedinice i podjedinice gornje usne. Bukalna podjedinica u tom bi slučaju odgovarala zoni četiri i superolateralnom segmentu zone pet. Estetska podjedinica

gornje usne prostorno bi se podudarala s mekotkivnim strukturama u donjoj porciji pete zone. Bukalna regija prema gore je ograničena infrorbitalnim rubom maksile i superiornim rubovima zigomatičnih lukova. Lateralno područje ograničenja predstavlja preaurikularni greben. Prema inferiorno, ograničenja bukalne podjedinice čini donji rub mandibule. Medijalna granica obraza smještena je u području nazolabijalne i mentolabijalne brazde te u rubnoj zoni lateralnih aspektata nosnih krila. Ova se regija dijeli na četiri estetski odvojena područja. Medijalni i lateralni segment odijeljeni su zamišljenom linijom koja spaja lateralni rub orbite s labijalnim komisurama, spojnim točkama gornje i donje usne. Struktura zigomatičnog ruba i prednjeg ruba maseteričnog mišića odjeljuje zigomatični od užeg bukalnog segmenta unutar cjelovite regije obraza. Na ovoj se razini nalaze ranije spomenuta parotidna žlijezda, njezin glavni vod, ali i glavina masnog tkiva lica – bukalni i malarni masni jastučići te masni jastučići u području ispod kružnog mišića oka. Većinski dio mekog tkiva u zoni V odgovara estetskoj podjedinici gornje usne. Ona je prema superiorno omeđena područjem alarnih sulkusa i kolumele, Lateralna ograničenja čini područje nazolabijalnih brazda (1).

Donja trećina lica podrazumijeva neparnu šestu zonu. Ona obuhvaća donju čeljust te dublje smještene strukture usne šupljine. Ova zona često je sijelo patologija koje iziskuju složena rekonstruktivna rješenja (3). Zona šest podudara se s tri estetske podjedinice lica. Lateralna porcija odgovara donjem dijelu bukalne podjedinice. Prednji segment šeste zone, na razini središnjeg dijela korpusa mandibule, odgovara mekotkivnom području donje usne i brade. Donju usnu, kao zasebnu estetsku podjedinicu lica, od regije obraza i brade odjeljuje mentolabijalna brazda. Granična zona vermilion dodatno dijeli područje donje usne na dva segmenta, kutani i mukozni. Zona brade prema gore i lateralno ograničena je kurvaturom mentolabijalne brazde. Donju granicu predstavlja donji rub mandibule (1).

Na umu valja imati kako je M Gonzales – Ulloa u svojoj podjeli lica na estetske podjedinice izdiferencirao i aurikularnu zonu. Aurikularne zone lica parne su podjedinice ograničene na područje lijeve i desne uške. Svaka aurikularna podjedinica ima 5 zona – zonu heliksa, antheliksa, triangularne udubine, konhalnu zonu i zonu lobulusa uške. Hrskavični rub dijeli zonu heliksa od zone lobulusa koja nema hrskavičnih elementa. Anteheliks sadrži anteriorni i posteriorni krak koji omeđuju trokutastu zonu triangularne udubine (1).

Zona vrata započinje od donjeg ruba mandibule i obuhvaća čitavu cirkumferenciju vrata. Sprijeda, donju granicu zone vrata čini gornji rub lijeve i desne ključne kosti i gornji rub manubriuma prsne kosti. Zona vrata sadrži platizmu, suprahiodinu i infrahiodnu skupinu mišića te u dubini smještene visceralne strukture vrata (1).

U kirurškom smislu, od velike je važnosti poznavati fascijalne odjeljke vrata. Postoje dvije vratne fascije. Površinska fascija vrata tanki je sloj koji obavija platizmu. Duboka fascija građena je od tri osnovna sloja. Prvi, *lamina superficialis fasciae cervicalis*, obavija veći dio mišića vrata. Pričvršćena je za većinu koštanih izbočenja vratne regije. Gornje hvatište predstavlja joj mandibula, zigomatični luk, mastoidni nastavak temporalne kosti te početni dio gornje nuhalne linije. Donja insercijska ploha prati tijekom manubriuma prsne kosti, klavikule, akromiona i spine skapule. Drugi sloj, *lamina praetrachealis fasciae cervicalis*, obavija visceralne strukture regije vrata. Pruža se od jezične kosti u smjeru fibroznog perikardija. Oplahuje strukture grkljana i dušnika, ždrijela i jednjaka te masu štitne žlijezde. Duplikatura ovog sloja okružuje karotidnu arteriju. Najdublji sloj duboke vratne fascije, *lamina praevertebralis fasciae cervicalis*, prolazi prostorom između kralježaka i prevertebralne muskulature. Gornje hvatište predstavlja joj baza lubanje, lateralno prekriva skalenske mišiće i frenični živac, a prema dolje se pričvršćuje za prednji longitudinalni ligament prvog torakalnog kralješka (5).

### **3. KLASIFIKACIJSKI SUSTAVI DEFEKATA GLAVE I VRATA**

Postoji nekoliko klasifikacijskih sustava defekata glave i vrata. U užem smislu, ovaj će se rad pozabaviti pregledom klasifikacijskih sustava defekata srednjeg lica i oromandibularne regije.

#### **3.1. ORBITOCENTRIČNI DEFEKTI SREDNJEG LICA**

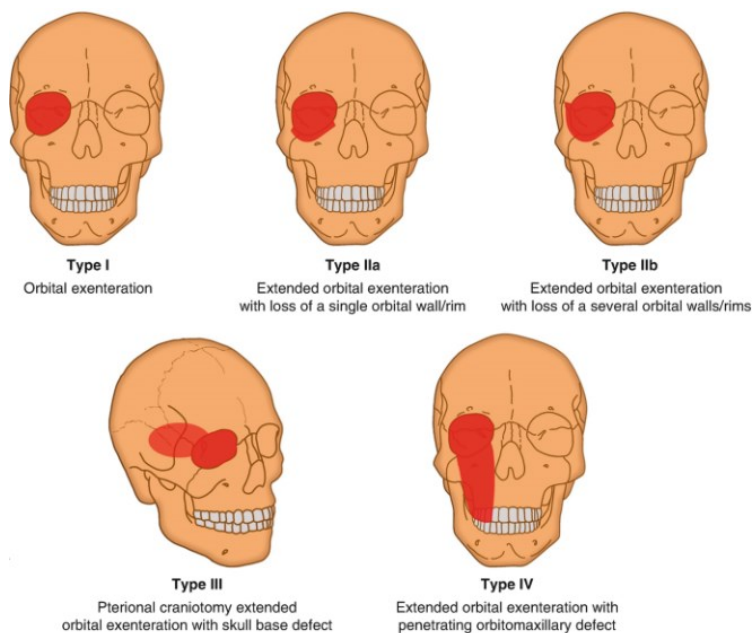
Egzenteracija orbite predstavlja proces kirurškog odstranjenja sadržaja očne šupljine. To podrazumijeva uklanjanje očne jabučice i orbitalnih adneksa, odnosno mekog tkiva gornje i donje vjeđe, spojnice, orbitalne masti i mišića te periorbite. Egzenteracija orbite po opsegu može biti suptotalna, totalna ili proširena. Kod izvođenja suptotalne egzenteracije odstranjuje se očna jabučica, dok se istovremeno pošteduju periorbitalno tkivo te tkivo gornje i donje vjeđe. Totalna egzenteracija obuhvaća odstranjenje očne jabučice i periorbitalnog tkiva sa ili bez odstranjenja tkiva vjeđa. Proširena egzenteracija podrazumijeva odstranjenje podležee kosti, paranazalnih šupljina, mišića i kože (6).

Jedna od najstarijih klasifikacija orbitocentričnih defekata datira iz 1971. godine. Njezini autori, Meyer i Zaoli, izdiferencirali su četiri tipa orbitocentričnih defekata. U tipu I, egzenteracija u cijelosti pošteduje vjeđe i podležee spojnicu. Tip II podrazumijeva odstranjenje sadržaja orbite u kombinaciji sa spojnicom. U ovom slučaju vjeđe i dalje ostaju intaktne. U defektu tipa III, egzenteracijom se odstranjuje orbitalni sadržaj zajedno s tkivom gornje i donje vjeđe. Defekt tipa IV nastaje proširenom egzenteracijom koja, osim orbitalnog sadržaja i vjeđa, podrazumijeva odstranjenje koštanih omeđenja orbite (7).

Cinar i suradnici su, na uzorku od pedeset egzenteracija provedenih od 1995. do 2008. godine, predložili novi klasifikacijski sustav defekata nastalih uslijed orbitalne egzenteracije. Defekte su klasificirali u pet skupina, od 0 do IV, dodajući im oznake A ili B, ovisno o opsežnosti pridružene maksilektomije. Oznaka A odnosi se na parcijalnu maksilektomiju s očuvanjem tvrdoga nepca. Oznaka B odnosi se na totalnu

maksilektomiju. Ukoliko se maksilektomija nije provodila, tipu defekta ne dodaju se nikakve oznake. Tip 0 obuhvaća defekte s očuvanim zidom orbite. Ovakva egzenteracija odgovara totalnoj egzenteraciji u sklopu tradicionalnih klasifikacijskih sustava defekata. Tip I označava defekte orbitalnoga zida s postojanjem sinoorbitalne fistule. Tip II odnosi se na defekte orbitalnog zida s postojanjem kranioorbitalne fistule. U slučaju ovog tipa defekta, dura mater je intaktna. Tip III obuhvaća egzenteraciju s defektom orbitalnog zida i postojanjem kranioorbitalne fistule uz pridruženi defekt dure mater. Defekt tipa IV podrazumijeva etmoidektomiju s postojanjem kranioorbitonazalne fistule (6).

Valja obratiti pažnju i na druge klasifikacijske sustave orbitocentričnih defekata. Jedan od njih predložili su Kesting i suradnici. Njihova klasifikacija također se temelji na ekstenzivnosti zahvata (8).



Slika 4. **Klasifikacija orbitocentričnih defekata srednjeg lica prema Kestingu i suradnicima (9).** Preuzeto iz: Lazim NM, Ismail ZIM, Abdullah B i sur. Head and Neck Surgery :Surgical Landmark and Dissection Guide. 1. izd. Singapur: Springer; 2022.

Tip I egzenteracije odnosi se na odstranjenje sadržaja očne šupljine bez resekcije koštanog zida orbite. Ovaj bi tip defekta odgovarao totalnoj egzenteraciji u klasičnom klasifikacijskom sustavu. Svaka egzenteracija koja u svojoj srži podrazumijeva odstranjenje koštanih struktura orbitalnih zidova i/ili mekotkivnih struktura u njihovoj



neposrednoj blizini klasificira se brojevima od II do IV. Valja, međutim, napomenuti da svaki od tih klasifikacijskih tipova u sebi sadrži i tip I, s obzirom da svaka proširena egzenteracija obuhvaća odstranjenje svega onoga što se uobičajeno odstranjuje totalnom egzenteracijom. Tip II defekta obuhvaća proširenu egzenteraciju kojom se, osim orbitalnog sadržaja odstranjuju orbitalni zidovi. Podtip IIa obuhvaća odstranjenje jednog orbitalnog zida, a podtip IIb odstranjenje dvaju ili više orbitalnih zidova. Tip III defekta nastaje po proširenoj egzenteraciji patologije koja je zahvatila bazu lubanje. Tip IV odnosi se na defekte nastale proširenom egzenteracijom s resekcijom maksile i/ili maskilarnog sinusa te postojanjem orbitooralne komunikacije (8).

### **3.2. MAKSILOCENTRIČNI DEFEKTI SREDNJEGA LICA**

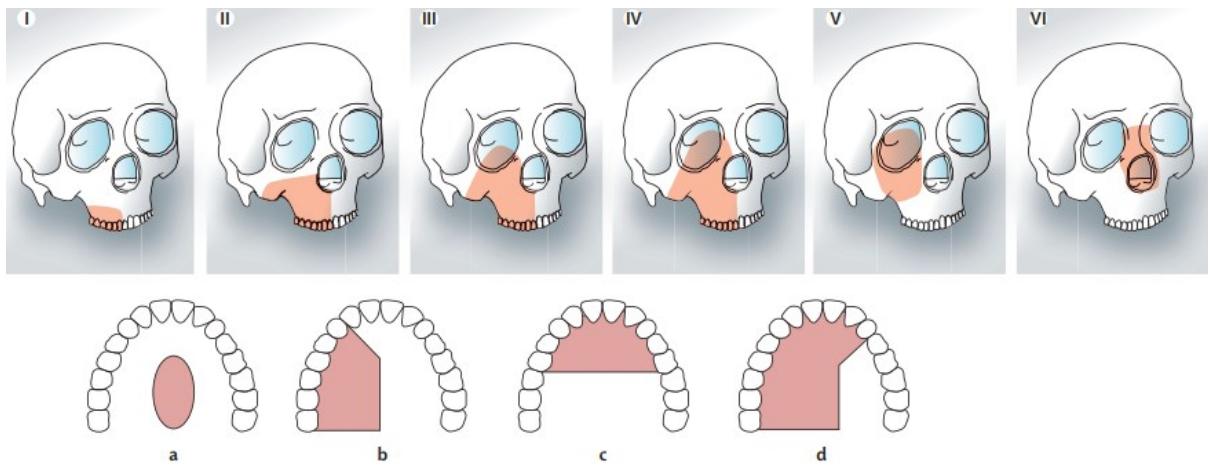
Cilj rekonstrukcije defekata koje prati odstranjenje dijela ili cijele maksile i zigomatičnomaksilarnog kompleksa je zatvaranje komunikacije između usne i nosne šupljine i/ili antruma, nadoknada volumena i obnova kontura srednjeg lica (10). Postoji više različitih maksilocentričnih klasifikacijskih sustava defekata srednjeg lica.

Maksila je parna koštana struktura heksagonalnog oblika koja, povezana s istom kosti suprotne strane lica, sačinjava gornju čeljust. Koštana masa sadrži šupljinu maksilarnog sinusa. Tri su trajektorija koji omogućuju stabilnost i integritet gornje čeljusti u okluziji s donjom. Radi se o nazomaksilarnom, pterigomaksilarnom i zigomatikomaksilarnom trajektoriju. Ovi potpornji, uz stražnji mandibularni potporanj, omogućuju čvrsti kontakt kostiju neurokranija i viscerokranija. Maksila također ima i četiri nastavka – alveolarni, zigomatični, palatinalni i frontalni. Alveolarni i zigomatični nastavak od iznimne su važnosti u određivanju kontura srednjeg lica. To se osobito odnosi na strukturu zigomatičnog nastavka koja igra ključnu ulogu u ostvarivanju facijalne simetrije i formiranju malarne prominencije (10).

Brown i suradnici među prvima su se bavili temom multidisciplinarnog pristupa rekonstrukciji defekata zaostalih nakon resekcije patoloških procesa palatomaksilarnog područja. Klasifikacijski sustav proizašao iz toga obuhvaća horizontalnu i vertikalnu komponentu. Horizontalna komponenta odnosi se na razinu nepca i pripadajuće zone alveolarnog grebana s istoimenim nastavcima u koje su uglavljani zubi gornje čeljusti. Ona obuhvaća čitav spektar mogućnosti, od minornih

defekata tvrdog nepca s resekcijskom poštedom denticije pa sve do masivnih defekata s totalnom palatektomijom. Vertikalna komponenta inicijalne Brownove klasifikacije podrazumijeva manje defekte nastale poštednijim zahvatima djelomične maksilektomije kao i masivne defekte nastale totalnom maksilektomijom kojoj se, po potrebi, može pridružiti i egzenteracija orbite (10).

Brown i suradnici nešto su kasnije predložili novu klasifikaciju maksilocentričnih defekata temeljenu na svom inicijalnom klasifikacijskom sustavu. Primarne promijene ticala su se vertikalne komponente prvotnog klasifikacijskog sustava kojem su pridodana dva dodatna tipa defekta – tip V i tip VI. Ovime su autori obuhvatili scenarije proširenja defekta na razinu orbitalne i nazalne šupljine (11).



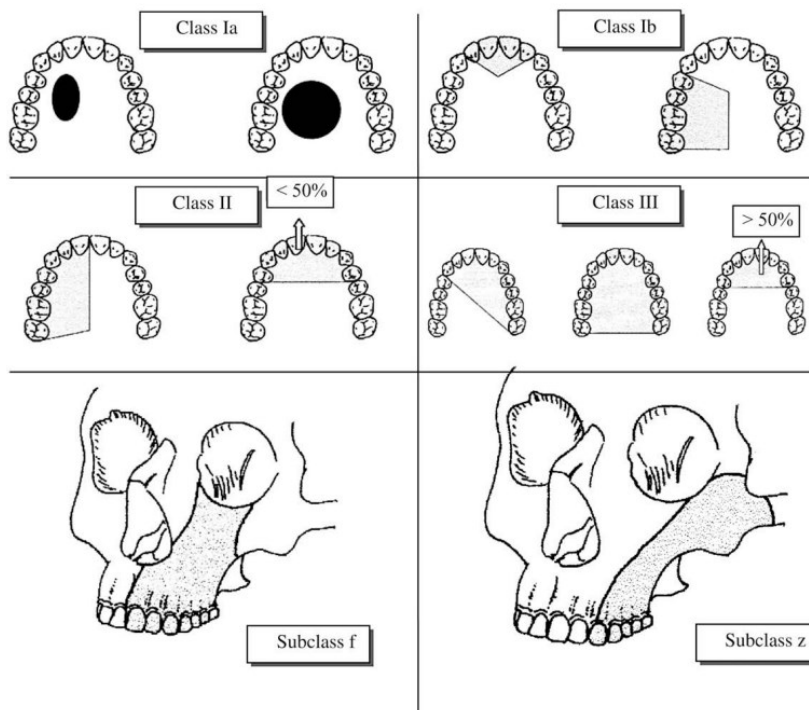
Slika 5. **Dopunjena klasifikacija maksilocentričnih defekata prema Brownu i suradnicima (11).** Preuzeto iz: Brown JS, Shaw RJ. Reconstruction of the maxilla and midface: introducing a new classification. *Lancet Oncol.* 2010.

Kako je ranije napomenuto, vertikalna komponenta Brownove klasifikacije sadrži šest tipova defekata. Tip I obuhvaća defekte nastale maksilektomijom bez postojanja oronazalne fistule. Tip II obuhvaća maksilektomiju infrastrukture koja ne doseže do donjeg zida orbitalne šupljine. Tip III označava maksilektomiju koja zahvaća omeđenja orbitalne šupljine i podrazumijeva odstranjenje dijela orbitalnih adneksa uz očuvanje užeg sadržaja orbite. Tip IV predstavlja maksilektomiju s egzenteracijom orbite. Tip V odnosi se na orbitomaksilarne defekte u kojima se odstranjuje više od jednog zida orbitalne šupljine s maksilektomijom suprastrukture. Tip VI obuhvaća resekciju

sadržaja nosne šupljine i koštanohrskavičnih omeđenja nosa. U tom slučaju govorimo o nazomaksilarnom tipu defekta (11).

Horizontalna komponenta Brownove klasifikacije odnosi se na ekstenzivnost resekcije tvrdoga nepca. Označava se slovima A – D koja se dopisuju uz numeričku oznaku tipa maksilarnog defekta. Slovo A označava defekte koji su ograničeni na razinu tvrdog nepca, bez zahvaćanja zone alveolarnog grebena. B obuhvaća palatektomiju s odstranjenjem alveolarnog grebena i nepca do ½ unilateralno. Slovom C označava se prednja palatektomija s odstranjenjem alveolarnog grebena do ½ bilateralno. Slovo D predstavlja proširenu palatektomiju koja obuhvaća više od ½ nepca u bilo kojem smjeru (11).

Godine 2001. Okay i suradnici predložili su zaseban klasifikacijski sustav maksilocentričnih defekata. Zasnovali su ga na retrospektivnom pregledu 47 bolesnika kod kojih je učinjena palatomaksilarna rekonstrukcija. U tom klasifikacijskom sustavu razrađene su kategorije Ia, Ib, II, III te supkategorije f i z (10).



Slika 6. **Maksilocentrična klasifikacija defekata srednjeg lica, Okay i suradnici (12).** Preuzeto iz: Shrime MG, Gilbert RW. Reconstruction of the midface and maxilla. Facial Plast Surg Clin North Am. 2009.

Tip Ia obuhvaća sve defekte tvrdoga nepca koji, bez obzira na svoju površinu, ne zahvaćaju područje alveolarnog grebena i alveolarnih nastavaka. Tip Ib podrazumijeva sve defekte tvrdog nepca koji obuhvaćaju alveolarni greben na premaksilarnoj razini ili na razini posteriorno od lijevog i desnog očnjaka. U tip II svrstavamo sve defekte tvrdog nepca koji zauzimaju manje od 50% njegove ukupne površine, a istovremeno uključuju odstranjenje alveolarnog grebena s maksimalno jednim očnjakom. U ovu kategoriju mogu se svrstati i transverzalni defekti prednjeg palatalnog segmenta koji također ne zauzimaju više od 50% ukupne površine tvrdoga nepca. Tip III obuhvaća sve defekte tvrdoga nepca i alveolarnog grebena gornje čeljusti kojima se odstranjuju oba očnjaka te, u slučaju transverzalne palatektomije, više od 50% površine tvrdoga nepca (11).

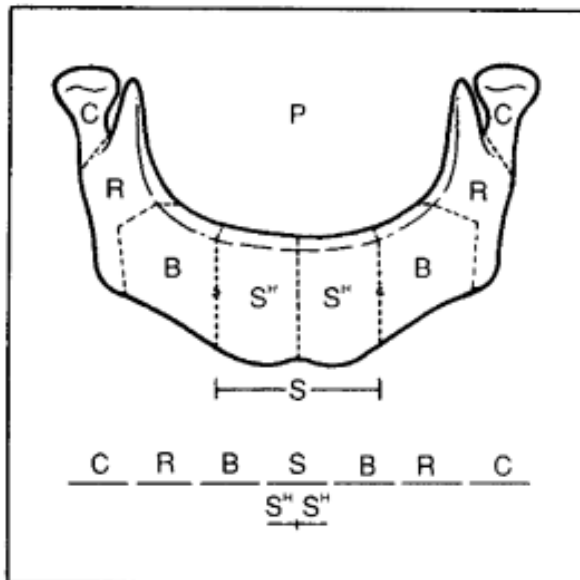
Supkategorije f i z proizašle su iz potrebe za detaljnijim opisivanjem palatomaksilarnih defekata koji obuhvaćaju zonu dna orbitalne šupljine i/ili zigomatične kosti. Supkategorija f obuhvaća sve palatomaksilarne defekte koji u vertikalnom smjeru zahvaćaju zonu inferiornog orbitalnoga ruba. Supkategorija z odnosi se na defekte koji svojom ekstenzivnošću zahvaćaju trup zigomatične kosti (11).

### **3.3. OROMANDIBULARNI DEFEKTI**

Urken i suradnici su 1991. godine predložili novi sustav klasifikacije oromandibularnih defekata. Njihova klasifikacija proizašla je iz retrospektivnog osvrta na 71 bolesnika podvrgnutog oromandibularnoj rekonstrukciji. Urkenov klasifikacijski sustav obuhvatio je tri razine – koštanu, mekotkivnu i razinu neuroloških defekata (13).

Klasifikacija koštanih defekata mandibule proizašla je iz potrebe za pojednostavljenjem postojećih klasifikacijskih sustava. Urken se u klasifikaciji koštanog segmenta oromandibularnog defekta koristi slovima koja označavaju pojedine dijelove donje čeljusti. C označava kondilarni dio kosti. Slovo R pridružuje se defektima s primarnim obuhvatom ramusa mandibule. Oznaka B korelira s defektima koštanog trupa (engl. body), a oznaka S predstavlja defekt simfize donje čeljusti. Simfiza mandibule predstavlja prednji dio kosti. To je područje između lijevog i desnog očnjaka. Ukoliko defekt zahvaća unilateralnu polovicu simfize, što znači da seže od razine očnjaka do razine medijane linije, označava se sa S<sup>H</sup>. razlog ovakve podjele defekata simfize leži u posljedicama resekcije. Ukoliko se rubna zona resekcije proširi preko medijane linije,

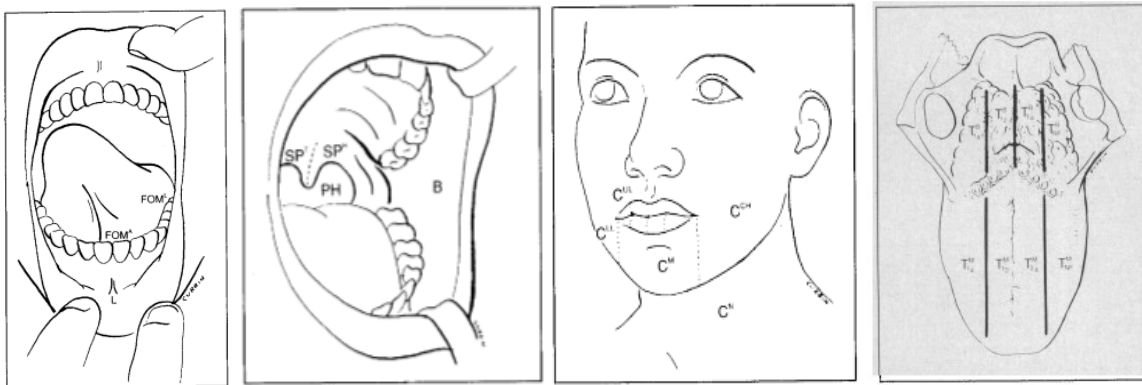
ona za sobom povlači funkcionalnu nedostatnost suprahoidne muskulature i muskulature jezika. Razlog za distinkciju defekata trupa i defekata ramusa također leži u posljedicama resekcije. U zoni angulusa mandibule nalaze se hvatišta dva važna mastikatorna mišića – maseteričnog i medijalnog pterigoidnog mišića. Defekt trupa mandibule definira se kao horizontalni defekt koji ne doseže posteriorni rub ramusa mandibule. Ukoliko se resekcijom obuhvati područje angulusa mandibule, defekt se klasificira kao defekt ramusa. U tom scenariju nastaje funkcionalni deficit mastikatornih mišića koji se hvataju za područje angulusa. Defekti kondila posebno su kompleksni. Uspješna rekonstrukcija kondilarnih defekata od ključne je važnosti u postizanju zadovoljavajuće zglobne funkcije donje čeljusti (13).



Slika 7. **Klasifikacija koštanih defekata donje čeljusti prema Urkenu i suradnicima (13).** Preuzeto iz: Urken ML, Weinberg H, Vickery C, Buchbinder D, Lawson W, Biller HF. Oromandibular reconstruction using microvascular composite free flaps. Report of 71 cases and a new classification scheme for bony, soft-tissue, and neurologic defects. Arch Otolaryngol Head Neck Surg. 1991.

Uzimajući u obzir nepremostivu važnost mekotkivnih komponenti u rekonstrukciji oromandibularnih defekata, Urken i suradnici su, pored klasifikacije koštanih defekata donje čeljusti, razradili i klasifikacijski sustav defekata mekih tkiva. Navedeno je predstavljalo značajan iskorak u odnosu na prethodne klasifikacijske sustave koji su se mahom doticali isključivo koštane komponente oromandibularnih defekata. Urken prepoznaje dvije razine na kojima se mogu klasificirati mekotkivni defekti nastali uslijed kirurškog odstranjenja tumorske mase. Prva razina odnosi se na sluznične defekte.

Defekti gornje i donje usne nose oznaku L. Oznaka B odnosi se na defekte bukalne regije. Ukoliko defekt zahvaća područje mekog nepca, označava se kao SH<sup>H</sup> (polovica nepca) ili SH<sup>T</sup> (totalitet mekog nepca). Defekti dna usne šupljine označavaju se oznakom FOM (*engl. floor of the mouth*), a dodaje im se eksponent FOM<sup>L</sup> (lateralno) ili FOM<sup>A</sup> (anteriorno). Iako je klasifikacija defekata jezika vrlo složena, pojednostavljeno se označava kao T<sup>M</sup> (defekt mobilnog dijela jezika, ispred sulkusa terminalisa) ili T<sup>B</sup> (korijen jezika, iza sulkusa terminalisa). Faringealni defekti kategoriziraju se kao PH<sup>L</sup> (lateralni zid) te PH<sup>P</sup> (posteriorni zid). Druga razina Urkenove klasifikacije mekotivnih defekata odnosi se na kožne defekte. Oni se supkategoriziraju na defekte obraza, defekte mentuma te defekte usana. Defekti usana dalje se dijele na defekte gornje (C<sup>LU</sup>) i defekte donje (C<sup>LL</sup>) usne (13).

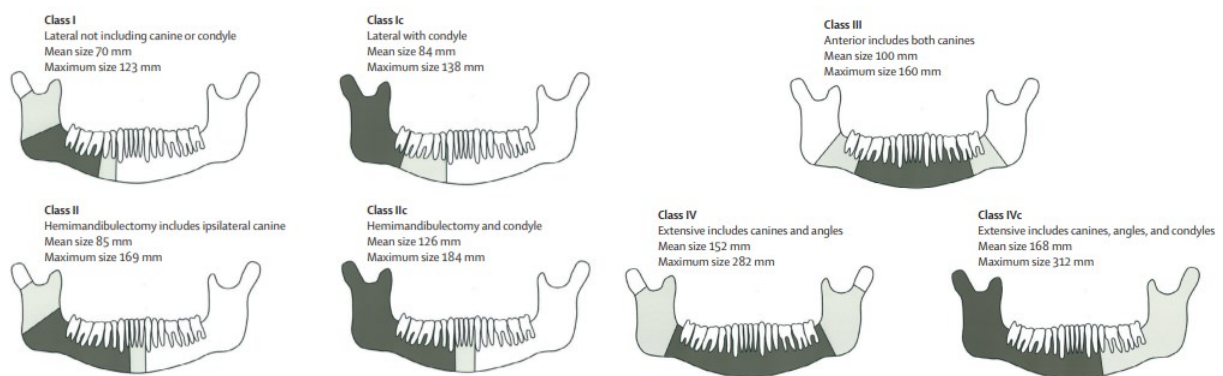


Slika 8. **Klasifikacijski sustav mekotivnih defekata oromandibularne regije prema Urkenu i suradnicima (13).** Preuzeto iz: Urken ML, Weinberg H, Vickery C, Buchbinder D, Lawson W, Biller HF. Oromandibular reconstruction using microvascular composite free flaps. Report of 71 cases and a new classification scheme for bony, soft-tissue, and neurologic defects. Arch Otolaryngol Head Neck Surg. 1991.

Posljednji dio Urkenove klasifikacije odnosi se na neurološke defekte. Kategorizira ih se kao hipoglosalne, facijalne, lingvalne i inferoalveolarne. Ukoliko su bilateralnog karaktera oznaci N i eksponentu odgovarajućeg deficita pridodaje se slovo B (13).




Brown i suradnici 2016. godine predložili su novi sustav klasifikacije koštanih defekata mandibule. Njihova klasifikacija proizlazi iz fokusa na četiri glavna mandibularna kuta. U njoj je razrađeno sedam odvojenih kategorija koštanih defekata. Kategorija I obuhvaća lateralne defekte koji isključuju ipsilateralni očnjak i ipsilateralni kondil. Ukoliko se defektu iz kategorije I pridruži defekt kondila, govorimo o kategoriji Ic. Kategorija II označava hemimandibularne defekte koji sežu do razine ipsilateralnog

očnjaka i mogu ga uključivati. Ukoliko se resekcijom obuhvati i područje ipsilateralnog kondila, kategorija II postaje kategorija IIc. Defekti prednjeg dijela donje čeljusti koji uključuju oba očnjaka, ali se ne dotiču lijevog i desnog angulusa kategoriziraju se kao defekti kategorije III. Kategorija IV madibularnih defakata obuhvaća odstranjenje prednjeg segmenta kosti s obama očnjacima i barem jednim angulusom. Kategoriji V po inerciji se pridodaje oznaka „c“ s obzirom da ona podrazumijeva sve defekte donje čeljusti u kojima se resekcijom odstranjuje prednji dio kosti, uključujući oba očnjaka, te barem jedan kondil mandibule (14).



Slika 9. **Klasifikacija koštanih defekata mandibule prema Brownu i suradnicima (14).** Preuzeto iz: Brown JS, Barry C, Ho M, Shaw R. A new classification for mandibular defects after oncological resection. *Lancet Oncol.* 2016.

Nakon dvadesetogodišnjeg kliničkog iskustva kod 202 bolesnika sa segmentalnim mandibulektomijama, Corderio i suradnici predložili su novu, pojednostavljenu klasifikaciju koštanih defekata donje čeljusti. Koštanim defektima pridružili su klasifikacijski sustav oralnih i kutanih defekata mekoga tkiva. Njihov sustav sastoji se od tri kategorije kojima se, u ovisnosti o postojanju mekotkivnih defekata, pridružuju oznake A, B, C ili D (15).

		Bony defect		
		Anterior	Hemimandible	Lateral
				
Soft tissue defect	None	<b>IA</b>	<b>IIA</b>	<b>IIIA</b>
	Intraoral only	<b>IB</b>	<b>IIB1</b> ≤ 2 zones <b>IIB2</b> ≥ 3 zones	<b>IIIB</b>
	Skin only	<b>IC</b>	<b>IIC</b>	<b>IIIC</b>
	Intraoral + skin	<b>ID</b>	<b>IID</b>	<b>IIID</b>

Slika 10. **Klasifikacijski sustav oromandibularnih defekata, Corderio i suradnici (15).** Preuzeto iz: Cordeiro PG, Henderson PW, Matros E. A 20-Year Experience with 202 Segmental Mandibulectomy Defects: A Defect Classification System, Algorithm for Flap Selection, and Surgical Outcomes. *Plast Reconstr Surg.* 2018.

Kategorija I obuhvaća defekt prednjeg dijela donje čeljusti. Ona se, s obzirom na prisustvo ili odsustvo mekotkivnih defekata, može supkategorizirati u četiri skupine. IA pretpostavlja postojanje isključivo koštanog defekta. IB koštanom defektu pridružuje defekt sluznice usne šupljine. IC defektu prednjeg dijela kosti dodaje defekt kože. Posljednja supkategorija, ID, razmatra opciju opsežnog defekta prednjeg segmenta mandibule i mukokutanog defekta oromandibularne regije. Kategorija II podrazumijeva koštane defekte hemimandibularnog karaktera. To znači da se kost odstranjuje od razine parasimfize pa sve do razine ipsilateralog kondila koji se, u ovisnosti o opsežnosti patologije, može poštediti. Daljnja podjela kategorije II odvija se po istim principima kao i kod kategorije I. Valja, međutim, napomenuti kako se u supkategoriji IIB diferenciraju defekti IIB1 i IIB2. Razlika leži u opsežnosti intraoralnog defekta i susljednom izboru reparatno najadekvatnijeg reznja. Defekti tipa IIB1 podrazumijevaju manji obim intraoralne sanacije pa se u njihovoj rekonstrukciji često koristi oseokutani reznj fibule. Kategorija IIB2 obuhvaća znatno veće intraoralne defekte koji iziskuju upotrebu složenih kompozitnih reznjeva. Kategorija III, prema Corderiu i suradnicima, obuhvaća ograničene koštane defekte lateralnog dijela mandibule (dio trupa, angulus i početni dio ascendentog ramusa, najčešće uz poštedu



kondila) kojima se, po istom principu kao i u prethodno opisanim kategorijama, pridodaju oznake A, B, C ili D u ovisnosti o odsutnosti ili prisutnosti sluzničnih i/ili kožnih defekata (15).

## **4. DEFINICIJA I KLASIFIKACIJA KIMERIČNIH REŽNJEVA**

Proces rekonstrukcije velikih defekata glave i vrata predstavlja poseban izazov u rekonstruktivnoj kirurgiji. Uzimajući u obzir trodimenzionalnost struktura glave i vrata i složenost njihovih međusobnih suodnosa, u praksi se ponekad pojavljuje potreba za uporabom režnjeva većeg volumena koji sadrže različite tkivne sastavnice. Iako kod masivnih defekata možemo koristiti više slobodnih režnjeva istovremeno, na umu valja imati činjenicu da je takav postupak tehnički i vremenski zahtjevan i za kirurga i za bolesnika te da značajno povećava perioperativni rizik i morbiditet donorskih mjesta (16).

Uporaba kimeričnih režnjeva može pružiti dobru alternativu jer omogućuje prijenos velikih količina i raznolikih tipova tkiva zasnovanih na jedinstvenoj mikrovaskularnoj anastomozi.(16).

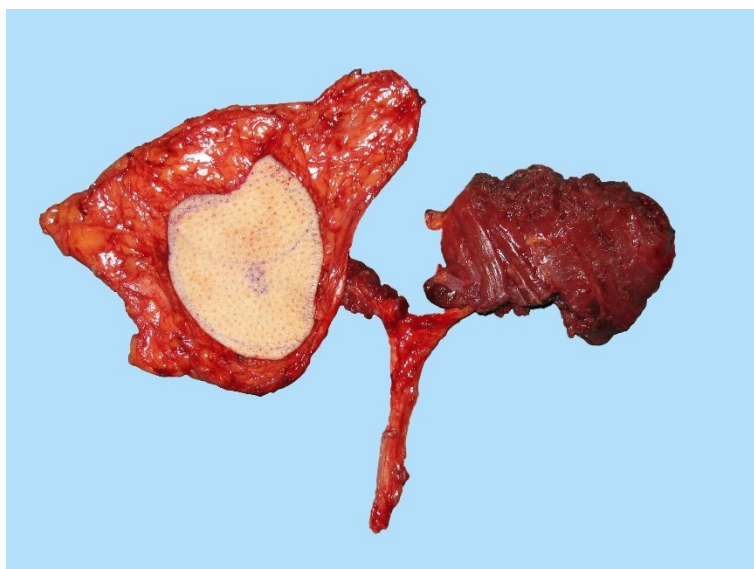
### **4.1. DEFINICIJA KIMERIČNOG REŽNJA**

U Homerovoj Ilijadi, Kimera je opisana kao besmrtno biće nehumanog karaktera, sprijeda oblička lava, a straga oblička zmije. Prema autoru, to biće, koje iz usta ispušta plamen svijetle vatre, prototip je hibrida. Na valu tog opisa, pojam kimera počeo se upotrebljavati u raznim područjima ljudskog djelovanja. Taj termin u osnovi označava objekt sačinjen od različitih podjedinica (17). Po Hallockovoj definiciji, kimerični režanj predstavlja skup multiplih režnjeva od kojih svaki ima zasebnu vaskularnu opskrbu, ali su sve pojedinačne žile takvoga režnja povezane na jedinstvenu krvožilnu peteljku. Ovakvi su režnjevi idealni za rekonstrukciju golemih defekata glave i vrata jer omogućuju sinkroni prijenos velikih količina različitih tipova tkiva u jednome aktu. Estetski rezultati ovakvih rekonstrukcija često su bolji od onih postignutih konvencionalnim rekonstrukcijama pomoću više slobodnih režnjeva jer omogućuju bolju trodimenzionalnu orijentaciju tkiva na primateljskom mjestu. (18). Uporabom ovih tehnika bolesnika se pošteđuje višestrukih operativnih zahvata te se smanjuje vjerojatnost morbiditeta donorskog mjesta (19).

## 4.2. KLASIFIKACIJA KIMERIČNIH REŽNJEVA

Hallock je 2006. godine predložio jedan od najuvrženijih sistema klasifikacije kimeričnih reznjeva. U suštini, ovaj tip reznjeva može se kategorizirati u dvije osnovne podskupine (16).

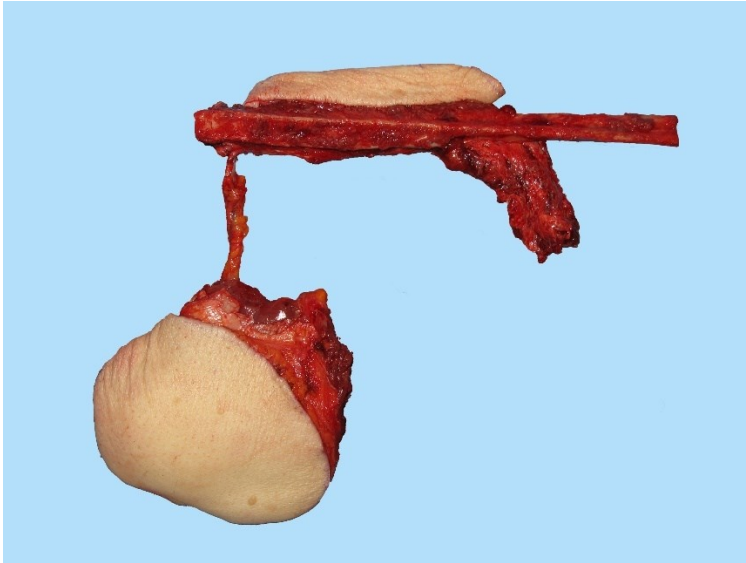
Prva podskupina su takozvani intrinzični kimerični reznjevi (17). Uzimajući u obzir intrinzičnu vaskulaturu tkiva, ovu potkategoriju možemo dodatno razdijeliti na dva tipa. Razlikujemo perforatorske i granaste intrinzične kimeričke reznjeve (16). I u jednom i u drugom slučaju, radi se o reznjevima čija vaskularna opskrba slijedi prirodno grananje krvnih žila, odnosno anatomski konvergira prema zajedničkoj žili hranilici. Razlika između granastih i perforatorskih reznjeva leži u prirodi kalibra i orijentaciji žila koje su odgovorne za prehranu tkiva od kojih je rezanj sačinjen (17).



Slika 11. Nativni kimerični rezanj LCFA - ALT rezanj + *m. vastus lateralis* (uz dopuštenje doc. dr. sc. Darka Soltera).

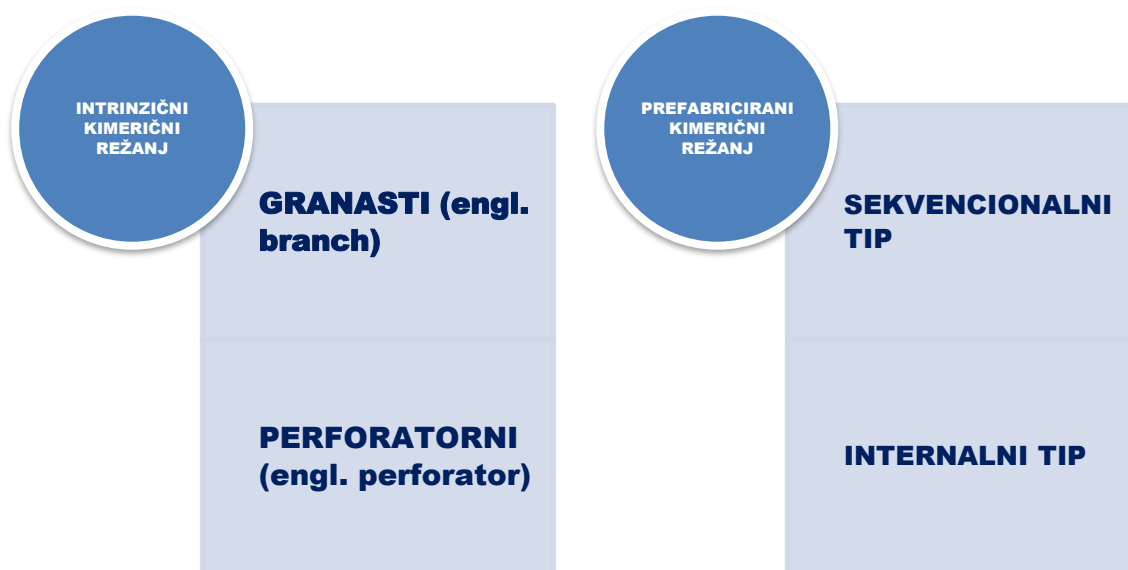
Drugu podskupinu predstavljaju prefabricirani kimerični reznjevi. Ovi se reznjevi sastoje od više neovisnih reznjeva, često odignutih s različitih donorskih mjesta, i potom ekstrakorporalno spojenih putem mikroanastomoze, a prije prenošenja na primateljsko mjesto bolesnika. Prefabricirani kimerični reznjevi mogu se dodatno podijeliti na sekvencionalne i internalne reznjeve (16). Koshima je, uvodeći osnovna načela korištenja kimeričnih reznjeva, postavio ideju prefabriciranja slobodnih reznjeva. Povezivanje se može izvoditi na bočnim ograncima glavne krvne žile ili na

distalnim dijelovima njezina trupa. Ukoliko se dodani režanj mikroanastomozira na distalni dio glavne krvne žile, riječ je o sekvencionalnom tipu prefabriciranog kimeričnog reznja. Cirkulacijska opskrba ovdje se odvija po „*flow-trough*“ principu. Krv teče kroz glavnu krvnu žilu kimeričnog reznja, prolazi kroz anastomozu i dolazi do dodanog reznja. Ukoliko se dodatni režanj mikroanastomozira na postraničnu granu glavne krvne žile prvog reznja, govori se o takozvanom internalnom tipu prefabriciranog kimeričnog reznja. U ovom slučaju nema „*flow-through*“ protoka (20).



Slika 12. Prefabricirani kimerični režanj - oseokutani režanj lisne kosti + muskulokutani režanj ravnog mišića trbuha (uz dopuštenje doc. dr. sc. Darka Soltera).

Hallock se od početka zalagao za jasnu i odlučnu razradbu nomenklature i klasifikacije kimeričnih reznjeva kako bi se olakšala komunikacija kliničara na globalnoj razini. Vrlo je važno na jasan način definirati kimerične reznjeve i izdiferencirati njihov klasifikacijski sustav. Navedeno značajno doprinosi kvalitetnijoj usporedbi ishoda liječenja u medicinskim centrima u kojima se rekonstrukcija ovakvih defekata provodi. Iako neki autori predlažu da se definicijom kimeričnog reznja može obuhvatiti svaki složeni režanj sastavljen od višestrukih podjedinica tkiva povezanih na zajedničku žilu hranilicu, čak i ako su otočići sačinjeni od iste vrste tkiva, Hallock takvo što odbacuje. Po njegovoj definiciji svaki kimerični režanj, osim zajedničke krvne žile, mora imati složenu histološku građu sačinjenu od više vrsta tkiva. Upravo ova cjelovita definicija razdvaja pojam kimeričnog reznja od, primjerice, kutanog perforatorskog reznja s odvojenim otočićima kože (17).

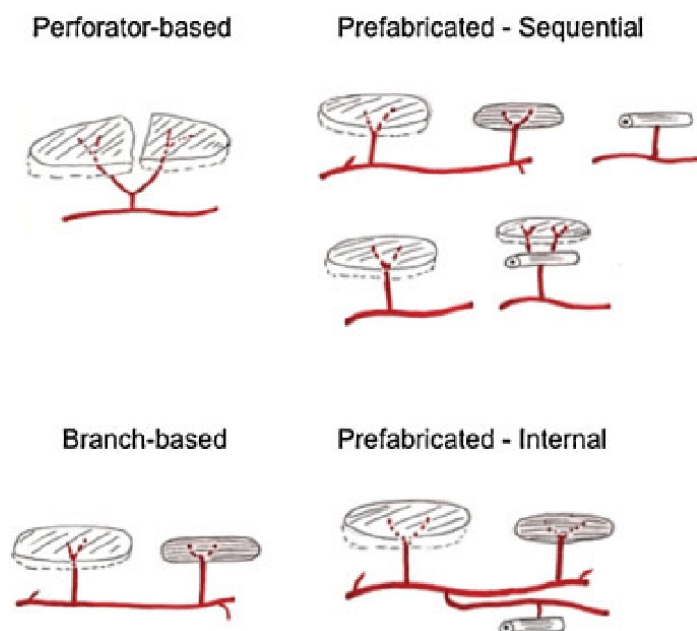


Slika 13. **Shematski prikaz Hallockove klasifikacije kimeričnih reznjeva (16).** Modificirano prema: Horta R, Valença-Filipe R, Monteiro D, Silva A, Amarante JM. Chimeric Flaps and "Their Variations": Different Options for Immediate Reconstruction of Massive Facial Defects. Facial Plast Surg. 2014.

Kimerični reznjevi temeljeni na intrinzičnoj vaskulaturi tkiva koriste se za rekonstrukciju istovremenih ekstraoralnih i intraoralnih defekata epitelnih površina, defekata koštanih i mišićnih struktura te obliteraciju tzv. mrtvog prostora. Najčešći reznjevi ovoga tipa, koji se upotrebljavaju u rekonstrukciji defekata glave i vrata su: kimerični režanj arterije cirkumflekse femoris lateralis (anterolateralni režanj natkoljenice + režanj širokog lateralnog mišića bedra), kimerični reznjevi temeljeni na supskapularnoj arteriji (paraskapularni i skapularni fasciokutani režanj, osealni režanj lopatice, režanj prednjeg nazubljenog mišića i režanj širokog mišića leđa), kimerični režanj peronealne arterije, kimerični režanj duboke cirkumfleksne ilijačne arterije i dr. Čest primjer prefabriciranog kimeričnog reznja je kombinacija anterolateralnog reznja natkoljenice (ALT) ili radijalnog reznja podlaktice (RFF) sekvencionalno povezanih na slobodni oseokutani režanj crijevne (DCIA) ili lisne kosti (FOCF). Prednost ovakvog reznja ogleda se u činjenici da se reznjevi mogu trodimenzionalno pozicionirati neovisno o oseokutanom reznju s kojim su sekvencionalno povezani (16).

Prednosti uporabe kimeričnih reznjeva već su donekle dotaknute u prethodnim odlomcima. Nedostatak ovakvih tehnika rekonstrukcije ogleda se u riziku od postoperativnih komplikacija, primjerice proksimalno nastale tromboze. Ona često

korelira s gubitkom svih pojedinačnih režnjeva distalno od nastanka tromba. Valja napomenuti da operacijskih zahvati rekonstrukcija složenih defekata uporabom prefabriciranih sekvencionalno povezanih kimeričnih režnjeva iziskuju veliko iskustvo operatera, a nerijetko traju i više od osam sati, što za sobom povlači potrebu za uključivanjem više operacijskih timova u proces rekonstrukcije defekta (16). Kao i kod uporabe pojedinačnih granastih i perofratorskih režnjeva, u tijeku operacije važno je paziti da ne dođe do rotiranja žile hranilice i njezinih neposrednih ogranaka oko vlastite osi (17).



Slika 14. **Anatomski koncept kimeričnih režnjeva (16).** Preuzeto iz: Horta R, Valença-Filipe R, Monteiro D, Silva A, Amarante JM. Chimeric Flaps and "Their Variations": Different Options for Immediate Reconstruction of Massive Facial Defects. Facial Plast Surg. 2014.

Kimerične režnjeve možemo klasificirati i po tipu kimerizma koji se koristi prilikom odizanja i formiranja režnja. Postoje četiri osnovna tipa kimerizma. Klasični kimerizam temelji se na specifičnoj, izvornoj anatomiji krvnih žila koje opskrbljuju tkivo od interesa. Drugi tip, takozvani anastomotski kimerizam, temelji se na uspostavljanju mikrovaskularne anastomoze u svrhu postizanja rekonstruktivnog rješenja. Perforatorni kimerizam temelji se na konceptu rasporeda perforatora u svrhu odizanja dva režnja bez prethodne uspostave mikrovaskularne anastomoze. Četvrti tip kimerizma, poznatiji i kao miješani kimerizam, obuhvaća potencijalne kombinacije prethodno opisanih tipova (21).

Uporaba kimeričnih režnjeva u rekonstrukciji velikih defekata glave i vrata značajno je unaprijedila funkcionalne i estetske ishode. Unatoč tome, korištenje kimeričnih režnjeva nipošto nije ograničeno isključivo na navedene regije. Postoji značajan potencijal rekonstrukcije dimenzionalno velikih defekata na drugim dijelovima tijela, osobito ekstremitetima (17).

### **4.3. OSNOVE KRVOŽILNE OPSKRBE U PROCESU DIZAJNIRANJA KIMERIČNIH REŽNJEVA**

U kirurškom smislu, važno je poznavati osnove krvožilne opskrbe intrinzičnih kimeričnih režnjeva. Postoji nekoliko najvažnijih krvnih žila na kojima se zasnivaju ovi režnjevi.

Kimerični režnjevi mogu se odizati na dubokoj cirkumfleksnoj ilijačnoj arteriji (DCIA). U ovom području mogu se, samostalno ili zajednički, diferencirati režnjevi koštanog i mekog tkiva. Tako se, primjerice, iz ove regije može odignuti režanj sastavljen od površinskog sloja kože, unutarnjeg kosog mišića te koštanog tkiva grebena crijevne kosti, a da pritom svaki od ovih segmenata bude izoliran zajedno s pripadajućim perforatornim ogrankom DCIA. Ovakav režanj često se koristi za rekonstrukciju defekata donje čeljusti (17).

Druga mogućnost u odizajniranju kimeričnih režnjeva otvara se uporabom donje glutealne arterije. U ovom slučaju mogu se izdiferencirati dva vaskularno neovisna, ali povezana otoka tkiva. Jedan od njih predstavlja donju porciju velikog glutealnog mišića odignutu na transverzalnoj grani donje glutealne arterije. Drugi otočić tkiva odnosi se na priležecu kožu i potkožje koje opskrbljuje descendenta grana istoimene žile. Obje grane odignutoga režnja konvergiraju prema glavnoj krvnoj žili koja ih međusobno povezuje. Kimerični režanj DCIA može se iskoristiti za rekonstrukciju dimenzionalno velikih oseomuskulokutanih defekata (17).

Uporaba režnjeva zasnovanih na lateralnoj cirkumfleksnoj femoralnoj arteriji (LCFA) u rekonstrukciji defekata glave i vrata u literaturi je obilato opisana. Postoji mnoštvo mogućnosti u dizajniranju kimeričnih režnjeva u opskrbnom području navedene žile. Ascendentna grana LCFA opskrbljuje područje grebena crijevne kosti. Transverzalni

ogranci irigiraju *m. tensor fasciae latae*. Silazni ogranak odgovoran je za opskrbu kože anterolateralnog segmenta natkoljenice te ravnog medijalnog i širokog lateralnog mišića natkoljenice. Ovaj je režanj izvrsna opcija u rekonstrukciji golemih defekata glave i vrata zbog mogućnosti primjene višestrukih fasciokutanih otoka i mogućeg istovremenog odizanja veće količine mišića. Navedeno omogućuje veliku fleksibilnost u popunjavanju reseciranog prostora (17).

Važno je spomenuti i opskrbno područje peronealne arterije. Pomoću njezinih ogranaka, može se konstruirati složeni kimerični režanj. Koštanu osnovu takvog režnja čini lisna kost. Mišićno tkivo odnosi se na *musculus soleus* i *musculus peroneus brevis*. Povrh svega, postoji mogućnost odizanja jednog ili više otoka nadležne kože i potkožja. Ovakvi režnjevi najviše se koriste u rekonstrukciji oromanidbularnih defekata (17).

Ukoliko postoji potreba za dimenzionalno velikim i strukturalno složenim kimeričnim režnjem, postoji mogućnost odizanja tkiva iz opskrbnog područja supskapularne i torakodorzalne arterije. Navedeno otvara mnogostruke mogućnosti oblikovanja režnja. Može se formirati režanj sastavljen od skapularnog ili paraskapularnog fasciokutanog režnja, opskrbljenog putem arterije cirkumflekse skapule te osealnog režnja ruba ili vrška lopatice odignutog na pripadajućoj žili hranilici. Ukoliko se u kimerični režanj uključi i tkivo iz opskrbnog područja torakodorzalne arterije, istom se mogu pridodati muskulokutani režnjevi prednjeg nazubljenog mišića i širokog mišića leđa te, prema potrebi, koštanog ulomka podležećeg rebra. Svaki od prethodno opisanih otoka tkiva u navedenom je slučaju povezan na zajedničku opskrbnu žilu, ali se, zbog dimenzija i neovisne žilne opskrbe, može fleksibilno pozicionirati na mjestu masivnog defekta od interesa (17).

Kimerični režnjevi dizajnirani u opskrbenj zoni radijalne arterije dobra su opcija u rekonstrukciji defekata manjih dimenzija. Postoji mogućnost odizanja kože i potkožnog tkiva, brahijalnog i brahioradijalnog mišića te manjih fragmenata palčane kosti u svrhu rekonstrukcije dimenzijski ograničenih defekata glave i vrata (17).



## 5. KIMERIČNI REŽANJ LATERALNE CIRKUMFLEKSNE FEMORALNE ARTERIJE

### 5.1. LATERALNA CIRKUMFLEKSNA FEMORALNA ARTERIJA

Lateralna cirkumfleksna femoralna arterija proksimalni je ogranak arterije profunde femoris. U svom anatomskom tijeku, ova žila daje tri glavna ogranka: ascendentni, transverzalni i descendentni ogranak. Na razini descententne, a rjeđe i transverzalne grane LCFA, odvaja se jedan od tri kutana perforatora (22). Od svoje matične žile lateralna cirkumfleksna arterija odvaja se u zoni samog žilnog korijena. Prije no što se razgrana, prolazi blizu femoralnog živca, posteriorno od mišića *m. sartorius* i *m. rectus femoris* (23).

Ascendentna grana prati konture intertrohanterne linije femura, a usmjerava se lateralno od zglobne čahure kuka. Položena je ispod mišića tenzora fascije late. Ovaj ogranak anastomozira s gornjom glutealnom arterijom i dubokim cirkumfleksnim femoralnim arterijama preko kojih opskrbljuje zonu velikog trohantera femura. Oko vrata bedrene kosti, zajedno s ograncima medijalne cirkumfleksne femoralne arterije, formira arterijski prsten odgovoran za opskrbu navedenog dijela kosti. Na ovom ogranku moguće je odignuti muskulokutani režaj tenzora fascije late i priležeće kože (23).

Transverzalna grana usmjerena je anterolateralno mišiću vastusu intermedijusu, probija vastus lateralis nakon čega kružnim tijekom obavija bedrenu kost neposredno ispod razine velikoga trohantera. Zajedno s ograncima medijalne cirkumfleksne arterije i donje glutealne arterije, ova žila formira križnu anastomozu kuka (23).

Descendentna grana LCFA ponire ispod ravnog mišića bedra i prati rub širokog lateralnog mišića bedra koja oba vaskularno opskrbljuje brojnim perforatorima. Glavna grana navedene žile upravlja se u smjeru koljena. Tamo formira anastomoze s lateralnim genikularnim ograncima poplitealne arterije. U svom anatomskom tijeku daje brojne fasciokutane perforske ogranke (23). Ti perforatori su kalibra 0.5 - 1 mm i omogućuju odizanje višestrukih fasciokutanih otoka anterolateralnog režnja natkoljenice (22). Valja napomenuti da se u 30% ljudi descendentna grana LCFA grana na medijalni i lateralni ogranak u razini polovine zamišljenog pravca koji spaja spinu

ilijaku anterior superior i lateralni rub patele. U slučaju ovakve anatomske varijacije, medijalni ogranak descendetne grane LCFA skreće u medijalnu stranu i ponire ispod ravnog mišića bedra. Opskrbljuje prethodno navedeni mišić i daje perforatorske ogranke za opskrbu anteromedijalne strane natkoljenice. Lateralni ogranak descendente grane u tom je slučaju usmjeren inferiorno i pozicioniran između ravnog i širokog lateralnog mišića bedra. Na svom putu daje muskulokutane i/ili septokutane ogranke za irigaciju navedene muskulature i priležeće kože anterolateralne strane natkoljenice (24).

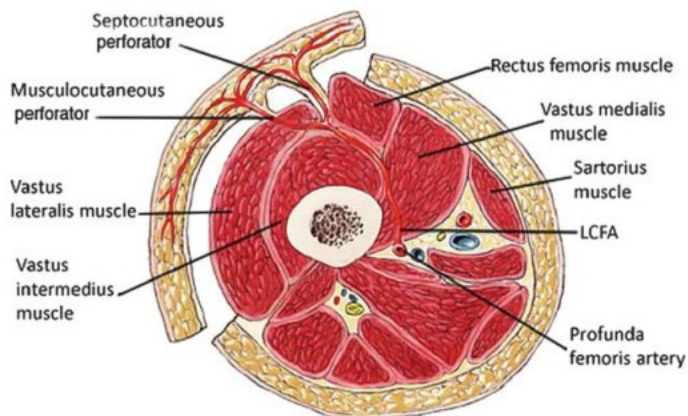
## **5.2. ANTEROLATERALNI REŽANJ NATKOLJENICE I POTENCIJAL DIZAJNIRANJA INTRINZIČNOG I PREFABRICIRANOG KIMERIČNOG REŽNJA LCFA**

Jedan od sastavnih dijelova kimeričnog režnja lateralne cirkumfleksne femoralne arterije je anterolateralni režanj natkoljenice. Prije no što se ovaj rad dotakne potencijala primjene intrinzičnih i prefabriciranih kimeričnih režnjeva u opskrbnom području LCFA, dotaknut će se anatomske osnova ALT režnja i temelja njegove široke primjene u rekonstruktivnoj kirurškoj praksi.

Anterolateralni režanj natkoljenice (*engl. anterolateral thigh flap - ALT*) ima dugu povijest primjene. Prvi je put u literaturi opisan 1984. godine. Definicijski gledano, riječ je o režnju mekotkivnih struktura koje prehranjuju septokutani ili muskuloseptokutani perforatori descendetne grane lateralne cirkumfleksne femoralne arterije. U manje od 10% slučajeva, perforatorske grane odvajaju se od transverzalnog ogranka LCFA. Početkom devedesetih godina prošloga stoljeća, Koshima i suradnici popularizirali su uporabu ovoga režnja u rekonstrukciji defekata glave i vrata. Na valu mnogih pozitivnih karakteristika, ovaj je režanj postao jedan od najčešće korištenih slobodnih režnjeva suvremene rekonstruktivne prakse (22) jer omogućuje odizanje kože, potkožja i pripadajuće fascije, bilo pojedinačno bilo u kombinacijama. Uzimajući u obzir učestalost primjene ALT režnja u rekonstrukciji defekata, literaturni podatci ukazuju na izvrsne postoperativne ishode i relativno mali morbiditet donorskog mjesta (24).

Granice anterolateralnog režnja natkoljenice relativno su široke. U okomitom smjeru, tkivo se može odignuti od razine velikog trohantera bedrene kosti pa sve do gornjeg

rubu patele u inferiorno. Vertikalna os reznja paralelna je sa zamišljenom linijom koja povezuje spinu ilijaku anterior superior i lateralni rub patele, a lokalizirana je par centimetara lateralno od nje. Uzimajući u obzir smjer osi i raspored perforatora LCFA, odignuti se može oko 20 centimetara tkiva u širinu i 30 centimetara tkiva u duljinu. U slučaju postojanja više iskoristivih perforatora moguće je odignuti višestruke i međusobno neovisne kožne otoke. O dimenzijama uzetog otoka tkiva ovisi kasnija potreba za uporabom kožnih presadaka u zatvarnju defekta donorskog mjesta. U suštini, proksimalni segment anterolateralnog dijela kože natkoljenične regije znatno je rastezljiviji od distalnog. Upravo iz toga razloga, proksimalnije uzeti otok tkiva može biti većih dimenzija, a da i dalje postoji mogućnost primarnog zatvaranja defekta donorske regije (22).



Slika 15. **Vaskularna opskrba anterolateralnog režnja natkoljenice na shematskom prikazu presjeka natkoljenične regije (22).** Preuzeto iz: Urken ML i sur. Atlas of Regional and Free Flaps for Head and Neck Reconstruction: Flap Harvest and Inserting. 2. izd. Philadelphia: Lippincott Williams & Wilkins, a Wolters Kluwer business; 2012.

Kadaverične disekcije govore u prilog činjenici da je većina perforatorskih grana na kojima se odiže ALT režanj transmuskularnog tipa. Postoje dva podtipa muskulokutanih perforatora. Tip 1 predstavlja kratke muskulokutane perforatore koji se lako diseciraju. Tip 2 odnosi se na dugačke ogranke koji se protežu dubinom širokog mišića bedra što disekciju značajno otežava. Manje od 10% perforatora pokazuje transseptalni tijek. Septokutani perforatori mogu se također podijeliti u dvije skupine. Uzimajući u obzir njihov položaj u intermuskularnom septumu, disekcija reznjeva s ovim tipom perforatora odvija se s relativnom lakoćom (22).

Postoje velike varijacije u tehnikama odizanja ALT reznja i, posljedično tome, debljini formiranog otoka tkiva. Disekcije se mogu izvoditi suprafascijalnom i subfascijalnom tehnikom. Suprafascijalna tehnika rezultira tanjim i površnijim kutanim reznjem. Tkivo se disecira do razine ulažuće fascije bedra. U slučaju izvođenja subfascijalne disekcije zarezuje se ulažuća fascija bedra te se režanj odiže zajedno s fascijom i slojem supkutanog masnog tkiva. U ovakvim anatomskim okolnostima moguće je odignuti i fascijalni režanj zasnovan na istim perforatorima koji sadrži tkivo ulažuće fascije natkoljenice i fascije late. Ukoliko za to postoji potreba, a shodno zajedničkoj vaskularnoj opskrbi preko LCFA, moguće je odizanje dijela širokog mišića bedra i njegovo uključivanje u kimerični režanj. Ovakav režanj upotrebljava se u slučaju većih volumnih zahtjeva no treba imati na umu i naknadni gubitak mišićne mase reznja u procesu denervacijske atrofije (22).

Područje primjene slobodnog anterolateralnog reznja natkoljenice izuzetno je široko. Najčešće područje primjene odnosi se na rekonstrukcije defekata nastalih resekcijom tumora usne šupljine i orofarinksa. Takve resekcije za sobom ostavljaju značajne defekte jezika, dna usne šupljine i sluznice orofarinksa. ALT režanj koristi se i za rekonstrukciju defekata faringozofagealnog područja, mekotkivnih defekata srednjeg lica i vlasišta i baze lubanje. Kod bolesnika s totalnom glosektomijom ALT režanj može se radi volumnih zahtjeva odći i s dijelom širokog mišića bedra na istom perforatoru. Nakon parcijalne glosektomije rekonstrukciju je moguće izvršiti značajno stanjenim suprafascijalnim ili fascijalnim ALT reznjem. Povrh svega, postoji mogućnost senzoričke reinervacije reznja uspostavom anastomoze između *n. cutaneus femoralis lateralis* i lingvalne grane mandibularnog živca. U slučaju rekonstrukcije defekata bukalne sluznice i usana, fascija lata koristi se kao suspenzorni aparat u repozicioniranju usana. Kod rekonstrukcije faringozofagealnih defekata nakon totalne laringofaringektomije može se koristiti tubulirani ALT režanj s ciljem uspostave kontinuiteta probavne cijevi. Komplikacije ovakvih postupaka rekonstrukcije obuhvaćaju stenozu neofaringealnog segmenta i razvoj faringokutane fistule (22).

Prednosti korištenja ALT reznja u rekonstrukciji defekata glave i vrata mnogostruke su. Režanj se relativno lako odiže. Njegova vaskularna opskrba, unatoč postojanju anatomskih varijacija, relativno je stabilna i nesklona ovecim varijacijama koje nalazimo kod drugih reznjeva. Prilikom odizanja, ALT režanj pokazuje relativno veliki

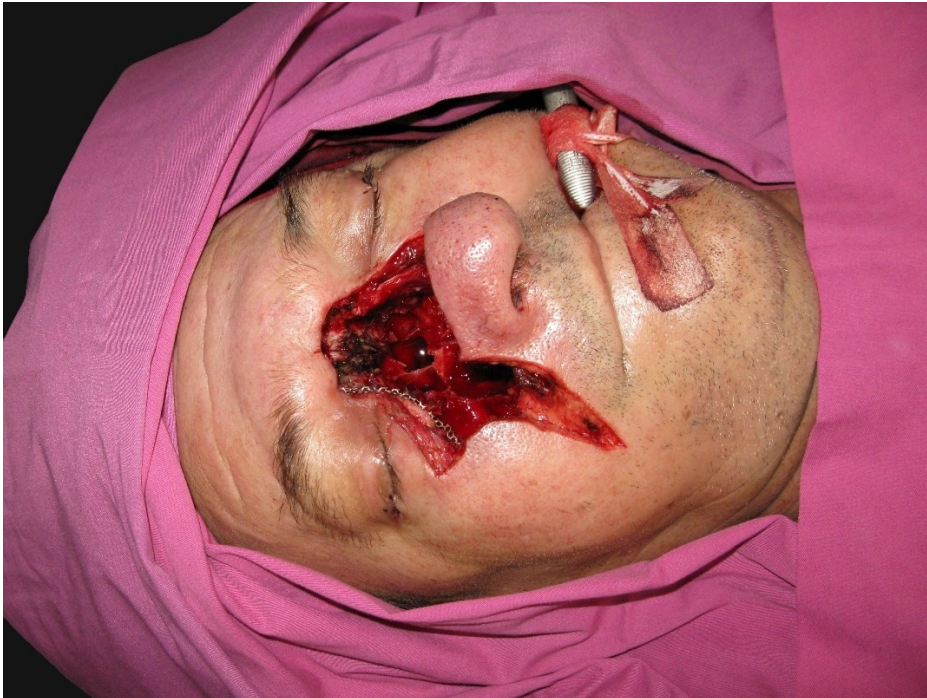manevarski prostor prilagodbe debljine. Može se uzeti razmjerno tanak sloj tkiva, ali je ovaj režanj moguće načiniti i dimenzionalno velikim (22).

S obzirom na dimenzije krvnih žila na kojima se odiže ALT režanj, otvara se mogućnost stvaranja sekvencionalnog prefabriciranog kimeričnog režnja s takozvanim „*flow-through*“ protokom. Nedostatci režnja odnose se na nepodudarnost boje i sebacealne strukture kože režnja i recipijentnog mjesta u slučaju rekonstrukcije defekata kože glave i vrata. Još jednu od potencijalnih estetskih prepreka predstavljaju površinski prisutne dlake, posebice u muškaraca. U slučaju odizanja velikih otoka tkiva, a osobito na distalnom dijelu natkoljenice, otvara se potreba za korištenjem kožnih presađaka u zatvaranju donorskoga mjesta (22). Na donorskom mjestu, komplikacije su rijetke. Moguća je pojava parestezija lateralnog segmenta natkoljenice, formiranje hipertrofičnih ožiljaka i razvoj muskuloskeletne disfunkcije. U ranom postoperativnom tijeku može se pojaviti serom ili razviti infekcija donorskog mjesta. Ozbiljne komplikacije, poput razvoja kompartment sindroma, iako vrlo rijetke, opisane su u dostupnoj literaturi. Valja napomenuti kako je odizanje mišićnog tkiva u sklopu ALT režnja uvelike ograničeno činjenicom neurogene mišićne atrofije (25).

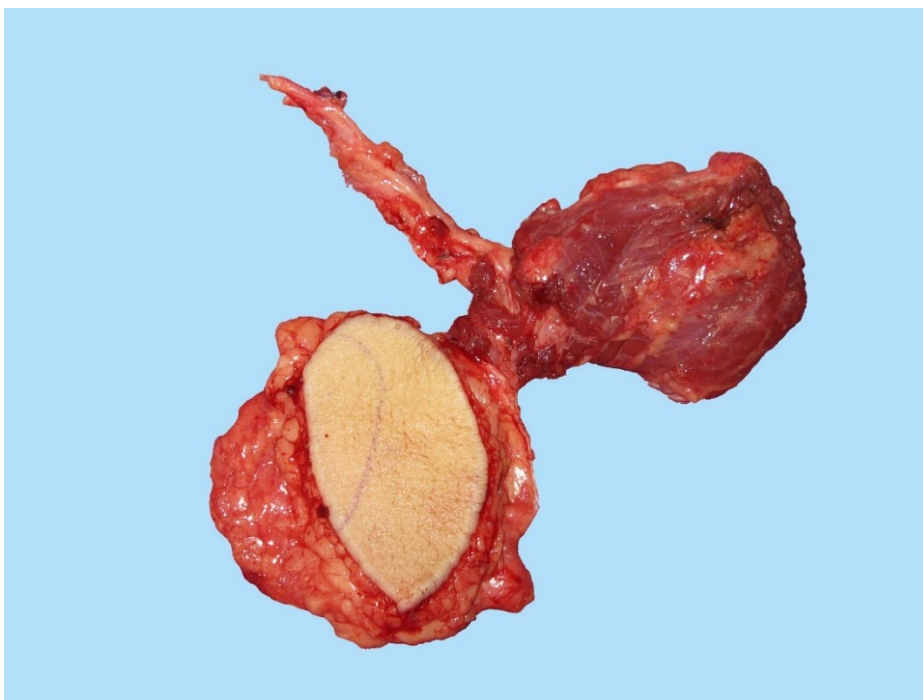Unatoč mnogostrukim prednostima prethodno opisanog slobodnog ALT režnja, posebice njegove fasciokutane varijante, ovaj režanj, ukoliko je odignut kao jedan otočić tkiva, u velikom broju slučajeva nije dovoljan za rekonstrukciju masivnih defekata glave i vrata (26). Takvi defekti iziskuju odizanje složenijeg kimeričnog režnja koji sadrže višestruke epitelne otoke tkiva ili su združeni s mišićnim tkivom ravnog ili širokog lateralnog mišića natkoljenice. Sastavnice ovakvog kimeričnog režnja intrinzično su povezane na LCFA. Postoji i mogućnost stvaranja sekvencionalno povezanog prefabriciranog kimeričnog režnja koji objedinjuje slobodni anterolateralni režanj natkoljenice i neki drugi slobodni režanj uporabom dodatne ekstrakorporalne anastomoze (16). U praksi se uglavnom koristi intrinzični kimerični ALT režanj u kojem se, osim kože, potkožja i podležeće fascije, na zasebnim perforatorskim granama descententnog ogranka LCFA odiže i otočić širokog lateranog mišića (26). *M. vastus lateralis* predstavlja najmasivniju podjedinicu kvadricepsa. Polazi s intertrohanterne linije, velikog trohantera, glutealnog izbočenja femura i lateralnog intermuskularnog septuma. Njegovo hvatište, zajedno s hvatištem ostalih komponenti kvadricepsa, sačinjava patelarni ligament. Ovaj mišić pokazuje tip 1 vaskularizacije što znači da je većina njegove mase, izuzevši manji dio inferiorne porcije za čiju je irigaciju zadužena

gornja genikulatna arterija, irigiran descendntnim ogrankom LCFA. Ova činjenica omogućuje odizanje otočića mišićnog tkiva u relativno velikom manevarskom prostoru. Razlika između odizanja standardnog miofasciokutanog ALT režnja i kimeričnog ALT režnja odnosi se na broj perforatora uključenih u režanj. Jedan perforator označava miofasciokutani ALT dok je više neovisnih perforatora odlika kimeričnog režnja (25).

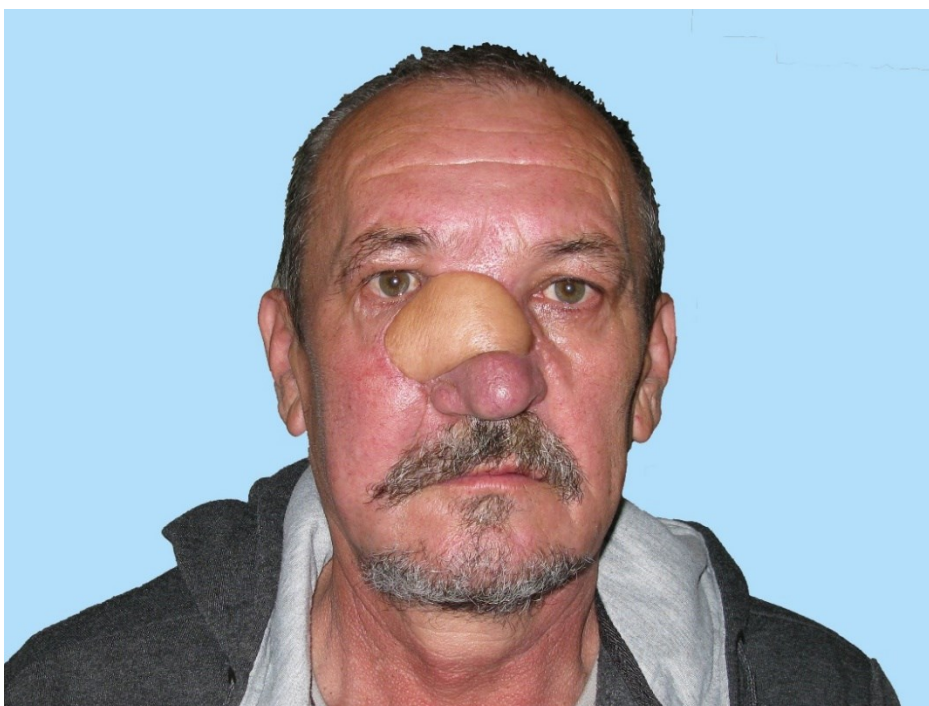Odizanje intrinzičnog kimeričnog režnja LCFA u rekonstrukciji defekata glave i vrata, predmet je značajnog broja dostupnih radova. U jednoj od publiciranih studija, Jiang i suradnici obuhvatili su trinaest bolesnika s kimeričnim režnjem LCFA s dva ili tri otočića tkiva. Mišićna masa m. vastusa lateralis mobilizirana je po potrebi, ovisno o ekstenzivnosti defekta. Donorska su mjesta predoperativno obrađena doplerskom ultrasonografijom nakon čega se pristupilo formiranju režnjeva i njihovom transferu na mjesto reseciranog tumora. U postoperativnom monitoringu nije zabilježena nekroza prenešenih režnjeva niti značajniji morbiditet donorskih mjesta. Svi bolesnici kasnije su upućeni na adjuvantnu radioterapiju. Nakon prosječnog praćenja od devet mjeseci, zaključeno je da nije bilo značajnijih komplikacija na razini donorske i primateljske regije (27).



**Slika 16. Defekt proširenog tipa IV (klasifikacija po Browneu) nakon parcijalne maksilektomije suprastrukture, resekcije kribriiformne ploče etmoida te kože i kostiju nosa (uz dopuštenje doc. dr. sc. Darka Soltera).**



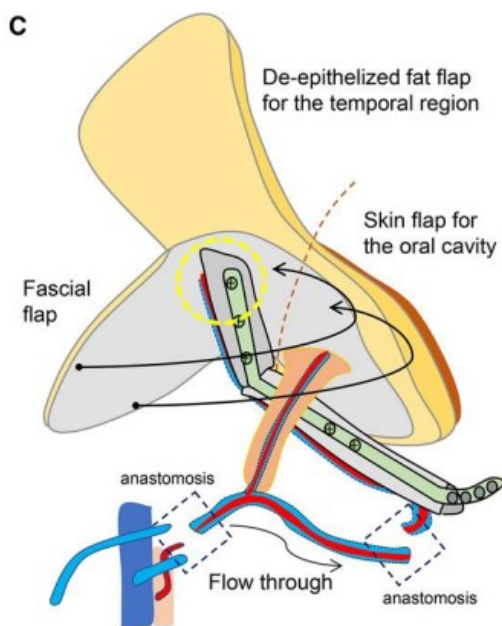
Slika 17. Kimerični režanj LCFA (uz dopuštenje doc. dr. sc. Darka Soltera).



Slika 18. Rekonstrukcija defekta srednjeg lica s kimeričnim režnjem LCFA (uz dopuštenje doc. dr. sc. Darka Soltera).

Osim prethodno opisanih rekonstruktivnih rješenja, valja spomenuti mogućnost formiranja prefabriciranog kimeričnog reznja u čiji sastav ulazi anterolateralni režanj natkoljenice. Tsuge i suradnici u literaturi opisuju prikaz slučaja šesnaestogodišnje

bolesnice s dijagnozom agresivnog mandibularnog osteosarkoma. Uzimajući u obzir potrebu za opsežnom tumorskom resekcijom, u procesu rekonstrukcije nastalog defekta koristila se tehnika prefabriciranja anterolateralnog natkoljениčnog reznja i reznja lisne kosti. Reznjevi su povezani mikrovaskularnom anastomozom uspostavljenom između descendente grane LCFA i peronealne arterije. Uz pomoć vaskulariziranog reznja lisne kosti rekonstruirana je kondilarna glava, ramus i dio korpusa čeljusti. Fascijalna sastavnica ALT reznja upotrijebljena je u rekonstrukciji kapsule temporomandibularnog zgloba prekrivajući koštani nastavak reznja lisne kosti. Deepitelizirano masno tkivo ALT reznja poslužilo je kao potpora u području djelomično reseciranog temporalnog mišića čime se spriječila depresija rekonstruirane regije i narušavanje estetskog ishoda. Postoperativni monitoring i kasnije kontrole bolesnice pokazale su izvrsne estetske i funkcionalne rezultate (28). Uporaba prefabriciranih kimeričnih reznjeva danas je ipak u sjeni njihovih intrinzičnih inačica radi viših tehničkih i vremenskih zahtjeva i većeg morbiditeta donorskih mjesta (29).



Slika 19. **Shematski prikaz rekonstrukcije mandibularnog defekta upotrebom prefabriciranog sekvencionalno poveznaog ALT i reznja lisne kosti (28).** Preuzeto iz: Tsuge I, Yamanaka H, Katsube M, Sowa Y, Sakamoto M, Morimoto N. Double-flap Mandibular Reconstruction around the Condylar Head Using Fibula and Anterolateral Thigh Flaps. *Plast Reconstr Surg Glob Open*. 2022.



## 6. KIMERIČNI REŽANJ SUPSKAPULARNE ARTERIJE

### 6.1. SUPSKAPULARNA I TORAKODORZALNA ARTERIJA

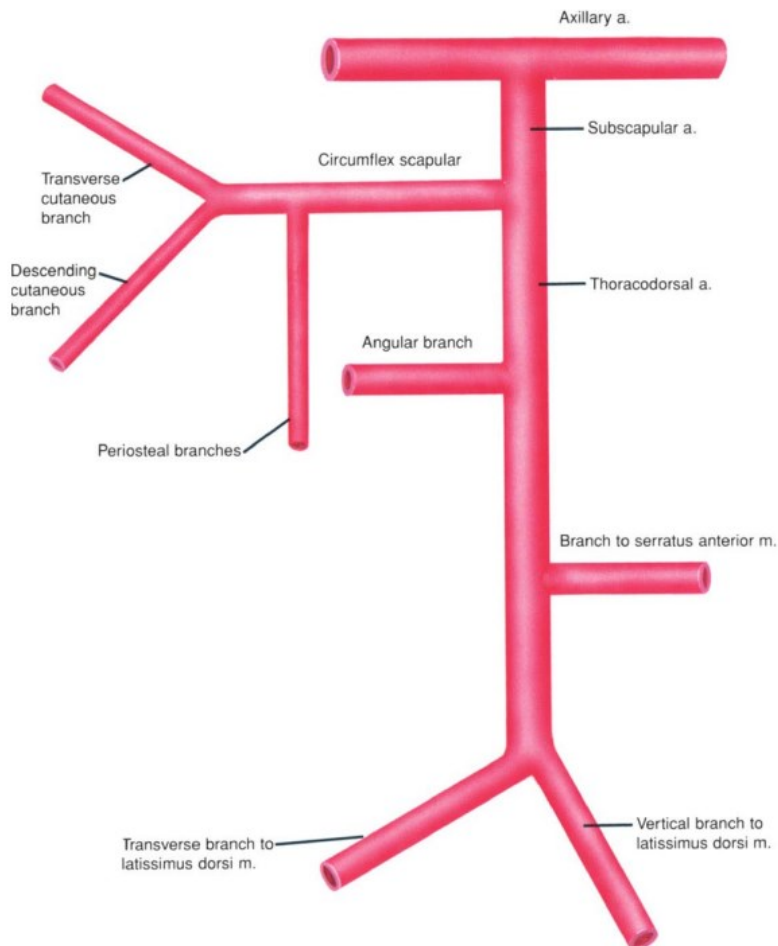
Anatomija supskapularne arterije i njezinih neposrednih ogranaka omogućava odizanje čak devet pojedinačnih reznjeva. Ovakav slijed događaja otvara mogućnost kreiranja velikog broja i različitih kombinacija kimeričnih reznjeva (30).

Supskapularna arterija najveći je ogranak aksilarne arterije, od koje se odvaja u razini donje granice supskapularnog mišića. Arterija se spušta do donjeg ruba lopatice i u svom završnom dijelu anastomozira s lateralnom torakalnom arterijom i pripadajućim interkostalnim arterijama. Njezini su ogranaci odgovorni za opskrbu mišića ramenog obruča, a preko svojih krajnjih anastomoza i dio zida torakalne stijenke. Oko pet centimetara od svog početka, supskapularna arterija se dijeli na dvije grane – cirkumfleksnu skapularnu arteriju i torakodorzalnu arteriju, dajući pritom zasebne ogranke za lateralni rub i vršak lopatice (31).

Cirkumfleksna skapularna arterija u svom anatomskom tijeku zavija oko lateralnog ruba lopatice u smjeru prema natrag. U području infraspinalne udubine nalazimo grananje ove arterije u dvije grane. Infraskapularna arterija anastomozira sa supraskapularnom arterijom i dorzalnim skapularnim arterijama. Drugi ogranak cirkumfleksne skapularne arterije nastavlja svoj tok duž lateralnog ruba lopatice, između mišića teresa minora i majora. U razini donjeg skapularnog kuta ova žila anastomozira s dorzalnom skapularnom arterijom (31). Periostalna grana cirkumfleksne skapularne arterije opskrbljuje periostalni dio lateralnog ruba lopatice. Transverzalne i descendentne kutane grane cirkumfleksne arterije opskrbljuju skapularni i paraskapularni fasciokutani režanj (30).

Torakodorzalna arterija odvaja se od supskapularne arterije uz lateralni rub lopatice, između prednjeg nazubljenog mišića i širokog mišića leđa. Na svom putu ova žila daje ogranke koji opskrbljuju mišić teres minor, interkostalne mišiće, prednji nazubljeni mišić i koštani segment vrška lopatice. Nakon izdvajanja postraničnih grana za navedene strukture, arterija ponire u masu širokog mišića leđa. (31). Za opskrbu širokog mišića leđa odgovorne su vertikalne i transverzalne grane (30). Unutar mišića

odvajaju se muskulokutani perforatori koji opskrbljuju kožu nad samim mišićem. Krajnji dijelovi intramuskularnog odsječka torakodorzalne arterije anastomoziraju s pripadajućim interkostalnim arterijama (31).



Slika 20. **Shematski prikaz grananja supskapularne arterije na cirkumfleksnu skapularnu i torakodorzalnu arteriju (30).** Preuzeto iz: Urken ML i sur. Atlas of Regional and Free Flaps for Head and Neck Reconstruction: Flap Harvest and Inserting. 2. izd. Philadelphia: Lippincott Williams & Wilkins, a Wolters Kluwer business; 2012.

## 6.2. POTENCIJAL DIZAJNIRANJA KIMERIČNIH REŽNJEVA U SUSTAVU SUPSKAPULARNE ARTERIJE

Obrazac grananja supskapularne arterije omogućuje odizanje čak devet pojedinačnih slobodnih režnjeva. Također, povoljne anatomske okolnosti otvaraju manevarski prostor za odizanje mnoštva kimeričnih režnjeva, pružajući mogućnost za

rekonstrukciju najizazovnijih defekata glave i vrata (30). U Tablici 1, izrađenoj prema Atlasu regionalnih i slobodnih reznjeva Urkena i suradnika, prikazani su svi slobodni reznjevi koje obuhvaća supskapularni sustav.

Tablica 1. **Popis slobodnih reznjeva koje je moguće odignuti u opskrbnom području supskapularne arterije (30).** Tablica modificirana prema: Urken ML i sur. Atlas of Regional and Free Flaps for Head and Neck Reconstruction: Flap Harvest and Inserting. 2. izd. Philadelphia: Lippincott Williams & Wilkins, a Wolters Kluwer business; 2012.

1. <b>Skapularni fasciokutani režanj</b>
2. <b>Paraskapularni fasciokutani režanj</b>
3. <b>Skapularno-paraskapularni oseofasciokutani režanj</b>
4. <b>Muskularni režanj širokog mišića leđa</b>
5. <b>Muskulokutani režanj širokog mišića leđa</b>
6. <b>Oseomuskulokutani režanj širokog mišića leđa i rebra</b>
7. <b>Muskularni režanj prednjeg nazubljenog mišića</b>
8. <b>Muskulokutani režanj prednjeg nazubljenog mišića</b>
9. <b>Oseomuskulokutani režanj prednjeg nazubljenog mišića i rebra</b>

### **6.2.1. SKAPULARNI I PARASKAPULARNI FASCIOKUTANI REŽANJ, SKAPULARNO-PARASKAPULARNI OSEOFASCIOKUTANI REŽANJ I MOGUĆNOST ODIZANJA SUPSKAPULARNOG MEGA REŽNJA**

Uloga skapularnog sustava reznjeva u rekonstrukciji defekata glave i vrata u literaturi je podrobno opisana. Postoji nekoliko razloga zbog kojih skapularni sustav ima toliko važnu rekonstruktivnu ulogu. Operateru je na raspolaganju velika površina relativno tanke kože, a vaskularna peteljka reznja primjerene je dužine. S obzirom na anatomske karakteristike navedenog sustava, prilikom njegovog odizanja postoji veliki potencijal dizajniranja kimeričnih reznjeva s odvojenim mekotkivnim i koštanim otočićima koji su preko svojih krvnih žila i dalje povezani na glavu žilu hranilicu. Takav raspored omogućuje veliku slobodu u trodimenzionalnoj orijentaciji tkiva u primateljskoj regiji. Uz navedeno, uključivanjem opskrbnog područja torakodorzalne arterije, može se odignuti dva dodatna muskulokutana reznja, jedan širokog mišića leđa, a drugi prednjeg nazubljenog mišića (32).

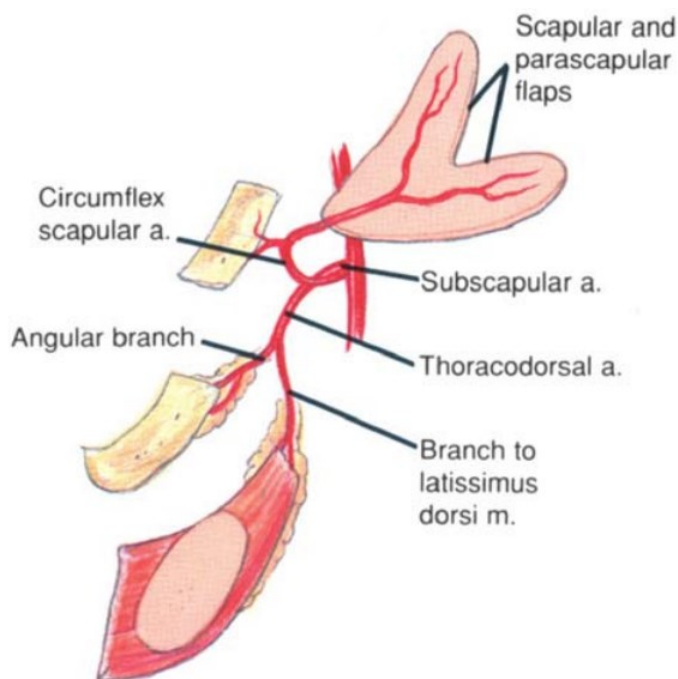
Skapularni i paraskapularni fasciokutani režanj prehranjuju transverzalna i descendenta kutana grana CSA. Promjer vaskularne peteljke ovisi o ekstenzivnosti proksimalne disekcije. Ukoliko se fasciokutani režnjevi odižu na razini kutanih grana, duljina peteljke najčešće ne prelazi šest centimetara. Ukoliko se režnjevi odižu na razini odvojka CSA iz supskapularne arterije, može se postići značajno veća duljina režnja. U korištenju supskapularnog sustava režnjeva, za razliku od opskrbnih područja drugih žila, postoji mogućnost značajnog produljenja žile hranilice režnja. Navedeno se postiže principom retrogradnog protoka kroz torakodorzalnu arteriju. Kada se distalni dio torakodorzalne arterije anastomozira s ogrankom krvne žile u primateljskoj regiji. Retrogradni protok kroz torakodorzalni ogranak omogućuje protjecanje krvi kroz cirkumfleksnu skapularnu arteriju unatoč proksimalnom podvezivanju supskapularne arterije (32).

Postoji nekoliko pristupa supskapularnoj vaskularnoj peteljci. Klasični posteriorni pristup podrazumijeva prolazak kroz triangularni prostor. Njega zatvara anatomska orijentacija mišića teresa majora, teresa minor i duge glave troglavog mišića nadlaktice. Upravo u tom području cirkumfleksna skapularna arterija i vena putuju prema zoni fose infraspinate gdje se arterija grana na kutane ogranke. U području triangularnog prostora CSA daje ogranke za mišiće *m. teres maior* i *m. teres minor* i jednu granu za prehranu lateralnog ruba lopatice. U svrhu bolje vizualizacije vaskularne peteljke i uspješnijeg odizanja režnjeva skapularnog sustava, moguće je načiniti parcijalnu transekciju mišića teresa majora. Alternativna ruta odizanju skapularnog i paraskapularnog fasciokutanog režnja, obuhvaća proksimalni pristup. U slučaju proksimalnog odizanja vaskularne peteljke, skapularni i paraskapularni režanj moguće je odignuti aksilarnim pristupom. Incizija u razini aksile omogućuje vizualizaciju supskapularnih i torakodorzalnih žila. Senzorna inervacija navedenih režnjeva intrinzično se odvija preko dorzalnih ogranaka spinalnih živaca. Nažalost, u literaturi nisu podrobnije opisani značajniji uspjesi reinervacije nakon implementacije režnjeva u primateljsku regiju (32).

Kadaverične disekcije pokazale su relativno pouzdan anatomski obrazac arterijskog grananja u ovoj regiji. Kutani ogranaci CSA uglavnom pokazuju isti tijek i anatomska usmjerenja s naglaskom na zanemarivo malu varijabilnost u tijeku descendente kutane grane CSA koja ponekad, iako rijetko, može ponirati ispod *m. teresa majora*. Supskapularna arterija u 97% slučajeva pokazuje obrazac bočnog grananja na razini

aksilarne arterije. U 3% slučajeva ova žila izostaje. U tim okolnostima, CSA je direktni ogranak aksilarne arterije. Venska cirkulacijska opskrba, kao i u ostalim regijama, pokazuje znatno veću varijabilnost grananja (32).

U slučaju kreiranja složenijeg režnja, primjerice skapulo-paraskapularnog oseofasciokutanog režnja, moguće je odći i do 15 centimetara koštanog tkiva. Uspjeh u uključivanju rubnog dijela skapule u skapularni sustav režnjeva značajno je doprinio proširenju spektra mogućnosti u rekonstrukciji defekata glave i vrata. U odizanju koštanog otočića valja paziti na njegovu proksimalnu granicu. Vrlo je važno očuvati zonu glenohumeralnog zgloba i mekotkivni omotač oko njega. Debljina koštanog ulomka može varirati, što primarno ovisi o potrebi zbog koje se koštano tkivo mobilizira. Tanka pločica središnjeg dijela kosti može se upotrijebiti za delikatne rekonstrukcije dna orbitalne šupljine i/ili područja tvrdoga nepca. Koštani ulomci većih dimenzija koriste se za rekonstrukciju reseciranih područja oromandibularne regije. U potonjem slučaju, relativno specifična periostalna vaskularna opskrba preko ogranaka CSA omogućuje oblikovanje odignute kosti prema reseciranom dijelu donje čeljusti. Važno je napomenuti da je prilikom osteotomije krucijalno očuvanje kontinuiteta periosta kako ne bi došlo do kompromitacije vaskularne opskrbe distalnog dijela kosti. Uzimajući u obzir specifičan obrazac grananja CSA, na ovakav način moguće je odignuti skapularni i paraskapularni fasciokutani režanj te otok koštanoga tkiva lopatice. Kod rekonstrukcije izrazito velikih segmenata čeljusti otvara se pitanje mogućnosti produženja odignutog koštanog režnja lopatice. Pokušaj ekstenzije ulomka u medijalnom smjeru na pripadajućem ogranku CSA nije urodio plodom. Kod bolesnika kod kojih se pokušalo s tom shemom u postoperativnom praćenju detektirana je pojava nekrotirizujućih sekvestara koštanog tkiva. Ova prepreka prevladana je otkrićem samostalne opskrbe donje porcije lateralnog ruba i vrška lopatice putem angularnog ogranka torakodorzalne arterije. Ovo otkriće omogućilo je nesmetano odizanje kosti s njezinog lateralnog ruba bez straha od devaskularizacije. Također, postoji mogućnost odizanja dva koštana segmenta na zasebnim ograncima u svrhu rekonstrukcije zahtjevnijih defekata. U slučaju potrebe za rekonstrukcijom osovine tvrdoga nepca, postoji opcija odizanja koštanog ulomka s vrha skapule preko pripadajuće žile bez kompromitacije ostalih dijelova kosti, poglavito lateralnog ruba kojeg opskrbljuju ogranci CSA (32).



Slika 21. **Shematski prikaz mogućnosti simultanog odizanja različitih režnjeva u irigacijskom području supskapularne arterije (32).** Preuzeto iz: Urken ML i sur. Atlas of Regional and Free Flaps for Head and Neck Reconstruction: Flap Harvest and Inserting. 2. izd. Philadelphia: Lippincott Williams & Wilkins, a Wolters Kluwer business; 2012.

### 6.2.2. MUSKULOKUTANI I OSEOMUSKULOKUTANI REŽNJEVI ŠIROKOG MIŠIĆA LEĐA I PREDNJEG NAZUBLJENOG MIŠIĆA

*Široki mišić leđa (m. latissimus dorsi)* vrlo je specifičnog oblika i velikih dimenzija. Njegovu polazišnu točku predstavljaju tendinozne veze donjih šest torakalnih kralježaka, stražnjeg sloja torakolumbalne fascije te sa stražnje strane ilijačnog grebena. Manji dio vlakana polazi s vanjske usne ilijačnog grebena, lateralno od *m. erector spinae*. Dio vlakana polazi i sa koštane osnove četiri najinferiornije položena rebra gdje je mišić u bliskom kontaktu s vanjskim kosim mišićem. Sva vlakna upravljaju se prema gore i lateralno pri čemu se mišić pretvara u usku, ali snažnu tetivnu svezu koja se hvata na intertuberkularni sulkus humerusa. Vlakna mišića, uzimajući u obzir njegove dimenzije, imaju različite stupnjeve prostornih usmjerenja. Donja vlakna imaju gotovo vertikalni smjer. Srednja vlakna poprimaju različite stupnjeve ukošenja. Gornja porcija vlakana poprima horizontalno usmjerenje. *M. latissimus dorsi* opskrbljuje ranije spomenuta grana supskapularne arterije, *a. thoracodorsalis*. Torakodorzalna arterija, udružena s komitantnim venama, ulazi u mišić u neurovaskularnom hilumu

smještenom na njegovoj kostalnoj plohi. Unutar mišića torakodorzalna arterija grana se na dvije terminalne grane – medijalnu i lateralnu. Veća, lateralna grana prati rub mišića i nešto je transverzalnijeg toka. Manja, medijalna grana spušta se pod oštrim kutem od 45 stupnjeva pa se često naziva i vertikalnom granom. Iz oba ogranka se izdvaja izvjestan broj muskulokutanih perforatora koji su odgovorni za prehranu nadležne kože. Manjim, rubnim dijelom, široki mišić leđa prehranjuju segmentalne žile koje predstavljaju ogranke devete, desete i jedanaeste stražnje interkostalne arterije. Motorna inervacija osigurana je preko torakodorzalnog živca. Ovaj mišić predstavlja funkcionalno važan aduktor, ekstenzor i unutarnji rotator ruke (31).

Iako je u kontekstu ovog preglednog rada naglasak na uporabi reznja širokog mišića leđa u sklopu složenog kimeričnog reznja, koji vrlo često iziskuje uključivanje opskrbnog područja oba ogranka subskapularne arterije, valja napomenuti kako je reznj moguće odignuti i u obliku lokalnog peteljkastog reznja i samostalnog slobodnog reznja. U pogledu korištenja peteljkastog reznja, široki mišić leđa može se provući kroz aksilarnu regiju i doseći veći dio defekata u području glave i vrata. S obzirom da složene rekonstrukcije glave i vrata iziskuju složenija idejna rješenja, reznj širokog mišića leđa često se udružuje s ostalim mekotkivnim i koštanim reznjevima supskapularnog sustava. Valja napomenuti neke od osnovnih karakteristika reznja širokog mišića leđa. Ovaj relativno tanak mišić nakon odizanja prolazi kroz proces denervacijske atrofije, što rezultira njegovim dodatnim stanjenjem. Ova karakteristika može se povoljno iskoristiti u rekonstrukciji plitkih defekata oglavka i kože frontalne regije glave. Opisani su i postupci motoričke reinervacije ovog reznja. Osim što se ovakvom primjenom reznja širokog mišića leđa može postići dinamička reanimacija lica, u literaturi su opisani i uspješni pokušaji dinamičke rekonstrukcije defekata oromandibularne regije. U slučaju defekata bukalne regije, muskulokutani reznj se prenosi na razinu primateljske regije te se, osim krvožilnih struktura, anastomoziraju i živčane okončine torakodorzalnog živca. On se najčešće povezuje s ipsilateralnim n. facijalisom. Od posebnog interesa rekonstruktivne kirurgije potencijal je dinamičke rekonstrukcije intraoralnih defekata nakon totalne glosektomije. Uzimajući u obzir da je jezik vrlo složena mišićna struktura s kompleksnim motoričkim funkcijama i nepremostivo važnom ulogom u artikulaciji govora i gutanju, ne iznenađuje činjenica da je potencijal uporabe reznja širokog mišića leđa predmet velikog interesa rekonstruktivnih kirurga glave i vrata. U literaturi je opisana mogućnost njegove

uporabe u svrhu rekonstrukcije defekta nastalih nakon totalne glosektomije. Mišićna vlakna reznja učvršćuju se za pterigoidne mišiće, maseterični mišić i njihove tetive. Reinervacija se provodi anastomoziranjem torakodorzalnog živca sa bataljakom ostatnog dijela podjezičnog živca. U postoperativnom praćenju kod bolesnika je primijećena mogućnost pomicanja jezika prema gore kada dođe do kontrakcije onih mišića na koje je mišićni režanj zašiven. Slobodni režanj širokog mišića leđa obilato se koristi za rekonstrukciju defekata srednjeg lica, posebice u onim slučajevima kada su dimenzije defekta velike (33).

Prednji nazubljeni mišić (*m. serratus anterior*) polazi s vanjskih ploha prvih osam rebara. Hvata se na medijalni rub skapule. Postoje tri anatomske važne cjeline ovog mišića. Prva polazi s vanjske plohe prvog i drugog rebra te pripadajuće porcije interkostalne fascije. Druga započinje na vanjskim stranama trećeg, četvrtog, petog i šestog rebra. Treća se isprepliće sa snopovima vanjskog kosog mišića u razini sedmog i osmog rebra. Od svog relativno širokog polazišta, mišićna se vlakna konvergentno upravljaju u smjeru lopatice, prateći pritom zakrivljenost stijenke prsnog koša. Opskrba mišićnih vlakana odvija se preko ogranaka torakodorzalne arterije, netom prije no što istoimena žila uđe u *m. latissimus dorsi*. Mišić je manjim dijelom opskrbljen i gornjim odnosno lateralnim torakalnim arterijama. Motorna inervacija osigurana je preko n. toracikusa longusa. Funkcijski gledano, *m. serratus anterior* je mišić odgovoran za protrakciju skapule (31).

Kod odizanja reznja prednjeg nazubljenog mišića postoji velik spektar mogućnosti. S obzirom na obrazac grananja žila koje se iz debla torakodorzalne arterije odvajaju prema mišiću, moguće je odignuti vrlo površan režanj kože i podležeće površinske fascije uz potpunu poštedu mišićne mase. Tu govorimo o površinskom fasciokutanom reznju. Najčešće se ipak odiže muskularni ili muskulokutani režanj koji obuhvaća donje digitacije mišića i nadležeću kožu. Granice otočića kože sežu od inframamarne brazde prema gore pa sve do razine devetog rebra prema dolje. Od sprijeda prema natrag, koža se može odignuti dva centimetra medijalno od medioklavikularne linije pa sve do prednjeg ruba mišića *m. latissimus dorsi*. U slučaju potrebe za uključivanjem koštanih segmenata, moguće je odici oseomuskulokutani režanj s priključenih do tri segmenta podležećih rebara. Rebra s kojih kreće *m. serratus anterior* imaju relativno ustaljenu krvožilnu opskrbu nesklonu značajnijim anatomskim varijacijama. Opskrba šestog, sedmog, osmog i devetog rebra odvija se preko guste anastomotske mreže ogranaka



torakodorzalne arterije odgovornih za prehranu prednjeg nazubljenog mišića i pripadajućih interkostalnih arterija. Prilikom odizanja oseomuskulokutanih režnjeva prednjeg nazubljenog mišića, potrebno je paziti na razinu s koje se koštani segmenti odižu. Ona bi trebala biti podudarna s razinom prednje aksilarne linije. Razlog tome leži u činjenici da je u tom području krvožilna opskrba preko periostalnih ogranaka žile m. seratus anteriora najpouzdanija. U okvirima rekonstrukcije složenih defekata samostalne režnjeve prednjeg nazubljenog mišića moguće je odignuti u sklopu jedinstvenog kimeričnog režnja opskrbnog područja supskapularne arterije. Takav kimerični režanj nazivamo megarežnjem supskapularnog sustava. Faciokutane i muskulokutane sastavnice ovog kimeričnog režnja koriste se za rekonstrukciju mekotkivnih defekata vlasišta, baze lubanje, srednjeg lica, usne šupljine i faringozofagealnog segmenta, a osobito su korisne kod multiplih epitelnih defekata. Oseomuskulokutani režnjevi koriste se za rekonstrukciju složenih defekata oromandibularne regije. Konačno, miofascijalni režanj prednjeg nazubljenog mišića može se koristiti za dinamičku reanimaciju lica. Uporaba oseomuskulokutanih režnjeva prednjeg nazubljenog mišića i rebra ima značajnih nedostataka tako da se ovaj režanj, samostalno ili u sklopu većeg kimeričnog režnja, koristi relativno rijetko. Ukoliko se segmentom rebra rekonstruira resecirana mandibula, na umu valja imati činjenicu da je rebro vrlo delikatna kost s izuzetno tankim kortikalisom. Navedeno značajno otežava postoperativnu ugradnju zubnih implantata. Ipak, ovakvi oseomuskulokutani režnjevi mogu biti pogodni za rekonstrukciju posterolateralnih defekata donje čeljusti. U slučaju rekonstrukcija reseciranog mandibularnog kondila, može se također odignuti vaskularizirani oseohondralni segment rebra za nadomjestak koštanohrskavičnog defekta donje čeljusti i temporomandibularnog zgloba (33).

### **6.2.3. PRIMJENA KIMERIČNIH REŽNJEVA SUPSKAPULARNE ARTERIJE U REKONSTRUKTIVNOJ PRAKSI**

Kimerični režanj supskapularne arterije može se koristiti za rekonstrukciju masivnih defekata na višestrukim razinama glave i vrata. Od farignozofagealne razine, preko oromandibularne regije pa sve do maksilarnog i orbitozigomatičnog područja (34).

Rekonstrukcija složenih defekata glave i vrata na razini usne šupljine, orofarinksa i hipofarinksa često iziskuje vrlo složene tehnike razdvajanja delikatnih anatomskih ograničenja aerodigestivnog trakta. Cilj nije samo odstranjenje tumora već i poštuda

svih struktura od funkcionalne važnosti u neposrednoj blizini tumorskog tkiva. Iako je u literaturi opisano mnoštvo rekonstruktivnih tehnika koje se oslanjaju na uporabu radijalnih podlaktičnih i ALT režnjeva, sustav režnjeva zasnovanih na supskapularnoj arteriji ima mnogostruke prednosti i izvor je obilate količine tkiva, pogotovo u svojoj kimeričnoj inačici. Od fasciokutanih skapularnih i parakspaularnih režnjeva, preko koštanih otočića lateralnog ruba i vrška lopatice pa sve do muskulokutanih režnjeva opskrbnog područja torakodorzalne arterije. Defekti nastali nakon totalne glosektomije s očuvanjem larinksa, mogu se uspješno rekonstruirati uporabom muskulokutanog režnja širokog mišića leđa. Oporavak funkcije gutanja biti će još izraženiji ukoliko se ovaj režanj odigne kao inervirani režanj. Bolesnik će biti u mogućnosti pritiskati bolus hrane o svod tvrdog nepca i, posljedično tome, pogurnuti ga u smjeru orofarinksa. Od reinervacije torakodorzalnog živca za bataljak podjezičnog živca međutim ne treba očekivati nemoguće. Mala je vjerojatnost uspostave kompleksnih i motorički koordiniranih pokreta kakve nalazimo kod anatomske netaknutog jezika. Prednost reinervacije prvenstveno se ogleda u činjenici da će živčani podražaji održati tonus i volumen konstrukta, sprječavajući na takav način nastanak postoperativne mišićne atrofije. Kod složenih oromandibularnih defekata koji zahvaćaju različite vrste tkiva i više epitelnih ploha, uporaba kimeričkog režnja supskapularne arterije omogućuje istovremenu rekonstrukciju oralne sluznice, kosti donje čeljusti i kože mentalnog područja ili obraza. Upotrijebiti se mogu kimerični režnjevi koji obuhvaćaju skapularni/paraskapularni fasciokutani režanj, režanj lateralnog ruba i/ili vrška lopatice i muskulokutani režnjevi zasnovani na torakodorzalnoj arteriji. Morbiditet donorske regije kod korištenja kimeričnih režnjeva skapularnog sustava je generalno nizak. Kod defekata nastalih nakon totalne ili radikalne parotidektomije mogu se uspješno koristiti mukularni ili muskulokutani augmentacijski režnjevi torakodorzalne arterije. Navedeno omogućuje ispunu mrtvoga prostora, augmentaciju izgubljenog volumena i rekonstrukciju površinskog defekta kože u slučajevima kada tumor zahvati kožu i potkožje (34).

Neizbježno je spomenuti ključnu važnu ulogu supskapularnog sustava režnjeva u rekonstrukciji složenih defekata maksilarne i orbitozigomatične regije. U resekcijama maksilarne regije leže neizmjereno veliki rekonstruktivni izazovi. Osealni režanj vrška skapule, zasnovan na angularnom ogranku torakodorzalne arterije, pogodan je za rekonstrukciju palatinalne ploče s ciljem separacije usne šupljine od nosne šupljine i

antruma. Koštani ulomak postavlja se u horizontalnu ravninu i idealno je rješenje kod defekata tvrdog nepca srednjeg do većeg opsega. Lateralni rub kosti služi rekonstrukciji odstranjene porcije alveolarnog grebena, sami vršak stavlja se na mjesto najizbočenijeg prednjeg dijela grebena, a konkavitet trokutastog koštanog segmenta okreće se u smjeru usne šupljine. Ovaj se režanj može kombinirati s fasciokutanim skapularnim ili paraskapularnim režnjem i osealnim režnjem lateralnog ruba lopatice. Takav kimerični režanj ima značajno mjesto u rekonstrukciji defekata infrastrukture maksile. Jedan od izazova rekonstrukcije koštane osnove resecirane gornje čeljusti predstavlja činjenica da prednji i anterolateralni segment alveolarnog nastavka maksile značajno doprinose konfiguraciji srednjeg lica. Ovaj je problem još složeniji u slučajevima zahvaćanja ograničenja orbitalne šupljine i/ili njezinog sadržaja (34).

Kada se maksilektomija proširi u vertikalnom smjeru i zahvati porciju kosti koja predstavlja ograničenje orbite, posebnu pozornost treba pridati rekonstrukciji prednjeg zida maksile te dna orbite. U tom slučaju linija osteotomije lopatice u donorskoj regiji pomiče se prema kranijalno u svrhu osiguravanja dodatne koštane mase za rekonstrukciju prednjeg zida gornje čeljusti (34).

U slučaju rekonstrukcije dna orbite, potrebno je pobrinuti se za adekvatno pozicioniranje bulbusa i okularnih adneksa, i to na način da se razina njegovog ležišta ujednači s ležištem kontralateralne strane. Izostanak navedenog može kod bolesnika prouzročiti nastanak dvoslika koje imaju znatan utjecaj na kvalitetu bolesnikova života. Kod rekonstrukcije dna orbite, nakon što se koštani segment lopatice pozicionira na svoje mjesto, potrebno ga je zaštititi i poduprijeti mišićnim tkivom širokog mišića leđa koji je odignut u sklopu kimeričnog režnja te orbitalno dno dodatno učvrstiti uporabom titanijske mrežice AO sustava. Mišićnim tkivom osigurava se rekonstrukcija površinskih kontura srednjeg lica i zaštita koštanih segmenata i osteosintetskog materijala, kako bi se spriječila njihova kasnija ekspozicija i odbacivanje (34).

S obzirom na složenost rekonstrukcije ovog područja, veliku ulogu u poboljšavanju ishoda igra uporaba CAD/CAM računalne tehnologije dizajnirana i planiranja osteotomije na razini donorske regije. Ovu tvrdnju potvrđuje i studija provedena na 22 bolesnika s dijagnosticiranim tumorima maksilarne regije. Po učinjenoj maksilektomiji, kod bolesnika su autori defekt rekonstruirali uporabom režnja supskapularnog sustava s koštanim otokom vrška lopatice. U jedanaestoro bolesnika defekt je rekonstruiran

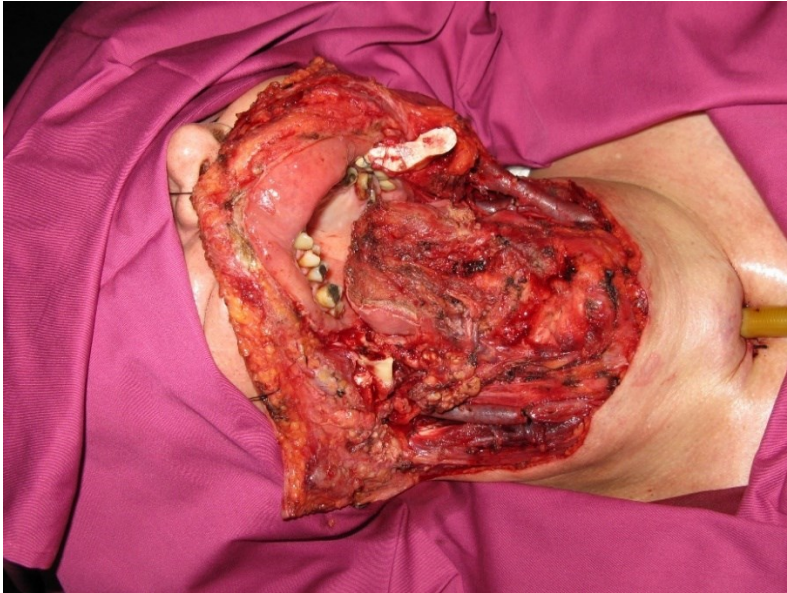korištenjem prethodno navedenog režnja bez CAD/CAM navođenja. Preostaloj polovici bolesnika (n=11) u plan rekonstrukcije uključeno je korištenje CAD/CAM tehnologije. U tromjesečnom postoperativnom praćenju zaključeno je kako se značajno bolji estetski ishod postigao u onoj skupini bolesnika kod koje je u planiranje osteotomije uključena CAD/CAM tehnologija. Rezultate su autori evaluirali na objektivnoj i subjektivnoj razini. Objektivizirano, ishod se pratio preko izračuna diferencirane površine i simetrije kontura. Subjektivna razlika evaluirala se prilikom kontrolnog pregleda, korištenjem vizualno analogne skale i skora zadovoljstva bolesnika (35).

Osim prethodno navedenog principa rekonstrukcije maksilarnih defekata, postoji još nekoliko načina na koje se može postići zadovoljavajući estetsko-funkcionalni ishod. Jedan od njih obuhvaća vertikalno pozicioniranje koštanog segmenta vrška skapule i to na takav način da se segment pozicionira u zoni prednje nosne spine nakon čega se učvršćuje za rub ostatne porcije gornjeg alveolarnog grebena. Konveksna strana kosti orijentira se prema van, a lateralni rub služi za rekonstrukciju resektiranog dijela alveolarnog grebena. Područje defekta tvrdog nepca može se popuniti tkivom m. teresa majora. Gornji i lateralni rubovi skapule pričvršćuju se za zigomatičnu kost. Zanimljivo je da se u ovom području često inducira fraktura po principu *greenstick* u svrhu podupiranja sadržaja orbite, primarno očne jabučice. Ova koštana zona, koja je najčešće vrlo tanka, obavezno treba zadržati adekvatnu krvožilnu opskrbu preko priležećeg periosta. Valja napomenuti kako je kod resekcije tvrdoga nepca s odstranjenjem više od 50% gornjeg alveolarnog grebena indicirano horizontalno pozicioniranje koštanog režnja vrška skapule. U tom slučaju, ukoliko je razina resekcije vertikalizirana u smjeru orbite, šupljina se obliterira kimeričnim režnjem širokog mišića leđa i skapularnog koštanog segmenta (34).

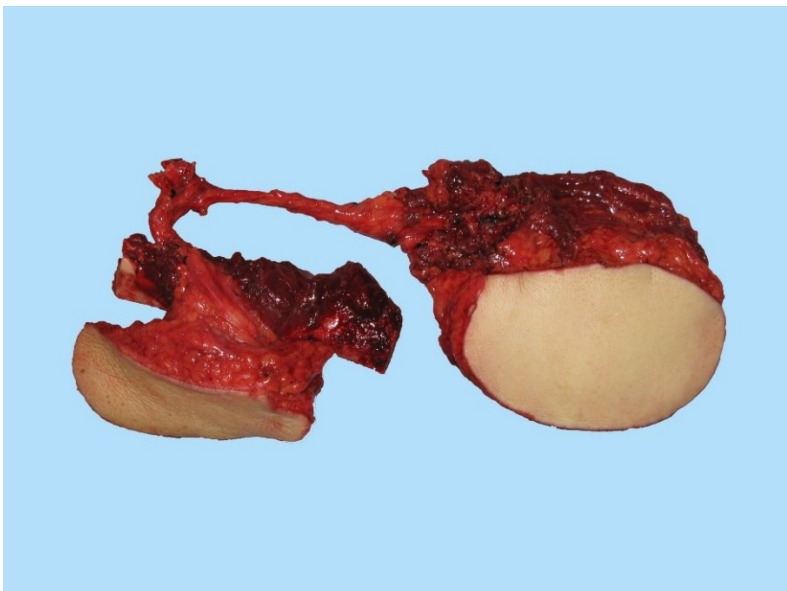
U slučaju rekonstrukcije orbitozigomatične regije, postoji opcija uporabe kimeričnog režnja torakodorzalne arterije. Koštani defekti mogu se reparirati otokom tkiva skapularnog vrška. Mekotkivne defekte popunjava se otočićima muskulokutanog tkiva širokog mišića leđa i/ili prednjeg nazubljenog mišića (34).

U slučaju mandibularnih defekata prvi rekonstruktivni izbor najčešće su režnjevi opskrbnog područja peronealne arterije. Kada ne postoji mogućnost njihovog odizanja, režnjevi supskapularnog sustava predstavljaju prihvatljivu alternativu. To se posebice

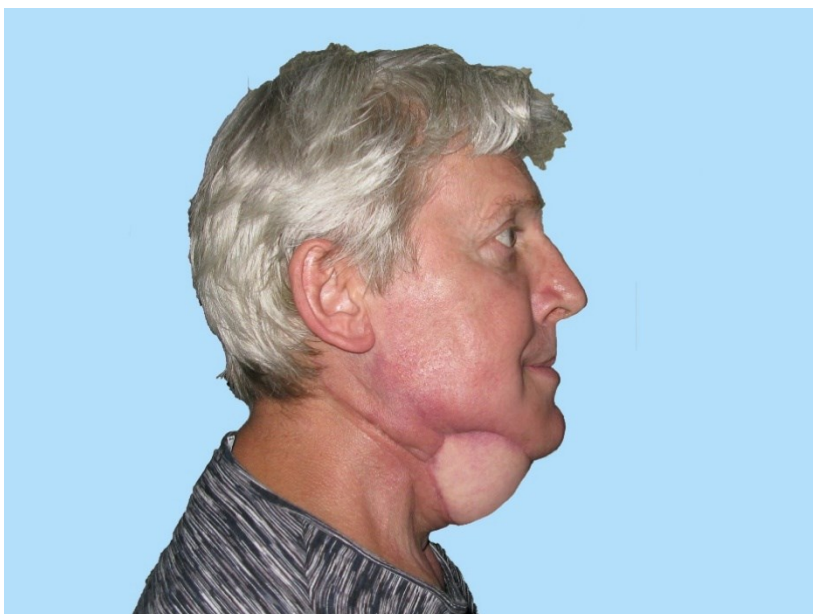
odnosi na koštane segmente vrha skapule kojima se može, i to vrlo uspješno, rekonstruirati ograničene defekte u području mandibularne simfize i njezinog angulusa. S obzirom da su takvi defekti često praćeni resekcijom okolnih mekotkivnih struktura, u rekonstrukciji se može upotrijebiti kimerični režanj oseomuskulokutane prirode (34).



Slika 22. Defekt tipa IV (klasifikacija po Brownu) nakon prednje segmentalne mandibulektomije, prednje hemiglosektomije, resekcije dna usne šupljine i kože mentalne regije (uz dopuštenje doc. dr. sc. Darka Soltera).



Slika 23. Kimerični režanj supskapularne arterije - fasciokutani paraskapularni režanj + lateralni rub skapule + muskulokutani režanj širokog mišića leđa (uz dopuštenje doc. dr. sc. Darka Soltera).

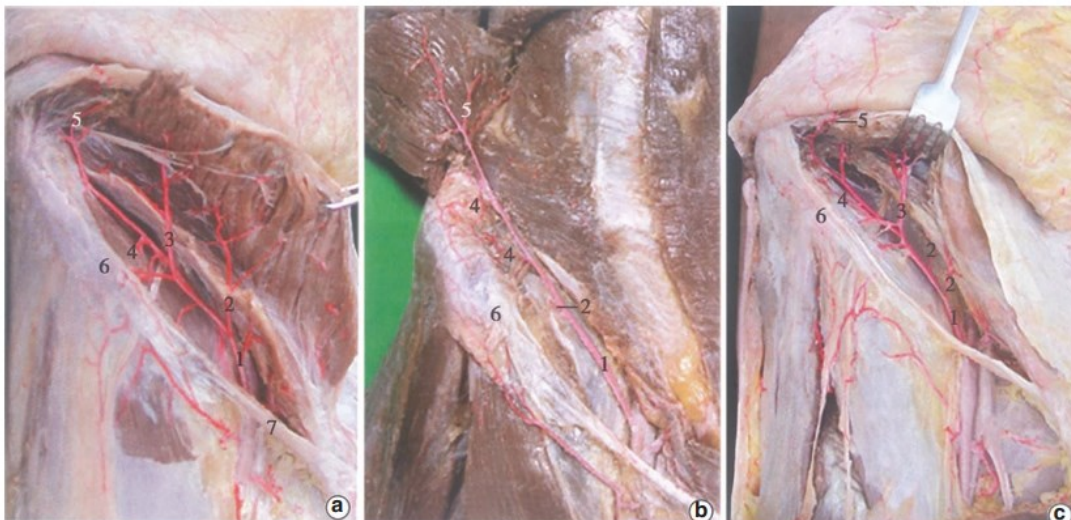


**Slika 24. Rekonstrukcija defekta kimeričnim režnjem supskapularne arterije (uz dopuštenje doc. dr. sc. Darka Soltera).**

## 7. KIMERIČNI REŽANJ DUBOKE CIRKUMFLEKSNE ILIJAČNE ARTERIJE

### 7.1. DUBOKA CIRKUMFLEKSNA ILIJAČNA ARTERIJA (DCIA)

Duboka cirkumfleksna ilijačna arterija ogranak je vanjske ilijačne arterije. Nakon odvajanja od matične žile, ova arterija kreće se kosim smjerom prema van i prema gore, zadržavajući pritom svoj položaj ispod vanjske porcije ingvinalnog ligamenta. Kada dosegne medijalni aspekt prednje gornje spine ilijake, kreće se paralelno s anteromedijalnim segmentom grebena crijevne kosti. Krećući se prema gore i medijalno, ova žila probija abdominalnu muskulaturu i upravlja se u smjeru kože i potkožja. Uzimajući u obzir pomalo osebujan anatomski tijek, ova arterija može se podijeliti na tri segmenta – ingvinalni, unutarnji ilijačni i gornji ilijačni. Ingvinalni segment daje dvije do četiri grane zaslužne za prehranu abdominalne muskulature. Unutarnji ilijačni segment daje do osam ogranaka odgovornih za opskrbu koštanog grebena i muskulature pozicionirane nad njim. Gornji ilijačni segment grana se na varijabilan broj muskulokutanih ogranaka koji, probijajući duboku fasciju, prehranjuju priležecu kožu u orijentacijskoj površini 11 x 14 cm (36).



**Fig. 14.1** The branches and distribution of the deep circumflex iliac artery. (a) abdominal muscular branch, (b) musculoskeletal branch, (c) musculocutaneous perforator. 1 Deep circumflex iliac artery, 2 the abdominal muscular branches, 3 the dominant muscular branches, 4 muscle-bone branch, 5 musculocutaneous perforator, 6 anterior superior iliac spine, 7 inguinal ligament

Slika 25. **Duboka cirkumfleksna ilijačna arterija i njezini ogranaci (36)**. Preuzeto iz: Zheng HP, Lin J, Xu YQ, Hu DQ. Atlas of Perforator Flaps and Wound Healing: Microsurgical Reconstruction and Cases. 1. izd. Singapur: Springer; 2019.

## 7.2. PREGLED KORIŠTENJA KIMERIČNOGA DCIA REŽNJA U KLINIČKOJ PRAKSI

Uzimajući u obzir krucijalnu ulogu donje čeljusti, ne samo u smislu oblikovanja kontura donje trećine lica, već i u funkcijama žvakanja i artikulacije govora, rekonstrukcija složenih defekata kosti i mekog tkiva oromandibularne regije predstavlja veliki izazov za rekonstruktivne kirurge glave i vrata. U pravilu, rekonstrukcije se u ovom području provode mikrovaskularnim transferom tkiva. Kompozitni režnjevi u rekonstrukciji mandibule najčešće se odižu s potkoljениčnog, skapularnog ili ilijačnog područja. Rekonstrukcija oromandibularne regije slobodnim režnjevima fibule i danas se smatra zlatnim standardom. Unatoč toj činjenici, primjena fibularnih režnjeva ima svoja ograničenja i nedostatke. Koštano tkivo lisne kosti često je nedostatne visine za jednostavnu rekonstrukciju i nadoknadu volumena alveolarnog grebena, osobito u mlađih osoba kod kojih se predviđa dentalna rehabilitacija uporabom implantata. U slučaju defekata koji iziskuju odizanje režnjeva većih dimenzija, javlja se i problematika morbiditeta donorske regije. Kimerični režanj DCIA predstavlja dobru rekonstruktivnu opciju kod složenih oromandibularnih defekata koji zahvaćaju i okolna meka tkiva i kožu mentalne regije ili obraza. U njega se može uključiti višestruke otoke kože donjeg abdominalnog područja i mišićno tkivo unutarnjeg kosog mišića trbuha. To je posebno korisno kod bolesnika s višestrukim defektima epitelnih ploha donjeg lica. Zhang i suradnici publicirali su prikaz slučaja pedesetšetogodišnjeg bolesnika kod kojega je provedena uspješna rekonstrukcija oromandibularne regije upotrebom DCIA perforatornog kimeričnog režnja (37).

Unatoč pozitivnim iskustvima u rekonstrukciji oromandibularnih defekata uporabom režnja DCIA, njegova široka primjena u rekonstruktivnoj praksi je ograničena, prvenstveno zbog anatomskih zadatosti s kojima je režanj povezan. Jedan od njih velika je količina voluminozne i slabo mobilne muskulature koju je potrebno uključiti u sami režanj. Navedeno znatno povećava volumen prenesenog tkiva i kompromitira mogući pozitivan estetski ishod. Također, opisana je varijabilnost u prisutnosti terminalnog perforatora DCIA koja znatno utječe na pouzdanost odignutog kožnog otoka (37).



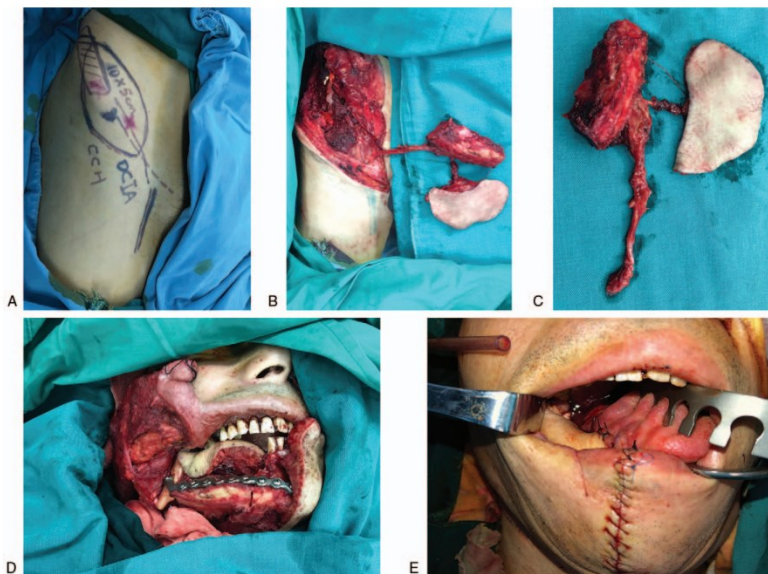


Figure 2. Intraoperative pictures, A: Surgical design and preoperative mark of perforators; B DCIAPF harvested; C: DCIAPF after pedicle cut off; D: Place the flap to the oromandibular defect, and fix the iliac crest bone with mandible; E: Intraoral soft tissue defect reconstructed with skin paddle of DCIAPF.

Slika 26. Intraoperativni prikaz bolesnika opisanog od strane Zhaga i suradnika. **A: preoperativno planiranje; B i C: odizanje i odvajanje DCIA perofratornog kimeričnog reznja; D: rekonstrukcija defekta prethodno odignutim reznjem; E: rekonstruirani defekt mekog tkiva (37).** Preuzeto iz: Zhang C, Zeng Y, Zhou L, Tang X. The application of chimeric deep circumflex iliac artery perforator flap for oromandibular reconstruction: A case report. *Medicine (Baltimore)*. 2021.

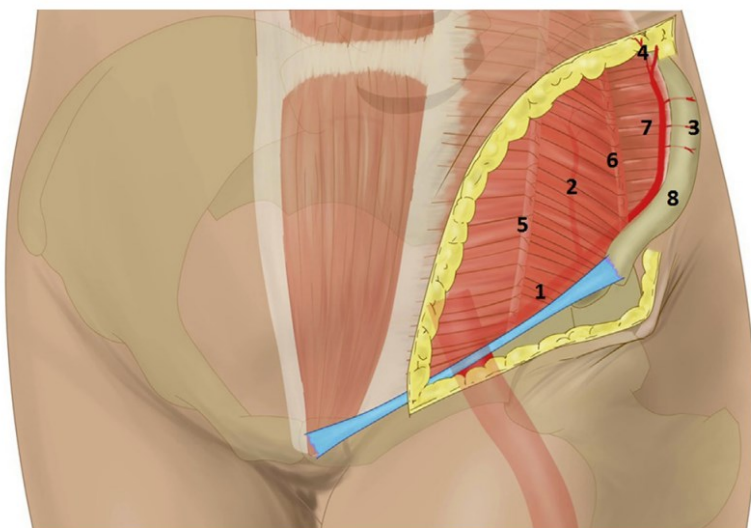
Safak i suradnici, u želji da prevladaju gore spomenuti problem, devedesetih su godina prošloga stoljeća proučavali koncept miokutanih perofratora DCIA u svrhu redukcije suvišne muskulature. Kimata i suradnici kasnije su prikazali jedanaest bolesnika kod kojih je rekonstrukcija defekata oromandibularne regije učinjena upotrebom DCIA muskulokutanog perofratornog reznja. Od ukupno deset bolesnika, sedmorici su u predoperativnoj obradi detektirani kutani perforatori. Kod pet bolesnika, ti su perforatori bili veći od 1 mm u promjeru, što je omogućilo sigurno i nesmetano odizanje perofratornog DCIA reznja. U dvoje bolesnika, dijametar detektiranih kutanih perforatora iznosio je oko 0.5 mm što je odizanje tkiva za rekonstrukciju učinilo izazovnijim. Kod troje bolesnika kod kojih u predoperativnoj obradi nisu detektirani kutani perforatori, nije se koristio DCIA režanj (38).

Jedan od ključnih problema u mobilizaciji kože i potkožnog tkiva prilikom formiranja složenog reznja opskrbnog područja DCIA anatomske su varijacije muskulokutanih perforatornih ogranaka. Po određenim istraživanjima, mora postojati značajan broj kutanih perforatora kako bi odignuta koža bila adekvatno krvožilno opskrbljena i, posljedično tome, sposobna preživjeti tkivni transfer u zonu primateljske regije.

Uporaba perforatornog tipa DCIA režnja predstavlja veliki pomak u odnosu na standardne oseokutane režnjeve. Valja, međutim, napomenuti kako je osnovni preduvjet za njihovu uspješnu primjenu predoperativna ultrasonografska detekcija kutanih perforatora (38).

U još jednoj publiciranoj studiji, Zheng i suradnici prikazali su 23 bolesnika kod kojih je provedena segmentalna mandibulektomija s pridruženom resekcijom mekog tkiva, a kod kojih je, u predoperativnoj doplerskoj obradi, detektirano postojanje kutanih perforatora u opskrbnom području DCIA. Koštani segment grebena crijevne kosti korišten je za rekonstrukciju reseciranog segmenta donje čeljusti, dok su odignuti otočići kože korišteni za rekonstrukciju intraoralnih mekotkivnih defekata. Rekonstrukcija je bila uspješna u 22 bolesnika (39).

Shodno dostupnoj literaturi, režnjevi DCIA temeljeni na muskulokutanim perforatorima pokazali su značajno poboljšanu mobilnost i redukciju debljine u odnosu na standardne DCIA režnjeve. Preduvjet za njihovo korištenje odnosi se na predoperativnu detekciju dijametrom zadovoljavajućih kutanih perforatora. Unatoč određenim prednostima nativnih i kimeričnih DCIA režnjeva, režnjevi zasnovani na fibularnoj arteriji i dalje se smatraju zlatnim standardom u rekonstrukciji složenih oromandibularnih defekata (39).



Slika 27. **Shematski prikaz odizanja osteokutanog režnja duboke cirkumfleksne ilijačne arterije s kožom irigiranom terminalnim muskulokutanom perforatorom. 1 – DCIA; 2 – ascendentna grane; 3- osteomuskulokutani ogranci; 4 – terminalni muskulokutani perforator (39).** Preuzeto iz: Zheng L, Lv X, Zhang J, Zhang J, Zhang Y, Cai Z, Liu S. Deep circumflex iliac artery perforator flap with iliac crest for oromandibular reconstruction. J Craniomaxillofac Surg. 2018.

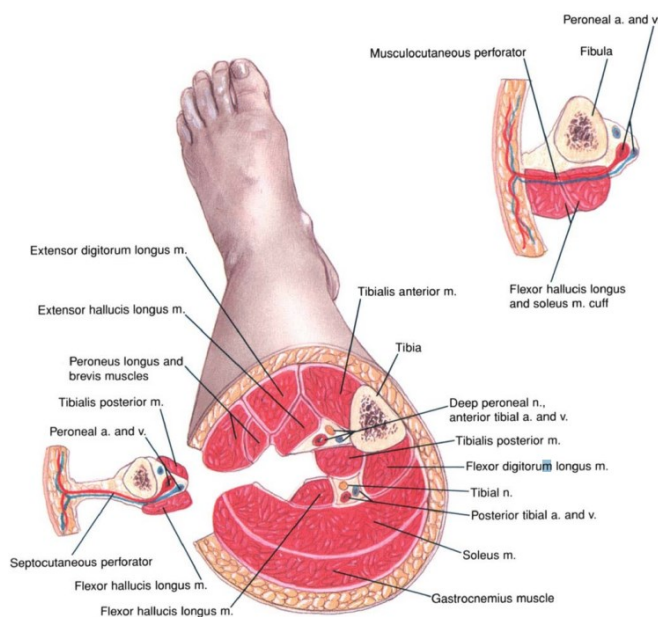
U odabiru adekvatnog režnja, može se postaviti i pitanje morbiditeta donorske regije. Pucci i suradnici publicirali su studiju koja se dotakla usporedbe morbiditeta donorskog mjesta u bolesnika kod kojih je korišten režanj peronealne i režnja duboke cirkumfleksne ilijačne arterije. Skupina bolesnika kod kojih je u rekonstrukciji defekta korišten fibularni režanj prezentirala se nešto većim brojem komplikacija (propadanje kožnog presatka, dehiscencija rane i infekcije donorske regije). Unatoč ovakvom rezultatu u literaturi se nalaze i sasvim suprotni stavovi i znanstveni dokazi. Problem na koji upućuju mnogi autori jest pojava abdominalne hernije na donorskom mjestu DCIA. Ona se javlja češće u bolesnika s povšenim BMI i distendiranom trbušnom stijenkom (40).

## 8. KIMERIČNI REŽANJ PERONEALNE ARTERIJE

### 8.1. PERONEALNA ARTERIJA

Peronealna ili fibularna arterija ogranak je stražnje tibijalne arterije. Od te se žile odvaja oko 2.5 cm distalno od bifurkacijske točke poplitealne arterije. Peronealna arterija može izlaziti i iz terminalnog dijela poplitealne arterije što korelira s trifurkacijskim obrascem terminalog grananja. Vrlo rijetko, peronealna se arterija može izdvojiti i iz stražnje tibijalne arterije. U daljnjem tijeku peronealna se arterija, bez obzira na razinu svog izdvajanja, spušta u kosom smjeru prema medijalnom rubu lisne kosti. Prate ju dvije komitantne vene koje se zajedno s njom pozicioniraju između mišića *m. hallucis longus* i *m. tibialis posterior*. Ova se žila pruža do razine tibiofibularne sindesmoze gdje se grana na kalkanealne grane koje anastomoziraju u obilatu mrežu na razini posterolateralne plohe istoimene kosti. Proksimalna porcija žile prekrivena je *m. soleusom*, dok distalnu porciju djelomično prekriva masa muskulusa *halucisa longusa*. Najvažnije grane odnose se na nutritivne ogranke okolnih mišića i koštanog tkiva fibule. Muskularne grane odgovorne su za prehranu mišića *soleusa*, *tibijalisa posteriora*, *fleksora halucisa longusa* i *fibularisa*. Nutritivni ogranaci izdvajaju se iz trupa peronealne arterije oko 7 cm distalno od njezina ishodišta, a u fibulu ulaze petnaestak centimetara distalno od apeksa fibularne glave. Perforatorni ogranaci peronealne arterije pokazuju složen anatomski tijek. Intraosealnu membranu probijaju nekoliko centimetra proksimalno od distalne tibiofibularne sindesmoze. U području ekstenzornog odjeljka potkoljenice ove grane anastomoziraju s anterolateralnom maleolarnom arterijom te nastavljaju dalje u smjeru stopala. Na razini tarzusa stvaraju novu anastomotsku mrežu s lateralnom tarzalom arterijom (41). Osim navedenih ogranaka, iz peronealne arterije izdvajaju se fasciokutani perforatorni ogranaci koji su od krucijalne važnosti u kreiranju kimeričnih režnjeva ovoga područja. Oni prolaze stražnjim kruralnim septumom u smjeru priležeće kože i potkožja. Kalibar, obrazac anatomskeg tijeka i varijacije u grananju ovih žila već su godinama u sferi istraživačkog interesa. Uzimajući u obzir postojanje značajnih varijacija u obrascima grananja fasciokutanih žila fibularnoga režnja, Yoshimura i suradnici su 1993. godine opisali tri najučestalija tipa vaskularne opskrbe ovoga područja. Tip A ogranaka prolazi *m. peroneusom longusom*. Tip B pozicionira se između *m. soleusa* i peronealnih mišića. U ovom scenariju

grananja, prije opskrbe kože i potkožja, izdvaja se par ogranaka za vaskularnu opskrbu muskulature. Tip C sličan je tipu B. Jedina razlika leži u činjenici da u ovom scenariju grananja izostaju ogranci za nutritivnu opskrbu mišića. Wei i suradnici kasnije su opisali dva osnovna tipa septokutanih perforatora. Prvi tip čitavim tijekom prolazi kroz stražnji kruralni septum u smjeru kože. Drugi tip se najprije pozicionira u blizini m. fleksora halucisa longusa, soleusa ili tibijalisa posteriora, usmjerujući se kasnije kroz stražnji kruralni septum. Ove potonje, Wei i suradnici nazvali su muskulokutanim žilama. Kako bi prevenirao potencijalne zabune, Shusterman ih je preimenovao u septomuskularne perforatore (42).



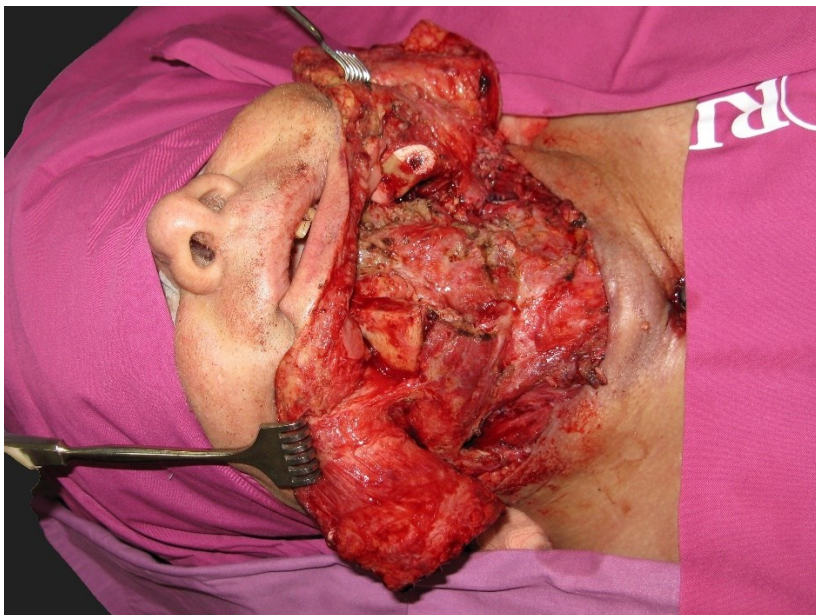**Slika 28. Shematski prikaz poprečnog presjeka potkoljenice s prikazom dvije najčešće varijacije anatomskog tijeka septomuskularnih perforatora. Oni mogu čitavim svojim tijekom prolaziti kroz stražnji kruralni septum (dolje lijevo) ili djelomično kroz muskulaturu m. fleksora halucisa longusa, a djelomično područjem stražnjeg kruralnog septuma (gore desno) (42).** Preuzeto iz: Urken ML i sur. Atlas of Regional and Free Flaps for Head and Neck Reconstruction: Flap Harvest and Inserting. 2. izd. Philadelphia: Lippincott Williams & Wilkins, a Wolters Kluwer business; 2012.

Poznavanje vaskularne opskrbe fibularnog reznja za sobom povlači i poznavanje potencijalnih obrazaca vaskularne opskrbe stopala i njihovih varijacija. Navedeno je, u smislu adekvatne predoperativne obrade, od krucijalne važnosti u prevenciji nastanka ishemičnih komplikacija distalno od mjesta odizanja reznja. Upravo je postoperativna ishemija distalno od donorske regije najozbiljnija komplikacija odizanja fibularnih reznjeva. Kako bi se mogućnost komplikacija svela na minimum, od krucijalne je važnosti sprovesti individualnu predoperativnu obradu koja uključuje CT angiografiju

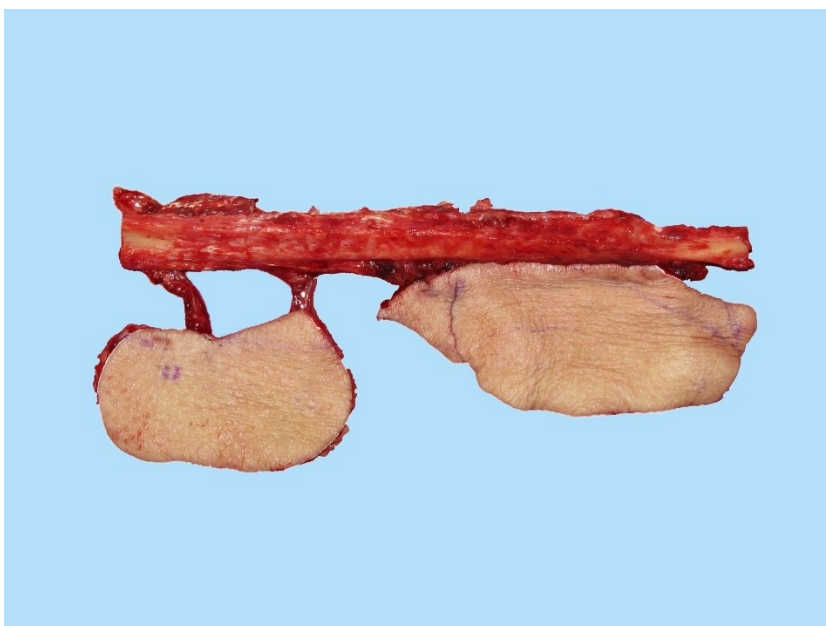
žila donjih udova. Njome se otkrivaju anatomske varijacije grananja krvnih žila potkoljenice, ali i postojanje aterosklerotskih promjena na peronealnoj arteriji ili proksimalnije u poplitealnoj arteriji. Aterosklerotski plak peronealne arterije korelira s većim postotkom komplikacija u procesu odizanja reznja i njegove implementacije na mjesto defekta. S druge strane, aterosklerotske promjene na tibijalnim ili poplitealnim arterijama koreliraju s većim rizikom od razvoja postoperativne ishemije stopala što se tumači kao rezultat nedostatne kolateralne opskrbe područja distalno od mjesta na kojem je režanj odignut (42).

## **8.2. POTENCIJAL DIZAJNIRANJA INTRINZIČNOG I PREFABRICIRANOG KIMERIČNOG REŽNJA PERONEALNE ARTERIJE**

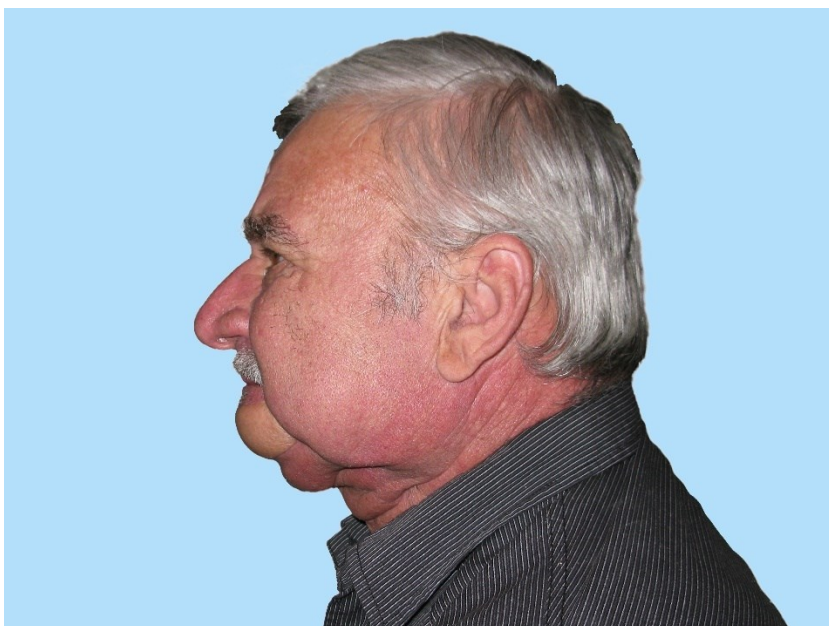Centralni element reznja odignutog na ogranku peronealne arterije jest lisna kost. U rekonstruktivnom smislu, lisna kost smatra se zlatnim standardom u rekonstrukciji koštanih defekata oromandibularne regije. Ova bikortikalna kost svojom strukturom izrazito nalikuje nativnoj strukturi mandibule, dok čvrstoća kortikalnog dijela lisne kosti omogućuje njezinu postojanost u okolnostima djelovanja jakih mastikatornih sila. Navedeno predstavlja značajnu mehaničku prednost u odnosu na ostale reznjeve s koštanotkivnim elementima. Fibula je, između ostaloga, jedna od rijetkih kostiju čija se cjelokupna duljina može mobilizirati i iskoristiti za rekonstrukciju suptotalnih ili totalnih mandibularnih defekata. Uzimajući u obzir anatomske oblike kosti, fibulu je prije transfera na razinu primateljske regije potrebno adekvatno oblikovati. Oblikovanje se vrši procesom višestrukih klinastih osteotomija s ciljem prilagođavanja zakrivljenosti mandibule kako su to opisali Hidalgo i suradnici. Prilikom umetanja u defekt kost se pozicionira na takav način da se vaskularna peteljka orijentira u smjeru lingvalne strane neomandibule. Debeli kortikalis fibule efektivno izdržava implantaciju protetičkog zubala. Režanj lisne kosti uglavnom se odiže kao osealni ili oseokutani režanj. Kožna sastavnica ovog kompozitnog reznja može se orijentirati intraoralno za rekonstrukciju sluznice usne šupljine ili ekstraoralno za rekonstrukciju kože perimentalne regije (42).



Slika 29. Defekt tipa IV (klasifikacija po Brownu) nakon prednje segmentalne madibulektomije, prednje hemiglosektomije, resekcije dna usne šupljine i kože mentalne regije (uz dopuštenje doc. dr. sc. Darka Soltera).



Slika 30. Kimerični režanj peronealne arterije (uz dopuštenje doc. dr. sc. Darka Soltera).



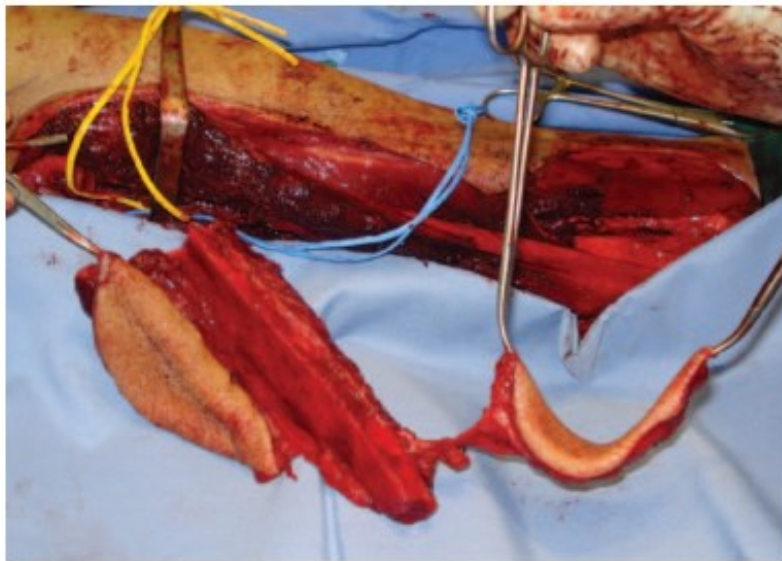
Slika 31. **Rekonstrukcija defekta kimeričnim režnjem peronealne arterije (uz dopuštenje doc. dr. sc. Darka Soltera).**

U rekonstrukciji složenih defekata oromandibularne regije, kod kojih nalazimo istovremeni nedostatak više neovisnih epitelnih površina, u praksi se koriste intrinzični i prefabricirani kimerični režnjevi zasnovani na a. peronealis. Massarelli i suradnici publicirali su studiju u kojoj opisuju slučajeve rekonstrukcije oromandibularnih defekata kod deset bolesnika korištenjem nativnog kimeričnog režnja peronealne arterije u koji su uključili režanj lisne kosti i režanj lateralne supramaleolarne arterije (LSMAF). LSMAF režanj prvi su u literaturi opisali Masquelet i suradnici. Njega je, u kimeričnoj kombinaciji sa slobodnim režnjem lisne kosti, u praksi prvi put upotrijebio Sicilia-Castro (43).

U predoperativnoj obradi, bolesnicima su detektirani dominantni perforatori peronealne arterije na kojima su kasnije odizani otočići kosti i mekog tkiva. Najprije se odizala lateralna supramaleolarna komponenta režnja. Pažljivom disekcijom između m. digitorum longus i m. peroneus brevis, pristupilo se terminalnom perforatornom ogranku peronealne arterije na kojem se supramaleolarna komponenta kasnije i odignula. Prosječno trajanje odizanja supramaleolarne komponente iznosilo je oko 45 minuta. Fibularna komponenta kimeričnog režnja odignuta je na pripadajućem ogranku peronealne arterije klasičnom tehnikom. Kurcijalni korak ovog postupka bila je distalna osteotomija kosti. Izvodila se na uobičajenom mjestu, 6 do 7 cm proksimalno od lateralnog maleola, sve u svrhu očuvanja stabilnosti i integriteta zgloba gležnja. Unatoč



razini osteotomije, disekcija intraosealne membrane nastavila se oko 2 cm distalnije, do razine distalnog perforatornog ogranaka peronealne arterije. Peronealna se arterija potom podvezala i presjekla distalno od izlazišta spomenutog perforatora. U konačnici, lateralna supramaleolarna komponenta transportirala se kroz tunnel ispod m. peroneusa longusa. Na takav se način postigla mobilizacija slobodnog fibularnog reznja i lateralnog supramaleolarnog reznja u obliku fizički odvojenih komponenti na jedinstvenoj vaskularnoj peteljci. Prije transfera kimeričnog reznja na mjesto defekta, fabulirani se ulomak oblikovao klasičnim ekstrakorporalnim pristupom (43).

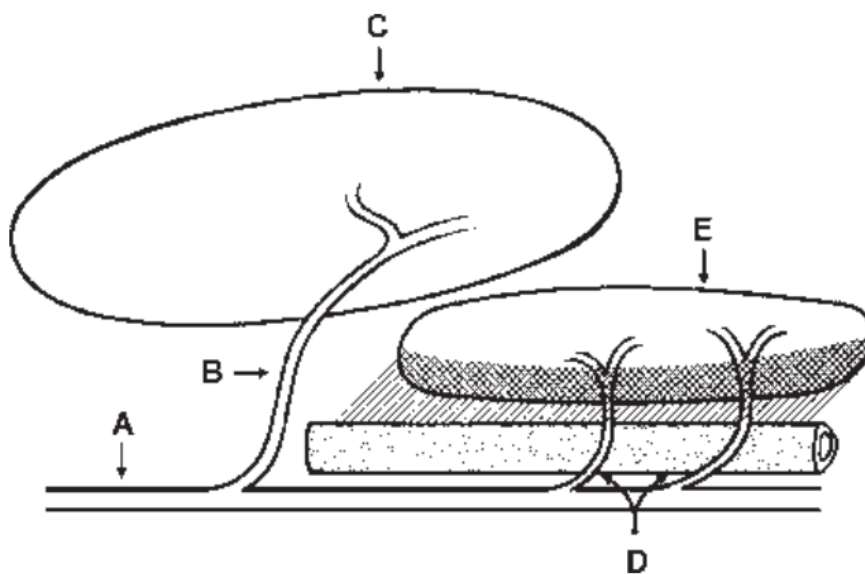


Slika 32. **Kimerični reznj sačinjen od lateralnog supramaleolarnog reznja i slobodnog reznja fibule (43).** Preuzeto iz: Massarelli O, Gobbi R, Biglio A, Soma D, Tullio A. Chimeric lateral supramalleolar artery perforator fibula free flap in the reconstruction of composite head and neck defects. *Plast Reconstr Surg.* 2014.

Od ukupno deset bolesnika, devet je imalo dijagnosticiran uznapredovali orofaringealni karcinom T4 stadija. Jedan je bolesnik zaprimljen pod okolnostima samostalno nanesene strijelne ozljede lica. Lateralna supramaleolarna komponenta kimeričnog reznja korištena je za sanaciju mekog nepca, tonzilarne udubine i lateralnog zida orofarinksa, tubera maksile, retromolarnog područja, defekata jezika, prednjeg segmenta dna usne šupljine i defekata kože i potkožja bukalne regije. Fibularna komponenta korištena je u rekonstrukciji koštanih defekata mandibule koji su varirali od segmentalnih do suptotalnih mandibulektomija (43).

Rezultati studije pokazali su kako je kod devet od deset bolesnika došlo do potpunog oporavka bez postoperativnih komplikacija donorske i primateljske regije. Kod jednog bolesnika je, zbog anatomskih varijacija u krvožilnoj opskrbi supramaleolarne komponente reznja, došlo do postoperativne nekroze reznja koji je korišten u rekonstrukciji mekotkivog defekta polovine jezika. Razlog takvog ishoda ležao je u činjenici alternativne vaskularne opskrbe odignute supramaleolarne komponente koja je, umjesto jedinstvenog perforatornog ogranaka, mobilizirana na više krvožilnih ogranaka manjeg kalibra. Defekt donorskog mjesta supramaleolarne regije kod svih je bolesnika rekonstruiran kožnim presatkom djelomične debljine kože (43).

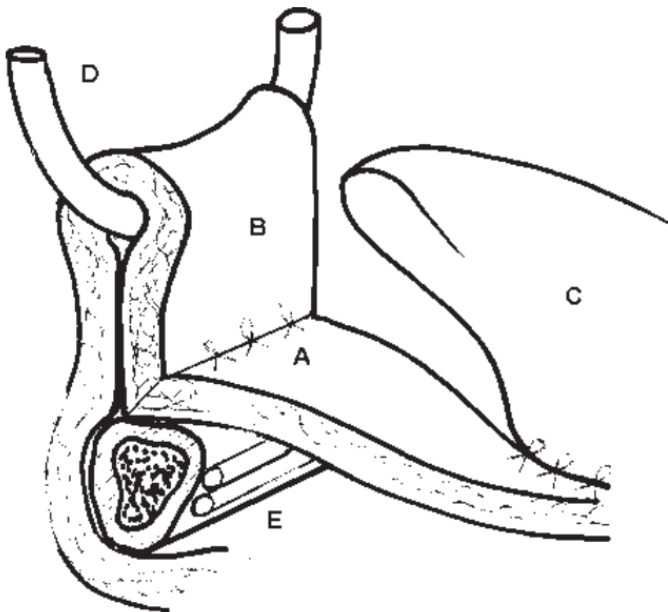
Daya u literaturi opisuje uporabu perforatorskog kimeričnog reznja peronealne arterije sastavljenog od proksimalnog otoka kože odignutog na pripadajućem muskulokutanom ogranku i distalnog osteoseptokutanog otoka koštanog tkiva fibule (44).



Slika 33. Shematski prikaz kimeričnog perforatorskog reznja peronealne arterije. A: peronealna arterija; B: muskulokutani perforator; C: perforatorski reznj peronealne arterije; D: septokutani ogranak peronealne arterije; E: kompozitni osteoseptokutani reznj lisne kosti (44). Preuzeto iz: Daya M. Peroneal artery perforator chimeric flap: changing the perspective in free fibula flap use in complex oromandibular reconstruction. J Reconstr Microsurg. 2008.

Ovim reznjem, autor i njegov tim rekonstruirali su oromandibularni defekt u četrdesetsedmogodišnje bolesnice sa strijelnom ozljedom donje trećine lica. Kod bolesnice se nalazila opsežna destrukcija mandibule, dna usne šupljine, tkiva donje

usne, donjeg segmenta lijevog obraza te mekotivnih sastavnica submentalne i proksimalne cervikalne regije. Uzimajući u obzir subakutnu prirodu ozljede i moguću kontaminaciju, rekonstrukcija defekta učinjena je šest mjeseci od strijelnog incidenta. Defekt mandibule bio je ukupne dužine 17 cm i iziskivao je složenu rekonstrukciju koštanim ulomkom fibule. Mekotivni defekt obuhvaćao je široko područje donje usne, dna usne šupljine te kože brade i vrata. Veličina odignutog reznja iznosila je 16 x 36 cm. Predoperativno su obilježena tri perforatora peronealne arterije na kojima su odignuti samostalni i međusobno neovisni otočići koštanog i mekog tkiva. Na proksimalnom muskulokutanom solelnom ogranku odignuta je veća komponenta reznja kojom su rekonstruirani defekti kože brade, submentalnog područja, obraza i donje usne. Dio ovoga reznja prošao je proces deepitelizacije te je plasiran ispod očuvane kože cervikalne i bukalne regije u svrhu povećanja volumne augmentacije. Mekotivna komponenta osoeoseptokutanog otočića iskorištena je za rekonstrukciju defekta dna usne šupljine. Funkcionalni i estetski ishod rekonstrukcije bio je zadovoljavajuć unatoč neznatnom smanjenju visine unutarnje porcije rekonstruirane donje usne (44).



Slika 34. **Shematski prikaz rekonstrukcije dna usne šupljine i donje usne A: mekotivna komponenta oseoseptokutanog reznja lisne kosti; B: mekotivna komponenta odignuta na solelnom muskulokutanom perforatoru; C: jezik; D: tetiva m. palmarisa longusa; E: fibula (44).** Preuzeto iz: Daya M. Peroneal artery perforator chimeric flap: changing the perspective in free fibula flap use in complex oromandibular reconstruction. J Reconstr Microsurg. 2008.

O potencijalu odizajniranja prefabriciranog kimeričnog reznja koji uključuje koštano tkivo lisne kosti, bilo je govora u poglavlju o kreiranju prefabriciranih kimeričnih reznjeva. Opće prihvaćenim standardom rekonstrukcije danas se smatra uporaba nativnog kimeričnog reznja peronealne arterije. Njegove prefabricirane inačice koriste se rijetko.

## 9. ZAKLJUČAK

Delikatnost rekonstrukcija u regiji glave i vrata proizlazi iz estetske i funkcionalne složenosti navedene regije. Lice je, u vizualnom i identifikacijskom smislu, nedvojbeno najvažniji dio tijela. Osim svoje estetske osobitosti, pokazuje i vrlo složenu i delikatnu anatomsku građu. Usna šupljina i ždrijelo, česta sijela tumora glave i vrata, od neizrecive su funkcionalne važnosti u fonaciji i gutanju. Ove činjenice određuju potrebu pronalaska adekvatnog rekonstruktivnog rješenja koje bi, osim zadovoljavajućeg estetskog ishoda, koreliralo sa cjelokupnim funkcionalnim oporavkom bolesnika.

Rekonstrukcija složenih defekata glave i vrata često iziskuje izvedbu složenih rekonstruktivnih rješenja. Uporaba kimeričnih režnjeva, u usporedbi sa simultanom uporabom višestrukih slobodnih režnjeva, predstavlja značajan iskorak u skraćivanju operativnog vremena i smanjenju rizika postoperativnih komplikacija. Kimerični režnjevi odišu zadovoljavajućim stupnjem trodimenzionalne mobilnosti, svojom površinom i volumenom udovoljavaju zahtjevima rekonstrukcije golemih defekata, a postojanje zajedničke žile hranilice pojedinačnih otočića tkiva pojednostavljuje proces mikrovaskularnog transfera tkiva.

Kimerični režnjevi mogu se kategorizirati u dvije skupine, intrinzične i prefabricirane. Intrinzični kimerični režnjevi daljnjom se klasifikacijom dijele na granaste i perforatorne, dok se prefabricirani režnjevi dijele na sekvencionalne i internalne. Među najčešće upotrebljavane kimerične režnjeve u kirurgiji glave i vrata pripadaju režnjevi opskrbnog područja lateralne cirkumfleksne femoralne arterije, supskapularne arterije, duboke cirkumfleksne ilijačne arterije i peronealne arterije.

## ZAHVALE

Zahvaljujem svojim roditeljima na svesrdnoj podršci tijekom čitavog moga života, a posebice tijekom proteklih šest godina studiranja. Uz njihovu pomoć, sve izazove i poteškoće studentskog života lakše sam i bezbolnije prebrodio. Također, zahvaljujem svojim prijateljima koji su mi vrijeme studiranja ispunili uspomenama koje ću pamtiti čitav život. Na kraju, zahvaljujem svom mentoru, doc. dr. sc. Darku Solteru na pristupačnosti, podršci i savjetima u procesu pisanja ovoga rada.

## POPIS LITERATURE

1. Fattahi TT. An overview of facial aesthetic units. *J Oral Maxillofac Surg.* 2003 Oct;61(10):1207-11. doi: 10.1016/s0278-2391(03)00684-0
2. Thomaidis VK. *Cutaneous Flaps in Head and Neck Reconstruction.* 1. izd. Berlin: Springer. 2014. 13-77.
3. Singh AK, Sharma NK i sur. *Maxillofacial Trauma: A Clinical Guide.* 1. izd. Singapur: Springer. 2021. 11-21.
4. Standring S ur. i sur. *Grey's Anatomy: The Anatomical Basis of Clinical Practice.* 41. izd. Amsterdam: Elsevier Limited; 2016. 409-416.
5. Ellis H. *Clinical Anatomy: Applied anatomy for students and junior doctors.* 11. izd. Oxford: Blackwell Publishing; 2006. 261-270.
6. Cinar C, Arslan H, Bingol UA, Aydin Y, Cetinkale O. The New Anatomical Classification System for Orbital Exenteration Defect. *J Craniofac Surg.* 2017 Oct;28(7):1687-1693. doi: 10.1097/SCS.00000000000003746.
7. Ackuaku-Dogbe E. Review of orbital exenterations in Korle-Bu teaching hospital. *Ghana Med J.* 2011 Jun;45(2):45-9. doi: 10.4314/gmj.v45i2.68927.
8. Kesting MR, Koerdt S, Rommel N, Mücke T, Wolff KD, Nobis CP, Ringel F, Frohwitter G. Classification of orbital exenteration and reconstruction. *J Craniomaxillofac Surg.* 2017 Apr;45(4):467-473. doi: 10.1016/j.jcms.2017.01.003.
9. Lazim NM, Ismail ZIM, Abdullah B i sur. *Head and Neck Surgery :Surgical Landmark and Dissection Guide.* 1. izd. Singapur: Springer; 2022. 367-375.
10. Okay DJ, Genden E, Buchbinder D, Urken M. Prosthodontic guidelines for surgical reconstruction of the maxilla: a classification system of defects. *J Prosthet Dent.* 2001 Oct;86(4):352-63. doi: 10.1067/mpr.2001.119524.
11. Brown JS, Shaw RJ. Reconstruction of the maxilla and midface: introducing a new classification. *Lancet Oncol.* 2010 Oct;11(10):1001-8. doi: 10.1016/S1470-2045(10)70113-3.
12. Shrime MG, Gilbert RW. Reconstruction of the midface and maxilla. *Facial Plast Surg Clin North Am.* 2009 May;17(2):211-23. doi: 10.1016/j.fsc.2009.01.008.
13. Urken ML, Weinberg H, Vickery C, Buchbinder D, Lawson W, Biller HF. Oromandibular reconstruction using microvascular composite free flaps. Report of 71 cases and a new classification scheme for bony, soft-tissue, and

- neurologic defects. *Arch Otolaryngol Head Neck Surg.* 1991 Jul;117(7):733-44. doi: 10.1001/archotol.1991.01870190045010.
14. Brown JS, Barry C, Ho M, Shaw R. A new classification for mandibular defects after oncological resection. *Lancet Oncol.* 2016 Jan;17(1):e23-30. doi: 10.1016/S1470-2045(15)00310-1.
  15. Cordeiro PG, Henderson PW, Matros E. A 20-Year Experience with 202 Segmental Mandibulectomy Defects: A Defect Classification System, Algorithm for Flap Selection, and Surgical Outcomes. *Plast Reconstr Surg.* 2018 Apr;141(4):571e-581e. doi: 10.1097/PRS.0000000000004239.
  16. Horta R, Valença-Filipe R, Monteiro D, Silva A, Amarante JM. Chimeric Flaps and "Their Variations": Different Options for Immediate Reconstruction of Massive Facial Defects. *Facial Plast Surg.* 2014 Oct;30(5):578-80.
  17. Agarwal JP, Agarwal S, Adler N; Gottlieb LJ. Refining the Intrinsic Chimera Flap: A Review. *Annals of Plastic Surgery.* 2009 Oct;63(4):462-467.
  18. Harihadi E, Atmodiwirjo P. Chimeric Flap for Reconstruction of Severe Traumatic Injuries of the Hand (a Case Report). *Jurnal Plastik Rekonstruksi.* 2021 Sep;1(5):478-482.
  19. Huang WC, Chen HC, Wei FC, Cheng MH, Schnur DP. Chimeric flap in clinical use. *Clin Plast Surg.* 2003 Jul;30(3):457-67. doi: 10.1016/s0094-1298(03)00046-4.
  20. Wei FC, Mardini S. *Flaps and Reconstructive Surgery.* 1. izd. Amsterdam: Elsevier Limited; 2009. 7-15.
  21. Kim JT, Kim YH, Ghanem AM. Perforator chimerism for the reconstruction of complex defects: A new chimeric free flap classification system. *J Plast Reconstr Aesthet Surg.* 2015 Nov;68(11):1556-67. doi: 10.1016/j.bjps.2015.07.004.
  22. Urken ML i sur. *Atlas of Regional and Free Flaps for Head and Neck Reconstruction: Flap Harvest and Inserting.* 2. izd. Philadelphia: Lippincott Williams & Wilkins, a Wolters Kluwer business; 2012. 234 – 257
  23. Standring S ur. i sur. *Grey's Anatomy: The Anatomical Basis of Clinical Practice.* 41. izd. Amsterdam: Elsevier Limited; 2016. 1316-1453
  24. Wei FC, Mardini S. *Flaps and Reconstructive Surgery.* 1. izd. Amsterdam: Elsevier Limited; 2009. 541-560.



25. Wolff KD, Hölzle F. Raising of Microvascular Flaps: A Systematic Approach. 3. izd. Berlin: Springer International Publishing; 2018. 66-89
26. Lee YJ, Kim J, Lee CR, Kim JH, Oh DY, Jun YJ, Moon SH. Anterolateral Thigh Chimeric Flap: An Alternative Reconstructive Option to Free Flaps for Large Soft Tissue Defects. *J Clin Med*. 2023 Oct 24;12(21):6723. doi: 10.3390/jcm12216723.
27. Jiang C, Guo F, Li N, Liu W, Su T, Chen X, Zheng L, Jian X. Multipaddled anterolateral thigh chimeric flap for reconstruction of complex defects in head and neck. *PLoS One*. 2014 Sep 2;9(9):e106326. doi: 10.1371/journal.pone.0106326.
28. Tsuge I, Yamanaka H, Katsube M, Sowa Y, Sakamoto M, Morimoto N. Double-flap Mandibular Reconstruction around the Condylar Head Using Fibula and Anterolateral Thigh Flaps. *Plast Reconstr Surg Glob Open*. 2022 Nov 16;10(11):e4607. doi: 10.1097/GOX.0000000000004607.
29. Urken ML i sur. Atlas of Regional and Free Flaps for Head and Neck Reconstruction: Flap Harvest and Inserting. 2. izd. Philadelphia: Lippincott Williams & Wilkins, a Wolters Kluwer business; 2012. 404-445.
30. Urken ML i sur. Atlas of Regional and Free Flaps for Head and Neck Reconstruction: Flap Harvest and Inserting. 2. izd. Philadelphia: Lippincott Williams & Wilkins, a Wolters Kluwer business; 2012. 288-292.
31. Standring S ur. i sur. Grey's Anatomy: The Anatomical Basis of Clinical Practice. 41. izd. Amsterdam: Elsevier Limited; 2016. 776-898.
32. Urken ML i sur. Atlas of Regional and Free Flaps for Head and Neck Reconstruction: Flap Harvest and Inserting. 2. izd. Philadelphia: Lippincott Williams & Wilkins, a Wolters Kluwer business; 2012. 292-326.
33. Urken ML i sur. Atlas of Regional and Free Flaps for Head and Neck Reconstruction: Flap Harvest and Inserting. 2. izd. Philadelphia: Lippincott Williams & Wilkins, a Wolters Kluwer business; 2012. 326-359.
34. Deganello A, Rampinelli V, Gualtieri T, Piazza C. Versatility of the subscapular system of flaps in head and neck oncologic reconstruction. *Curr Opin Otolaryngol Head Neck Surg*. 2022 Apr 1;30(2):161-167. doi: 10.1097/MOO.0000000000000771.
35. Alwadeai MS, Al-Aroomy LA, Shindy MI, Amin AA, Zedan MH. Aesthetic reconstruction of onco-surgical maxillary defects using free scapular flap with

- and without CAD/CAM customized osteotomy guide. *BMC Surg.* 2022 Oct 19;22(1):362. doi: 10.1186/s12893-022-01811-9.
36. Zheng HP, Lin J, Xu YQ, Hu DQ. *Atlas of Perforator Flaps and Wound Healing: Microsurgical Reconstruction and Cases.* 1. izd. Singapur: Springer; 2019. 111-121.
  37. Zhang C, Zeng Y, Zhou L, Tang X. The application of chimeric deep circumflex iliac artery perforator flap for oromandibular reconstruction: A case report. *Medicine (Baltimore).* 2021 Apr 9;100(14):e25458. doi: 10.1097/MD.00000000000025458
  38. Kimata Y, Uchiyama K, Sakuraba M, Ebihara S, Hayashi R, Asakage T, Nakatsuka T, Harii K. Deep circumflex iliac perforator flap with iliac crest for mandibular reconstruction. *Br J Plast Surg.* 2001 Sep;54(6):487-90. doi: 10.1054/bjps.2001.3633
  39. Zheng L, Lv X, Zhang J, Zhang J, Zhang Y, Cai Z, Liu S. Deep circumflex iliac artery perforator flap with iliac crest for oromandibular reconstruction. *J Craniomaxillofac Surg.* 2018 Aug;46(8):1263-1267. doi: 10.1016/j.jcms.2018.04.021
  40. Pucci R, Della Monaca M, Cassoni A, Valentini V. Is the Donor Site Morbidity a Real Issue in Selecting a Specific Donor Site in Maxillomandibular Reconstruction? Comparison between DCIA Flap and Fibula Flap. *J Oral Maxillofac Surg.* 2019 Sept; 79(9): 59-60. doi: 10.1016/j.joms.2019.06.07
  41. Standring S ur. i sur. *Grey's Anatomy: The Anatomical Basis of Clinical Practice.* 41. izd. Amsterdam: Elsevier Limited; 2016. 1400-1418.
  42. Urken ML i sur. *Atlas of Regional and Free Flaps for Head and Neck Reconstruction: Flap Harvest and Inserting.* 2. izd. Philadelphia: Lippincott Williams & Wilkins, a Wolters Kluwer business; 2012. 404-444.
  43. Massarelli O, Gobbi R, Biglio A, Soma D, Tullio A. Chimeric lateral supramalleolar artery perforator fibula free flap in the reconstruction of composite head and neck defects. *Plast Reconstr Surg.* 2014 Jan;133(1):130-136. doi: 10.1097/01.prs.0000435845.33670.64
  44. Daya M. Peroneal artery perforator chimeric flap: changing the perspective in free fibula flap use in complex oromandibular reconstruction. *J Reconstr Microsurg.* 2008 Aug;24(6):413-8. doi: 10.1055/s-0028-1082891

## **ŽIVOTOPIS**

Viliam Tomljenović rođen je 14. 11. 1999. godine u Gospiću. Osnovnu školu dr. Jure Turića završava 2014. godine. Iste godine upisuje Opću gimnaziju u Gospiću koju završava 2018. godine. Po polaganju državne mature, upisuje Medicinski fakultet.