

Magnetska rezonancija u postoperativnom praćenju bolesnica s karcinomom dojke

Smolić, Ana

Master's thesis / Diplomski rad

2024

Degree Grantor / Ustanova koja je dodijelila akademski / stručni stupanj: **University of Zagreb, School of Medicine / Sveučilište u Zagrebu, Medicinski fakultet**

Permanent link / Trajna poveznica: <https://um.nsk.hr/um:nbn:hr:105:395844>

Rights / Prava: [In copyright](#) / [Zaštićeno autorskim pravom.](#)

Download date / Datum preuzimanja: **2024-07-13**



Repository / Repozitorij:

[Dr Med - University of Zagreb School of Medicine Digital Repository](#)



**SVEUČILIŠTE U ZAGREBU
MEDICINSKI FAKULTET**

Ana Smolić

**MAGNETSKA REZONANCIJA U
POSTOPERATIVNOM PRAĆENJU BOLESNICA
S KARCINOMOM DOJKE**

DIPLOMSKI RAD



Zagreb, 2024.

Ovaj diplomski rad izrađen je u Kliničkom bolničkom centru Zagreb Medicinskog fakulteta Sveučilišta u Zagrebu u Kliničkom zavodu za dijagnostičku i intervencijsku radiologiju pod vodstvom prof. dr. sc. Maje Prutki i predan je na ocjenu u akademskoj godini 2023./2024.

POPIS KRATICA

BRCA = eng. breast cancer gene

GCO = eng. Global cancer observatory

DCIS = intraduktalni karcinom

LCIS = lobularni karcinom in situ

NST = invazivni karcinom nespecificiranog tipa

LCI = invazivni lobularni karcinom

ER = estrogenski receptori

PR = progesteronskih receptori

HER/2 neu = receptor za čimbenik rasta (engl. human epidermal growth factor receptor 2)

TNBC = trostruko negativni karcinom dojke

AJCC = eng. American Joint Committee on Cancer

DBT = digitalna tomosinteza dojki (eng. Digital Breast Tomosynthesis)

MR = magnetska rezonancija

UZV = ultrazvuk

MpMR = multiparametrijski MR pregled dojki

ACR = eng. American College of Radiology

BI-RADS = eng. The Breast Imaging Report and Data System

CP = citološka punkcija tankom iglom

CNB = core biopsija širokom iglom

VAB = vakuumom asistirana iglena biopsija

MRM = modificirane radikalne mastektomije

SSM = mastektomija s očuvanjem kože, eng. skin-sparing mastectomy

NSM = mastektomija s očuvanjem kože i bradavice, eng. nipple-sparing mastectomy

SLNB = biopsija sentinel limfnih čvorova, eng. Sentinel Lymph Node Biopsy

SADRŽAJ

SADRŽAJ	
1. Sažetak	
2. Summary	
3. Uvod	1
3.1. Dojka	1
3.2. Novotvorine	1
3.2.1. Benigne novotvorine	2
3.2.2. Karcinomi.....	2
3.3. Dijagnostičke metode	7
3.3.1. Mamografija.....	7
3.3.2. Ultrazvuk.....	8
3.3.3. Magnetska rezonancija.....	9
3.3.4. Breast Imaging-Reporting and Data System klasifikacija	10
3.3.5. Tkivna dijagnostika karcinoma.....	10
3.4. Liječenje	11
3.4.1. Neoadjuvatna terapija.....	11
3.4.2. Kirurško liječenje	12
3.4.3. Adjuvantna terapija.....	12
3.5. Radiološko praćenje bolesnica liječenih od karcinoma dojke.....	13
4. Hipoteza	15
5. Ciljevi rada	16
6. Materijali i metode	17
7. Rezultati	20
8. Rasprava	29
9. Zaključci	34
10. Zahvala	35
11. Literatura	36
12. Životopis	43

1. Sažetak

Naslov rada: Magnetska rezonancija u postoperativnom praćenju bolesnica s karcinomom dojke

Autor: Ana Smolić

Cilj ovog rada bio je utvrditi dijagnostičke performanse magnetske rezonancije (MR) dojki u tijeku petogodišnjeg postoperativnog praćenja bolesnica s karcinomom dojke u detekciji malignih lezija u dojkama. U retrospektivno istraživanje je uključeno 77 bolesnica kojima je učinjen preoperativni MR dojki, kirurški zahvat i koje imaju dostupan barem jedan MR pregled dojki učinjen u sklopu petogodišnjeg postoperativnog praćenja interpretiran prema BI-RADS klasifikaciji. Mjere dijagnostičke točnosti postoperativne MR dojke za detekciju maligne lezije u dojci izračunate su korištenjem različitih kombinacija BI-RADS kategorija. Retrospektivnom analizom 236 MR pregleda dojki detektirano je ukupno 6 malignih lezija u dojkama. Bolesnice s lobularnim karcinomom dojke imaju 6,3 puta veću šansu razviti malignu leziju u dojci u petogodišnjem postoperativnom razdoblju od bolesnica s karcinomom dojke nespecificiranog tipa. Ispitivanjem dijagnostičkih performansi različitih kombinacija BI-RADS kategorija za detekciju maligne lezije u dojci, utvrđeno je da se u slučaju kombinacije BI-RADS kategorija 3, 4, 5 postiže osjetljivost od 100% i specifičnost od 86%. Za razliku od toga, kombinacija samo BI-RADS kategorija 4 i 5 poboljšala je specifičnost na 94%, ali je rezultirala manjom osjetljivošću (63%) čime je previđen jedan karcinom dojke. Također, prilikom MR pregleda dojki u dvije bolesnice su detektirane i ekstramamarne promjene koje su pokazale udaljenu diseminaciju karcinoma dojke. Kao zaključak, za bolju detekciju malignih lezija u dojkama važno je uključiti kombinaciju BI-RADS kategorija 3, 4 i 5. To rezultira nešto nižom specifičnošću i dovodi do daljnje dijagnostičke obrade kod dijela bolesnica, no jedino tako postizemo osjetljivost od 100% što je nužno u toj skupini bolesnika jer su upravo one pod većim rizikom razvoja maligne lezije u dojci.

Ključne riječi: tumor dojke, magnetska rezonancija, retrospektivna istraživanja, progresija bolesti, osjetljivost, specifičnost, prediktivna vrijednost

2. Summary

Title: Magnetic resonance imaging in postoperative follow up of patients with breast cancer

Author: Ana Smolić

The aim of this study was to determine diagnostic performance of magnetic resonance imaging (MRI) in detection of malignant lesions in the breast during five year postoperative follow-up of patients with breast cancer. This retrospective study included 77 patients who had at least one preoperative MRI between January 1st, 2015 and December 31st, 2016. Diagnostic accuracy of MRI in detection of malignant lesions was calculated for different combinations of BI-RADS categories. During retrospective evaluation of 236 MRI images, 6 malignant lesions were detected in breasts. Patients with invasive lobular carcinoma have a 6,3 times greater chance of disease recurrence in five year postoperative follow-up compared to patients with no special type breast cancer. While determining performance of breast MRI for different combinations of BI-RADS categories in detection of malignant lesions in the breast, results showed that in case of BI-RADS categories 3, 4 and 5 sensitivity is 100% and specificity is 86%. In contrast, in the case of combination of BI-RADS categories only 4, 5 specificity (94%) was improved, but sensitivity was 63%, which resulted in missing one malignant lesion. Additionally, in two patients extramammary lesions, later confirmed as distant metastases, were found. In conclusion, for better detection of malignant lesions, it is important to include BIRADS categories 3, 4, 5. That results with lower specificity and leads to further diagnostic in a certain number of patients, but it is the only method of achieving sensitivity of 100%, which is necessary in this patient group since they are under higher risk of malignant lesions in the breast .

Keywords: breast cancer, magnetic resonance imaging, retrospective study, disease recurrence, sensitivity, specificity, predictive value

3. Uvod

3.1. Dojka

Dojka je parni organ građen od kože s potkožnim masnim tkivom, žlijezdi i vezivno-masne osnove. Žljezdano je tkivo građeno od 15 do 25 režnjeva tj. lobusa, a svaki je lobus građen od kanalića odnosno duktusa. (1) Glavni izvodni kanal naziva se laktiferni duktus. Neposredno prije otvaranja na bradavici, laktiferni duktus se proširuje u zaton koji se naziva sinus lactiferi. Sinus lactiferi se prema distalno ponovno suzuje i neproširen otvara na bradavici. (2) Lobusi se dijele na režnjiće, lobule. Lobulus je građen od žlijezda (acinusa), početnih dijelova izvodnih kanalića te intralobularnog vezivnog tkiva. Oko lobusa se nalazi esktralobularno vezivno tkivo i masno tkivo. (1)

Arterijsku vaskularizaciju dojke čine ogranci većih arterija. Tako a. subclavia daje ogranke rr. mammarii mediales a. thoracicae interne, a. axillaris daje rr. mammarii laterales a. thoracicae lateralis, i rr. pectorales a. thoracoacromialis, a od aortae thoracicae dolaze rr. mammarii a. intercostalis posterior II-IV. Vensku vaskularizaciju čine vv. thoracicae internae od v. brachiocephalicae, v. thoracoepigastrica i v. thoracica lateralis od v. axillaris te vv. intercostales posteriores III-VII od v. azygos. Osim toga, dojka ima i bogatu limfnu opskrbu. Limfnu odvodnju dojke čine paramamarni, interpektoralni, interkostalni aksilarni, infraklavikularni, parasternalni i supraklavikularni limfni čvorovi. Ovisno o svome odnosu prema malom pektoralnom mišiću, limfni čvorovi koji primaju najveći dio limfe dojke dijele su u skupine od I do III. I. skupina obuhvaća limfne čvorove lateralno, II. ispod, a III. medijalno od malog pektoralnog mišića. (2)

3.2. Novotvorine

Novotvorine, neoplazme ili tumori, su patološke tvorbe koje nastaju prekomjernom proliferacijom abnormalnih stanica. Rast te abnormalne nakupine tkiva nadmašuje i nije usklađen s rastom normalnih tkiva. Također je nesvrhovit, autonoman, parazitarni, nepravilan i neorganiziran. Klinički se novotvorine klasificiraju u dobroćudne i zloćudne. (1)

3.2.1. Benigne novotvorine

Najčešći dobroćudni tumori dojke su fibroadenom i filodes tumor. Fibroadenom je najčešći tumor dojke u žena mlađih od 30 godina te drugi najčešći solidni tumor, nakon karcinoma dojke, u žena općenito. Nema zloćudni potencijal. Filodes tumor je rijedak. Karakterizira ga brz rast i velik volumen. (3) U pravilu se liječi kirurški kako bi se smanjio rizik od metastaziranja i povrata bolesti. (4)

3.2.2. Karcinomi

Karcinom dojke najčešća je zloćudna bolest u žena. GCO (eng. *Global cancer observatory*) navodi da je u 2022. godini zabilježeno 2 296 840 novih slučajeva karcinoma dojke u svijetu. Pored toga, ovaj je tumor i vodeći uzrok smrti žena od zloćudne bolesti u svijetu. (5) Dojka je u Hrvatskoj populaciji također najčešće sjelo tumora u žena. Prema podacima Registra za rak, u 2020. godini incidencija je iznosila 2869 slučajeva, čineći tako 26% novo zabilježenih slučajeva tumora. (6) S ciljem smanjenja smrtnosti od karcinoma dojke, od 2006. godine provodi se Nacionalni program ranog otkrivanja raka dojke u Hrvatskoj. Ciljana populacija su žene u dobi od 50 do 69 godina, koje se pozivaju na pregled mamografijom jednom u dvije godine. (7) Unatoč tome, karcinom dojke je, nakon karcinoma pluća i traheje, drugi vodeći uzrok smrti od zloćudne bolesti u žena u Hrvatskoj. (6)

Karcinom dojke tumor je podrijetlom od tkiva dojke, a najčešće nastaje proliferacijom epitela terminalnih kanalića ili duktulo-lobularnih jedinica. Gotovo svi karcinomi dojke spadaju u skupinu adenokarcinoma. (1)

Utvrđeni su brojni čimbenici rizika vezani uz nastajanje karcinoma dojke. Prvenstveno je to starija životna dob. Iako se karcinom dojke može pojaviti u bilo kojoj životnoj dobi, najčešće se javlja oko i nakon menopauze. (8) Pored toga, bitan faktor rizika je i obiteljska povijest bolesti. Otprilike jedna četvrtina svih slučajeva karcinoma dojke povezuje se s pozitivnom obiteljskom anamnezom. (9) Obiteljsko nasljeđivanje karcinoma dojke može biti vezano uz mutaciju BRCA1 i BRCA2 gena. Rizik od karcinoma dojke povećan je i u bolesnica s prethodnom dijagnozom atipične hiperplazije u dojci, dijagnozom karcinoma u suprotnoj dojci, ali i karcinoma endometrija ili nekog od funkcionalnih tumora jajnika koji stvara estrogene. (1)

Ostali su čimbenici rizika rana menarha, rani pubertet, kasnija menopauza, kasnija dob rađanja prvog djeteta, izostanak dojenja, pretilost, prehrana s visokim unosom masnoća, konzumacija alkohola, pušenje te primjena kontraceptiva koji imaju estrogensku i progesteronsku komponentu. (10)

Ovisno o histološkom tipu, karcinomi dojke dijele se na neinvazivne, mikroinvazivne te invazivne. (Tablica 1) (1)

Tablica 1. Klasifikacija raka dojke (1)

Neinvazivni karcinomi
Intraduktalni karcinom (DCIS)
Intraduktalni papilarni karcinom
Lobularni karcinom in situ (LCIS)
Mikroinvazivni karcinomi
Invazivni karcinomi
Invazivni karcinom nespecificiranog tipa
Invazivni lobularni karcinom
Tubularni karcinom
Kribriformni karcinom
Mucinozni karcinom
Ostali rijetki tipovi karcinoma

Neinvazivni karcinomi su ograničeni na duktuse ili lobule te ne prodiru u okolno masno i vezivno tkivo. Najčešći su tipovi DCIS, koji se javlja u 90% slučajeva i ograničen je na duktuse te LCIS, koji je puno rjeđi i smatra se čimbenikom rizika za nastanak karcinoma dojke. Ovi se karcinomi nazivaju *in situ* karcinomima jer se ne šire dalje od mjesta inicijalnog nastanka. (11)

Mikroinvazivni karcinom dojke se definira kao proliferacija epitelnih stanica koje imaju morfološki izgled zloćudnih stanica unutar kanalića tkiva dojke. U njih dolazi do proboja bazalne membrane kanalića te invazije okolnog tkiva, u debljini manjoj od 0,1

cm. Dijagnoza se postavi rijetko i najčešće slučajno u kirurški odstranjenoj promjeni u dojci koja je bila mamografski sumnjiva na *in situ* karcinom. (1)

Invazivni karcinomi dojke nastaju iz epitela terminalne duktulo-lobularne jedinice. (1) Karakterizira ih, za razliku od neinvazivnih karcinoma dojke, proboj malignih stanica kroz bazalnu membranu duktusa ili lobula. (3) Najčešći su invazivni karcinom nespecificiranog tipa (NST) i lobularni invazivni karcinom (LCI). U ostale, rjeđe, ubrajaju se Pagetova bolest bradavice, mucinozni karcinom, tubularni karcinom, papilarni invazivni karcinom i dr. rijetki karcinomi. (1) NST nastaje iz epitela terminalnih kanalića na ulasku u lobule te čini 80% karcinoma dojke. U ranome se stadiju očituje kao kvržica u dojci čvrste konzistencije. Najčešće se dijagnosticira palpacijom ili mamografijom, a pri dijagnozi je najčešće veličine oko 2 cm u promjeru. (1) LCI drugi je po učestalosti invazivni karcinom dojke i čini 5-10% svih slučajeva karcinoma dojke. Češće se javlja u žena u postmenopauzi. Obično je uz njega prisutan i LCIS. Pokazuje sklonost multifokalnom pojavljivanju, a bilateralan je u 10 do 20% slučajeva. (12) Nastaje u terminalnoj duktulo-lobularnoj jedinici. Većinom se otkriva kao palpabilni čvor u dojci. (1)

U procjeni prognoze karcinoma dojke prvenstveno se određuje molekularni tip dojke. Na temelju imunohistokemijske analize ekspresije steroidnih estrogenskih (ER) i progesteronskih receptora (PR), receptora za čimbenik rasta HER/2 neu (engl. human epidermal growth factor receptor 2) te prema proliferacijskom indeksu Ki 67, razlikujemo pet molekularna podtipa dojke, a to su luminalni tip A, luminalni tip B, HER2 i tip B, HER2 pozitivni tumor i trostruko negativni karcinom dojke (TNBC). (Tablica 2) (13)

Tablica 2. Molekularni podtipovi karcinoma dojke (13)

Molekularni podtip	Imunohistokemijske karakteristike
Luminalni tip A	ER/PR +, HER2 -, Ki 67<20%
Luminalni tip B	ER/PR +, HER2 -, Ki 67>20%
HER2 i tip B	ER/PR +, HER2 +, Ki 67 bilo kakav
HER2 pozitivni	ER -, PR -, HER 2 +
Trostruko negativni	ER -, PR -, HER 2 -

Luminalni tip A najčešći je molekularni podtip karcinoma dojke te čini oko 40% NST tumora dojke. Nastaje iz luminalnih stanica kanalića. Luminalni tip B je istog podrijetla, ali lošije prognoze. Incidencija tog tipa tumora je 10-15%. Najbolju prognozu ima luminalni tip A, a najlošiju trostruko negativni tip tumora. (1)

Osim toga, u evaluaciji prognoze karcinoma dojke određuje se i stupanj diferenciranosti tumora tj. sličnosti s ishodišnim tkivom, koji se procjenjuje nuklearnim gradusom. Gradus I označava da je tumor dobro, gradus II umjereno, a III slabo diferenciran. (14)

Kako bi se odredila prognoza i liječenje, osim histološkog tipa, ekspresije receptora i gradusa, bitno je definirati i klinički stupanj proširenosti karcinoma. Danas se koristi klasifikacija AJCC (eng. *American Joint Committee on Cancer*). U TNM klasifikaciji, T označava veličinu tumora, N zahvaćenost limfnih čvorova, a M distalne metastaze. (Tablica 3) (3)

Tablica 3. TNM klasifikacija (3)

Tx	Primarni tumor se ne može dokazati
T0	Nepalpabilni tumor
Tis	Preinvazivni karcinom (lat. <i>carcinoma in situ</i>)
T1	Tumor s najvećim promjerom do 2 cm
T1a	Tumor s najvećim promjerom do 0,5 cm
T1b	Tumor s najvećim promjerom između 0,5 i 1 cm
T1c	Tumor s najvećim promjerom između 1 i 2 cm
T2	Tumor s najvećim promjerom između 2 i 5 cm
T3	Tumor s najvećim promjerom većim od 5 cm
T4	Tumor s izravnim širenjem na stijenku prsnog koša ili kožu
T4a	Zahvaćena stijenka prsnog koša
T4b	Edem, prožimanja ili ulceracija kože dojke ili okolni kožni čvorići, u području iste dojke
T4c	Obuhvaća T4a i T4b
T4d	Upalni karcinom

Nx	Regionalni limfni čvorovi se ne mogu odrediti
N0	Regionalni limfni čvorovi nisu zahvaćeni
N1	Istostrani pazušni limfni čvorovi zahvaćeni su i pomični
N2	Istostrani pazušni limfni čvorovi srasli su međusobno ili na susjedne strukture
N3	Zahvaćeni su istostrani unutarnji limfni čvorovi unutar dojke
Mx	Metastaze se ne mogu odrediti
M0	Nema dokaza udaljenih metastaza
M1	Udaljene metastaze
N1a	Mikrometastaze, manje od 0,2 cm
N1b	Metastaze u jednom ili više limfnih čvorova veće od 0,2 cm
N1bI	Metastaze u jednom do triju limfnih čvorova, veličine 0,2 cm do 2 cm
N1bII	Metastaze u 4 ili više limfnih čvorova, veličine 0,2 cm do 2 cm
N1bIII	Tumor prelazi kapsulu limfnog čvora i manji je od 2 cm
N1bIV	Metastaze u limfnom čvoru veličine 2 cm ili veće

Nakon određivanja TNM, može se odrediti stadij karcinoma dojke. (Tablica 4) (3)

Tablica 4. Stadiji karcinoma dojke (3)

Stadij 0.	Tis N0 M0
Stadij I.	T1 N0 M0
Stadij II.a	T0 N1 M0
	T1 N1 M0
	T2 N0 M0
Stadij II. b	T2 N1 M0
	T3 N0 M0
Stadij III.a	T0 N2 M0
	T1 N2 M0
	T2 N2 M0

	T3 N1, N2 M0
Stadij III. b	T4 Svi N M0
	Svi T N3 M0
Stadij IV.	Svi T Svi N M1

3.3. Dijagnostičke metode

Dijagnostika karcinoma dojke uključuje klinički pregled, slikovne metode i analizu uzoraka tkiva. Slikovne metode dijagnostike karcinoma dojke su mamografija, ultrazvuk (UZV) i magnetska rezonancija (MR). U očitavanju nalaza koristi se The Breast Imaging Report and Data System (BI-RADS) klasifikacija. (7)

3.3.1. Mamografija

Mamografija je glavna dijagnostička metoda koja se koristi za rano otkrivanje raka dojke prilikom probira asimptomatskih žena u dobi iznad 40 godina. Jedina je metoda za koju je dokazano da smanjuje smrtnost od karcinoma dojke. (15) Koristi se samo za snimanje dojke i ne može se primjenjivati na drugim dijelovima tijela jer je mamografski uređaj posebno dizajniran samo za snimanje dojki. (16) Osjetljivost ove metode smanjuje se s povećanjem gustoće dojki. (17)

Prilikom snimanja koriste se rendgenske zrake i vrši se kompresija dojke. Standardno se svaka dojka snima u dvije projekcije, kraniokaudalnoj i mediolateralnoj kosoj. U slučaju da je potrebno, mogu se koristiti i dopunske snimke, kao što su magnifikacija ili spot-kompresija. (16)

Analognu mamografiju danas su zamijenile izravna i računalna radiografija, koje se koriste za dobivanje digitalnih mamograma. (15) U digitalnoj su mamografiji procesi akvizicije slike, prikaza slike i pohrane odvojeni. (18) Primjena ove metode omogućila je dobivanje slike s manjom dozom zračenja, naknadnu obradu slike, spremanje u PACS sustavima te je također osigurala lakše izvođenje stereotaksijskih punkcija i biopsija. (16) Računalna radiografija se zbog manje osjetljivosti u usporedbi s analognom ili izravnom mamografijom ne preporuča u radiologiji dojke. (15)

Pored digitalne mamografije sve se više koristi i digitalna tomosinteza. Digitalna tomosinteza dojki (DBT; eng. *Digital Breast Tomosynthesis*) metoda je snimanja dojke

koja uključuje više projekcija dobivenih preko luka koje se rekonstruiraju u nizu naslaganih slika. (19) Veći broj projekcija povezan je s boljom kvalitetom slike, ali i većom količinom zračenja. (16) Brojna su istraživanja ukazala na činjenicu da se primjenom ove metode otkrije više karcinoma dojke nego digitalnom mamografijom. Dodatni invazivni karcinomi detektirani ovom metodom često su manji, nižeg gradusa i imaju povoljniju prognozu. (20)

Kontrastna mamografija je mamografska tehnika koja omogućava prikaz neoangiogeneze intravenskom primjenom jednog kontrasta. Doza zračenja je oko 50% veća u usporedbi s digitalnom mamografijom. Ova metoda, prikazom anatomskih promjena i lokalnih promjena u perfuziji, poboljšava osjetljivost i specifičnost mamografije, što je pogotovo bitno u dojki s gustim žljezdanim tkivom. (16) Kontrastna mamografija može se koristiti u preoperativnom određivanju stadija karcinoma dojke kako bi se odredila proširenost bolesti te u praćenju odgovora na neoadjuvantnu kemoterapiju u bolesnica s karcinomom dojke. Pored toga, mogla bi se koristiti i kao alternativna pretraga za magnetsku rezonanciju u žena koje imaju povećan rizik za nastanak karcinoma dojke. (21)

3.3.2. Ultrazvuk

Ultrazvuk (UZV) je radiološka metoda koja prikazuje akustička svojstva tkiva. Za pregled se koriste linearne sonde 10 do 15 MHz. (16)

Nedostatak UZV-a jest da je subjektivnija metoda od mamografije. S druge strane, metoda je ugodna za bolesnicu, bolesnica se ne izlaže ionizirajućem zračenju te se stoga može ponavljati koliko god puta je indicirano. Pogodan je za pregled mlađih žena i trudnica te onih žena koje imaju gušći žljezdani parenhim dojke. (16) Osim toga, UZV dojke može razlikovati solidne od cističnih masa, suspektne od benignih lezija te abnormalne od normalnih limfnih čvorova, može biti od koristi u određivanju stadija tumora, pomoći u procjeni ima li multifokalne ili multicentrične bolesti, kao i detektirati povezanu aksilarnu limfadenopatiju. Pod kontrolom UZV-a se također radi biopsija suspektne lezije u dojci ili limfnog čvora. (22)

Ultrazvuk obuhvaća primjenu B-prikaza, obojenog doplera i sonoelastografije. Dopler se koristi kao dodatak B-prikazu, a koristan je za prikaz vaskularizacije. Sonoelastografija se koristi za mjerenje tvrdoće tkiva dojke. (16)

U dijagnostici karcinoma dojke korisno je kombinirati mamografiju i UZV, a dijagnoza se potvrđuje punkcijom ili biopsijom pod kontrolom UZV-a. (16)

3.3.3. Magnetska rezonancija

Magnetska rezonancija (MR) dojki radiološka je metoda s najvećom osjetljivošću u detekciji karcinoma dojke, do 100%. Međutim, zbog visoke cijene i ograničene dostupnosti, koristi se samo za probir onih žena koje imaju visok rizik za nastanak karcinoma dojke. (23) Prema American College of Radiology (ACR) tradicionalno se koristi magnet od 1,5 T. Prije početka pregleda, intravenski se injicira kontrast gadolinij. Sveobuhvatni MR pregled dojke obuhvaća T2 ponderiranu/svijetlu tekuću sekvencu i multifaznu prekontrasnu i postkontrasnu T1 ponderiranu seriju. (24)

Multiparametrijski MR (mpMR) obuhvaća T2 prikaz, difuzijsko i kontrastno oslikavanje nakon intravenske primjene kontrasta. (16) MpMR dojke povećava točnost u dijagnostici karcinoma, poboljšava izbjegavanje nepotrebnih biopsija te omogućava bolju procjenu i predviđanje odgovora na neoadjuvantnu terapiju. (25) Pored toga, koristan je za procjenu lokalne proširenosti bolesti te detekciju multicentričnih, multifokalnih ili bilateralnih karcinoma dojke. (15)

MR pregled dojke se koristi u slučaju lezija nepoznatog malignog potencijala, za praćenje prije, tijekom i nakon neoadjuvantnog liječenja, u obradi biopsijom dokazanih karcinoma, silikonskih i nesilikonskih implantata dojke, u slučaju metastaza u aksilarnim limfnim čvorovima nepoznatog primarnog sijela, sumnje na rezidualnu bolest nakon kirurškog zahvata dojke, u praćenju bolesnica s visokim rizikom ili onih koje su prije 30 godine života primile radioterapiju na području prsnog koša te u onih bolesnica koje imaju atipičnu duktalnu hiperplaziju i lobularnu intraepitelnu neoplaziju. (15)

Kontraindikacije za MR su posjedovanje feromagnetnih stranih tijela, ugrađenog srčanog elektrostimulatora (engl. *pacemaker*), kohlearni implantati, intrauterini implantati, te također trudnoća i dojenje. (24)

3.3.4. Breast Imaging-Reporting and Data System klasifikacija

U očitavanju radioloških nalaza koristi se The Breast Imaging Report and Data System (BI-RADS) klasifikacija. BI-RADS od ACR se danas koristi u većini zemalja svijeta u

kojima se dijagnosticira karcinom dojke. Ona uključuje 7 kategorija. Nalaz s kategorijom BI-RADS 0 označava da je evaluacija nepotpuna i zahtjeva daljnju slikovnu dijagnostiku, BI-RADS 1 negativan nalaz, BI-RADS 2 benigni nalaz, BI-RADS 3 vjerojatnost benigne lezije >98% i preporučeno dodatno praćenje unutar 6 mjeseci, BI-RADS 4 suspektan nalaz i mogućnost potrebe za biopsijom, BI-RADS 5 vjerojatnost maligne lezije >95% i potrebu za biopsijom, a BI-RADS 6 označava histološki potvrđenu malignu leziju te potrebu za kirurškim liječenjem. (26)

3.3.5. Tkivna dijagnostika karcinoma

Za potvrdu dijagnoze karcinoma dojke potrebna je patohistološka dijagnoza. U tehnike uzorkovanja ubrajaju se aspiracijska citologija tankom iglom, core biopsija širokom iglom i biopsija pomoću vakuuma. Cilj svih metoda uzimanja uzoraka tkiva jest dobivanje reprezentativnog uzorka abnormalnosti dojke otkrivene nekom od radioloških dijagnostičkih metoda. (7)

Citološka punkcija tankom iglom (CP) je glavna patološka dijagnostička metoda i u probiru i u simptomatskih bolesnica, osim u slučaju kalcifikata. Za uzimanje uzorka su najbolje educirani patolozi. Ova bi se metoda trebala koristiti u slučaju benignih i simptomatskih lezija. (27) Nalaz treba imati opće podatke jednake histološkom nalazu, kratki opis ključnih karakteristika, dijagnozu te kategorizaciju nalaza. (7)

Core biopsija širokom iglom (CNB) bi se trebala koristiti u slučaju mikrokalcifikata, suspektnog nalaza citološke punkcije te malignih lezija za koje radiolozi ne mogu garantirati je li došlo do stromalne invazije. (27) Osim toga, prikladna je za palpabilne i nepalpabilne tvorbe te se primjenom metoda imunohistokemijske analize može odrediti status steroidnih receptora i HER2 status. Nalaz mora imati dijagnozu, uzorak, zabilježeno mjesto biopsije, slikovni nalaz, veličinu promjene prema slikovnom nalazu, broj primljenih uzoraka, prisutnost mikrokalcifikata, opis, nuklearni gradus, ER i PR u postotcima, status HER2, Ki 67 i napomene. (7)

Vakuomom asistirana iglena biopsija (VAB) koristi se u slučaju nejasnog histopatološkog nalaza, lezija BI-RADS 4 kategorije, u slučaju lezija do kojih je teško doći, malih lezija, za tretiranje suspektog DCIS, visokorizičnih grupa, lezija

neodređenog malignog potencijala, velikih mikrokalifikata, lezija u blizini bradavice te za kompletnu eksciziju i liječenje benignih lezija dojke. (28)

CP i CNB najčešće se rade navođenjem UZV-om, a VAB navođenjem mamografski i MR-om. (15)

3.4. Liječenje

Liječenje karcinoma dojke obuhvaća neo/adjuvantno liječenje u vidu imunoterapije, kemoterapije, endokrine terapije te suportivno-simptomatske terapije. Pored toga, u liječenju se koristi i radioterapija te kirurgija. (29) Metoda liječenja koja će se primijeniti ovisi o histološkom tipu tumora, o molekularnom tipu tumora, proširenosti bolesti, prediktivnim i prognostičkim čimbenicima te o dogovoru s bolesnicom. (30)

3.4.1. Neoadjuvatna terapija

Primjena neoadjuvatne terapije podrazumijeva primjenu onkološke terapije prije kirurškog zahvata u bolesnica oboljelih s lokalno uznapredovalim, inflamiranim i inoperabilnim tumorom. Također se primjenjuje u bolesnica s operabilnim, ali agresivnijim podtipovima karcinoma dojke većih od 2 cm te u slučaju potvrđenih metastaza u aksilarnim limfnim čvorovima neovisno o veličini primarnog tumora dojke. (15) U neoadjuvantnom liječenju mogu se primjenjivati kemoterapija, imunoterapija i hormonska terapija. (29) S neoadjuvantnom terapijom trebalo bi se započeti čim je postavljena dijagnoza i određen stadij bolesti. (31)

Neoadjuvatna kemoterapija indicirana je u liječenju lokalno uznapredovalog karcinoma dojke, inflamiranog karcinoma dojke, te velikih tumora. (29) Koristi se kombinacija antraciklina i taksana. (32)

Neoadjuvatna terapija s anti-HER2 primjenjuje se u bolesnica s HER2 pozitivnim tumorom. Preporuča se dvojna terapija pertuzumabom i trastuzumabom. (29)

Od neoadjuvatne hormonske terapije primjenjuju se inhibitori aromataze u žena u postmenopauzi, koji su pokazali sličnu uspješnost anti-tumoroznog djelovanja kao i primjena neoadjuvatne kemoterapije. Osim inhibitora aromataze, može se koristiti i tamoksifen. Međutim njegova se primjena pokazala nejednako učinkovitom u usporedbi s neoadjuvantnom kemoterapijom. U žena u premenopauzi se neoadjuvantno hormonsko liječenje ne preporuča. (32)

3.4.2. Kirurško liječenje

Među kirurškim zahvatima koji se primjenjuju prilikom liječenja karcinoma dojke razlikujemo poštodne i radikalne. U radikalne zahvate spada mastektomija. Mastektomija podrazumijeva odstranjenje cijele dojke te u ovu skupinu pripada nekoliko različitih zahvata. U slučaju jednostavne mastektomije odstrani se žljezdano tkivo dojke, zajedno s kožom i areola-bradavica kompleksom. U slučaju modificirane radikalne mastektomije (MRM) napravi se jednostavna mastektomija i odstrani većina limfnih čvorova pazušne jame. Mastektomija s očuvanjem kože (SSM; eng. *skin-sparing mastectomy*) zahvat je kod kojeg se odstrani žljezdano tkivo i kompleks bradavica-areola, a očuva se koža te napravi primarna rekonstrukcija. Mastektomija s očuvanjem kože i bradavice (NSM; eng. *nipple-sparing mastectomy*) podrazumijeva zahvat u kojem se odstrani samo žljezdano tkivo dojke te također napravi primarna rekonstrukcija. (3) U poštodne zahvate spadaju tumorektomija, segmentektomija i kvadrantektomija. (29)

Odluka o vrsti operacije koja će se učiniti ovisi o veličini tumora, veličini dojke, broju sjela tumora u dojci te sposobnosti pacijentice za naknadnu radioterapiju. (33)

Kirurški zahvati aksilarnih limfnih čvorova uključuju disekciju aksile te SLNB (eng. *Sentinel Lymph Node Biopsy*) tj. biopsiju sentinel limfnih čvorova. U slučaju klinički pozitivnih aksilarnih limfnih čvorova započinje se liječenje neoadjuvantnom terapijom nakon čega se radi disekcija aksile. U slučaju klinički negativnih limfnih čvorova napravi se SLNB. (29)

3.4.3. Adjuvantna terapija

Adjuvantna terapija karcinoma dojke podrazumijeva kemoterapiju, imunoterapiju, endokrinu terapiju te radioterapiju. (29) S adjuvantnom terapijom trebalo bi se započeti 3 do 6 tjedana nakon kirurškog zahvata. (31)

Adjuvantna kemoterapija indicirana je u bolesnica HER2 pozitivnim tumorom, TNBC, luminalnim tumorom visokog rizika te u slučaju pozitivnih aksilarnih limfnih čvorova. U pravilu se primjenjuje AC-T protokol tj. antraciklin i taksan uz profilaktičku primjenu filgrastima ili pegfilgrastima. (29)

Anti-HER2 terapija u adjuvantnom liječenju HER2 pozitivnog tumora podrazumijeva primjenu trastuzumaba ili kombinacije pertuzumaba i trastuzumaba u bolesnica s pozitivnim limfnim čvorovima. (29)

Adjuvatna endokrina terapija trebala bi se primjenjivati u svih luminalnih tumora, tj. svih tumora s pozitivnim ER/PR receptorima. U bolesnica u premenopauzi primjenjuje se tamoksifen, a u postmenopauzi inhibitori aromataze ili tamoksifen (31)

Adjuvantna radioterapija indicirana je nakon pošteđenih zahvata, u slučaju pozitivnih limfnih čvorova te kod mastektomije ako je resekcijski rub pozitivan. (29)

3.5. Radiološko praćenje bolesnica liječenih od karcinoma dojke

Praćenje bolesnica s karcinomom dojke podrazumijeva redovite kliničke preglede kod onkologa te također radiološko praćenje. (16) U radiološkom praćenju se koriste mamografija, UZV i MR. Ciljevi praćenja su detekcija ranog lokalnog povratka bolesti ili kontralateralnog karcinoma dojke, evaluacija i liječenje komplikacija terapije, motiviranje bolesnica na nastavak uzimanja hormonske terapije te pružanje psihološke pomoći. (31)

Prema ESMO smjernicama iz 2023. godine, preporuke u praćenju bolesnica s karcinomom dojke uključuju godišnju mamografiju te UZV i MR po potrebi. U asimptomatskih bolesnica se druge slikovne metode ne preporučaju. Bolesnicama koje primaju terapiju inhibitorima aromataze preporuča se godišnja denzitometrija. (34)

Kod bolesnica s diseminiranom bolešću potrebna je redovita radiološka kontrola koja uključuje CT toraksa, abdomena i zdjelice te scintigrafiju kostiju. (16)

U praćenju učinkovitosti neoadjuvatne terapije koristi se MR, što je ujedno i jedna od indikacija za primjenu MR-a. (15) U usporebi s UZV i mamografijom, MR je pokazao najveću osjetljivost, specifičnost i točnost u procjeni odgovora na neoadjuvatno liječenje. (35, 36)

Prema Smjernicama za radiološko dijagnosticiranje i praćenje bolesnica oboljelih od karcinoma dojke iz 2022. godine, postoperativno radiološko praćenje bolesnica liječenih od invazivnog karcinoma dojke ovisi o vrsti kirurškog zahvata te riziku progresije bolesti. U slučaju da je učinjena mastektomija, bolesnicama se unutar

kliničkog praćenja radi samo ciljani UZV torakalne stijenke. U slučaju učinjene kvadrantektomije, segmentektomije ili odstranjenja kompletnog tkiva dojke uz očuvanje kože i bradavice, potrebno je jednom godišnje, naizmjenično svakih 6 mjeseci, učiniti mamografiju s tomosintezom i MR dojki. Iste su preporuke i u slučaju operacije kojom se odstrani kompletno tkivo dojke uz očuvanje kože te napravi rekonstrukcija slobodnim režnjem. (15)

4. Hipoteza

Magnetska rezonancija je učinkovita metoda u dijagnostici progresije bolesti u dojci u postoperativnom praćenju karcinoma dojke.

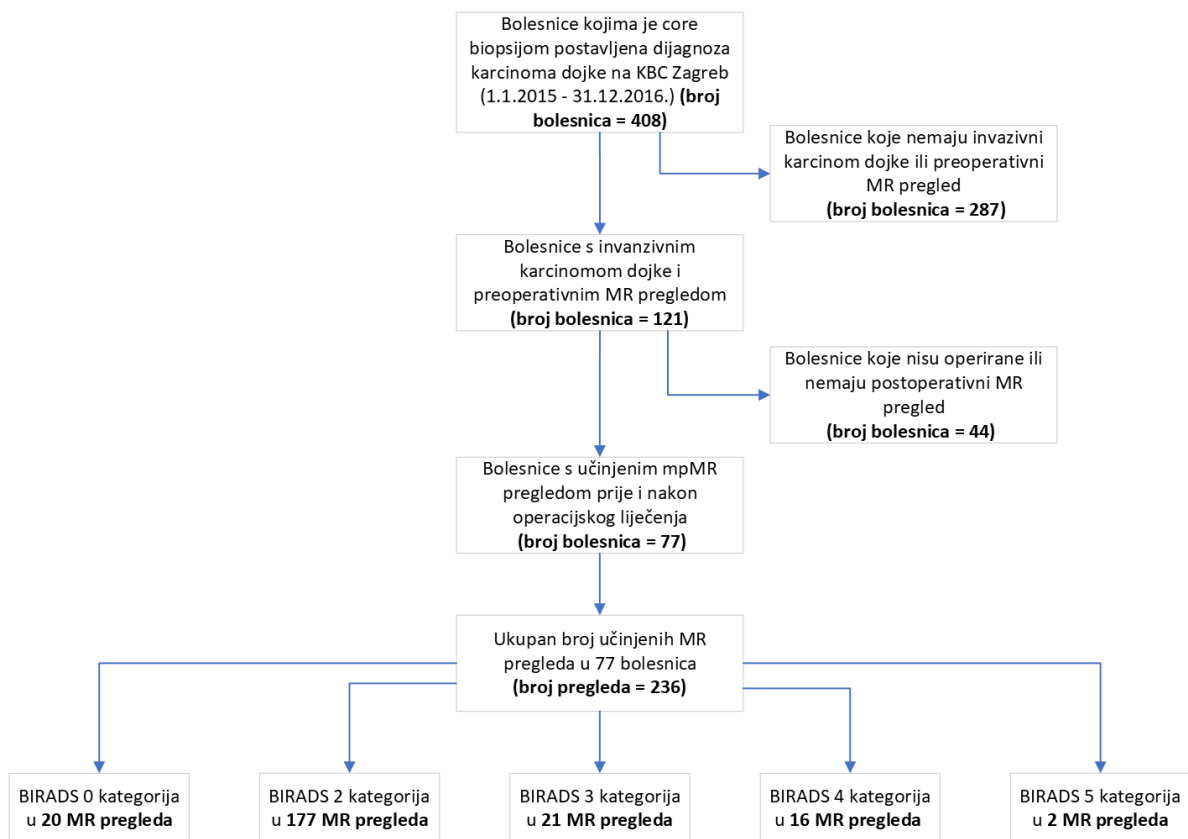
5. Ciljevi rada

Istražiti vrijednost magnetske rezonancije dojki za detekciju maligne lezije (rezidua, recidiv, novonastali karcinom) u dojci u petogodišnjem postoperativnom praćenju bolesnica s karcinomom dojke.

6. Materijali i metode

Ovo je retrospektivno monocentrično istraživanje provedeno u Kliničkom bolničkom centru Zagreb uz odobrenje etičkog povjerenstva ustanove i Medicinskog fakulteta Sveučilišta u Zagrebu. Podaci su preuzeti iz Hrvatske zaklade za znanost IP-2019-04-3684. S obzirom na retrospektivni dizajn studije, informirani pristanak nije bio potreban.

Bolnički informacijski sustav je pretražen kako bi se našle bolesnice kojima je temeljem patohistološke analize uzorka biopsije lezije u dojci širokom iglom, učinjene u periodu od 1.1.2015. do 31.12.2016. godine, postavljena dijagnoza karcinoma dojke (broj bolesnica = 408). U studiju su uključene samo bolesnice kojima je postavljena dijagnoza invazivnog karcinoma dojke i koje su prije početka liječenja učinile MR pregled dojki (broj bolesnica = 121). Iz studije su isključene bolesnice u kojih nije provedeno kirurško liječenje invazivnog karcinoma dojke, bolesnice koje nisu učinile niti jedan MR pregled dojki u periodu od pet godina nakon definitivnog kirurškog liječenja te bolesnice koje se nisu pratile u našoj ustanovi barem 7 godina (broj bolesnica = 44). Konačno, u studiju je uključeno 77 bolesnica koje su kirurški liječene, kojima je učinjen barem jedan MR pregled dojki u postoperativnom praćenju unutar 5 godina od kirurškog zahvata i koje su se u KBC Zagreb klinički pratile minimalno 7 godina. Odabir bolesnica za sudjelovanje u studiji prikazan je na Slici 1.



Slika 1. Proces odabira bolesnica

Prije početka istraživanja analizirana su patohistološka izvješća s ciljem utvrđivanja karakteristika svih primarnih tumora. U svake je bolesnice je za primarni tumor određena dojka u kojoj se pojavio, histološki tip, nuklearni gradus, izražaj ER, PR, HER2 receptora i Ki-67, surogatni podtip tumora te pozitivnost limfnih čvorova. Iz medicinske dokumentacije su preuzete informacije o vrsti kirurškog zahvata na dojci i aksili, vrsti sistemske terapije, vremenu prvog postoperativnog MR nalaza te eventualnoj progresiji bolesti. Progresija bolesti je definirana kao lokalni recidiv ili rezidua u istoj dojci, invazivni tumor u kontralateralnoj dojci ili kao udaljene metastaze.

U sklopu studije analizirana su radiološka izvješća svih MR pregleda dojki učinjenih u prvih 5 godina postoperativnog praćenja bolesnica s karcinomom dojke na Zavodu za dijagnostičku i intervencijsku radiologiju Kliničkog bolničkog centra Zagreb. Svi pregledi su učinjeni na uređaju jakosti 1,5 T (Avanto, Siemens, Erlangen, Njemačka) korištenjem posebnih zavojnica za dojke. Svi pregledi su učinjeni standardnim protokolom snimanja koji je uključivao slijedeće sekvence: Transverzalna TIRM (prema engl. Turbo Inversion Recovery Magnitude); Transverzalne T1 mjerene snimke bez saturacije masti; Transverzalne 3D T1 mjerene snimke uz saturaciju masti

s prvom prekontrastnom sekvencijom te pet uzastopnih dinamičkih postkontrastnih snimaka koristeći intravensko paramagnetsko kontrastno sredstvo (Magnevist®, Bayer Schering Pharma); Difuzijske mjerene sekvencije snimanja u transverzalnoj ravnini. ADC mapa se automatski izračunavala računalnim programom radne stanice MR uređaja, a vrijednost je izražena kao mm^2/s ; MR spektroskopija.

Svi nalazi su interpretirani u skladu s BI-RADS klasifikacijom te sadržavaju konačnu BI-RADS kategoriju. Dijagnostička vrijednost MR pregleda dojki za detekciju maligne lezije u dojci nakon kirurškog zahvata izračunata je za različite granične vrijednosti BI-RADS kategorija. Izvješća MR pregleda s konačnim ocjenama BI-RADS 1 i 2 interpretirana su kao negativan nalaz. Ovisno o BI-RADS kategorijama koje su smatrane pozitivnima razlikujemo tri scenarija pozitivnih nalaza: 1. BI-RADS 0,3,4,5 - pozitivno, 1,2 - negativno; 2. BI-RADS 3,4,5 - pozitivno, 0,1,2 - negativno; 3. BI-RADS 4,5 - pozitivno, 0,1,2,3 - negativno.

Patohistološka analiza je korištena kao referentni standard u bolesnica kojima je na taj način potvrđena maligna lezija u dojci, a u bolesnica s negativnim ili nedostupnim patohistološkim nalazima kliničkim i radiološkim praćenjem od barem dvije godine isključeno je postojanje maligne lezije.

Učinjena je deskriptivna statistika kliničkih podataka i izračunate su mjere dijagnostičke točnosti za detekciju progresije bolesti u dojci u bolesnica nakon kirurškog liječenja karcinoma dojke. Povezanost pojedinih karakteristika karcinoma s progresijom bolesti u dojci analizirala se korištenjem Hi-kvadrat testa za analizu kategorijskih varijabli te Mann-Whitney U testa za analizu kontinuiranih varijabli. P-vrijednost manja od 0,05 smatrana je statistički značajnom.

7. Rezultati

Retrospektivna studija uključila je 77 bolesnica s ukupno 80 tumora. Prosječna dob bolesnica bila je 57 godina (raspon, 34 do 76 godina). Od svih tumora, 42 (53%) tumora bila su smještena u desnoj dojci. Najčešći detektiran histološki tip tumora u bolesnica bio je NST, zabilježen u 66 (83%) tumora. Drugi po učestalosti bio je LCI, zabilježen u 13 (15%) slučajeva. Najzastupljeniji nuklearni gradus bio je 2, a detektiran je u 50 tumora (62%). Većina tumora imala je pozitivne ER 72 (90%) i PR 65 (81%) receptore i bila je HER2 negativna 68 (85%). Srednja vrijednost Ki-67 indeksa proliferacije bila je 29 (raspon, 2 do 80). Najzastupljeniji surogatni podtip tumora bio je luminalni B podtip zabilježen u 34 tumora (43%). Dvije trećine tumora nije bilo udruženo s pozitivnim limfnim čvorovima u aksili (54, 68%).

Najveći broj bolesnica se podvrgnuo poštenom zahvatu (33 (41%)). Mastektomija bez rekonstrukcije je učinjena u 27 (34%), dok je SSM ili SNSM s rekonstrukcijom učinjena u 20 (25%). U većine bolesnica učinjena je evakuacija aksile (55%). Prije definitivnog kirurškog zahvata samo je 25 (31%) tumora liječeno neoadjuvantnom kemoterapijom. Karakteristike bolesnica i tumora dostupne su u Tablici 5.

Tablica 5. Karakteristike primarnog tumora

Karakteristike	Vrijednost
Broj tumora	80
Srednja dob bolesnica pri dijagnozi, raspon	57 (34-76)
Strana tumora	
Desna dojka (N,%)	42 (53%)
Lijeva dojka (N,%)	38 (47%)
Histološki tip tumora	
NST (N,%)	66 (83%)

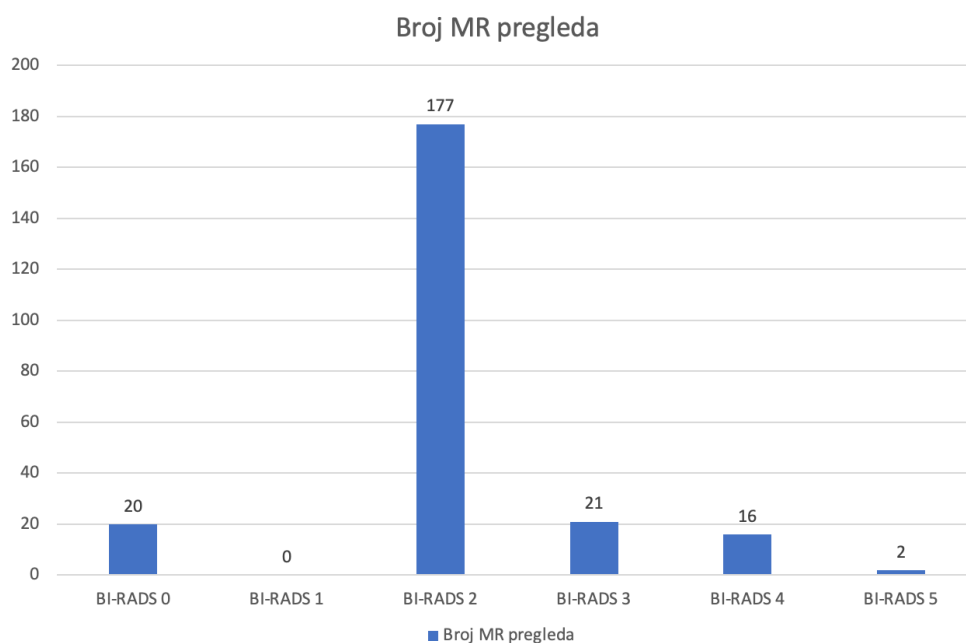
LCI (N,%)	13 (15%)
Ostalo (N,%)	2 (2%)
Nuklearni gradus tumora	
1 (N,%)	6 (8%)
2 (N,%)	50 (62%)
3 (N,%)	24 (30%)
ER	
Pozitivan (N,%)	72 (90%)
Negativan (N,%)	8 (10%)
PR	
Pozitivan (N,%)	65 (81%)
Negativan (N,%)	15 (19%)
HER2/neu	
Pozitivan (N,%)	12 (15%)
Negativan (N,%)	68 (85%)
Ki-67	
Srednja vrijednost, raspon	29 (2-80)
Surogatni podtip	
Luminalni tip A	29 (36%)
Luminalni tip B	34 (43%)

HER2 pozitivan i tip B	9 (11%)
HER2 pozitivan	3 (4%)
Trostruko negativan	5 (6%)
Limfni čvorovi	
Pozitivni (N,%)	26 (32%)
Negativni (N,%)	54 (68%)
Vrsta operacijskog liječenja	
Mastektomija (N,%)	27 (34%)
Segmentektomija, tumorektomija (N,%)	33 (41%)
SSM i SNSM i rekonstrukcija (N,%)	20 (25%)
Zahvat aksila	
SLNB	36 (45%)
Evakuacija aksile	44 (55%)
Neoadjuvantno liječenje	
Primljeno (N,%)	25 (31%)
Nije primljeno (N,%)	55 (69%)
Prvi postoperativni MR pregled u praćenju bolesnica	
1-12 mjeseci (N,%)	21 (27%)
13-24 mjeseci (N,%)	42 (55%)

25-36 mjeseci (N,%)	7 (9%)
37-48 mjeseci (N,%)	6 (8%)
49-60 mjeseci (N,%)	1 (1%)

U najviše bolesnica je prvi postoperativni MR pregled učinjen tijekom 2. godine praćenja (42 (55%)). Za razliku od toga, u prvoj godini praćenja samo je 21 (27%) bolesnica učinila prvi postoperativni MR, što je dijelom uvjetovano i preporukama kojima se snimanje prvog postoperativnog magneta ne preporučuje u prvih 6. mjeseci nakon zahvata.

U sklopu ovog istraživanja evaluirano je ukupno 236 MR pregleda. Konačan raspored kategorija bio je sljedeći: BI-RADS kategorija 0 dodijeljena je 20 MR nalaza, BI-RADS 2 kod 177, BI-RADS 3 kod 21, BI-RADS 4 kod 16 i BI-RADS 5 kod 2 MR nalaza. Raspodjela BI-RADS kategorija je prikaza na slici 2.



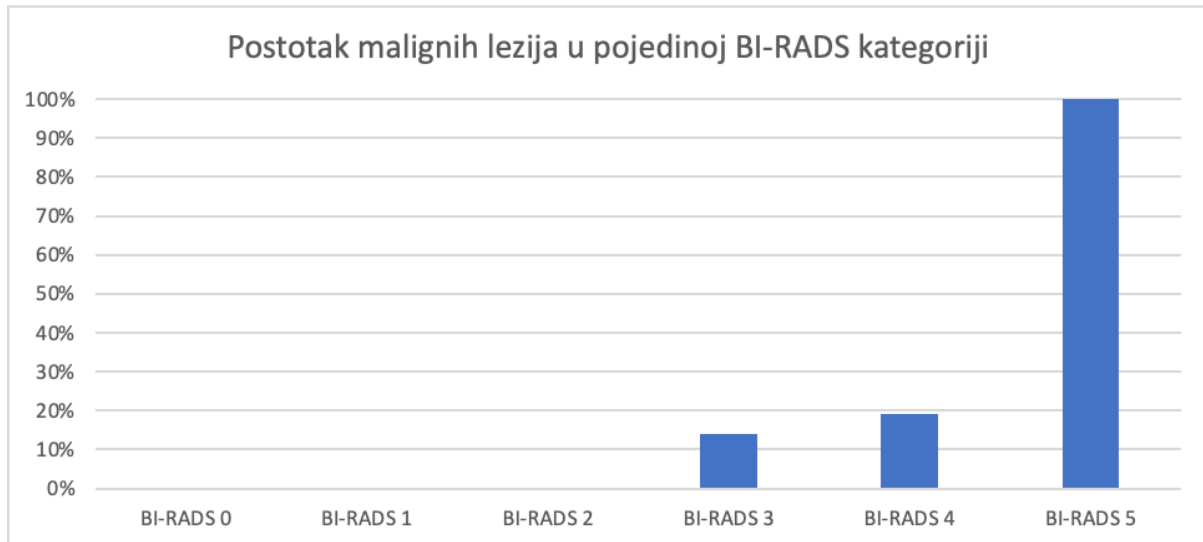
Slika 2. Raspodjela BI-RADS kategorija

U tablici 6. prikazane su mjere dijagnostičke točnosti za različite kombinacije BI-RADS kategorija. Kada su kao pozitivan MR nalaz smatrani nalazi kategorija 0, 3, 4 ili 5, izračunate osjetljivost, specifičnost, PPV i NPV bile su 100%, 78%, 14% i 100%. Ako je pozitivnim MR nalazom smatran nalaz kategorija 3, 4 ili 5, dobivena je osjetljivost 100%, specifičnost 86%, PPV 21% i NPV 100%. Konačno, ukoliko su samo nalazi MR-a interpretirani kao BI-RADS 4 ili 5 smatrani pozitivnim, osjetljivost je bila 63%, specifičnost 94%, PPV 28% i NPV 98%.

Tablica 6. Osjetljivost, specifičnost, PPV i NPV za različite kombinacije BI-RADS kategorija

Statistika	BI-RADS 0, 3, 4, 5		BI-RADS 3, 4, 5		BI-RADS 4, 5	
	Vrijednost	95% CI	Vrijednost	95% CI	Vrijednost	95% CI
Osjetljivost	100%	63,60% do 100,00%	100%	63,06% do 100,00%	62,50%	24,49% do 91,48%
Specifičnost	77,54%	71,66% do 82,87%	86,40%	81,26% do 90,57%	94,30%	90,45% do 96, 93%
PPV	13,56%	10,97% do 16,65%	20,51%	15,69% do 26,36%	27,78%	15,34% do 44,95%
NPV	100%	97,94% do 100,00%	100,00%	98,14% do 100,00%	98,62%	96,70% do 99,43%

Unutar pojedine BI-RADS kategorije postotak malignih lezija bio je 14% za kategoriju BI-RADS 3, 19% za kategoriju BI-RADS 4 te 100% za kategoriju BI-RADS 5 (Slika 3). U kategorijama BI-RADS 0, 1 i 2 nisu zabilježene maligne lezije.



Slika 3. Postotak malignih lezija po različitim BI-RADS kategorijama

Prilikom analize radiološkog praćenja pozitivnih nalaza, ukupno 59, kada su kao pozitivne kategorije uzete kategorije BI-RADS 0, 3, 4 i 5, drugom slikovnom metodom je otklonjena potreba za invazivnom tkivnom dijagnostikom u većini slučajeva (34 (58%)). Od svih pregleda pojedine BI-RADS kategorije, ukupno 75% pregleda kategorije BI-RADS 0, 66,67% pregleda kategorije BI-RADS 3 i 31,25% pregleda kategorije BI-RADS 4 je neposrednom ultrazvučnom i mamografskom kontrolom verificirano kao benigno i uspješno je otklonjena potreba za tkivnom dijagnostikom. U niti jedne od tih bolesnica se za vrijeme trajanja studije nije razvila maligna bolest.

Od 77 bolesnica, u njih 8 je došlo do progresije bolesti. U dojnama je detektirano 6 novih malignih lezija, od čega je u 4 bolesnice nova lezija bila lokalizirana u kontralateralnoj dojci, a u 2 bolesnice u ipsilateralnoj dojci. Karakteristike tih 6 lezija zasebno su prikazane u tablici 7. Pored malignih lezija u dojci, poljem snimanja su obuhvaćene bile ekstramamarne promjene koje su u dvije bolesnice daljnjom obradom verificirane kao metastatska bolest. Jedna bolesnica je imala koštane metastaze u sternumu, a drugoj je detektiran maligni pleuralni izljev.

Tablica 7. Karakteristike primarnih tumora u kojih je zabilježena nova maligna lezija u dojci

Karakteristike	Vrijednost
Strana tumora	
Desna dojka (N,%)	1 (17%)
Lijeva dojka (N,%)	5 (83%)
Histološki tip tumora	
NST (N,%)	3 (50%)
LCI (N,%)	3 (50%)
Nuklearni gradus	
1 (N,%)	1 (17%)
2 (N,%)	4 (66%)
3 (N,%)	1 (17%)
ER	
Pozitivan (N,%)	6 (100%)
Negativan (N,%)	0
PR	
Pozitivan (N,%)	5 (83%)
Negativan (N,%)	1 (17%)
HER2/neu	
Pozitivan (N,%)	5 (83%)

Negativan (N,%)	1 (17%)
Ki 67	
Srednja vrijednost, raspon	17 (7-25)
Surogatni podtip tumora	
Luminalni tip A	1 (17%)
Luminalni tip B	4 (66%)
HER2 pozitivan i tip B	1 (17%)
HER2 pozitivan tip	0
Trostruko negativan tip	0
Limfni čvorovi	
Pozitivni (N,%)	5 (83%)
Negativni (N,%)	1 (17%)
Vrsta operacijskog liječenja	
Mastektomija (N,%)	3 (50%)
Segmentektomija, tumorektomija (N,%)	2 (33%)
SSM i SNSM i rekonstrukcija (N,%)	1 (17%)
Zahvat aksila	
SLNB	1 (17%)
Evakuacija	5 (83%)

Neoadjuvatno liječenje	
Primljeno (N,%)	1 (17%)
Nije primljeno (N,%)	5 (83%)

Progresija bolesti u dojci zabilježena je u 3 tumora od ukupno 66 tumora (4,5%) NST histološkog podtipa uključenih u studiju. Nasuprot tome, progresija bolesti u dojci je zabilježena u 3 tumora od ukupno 13 tumora (23%) LCI histološkog podtipa uključenih u studiju. Nadalje, pokazana je statistički značajna povezanost histološkog podtipa tumora ($p=0,043$) i pojave progresije bolesti u dojci.

Većina tumora s progresijom bolesti u dojci bili su gradusa 2 (4, 66%) luminalnog B tipa (4, 66%), imali su pozitivne limfne čvorove i HER2 receptore u 5 (87%) slučajeva. No, nije pokazana statistički značajna povezanost navedenih karakteristika i pojave progresije bolesti u dojci ($p=0.569$; 0.063 ; 0.389 ; $0,905$). Također, nije nađena statistički značajna povezanost vrste kirurškog zahvata u dojci i u aksili te pojave progresije bolesti u dojci ($p=0.441$; 0.147).

Samo jedna bolesnica s progresijom bolesti u dojci liječena je neoadjuvantnom kemoterapijom. Nije pronađena statistički značajna povezanost aplikacije neoadjuvantne kemoterapije i pojave progresije u dojci ($p=0.423$).

Nije je utvrđena statistički značajna razlika između primarnih tumora bez progresije bolesti te onih s progresijom bolesti u dojci ovisno o statusu ER, PR i Ki-67.

8. Rasprava

Radiološko praćenje karcinoma dojke ovisi o vrsti kirurškog zahvata te riziku progresije bolesti. (15) Važnost MR-a u dijagnostici karcinoma dojke vezana je uz visoku osjetljivost metode te visoku osjetljivost i specifičnost u razlikovanju ožiljka od rekurentnog tumora. (37) Međutim, glavna ograničenja pretrage su niska specifičnost, potencijal lažnog prepoznavanja pozitivnog nalaza kao i visoka cijena pretrage. (38) Zbog toga postoje definirane smjernice za korištenje MR-a u postoperativnom praćenju karcinoma dojke. Preporuke radiološkog praćenja MR-om nakon operacije karcinoma dojke uključuju procjenu ostatka karcinoma u slučaju pozitivnih rubova kirurškog isječka ili kliničke sumnje na postojanje ostatnog tumora nakon poštjednoga operativnog zahvata te u slučaju sumnje na postojanje recidiva tumorskog procesa otkrivenog kliničkim pregledom, mamografijom ili UZV-om. (15) Preporuke su da se prvi MR pregled učini najranije mjesec dana nakon kirurškog zahvata. (39)

Naše istraživanje obuhvatilo je 80 karcinoma u 77 bolesnica, s preoperativnim MR pregledom i provedenim kirurškim liječenjem te kojima je učinjen barem jedan MR pregled u postoperativnom praćenju. Analizirani su svi postoperativni MR nalazi učinjeni unutar 5 godina od kirurškog zahvata kao i izvješća onkologa tijekom sedmogodišnjeg kliničkog praćenja.

Ukupan broj evaluiranih MR nalaza bio je 236. Rezultati izračunate osjetljivost, specifičnosti, PPV i NPV razlikovali su se ovisno o tome koje su izračunate BI-RADS kategorije smatrane pozitivnim MR nalazom. Naše istraživanje utvrdilo je visoku osjetljivost MR pregleda u dijagnostici karcinoma dojke u slučaju skupine BI-RADS kategorija 0, 3, 4 i 5 te 3, 4 i 5, u vrijednosti od 100%, kao i visoku NPV, također u vrijednosti od 100%, za iste skupine BI-RADS kategorija. Pokazalo se da dodavanje BI-RADS kategorije 0 kao pozitivnog rezultata rezultira većim brojem lažno pozitivnih nalaza. Specifičnost je između te dvije kombinacije BI-RADS kategorija bila veća u slučaju kombinacije BI-RADS kategorija 3, 4 ili 5, a iznosila je 86%. Slične rezultate osjetljivosti i specifičnosti, ako su kombinacije BI-RADS kategorija 3, 4, 5 smatrane pozitivnim MR nalazom, dobili su Giess i dr. (40) u svojoj studiji, koja je pratila bolesnice 3 godine nakon liječenja karcinoma dojke mastektomijom ili poštjednomo operacijom. Izračunata osjetljivost pretrage u toj studiji bila 100%, a specifičnost

89,9%. S druge strane rezultati našeg istraživanja su pokazali da je, ukoliko su samo nalazi MR-a izračunatih kao BI-RADS 4 ili 5 smatrani pozitivnim, osjetljivost bila puno manja, 63%, dok je specifičnost bila 94%. Ti se rezultati ponešto razlikuju od rezultata drugih studija koje su također uzimale te BI-RADS kategorije za pozitivan MR nalaz. Park i sur. (41) su u svom istraživanju, koje je pratilo ishode praćenja bolesnica s osobnom poviješću karcinoma dojke tijekom 2 godine, a prvi MR pregled je učinjen 2 do 5 godina nakon operacije karcinoma, izračunali osjetljivost MR pregleda od 75%, a specifičnost 98,3%. Veća je razlika između rezultata naše studije i studije od Gweon i sur. (42), koja je pratila rezultate MR pregleda u rasponu od minimalno 12 do maksimalno 53 mjeseca u žena u kojih je učinjena poštena operacija dojke. U toj je studiji izračunata osjetljivost 91,7%, specifičnost 82,2% a PPV 43,5%. Istraživanje Weinstock-a i sur. (43) je pratilo MR-om bolesnice mlađe od 65 godina tijekom 7 godina. U tom su istraživanju izračunate osjetljivost 84,6% i specifičnost 95,3%. Moguć razlog varijabilnosti u rezultatima, što također otežava usporedbu između istraživanja, je činjenica da se dizajni navedenih studija ne podudaraju u potpunosti s našim.

Zbog niže osjetljivosti, ukoliko se MR nalazi samo BI-RADS 4 ili 5 kategorija smatraju pozitivnim, postoji visok rizik da se u većeg broja bolesnica ne detektira tumor. Iz tog je razloga u našoj studiji u dva slučaja naknadno dijagnosticirana maligna bolest. Jedan slučaj bila je lezija koja je u prvoj godini postoperativnog praćenja prepoznata na MR nalazu izračunate BI-RADS 3 kategorije i unutar 6 mjeseci biopsijom potvrđena kao maligna lezija, a tek u sljedećoj godini postoperativnog praćenja prepoznata na MR nalazu BI-RADS 5 kategorije, pa je prve godine MR nalaz određen kao lažno negativan. Drugi slučaj bila je lezija koja je u trećoj godini postoperativnog praćenja prepoznata na MR nalazu kojemu je dodijeljena kategorija BI-RADS 3 i također je biopsirana unutar 6 mjeseci te je nalaz biopsije bio malignan. Međutim, tek je u sljedećoj godini postoperativnog praćenja MR nalaz određen kao BI-RADS 4 kategorija. Ovi su rezultati veoma bitni s obzirom da se u velikom broju istraživanja, kao što su ona od Parka i sur. (41), studija Gweon i sur. (42), Weinstock-a i sur. (43), Lee i sur. (44) te Kima i koautora (45), kao pozitivan MR nalaz uzimaju upravo nalazi BI-RADS kategorija 4 ili 5. Zanimljivo, PPV je u slučaju ove kombinacije razgraničenja BI-RADS kategorija bila najveća zabilježena između sve tri kombinacije BI-RADS kategorija, a iznosila je 28%, a najveća je bila i specifičnost, koja je iznosila 94%. Rezultati su

ukazali na nešto manju specifičnost pretrage u slučaju da se bilo koje od tri kombinacije BI-RADS kategorija smatraju pozitivnim nalazom MR-a, kao i na relativno nisku pozitivnu prediktivnu vrijednost, što kao posljedicu ima višu stopu lažno pozitivnih nalaza, ali i češću potrebu za dodatnom dijagnostikom.

Od svih pozitivnih MR nalaza, ukupno 59, u 58% slučajeva (34 od 59) je uz pomoć druge slikovne dijagnostičke metode uklonjena potreba za biopsijom. Od svih 20 MR nalaza s izračunatom BI-RADS 0 kategorijom, UZV-om i MMG je njih 75% (15 od 20) verificirano kao benigno. Od 21 MR nalaza izračunate BI-RADS 3 kategorije, UZV-om i MMG je njih 67% (14 od 21) potvrđeno kao benigno dok je od ukupno 16 MR nalaza BI-RADS 4 kategorije, njih čak 31% (3 od 16) je UZV-om ili MMG potvrđeno kao benigni nalaz. S obzirom da se u niti jedne od tih bolesnica nije naknadno razvila maligna bolest, iz rezultata proizlazi da su UZV i MMG najviše pridonijeli u uspješnom izbjegavanju primjene invazivne dijagnostičke metode u slučaju nalaza BI-RADS 0 kategorije, a najmanje u slučaju nalaza BI-RADS 4 kategorije. Iako je MR dijagnostička metoda s najvećom osjetljivošću u detekciji maligne lezije u dojci (46), rezultati su pokazali da MR nije dovoljan kao jedina metoda u postoperativnom praćenju bolesnica s karcinomom dojke.

Tijekom istraživanja, u 6 slučajeva primarne bolesti detektirana je nova maligna lezija u dojci. Od toga su 4 lezije bile lokalizirane kontralateralno, a 2 lokalizirane ipsilateralno.

Ovisno o histološkom tipu, od primarnih tumora kod kojih je postoperativnim praćenjem detektirana progresija bolesti u dojci, 3 su bila NST i 3 LCI. S obzirom da je puno manje primarnih tumora uključenih u studiju bilo zabilježeno kao LCI, šansa je progresije bolesti u dojci u tog tipa tumora izračunata kao statistički značajno veća ($p=0,043$). U slučaju LCI, bolesnice imaju 6,3x veću šansu od razvoja progresije bolesti u dojci u petogodišnjem postoperativnom praćenju naspram bolesnica s NST tipom karcinoma dojke. Naši bi rezultati mogli biti u skladu sa zaključkom istraživanja Johnsona i dr. (47) koje je ukazalo na činjenicu da MR ima visoku osjetljivost i specifičnost u dijagnostici LCI. Pored toga, studija Quan i sur. (48), koja je istraživala korištenje MR-a kao metode u dijagnostici nesuspektnog tumora u ipsilateralnoj ili kontralateralnoj dojci u bolesnica s LCI, ukazala je na sposobnost MR-a u detekciji multicentričnih ili kontralateralnih tumora u tih bolesnica te podupire korištenje MR-a

u daljnjoj dijagnostici i praćenju ove skupine bolesnica. LCI čini 8-14% svih karcinoma dojke u žena (49), a danas se sve više povećava njegova incidencija (50). Rezultati naše studije ukazali su na moguću veću učestalost progresije bolesti u dojci u bolesnica oboljelih od LCI histološkog tipa nego NST.

Karcinom dojke je heterogena bolest, kod koje su, istraživanja pokazuju, status receptora, vrijednost Ki 67 kao i molekularni podtip tumora važni čimbenici za predviđanje rizika za povrat te prognozu bolesti. Goldhirsch i sur. u su svom istraživanju (51) ukazali na najmanji rizik od lokalne ili regionalne progresije bolesti u slučaju luminalnog tipa A karcinoma, dok je istraživanje od Parka i sur. (52) pokazalo da je stopa lokalnog i regionalnog povrata bolesti bila najveća u slučaju HER2 pozitivnog karcinoma dojke. Istraživanje od Donga i dr. (53) je utvrdilo da je jednogodišnja do trogodišnja stopa preživljenja bez progresije bolesti u bolesnica s trostruko negativnim karcinomom dojke nešto niža nego u slučaju ostalih subtipova tumora, a petogodišnja do desetogodišnja stopa preživljenja puno niža. To je istraživanje skrenulo pozornost i na važnost statusa aksilarnih limfnih čvorova u predviđanju rizika od progresije bolesti. U našoj studiji nismo uspjeli dokazati statistički značajnu razliku između tumora s i bez progresije bolesti u dojci ovisno o prethodno navedenim karakteristikama primarnog tumora. Također nije utvrđena statistički značajna razlika ovisno o nuklearnom gradusu, o kirurškom zahvatu učinjenom na dojci, kirurškom zahvatu aksile kao i primljenoj neoadjuvatnoj terapiji. Punglia i Hasset (54) su opisali analitički model za računanje rizika od novog karcinoma dojke nakon dijagnoze primarnog karcinoma tokom cijelog života. Naglasili su da performansa MR-a u osoba preživjelih od karcinoma dojke može varirati ovisno o faktorima kao što su dob bolesnice te gustoća dojke te da je potrebno provesti klinička istraživanja kako bi se evaluiralo korištenje MR-a u pojedinih podgrupa bolesnica preživjelih od karcinoma dojke.

Pored novih malignih lezija, tijekom praćenja 80 primarnih tumora uključenih u istraživanje nađene su također dvije udaljene metastatske bolesti. Nađene metastaze, jedna u kostima i jedna koja upućuje na proširenje primarne bolesti u vidu pronalaska malignih stanica u pleuralnom izljevu, locirane su, uz mozak i jetru, na najčešćim sijelima metastaza karcinoma dojke. (55) Od ta četiri sijela, tri se, pluća, kosti i jetra, barem djelomično obuhvaćaju poljem snimanja pri MR pregledu dojki te je zbog toga važno obratiti pozornost ne samo na dojke i aksile, već i na te regije pri analizi MR

pregleda dojke. Na MR pregledu dojke se općenito u čak 17-34% pretraga može pronaći promjena izvan dojke, a 18-20% tih nalaza su maligni. Najčešće detektirane promjene nađu se na jetri, obuhvaćajući 44-52% ektramamarno detektiranih lezija, iako je PPV relativno niska, samo 7%. Nalazi na kostima imaju najveću PPV od 64%, dok je za pluća PPV manja od 10%, zbog čestog nalaza pleuralne efuzije. Pored toga, MR pregledom dojke se često mogu naći i metastaze u limfnim čvorovima, s PPV od 62%. (56)

Prilikom interpretacije rezultata našeg istraživanja treba uzeti u obzir nekoliko mogućih ograničenja studije. To su, kao prvo, činjenica da se radi o retrospektivnoj studiji koja je provedena u jednoj ustanovi. Kao drugo, različito je vrijeme između operacije i prvog postoperativnog MR pregleda kao i ukupan broj MR pregleda učinjenih u bolesnika u petogodišnjem praćenju. Također, uzorak nije velik te su karakteristike ispitanica uključenih u studiju heterogene.

9. Zaključci

Ovom studijom je potvrđena visoka osjetljivost i negativna prediktivna vrijednost MR pregleda dojki. Najbolje rezultate osjetljivosti i NPV postignute su u slučaju kombinacije BI-RADS kategorija 3, 4, 5 sa ili bez uključivanja kategorije 0 kao pozitivnim nalazom. No, ukoliko kategorija 0 nije uključena kao pozitivan nalaz, postiže se veća specifičnost, od 86%. Specifičnost je bolja (94%) ukoliko se kao pozitivne kategorije uzmu samo BI-RADS kategorije 4 i 5, no to rezultira manjom osjetljivošću, čime je previđen jedan tumor.

Nadalje, ukazali smo na ograničenu specifičnost i pozitivnu prediktivnu vrijednost pretrage što predstavlja ograničenje korištenja dijagnostičke metode. S obzirom da je u 75% MR pregleda BI-RADS 0 kategorije, 67% MR pregleda BI-RADS 3 kategorije i 31% MR pregleda BI-RADS 4 kategorije primjenom UZV i MMG uspješno uklonjena potreba za invazivnom tkivnom dijagnostikom, smatramo da je u postoperativnom praćenju uz MR dojki potrebno koristiti i druge komplementarne radiološke metode. Potrebna su velika prospektivna istraživanja uloge MR-a dojke u postoperativnom praćenju bolesnica s karcinomom dojke kako bi se pronašli optimalni intervali praćenja bolesnica s različitim rizikom povrata bolesti, poput bolesnica s LCI.

10. Zahvala

Prvenstveno se zahvaljujem svojoj mentorici prof. dr. sc. Maji Prutki na pomoći, susretljivosti i strpljivosti. Također se zahvaljujem dr. med. Luciji Kovačević, koja je pružila veliku pomoć u izvedbi istraživanja i pripremi rada.

Zahvaljujem se i svojoj obitelji, dečku i prijateljima na pruženoj potpori tijekom cijelog studija i pripreme diplomskog rada.

11. Literatura

1. Ivan Damjanov, Sven Seiwert, Stanko Jukić i Marin Nola. Patologija peto, prerađeno i dopunjeno izdanje. Zagreb: Medicinska naklada; 2018.
2. Dubravko Jalšovec. Sustavna i topografska anatomija čovjeka. Zagreb: Školska knjiga; 2005. Str. 379-380.
3. Željko Sutlić, Davor Mijatović, Goran Augustin, Ivan Dobrić i suradnici. Kirurgija. Zagreb; Školska knjiga; 2022. Str. 583-592.
4. Guillot, E., Couturaud, B., Reyal, F., Curnier, A., Ravinet, J., ... Laé, M. (2011). Management of Phyllodes Breast Tumors. *The Breast Journal*, 17(2), 129–137. doi:10.1111/j.1524-4741.2010.01045.x
5. Ferlay J, Ervik M, Lam F, Laversanne M, Colombet M, Mery L, Piñeros M, Znaor A, Soerjomataram I, Bray F (2024). Global Cancer Observatory: Cancer Today. Lyon, France: International Agency for Research on Cancer. Available from: <https://gco.iarc.who.int/today>, accessed [04/11/2024].
6. Hrvatski zavod za javno zdravstvo, Registar za rak Republike Hrvatske. Incidencija raka u Hrvatskoj 2020., Bilten 45, Zagreb, 2022.
7. Brkljačić B, Brnić Z, Grgurević-Dujmović E i sur. Hrvatske smjernice za osiguranje kvalitete probira i dijagnostike raka dojke. Zagreb: Hrvatski zavod za javno zdravstvo, Služba za epidemiologiju i prevenciju kroničnih nezaraznih bolesti: Ministarstvo zdravstva Republike Hrvatske; 2017.
8. Sun YS, Zhao Z, Yang ZN, Xu F, Lu HJ, Zhu ZY, Shi W, Jiang J, Yao PP, Zhu HP. Risk Factors and Preventions of Breast Cancer. *Int J Biol Sci*. 2017 Nov 1;13(11):1387-1397. doi: 10.7150/ijbs.21635. PMID: 29209143; PMCID: PMC5715522.
9. Brewer HR, Jones ME, Schoemaker MJ. et al. Family history and risk of breast cancer: an analysis accounting for family structure. *Breast Cancer Res Treat*. 2017;165:193–200.
10. Kashyap D, Pal D, Sharma R, Garg VK, Goel N, Koundal D, Zaguia A, Koundal S, Belay A. Global Increase in Breast Cancer Incidence: Risk Factors and Preventive Measures. *Biomed Res Int*. 2022 Apr 18;2022:9605439. doi:

- 10.1155/2022/9605439. Retraction in: Biomed Res Int. 2023 Dec 29;2023:9872034. PMID: 35480139; PMCID: PMC9038417.
11. Sharma GN, Dave R, Sanadya J, Sharma P, Sharma KK. Various types and management of breast cancer: an overview. J Adv Pharm Technol Res. 2010 Apr;1(2):109-26. PMID: 22247839; PMCID: PMC3255438.
 12. Thomas M, Kelly ED, Abraham J, Kruse M. Invasive lobular breast cancer: A review of pathogenesis, diagnosis, management, and future directions of early stage disease. Semin Oncol. 2019 Apr;46(2):121-132. doi: 10.1053/j.seminoncol.2019.03.002. Epub 2019 Jun 17. PMID: 31239068.
 13. Goldhirsch A, Winer EP, Coates AS, Gelber RD, Piccart-Gebhart M, Thürlimann B, Senn HJ; Panel members. Personalizing the treatment of women with early breast cancer: highlights of the St Gallen International Expert Consensus on the Primary Therapy of Early Breast Cancer 2013. Ann Oncol. 2013 Sep;24(9):2206-23. doi: 10.1093/annonc/mdt303. Epub 2013 Aug 4. PMID: 23917950; PMCID: PMC3755334.
 14. Bilić, Ivan ; Kralik, Marko ; Badovinac-Črnjević, Tanja ; Dedić Plavetić, Natalija ; Bašić-Koretić, Martina ; Jakić-Razumović, Jasminka ; Podolski, Paula ; Vrbanec, Damir. Nuklearni gradus kod bolesnica liječenih od primarno operabilnog raka dojke tijekom 2002.-2003. u KBC Zagreb (prognostički značaj i povezanost s proliferacijskim markerom Ki-67) // 6. Simpozij i godišnji sastanak Hrvatskog društva za internističku onkologiju HLZ-a / Vrbanec, Damir ; Bilić, Ivan (ur.). Zagreb, 2013. str. 78-79
 15. Maja Prutki, Marko Petrovečki, Petra Valković Zujčić, Gordana Ivanac, Tade Tadić, Karolina Bolanča Čulo i suradnici, Smjernice za radiološko dijagnosticiranje i praćenje bolesnica oboljelih od raka dojke, Liječnički vjesnik, Vol. 144 No. 1-2, 2022.
 16. Boris Brkljačić, Vinko Vidjak i urednici. Radiologija. Zagreb; Medicinska naklada; 2023.
 17. Carney PA, Miglioretti DL, Yankaskas BC, Kerlikowske K, Rosenberg R, Rutter CM, Geller BM, Abraham LA, Taplin SH, Dignan M, Cutter G, Ballard-Barbash R, Individual and combined effects of age, breast density, and hormone replacement therapy use on the accuracy of screening mammography, Ann Intern Med 138(3) (2003) 168–75.

18. Pisano ED, Yaffe MJ. Digital mammography. *Radiology*. 2005 Feb;234(2):353-62. doi: 10.1148/radiol.2342030897. PMID: 15670993.
19. Sechopoulos I. A review of breast tomosynthesis. Part I. The image acquisition process. *Med Phys* 2013;40(1):014301.
20. Chong A, Weinstein SP, McDonald ES, Conant EF. Digital Breast Tomosynthesis: Concepts and Clinical Practice. *Radiology*. 2019 Jul;292(1):1-14. doi: 10.1148/radiol.2019180760. Epub 2019 May 14. PMID: 31084476; PMCID: PMC6604796.
21. Jochelson MS, Lobbes MBI. Contrast-enhanced Mammography: State of the Art. *Radiology*. 2021 Apr;299(1):36-48. doi: 10.1148/radiol.2021201948. Epub 2021 Mar 2. PMID: 33650905; PMCID: PMC7997616.
22. Candelaria RP, Hwang L, Bouchard RR, Whitman GJ. Breast ultrasound: current concepts. *Semin Ultrasound CT MR*. 2013 Jun;34(3):213-25. doi: 10.1053/j.sult.2012.11.013. PMID: 23768888.
23. Greenwood HI, Freimanis RI, Carpentier BM, Joe BN. Clinical Breast Magnetic Resonance Imaging: Technique, Indications, and Future Applications. *Semin Ultrasound CT MR*. 2018 Feb;39(1):45-59. doi: 10.1053/j.sult.2017.07.002. Epub 2017 Jul 25. PMID: 29317039.
24. ACR Practice Parameter for the Performance of Contrast-Enhanced Magnetic Resonance imaging (MRI) of the Breast. 2023 Available from: <https://www.acr.org/-/media/ACR/Files/Practice-Parameters/mr-contrast-breast.pdf>, accessed on [04/15/2024]
25. Marino MA, Helbich T, Baltzer P, Pinker-Domenig K. Multiparametric MRI of the breast: A review. *J Magn Reson Imaging*. 2018 Feb;47(2):301-315. doi: 10.1002/jmri.25790. Epub 2017 Jun 22. PMID: 28639300.
26. Weerakkody Y, Manning T, Lemos P, et al. Breast imaging-reporting and data system (BI-RADS). Reference article, Radiopaedia.org.
27. Kocjan G, Bourgain C, Fassina A, Hagmar B, Herbert A, Kapila K, Kardum-Skelin I, Kloboves-Prevodnik V, Krishnamurthy S, Koutselini H, Majak B, Olszewski W, Onal B, Pohar-Marinsek Z, Shabalova I, Smith J, Tani E, Vielh P, Wiener H, Schenck U, Schmitt F. The role of breast FNAC in diagnosis and clinical management: a survey of current practice. *Cytopathology*. 2008 Oct;19(5):271-8. doi: 10.1111/j.1365-2303.2008.00610.x. PMID: 18821945.

28. Bennett IC, Saboo A. The Evolving Role of Vacuum Assisted Biopsy of the Breast: A Progression from Fine-Needle Aspiration Biopsy. *World J Surg.* 2019 Apr;43(4):1054-1061. doi: 10.1007/s00268-018-04892-x. PMID: 30617562.
29. Belac Lovasić, Ingrid, et al. "Smjernice Hrvatskoga onkološkog društva za dijagnozu, liječenje i praćenje bolesnica/ka oboljelih od invazivnog raka dojke (HOD RD-3)." *Liječnički vjesnik*, vol. 144, br. 9-10, 2022, str. 295-305. <https://doi.org/10.26800/LV-144-9-10-2>. Citirano 15.04.2024.
30. Waks AG, Winer EP. Breast Cancer Treatment: A Review. *JAMA.* 2019;321(3):288–300. doi:10.1001/jama.2018.19323
31. Cardoso, F., Kyriakides, S., Ohno, S., Penault-Llorca, F., Poortmans, P., Rubio, I. T., ... Senkus, E. (2019). Early breast cancer: ESMO Clinical Practice Guidelines for diagnosis, treatment and follow-up. *Annals of Oncology.* doi:10.1093/annonc/mdz173
32. Shien T, Iwata H. Adjuvant and neoadjuvant therapy for breast cancer. *Jpn J Clin Oncol.* 2020 Mar 9;50(3):225-229. doi: 10.1093/jjco/hyz213. PMID: 32147701.
33. Kirac, I., Barbarić, J., Kovačević Vlahov, M., Kirac, P., Stanec, M. i Vrdoljak, D. V. (2016). Kirurško liječenje raka dojke KBC Sestre milosrdnice : vodič za pacijente. Zagreb: KBC Sestre milosrdnice, Klinika za tumore. Preuzeto s <https://urn.nsk.hr/urn:nbn:hr:220:983554>.
34. Loibl S., Andre F., Bachelot T., ... Curigliano G., Harbeck N. (2023). Early breast cancer: ESMO Clinical Practice Guidelines for diagnosis, treatment and follow-up. *Annals of Oncology.* DOI: <https://doi.org/10.1016/j.annonc.2023.11.016>
35. Marinovich ML, Macaskill P, Irwig L, Sardanelli F, Mamounas E, von Minckwitz G, Guarneri V, Partridge SC, Wright FC, Choi JH, Bhattacharyya M, Martincich L, Yeh E, Londero V, Houssami N. Agreement between MRI and pathologic breast tumor size after neoadjuvant chemotherapy, and comparison with alternative tests: individual patient data meta-analysis. *BMC Cancer.* 2015 Oct 8;15:662. doi: 10.1186/s12885-015-1664-4. PMID: 26449630; PMCID: PMC4599727.
36. Yeh E, Slanetz P, Kopans DB, Rafferty E, Georgian-Smith D, Moy L, Halpern E, Moore R, Kuter I, Taghian A. Prospective comparison of mammography, sonography, and MRI in patients undergoing neoadjuvant chemotherapy for

- palpable breast cancer. *AJR Am J Roentgenol.* 2005 Mar;184(3):868-77. doi: 10.2214/ajr.184.3.01840868. PMID: 15728611.
37. Soderstrom CE, Harms SE, Farrell RS Jr, Pruneda JM, Flamig DP. Detection with MR imaging of residual tumor in the breast soon after surgery. *AJR Am J Roentgenol.* 1997 Feb;168(2):485-8. doi: 10.2214/ajr.168.2.9016232. PMID: 9016232.
38. Lee CH. Problem solving MR imaging of the breast. *Radiol Clin North Am.* 2004 Sep;42(5):919-34, vii. doi: 10.1016/j.rcl.2004.05.001. PMID: 15337425.
39. Frei KA, Kinkel K, Bonel HM, Lu Y, Esserman LJ, Hylton NM. MR imaging of the breast in patients with positive margins after lumpectomy: influence of the time interval between lumpectomy and MR imaging. *AJR Am J Roentgenol.* 2000 Dec;175(6):1577-84. doi: 10.2214/ajr.175.6.1751577. PMID: 11090379.
40. Giess CS, Poole PS, Chikarmane SA, Sippo DA, Birdwell RL. Screening Breast MRI in Patients Previously Treated for Breast Cancer: Diagnostic Yield for Cancer and Abnormal Interpretation Rate. *Acad Radiol.* 2015 Nov;22(11):1331-7. doi: 10.1016/j.acra.2015.05.009. Epub 2015 Jul 2. PMID: 26142951.
41. Park VY, Kim EK, Kim MJ, Moon HJ, Yoon JH. Breast magnetic resonance imaging for surveillance of women with a personal history of breast cancer: outcomes stratified by interval between definitive surgery and surveillance MR imaging. *BMC Cancer.* 2018 Jan 22;18(1):91. doi: 10.1186/s12885-018-3998-1. PMID: 29357842; PMCID: PMC5778805.
42. Gweon HM, Cho N, Han W, Yi A, Moon HG, Noh DY, Moon WK. Breast MR imaging screening in women with a history of breast conservation therapy. *Radiology.* 2014 Aug;272(2):366-73. doi: 10.1148/radiol.14131893. Epub 2014 Mar 17. PMID: 24635678.
43. Weinstock C, Campassi C, Goloubeva O, Wooten K, Kesmodel S, Bellevance E, Feigenberg S, Ioffe O, Tkaczuk KH. Breast magnetic resonance imaging (MRI) surveillance in breast cancer survivors. *Springerplus.* 2015 Aug 28;4:459. doi: 10.1186/s40064-015-1158-5. PMID: 26322264; PMCID: PMC4550616.
44. Lee J, Kang BJ, Park GE, Kim SH. The Usefulness of Magnetic Resonance Imaging (MRI) for the Detection of Local Recurrence after Mastectomy with Reconstructive Surgery in Breast Cancer Patients. *Diagnostics (Basel).* 2022 Sep 11;12(9):2203. doi: 10.3390/diagnostics12092203. PMID: 36140604; PMCID: PMC9497711.

45. Kim EJ, Kang BJ, Kim SH, Youn IK, Baek JE, Lee HS. Diagnostic Performance of and Breast Tissue Changes at Early Breast MR Imaging Surveillance in Women after Breast Conservation Therapy. *Radiology*. 2017 Sep;284(3):656-666. doi: 10.1148/radiol.2017162123. Epub 2017 Apr 18. PMID: 28419815.
46. Greenwood HI, Freimanis RI, Carpentier BM, Joe BN. Clinical Breast Magnetic Resonance Imaging: Technique, Indications, and Future Applications. *Semin Ultrasound CT MR*. 2018 Feb;39(1):45-59. doi: 10.1053/j.sult.2017.07.002. Epub 2017 Jul 25. PMID: 29317039
47. Johnson K, Sarma D, Hwang ES. Lobular breast cancer series: imaging. *Breast Cancer Res*. 2015 Jul 11;17(1):94. doi: 10.1186/s13058-015-0605-0. PMID: 26163296; PMCID: PMC4499185.
48. Quan ML, Sclafani L, Heerdt AS, Fey JV, Morris EA, Borgen PI. Magnetic resonance imaging detects unsuspected disease in patients with invasive lobular cancer. *Ann Surg Oncol*. 2003 Nov;10(9):1048-53. doi: 10.1245/aso.2003.03.016. PMID: 14597443.
49. Van Baelen K, Geukens T, Maetens M, Tjan-Heijnen V, Lord CJ, Linn S, Bidard FC, Richard F, Yang WW, Steele RE, Pettitt SJ, Van Ongeval C, De Schepper M, Isnaldi E, Nevelsteen I, Smeets A, Punie K, Voorwerk L, Wildiers H, Floris G, Vincent-Salomon A, Derksen PWB, Neven P, Senkus E, Sawyer E, Kok M, Desmedt C. Current and future diagnostic and treatment strategies for patients with invasive lobular breast cancer. *Ann Oncol*. 2022 Aug;33(8):769-785. doi: 10.1016/j.annonc.2022.05.006. Epub 2022 May 21. Erratum in: *Ann Oncol*. 2023 Mar;34(3):326. PMID: 35605746.
50. Li CI, Anderson BO, Daling JR, Moe RE. Trends in incidence rates of invasive lobular and ductal breast carcinoma. *JAMA*. 2003 Mar 19;289(11):1421-4. doi: 10.1001/jama.289.11.1421. PMID: 12636465.
51. Goldhirsch A, Winer EP, Coates AS, Gelber RD, Piccart-Gebhart M, Thürlimann B, Senn HJ; Panel members. Personalizing the treatment of women with early breast cancer: highlights of the St Gallen International Expert Consensus on the Primary Therapy of Early Breast Cancer 2013. *Ann Oncol*. 2013 Sep;24(9):2206-23. doi: 10.1093/annonc/mdt303. Epub 2013 Aug 4. PMID: 23917950; PMCID: PMC3755334.
52. Park S, Koo JS, Kim MS, Park HS, Lee JS, Lee JS, Kim SI, Park BW. Characteristics and outcomes according to molecular subtypes of breast

cancer as classified by a panel of four biomarkers using immunohistochemistry. *Breast*. 2012 Feb;21(1):50-7. doi: 10.1016/j.breast.2011.07.008. Epub 2011 Aug 23. PMID: 21865043.

53. Dong G, Wang D, Liang X, Gao H, Wang L, Yu X, Liu J. Factors related to survival rates for breast cancer patients. *Int J Clin Exp Med*. 2014 Oct 15;7(10):3719-24. PMID: 25419424; PMCID: PMC4238527.
54. Punglia RS, Hassett MJ. Using lifetime risk estimates to recommend magnetic resonance imaging screening for breast cancer survivors. *J Clin Oncol*. 2010 Sep 20;28(27):4108-10. doi: 10.1200/JCO.2010.30.0350. Epub 2010 Aug 9. PMID: 20697089; PMCID: PMC2953968.
55. Noh, D.-Y., Han, W., & Toi, M. (Eds.). (2021). *Translational Research in Breast Cancer*. *Advances in Experimental Medicine and Biology*. doi:10.1007/978-981-32-9620-6
56. Gao Y, Ibadapo O, Toth HK, Moy L. Delineating Extramammary Findings at Breast MR Imaging. *Radiographics*. 2017 Jan-Feb;37(1):10-31. doi: 10.1148/rg.2017160051. PMID: 28076009.

12. Životopis

Rođena sam 6.2.2000. u Zagrebu. Pohađala sam Osnovnu školu Josip Račić u Zagrebu, koju sam završila, 2014. godine. Iste godine upisala sam II. gimnaziju u Zagrebu. Medicinski fakultet Sveučilišta u Zagrebu upisala sam 2018. godine. Tijekom studija razvila sam interes za kliničke predmete, prvenstveno za radiologiju i pedijatriju. Od akademske godine 2022/2023 sam članica studentske sekcije za radiologiju te endokrinologiju i dijabetologiju. Kroz studij sam se prijavljivala na kongrese, dodatne seminare, predavanja i radionice. Tečno govorim engleski, a također se služim i njemačkim kao i francuskim jezikom. U slobodno vrijeme volim se baviti sportom, provoditi vrijeme s najbližima, učiti strane jezike te putovati.