

# Preoperativna embolizacija tumora glave i vrata

---

**Sternak, Marko**

**Master's thesis / Diplomski rad**

**2024**

*Degree Grantor / Ustanova koja je dodijelila akademski / stručni stupanj:* **University of Zagreb, School of Medicine / Sveučilište u Zagrebu, Medicinski fakultet**

*Permanent link / Trajna poveznica:* <https://um.nsk.hr/um:nbn:hr:105:966453>

*Rights / Prava:* [In copyright](#)/[Zaštićeno autorskim pravom.](#)

*Download date / Datum preuzimanja:* **2024-09-04**



*Repository / Repozitorij:*

[Dr Med - University of Zagreb School of Medicine Digital Repository](#)



**SVEUČILIŠTE U ZAGREBU  
MEDICINSKI FAKULTET**

**Marko Sternak**

**Preoperativna embolizacija tumora  
glave i vrata**

**DIPLOMSKI RAD**



**Zagreb, 2024.**

Ovaj diplomski rad izrađen je u Kliničkom zavodu za dijagnostičku i intervencijsku neuroradiologiju Kliničkog bolničkog centra Zagreb pod vodstvom doc.dr.sc. Davida Ozretića, dr.med. i predan je na ocjenu u akademskoj godini 2023./2024.

## **Popis korištenih kratica**

SŽS – središnji živčani sustav

DSA – digitalna suptrakcijska angiografija

CT – kompjutorizirana tomografija

MR – magnetna rezonancija

PVA – polivinil-alkohol

NBCA – n-butil cijanoakrilat

JNA – juvenilni nazofaringealni angiofibrom

# Sadržaj

Sažetak

Summary

<b>1. Uvod</b>	<b>1</b>
<b>2. Tumorska angiogeneza</b>	<b>2</b>
<b>3. Krvna opskrba glave i vrata i njena dijagnostička procjena</b>	<b>3</b>
<b>4. Osnovni principi i metodologija embolizacije</b>	<b>6</b>
4.1. Indikacije	6
4.2. Embolizacijski pristupi	7
4.3. Anestezija	8
4.4. Embolizacijska sredstva	8
4.4.1. Čestična embolizacijska sredstva	9
4.4.2. Tekuća embolizacijska sredstva	11
4.4.3. Zavojnice	13
4.5. Vremenski odnos embolizacije i resekcije tumora	13
4.6. Komplikacije	14
<b>5. Primjeri najčešće liječenih tumora</b>	<b>16</b>
5.1. Meningeomi	16
5.1.1. Epidemiologija	16
5.1.2. Klasifikacija	16
5.1.3. Kliničke karakteristike i prezentacija	17
5.1.4. Dijagnostika	18
5.1.5. Embolizacija u kontekstu liječenja meningeoma	18
5.2. Paragangliomi (glomus tumori)	21
5.2.1. Epidemiologija	21
5.2.2. Klasifikacija	21
5.2.3. Kliničke karakteristike i prezentacija	22
5.2.4. Dijagnostika	22
5.2.5. Embolizacija u kontekstu liječenja paraganglioma	23
5.3. Juvenilni nazofaringealni angiofibrom	24
5.3.1. Epidemiologija	24
5.3.2. Klasifikacija	25
5.3.3. Kliničke karakteristike i prezentacija	25
5.3.4. Dijagnostika	26
5.3.5. Embolizacija u kontekstu liječenja juvenilnih nazofaringealnih angiofibroma	27
<b>6. Zaključak</b>	<b>29</b>
<b>Zahvale</b>	<b>30</b>
<b>Literatura</b>	<b>31</b>
<b>Životopis</b>	<b>37</b>

## **Sažetak**

**Naslov:** Preoperativna embolizacija tumora glave i vrata

**Autor:** Marko Sternak

Liječenje tumora glave i vrata kompleksan je problem čije rješavanje često zahtijeva multidisciplinarni pristup. Jedna od potencijalno korisnih pomoćnih intervencija u terapiji ovih tumora jest preoperativna embolizacija, čija je učinkovitost predmet rasprave brojnih istraživanja.

Glavni cilj preoperativne embolizacije je pojednostavljenje resekcije tumora smanjenjem intraoperativnog gubitka krvi i održavanjem operativnog polja čistim, skraćanje trajanja zahvata i vremena pacijenta provedenog pod anestezijom, te posljedično smanjenje kirurškog morbiditeta i mortaliteta. S obzirom na razvijenost modernih tehnika i dostupnost različitih radnih materijala, danas je moguća individualizacija embolizacijskog pristupa prema specifičnim potrebama svakog pacijenta i tumora.

Ovaj pregledni rad pruža sažetak trenutnih metoda, sredstava i saznanja u kontekstu preoperativne embolizacije tumora glave i vrata te naglašava njenu korist u liječenju određenih novotvorina kao što su juvenilni nazofaringealni angiofibromi ili meningeomi.

**Ključne riječi:** intervencijska neuroradiologija, embolizacija, tumori glave i vrata

## **Summary**

**Title:** Preoperative embolization of head and neck tumors

**Author:** Marko Sternak

The treatment of head and neck tumors is a complex issue which often necessitates a multidisciplinary approach. One potentially useful therapeutic intervention is preoperative embolization, whose effectiveness is an ongoing subject of debate between studies.

Preoperative embolization aims to simplify tumor resection by reducing intraoperative blood loss and keeping the operative field clean while shortening procedure duration and patient time spent under anesthesia - thereby reducing surgical morbidity and mortality. Due to present day advancements of modern techniques and availability of different embolization materials, the embolization approach can be individually tailored to suit the specific needs of every patient and tumor.

This review offers an outline of contemporary methods, materials and understandings of preoperative head and neck tumor embolization, in addition to emphasizing the merits of its inclusion in the treatment of certain neoplasms such as juvenile nasopharyngeal angiofibromas or meningiomas.

**Key words:** interventional neuroradiology, embolization, head and neck tumors

## 1. Uvod

---

Tumori lokalizirani u području glave i vrata predstavljaju heterogenu skupinu neoplazmi bitnog epidemiološkog značaja kako globalno, tako i na području Republike Hrvatske. Prema izvještaju Registra za rak Hrvatskog zavoda za javno zdravstvo, u 2020. godini čak 4% (931 slučaj) svih novodijagnosticiranih zloćudnih bolesti u Republici Hrvatskoj činile su novotvorine glave i vrata, dok su zasebno opisane novotvorine mozga i središnjeg živčanog sustava (SŽS) činile 1,9%, odnosno 440 slučajeva (1). S obzirom na visoku razinu biološke i histološke raznolikosti ove skupine tumora, njihovo je liječenje često vrlo zahtjevno te iziskuje multimodalan i multidisciplinarni pristup terapiji.

Povijesno gledano, liječenje ovih tumora razvijalo se je od radikalnih kirurških zahvata, kombinacije kirurgije, radio- i kemoterapije, sve do minimalno invazivnih kirurških zahvata i terapije novim generacijama lijekova usmjerenih prema biološkim markerima specifičnim za tumor i pacijenta (2). Usprkos značajnim pomacima u usavršavanju ovih modaliteta, postizanje optimalnih rezultata ostaje složen pothvat. Potreba za očuvanjem vitalnih struktura ovog anatomske kompleksnog područja te nužnost minimiziranja funkcionalnih oštećenja kontinuirano potiču istraživanje novih, inovativnih načina liječenja. Jedna od tako razvijenih metoda je embolizacija tumora, definirana kao blokada tumorske vaskularne opskrbe. Ista se najčešće izvodi endovaskularnim pristupom ili perkutanom injekcijom embolizacijskog sredstva izravno u samu novotvorinu. Preoperativnom embolizacijom tumorskih krvnih žila hranilica prije resekcije značajno se smanjuje gubitak krvi, operativno polje se održava suhim i čistim te se skraćuje trajanje operativnog zahvata i vrijeme pacijenta provedeno u anesteziji. Ovo zauzvrat dovodi do povećane razine sigurnosti terapijskog postupka i smanjenja vjerojatnost nepovoljnog ishoda (3). Konačno, embolizacija se pozicionirala kao važan način palijativnog liječenja uznapredovalih tumora glave i vrata nedostupnih kirurškoj resekciji jer dovodi do smanjenja veličine tumora i omogućuje kontrolu akutnih epizoda krvarenja iz nekrotične tumorske mase (4).

Cilj ovog preglednog rada je predstaviti cjeloviti skup informacija o načinu i svrsi provođenja preoperativne embolizacije tumora glave i vrata; od patofizioloških temelja tumorske angiogeneze i anatomske osnove krvne opskrbe ovog područja, do metodologije samog postupka i opisa najčešćih vrsta tumora u čijoj se terapiji embolizacija koristi.



## 2. Tumorska angiogeneza

---

Angiogeneza, odnosno proces stvaranja novih krvnih žila, igra ključnu ulogu u održavanju tumorske mase i daljnjem napredovanju neoplastičnog rasta.

Već u drugoj polovici prošlog stoljeća, Judah Folkman i suradnici demonstrirali su kako solidni tumori ne mogu narasti više od nekoliko milimetara u promjeru bez sposobnosti poticanja angiogeneze. Isto tako, pokazano je kako dobro prokrvljene novotvorine rastu brže od onih koje to nisu (5). I dok je u fiziološkim uvjetima angiogeneza visoko reguliran proces sa strogo održavanom ravnotežom između pro- i antiangiogenih signala, u tumorskom mikrookolišu ta je ravnoteža jasno narušena. Produkcijom raznih proangiogenih signalnih molekula, od kojih ključnu ulogu igraju molekule iz porodice vaskularnog endotelnog čimbenika rasta (VEGF, od engl. *vascular endothelial growth factor*), tumorske stanice potiču urastanje novih, abnormalnih krvnih žila kako bi podmirile svoje povećane metaboličke potrebe (6). Ove novonastale krvne žile karakterizirane su povećanom propusnošću, nepravilnom organizacijom te nedovoljnom mogućnosti perfuzije, aktivno doprinoseći hipoksičnim uvjetima unutar samog tumora. Hipoksija zatim povratno stimulira proizvodnju novih proangiogenih čimbenika, vodeći u kontinuiranu aktivaciju angiogene kaskade i stvaranja hipervaskularne tumorske mase.

Preoperativna embolizacija osobito je učinkovita kod visoko vaskulariziranih tumora, s ciljem parcijalnog ili potpunog zaustavljanja krvne opskrbe. Međutim, masivna nekroza i edem uzrokovani naglom devaskularizacijom ovakvih novotvorina u području glave, vrata i SŽS-a mogu dovesti do akutnog krvarenja, kompresivnih učinaka na moždano tkivo i pogoršanja simptoma (7).

### 3. Krvna opskrba glave i vrata i njena dijagnostička procjena

---

Osnovni preduvjet za uspješno i sigurno izvođenje preoperativne embolizacije tumora glave i vrata jest sveobuhvatno poznavanje neurovaskularnih anatomskih struktura.

Uz mogućnost postojanja brojnih anatomskih varijacija, glavnu krvnu opskrbu glave i vrata čine dvije glavne grane zajedničke karotidne arterije – vanjska (*a. carotis externa*) i unutarnja (*a. carotis interna*) karotidna arterija. Nadalje, brojni tumori često su opskrbljeni i ograncima potključne arterije (*a. subclavia*), između ostalog; vertebralnom arterijom (*a. vertebralis*), kostocervikalnim arterijskim stablom (*truncus costocervicalis*) i tireocervikalnim arterijskim stablom (*truncus thyrocervicalis*). Posebnu opasnost pri izvođenju embolizacije predstavlja gusta mreža kolateralnih krvnih žila i komunikacijskih arterija između ekstra- i intrakranijalne cirkulacije. Stoga je neobično važno temeljitom dijagnostičkom obradom prije samog postupka detaljno utvrditi postojanje ovih anastomoza te međuodnose tumorskog i zdravog tkiva kako bi se izbjegle potencijalne komplikacije poput moždanog udara, sljepoće uzrokovane ishemijom optičkog živca ili ozljede drugih kranijalnih živaca (7,8). Tablica 1. prikazuje popis značajnih arterija u području glave i vrata, njihovih anastomozirajućih ogranaka te kranijalnih živaca pod rizikom za ozljedu.

Osnovne dijagnostičke metode bitne za procjenu tumorske krvne opskrbe i međuodnosa sa zdravim tkivom su digitalna suptraksijska angiografija (DSA), kompjutorizirana tomografija (CT) te oslikavanje magnetnom rezonancijom (MR) (Slika 1.).

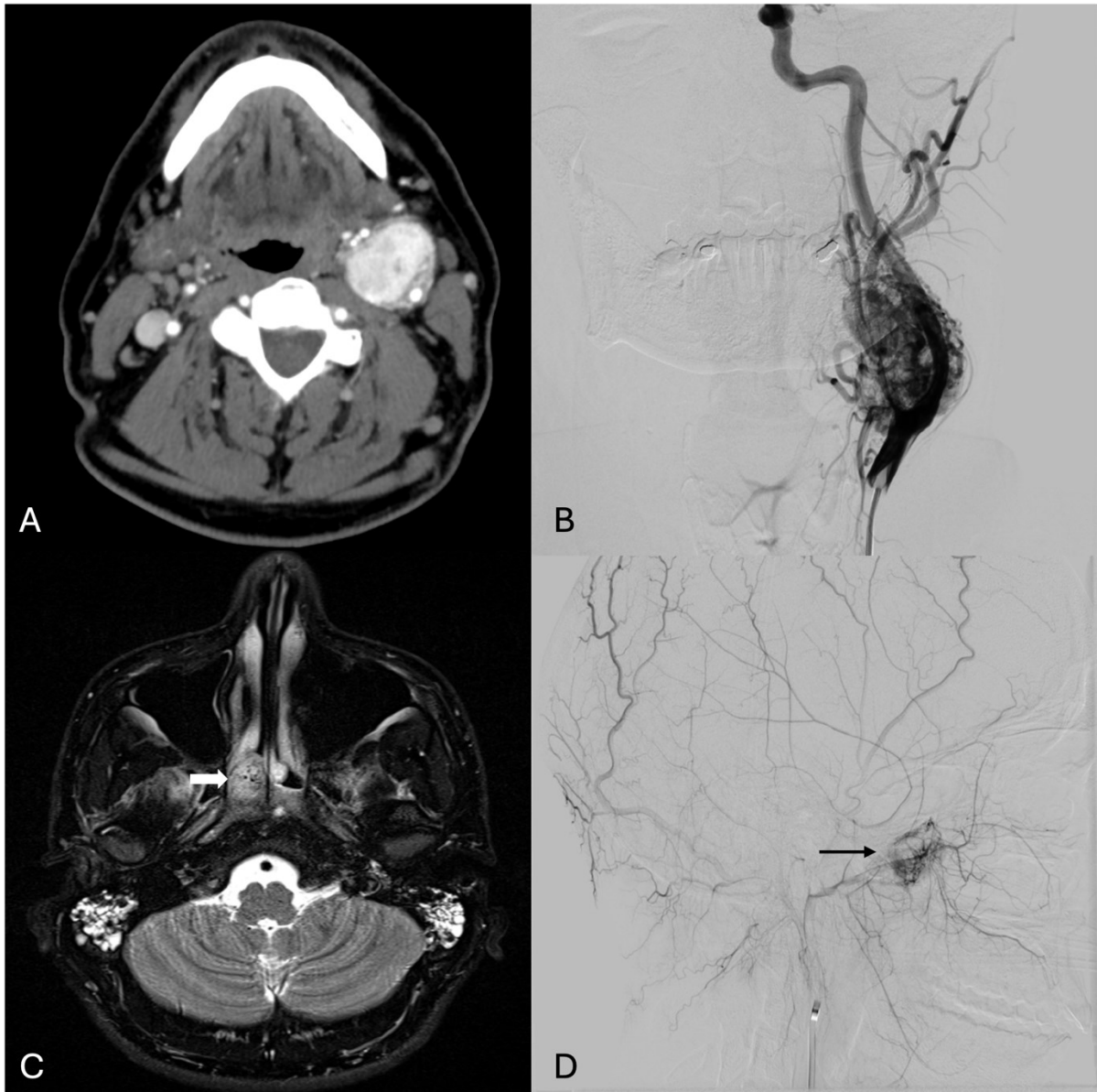
CT uz primjenu kontrastnog sredstva brzo je dostupna pretraga te se smatra zlatnim standardom za inicijalno određivanje tumorskog stadija, procjenu zahvaćenosti lokalnih limfnih čvorova i integriteta koštanih struktura. S druge strane, zbog boljeg kontrasta pri procjeni mekotkivnih struktura, MR je metoda izbora u dijagnostici suprahoidnih tumora vrata, uključujući tumore nazofarinksa, orofarinksa, usne šupljine te tumore paranazalnih sinusa (9). Nadalje, MR omogućuje detaljnu vizualizaciju moždanog parenhima, procjenu zahvaćenosti moždanih ovojnica te potencijalno postojanje perineuralnog širenja tumora (10). Dodatkom angiografskih sekvenci u obje pretrage dobiva se i prva procjena arterijske opskrbe samog tumora, koja se dalje upotpunjuje ciljanom DSA prije same embolizacije. Često je neophodna potpuna cerebralna angiografija, obuhvaćajući bilateralne angiograme vanjskih i unutarnjih karotidnih arterija, vertebralnih arterija te tireo- i kostocervikalnih arterijskih stabala. Za sveobuhvatno utvrđivanje tumorske vaskulature moguća je i selektivna kateterizacija manjih arterijskih

ogranaka kako bi se sa sigurnošću spriječilo nenamjerno ugrožavanje krvne opskrbe vitalnim anatomskim strukturama (7,8).

**Tablica 1.** Popis značajnih arterijskih ogranaka uključenih u opskrbu glave i vrata, njihovih anastomoza te kranijalnih živaca pod rizikom ozljede uz pripadajuću opskrbljujuću arteriju.

*Tablica preuzeta i modificirana iz Lazzaro MA. i sur. (8)*

<b>Arterija</b>	<b>Kranijalni živac (opskrbljujuća arterija)</b>	<b>Značajne anastomoze</b>
<i>A. thyroidea superior</i>	X, <i>n. laryngealis superior (a. laryngea superior)</i>	Kontralateralna <i>a. thyroidea superior</i> i <i>a. thyroidea inferior</i>
<i>A. lingualis</i>	XII, ekstrakranijalni segment	Kontralateralna <i>a. lingualis</i> i <i>a. thyroidea superior</i>
<i>A. facialis</i>	Rijetko	<i>A. lingualis</i> , <i>a. ophthalmica</i> , rijetko <i>a. pharyngea ascendens</i>
<i>A. pharyngea ascendens</i>	IV ( <i>truncus meningohypophysialis</i> ), V, VI ( <i>a. jugularis, truncus meningohypophysialis</i> ), VII, VIII, IX ( <i>a. jugularis</i> ), X ( <i>r. jugularis</i> ), XI ( <i>a. jugularis, a. musculospinalis</i> ), XII ( <i>a. nervi hypoglossi</i> )	<i>A. carotis interna, a. vertebralis, truncus meningohypophysialis, A. meningeae media, a. tympanica inferior</i>
<i>A. auricularis posterior</i>	VII ( <i>a. stylomastoidea</i> )	<i>A. meningeae media, a. pharyngea ascendens</i>
<i>A. occipitalis</i>	VII ( <i>a. stylomastoidea</i> )	Stražnja lubanjska jama transosealno, mišićne grane s <i>a. vertebralis</i>
<i>A. maxillaris</i>	III ( <i>truncus inferolateralis</i> ), V ( <i>a. foramen rotundum</i> ), VI ( <i>truncus inferolateralis</i> )	<i>A. carotis interna</i> (preko <i>a. canalis pterygoidei</i> i <i>truncus inferolateralis</i> ), <i>a. ophthalmica</i>
<i>A. meningeae media</i>	V ( <i>r. cavernosus</i> ), VI, VII ( <i>r. petrosus</i> )	<i>A. ophthalmica, a. carotis interna</i>
<i>A. temporalis superficialis</i>	Rijetko preko anastomoza VII i VIII	<i>A. ophthalmica</i> preko <i>a. supraorbitalis</i>



**Slika 1.** A) CT angiografski prikaz hipervaskularne tvorbe u području račvišta lijeve zajedničke karotidne arterije. B) DSA prikaz patološke vaskularizacije karotidnog glomus tumora selektivnom kateterizacijom lijeve zajedničke karotidne arterije. C) MR prikaz tvorbe u desnoj hoani na aksijalnom T2 presjeku. Strelica pokazuje *void*-ove proširenih žila unutar tumora. D) DSA prikaz patološke vaskularizacije juvenilnog angiofibroma u kasnoj fazi nakon selektivne kateterizacije desne maksilarne arterije.

## 4. Osnovni principi i metodologija embolizacije

---

Razvoj različitih embolizacijskih tehnika i dostupnost širokog izbora radnog materijala danas omogućuje planiranje individualnog pristupa svakom pacijentu – uvažavajući detalje o stadiju, lokalizaciji i tipu tumora, ali i iskustvu te preferencijama operatera. Neovisno o tome, generalni cilj preoperativne embolizacije tumora ostaje isti - potpuna devaskularizacija tumora uz pažljivo očuvanje arterijske opskrbe okolnim strukturama.

### 4.1. Indikacije

Osnovni preduvjet za razmatranje provođenja preoperativne embolizacije jest visoki stupanj prokrvljenosti tumorske mase. U skladu s tim, određeni tipovi tumora su posebno pogodni za embolizacijsko liječenje; u području glave to su najčešće juvenilni nazofaringealni angiofibromi, meningeomi, hemangioblastomi, hemangiopericitomi, sarkomi te razne metastatske lezije iz drugih primarnih lokalizacija. U području vrata najčešće se radi o paragangliomima odnosno glomus tumorima (tumori karotidnog tjelešca, *glomus jugulare*, *glomus vagale*, *glomus tympanicum*) te raznim sarkomima i karcinomima. Neki od navedenih tumora biti će detaljnije prikazani u zasebnom poglavlju.

Neovisno o heterogenosti kliničke prezentacije, Američko društvo za intervencijsku i terapijsku neuroradiologiju izdalo je smjernice u kojima su definirane opće indikacije za preoperativnu embolizaciju tumora glave i vrata, a uključuju sljedeća stanja i ciljeve (3);

1. Potreba za kontrolom kirurški nedostupnih tumorskih arterija.
2. Snižavanje perioperativnog morbiditeta smanjenjem gubitka krvi tijekom operacije.
3. Skraćivanje trajanja operacije.
4. Povećanje vjerojatnosti potpune kirurške resekcije tumora.
5. Smanjenje rizika oštećenja okolnog zdravog tkiva.
6. Ublažavanje jake boli.
7. Smanjenje vjerojatnosti tumorskog recidiva.
8. Poboljšanje vidljivosti u kirurškom polju uz smanjenje broja neželjenih komplikacija.

## 4.2. Embolizacijski pristupi

Metodologija preoperativne embolizacije tumora glave i vrata danas uključuje tri glavna pristupa: endovaskularni transarterijski pristup, direktni perkutani pristup s injekcijom embolizacijskog sredstva izravno u sam tumor te kombinaciju ovih dviju metoda.

Endovaskularni pristup temelji se na Seldingerovoj tehnici (11) za ostvarivanje intraluminalnog pristupa tumorskoj vaskulaturi kroz *a. femoralis* ili *a. radialis* i naknadnoj injekciji embolizacijskog materijala kroz uvedeni mikrokater. Kritičnu ulogu ovdje igra optimizacija pozicije mikrokatera, te je nužno njegovo dovođenje što bliže tumoru kako bi se minimizirao rizik embolizacije i oštećenja zdravih anatomskih struktura. Visoka razina preciznosti ove metode omogućena je selektivnim angiografskim snimanjima visoke rezolucije tijekom same procedure te uporabom takozvanog provokativnog neurološkog testiranja. Naime, intraarterijskom aplikacijom manjih količina barbiturata amobarbitala i naknadnim neurološkim pregledom pacijenta moguće je identificirati postojanje komunikacije s krvnom opskrbom moždanih hemisfera ili specifičnih režnjeva, dok se korištenjem lokalnog anestetika lidokaina na ovaj način pronalaze hraneće arterije kranijalnih živaca pod rizikom ishemije (12,13). U slučaju pojave neurološkog deficita tijekom provokativnog testiranja, repozicioniranjem katetera moguće je izbjeći embolizaciju vitalnih anastomoza i posljedične komplikacije.

U određenim slučajevima potpunu devaskularizaciju tumorskog tkiva nije moguće postići endovaskularnim pristupom. Ograničenost dimenzijama mikrokatera, kompleksna vaskularizacija tumora te rizik vazospazma moguće su prepreke transarterijske embolizacije koja u tim situacijama može predstavljati i sigurnosni rizik u liječenju pacijenta. Primjer navedenome su tumori opskrbljeni sitnim ograncima arterija poput unutarnje karotidne, vertebralne ili oftalmičke arterije. Nadalje, u tumorima ovog krvožilnog teritorija dodatan rizik transarterijskog pristupa predstavlja potencijalni refluks embolizacijskog sredstva u cerebralnu ili mrežničnu vaskulaturu s posljedičnom ishemijom moždanih struktura i ozbiljnih posljedica po pacijentovo zdravlje (14,15). U takvim slučajevima znatno je učinkovitiji direktan perkutani pristup, čijom se uporabom navedeni rizici mogu značajno reducirati uz očuvanje učinkovitosti devaskularizacije tumora. Nakon inicijalne dijagnostičke procjene, ova procedura uključuje ultrazvučno, dijaskopski ili CT-om navođenu punkciju tumorskog tkiva nakon čega se ispravna pozicija igle unutar tumorske vaskulature potvrđuje opservacijom refluksa krvi. Injekcijom kontrastnog sredstva zatim se dobiva takozvani „tumorogram“ - detaljna vizualizacija

parenhimalne opskrbe i venske drenaže tumora čijom se analizom može odrediti koji vaskularni segment će biti emboliziran te potencijal arterijskog refluksa i ektravazacije embolizacijskog sredstva. Naknadnom sporom injekcijom embolizacijskog sredstva dolazi do postupnog ispunjavanja tumorske vaskulature te procedura završava potvrdom potpune devaskularizacije ili prekidom zahvata u slučaju procjene previsokog rizika za nastavak embolizacije. U velikih tumora s opsežnom krvnom opskrbom ili pri postojanju rezidualnih segmenata tumora neuspješno emboliziranih primarnom punkcijom, postupak je moguće i višestruko ponavljati do postizanja zadovoljavajućeg rezultata. Primjeri tumora uspješno liječenih direktnom perkutanom embolizacijom su juvenilni nazofaringealni angiofibromi te paragangliomi glave i vrata (16–18).

### **4.3. Anestezija**

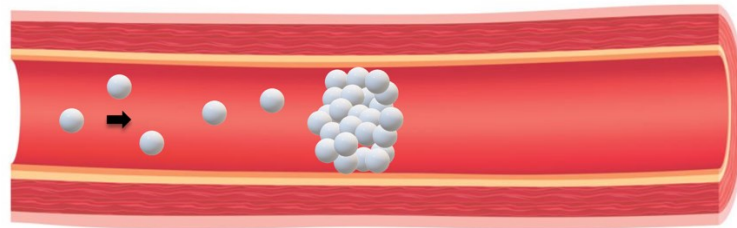
Embolizaciju tumora moguće je izvesti dok je pacijent u općoj anesteziji ili u budnome stanju uz lokalnu anesteziju. Provođenje embolizacije u lokalnoj anesteziji omogućuje jednostavnu procjenu neurološkog statusa i eliminira rizike potencijalnih komplikacija izazvanih intubacijom i izlaganjem većim dozama anestetika. Glavni nedostatak ovog pristupa predstavlja očuvana mogućnost nepredvidivog pomicanja pacijenta tijekom postupka. Micanje u ključnim trenucima može otežati angiografsku vizualizaciju opasnih arterijskih anastomoza i embolizacijskog sredstva, ali i potencijalno ugroziti konačnu terapijsku učinkovitost same embolizacije. S druge strane, gubitkom mogućnosti praćenja neurološkog statusa pri odabiru opće anestezije potrebno je osloniti se na druge dijagnostičke metode za procjenu sigurnosti embolizacije poput elektroencefalografije ili somatosenzornih evociranih potencijala (7).

### **4.4. Embolizacijska sredstva**

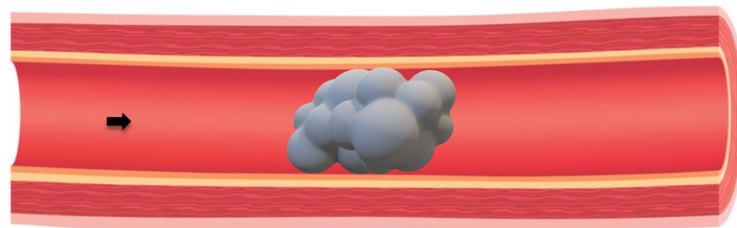
Početak razvoja embolizacije u sedamdesetim godinama prošlog stoljeća kao glavno sredstvo korišteni su autologni krvni ugrušci, pripremljeni izravno iz pacijentove krvi. Iako po samoj prirodi svog porijekla oni pokazuju pozitivna imunološka svojstva i visoki stupanj biorazgradivosti, daljnjim tehnološkim napretkom postepeno su zamijenjeni modernijim, sintetskim materijalima (19).

Danas dostupna embolizacijska sredstva najčešće se klasificiraju u tri skupine: embolizacijske čestice, tekuća sredstva i zavojnice (8) (Slika 2.). Svaka od navedenih skupina jedinstvena je po prednostima i nedostacima, a konačan izbor sredstva za pojedini slučaj određen je znanjem, iskustvom i preferencijama operatera, te kliničkim obilježjima samog tumora.

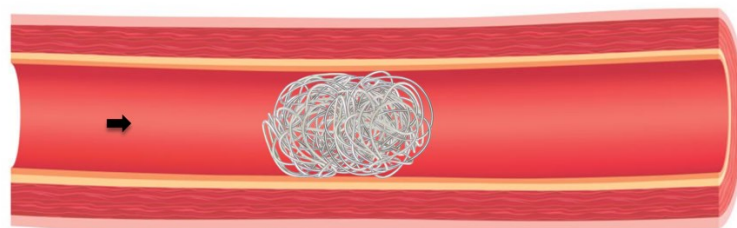
### A) Embolizacija česticama



### B) Embolizacija tekućim sredstvom



### C) Embolizacija zavojnicom



**Slika 2.** Ilustrativni prikaz glavnih skupina embolizacijskih sredstava. A) Agregacija čestica unutar hranidbene krvne žile. B) Polimerizacija tekućeg sredstva prema kalupu krvne žile. C) Embolizacija zavojnicom.

#### 4.4.1. Čestična embolizacijska sredstva

##### Polivinil-alkohol (PVA)

Polivinil-alkohol sintetski je i biokompatibilan polimer topiv u vodi, dobiven hidrolizom polivinil-acetata te prvi put upotrijebljen kao embolizacijsko sredstvo 1974. godine (20). Terapijski korištene čestice proizvode se brušenjem većih pjenastih ploča PVA i nakon filtracije dostupne su u rasponu veličina od 45  $\mu\text{m}$  do preko 1000  $\mu\text{m}$  (8,21). S obzirom na način njihove proizvodnje, dobivene čestice su nejednagog oblika što doprinosi njihovim agregacijskim



sposobnostima, ali i dovodi do mogućnosti okluzije katetera (19). Nakon injiciranja, čestice PVA adheriraju za stijenku krvnih žila dovodeći do okluzije i prestanka protoka. Nešto kasnije dolazi do razvoja upalnog procesa, angionekroze i konačno fibroze krvožilne stijenke (19,21).

Najčešće korištena veličina čestica jest od 45  $\mu\text{m}$  do 250  $\mu\text{m}$ , gdje manje čestice (45-150  $\mu\text{m}$ ) emboliziraju primarno tumorski kapilarni splet, a veće čestice (150-250  $\mu\text{m}$ ) arteriole (8). Bitno je naglasiti kako je manja veličina čestica (45-150  $\mu\text{m}$ ) identificirana kao potencijalan rizični čimbenik za hemoragijske komplikacije u embolizaciji meningeoma te Carli i suradnici preporučaju uporabu ove skupine samo u slučajevima gdje je embolizacija jedini terapijski modalitet (22). Nadalje, potreban je oprez u embolizaciji ekstrakranijalnih tumora gdje manje čestice mogu dovesti do nekroze kože i sluznice (8).

Iako čestice PVA nisu biorazgradive te se postignuta okluzija smatra trajnom, naknadnom histološkom analizom je pokazana mogućnost angiogenetske rekanalizacije originalno formiranog tromba unutar krvne žile (23).

### **Mikrosfere**

Kao odgovor na ponekad nepredvidive kliničke ishode pri korištenju čestica nepravilnog oblika (PVA), na tržištu se početkom stoljeća pojavljuje nova generacija čestičnih embolizacijskih sredstava uniformnog oblika i veličine – mikrosfere (19). Prototip ovih sredstava predstavljaju takozvane tris-akrilne želatinske mikrosfere. Ove čestice izrađene su od tris-akrilnog polimernog matriksa impregniranog svinjskom želatinom i dostupne su u rasponu veličina od 40  $\mu\text{m}$  do 1300  $\mu\text{m}$ . Kako vanjska površina ovih čestica posjeduje hidrofilna svojstva, njihova uporaba uvelike smanjuje vjerojatnost okluzije mikrokatereta u usporedbi s česticama PVA. Nažalost, bitan nedostatak ovih mikrosfera jest mogućnost razvoja alergijske reakcije na antigene svinjske želatine koja je sastavni dio njihove građe (8,21,24).

Prospektivnim kliničkim istraživanjem pokazana je veća učinkovitost tris-akrilnih želatinskih mikrosfera u smanjenju operativnog gubitka krvi nakon embolizacije meningeoma u usporedbi s česticama PVA. Ovo poboljšanje vjerojatno je rezultat njihove dublje penetracije u tumorsku vaskulaturu kao posljedica manje agregacije nego u čestica PVA iste veličine (21,25).

### **Želatinska spužva (*Gelfoam*)**

Želatinska spužva proizvodi se od svinjske kože te je dostupna u obliku sterilnih listova spužve koji se kasnije usitnjavaju ili kao već pripremljeni prah s česticama veličine od 40  $\mu\text{m}$  do 60

µm. Nakon infuzije kroz mikrokater, čestice želatinske spužve dovode do privremene okluzije, mehanički opstruirajući protok krvi i inducirajući proces zgrušavanja oko formiranog matriksa porozne strukture (21,26). Nakon 2 do 6 tjedana, postepeno dolazi do potpune resorpcije ugruška i rekanalizacije emboliziranog krvožilja, no u određenim slučajevima može doći i do trajne okluzije kao posljedica razvoja upalnog odgovora i proliferacije intimalnog tkiva (27). Slično kao i kod želatinskih mikrosfera, moguć je razvoj alergijskih reakcija na antigene svinjske želatine.

U kontekstu preoperativne embolizacije tumora glave i vrata, želatinska spužva uspješno je korištena kao embolizacijsko sredstvo u slučajevima supratentorijalnih meningeoma, ali i drugih tumora s ciljem smanjenja intraoperativnog krvarenja (8,28).

#### **4.4.2. Tekuća embolizacijska sredstva**

##### **N-butil cijanoakrilat (NBCA)**

Cijanoakrilatna ljepila uvedena su u uporabu kao trajna embolizacijska sredstva osamdesetih godina dvadesetog stoljeća. Monomeri NBCA dostupni su u obliku prozirne tekućine te u kontaktu s ioniziranim materijalom poput krvi odnosno žilnog endotela naglo polimeriziraju u ne-biorazgradivo ljepilo. Kako bi se proces polimerizacije dovoljno usporio za mogućnost precizne embolizacije infuzijom kroz kateter, smjesa monomera razrjeđuje se jodiranim uljem makova sjemena (Lipiodol). Ovaj postupak dodatno omogućava i dijaskopsku vizualizaciju sredstva, a u sličnu svrhu moguće je dodati i tantal u prahu. Kako bi do polimerizacije došlo u točno ciljanom segmentu tumorske cirkulacije, potrebno je postići specifičnu koncentraciju smjese određenu vaskularnom anatomijom i krvnim protokom u području tumora. Najčešće se radi o koncentraciji između 25% i 67% što daje polimerizacijski interval između 1 i 6 sekundi (29). Nadalje, kako bi se izbjegla neželjena polimerizacija unutar katetera, isti je potrebno prije infuzije isprati neioniziranom tekućinom, najčešće 5% otopinom glukoze (21). Navedene karakteristike čine NBCA dobrim izborom za embolizaciju tumora s arterio-venskim shuntovima gdje bi embolizacija čestičnim sredstvima mogla dovesti do neželjene propagacije čestica u distalno krvožilje i embolizacije zdravih struktura (8).

U kliničkoj se uporabi NBCA pokazao iznimno učinkovitim embolizacijskim sredstvom u većine pacijenata i raznim vrstama tumora glave i vrata (15,30,31).

## **Etilen-vinil alkoholni kopolimeri**

Etilen-vinil alkohol sintetski je kopolimer pripravljen u otopini dimetil sulfoksida kojem se – slično kao i u cijanoakrilatnih ljepila – dodaje tantal u prahu za radioopacifikaciju i vizualizaciju. Prilikom kontakta s krvlju dolazi do spontane difuzije dimetil sulfoksidnog otapala u krvotok i precipitacije etilen-vinil alkohola koji polimerizira prema kalupu krvne žile u kojoj se nalazi. Embolizacijska sredstva ovog kopolimera na tržištu su poznatija pod komercijalnim nazivima Onyx<sup>®</sup> (Medtronic) i Squid<sup>®</sup> (Emboflu). Ovi su pripravci dostupni u različitim formulacijama koje se razlikuju po viskoznosti i dubini penetracije u embolizirano krvožilje – manje viskozne otopine penetriraju dublje u vaskularni nidus, dok su otopine veće viskoznosti bolji izbor u većih krvnih žila gdje je potreban jači otpor sredstva prema rekanalizaciji embolizirane krvne žile. Glavna razlika pripravka Squid<sup>®</sup> jest manja veličina zrna tantalovog praha dodanog u otopinu prilikom proizvodnje. Ova razlika rezultira većom homogenošću radioopacifikacije i poboljšanom vidljivošću sredstva tijekom procedure u usporedbi sa starijim pripravkom Onyx<sup>®</sup>. Bitan nedostatak ovih sredstava jest toksičnost dimetil sulfoksidnog otapala koje može uzrokovati vazospazam i nekrozu krvne žile, ali i potreba za uporabom specifičnih katetera kompatibilnih s dimetil sulfoksidom (21,29,32).

Iako je embolizacija etilen-vinil alkoholnim kopolimerom Onyx<sup>®</sup> originalno odobrena jedino u terapiji arterio-venskih malformacija, unatrag posljednjih desetak godina demonstrirana je učinkovitost i sigurnost uporabe ovog sredstva za preoperativnu embolizaciju raznih vrsta tumora, bilo endovaskularnim ili direktnim perkutanom pristupom (33–35). Nadalje, etilen-vinil alkoholni kopolimer Squid<sup>®</sup> također se pokazao kao sigurna opcija u direktnoj embolizaciji karotidnih paraganglioma, ali i ostalih tumora, unatoč tek nedavnoj dostupnosti na tržištu i manjem broju provedenih istraživanja (18,36).

## **PHIL**

Kopolimer polilaktida-koglikolida i polihidroksietil metakrilata od nedavno je dostupno i u Europi odobreno embolizacijsko sredstvo poznatije na tržištu pod nazivom PHIL<sup>®</sup> (od engl. *Precipitating Hydrophobic Injectable Liquid*). Slično kopolimerima etilen-vinil alkohola, kao otapalo u sredstvu koristi se dimetil sulfoksid. Glavnu razliku predstavlja postojanje kovalentne veze polimera s jednom komponentom koja sredstvu pruža intrinzičnu sposobnost dijaskopske vizualizacije bez potrebe za dodavanjem metala poput tantala. Brža polimerizacija i lakša priprema te posljedično kraće trajanje procedure neke su od potencijalnih prednosti ovog sredstva nad kopolimerima etilen-vinil alkohola. Ova su svojstva zasad pokazana u

embolizaciji arterio-venskih malformacija te ih je tek potrebno istražiti i provesti ispitivanja u embolizaciji tumora glave i vrata (19,29).

#### **4.4.3. Zavojnice**

Za razliku od mikročestica i tekućih embolizacijskih sredstava koja prodiru duboko u ciljano tkivo, zavojnice služe za embolizaciju proksimalnih vaskularnih struktura, pretežito srednje velikih i većih arterija. U usporedbi s tradicionalnim zavojnicama izrađenim od nehrđajućeg čelika, danas korištene zavojnice većinom su građene od metala platine. Ovakva građa modernim zavojnicama pruža visoku razinu fleksibilnosti, ali i značajno podiže cijenu njihove uporabe u kliničkoj praksi. Zavojnice su dostupne u raznim oblicima, duljine od 1 mm do 300 mm te promjera 1 mm do 27 mm. Posljedično bioinertnim svojstvima platine, embolizacijska učinkovitost uvelike ovisi o trombogenom potencijalu pacijenta, što može predstavljati problem u pojedinaца koji se prezentiraju s trombocitopenijom, poremećajima faktora zgrušavanja krvi i drugim koagulopatijama (19,21). Kako bi se doskočilo tom nedostatku razvijene su nove tehnike izrade zavojnica koje potiču i ubrzavaju proces tromboze. Neke od ovih strategija uključuju oblaganje zavojnica trombinom, hidrogelom ili poliuretanom te omatanje zavojnica pravilno raspoređenim navojima prirodnih (svila, pamuk) ili sintetskih (dakron, poliesteri, poliamidi) vlakana (37).

Uporabom zavojnica moguće je postići trajnu okluziju ciljanog krvožilja, uz visoku razinu preciznosti i nizak rizik embolizacije neželjenih struktura poput drenažnih vena. Nadalje, zavojnice predstavljaju odlično sredstvo za preoperativnu embolizaciju tumora čija opskrba ima obilježja arterio-venskog shunta (8).

#### **4.5. Vremenski odnos embolizacije i resekcije tumora**

Jedan od ključnih čimbenika u planiranju zahvata jest vremenski odnos operacije i embolizacije. Usporedbom rano provedenog (unutar 24 sata od embolizacije) i odgođenog operativnog zahvata u meningeoma, Chun i suradnici uočili su kako prerana operacija može rezultirati većim gubitkom krvi tijekom zahvata te pretpostavili kako je ovaj učinak najvjerojatnije uzrokovan nedostatnim vremenom za razvoj nekroze i devaskularizacije tumorskog tkiva (38). Nadalje, u sličnom se istraživanju optimalnim pokazao interval od 7 do 9 dana između embolizacije i operacije meningeoma s idealnom postignutom razinom nekroze za olakšanje resekcije tumorskog tkiva. Shodno navedenom, kirurška resekcija tumora najčešće se izvodi unutar 7 dana od provedene embolizacije, kako bi se održao izvjestan odnos

između postizanja optimalne razine devaskularizacije i rizika razvoja arterijskih kolaterala u opskrbi tumora (7,39).

#### 4.6. Komplikacije

Unatoč metodološkom i tehničkom napretku, preoperativna embolizacija tumora glave i vrata nije procedura bez rizika, te su neke od najčešćih komplikacija navedene u tablici 2. Prema objavljenim smjernicama, komplikacije se najčešće klasificiraju po temelju kliničke važnosti u teške i manje bitne. Teškim komplikacijama smatramo one koje zahtijevaju dodatnu terapiju odnosno višu razinu skrbi, produljuju period hospitalizacije ili rezultiraju trajnim posljedicama po zdravlje. S druge strane, komplikacije poput vrućice, boli ili manjih hematoma na mjestu punkcije ne zahtijevaju posebno liječenje i ne ostavljaju za sobom kliničke posljedice (7).

**Tablica 2.** Potencijalne komplikacije preoperativne embolizacije tumora glave i vrata.

*Tablica preuzeta i modificirana iz Duffis EJ. i sur. (7)*

Manje komplikacije	Teške komplikacije
Hematomi i ostale komplikacije na mjestu punkcije	Paraliza kranijalnih živaca
Lokalizirana bol	Nekroza kože i/ili sluznica
Vrućica	Moždani udar uključujući intracerebralno krvarenje
	Kontrastna nefropatija
	Smrt

Specifične komplikacije često su povezane s lokalizacijom tumora ili uporabom određenih embolizacijskih sredstava. Primjerice, embolizacija u blizini arterio-venskih shuntova može prouzročiti razvoj plućne embolije ili okluziju venskog sinusa, a migracija embolizacijskog materijala kroz arterijske anastomoze u intrakranijalnu cirkulaciju akutni ishemijski moždani udar. Nadalje, kod tumora u blizini krvne opskrbe kranijalnih živaca moguća je pojava ozbiljnih komplikacija poput sljepoće, promuklosti, poteškoća s gutanjem ili paralize. Nekroza kože vlasišta može nastati zbog pretjerane embolizacije ogranaka *a. occipitalis* ili *a. temporalis superficialis* te nerijetko iziskuje i kiruršku rekonstrukciju. Direktno perkutano ubrizgavanje etilen-vinil alkoholnog kopolimera Onyx<sup>®</sup> ponekad dovodi do neželjenog tetoviranja kože, predstavljajući kozmetički defekt i dodatan izazov pacijentima. Konačno, nije zanemariv ni

utjecaj ionizirajućeg zračenja pa tako izlaganje pacijenata dozama većim od 3 Gy može uzrokovati eritem kože, alopeciju i kataraktu (40).

## 5. Primjeri najčešće liječenih tumora

---

### 5.1. Meningeomi

Meningeomi su najčešće primarne novotvorine SŽS-a. Kao što im i samo ime govori, tumori su podrijetla moždanih ovojnica i najčešće dobroćudne prirode, no ne i bez mogućnosti uzrokovanja ozbiljnog morbiditeta.

#### 5.1.1. Epidemiologija

Prema epidemiološkim podacima iz Sjedinjenih Američkih Država, meningeomi čine najveći udio primarnih tumora SŽS-a, odnosno 37,6% te većinu benignih tumora SŽS-a – 53,3%. U najvećem broju slučajeva (preko 90%), radi se o dobroćudnim tumorima te su maligni oblici meningeoma rijetka pojava. To su tumori primarno starije životne dobi, pa je tako medijan dobi dijagnoze meningeoma 66 godina, a incidencija u osoba starijih od 40 godina višestruko viša (18,69 slučajeva na 100 000 pojedinaca) nego u osoba mlađih od 20 godina (0,16 slučajeva na 100 000 pojedinaca). Nadalje, i benigni i maligni tipovi meningeoma češći su u žena no muškaraca, s pripadajućim omjerima stopa incidencije od 2,33 i 1,12. (41).

U slučaju dijagnoze meningeoma u mlađoj životnoj dobi, potrebno je postaviti sumnju na genetsku podlogu tumora te je daleko najčešći uzrok mutacija tumor-supresorskog gena *NF2* u sklopu neurofibromatoze tipa 2. Osim dobi, od rizičnih čimbenika koji doprinose razvoju meningeoma svakako je bitno navesti izloženost ionizirajućem zračenju s dugim razdobljem latencije i pretilost, odnosno povećan indeks tjelesne mase (42).

#### 5.1.2. Klasifikacija

Prema najnovijem izdanju klasifikacije tumora SŽS-a Svjetske zdravstvene organizacije iz 2021. godine, meningeomi se mogu podijeliti u 15 histoloških podtipova i 3 stupnja zloćudnosti. Ova se klasifikacija temelji na histološkim i molekularnim karakteristikama tumora te prisutnosti invazije moždanog tkiva. Od posebno bitnih karakteristika mogu se navesti atipični tip meningeoma, meningeom svijetlih stanica i koroidni meningeom koji se automatski svrstavaju u drugi stupanj zloćudnosti te anaplastični meningeom i svi meningeomi s utvrđenom prisutnošću homozigotne delecije gena *CDKN2A/B* koji se svrstavaju u treći stupanj, odnosno najzloćudniji (43).

### 5.1.3. Kliničke karakteristike i prezentacija

Meningeomi su uglavnom oštro ograničene novotvorine karakterizirane sporim progresivnim rastom, visokom prokrvljenošću i niskom razinom invazivnosti. S obzirom na podrijetlo iz endotelnih stanica srednje moždane ovojnice arahnoidne, mogu se pronaći na bilo kojoj lokaciji unutar SŽS-a gdje se nalaze i meninge, uz postojanje jasnih predilekcijskih mjesta. Najčešća sijela meningeoma poredana prema učestalosti su baza lubanje, odnosno prednja, srednja i stražnja lubanjska jama, konveksitet moždanih hemisfera, parasagitalni smještaj (uključujući *falx cerebri*) i područje kralježnice. Uz navedeno, moguće su i rjeđe lokalizacije poput intraventricularne, na konveksitetu malog mozga, unutar orbite i slično (42).

Ovakav široki spektar mogućih sijela uvjetuje šaroliku krvnu opskrbu koja se temelji se na duralnim ograncima vertebralne i karotidnih arterija, uz mogućnost dodatne opskrbe od strane pijalnih arterijskih ogranaka (39). Detaljan popis najčešćih arterija i njihovih grana koje sudjeluju u opskrbi meningeoma prikazan je ovisno o anatomskoj lokaciji u tablici 3.

**Tablica 3.** Arterijska opskrba prema najčešćim sijelima meningeoma. *Tablica preuzeta i modificirana iz Shah A. i sur. (44)*

Lokacija meningeoma	Arterijska opskrba
Konveksitet moždanih hemisfera	<i>A. meningea media</i>
Parasagitalno	<i>A. meningea media</i>
Olfaktorna brazda	<i>A. ophthalmica, aa. ethmoidales</i>
<i>Tentorium cerebelli / clivus</i>	Kavernozni dijelovi <i>a. carotis interna</i> i <i>a. meningea media</i> , Davidoff Schechterova arterija
Stražnja lubanjska jama (posteromedijalno)	Meningealni ogranci <i>a. vertebralis, a. meningea posterior</i>
Stražnja lubanjska jama (lateralno)	Transmastoidni ogranci <i>a. occipitalis, a. pharyngea ascendens</i>
<i>Falx cerebri</i>	Terminalni ogranci <i>a. meningea media, a. ethmoidalis anterior</i>
Intraventricularno	Koroidalne arterije
Krila, trup sfenoidne kosti	<i>A. meningea media</i>



Kao posljedica sporog rasta i niske invazivnosti, meningeomi su često asimptomatski tumori, a u slučaju pojave simptoma, oni su uglavnom nespecifični i posljedica pritiska tumorskog tkiva na obližnje moždane i vaskularne strukture. Najčešće prezentirajuća tegoba je glavobolja, dok je od ostale potencijalne simptomatologije moguća pojava fokalnih neuroloških deficita, vrtoglavice, opće slabosti i slično. Razvoj epileptičkih napadaja nije rijetkost te se češće javlja u meningeoma lociranih na konveksitetu moždanih hemisfera, u usporedbi s meningeomima lociranim na bazi lubanje kod kojih su češće viđeni simptomi poput poremećaja vida, anosmije ili kognitivnih promjena odnosno promjena ponašanja (42).

#### **5.1.4. Dijagnostika**

U inicijalnoj dijagnostičkoj obradi najvažnija metoda za procjenu i karakterizaciju meningeoma jest oslikavanje MR-om gdje se u odnosu na moždanu koru meningeomi prikazuju hipo- do izointenzivno na T1-mjerenim slikama te izo- do hiperintenzivno na T2-mjerenim slikama. Primjenom gadolinijevog kontrastnog sredstva dolazi do homogene imbibicije tumora. Moguć je i heterogeni izgled, ukazujući na razvoj nekroze ili pojavu krvarenja u tkivu tumora. Druga važna metoda jest svakako CT te se meningeomi u ovom slučaju većinom prezentiraju kao oštro ograničene lobularne mase sa širokom bazom i duralnim pripojem te homogenom imbibicijom nakon primjene jednog kontrastnog sredstva. CT je posebno koristan za prikaz intratumorskih kalcifikacija i procjenu međuodnosa tumora s okolnim koštanim strukturama, ali i u slučajevima gdje postoji kontraindikacija za oslikavanje MR-om. Konačno, angiografske sekvence i tehnike poput DSA ključne su za detaljnu procjenu prokrvljenosti, odnosno glavne i kolateralne arterijske opskrbe meningeoma (44,45).

#### **5.1.5. Embolizacija u kontekstu liječenja meningeoma**

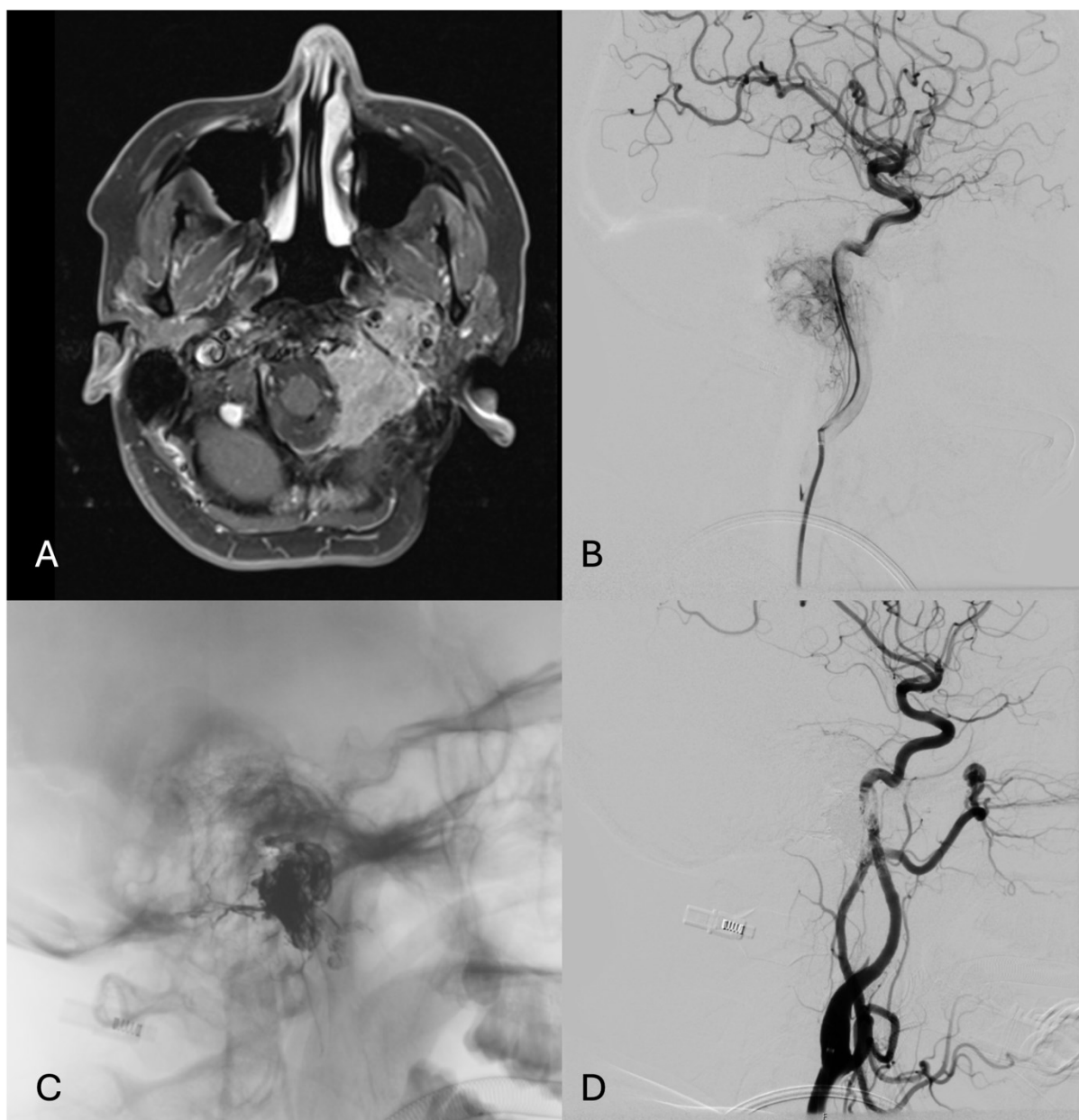
Kirurška resekcija temelj je terapijskog pristupa većim, simptomatskim meningeomima, ali i u slučajeva inicijalno manjih tumora (promjera manjeg od 3 cm) gdje je opservacijom uočen značajan rast ili simptomatološka progresija (42). Sukladno tome, preoperativna embolizacija (Slika 3.) je detaljno proučavano područje interesa u liječenju meningeoma već od prvog opisa 1973. godine, sa značajnim brojem provedenih istraživanja koja upućuju na njenu potencijalnu korist. U sedamdesetim i osamdesetim godinama prošlog stoljeća objavljeni su prvi podaci ukazujući na olakšanu resekciju i manji intraoperativni gubitak krvi nakon embolizacije meningeoma većih promjera (46,47). Sredinom devedesetih godina, jedna od prvih randomiziranih kliničkih studija demonstrirala je statistički značajno nižu razinu prosječnog gubitka krvi kod pacijenata s provedenom preoperativnom embolizacijom (533 mL naspram

836 mL u ne-emboliziranih pacijenata) te posljedično manji broj potrebnih transfuzija eritrocitnih pripravaka. Nadalje, u istom su istraživanju uočeni trendovi kraćeg prosječnog trajanja operacije i postoperativne hospitalizacije, ali bez statističke značajnosti (48). Od tada je objavljen niz prikaza slučajeva, retrospektivnih analiza i drugih istraživanja pokazujući slične rezultate kako u većih, tako i u meningeoma manjih promjera, ali i raznih intrakranijalnih lokalizacija (38,49–54).

Uloga vremenskog intervala između embolizacije meningeoma i operativnog zahvata nije jednoglasno utvrđena. Dok u pojedinim istraživanjima ovaj vremenski interval nije potvrđen kao bitan prognostički čimbenik (47,55), rezultati drugih studija pokazuju kako odgođena resekcija rezultira manjim gubitkom krvi te kraćim trajanjem operativnog zahvata (38,52,56). Shodno navedenome, predlagan je čak i interval od minimalno 7 dana između embolizacije i operativnog zahvata (44). Konačnu odluku potrebno je donijeti u skladu s procjenom rizika razvoja ozbiljnih komplikacija u prvim danima nakon embolizacije poput opstruktivnog hidrocefalusa ili masivnog edema s hernijacijom moždanog tkiva.

Sigurnost preoperativne embolizacije meningeoma najjasnije je demonstrirana sistematskim pregledom 36 objavljenih radova s ukupno 459 pacijenata gdje je utvrđeno kako se učestalost komplikacija direktno uzrokovanih embolizacijom vjerojatno nalazi u intervalu između 4,6% i 6,8%. Ovaj podatak može se interpretirati kao jedan očekivani slučaj prolazne ili trajne komplikacije na 20 osoba podvrnutih intervenciji, ne uzimajući u obzir potencijalnu korist embolizacije u smanjenju kirurškog morbiditeta (57).

Uspokos navedenim prednostima, određena anatomska sjela meningeoma nisu podložna preoperativnoj embolizaciji. Meningeomi orbite, ovojnice optičkog živca, kribriiformne pločice i sličnih lokalizacija predstavljaju visok rizik za neželjenu embolizaciju kolateralnih pritoka *a. centralis retinae* i posljedičnu ugrozu vida. Nadalje, u meningeoma na bazi lubanje moguća je opskrba preko kavernoznih ili pijalnih ogranaka unutarnje karotidne arterije i vertebrobazilarnog slijeva te u ovim slučajevima inherentna tortuoznost i mali promjer arterija ograničavaju mogućnost pristupa. S druge strane, veliki meningeomi smješteni na konveksitetu moždanih hemisfera ili parasagitalno gdje bi i samo ostvarivanje kirurškog pristupa kraniotomijom predstavljalo značajan rizik masivnog krvarenja predstavljaju prototip tumora gdje preoperativna embolizacija može biti od bitne terapijske koristi (40,44).



**Slika 3.** Preoperativna embolizacija meningioma. A) Postkontrastni aksijalni T1 FS presjek pokazuje veliki recidivni meningeom smješten intra i ekstrakranijski u razini jugularnog foramena lijevo. B) Cerebralna DSA pokazuje patološku vaskularizaciju tumora uzlaznom faringealnom arterijom prilikom selektivne kateterizacije lijeve unutrašnje karotidne arterije. C) Nesuptrahirani prikaz odljeva Onyx-a unutar tumora na kraju embolizacije. D) Kontrolno snimanje iz lijeve zajedničke karotidne arterije verificira devaskularizaciju tumora.

## 5.2. Paragangliomi (glomus tumori)

Paragangliomi su rijetka skupina tumora neuroektodermalnog podrijetla često nazivani i glomus tumorima. Ovaj naziv - iako pogrešan zbog moguće pomutnje s glomangiomom, dobroćudnom novotvorinom kože - dobivaju prema najpoznatijem, tumoru karotidnog tjelešca (*glomus caroticum*), ali i ostalim predstavnicima ove skupine tumora: timpaničnim (*glomus tympanicum*), jugularnim (*glomus jugulare*) i vagalnim (*glomus vagale*) paragangliomima.

### 5.2.1. Epidemiologija

Unatoč rijetkosti, udio paraganglioma u ukupnom broju tumora glave i vrata je oko 0,6% s procijenjenom incidencijom od 0,3 do 1,0 slučajeva na 100 000 pojedinaca pod rizikom godišnje (58). Daleko najčešće susreće se tumor kemoreceptorskih stanica karotidnog tjelešca koji čini oko 60% svih paragangliomima ovog anatomskeg područja. Većina paraganglioma javlja se tek u petom ili šestom desetljeću života, uz češću pojavnost u pripadnicima ženskog spola i omjere incidencije žensko/muško u rasponima od 2:1 pa sve do 9:1 (59).

Jedini poznati rizični čimbenik za razvoj paraganglioma jest kronična hipoksija. Ova je izloženost naknadno povezana s nasljednim mutacijama u više od 19 gena od kojih je najbitniji kompleks sukcinat dehidrogenaze, ključan za ciklus limunske kiseline i mitohondrijski respiratorni lanac. Ovakva genetska podloga paragangliomima uvjetuje jednu od najviših poznatih razina nasljednosti među svim tumorima, te se procjenjuje da je oko 30% do 40% paraganglioma u području glave i vrata nasljedne etiologije (59,60).

### 5.2.2. Klasifikacija

U kliničkoj praksi često je korišteno više klasifikacija paraganglioma glave i vrata. Za razliku od većine drugih neoplazmi, podjela na dobroćudne odnosno zloćudne varijante temelji se na dokazanoj prisutnosti metastatskih stanica u limfnim čvorovima i/ili distalnim organima umjesto na histološkim obilježjima samog tumora. Velika većina paraganglioma glave i vrata je benigna, pa tako Američki odbor za rak (engl. *American Joint Committee on Cancer*) ne predviđa posebnu TNM klasifikaciju za ovu skupinu tumora. Usprkos navedenome, smatra se da je mogući udio metastatskih, tj. malignih paraganglioma glave i vrata unutar raspona od 4% do 15% (61,62).

Od ostalih podjela, vrijedi navesti klasifikaciju po Shamblinu za paragangliome karotidnog tjelešca koja predviđa resektabilnost tumora i rizike gubitka krvi ovisno o stupnju zahvaćenosti karotidnih arterija – u rasponu od minimalne adhezije (stupanj I) do djelomičnog (stupanj II)

odnosno potpunog omatanja karotida (stupanj III) ili invazije krvožilne stijenke (stupanj IIIb) (63). U drugih lokalizacija paraganglioma kao pomoć u određivanju kirurškog pristupa dostupne su kompleksnije klasifikacije po Fischu i Mattoxu odnosno klasifikacija po Netterville-Glasscocku (64,65).

### 5.2.3. Kliničke karakteristike i prezentacija

Osim već spomenutog tumora karotidnog tjelešca, moguća je pojava i timpaničnih (unutar bubnjišta, uz *n. tympanicus*), jugularnih (na području prijelaza sigmoidnog sinusa u unutarnju jugularnu venu – *bulbus superior venae jugularis internae*), vagalnih (uz *n. vagus* i pripadajući *ganglion nodosum*) te iznimno rijetkih laringealnih (uz *n. laryngeus superior* ili *n. laryngeus recurrens*) paraganglioma. Slijedom toga, krvna opskrba ovih tumora ponajviše ovisi o lokalizaciji, a najčešće su uključene *a. pharyngea ascendens*, *a. occipitalis*, *a. auricularis posterior* ili *a. lingualis*, te potencijalno i *a. cervicalis profunda* i *truncus thyrocervicalis* (8).

U prošlosti su paragangliomi glave i vrata smatrani agresivnim tumorima, no danas je poznato kako je većina ovih tumora indolentne prirode, sporog rasta s dugim asimptomatskim periodom prije postavljanja dijagnoze. U skladu s tim, klinička prezentacija paraganglioma pretežito uključuje pojavu bezbolne mase u lateralnom dijelu vrata ili iza kuta donje čeljusti. Od mogućih simptoma bitno je navesti pojavu vaskularnog šuma u slučaju pritiska na karotidne arterije, a ukoliko dođe do razvoja kompresivnih neuropatija kranijalnih živaca simptomi mogu uključivati promuklost, disfagiju, slabost mišića ramenog obruča, Hornerov sindrom i slično. U timpaničnih i jugularnih paraganglioma najčešće dolazi do pojave pulzatilnog tinitusa i inicijalno provodnog, ali s progresijom tumorskog rasta i invazijom unutarnjeg uha i zamjedbenog gubitka sluha. Ovi simptomi dakako nisu specifični, te je njihova pojava moguća u svih lokalizacija paraganglioma glave i vrata, ovisno o smjeru širenju samog tumora. Konačno, s obzirom na neuroektodermalno podrijetlo, bitno je navesti rijetku (<5%), ali moguću pojavu sekretorne aktivnosti tumora s produkcijom kateholamina i posljedičnom pojavom hipertenzije, izrazitog znojenja, napadaja tahikardije i drugih srčanih aritmija (59,62).

### 5.2.4. Dijagnostika

U obradi tvorbe sa sumnjom na paragangliom, ultrazvučna dijagnostika brza je i jeftina početna metoda. Najčešći je prikaz solidne, dobro ograničene i hipoehogene mase koja svojom veličinom često potiskuje i razmiče okolnu vaskulaturu odnosno karotidne arterije i unutarnju jugularnu venu. Dodatno je Doppler sonografijom moguće prikazati visoki stupanj prokrvljenosti ovih tumora. U daljnjoj obradi najčešći izbor jest CT koji omogućava procjenu

koštane erozije i invazije baze lubanje te otkriva manje jugularne i timpanične paragangliome. Nakon primjene jodnog kontrastnog sredstva vidljiva je homogena imbibicija tumorskog tkiva. Oslikavanjem MR-om paragangliomi se prikazuju hipointenzivno na T1 odnosno hiperintenzivno na T2-mjerenim slikama, uz homogenu imbibiciju gadolinijevim kontrastnim sredstvom. Konačno, nuklearno-medicinske metode poput scintigrafije <sup>111</sup>In obilježenim oktreatidom te pozitronska emisijska tomografija uz primjenu radioaktivnih liganada somatostatinskih receptora dodatan su alat u dijagnostici ovih tumora (58,62).

### **5.2.5. Embolizacija u kontekstu liječenja paraganglioma**

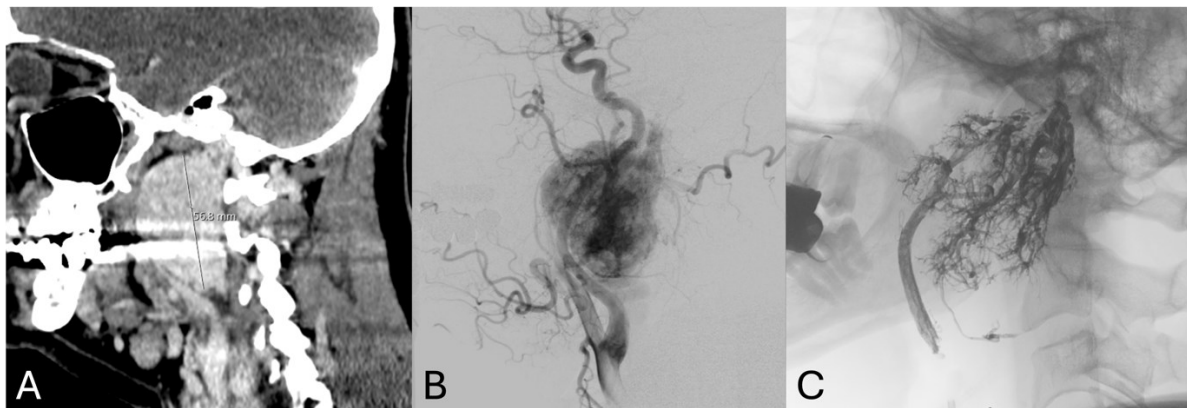
Iz povijesne perspektive, terapija paraganglioma glave i vrata zasnivala se na radikalnoj kirurškoj resekciji posljedično proširenom mišljenju o njihovoj agresivnosti i potrebi za jednako agresivnim kliničkim pristupom. S obzirom na anatomske intimitet i povezanost ovih tumora s bitnim neurovaskularnim strukturama, ovakav je pristup često dovodio do ozbiljnih postoperativnih komplikacija poput masivnog krvarenja, gubitka sluha, paralize facijalnog i ostalih kranijalnih živaca, ali i moždanog udara i smrti (66).

U ovome kontekstu, 1980. godine prvi je put opisana potencijalna korist preoperativne embolizacije u terapiji tumora karotidnog tjelešca (67) (Slika 4.). Otkrićem benigne prirode ovih tumora i daljnjim istraživanjem učinkovitosti pojedinih terapijskih mogućnosti, pristup liječenju uvelike se je promijenio. Snažno su naglašavane neinvazivne metode poput radioterapije ili aktivne opservacije – naročito u kirurški teže dostupnih jugularnih i timpaničnih paraganglioma. U skladu s navedenim, preoperativna embolizacija paraganglioma glave i vrata trenutno je predmet rasprave s dokazima koji upućuju kako u njenu korist, tako i u potencijalno nedovoljnu učinkovitost da bi se opravdali rizici izlaganja pacijenata dodatnim intervencijama (66).

Sistematskim pregledom i meta-analizom učinka preoperativne embolizacije u terapiji tumora karotidnog tjelešca iz 2016. godine, obuhvaćeno je 15 istraživanja i 470 pacijenata te nisu pokazane nikakve intra- ili postoperativne prednosti embolizacije prije resekcije tumora (68). Novijom meta-analizom Texakalidisa i suradnika iz 2019. godine, na uzorku od 1326 bolesnika u 25 istraživanja pokazana je pak statistički značajno niža razina prosječnog intraoperativnog gubitka krvi i trajanja kirurškog zahvata u emboliziranoj grupi pacijenata (69). Istovremeno, na razini individualnih istraživanja i cjelokupnog obima paraganglioma glave i vrata dostupan je niz objavljenih studija koje se zalažu za prednosti preoperativne embolizacije. Od naglašavanih pozitivnih učinaka valja ponovno istaknuti značajno smanjen intraoperativni

gubitak krvi, ali i olakšanu resekciju zbog nekrotičnog razgraničenja tumorskog i zdravog tkiva (15,16,70–73). Dodatno, usporedbom endovaskularnog i direktnog perkutanog pristupa, pokazano je kako su prethodno navedene prednosti naizgled izraženije u direktnom pristupu kojim se izbjegavaju nezanemarivi rizici transarterijske kateterizacije (16,74).

U konačnici, unatoč postojanju dokaza u korist preoperativne embolizacije paraganglioma glave i vrata, definitivne terapijske preporuke nisu usuglašene, stoga odluka o opravdanosti izlaganja pacijenta dodatnoj intervenciji mora biti donesena na individualnoj bazi prema iskustvima terapijskog tima (66).



**Slika 4.** Preoperativna embolizacija glomus tumora. A) Postkontrastni sagitalni CT prikaz velikog vagalnog glomus tumora s lijeve strane vrata. B) Cerebralna DSA pokazuje patološku vaskularizaciju tumora uzlaznom faringealnom arterijom prilikom kateterizacije lijeve zajedničke karotidne arterije. C) Nesuptrahirani prikaz odljeva Onyx-a unutar najveće arterije hranilice i hipertrofičnih krvnih žila tumora na kraju embolizacije.

### 5.3. Juvenilni nazofaringealni angiofibrom

Juvenilni nazofaringealni angiofibrom (JNA) rijedak je i visoko vaskularan tumor s benignom histološkom, ali lokalno invazivnom kliničkom prezentacijom. Ovakva specifična kombinacija lokalno invazivnog rasta i lokalizacije u stražnjem dijelu nosne šupljine nerijetko rezultira ozbiljnim kliničkim morbiditetom.

#### 5.3.1. Epidemiologija

S procijenjenom godišnjom incidencijom od 1 na 150 000 pojedinaca, JNA čine oko 0,5% svih tumora glave i vrata. Ovi tumori specifični su po dobno-spolnim predispozicijama te se pojavljuju gotovo isključivo u muških adolescenata starosti između 9 i 19 godina (75). Iznimno

rijetko, mogući su slučajevi u pripadnica ženskog spola kada se preporučuje širenje dijagnostičke obrade s ciljem isključenja genetskog mozaicizma (14).

### 5.3.2. Klasifikacija

Tijekom vremena predložen je veći broj različitih klasifikacija odnosno metoda stupnjevanja JNA, no najpopularnijim se pokazao kirurški sistem po Andrews-Fischu. Ovaj sistem modifikacija je originalne Fischeve klasifikacije te se danas smatra prihvaćenim standardom (tablica 4.) (76). Od ostalih, često je korištena klasifikacija po Radkowskom, ali bitno je navesti kako je u novije vrijeme predložen i niz drugih klasifikacija koje se temelje na najmodernijim terapijskim pristupima i metodama. Ove klasifikacije zasad još nisu uvedene u rutinsku kliničku praksu, ponajviše zbog nedovoljnog broja provedenih istraživanja i njihove utemeljenosti (77).

**Tablica 4.** Klasifikacija JNA prema Andrews-Fischu (76).

<b>Stupanj</b>	<b>Karakteristike</b>
<b>I</b>	Ograničenost na nos odnosno nazofarinks
<b>II</b>	Širenje tumora u pterigopalatinsku jamu ili paranazalne sinuse uz koštanu eroziju
<b>IIIa</b>	Širenje tumora u infratemporalnu jamu ili orbitu
<b>IIIb</b>	Širenje tumora intrakranijalno ekstraduralno
<b>IVa</b>	Širenje tumora intrakranijalno intraduralno, bez infiltracije kavernoznog sinusa, hipofize ili optičke hijazme
<b>IVb</b>	Širenje tumora intrakranijalno intraduralno, uz prisutnost infiltracije kavernoznog sinusa, hipofize ili optičke hijazme

### 5.3.3. Kliničke karakteristike i prezentacija

Iako postoji više teorija o etiopatogenetskoj podlozi razvoja JNA, danas je najprihvaćenija teza o nastanku JNA uslijed ponavljajućih epizoda mikroskopskih krvarenja i njihovih reparacija proliferacijom fibroznog tkiva u području sfenopalatinskog otvora. Ova su krvarenja izazvana povećanom produkcijom androgena u pubertetu i posljedičnim rastom i dilatacijom



hormonalno osjetljivog vaskularnog spleta koji se smatra ostatkom prethodno involuirane arterije prvog škržnog luka (78). Ta teorija objašnjava predispoziciju za muški spol u nastanku tumora, ali i moguću arterijsku opskrbu preko ogranaka unutarnje karotidne arterije koja tijekom fetalnog života komunicira s arterijom prvog škržnog luka. Većina JNA ipak je opskrbljena ograncima istostrane vanjske karotidne arterije, poimenice *a. maxillaris* i *a. pharyngea ascendens*, iako uključenost kontralateralnih ogranaka istoimenih arterija nije rijetkost (8,40).

Kako je prethodno navedeno, JNA se smatraju dobroćudnim, ali lokalno invazivnim tumorima. Unatoč tome, moguća je maligna transformacija tumora poveziva s prethodnim izlaganjem ionizirajućem zračenju te – iznimno rijetko – spontanom tumorskom progresijom (79,80). S obzirom na lokalizaciju tumora u području nazofarinksa, najčešća simptomatologija pri prvotnoj kliničkoj prezentaciji uključuje nosnu opstrukciju s rinorejom te ponavljajuće epizode obilne i bezbolne epistakse. Pojava drugih simptoma ponajviše ovisi o daljnjem rastu i smjeru širenja tumora. Opstrukcija Eustahijeve cijevi tumorskim tkivom nerijetko dovodi do serozne upale srednjeg uha i provodnog gubitka sluha, dok širenjem u paranazalne sinuse dolazi do razvoja kroničnog sinusitisa ili edema lica. Konačno, invazijom orbite, infratemporalne regije ili endokranija moguć je razvoj ozbiljnih simptoma poput anosmije, proptoze, vizualnih deficita uzrokovanih oftalmoplegijom i slično (81).

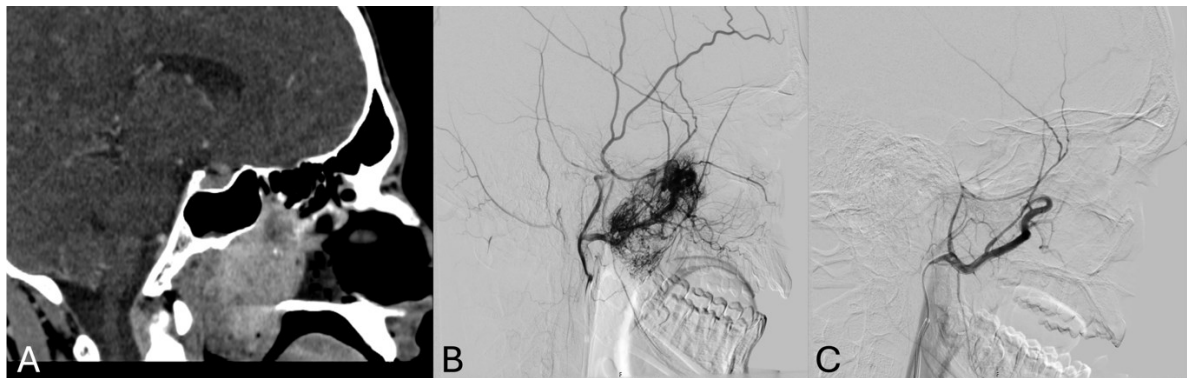
#### **5.3.4. Dijagnostika**

S obzirom na učestalost JNA i simptomatologiju koja se nerijetko pripisuje češćim bolestima poput rinosinusitisa ili antrokoanalnih polipa, prve sumnje na razvoj JNA najčešće se postavljaju rinoskopski, otkrivajući čvrstu, lobuliranu masu s fokalnim površinskim krvarenjima u stražnjem dijelu nosne šupljine. Biopsija tumorskog tkiva strogo je kontraindicirana zbog visokog rizika ozbiljnog krvarenja pa su za konačnu dijagnozu potrebni CT i MR te angiografska snimanja za određivanje arterijske opskrbe i međuodnosa s bitnim neurovaskularnim strukturama. CT-om se prikazuje mekotkivna masa u području sfenopalatinskog otvora te je moguća detaljna procjena koštane erozije i prisutnosti invazije sfenoidne kosti – erozija medijalne ploče krilnog nastavka sfenoida (*lamina medialis processus pterygoidei*) patognomoničan je znak koji se nalazi u 98% JNA (82). Primjena jednog kontrastnog sredstva dovodi do homogene imbibicije tumorskog tkiva. Oslikavanje MR-om je metoda izbora u procjeni intrakranijskog širenja tumora kao i u postoperativnom praćenju radi bolje diferencijacije između reparativnih procesa i potencijalnog tumorskog recidiva. Kao što

se i može očekivati zbog iznimno dobre prokrvljenosti, JNA se prikazuju hipointenzivno na T1 odnosno hiperintenzivno na T2-mjerenim slikama, uz homogenu imbibiciju gadolinijevim kontrastnim sredstvom (81).

### 5.3.5. Embolizacija u kontekstu liječenja juvenilnih nazofaringealnih angiofibroma

Zlatni standard u liječenju JNA i dalje je kirurška resekcija za sve primarne slučajeve i recidive tumora, dok se u uznapredovalih tumora i postoperativnih rezidua može uvesti radioterapija. Zbog manje invazivnosti, endoskopski pristup preferira se nad otvorenim kirurškim zahvatom, no samim time otežano je zbrinjavanje potencijalnih komplikacija tijekom resekcije. Kako masivno krvarenje predstavlja temeljni morbiditet i rizik u ovih tumora, preoperativna embolizacija generalno je prihvaćena adjuvantna intervencija u terapijskom pristupu JNA (81) (Slika 5.). Veći broj pojedinačnih istraživanja naglasio je kako transarterijska embolizacija smanjuje volumen izgubljene krvi i povećava vidljivost tijekom operacije te tako olakšava resekciju tumora. U slučaju nedostupnosti endovaskularnim pristupom, slični rezultati pokazani su i u pacijenata kod kojih je provedena direktna perkutana embolizacija (17,83–85).



**Slika 5.** Preoperativna embolizacija JNA. A) Postkontrastni sagitalni CT prikaz velikog vaskulariziranog tumora koji isunjava nazofarinks i posterioni dio nosnih nodnika. B) DSA prikaz patološke vaskularizacije tumora brojnim ograncima maksilarne arterije. C) Kontrolna angiografija pokazuje potpunu devaskularizaciju tumora nakon embolizacije sferičnim polimernim česticama promjera 300-500  $\mu\text{m}$ .

U kontrast navedenom, izražene su sumnje kako embolizacija može doprinijeti nepotpunoj resekciji tumorskog tkiva i posljedično rezultirati većim stopama tumorskog recidiva (86). Ove su dileme nedavno razjašnjene sistematskim pregledom i meta-analizom Diaz i suradnika iz 2023. godine kada su nedvojbeno demonstrirane koristi preoperativne embolizacije i opravdanost uključivanja iste u terapijski protokol JNA. Na uzorku od 61 istraživanja i 917

pacijenata pokazano je statistički značajno smanjenje intraoperativnog gubitka krvi i tumorskog recidiva u emboliziranih pacijenata, s prosječnim smanjenjem volumena izgubljene krvi od 798 mL. Konačno, direktan perkutani pristup pokazao se je učinkovitijim od endovaskularnog, rezultirajući manjom vjerojatnošću tumorskog recidiva i znatno manjom stopom komplikacija (87).

## 6. Zaključak

---

Preoperativna embolizacija tumora glave i vrata detaljno je proučavana adjuvantna intervencija s primarnom svrhom olakšanja kirurške resekcije i smanjenja operativnog morbiditeta i mortaliteta.

Iako u nekih tumora poput paraganglioma glave i vrata još nisu usuglašeni stavovi i smjernice, u drugih poput meningeoma i juvenilnih nazofaringealnih angiofibroma preoperativna embolizacija nedvojbeno zauzima bitnu ulogu u terapijskom protokolu. Pažljivom selekcijom pacijenata i temeljitim planiranjem intervencije na osnovi iscrpnog poznavanja neurovaskularnih anatomskih struktura, arterijskih kolaterala i anastomoza, embolizacija može doprinijeti značajnom smanjenju intraoperativnog gubitka krvi i skraćenju trajanja kirurškog zahvata.

Moguće je očekivati kako će se provedbom daljnjih istraživanja te kontinuiranim usavršavanjem trenutnih, ali i razvojem novih tehnika i embolizacijskih sredstava poboljšati učinkovitost preoperativne embolizacije te dodatno proširiti mogućnosti u liječenju tumora glave i vrata.

## **Zahvale**

Zahvaljujem se mentoru doc. dr. sc. Davidu Ozretiću na pomoći i savjetima pri izradi ovog diplomskog rada.

Zahvaljujem se roditeljima Sunčanici, Ranku i bratu Tvrtku na svojoj podršci i pruženoj pomoći tijekom obrazovanja.

Konačno se zahvaljujem djevojci Patriciji na pomoći pri lektoriranju ovog diplomskog rada te svim prijateljima stečenim za vrijeme studija na vremenu provedenom zajedno.

## Literatura

1. Hrvatski zavod za javno zdravstvo, Registar za rak Republike Hrvatske. Incidencija raka u Hrvatskoj 2020., Bilten 45, Zagreb, 2022.
2. Polverini PJ, Lingen MW. A History of Innovations in the Diagnosis and Treatment of Oral and Head and Neck Cancer. *J Dent Res.* 01. svibanj 2019.;98(5):489–97.
3. American Society of Interventional and Therapeutic Neuroradiology. Head, Neck, and Brain Tumor Embolization. *Am J Neuroradiol.* 01. rujan 2001.;22(8 suppl):S14.
4. Rzewnicki I, Kordecki K, Łukasiewicz A, Janica J, Puławska-Stalmach M, Kordecki JK, i ostali. Palliative embolization of hemorrhages in extensive head and neck tumors. *Pol J Radiol.* 2012.;77(4):17–21.
5. Folkman J. Tumor angiogenesis: therapeutic implications. *N Engl J Med.* 18. studeni 1971.;285(21):1182–6.
6. Jiang X, Wang J, Deng X, Xiong F, Zhang S, Gong Z, i ostali. The role of microenvironment in tumor angiogenesis. *Journal of Experimental & Clinical Cancer Research.* 30. rujan 2020.;39(1):204.
7. Duffis EJ, Gandhi CD, Prestigiacomo CJ, Abruzzo T, Albuquerque F, Bulsara KR, i ostali. Head, neck, and brain tumor embolization guidelines. *J Neurointerv Surg.* srpanj 2012.;4(4):251–5.
8. Lazzaro MA, Badruddin A, Zaidat OO, Darkhabani Z, Pandya DJ, Lynch JR. Endovascular Embolization of Head and Neck Tumors. *Front Neurol.* 17. listopad 2011.;2:64.
9. Vishwanath V, Jafarieh S, Rembielak A. The role of imaging in head and neck cancer: An overview of different imaging modalities in primary diagnosis and staging of the disease. *J Contemp Brachytherapy.* listopad 2020.;12(5):512–8.
10. Ong CK, Chong VFH. Imaging of perineural spread in head and neck tumours. *Cancer Imaging.* 29. rujan 2010.;10(1A):S92–8.
11. Seldinger SI. Catheter Replacement of the Needle in Percutaneous Arteriography: A new technique. *Acta Radiologica.* 01. svibanj 1953.;39(5):368–76.
12. Deveikis JP. Sequential injections of amobarbital sodium and lidocaine for provocative neurologic testing in the external carotid circulation. *AJNR Am J Neuroradiol.* 1996.;17(6):1143–7.
13. Kai Y, Hamada J ichiro, Morioka M, Yano S, Nakamura H, Makino K, i ostali. Preoperative cellulose porous beads for therapeutic embolization of meningioma: provocation test and technical considerations. *Neuroradiology.* 01. svibanj 2007.;49(5):437–43.
14. Gemmete JJ, Ansari SA, McHugh J, Gandhi D. Embolization of vascular tumors of the head and neck. *Neuroimaging Clin N Am.* svibanj 2009.;19(2):181–98, Table of Contents.
15. Gupta A, Purkayastha S, Bodhey N, Kapilamoorthy T, Kesavadas C. Preoperative embolization of hypervascular head and neck tumours. *Australasian Radiology.* 2007.;51(5):446–52.
16. Ozyer U, Harman A, Yildirim E, Aytakin C, Akay TH, Boyvat F. Devascularization of Head and Neck Paragangliomas by Direct Percutaneous Embolization. *Cardiovasc Intervent Radiol.* 01. listopad 2010.;33(5):967–75.

17. Gemmete JJ, Patel S, Pandey AS, Sullivan SE, McKean EL, Marentette LJ, i ostali. Preliminary Experience with the Percutaneous Embolization of Juvenile Angiofibromas Using Only Ethylene-Vinyl Alcohol Copolymer (Onyx) for Preoperative Devascularization Prior to Surgical Resection. *AJNR Am J Neuroradiol.* listopad 2012.;33(9):1669–75.
18. Pedicelli A, Lozupone E, Valente I, Snider F, Rigante M, D'Argento F, i ostali. Pre-operative direct puncture embolization of head and neck hypervascular tumors using SQUID 12. *Interv Neuroradiol.* lipanj 2020.;26(3):346–53.
19. Wang CY, Hu J, Sheth RA, Oklu R. Emerging Embolic Agents in Endovascular Embolization: An Overview. *Prog Biomed Eng (Bristol).* siječanj 2020.;2(1):012003.
20. Tadavarthy SM, Moller JH, Amplatz K. Polyvinyl alcohol (Ivalon)--a new embolic material. *Am J Roentgenol Radium Ther Nucl Med.* studeni 1975.;125(3):609–16.
21. Vaidya S, Tozer KR, Chen J. An Overview of Embolic Agents. *Semin Intervent Radiol.* rujan 2008.;25(3):204–15.
22. Carli DFM, Sluzewski M, Beute GN, van Rooij WJ. Complications of Particle Embolization of Meningiomas: Frequency, Risk Factors, and Outcome. *AJNR Am J Neuroradiol.* siječanj 2010.;31(1):152–4.
23. Davidson GS, Terbrugge KG. Histologic long-term follow-up after embolization with polyvinyl alcohol particles. *AJNR Am J Neuroradiol.* travanj 1995.;16(4):843–6.
24. Laurent A, Beaujeux R, Wassef M, Rüfenacht D, Boschetti E, Merland JJ. Trisacryl gelatin microspheres for therapeutic embolization, I: development and in vitro evaluation. *AJNR Am J Neuroradiol.* ožujak 1996.;17(3):533–40.
25. Bendszus M, Klein R, Burger R, Warmuth-Metz M, Hofmann E, Solymosi L. Efficacy of Trisacryl Gelatin Microspheres versus Polyvinyl Alcohol Particles in the Preoperative Embolization of Meningiomas. *AJNR Am J Neuroradiol.* veljača 2000.;21(2):255–61.
26. Abada HT, Golzarian J. Gelatine sponge particles: handling characteristics for endovascular use. *Tech Vasc Interv Radiol.* prosinac 2007.;10(4):257–60.
27. Miyayama S, Yamakado K, Anai H, Abo D, Minami T, Takaki H, i ostali. Guidelines on the use of gelatin sponge particles in embolotherapy. *Jpn J Radiol.* 01. travanj 2014.;32(4):242–50.
28. Rutka J, Muller PJ, Chui M. Preoperative Gelfoam embolization of supratentorial meningiomas. *Can J Surg.* rujan 1985.;28(5):441–3.
29. Pal A, Blanzky J, Gómez KJR, Preul MC, Vernon BL. Liquid Embolic Agents for Endovascular Embolization: A Review. *Gels.* 04. svibanj 2023.;9(5):378.
30. Kania RE, Sauvaget E, Guichard JP, Chapot R, Tran Ba Huy P, Herman P. Early Postoperative CT Scanning for Juvenile Nasopharyngeal Angiofibroma: Detection of Residual Disease. *AJNR Am J Neuroradiol.* siječanj 2005.;26(1):82–8.
31. Ishihara H, Ishihara S, Niimi J, Neki H, Kakehi Y, Uemiya N, i ostali. The safety and efficacy of preoperative embolization of meningioma with N-butyl cyanoacrylate. *Interv Neuroradiol.* listopad 2015.;21(5):624–30.

32. Vollherbst DF, Chapot R, Bendszus M, Möhlenbruch MA. Glue, Onyx, Squid or PHIL? Liquid Embolic Agents for the Embolization of Cerebral Arteriovenous Malformations and Dural Arteriovenous Fistulas. *Clin Neuroradiol.* 01. ožujak 2022.;32(1):25–38.
33. Fusco MR, Salem MM, Gross BA, Reddy AS, Ogilvy CS, Kasper EM, i ostali. Preoperative Embolization of Extra-axial Hypervascular Tumors with Onyx. *J Cerebrovasc Endovasc Neurosurg.* ožujak 2016.;18(1):12–8.
34. Rangel-Castilla L, Shah AH, Klucznik RP, Diaz OM. Preoperative Onyx embolization of hypervascular head, neck, and spinal tumors: experience with 100 consecutive cases from a single tertiary center. *J Neurointerv Surg.* siječanj 2014.;6(1):51–6.
35. Gemmete JJ, Chaudhary N, Pandey A, Gandhi D, Sullivan SE, Marentette LJ, i ostali. Usefulness of Percutaneously Injected Ethylene-Vinyl Alcohol Copolymer in Conjunction with Standard Endovascular Embolization Techniques for Preoperative Devascularization of Hypervascular Head and Neck Tumors: Technique, Initial Experience, and Correlation with Surgical Observations. *AJNR Am J Neuroradiol.* svibanj 2010.;31(5):961–6.
36. Pérez-García C, Rosati S, Serrano-Hernando FJ, López-Ibor Aliño L, Moreu M. Preoperative Squid embolization of carotid paragangliomas with direct puncture. *Neuroradiol J.* 01. lipanj 2020.;33(3):224–9.
37. Singla A, Singh N, Singh S, Kumar M, Srivastava R. Embolization of Vascular Tumors of the Head and Neck: A Review of Literature. *IJCMSR [Internet].* ožujak 2020. [citirano 20. ožujak 2024.];5(1). Dostupno na: <https://www.ijcmsr.com/uploads/1/0/2/7/102704056/376.pdf>
38. Chun JY, McDermott MW, Lamborn KR, Wilson CB, Higashida R, Berger MS. Delayed surgical resection reduces intraoperative blood loss for embolized meningiomas. *Neurosurgery.* lipanj 2002.;50(6):1231–5; discussion 1235-1237.
39. Gupta R, Thomas AJ, Horowitz M. Intracranial Head and Neck Tumors: Endovascular Considerations, Present and Future. *Neurosurgery.* studeni 2006.;59(5):S3.
40. Siddiqui FM, Rajah G, Gemmete JJ, Chaudhary N, Elias A, Pandey AS. Embolization of Head, Neck, and Spinal Tumors. U: Mascitelli JR, Binning MJ, urednici. *Introduction to Vascular Neurosurgery [Internet].* Cham: Springer International Publishing; 2022 [citirano 04. travanj 2024.]. str. 505–29. Dostupno na: [https://doi.org/10.1007/978-3-030-88196-2\\_27](https://doi.org/10.1007/978-3-030-88196-2_27)
41. Ostrom QT, Cioffi G, Gittleman H, Patil N, Waite K, Kruchko C, i ostali. CBTRUS Statistical Report: Primary Brain and Other Central Nervous System Tumors Diagnosed in the United States in 2012–2016. *Neuro Oncol.* studeni 2019.;21(Suppl 5):v1–100.
42. Ogasawara C, Philbrick BD, Adamson DC. Meningioma: A Review of Epidemiology, Pathology, Diagnosis, Treatment, and Future Directions. *Biomedicines.* 21. ožujak 2021.;9(3):319.
43. WHO Classification of Tumours Editorial Board. *Central Nervous System Tumours.* 5. izd. Sv. 6. Lyon: International Agency for Research on Cancer; 2021.
44. Shah A, Choudhri O, Jung H, Li G. Preoperative endovascular embolization of meningiomas: update on therapeutic options. *Neurosurgical Focus.* 01. ožujak 2015.;38(3):E7.
45. Huang RY, Bi WL, Griffith B, Kaufmann TJ, la Fougère C, Schmidt NO, i ostali. Imaging and diagnostic advances for intracranial meningiomas. *Neuro Oncol.* siječanj 2019.;21(Suppl 1):i44–61.



46. Manelfe C, Lasjaunias P, Ruscalleda J. Preoperative embolization of intracranial meningiomas. *AJNR Am J Neuroradiol.* 1986.;7(5):963–72.
47. Richter HP, Schachenmayr W. Preoperative embolization of intracranial meningiomas. *Neurosurgery.* rujun 1983.;13(3):261–8.
48. Dean BL, Flom RA, Wallace RC, Khayata MH, Obuchowski NA, Hodak JA, i ostali. Efficacy of endovascular treatment of meningiomas: evaluation with matched samples. *AJNR Am J Neuroradiol.* listopad 1994.;15(9):1675–80.
49. Oka H, Kurata A, Kawano N, Saegusa H, Kobayashi I, Ohmomo T, i ostali. Preoperative superselective embolization of skull-base meningiomas: indications and limitations. *J Neurooncol.* listopad 1998.;40(1):67–71.
50. Quiñones-Hinojosa A, Kaprealian T, Chaichana KL, Sanai N, Parsa AT, Berger MS, i ostali. Preoperative factors affecting resectability of giant intracranial meningiomas. *Can J Neurol Sci.* rujun 2009.;36(5):623–30.
51. Zhang X bo, Jin Z yu. [Clinical application of presurgical embolization of meningiomas]. *Zhongguo Yi Xue Ke Xue Yuan Xue Bao.* travanj 2003.;25(2):168–71.
52. Nania A, Granata F, Vinci S, Pitrone A, Barresi V, Morabito R, i ostali. Necrosis score, surgical time, and transfused blood volume in patients treated with preoperative embolization of intracranial meningiomas. Analysis of a single-centre experience and a review of literature. *Clin Neuroradiol.* ožujak 2014.;24(1):29–36.
53. Raper DMS, Starke RM, Henderson F, Ding D, Simon S, Evans AJ, i ostali. Preoperative embolization of intracranial meningiomas: efficacy, technical considerations, and complications. *AJNR Am J Neuroradiol.* rujun 2014.;35(9):1798–804.
54. Waldron JS, Sughrue ME, Hetts SW, Wilson SP, Mills SA, McDermott MW, i ostali. Embolization of skull base meningiomas and feeding vessels arising from the internal carotid circulation. *Neurosurgery.* siječanj 2011.;68(1):162–9; discussion 169.
55. Ng HK, Poon WS, Goh K, Chan MS. Histopathology of post-embolized meningiomas. *Am J Surg Pathol.* listopad 1996.;20(10):1224–30.
56. Kai Y, Hamada J ichiro, Morioka M, Yano S, Todaka T, Ushio Y. Appropriate Interval between Embolization and Surgery in Patients with Meningioma. *AJNR Am J Neuroradiol.* siječanj 2002.;23(1):139–42.
57. Shah AH, Patel N, Raper DMS, Bregy A, Ashour R, Elhammady MS, i ostali. The role of preoperative embolization for intracranial meningiomas. *J Neurosurg.* kolovoz 2013.;119(2):364–72.
58. Sandow L, Thawani R, Kim MS, Heinrich MC. Paraganglioma of the Head and Neck: A Review. *Endocr Pract.* veljača 2023.;29(2):141–7.
59. Williams MD. Paragangliomas of the Head and Neck: An Overview from Diagnosis to Genetics. *Head Neck Pathol.* 20. ožujak 2017.;11(3):278–87.
60. Dahia PLM. Pheochromocytoma and paraganglioma pathogenesis: learning from genetic heterogeneity. *Nat Rev Cancer.* veljača 2014.;14(2):108–19.

61. Moskovic DJ, Smolarz JR, Stanley D, Jimenez C, Williams MD, Hanna EY, i ostali. Malignant head and neck paragangliomas: Is there an optimal treatment strategy? *Head Neck Oncol.* 23. rujan 2010.;2:23.
62. Lin EP, Chin BB, Fishbein L, Moritani T, Montoya SP, Ellika S, i ostali. Head and Neck Paragangliomas: An Update on the Molecular Classification, State-of-the-Art Imaging, and Management Recommendations. *Radiology: Imaging Cancer.* svibanj 2022.;4(3):e210088.
63. Shamblin WR, ReMine WH, Sheps SG, Harrison EG. Carotid body tumor (chemodectoma). Clinicopathologic analysis of ninety cases. *Am J Surg.* prosinac 1971.;122(6):732–9.
64. Fisch U, Mattox D. *Microsurgery of the Skull Base.* Thieme; 1988. 726 str.
65. Netterville JL, Jackson CG, Miller FR, Wanamaker JR, Glasscock ME. Vagal paraganglioma: a review of 46 patients treated during a 20-year period. *Arch Otolaryngol Head Neck Surg.* listopad 1998.;124(10):1133–40.
66. Cleere EF, Martin-Grace J, Gendre A, Sherlock M, O'Neill JP. Contemporary management of paragangliomas of the head and neck. *Laryngoscope Investigative Otolaryngology.* 2022.;7(1):93–107.
67. Schick PM, Hieshima GB, White RA, Fiaschetti FL, Mehringer CM, Grinnell VS, i ostali. Arterial catheter embolization followed by surgery for large chemodectoma. *Surgery.* travanj 1980.;87(4):459–64.
68. Abu-Ghanem S, Yehuda M, Carmel NN, Abergel A, Fliss DM. Impact of preoperative embolization on the outcomes of carotid body tumor surgery: A meta-analysis and review of the literature. *Head Neck.* travanj 2016.;38 Suppl 1:E2386-2394.
69. Texakalidis P, Charisis N, Giannopoulos S, Xenos D, Rangel-Castilla L, Tassiopoulos AK, i ostali. Role of Preoperative Embolization in Carotid Body Tumor Surgery: A Systematic Review and Meta-Analysis. *World Neurosurg.* rujan 2019.;129:503-513.e2.
70. Abud DG, Mounayer C, Benndorf G, Piotin M, Spelle L, Moret J. Intratumoral injection of cyanoacrylate glue in head and neck paragangliomas. *AJNR Am J Neuroradiol.* listopad 2004.;25(9):1457–62.
71. Murphy TP, Brackmann DE. Effects of preoperative embolization on glomus jugulare tumors. *The Laryngoscope.* 1989.;99(12):1244–7.
72. Tikkakoski T, Luotonen J, Leinonen S, Siniluoto T, Heikkilä O, Päivänsälo M, i ostali. Preoperative embolization in the management of neck paragangliomas. *Laryngoscope.* lipanj 1997.;107(6):821–6.
73. Persky MS, Setton A, Niimi Y, Hartman J, Frank D, Berenstein A. Combined endovascular and surgical treatment of head and neck paragangliomas—A team approach. *Head & Neck.* 2002.;24(5):423–31.
74. Griauzde J, Gemmete JJ, Chaudhary N, Pandey AS, Sullivan SE, McKean EL, i ostali. A comparison of particulate and Onyx embolization in preoperative devascularization of carotid body tumors. *Neuroradiology.* rujan 2013.;55(9):1113–8.
75. Gullane PJ, Davidson J, O'Dwyer T, Forte V. Juvenile angiofibroma: a review of the literature and a case series report. *Laryngoscope.* kolovoz 1992.;102(8):928–33.

76. Andrews JC, Fisch U, Valavanis A, Aeppli U, Makek MS. The surgical management of extensive nasopharyngeal angiofibromas with the infratemporal fossa approach. *Laryngoscope*. travanj 1989.;99(4):429–37.
77. Alshaikh NA, Eleftheriadou A. Juvenile Nasopharyngeal Angiofibroma Staging: An Overview. *Ear Nose Throat J*. 01. lipanj 2015.;94(6):E12–22.
78. Schick B, Plinkert PK, Prescher A. [Aetiology of Angiofibromas: Reflection on their Specific Vascular Component]. *Laryngorhinootologie*. travanj 2002.;81(4):280–4.
79. Makek MS, Andrews JC, Fisch U. Malignant transformation of a nasopharyngeal angiofibroma. *Laryngoscope*. listopad 1989.;99(10 Pt 1):1088–92.
80. Allensworth JJ, Troob SH, Lanciault C, Andersen PE. High-grade malignant transformation of a radiation-naïve nasopharyngeal angiofibroma. *Head Neck*. travanj 2016.;38 Suppl 1:E2425-2427.
81. López F, Triantafyllou A, Snyderman CH, Hunt JL, Suárez C, Lund VJ, i ostali. Nasal juvenile angiofibroma: Current perspectives with emphasis on management. *Head Neck*. svibanj 2017.;39(5):1033–45.
82. Lloyd G, Howard D, Lund VJ, Savy L. Imaging for juvenile angiofibroma. *J Laryngol Otol*. rujan 2000.;114(9):727–30.
83. Siniluoto TM, Luotonen JP, Tikkakoski TA, Leinonen AS, Jokinen KE. Value of pre-operative embolization in surgery for nasopharyngeal angiofibroma. *J Laryngol Otol*. lipanj 1993.;107(6):514–21.
84. Moulin G, Chagnaud C, Gras R, Gueguen E, Dessi P, Gaubert JY, i ostali. Juvenile nasopharyngeal angiofibroma: comparison of blood loss during removal in embolized group versus nonembolized group. *Cardiovasc Intervent Radiol*. 1995.;18(3):158–61.
85. Tranbahuy P, Borsik M, Herman P, Wassef M, Casasco A. Direct intratumoral embolization of juvenile angiofibroma. *Am J Otolaryngol*. 1994.;15(6):429–35.
86. Mann WJ, Jecker P, Amedee RG. Juvenile angiofibromas: changing surgical concept over the last 20 years. *Laryngoscope*. veljača 2004.;114(2):291–3.
87. Diaz A, Wang E, Bujnowski D, Arimoto R, Armstrong M, Cyberski T, i ostali. Embolization in Juvenile Nasopharyngeal Angiofibroma Surgery: A Systematic Review and Meta-Analysis. *The Laryngoscope*. 2023.;133(7):1529–39.

## **Životopis**

Rođen sam u Zagrebu 11. prosinca 1999. godine te sam pohađao i završio srednjoškolsko obrazovanje u Zagrebačkoj V. gimnaziji. Nakon položene državne mature upisao sam Medicinski fakultet Sveučilišta u Zagrebu te sam na kraju prve godine nagrađen Dekanovom nagradom za izvrsnost tijekom studija. Od treće godine sudjelujem u istraživačkom radu te sam autor dvaju publikacija na području pretkliničkog istraživanja moždanog udara objavljenih u međunarodnim znanstvenim časopisima. Paralelno uz studij bio sam demonstrator na kolegijima Anatomija, Temelji neuroznanosti i Kirurgija.