

Fokalna terapija raka prostate

Raguž, Ivan

Master's thesis / Diplomski rad

2024

Degree Grantor / Ustanova koja je dodijelila akademski / stručni stupanj: **University of Zagreb, School of Medicine / Sveučilište u Zagrebu, Medicinski fakultet**

Permanent link / Trajna poveznica: <https://um.nsk.hr/um:nbn:hr:105:627296>

Rights / Prava: [In copyright](#)/[Zaštićeno autorskim pravom.](#)

Download date / Datum preuzimanja: **2025-03-18**



Repository / Repozitorij:

[Dr Med - University of Zagreb School of Medicine Digital Repository](#)



SVEUČILIŠTE U ZAGREBU
MEDICINSKI FAKULTET

Ivan Raguž
Fokalna terapija raka prostate
Diplomski rad



Zagreb, 2024.

Ovaj diplomski rad izrađen je u Centru za prostatu, Klinike za urologiju, Kliničkog bolničkog centra Zagreb pod vodstvom prim.dr.sc.Tomislava Kuliša i predan je na ocjenu u akademskoj godini 2023./2024.

POPIS KRATICA

ADC- eng. *apparent diffusion coefficient*, očigledni koeficijent difuzije

AUA- eng. *American Urological Association*, Američka urološka asocijacija

BHP- benigna hiperplazija prostate

CDUS- eng. *colour Doppler ultrasound*

CDR- eng. *cancer detection rate*, stopa detekcije karcinoma

CEUS- eng. *contrast-enhanced ultrasound*, kontrastom pojačani ultrazvuk

CZ- centralna zona

DCE-MRI- eng. *dynamic contrast-enhanced magnetic resonance imaging*, dinamička kontrastom pojačana magnetska rezonancija

DWI-MRI- eng. *diffusion weighted imaging-magnetic resonance imaging*, difuzijsko mjereno oslikavanje-magnetska rezonancija

FDG- 18F-2-deoksi-D-glukoza

FLA- eng. *focal laser ablation*, fokalna laserska ablacija

FS- fotosenzibilizator

HIFU- eng. *high intensity focused ultrasound*, fokusirani ultrazvuk visokog inteziteta

IE- ireverzibilna elektroporacija

ISUP- eng. *International Society of Urological Pathology*

LITT- eng. *laser interstitial therapy*, laserska intersticijska terapija

mpMR- multiparameterska magnetska rezonancija

MR- magnetska rezonanca

NPV- negativna prediktivna vrijednost

PCA-3- eng. *prostate cancer antigen-3*, gen karcinoma prostate-3

PET/CT- eng. *positron emission tomography-computed tomography*, pozitronska emisijska tomografija/kompjutorizirana tomografija

PI-RADS- eng. *Prostate Imaging Reporting and Data System*

PDE 5- eng. *Phosphodiesterase type 5*, Fosfodiesteraza 5

PDT- eng. *photodynamic therapy*, fotodinamska terapija

PPV- pozitivna prediktivna vrijednost

PRI-MUS- eng. *Prostate Risk Identification using Micro-Ultrasound*

PSA- eng. *prostate specific antigen*, prostata specifični antigen

PSMA- eng. *prostate-specific membrane antigen*, prostata specifični membranski antigen

PZ- periferna zona

TRUS- eng. *transrectal ultrasound*, transrektalni ultrazvuk

TZ- tranzicijska zona

SADRŽAJ

SAŽETAK

SUMMARY

UVOD.....	1
ANATOMIJA I FIZIOLOŠKA FUNKCIJA PROSTATE.....	1
EPIDEMIOLOGIJA KARCINOMA PROSTATE.....	3
GLOBALNI RAZMJERI.....	3
HRVATSKA	4
ETIOLOGIJA KARCINOMA PROSTATE.....	5
PATOHISTOLOGIJA	8
GLEASON ZBROJ	8
KONCEPT I KLINIČKA VAŽNOST INDEKS LEZIJE	9
ANAMNEZA I FIZIKALNI PREGLED PACIJENTA SA SUMNJOM NA BOLEST PROSTATE.....	11
ULOGA BIOMARKERA U RANOM OTKRIVANJU KARCINOMA PROSTATE.....	12
RADIOLOŠKA DIJAGNOSTIKA KARCINOMA PROSTATE	14
ULTRAZVUČNE METODE	14
KONVENCIONALNI B-MODE ULTRAZVUK.....	14
COLOR DOPPLER I KONTRASTOM POJAČANI ULTRAZVUK.....	15
VISOKOREZOLUCIJSKI MICRO-ULTRAZVUK.....	16
ELASTOGRAFIJA.....	17
MULTIPARAMETRIJSKA MAGNETSKA REZONANCIJA	19
PET/CT I NOVE MOGUĆNOSTI U DIJAGNOSTICI UZNAPREDOVALOG KARCINOMA PROSTATE.....	21
METODE BIOPSIJE PROSTATE KAO ALAT ZA TOČNU LOKALIZACIJU KARCINOMA U PROSTATI	24
TRANSREKTALNE BIOPSIJE.....	24
TRANSPERINEALNE BIOPSIJE.....	27
UVOD U FOKALNU TERAPIJU KAO NOVU METODU LIJEČENJA KARCINOMA PROSTATE.....	30
OBRAZLOŽENJE PRIMJENE FOKALNE TERAPIJE U LIJEČENJU KARCINOMA PROSTATE....	30
CILJEVI FOKALNE TERAPIJE	34

VRSTE FOKALNE TERAPIJE KOJE SE KORISTE U KLINIČKOJ PRAKSI	36
FOKALNA KRIOTERAPIJA	36
FOKALNI FOKUSIRANI ULTRAZVUK VISOKOG INTENZITETA (HIFU)	39
FOKALNA FOTODINAMSKA TERAPIJA	43
FOKALNA LASERSKA INTERSTICIJSKA TERMOTERAPIJA (FLA)	47
IREVERZIBILNA ELEKTROPORACIJA	49
ZAKLJUČAK	53
ZAHVALE	54
REFERENCE:	55
ŽIVOTOPIS	67

SAŽETAK

FOKALNA TERAPIJA RAKA PROSTATE

Ivan Raguž

Karcinom prostate je najčešći dijagnosticirani maligni tumor muškaraca u više od polovine svjetskih zemalja, uključujući i Republiku Hrvatsku. Najčešće se otkriva u muškarca starijih od 70 godina. Najvažniji rizični faktori za nastanak bolesti su dob pacijenta, obiteljska anamneza i stil života. Klinička slika karcinoma prostate je nespecifična i podudara se sa simptomatologijom drugih stanja poput benigne hiperplazije prostate i prostatitisa. Fizikalni pregled je ograničen i nije dovoljno specifičan niti osjetljiv za postavljanje dijagnoze. Krajem prošlog stoljeća u kliničku praksu se uvodi određivanje prostata specifičnog antigena (PSA) koji i danas ima značajnu ulogu u probiru pacijenata sa sumnjom na bolest. Preoperativna lokalizacija karcinoma prostate je od vitalne važnosti u svrhu određivanja terapijskog pristupa. Danas se za tu namjenu koriste radiološke metode i biopsija prostate. Trenutno, multiparametrijska magnetska rezonancija (mpMR) ima najveću osjetljivost i specifičnost od svih radioloških metoda u detekciji karcinoma prostate, dok se aktivno traga za novim ultrazvučnim tehnologijama kako bi se prebrodili nedostaci cijene i pristupačnosti magnetske rezonancije. Biopsija prostate je još uvijek zlatni standard u definitivnom postavljanju dijagnoze maligne bolesti. Krajnji ciljevi terapije karcinoma su osiguranje kontrole ili potpunog izlječenja bolesti, pri čemu se procjenjuje korist terapije naspram rizika progresije bolesti. Ideja fokalne terapije raka prostate proizašla je iz definiranja indeks lezije, budući da radikalne kirurške resekcije u većini slučajeva za sobom ostavljaju velike posljedice. Najvažniji cilj fokalne terapije prostate je smanjenje ukupne stope mortaliteta povezane s karcinomom prostate, a zatim i smanjenja morbiditeta uzrokovanog bilo samom bolešću ili onog povezanog s liječenjem, kao i unaprjeđenje ukupne kvalitete života oboljelih pacijenata. Tipovi fokalne terapije koji se koriste u kliničkoj praksi su : krioterapija, fokusirani ultrazvuk visokog inteziteta (HIFU), fotodinamska terapija (PDT), fokalna laserska ablacija (FLA) i ireverzibilna elektroporacija (IRE). Svaka od navedenih tehnika ima svoje prednosti i mane a poseban naglasak se stavlja na potrebu za provođenjem multicentričnih istraživanja čijim bi se rezultatima stručnjaci koristili u svrhu pisanja smjernica za pravilan odabir pacijenata i terapijskih metoda kako bi onkološki i funkcionalni ishodi bili što bolji.

Ključne riječi: fokalna terapija, karcinom prostate, indeks lezija

SUMMARY

FOCAL THERAPY OF PROSTATE CANCER

Ivan Raguž

Prostate cancer is the most commonly diagnosed malignant tumor in men in more than half of the world's countries, including the Republic of Croatia. It is most often detected in men older than 70 years. The most important risk factors for the onset of the disease are the patient's age, family history and lifestyle. The clinical picture of prostate cancer is non-specific and coincides with the symptoms of other conditions such as benign prostatic hyperplasia and prostatitis. Physical examination is limited and not specific or sensitive enough to make a diagnosis. At the end of the last century, the determination of prostate specific antigen (PSA) was introduced into clinical practice, which still plays a significant role in the screening of patients with suspected disease. Preoperative localization of prostate cancer is of vital importance in order to determine the therapeutic approach. Today, radiological methods and prostate biopsy are used for this purpose. At the moment, multiparametric magnetic resonance (mpMR) has the highest sensitivity and specificity of all radiological methods in the detection of prostate cancer, while new ultrasound technologies are actively sought to overcome its disadvantages of cost and accessibility. Prostate biopsies still remain the gold standard for definitive diagnosis of prostate cancer. The ultimate goals of cancer therapy are to ensure control or complete cure of the disease, weighing the benefit of therapy against the risk of disease progression. The idea of focal therapy came from defining the index lesion, since radical surgical resections in most cases leave behind major consequences. The most important goal of focal therapy is to reduce the overall mortality rate associated with prostate cancer, and to reduce the morbidity caused either by the disease itself or that associated with treatment, as well as improving the overall quality of life of affected patients. Types of focal therapy used in clinical practice are: cryotherapy, high intensity focused ultrasound (HIFU), photodynamic therapy (PDT), focal laser ablation (FLA) and irreversible electroporation (IRE). Each of the mentioned techniques has its advantages and disadvantages, while special emphasis is placed on the need to conduct multicenter researches, the results of which would be used by experts for the purpose of writing guidelines for the proper selection of patients and therapeutic methods in order to improve oncological and functional outcomes.

Key words: focal therapy, prostate cancer, index lesion

UVOD

ANATOMIJA I FIZIOLOŠKA FUNKCIJA PROSTATE

Razvoj i diferencijacija muškog spolnog sustava u tijeku intrauterinog razvoja je pod utjecajem androgenih hormona koje izlučuju fetalni testisi. Osim postojanja androgenih hormona važnost se pridaje i njihovim ciljnim receptorima, pa manjkavost ili jednog ili drugog dovodi do razvoja ženskog fenotipa. Seksualna diferencijacija muškog spolnog sustava je kompleksan proces koji uključuje nestanak Müllerovih kanala pod utjecajem anti-Müllerova hormona koji se luči u Sertolijevim stanicama testisa, te razvoj i održivost Wolffovih kanala potaknut lučenjem androgena. Leydigove stanice fetalnih testisa proizvode testosteron čija se uloga ogleda u formiranju prostate, skrotuma i penisa. Između razdoblja rođenja i puberteta kod dječaka ne nalazimo značajan rast prostate. Pod utjecajem androgena, u prvom redu testosterona, tijekom puberteta prostata se lagano počinje povećavati. Osim što je važan za njezin rast, testosteron također igra ulogu u održavanju veličine odrasle prostate (1).

Prostata, koja se sastoji od vezivnog i mišićnog tkiva, je žlijezda smještena u zdjelici koja svojim oblikom obrnutog konusa ima podupiruću ulogu ostatku genitourinarnog sustava. Baza joj okružuje vrat mokraćnog mjehura, dok apeks leži na vanjskom uretralnom sfinkteru. Okružena je fibroznom kapsulom koju probijaju živci i krvni žile što je dodatno zaštićeno visceralnim slojem zdjelične fascije. Anatomske odnose prema ostatku zdjeličnih organa su kako slijedi: anteriorno je omeđena stražnjom površinom pubične simfize, a između se nalazi nakupina retropubičnog tkiva i prostatični venski pleksus, posteriorno dolazi u bliski dodir s rektumom od kojeg je odvojena Denonvillierovom (rektogenitalnom) fascijom, kranijalno je položen mokraćni mjehur, kaudalno se nalazi vanjski uretralni sfinkter u čijoj kontroli ima značajnu ulogu prilikom mikcije i ejakulacije, a letaralno je okružena mišićem podizača anusa (m. levator ani). Anatomska podjela prostate podrazumijeva postojanje pet režnjeva: jednog središnjeg, dva lateralna, te anteriornog i posteriornog režnja, dok se u kliničkoj praksi najčešće dijeli na desni i lijevi lateralni, te jedan središnji (2).

Podjela na četiri histološke zone ima kako znanstvenu, tako i kliničku važnost: anteriorna fibromuskularna stroma koja ne sadržava žljezdano tkivo, tranzicijska zona (TZ) koja sadržava 5% žljezdanog tkiva prostate, centralna zona (CZ) koja sadržava 20% žljezdanog tkiva i periferna zona (PZ) koja sadržava 70-80% žljezdanog tkiva. Ovakvi odnosi vrijede za normalnu

prostatu odraslog mladog muškarca bez pripadajuće patologije. Pojedina patološka stanja poput benigne hiperplazije prostate (BHP) mijenjaju odnose zona, tako da će u odraslog muškarca kojem je dijagnosticiran BHP najveći postotak žljezdanog tkiva prostate biti smješten u TZ. Karcinomi prostate najčešće započinju u PZ, otprilike 70-75%, a tek 20-30% u TZ. Podrijetlo karcinoma u centralnoj zoni je izuzetno rijetko, a i ako se nađe takav patohistološki nalaz smatra se da je najčešće riječ o sekundarnoj invaziji karcinoma iz PZ (3). Tumori koji nastaju u PZ se najčešće asociraju s lošijim patološkim osobinama i prognozom za bolesnike u odnosu na tumore koji nastaju u CZ ili TZ (4). Lee i sur. (5) u svojem radu navode da uprkos tome što su karcinomi TZ češće praćeni većim volumenom i višim vrijednostima prostata specifičnog antigena (PSA) prilikom otkrivanja, imaju bolju kliničku prognozu u smislu rjeđeg biokemijskog i lokalnog povrata bolesti kao i postojanja udaljenih metastaza, u odnosu na pacijente s karcinomom u PZ. Također su rjeđe praćeni nepovoljnim patohistološkim osobinama poput limfovaskularne invazije, zahvaćanja limfnih čvorova i ekstrakapsularnog širenja.

Arterijsku krvnu opskrbu prostate obavljaju tri krvne žile: unutarnja pudendalna, inferiorna vezikalna i srednja rektalna arterija. Inferiorna vezikalna i srednja rektalna arterija su ogranci unutarnje ilijakalne arterije. Pudendalna arterije putuje istoimenim kanalom kako bi opskrbila prostatu i ostale organe zdjelice i reproduktivnog sustava. Donja vezikalna arterija daje dvije glavne grane: jednu za mokraćni mjehur, drugu za prostatu. Grana koja odlazi prema prostati se dodatno dijeli u dvije skupine ogranaka: jedan koji odlazi za opskrbu uretre, a drugi koji donosi arterijsku krv u periferne dijelove i kapsulu prostate. Venska krv iz prostate odlazi u obliku periprostatičnog venskog plexusa koji prima krv iz duboke dorzalne vene penisa, te se drenira u inferiornu vezikalnu venu koja pak krv predaje unutarnjoj ilijakalnoj veni (6).

Prostata je inervirana parasimpatičkim i simpatičkim vlaknima. Parasimpatička vlakna dolaze od donjeg hipogastričnog plexusa a važna su za postizanje erekcije i lučenje sekreta iz žljezdanih acinusa. Preganglijska simpatička vlakna koja dolaze iz gornjeg hipogastričnog plexusa imaju funkciju u kontrakciji glatkih mišića i omogućavanju ejakulacije (6).

Limfne žile usko prate arterijsku opskrbu prostate. Drenaža započinje formiranjem intraprostatičnih limfnih žila koje se udružuju i stvaraju periprostatičnu limfnu mrežu iz koje pak nastaju velike limfne žile prostate koje putuju prema ipsilateralnim limfnim čvorovima. Limfne žile superolateralnog dijela prostate putuju zajedno s donjom vezikalnom i srednjom hemoroidalnom arterijom prema unutarnjim ilijakalnim limfnim čvorovima. Dio limfne drenaže odlazi posteriorno i ulijeva se u presakralne limfne čvorove. Limfna drenaža apeksa

odlazi zajedno s unutarnjom pudendalnom arterijom prema unutarnjim limfnim čvorovima koji se dreniraju u zajedničke ilijakalne limfne čvorove i na kraju u lumbalne limfne čvorove (7).

Prostata, najvažnija akcesorna žlijezda muškog spolnog sustava, ima dva odjeljka, stromu i epitel, koji međusobno komuniciraju u svrhu održavanja normalnog razvoja i homeostaze tkiva. Glavna uloga strome je održavanje optimalnih uvjeta u kojima epitelna komponenta može vršiti svoju funkciju. Epitel prostate djeluje kao žljezdano tkivo, tj. izlučuje tekućinu koja čini jednu petinu, do jednu trećinu ukupnog volumena ejakulata. Ona ima ulogu u kontroli ejakulacije kao i doprinos proteina i metabolita biokemijskih procesa poput kalikreina iz čije porodice proteina dolazi PSA, zatim citrata i cinka. Zanimljivo kako je tkivo prostate najveći rezervoar cinka u ljudskom tijelu, čija pohrana je aktivni proces koji ovisi o djelovanju androgena. Uloga cinka ogleda se u blokadi pretvorbe citrata u izocitrat, prvi korak u Krebsovom ciklusu, koji onda može poslužiti kao supstrat za spermije i produkciju ATP-a. Starenjem dolazi do smanjenja akumulacije cinka i citrata što vodi u promjenu metaboličkog stanja prostate na način da se Krebsov ciklus odigra do kraja, ATP se producira oksidacijskim procesima u mitohondrijima, a sve to podržava nastanak karcinoma i njegovu progresiju (8).

EPIDEMIOLOGIJA KARCINOMA PROSTATE

GLOBALNI RAZMJERI

Gledajući ukupnu populaciju karcinom prostate je četvrti najučestaliji maligni tumor kod ljudi, i drugi najučestaliji maligni tumor u muškoj populaciji odmah iza karcinoma pluća. Podaci Svjetske zdravstvene organizacije (WHO) za 2020. godinu navode kako je procijenjena dobno standardizirana incidencija karcinoma prostate iznosila 30.7/100000 stanovnika s procijenjenim novootkrivenim slučajevima za tu godinu od 2,2 milijuna. Karcinom prostate je bio osmi najčešći uzrok smrti kod oba spola, te peti najčešći uzrok smrti u muškoj populaciji s procijenjenim mortalitetom od 375 tisuća muškaraca. Tablica 1 pokazuje procijenjenu globalnu dobno standardiziranu incidenciju karcinoma prostate za 2020. godinu (9).

Tablica 1. Procijenjena globalna dobno standardizirana incidencija karcinoma prostate za 2020. godinu. Prema: Cancer today [Internet]. [cited 2024 Jan 17]. Available from: <http://gco.iarc.fr/today/home>

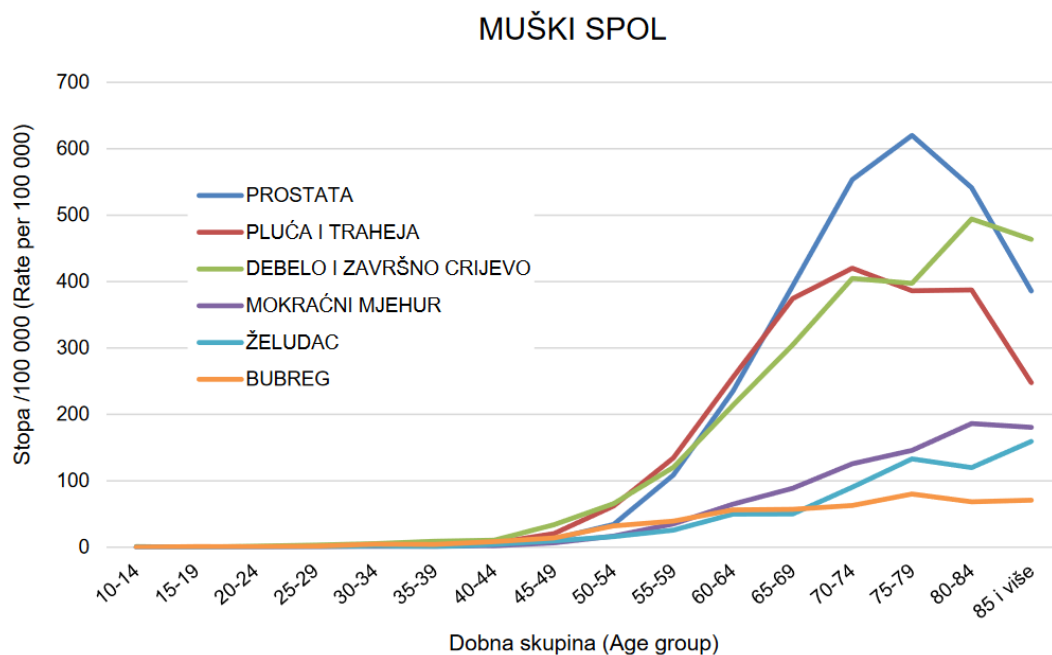
POREDAK	DRŽAVA	ASIR/100000	BROJ SLUČAJEVA
	SVIJET	30.7	1414259
1	Francuska, Gvadalupa	183.6	722
2	Francuska, Martinik	168.2	659
3	Irska	110.7	4503
4	Barbados	110.3	279
5	Sveta Lucija	103.2	135
6	Estonija	102.1	1228
7	Puerto Rico	101.2	2742
8	Švedska	100.4	10949
9	Francuska	99.0	66070
10	Bahami	98.0	201

ASIR (Age standardized incidence rate)-Dobno standardizirana stopa incidencije

Podaci procijenjeni za Sjedinjene Američke Države za 2023. godinu stavljaju karcinom prostate na prvo mjesto po učestalosti pojavnosti kod muške populacije, s udjelom od 29% među svim malignim dijagnozama. Tri godine ranije u Sjedinjenim Američkim Državama od karcinoma je umrlo 382,776 muškaraca od čega ih je 72,949 umrlo od karcinoma prostate. Stope smrtnosti kod Afroamerikanaca su otprilike dva do četiri puta veće nego kod ostatka stanovništva (10).

HRVATSKA

Prema podacima Registra za rak Republike Hrvatske koji djeluje pri Hrvatskom zavodu za javno zdravstvo u 2020. godini karcinom prostate je bio najčešće sijelo maligne bolesti kod muškog spola (Slika 1). Od 12326 muškarca s novotokrivenom malignom bolesti njih 19%, tj. 2299 je imalo novootkriveni karcinom prostate što daje grubu stopu incidencije od 116.8, standardiziranu stopu prema svjetskom stanovništvu od 50.2 i kumulativnu stopu (0-74 godine) od 6.7. Karcinom prostate je najčešće otkriven u dobnoj skupini 70-74 godine i to 502 pacijenta, te između 65-69 godina 496 pacijenta. Stopa incidencija karcinoma prostate na 100000 stanovnika je bila najviša u dobnoj skupini 75-79 godina i iznosila je 620.2. Broj pacijenata kod kojih je karcinom otkriven u lokaliziranom stadiju bolesti je iznosio 684, regionalno proširen 141, s udaljenim metastazama 67, dok kod 1407 pacijenata nije zabilježen stupanj bolesti. Grad Zagreb je registrirao najveći broj novih slučajeva i to 433, dok je stopa incidencije raka na 100000 stanovnika bila najviša u Koprivničko-križevačkoj županiji i iznosila 161.5 (11). Ove brojke incidencije na razini Republike Hrvatske su bile radi COVID-19 pandemije za 20.66% niže nego godinu ranije (12).



Slika 1. Incidencija najčešćih sijela raka 2020. godine u Hrvatskoj prema dobi i spolu. Prema: Šekerija M, Bubanović L, Lončar J, Čukelj P, Veltruski J, Mikolaj L, et al. (45)

ETIOLOGIJA KARCINOMA PROSTATE

Budući da je riječ o najčešće dijagnosticiranom karcinomu kod muškaraca u više od polovine svih svjetskih zemalja i da je riječ o najčešćem uzroku smrti od karcinoma u muškaraca kod četvrtine svjetskih zemalja, razumijevanje epidemiologije, etiologije i rizičnih faktora za nastanak karcinoma prostate je od neizmjerne važnosti u procesu primarne i sekundarne prevencije bolesti (13). Rizični faktori se mogu podijeliti u dvije glavne skupine: nepromjenjivi kao što su dob, rasa, obiteljska anamneza i mutacije zametnih stanica, te na promjenjive faktore rizika kao što su pretilost, metabolički sindrom, pušenje i životni stil (14). Dob je dobro poznati, i jedan od najvažnijih rizičnih faktora za nastanak karcinoma prostate na kojeg se ne može utjecati. Prema rezultatima istraživanja koja su provedena u SAD-u vjerojatnost nastanka karcinoma prostate se povećava s 1,8% kod pacijenata starosti 60-69 godina na 9,0% kod pacijenata 70 godina ili starijih (13).

Nasljedni oblici karcinoma prostate se odlikuju time da se pojavljuju u mlađoj životnoj dobi, agresivnijeg su karaktera i većinom su lokalno prošireni u vrijeme postavljanja dijagnoze. Ovi pacijenti imaju veću šansu za povratak bolesti nakon učinjene radikalne prostatektomije, ali u konačnici ne postoji velika razlika u preživljenju između sporadičnih i familijarnih oblika karcinoma prostate (15).

Važnost pozitivne obiteljske anamneze na karcinom prostate i dojke je dokazana u istraživanju koje su proveli Chen YC i sur. Rezultati njihova istraživanja su pokazali kako je pozitivna obiteljska anamneza na karcinom prostate kod oca ili braće povezana s 2.3 puta većim rizikom za njegovom pojavom kod srodnika prvog koljena (95% CI=1.76-3.12). Muškarci čije su majke ili sestre oboljele od karcinoma dojke su imali 1.22 puta veći rizik za razvoj karcinoma prostate (95% CI=1.08-1.38). Štoviše, rizik se povećava s brojem zahvaćenih članova obitelji, a smanjuje se što je oboljeli član obitelji stariji (16).

U istraživanju koje su proveli Lophatananon A. i sur. pokušala se pronaći povezanost između visine i pojavnosti karcinoma prostate. Njihovo istraživanje govori kako muškarci čija je visina iznad 180 cm su u 22% većem riziku u usporedbi s muškarcima nižim od 173 cm (OR 1,22, 95% CI=1,01-1,48). Potencijalni patofiziološki mehanizam koji leži u ovoj poveznici se pokušava pripisati djelovanju androgena i čimbeniku rasta nalik inzulinu (IGF-1) tijekom razdoblja puberteta (17).

Metabolički sindrom predstavlja skupinu rizičnih faktora za nastanak kardiovaskularnih i metaboličkih incidenata, a uključuje hipertenziju, hiperglikemiju, hipertrigliceridemiju, niski HDL kolesterol (kolesterol visoke gustoće) te pretilost visceralnog tipa. Njegova uloga u nastanku karcinoma prostate je kompleksna i nije do kraja razjašnjena. Zanimanje za njegov doprinos u nastanku karcinoma prostate nastalo je nakon što je primijećeno kako azijski migranti imaju veću incidenciju karcinoma prostate nakon preseljenja u zapadne zemlje (18).

U metanalizi koju su proveli Gacci i sur. navodi se moguća povezanost između metaboličkog sindroma i karcinoma prostate, pogotovo za slučajeve karcinoma čiji je Gleason zbroj ≥ 8 . Pacijenti s metaboličkim sindromom su češće imali ekstrakapsularno širenje, infiltraciju sjemenskih mjehurića i biokemijski povrat bolesti. Važno je za naglasiti kako se jedino kombinacija rizičnih faktora u sklopu metaboličkog sindroma smatra dovoljno važnom za nastanak karcinoma prostate, dok se pojedinačne uloge svakog od njih nisu pokazale dovoljnima (19).

Sustavni pregledi literature i meta-analize su pokazali kako je incidencija karcinoma prostate manja kod pušača u usporedbi s nepušačima. Smatra se kako je uzrok ovakvih rezultata činjenica da se pušači rjeđe odazivaju na probir. S druge strane pušači koji razviju karcinom prostate imaju lošiju prognozu bolesti i veći mortalitet u odnosu na nepušače. (20) Prema većini studija korištenje alkohola ne djeluje na povećanje rizika od razvoja karcinoma prostate (13). Povezanost nastanka karcinoma prostate i infekcije uzročnicima Hepatitis C virusa,

Trichomonasa, Chlamydiae i HIV-a nije pronađena, no jedna metanaliza je dokazala pozitivnu korelaciju između infekcije humanim papilloma virusom-16 (HPV-16) i nastanka karcinoma prostate (OR 1.38, 95%CI 1.16-1.64, $p < 0.01$), dok kod infekcije koju je uzrokovao HPV-18 poveznica nije pronađena (OR=1,05) (21).

Utjecaj seksualne aktivnosti i broja seksualnih partnera tijekom života na razvoj karcinoma prostate je detaljno proučen (22). Jedno istraživanje je pokazalo da muškarci koji su imali više od 20 seksualnih partnera i/ili partnerica imaju manji rizik od obolijevanja, pod uvjetom da nisu zadobili spolno prenosivu bolest koja povećava šansu za razvoj kroničnog prostatitisa i posljedično karcinoma prostate. Muškarci koji su imali više od 21 ejakulaciju u mjesecu, u usporedbi s onima koji su imali 4-7, su bili pod blago manjim rizikom za razvoj karcinoma (22). Postoji nekoliko teorija koje nastoji pronaći poveznicu između ova dva događaja. Najzastupljenija je ona koja objašnjava da se starenjem u žljezdanom tkivu prostate akumulira corpora amylacea, homogena okrugla tjelešca koja posjeduju karakteristike amiloida, što se povezuje s povećanom incidencijom karcinoma (22). Učestalijim seksualnim odnosima količina ovih tjelešaca se smanjuje, čime se smanjuje i njihov potencijalni karcinogeni učinak (23). Osim što djeluje protektivno na razvoj karcinoma penisa, cirkumcizija je podjednako važna kao mogući oblik primarne prevencije karcinoma prostate. Protektivni učinak se ostvaruje manjom stopom spolno prenosivih i urinarnih infekcija kod obrezanih muškaraca za koje se vjeruje da imaju ulogu u nastanku karcinoma prostate (13).

PATOHISTOLOGIJA

GLEASON ZBROJ

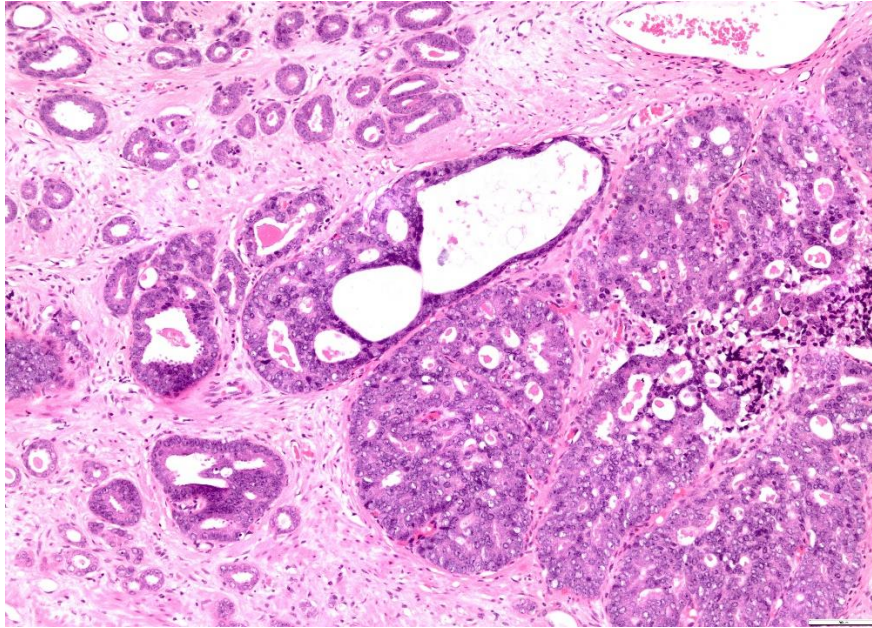
Stupnjevanje adenokarcinoma prostate Gleasonovim zbrojem predstavlja jedan od najznačajnijih primjera medicine zasnovane na dokazima koji se koristio u svrhu predviđanja kliničke prognoze i terapije, zajedno s kliničkim stadijem i serumskom vrijednosti prostata specifičnog antigena, nakon otkrivene bolesti (24,25). Gleasonovo stupnjevanje tumora je bazirano na mikroskopom pregledu tkiva, dobiveno biospijom ili nakon radikalne prostatektomije, svrstavanjem u skupine od pet različitih histoloških tipova, pri čemu skupina 1 predstavlja najbolje diferencirani, i pri tome najbenigniji tip uzorka, dok skupina 5 predstavlja loše diferencirani i najmaligniji tip uzorka. Dva najčešća uzorka koja prevladavaju na mikroskopskom preparatu dobiju ocjene 1-5. Gleasonov zbroj je zbroj te dvije ocjene, te može poprimiti vrijednosti 2-10.

ISUP (International Society of Urological Pathology) je usvojio grupiranje Gleasonovih razreda po grupama (Tablica 2), koji su temeljeni na Gleasonovu zbroju, te dobro koreliraju s prognozom bolesnika (25).

Tablica 2. Grupe Gleasonovih razreda prema odgovarajućem Gleasonovu zbroju. Prema: Sehn JK. Prostate Cancer Pathology: Recent Updates and Controversies. Mo Med. 2018;115(2):151–5.

Grupe Gleasonovih razreda	Gleason zbroj
1	≤6 (najčešće 3+3)
2	7 (3+4)
3	7 (4+3)
4	8 (4+4, 3+5, 5+3)
5	9,10 (4+5, 5+4, 5+5)

Grupa 1 ima najbolju kliničku prognozu bolesti. Važno je naglasiti da se u kliničkoj praksi Gleasonov zbroj <6 rijetko kada otkriva. Grupe 2 i 3, koje odgovaraju Gleasonovom zbroju 7, su s razlogom odvojene u dvije zasebne grupe, budući da grupa 3 (Gleason 4+3) (Slika 2) ima značajno lošiju prognozu bolesti nego grupa 2 (Gleason 3+4). Grupa 4 koja sadržava tri različita histološka uzorka pokazuje različite rezultate preživljenja bolesnika koji ovise o postotku zastupljenosti Gleason 5 uzorka u mikroskopskom tkivu. Grupa 5 koja se sastoji od Gleasonovog zbroja 9 i 10 ima najlošiju prognozu. Svrha ovakvog načina grupiranja je optimalni odabir bolesnika koji trebaju manje agresivne metode liječenja kako bi se izbjegle posljedice koje takvo liječenje donosi sa sobom (25).



Slika 2: Preparat uzorka tkiva prostate nakon biopsije. 10x povećanje prikazuje malignu promjenu Gleason zbroja 4+3 (Grupa 3). Izvor: Zavod za patologiju i citologiju, Klinički bolnički centar u Zagrebu

KONCEPT I KLINIČKA VAŽNOST INDEKS LEZIJE

Već je odavno u znanstvenim krugovima poznata činjenica kako je karcinom prostate multifokalna bolest, pri čemu multifokalnost nije ovisna o starosti pacijenta niti tipu tumora, što je u počecima liječenja bilo opravdanje za terapijske postupke koji su usmjeravani prema čitavom organu. Ovakvo biološko ponašanje tumora nije organospecifično za prostatu, nego ga pronalazimo i kod tumora drugih sijela poput dojke, štitnjače, jetre, pa čak i bubrega, kod kojih su već odavno razvijene terapijske metode selekcijskog uništavanja tumora uz očuvanje ostatnog zdravog tkiva. Ideja fokalne terapije prostate proizlazi iz dugogodišnjih istraživanja kojima je otkriveno kako će ona lezija koja je volumno najveća i histološki najmalignija imati tendenciju bržeg rasta, fokalnog širenja i metastaziranja u odnosu na druge lezije. Takva lezija se označava kao indeks lezija (26). S razlogom možemo reći kako je ideja fokalne terapije raka prostate proizašla iz definiranja indeks lezije, budući da radikalne kirurške resekcije u većini slučajeva za sobom ostavljaju cjeloživotnu borbu pacijenta s posljedičnom inkontinencijom i erektilnom disfunkcijom (27). Nakon potpunog odstranjivanja indeks lezije preostale sekundarne tzv. niskovolumne lezije ne utječu na ukupno preživljenje pacijenta (28).

Postoje dvije teorije kojima se nastoji objasniti multifokalnost raka prostate. Jedna u prvi plan stavlja monoklonalno podrijetlo svih tumorskih lezija, pri čemu se multifokalnost postiže

intraprostatičnim metastaziranjem. Druga teorija objašnjava kako tumorske lezije imaju zasebnu genetsku osnovu, te da je nastanak jedne lezije neovisan o drugoj (26).

ANAMNEZA I FIZIKALNI PREGLED PACIJENTA SA SUMNJOM NA BOLEST PROSTATE

Većina karcinoma prostate se dijagnosticira kod simptomatskih pacijenata u uznapredovalim stadijima bolesti. Otežavajuća okolnost je ta što se simptomatologija karcinoma prostate podudara s kliničkom prezentacijom benignih stanja poput prostatitisa i benigne hiperplazije prostate. Simptomatologija donjeg dijela mokraćnog sustava je česta kod muškaraca starijih od 50 godina, te se njihova pojavnost povećava s dobi. Tablica 3 prikazuje najčešće simptome bolesti donjeg dijela mokraćnog sustava (29,30).

Tablica 3. Simptomi bolesti donjeg dijela mokraćnog sustava. Prema: Merriell SWD, Funston G, Hamilton W. Prostate Cancer in Primary Care. *Adv Ther.* 2018;35(9):1285–94.

Problemi pražnjenja	Problemi pohrane	Post-mikcijski problemi
Slab mlaz mokraće	Nokturija	Nepotpuno pražnjenje
Isprekidani mlaz mokraće	Urgencija	Post-mikcijsko kapanje mokraće
Neodlučnost za mokrenjem	Učestalo mokrenje	
Naprezanje za potpuno pražnjenje	Inkontinencija	
Završni isprekidani mlaz ili kapanje mokraće		

Najčešći razlog zbog kojih se pacijenti javljaju svojem obiteljskom liječniku, i posljedično određuju prostata specifični antigen (PSA), su simptomi opstrukcije mokrenja. Dugo se istraživalo, i još uvijek se istražuje, uzročno-posljedična veza veličine prostate i pojavnosti karcinoma. Većina studija je pokazala inverzan odnos veličine prostate i rizika za pozitivan nalaz biopsije (31,32). Štoviše, istraživanja nisu pronašla pozitivnu korelaciju između karcinoma prostate i simptomatologije donjeg dijela mokraćnog sustava, tj. riječ je o inverznom odnosu (33). Hematurija i akutna urinarna retencija su rijetke, i pri tome nespecifični znakovi. Hematospermija, koja nastaje kao posljedica destrukcije ejakulatornih kanala, se rijetko vidi. Ekstrakapsularno širenje karcinoma u okolno živčane snopove može rezultirati impotencijom. Kasne manifestacije lokalno uznapredovale bolesti su invazija okolnih struktura, prijapizam i uremija kao posljedica uretralne opstrukcije i bubrežnog zatajenja. Kod određenog broja pacijenata prvi simptomi bolesti nastaju kao posljedica metastatskog širenja, i to najčešće u kralježnicu, kuk, natkoljenicu i rame, uzrokujući bolove ili patološke frakture (30).

Osobitost fizikalnog pregleda prostate leži u njegovoj relativnoj ograničenosti, a interpretacija nalaza je ovisna o liječniku koji obavlja pregled. Za ispitivanje abnormalnosti prostate, uključujući njezinu veličinu, tvrdoću i površinsku strukturu, služimo se digitorektalnim

pregledom. Za većinu pacijenata riječ je o neugodnom i nelagodnom pregledu zbog čega dio njih izbjegava redovne kontrolne preglede što vodi do odgađanja postavljanja dijagnoze bolesti i ranijeg mortaliteta. Prije uvođenja PSA u redovne laboratorijske pretrage, digitorektalni pregled je bio glavni alat kojim su se liječnici služili u svrhu daljnjeg upućivanja pacijenata. Od početka 1990.-ih, kada PSA uvodi pravu medicinsku revoluciju, pa sve do danas uloga digitorektalnog pregleda u ranoj detekciji karcinoma postaje sve manja, pa skoro i beznačajna. Njegova prednost nad određivanjem PSA je u tome što je besplatan alat u procjeni volumena prostate i patoloških promjena tkiva. Ima mogućnost detekcije maligne promjene $>0,2\text{mL}$ samo ako je smještena u perifernoj zoni stražnje plohe prostate, dok se lezije centralne ili tranzicijske zone rjeđe i teže pipaju (34). Matsukawa i sur. su uspoređivali učinak digitorektalnog pregleda u detekciji karcinoma prostate u odnosu na PSA. Pozitivna prediktivna vrijednost (PPV) DRP-a kao metode probira je iznosila 0.21, dok je stopa detekcije karcinoma (CDR) iznosila 0.01. Za razliku od DRP-a, CDR PSA je iznosila 0.03, dok je PPV iznosila 0.22. Iz ovih rezultata se da vidjeti kako 20-22% muškaraca s abnormalnim nalazom DRP-a ili PSA boluje od karcinoma prostate, dok je svega 1-3% pacijenata kojima je obavljena ili jedna ili druga pretraga imalo dijagnosticiran karcinom prostate ovim putem. Kombinacija DRP-a i PSA je dala PPV od 0,19 i CDR od 0.03. Vidimo kako se PPV DRP-a samog ili u kombinaciji s PSA ne mijenja značajno, dok se CDR značajno povećala. Na temelju ovih rezultata došlo se do zaključka kako PSA može biti dovoljan kao metoda probira bez dodatnog DRP-a (35).

ULOGA BIOMARKERA U RANOM OTKRIVANJU KARCINOMA PROSTATE

Kao što je objašnjeno u prethodnom poglavlju uloga anamneze i fizikalnog pregleda je ograničena u pravodobnom otkrivanju karcinoma prostate. S druge strane invazivna dijagnostika, u prvom redu biopsija, nije primjerena za rutinsku upotrebu zbog rizika koje nosi sa sobom, kao ni korištenje magnetske rezonancije zbog skupoće pretrage i dugotrajnog čekanja. Zbog toga se nastojala otkriti pretraga koji bi bila relativno osjetljiva i specifična, tj. ispunjavala sve kriterije probirnog testa. Prava revolucija glede probira karcinoma prostate započinje 90.-ih godina prošlog stoljeća, kada se u rutinsku laboratorijsku dijagnostiku uvodi određivanje PSA.

PSA je organspecifični glikoprotein koji može biti uvećan kod svih patoloških stanja prostate, počevši od prostatitisa, benigne hiperplazije prostate (BPH), pa sve do karcinoma prostate. Rizik za karcinom prostate je proporcionalan rastu vrijednosti PSA. Veliki trud i želja su se uložili u određivanje granične vrijednosti koja bi bila indikator patološkog zbivanja, te je

inicijalno predložena vrijednost 4,0 ng/ml za muškrce starosti 50-70 godina. Kasnije se pokazalo kako vrijednost od 4,0 ng/ml nije dovoljno osjetljiva, niti specifična, budući da pacijenti s "običnim" prostatitisom mogu imati i više vrijednosti, dok pacijenti s karcinomom mjere i manje vrijednosti (34).

Druga mjera kojom se koristimo prilikom procjene maligne alteracije parenhima prostate je PSA gustoća koja se računa kao omjer ukupnog PSA i volumena prostate ((širina x visina x duljina) x 0.52) izmjerenog MR-om ili ultrazvukom. Granične vrijednosti iznose 0.12-0.15 ng/ml/cm³ (36,37).

Ukupni serumski PSA je zbroj vezanog i slobodnog oblika PSA. Zbog još uvijek nerazjašnjenih razloga postotak slobodnog PSA je niži kod pacijenata s karcinomom u odnosu na benigna stanja prostate (38). Kada vrijednost ukupnog PSA iznosi 4-10 ng/ml, vrijednost slobodnog PSA nam može poslužiti za ocjenu rizika postojanja maligne bolesti: što je % slobodnog PSA veći to je rizik od postojanja karcinoma manji; ako je % slobodnog PSA <10% rizik za postojanje karcinoma je 50%; ako je % slobodnog PSA >25% rizik za postojanje karcinoma je <10% (36).

Kinetika PSA se može izraziti pomoću dviju mjera: brzine promjene PSA (ng/ml/godina) i vrijeme podvostručenja PSA (broj mjeseci potreban za udvostručenje vrijednosti PSA). Obje mjere se češće koriste u procjeni prognoze pacijenata nakon terapijskog postupka, dok im je dijagnostička vrijednost pri otkrivanju karcinoma slaba (36).

Određivanje vrijednosti PSA se obavlja uzorkovanjem seruma. S druge strane, dostupno je i mnoštvo biomarkera čija se vrijednost određuje iz urina, a najpoznatiji je gen karcinoma prostate 3 (Prostate cancer gen 3-PCA3). PCA3 je prostata specifična nekodirajuća mRNA koja je pretjerano izražena u maligno promjenjenim stanicama prostate, u odnosu na normalnu prostatu ili u benignim stanjima, čija se vrijednost mjeri iz urina nakon masaže prostate. Inicijalna granična vrijednost PCA3 score-a ((PCA3 mMRNA/PSA mMRNA) x 1000)) od 35 imala je osjetljivost 58% i specifičnost 72% u detekciji karcinoma. Iako nije ispunio sva očekivanja, znanstvenici se još uvijek slažu kako je riječ o korisnom dijagnostičkom alatu čija se vrijednost povećava u kombinaciji s ostalim biomarkerima (34,39).

RADIOLOŠKA DIJAGNOSTIKA KARCINOMA PROSTATE

ULTRAZVUČNE METODE

KONVENCIONALNI B-MODE ULTRAZVUK

Preoperativna lokalizacija karcinoma prostate je od vitalne važnosti u svrhu određivanja terapijskog pristupa. Ultrazvučne metode dijagnostike su najdostupnije i najjeftinije od svih radioloških metoda, no odlikuje ih manja osjetljivost i specifičnost u dijagnostici karcinoma prostate, svega 40%-50% (40).

Transrektalni ultrazvuk (TRUS) koji se zasniva na konvencionalnom B-modu (brightness mode) je imao veliku važnost u početnim istraživanjima zonalne anatomije i karcinoma prostate. Većina tumora prostate se prikazuju kao hipoehogene lezije, dijelovi prostate koji su tamniji od ostatka tkiva zbog slabijeg odbijanja ultrazvučnih valova, u 60-80% slučajeva, u 30-40% slučajeva kao izoehogene lezije, lezije s jednakim ultrazvučnim prikazom kao ostatak normalnog parenhima, te u svega 1-2% slučajeva kao hiperehogene lezije, lezije koje su svjetlije od ostatka parenhima (41). Dodatni znakovi koji nas mogu uputiti, ali nisu patognomonični, da je riječ o karcinomu prostate uključuju: različita morfolologija i ehogenost lobusa, asimetrija njihovih veličina i narušavanje normalnih kontura kapsule (42). Pronađena je pozitivna korelacija između višeg Gleasonovog zbroja i vjerojatnosti da se tumorska lezija prikaže kao hipoehogena. Različita benigna stanja mogu imitirati ultrazvučni nalaz karcinomske lezije, poput BHP-a, prostatitisa, cističnih lezija, budući da se i većina njih prikazuju kao hipoehogene lezije. U diferencijalnoj dijagnostici karcinoma prostate nam pomaže lokalizacije lezije; karcinome najčešće pronalazimo u perifernoj zoni. Drugi problem može predstavljati anizotropni učinak ultrazvučnog vala koji se najčešće vidi u posterolateralnom dijelu prostate, a prikazuje se kao hipoehogena lezija, a zapravo je riječ o artefaktu. Problem slabog prikaza ultrazvuka se pokušava prevladati korištenjem sonde jačih frekvencija. Odnos frekvencije i valne duljine je obrnuto proporcionalan, iz čega slijedi da se korištenjem sonde viših frekvencija dobije prikaz tkiva bolje rezolucije, ali s manjom mogućnosti penetracije ultrazvučnog vala u tkivo. Danas se najčešće koriste sonde 8-12 MHz koje predstavljaju ravnotežu između optimalne penetracije u tkivo i slike dovoljne rezolucije (43). Još jedan od načina kako se može povećati stopa detekcije karcinoma je da se tijekom pregleda sonda koristi dinamički, tj. primiče i odmiče od prostate, čime se lezije mogu lakše otkriti, u odnosu na statičko držanje sonde (44). Zaključno, stopa detekcije karcinoma prostate konvencionalnim B-mode UZV-om je ovisna i o stručnosti liječnika koji ga izvodi.

COLOR DOPPLER I KONTRASTOM POJAČANI ULTRAZVUK

Ultrazvučni kolor Doppler (CDUS) je radiološka tehnika snimanja s mogućnosti spajanja slika koje sadrže informacije o anatomiji sa slikama koje sadrže informacije o promjeni brzine gibanja tkiva. Iako su joj primjene mnogostruke, najčešće se koristi za prikaz brzine protoka krvi kroz tkiva (45). Tako je CDUS svoju ulogu pronašao i u dijagnostici karcinoma prostate, pod inicijalnom pretpostavkom kako je tumorsko tkivo sklono neovaskularizaciji i većoj perfuziji u odnosu na okolno zdravo tkivo prostate (46). Prilikom dijagnosticiranja karcinoma prostate mogu se pronaći tri različita tipa protoka: okolni protok, žarišni protok unutar tkiva, te difuzni protok, pri čemu je ovaj zadnji najčešće pronađeni obrazac. Iako u teoriji tumorsko tkivo treba veću perfuziju zbog svojeg intenzivnog rasta, CDUS ima ograničenu točnost u dijagnostici iz razloga što nisu sva tumorska tkiva hipervaskularizirana, te nisu sve hipervaskularizirane lezije po definiciji tumor. CDUS je izrazito koristan u dijagnostici izoehogenih lezija s povećanim protokom koje bi na konvencionalnom B-mode ultrazvuku ostale neprimjećene. Postoji pozitivna korelacija između hipervaskularizacije i većeg Gleasonovog zbroja lezije (40). Ezquer i sur. su u svojem istraživanju o točnosti CDUS-a u dijagnostici karcinoma prostate, nakon učinjene transrektalne biopsije i histopatološke obrade uzorka, dobili vrijednosti osjetljivosti 81%, specifičnosti 68%, PPV 66%, te NPV 82% (47). S druge strane Khanduri i sur. su kombinacijom TRUS-a i CDUS-a dobili rezultate koji upućuju kako je kombinirana primjena konvencionalnog ultrazvuka i kolor-Doppler tehnike superiornija u dijagnostici karcinoma prostate u odnosu na obje tehnike zasebno kako slijedi: osjetljivost 100%, specifičnost 92,6%, PPV 86.7% i NPV 100% (48).

Problem CDUS-a je taj što ima mogućnost detekcije samo onih krvnih žila čiji je promjer veći od 1 mm. Zbog toga se intenzivno tragalo za metodom kojom bi se stekao bolji uvid u mikrovaskularizaciju tkiva. Kontrastom pojačani ultrazvuk (CEUS) je dijagnostička metoda koja koristi intravenski uštrcane mjehuriće zraka koji služe kao kontrastno sredstvo koje ispunjava krvne žile i daje informacije o vaskularizaciji i tkivnoj perfuziji. Promjer mjehurića zraka je dovoljno mali kako bi mogao doći do krajnjih ogranaka arterijske vaskularizacije i ispuniti kapilarne spletove. Njihova prednost u odnosu na ostala kontrastna sredstva je u tome što se zadržavaju u cirkulaciji i ne izlaze u okolno tkivo, čime se detekcija patoloških krvnih žila povećava (40). Li i sur. su u svojoj metanalizi potvrdili dijagnostičku važnost CEUS-a u detekciji karcinoma prostate s izračunatom skupnom osjetljivošću 70%, i specifičnošću 74% (49). Osjetljivost CEUS-a u dijagnostici malih tumora niskog stupnja malignosti je loša. U istraživanju koje su proveli Strazdina i sur. izračunata osjetljivost CEUS-a u detekciji tumora

niskog stupnja malignosti je iznosila 35.5%, tumora srednjeg stupnja 80%, u usporedbi s konvencionalnim ultrazvukom koji je detektirao 16% odnosno 70% tumora (50). Iako je riječ o dijagnostičkoj metodi koja povećava stopu detekcije karcinoma prostate, ciljane biopsije korištenjem CEUS-a još uvijek nisu preporučene. Aktivno se traga za načinima kojim bi se CEUS mogao koristiti ne samo u dijagnostičke, nego i u terapijske svrhe, prvenstveno ciljana aplikacija terapije putem mjehurića zraka (51).

VISOKOREZOLUCIJSKI MICRO-ULTRAZVUK

Tijekom prošlog desetljeća pojavila se velika potreba za unaprijeđenjem tehnike konvencionalnog ultrazvuka kako bi prevladala ograničenja dostupnosti i cijene multiparametrijske magnetske rezonancije koja je glasila, a i sada glasi kao zlatni standard radiološke dijagnostike karcinoma prostate. Visokorezolucijski micro-ultrazvuk (micro-UZV) je novija dijagnostička metoda nastala na temeljima konvencionalnog ultrazvuka koju obilježava bolja prostorna rezolucija i točnost u detekciji anatomskih promjena prostate. Za razliku od B-mode UZV-a koji koristi frekvencije 9-12MHz, micro-UZV koristi frekvenciju od 29MHz. Rezolucijska mogućnost micro-UZV-a iznosi 70 mikrona, što je ujedno i prosječna veličina žljezdanih vodova prostate, u usporedbi od 200-300 mikrona kojom raspolaže B-mode UZV, što označava 300% povećanje rezolucijske moći (52). Negativna strana visokih frekvencija koju koristi micro-UZV je slaba penetracijska moć ultrazvučnog vala, što može otežati dijagnostiku malignih tumora u jako velikim prostatama ili onih tumora koji su smješteni anteriorno (53).

Micro-UZV koristi PRI-MUS (Prostate Risk Identification using Micro-Ultrasound) protokol koji je razvijen u svrhu identifikacije malignih lezija, odlučivanja o potrebi biopsije te navođenju iste. PRI-MUS skala rangira lezije od 1-5 (Tablica 5), pri čemu 1 predstavlja malu vjerojatnost za malignu leziju, dok 5 predstavlja veliku vjerojatnost za malignu leziju. Ovakve ocjene vrijede samo za lezije koje su smještene u perifernoj zoni, dok se za lezije prijelazne ili centralne zone PRI-MUS protokol ne preporučava primjenjivat (52,54,55). Zbog navedenih razloga se pristupilo stvaranju protokola koji bi imao jednaku ulogu kao prethodno navedeni, a odnosio bi se na lezije smještene u anteriornom dijelu prostate. Prvo takvo istraživanje, a za sada i jedino, su proveli Schaer i sur. (56), a riječ je o multicentričnoj retrospektivnoj analizi kojom se dokazala korist korištenja PRI-MUS protokola u detekciji malignih lezija anteriornog dijela prostate. U navedenom istraživanju lezije su ocjenjivane bilo kao nisko ili visokorizične. Niskorizične lezije su imale osobitosti hiperehogenih lezija s poremećenom slikom duktalnog

sustava i očuvanim kontinuumom kapsule. S druge strane visokorizične lezije su češće hipoehogenog prikaza s nejasnim rubovima pri čemu se dodatno svrstavaju u 4 podgrupe ovisno o specifičnom ultrazvučnom prikazu. Ovakav sustav bodovanja je rezultirao osjetljivošću od 72%, specifičnošću 68%, PPV 75% i NPV 73%.

Pavlovich i sur. su u svom radu iz 2014. godine uspoređivali dijagnostičku vrijednost micro-UZV i TRUS-a. Iako su koristili prvu verziju micro-UZV-a, sondu jačine 21MHz u usporedbi sa sadašnjim standardom od 29 MHz, uspjeli su dokazati superiornost micro-UZV-a kako slijedi: osjetljivost 65,2% prema 37,7%, te specifičnost 71,6% prema 65,4% (57).

U zaključku, micro-UZV je nova dijagnostička metoda čiji su rezultati u detekciji klinički značajnog karcinoma prostate još uvijek preliminarni. Većina istraživanja obavljenih na ovu temu su retrospektivna, ili su koristila mali broj pacijenata, a metaanalize ističu veliku raznolikost među kohortama u objavljenim studijama. Tek će naredna istraživanja pokazati njegovu kliničku važnost u usporedbi s multiparametrijskim MR-om kao zlatnim standardom neinvazivne dijagnostike karcinoma prostate (52).

Tablica 5- PRI-MUS (Prostate Risk Identification using Micro-Ultrasound) ocjena rizika. Prema: Dias AB, O'Brien C, Correas JM, Ghai S. Multiparametric ultrasound and micro-ultrasound in prostate cancer: a comprehensive review. Br J Radiol. 2022 Mar 1;95(1131):20210633.

PRI-MUS ocjena rizika	Rizik karcinoma	Ultrazvučni nalaz
1	Jako nizak	Mali pravilni vodovi, uzorak švicarskog sira
2	Nizak	Hiperehogeni nalaz s ili bez duktalnih zakrpi
3	Umjereni	Blaga heterogenost ili svijetli odjeci u hiperehogenom tkivu
4	Značajan	Uzorak cvjetače ili zvjezdanog neba
5	Jako visok	Nepravilno zasjenjenje ili mješovita eho lezija ili iregularna granice prostate i/ili periferne zone

ELASTOGRAFIJA

Početkom 90.-ih godina prošlog stoljeća u kliničku praksu se uvodi nova radiološka tehnika, elastografija, kojom se pokušava procijeniti krutost promatranog tkiva (58). Prednosti ove metode su u tome što je nalaz objektivniji u usporedbi s digitorektalnim pregledom čija je jedna od sastavnica određivanje tvrdoće prostate (59), te se njome pokriva veća površina inspekcije

ciljanog tkiva, u ovom slučaju anteriornog dijela koje je često zahvaćeno tumorskim promjenama (60).

Postoje dvije tehnike elastografije kojima se služimo u prikupljanju informacija i kompjuterskom stvaranju elastograma prostate. Tehnikom naprezanja operator uz pomoć ultrazvučne sonde stvara kompresiju tkiva prostate, pri čemu su većim deformacijama podložnija mekša tkiva. Drugom tehnikom, elastografijom posmičnih valova, procjenjuje se elastičnost tkiva na temelju brzine propagacije ultrazvučnog vala, budući da ultrazvučni valovi prolaze brže kroz kruća tkiva u usporedbi s mekšim. Dobivene vrijednosti se mogu izraziti u kPa ili u m/s (59). Vrijednosti iznad 35kPa smatraju se sumnjivim za malignost (61). Rezultati se prikazuju kao elastografske mape u spektru boja koji je u korelaciji s krutosti tkiva (59). Elastografija posmičnih valova ne zahtjeva posebna znanja i vještine operatora koji ju izvodi, te je stoga u usporedbi s elastografijom naprezanja popularnija među početnicima bez dugogodišnjeg iskustva obavljanja ultrazvuka prostate (62). U slučajevima voluminoznijih prostata elastografijom posmičnih valova nije moguće obaviti detaljan dijagnostički pregled cijelog žljezdnog tkiva zbog oslabljene penetracijske moći ultrazvučnih valova (63).

Unutartkivna lokacija tumora igra veliku ulogu u rezultatima stopa detekcije elastografskim metodama. Stopa detekcije anteriorno smještenih tumora je veća u usporedbi onih koji su smješteni posteriorno. Specifičnost elastografije u detekciji apikalnih tumora iznosi 79-89%, dok za one smještene na bazi 60-76% (64). Postoji linearna korelacija između stopa detekcije karcinoma elastografskim metodama i veličine Gleason zbroja, kao i volumena lezije, pri čemu se lezije veće od 5 mL detektiraju u 100% slučajeva (65).

Još jedna prednost elastografije uočena je uspoređivanjem rezultata stope detekcije tumora sustavnim biopsijama i biopsijom uz pomoć ultrazvučne elastografije u stvarnom vremenu. Iako se stope detekcije ne razlikuju značajno između ova dva pristupa, biopsije uz pomoć elastografije u realnom vremenu zahtjevaju manji broj potrebnih uzoraka za dobivanje iste količine informacija, tj. 5 u usporedbi s 10 uzoraka dobivenih sustavnim biopsijama. Time se smanjuju stope pojavnosti negativnih ishoda sustavnih biopsija, a to su pretjerano dijagnosticiranje bolesti i nuspojave invazivnosti postupka (66).

MULTIPARAMETRIJSKA MAGNETSKA REZONANCIJA

Napretkom tehnologije magnetska rezonancija (MR) je postala nezaobilazan alat za pristup u dijagnostici i praćenju pacijenata oboljelih od karcinoma prostate. Tijekom posljednjeg desetljeća posebna važnost se pridaje odabiru pacijenata koji su pogodni za fokalnu terapiju, odnosno pravilno raspoznavanje srednje i visokorizičnih pacijenata kojima navedena terapija ne bi bila od koristi. Multiparametrijska magnetska rezonancija (mpMR) uključuje kombinaciju različitih tehnika oslikavanja: T2 vrijeme oslikavanja, difuzijsko mjereno oslikavanje (DWI-MR) i dinamičku kontrastom pojačanu magnetsku rezonanciju (DCE-MR) (43). Svaka od navedenih metoda ima svoje prednosti i nedostatke, ali njihovom kombinacijom se nastoje premostiti pojedinačna ograničenja (67). MpMR se već odavno smatra najtočnijom dijagnostičkom metodom u dijagnostici, lokalizaciji i određivanju stadija tumora (staging) (68).

Važnost oslikavanja prostate u T2 vremenu ogleda se u njegovoj sposobnosti raspoznavanja zahvaćenosti neurovaskularnog snopa i kapsule tumorskim procesom. U usporedbi s prije navedenim tehnikama oslikavanja, ovim načinom se dobije najbolja prostorna rezolucija tkiva koja sa velikom sigurnošću razlikuje sve tri zone prostate (69). Benigna stanja prostate poput benigne hiperplazije, akutnog i kroničnog prostatitisa, postiradijacijskih ožiljaka mogu praviti izazove u dijagnostici malignih lezija (43). Dok se akutni prostatitis najčešće prezentira kao difuzne lezije klinasta oblika, karcinom prostate najčešće je okruglo i solitarno žarište nepravilnih rubova (70). BPH lezije tranzicijske zone se najčešće prikazuju kao kombinacija visokog i niskog signala, dok morfologija koja upućuje na malignost obuhvaća: homogeno niski T2 signal, nepravilne rubove, proboj kapsule i fibromuskularne strome (71,72).

DWI-MR je tehnika oslikavanja koja se bazira na Brownovu gibanju molekula vode koje se izražava očiglednim koeficijentom difuzije (ADC), pri čemu je njena difuzija obrnuto proporcionalna celularnosti tkiva i integriteta staničnih membrana. Periferna zona normalnog tkiva prostate ima visok ADC, u usporedbi s tumorskim tkivom koje narušava normalnu tkivnu i staničnu arhitekturu, tj. ne dopušta difuziju molekula vode, pa će se na ADC snimkama imati prikaz niskog signala (43). Jednako kao u T2 vremenu oslikavanja druga stanja, prvenstveno BPH, mogu otežavati dijagnostiku karcinoma. Osim toga negativna strana je to što je tijekom snimanja jako osjetljiv na minimalne pokrete pacijenta, čak i crijevnu peristaltiku, što stvara artefakte i komplicira proces dijagnostike (70).

DCE-MR ima ulogu u promatranju vaskularnih svojstava tkiva. U usporedbi s normalnim tkivom, karcinom prostate je izuzetno dobro vaskulariziran (70). Tehnika se sastoji od

cjeložljezanog oslikavanja u T1 vremenu prije i nakon bolus injekcije niskomolekularnog kelata gadolinija. Dobiveni rezultati se analiziraju kvalitativnim, semikvalitativnim i kvantitativnim pristupima. Tumorsko tkivo najčešće eksplicira uzorak brzog punjenja i ispiranja kontrastnog sredstva, iako ovakav dijagnostički obrazac nije čvrstvo patognomoničan samo za tumorsko tkivo. Diferencijalno dijagnostički problem predstavlja prostatitis periferne zone i BPH zone tranzicije (43).

U svrhu standardizacije nalaza dobivenih mpMR-om Europsko udruženje urogenitalnih radiologa je sastavilo PI-RADS smjernice (Prostate Imaging Reporting and Data System) za predviđanje vjerojatnosti postojanja maligne lezije, a temelji se na bodovanju svake od sastavnica korištenih u multiparametrijskoj analizi. T2 i DWI sekvence se boduju skalom 1-5, dok se rezultati DCE označavaju kao pozitivni ili negativni (73). Tablica 6 prikazuje PI-RADS v2.1 ocjenke kategorije, dok Tablica 7 i Tablica 8 prikazuje sustav ocjenjivanja za perifernu zonu, odnosno zonu tranzicije. Za kategorije PI-RADS 1 i PI-RADS 2 daljnja dijagnostička obrada, tj. biopsija prostate, nije potrebna, dok se za kategorije PI-RADS 4 i PI-RADS 5 preporučuje odraditi biopsiju. Za PI-RADS 3 ne postoje točne smjernice, nego se procjena potrebe za biopsijom ostavlja liječniku na izbor (3).

Tablica 6: PI-RADS v2.1 kategorije ocjenjivanja. Prema: PIRADS-V2-1.pdf [Internet]. [cited 2024 Jan 15]. Available from: <https://www.acr.org/-/media/ACR/Files/RADS/PI-RADS/PI-RADS-V2-1.pdf>

OCJENA	RIZIK
PI-RADS 1	Jako nizak (vrlo je mala vjerojatnost za klinički značajan tumor)
PI-RADS 2	Nizak (mala vjerojatnost za klinički značajan tumor)
PI-RADS 3	Srednji (vjerojatnost za postojanje klinički značajnog tumora nije isključena)
PI-RADS 4	Visok (velika vjerojatnost za postojanje klinički značajnog tumora)
PI-RADS 5	Vrlo visok (vrlo velika vjerojatnost za postojanje klinički značajnog tumora)

Tablica 7: PI-RADS sustav ocjenjivanja lezije smještene u perifernoj zoni. Prema:PIRADS-V2-1.pdf [Internet]. [cited 2024 Jan 15]. Available from: <https://www.acr.org/-/media/ACR/Files/RADS/PI-RADS/PI-RADS-V2-1.pdf>

PI-RADS	DWI	T2W	DCE
1	1	1-5	-/+
2	2	1-5	-/+
3	3	1-5	-
4			+
4	4	1-5	-/+
5	5	1-5	-/+

Tablica 8: PI-RADS sustav ocjenjivanja lezije smještene u prijelaznoj zoni. Prema: : PIRADS-V2-1.pdf [Internet]. [cited 2024 Jan 15]. Available from: <https://www.acr.org/-/media/ACR/Files/RADS/PI-RADS/PI-RADS-V2-1.pdf>

PI-RADS	T2W	DWI	DCE
1	1	1-5	-/+
2	2	≤3	-/+
3		≥4	-/+
3	3	≤4	-/+
4		5	-/+
4	4	1-5	-/+
5	5	1-5	-/+

Više studija potvrđuje klinički važnost primjene mpMR u dijagnostici karcinoma prostate. Zhen i sur. su u provedenoj metanalizi dokazali visoku osjetljivost navedene metode. Izračunate ponderirane vrijednosti osjetljivosti i specifičnosti su iznosile redom: 87% i 68% (74). S druge strane, mpMR je dokazao visoku specifičnost (87%) u detekciji ekstrakapsularnog širenja karcinoma (75). Također je dokazana superiornost u detekciji klinički značajnih karcinoma u usporedbi s TRUS-om, pri čemu preoperativni mpMR smanjuje broj uzetih patohistoloških uzoraka i posljedično tome rizik za nastanak nuspojava.(76)

PET/CT I NOVE MOGUĆNOSTI U DIJAGNOSTICI UZNAPREDOVALOG KARCINOMA PROSTATE

Pozitronska emisijska tomografija/kopmjutorizirana tomografija (PET/CT) je neinvazivna dijagnostička metoda koja ima mogućnost fuzije anatomskih slika (CT komponenta) sa slikama koje prikazuju metaboličku aktivnost stanica (PET komponenta). Primarno se koristi u onkologiji, iako je svoje mjesto pronašla u drugim specijalnostima poput neurologije, kardiologije i reumatologije. U koju svrhu će se koristiti, najviše ovisi koji radiofarmak primijenimo. Radiofarmaci su radioaktivno obilježene tvari koje se nakupljaju u stanicama, ovisno o njihovu afinitetu, te nas mogu upućivati na promjene metabolizma i krvne opskrbe različitih tkiva. Tkiva koja su metabolički aktivnija će nakupljati više radiofarmaka. Nestabilne jezgre radiofarmaka emitiraju pozitrone koji u kombinaciji s elektronima stvaraju gama zrake koje se detektiraju u skeneru, te se na zaslonu računala takva mjesta prikazuju svjetlijom bojom (77,78).

Najčešće korišteni radiofarmak, ¹⁸F-2-deoksi-D-glukoza (FDG), ulazi u stanice preko transportera glukoze te podliježe procesu fosforilacije. Za razliku od metaboličke, neobilježene glukoze, fosforilirani FDG ne prolazi daljnji proces glikolize, nego ostaje u stanici netaknut gdje se nakuplja proporcionalno brzini glikolize tog tkiva. Metabolizam glukoze predstavlja

osnovu nastanka ove dijagnostičke pretrage, jer većina tumorskih stanica ima bržu stopu glikolize u odnosu na normalne stanice. Iako je za većinu onkoloških sijela PET/CT s FDG-om kao radiofarmakom odlična metoda izbora za otkrivanje primarnog tumora, pa i metastaza, u otkivanju karcinoma prostate nije pokazao visoku točnost. Jedan od razloga je taj što je rast i razvoj karcinoma prostate u većini slučajeva indolentan, te je posljedično tome i metabolizam glukoze sporiji, u odnosu na druge brzorastuće tumorske mase. Drugi problem u lokalizaciji karcinoma prostate predstavlja to što se FDG izlučuje putem urina. Zbog toga se aktivno traga za novim radiofarmacima kojima bi se izbjegli problemi vezani uz primjenu FDG-a (44).

Kolin je prekursor fosfatidilkolina, glavne komponente stanične membrane (79). Istraživanja su našla direktnu poveznicu između maligne transformacije stanica, prvenstveno karcinoma prostate, i povećane akumulacije kolina u njihovim staničnim membranama (80). Trenutno se na tržištu nalaze dva radiofarmaka bazirana na kolinu: 11C-kolin ($t_{1/2}=20\text{min}$) i 18F-kolin ($t_{1/2}=110\text{min}$). Njihova primamljivost korištenja u ovu svrhu leži u tome da im je ekskrecija putem urinarnog sustava minimalna. Usporedbom FDG-PET i 11C-kolin PET dokazana je dominacija radiofarmaka baziranog na kolinu u detekciji karcinoma prostate (81), no kasnija istraživanja su pokazala kako ipak 11C-kolin pokazuje relativno slabe rezultate u detekciji intraprostatičnog tumora, s velikim brojem lažno pozitivnih nalaza koji pripadaju benignim stanjima poput BPH. Iako ima ograničenu ulogu u inicijalnoj detekciji karcinoma prostate, danas se 11C-kolin sve češće koristi za potvrdu povrata bolesti, bilo koje lokalizacije, i određivanja stadija tumora (79).

Prostata specifični membranski antigen (PSMA) je transmembranski protein kojeg eksprimira, u blažem stupnju, zdravo tkivo prostate i tumorske krvne žile (82). Njegova ekspresija je izražena i drugim tumorskim procesima poput karcinoma bubrega i pluća te glioblastoma. U tumorskim stanicama prostate koncentracija mu je 100-1000 puta veća u odnosu na zdravo tkivo. Zbog iznimno visoke osjetljivosti, i relativno dobre specifičnosti, PSMA PET/CT danas ima nezamjenjivu ulogu u detekciji karcinoma prostate (83). U modernom svijetu radiološke dijagnostike, koja napreduje iz dana u dan, vodi se konstantna borba u produkciji najbolje dijagnostičke metode detekcije karcinoma. U našem slučaju riječ je o borbi između PSMA PET/CT-a i MR tehnika. U određivanju lokalnog stadija tumora jedno istraživanje je uspoređivalo učinkovitost prethodno navedenih tehnika, i usporedbom njihovih osjetljivosti dokazalo dominaciju PSMA PET/CT-a nad MR-om u detekciji ekstrakapsularnog širenja tumora (84). Njegova dominacija se ogleda i na drugim poljima detekcije karcinoma, kao što je detekcija udaljenih metastaza i recidiva maligne bolesti (83). Budućnost PSMA PET/CT-a

leži u produkciji novih radioliganada, poput 18F-PSMA-1007, koje odlikuje dulje vrijeme poluživota u usporedbi s danas najčešće korištenim 68Ga-PSMA ligandom (85). Osim dijagnostičke uloge danas se sve više istražuju i njegove terapijske mogućnosti, pogotovo u liječenju kastracijski rezistentnog karcinoma prostate (83). Ostaje nam vidjeti što donosi budućnost, i hoće li PSMA PET/CT u potpunosti potisnuti sve prethodno nabrojane dijagnostičke opcije.

METODE BIOPSIJE PROSTATE KAO ALAT ZA TOČNU LOKALIZACIJU KARCINOMA U PROSTATI

Važnost biopsije u postavljanju dijagnoze karcinoma prostate ogleda se u činjenici da se petogodišnje stope preživljenja smanjuju s gotovo 100% za pacijente s lokalnom bolešću na 32% za pacijente s metastatskom bolešću (86). Iako je korist različitih biomarkera dokazana u probiru i pomoći u postavljanju dijagnoze, ipak je biopsija ostala zlatnim standardom potvrde bolesti. S vremenom su se razvijale specijalizirane metode biopsije, koje u većini slučajeva uz pomoć radioloških tehnika MR i/ili UZV, imaju mogućnost valjanog uzorkovanja tkiva s maksimalnom poštedom ostatka prostate. Kao i svaki postupak u medicini tako i različiti postupci biopsije imaju svoje prednosti, mane i rizike kojih podjedanko moraju biti svjesni kliničari i pacijenti (87).

TRANSREKTALNE BIOPSIJE

Prvi opisi transrektalne biopsije prostate su se pojavili prije otprilike 90 godina, dok je na svoju kliničku primjenu čekala još 30 godina. Iako je medicina doživjela tehnološku evoluciju, i nove metode se svakodnevno otkrivaju, transrektalne biopsije još uvijek imaju važno mjesto u urološkoj praksi kao jedne od najdostupnijih i lako primjenjivih metoda u dijagnostici karcinoma prostate (88). Idealna tehnika transrektalne biopsije podrazumijeva postojanje ravnoteže između detekcije klinički značajnih tumora, izbjegavanja prekomjernog otkrivanja indolentnih tumora, i rizika od postproceduralnih komplikacija (89). Transrektalne biopsije se najčešće obavljaju kao jednodnevni zahvat, pri čemu se pacijenti isti dan otpuštaju iz bolnice. Tijekom obavljanja zahvata pacijenti su smješteni u lijevom dekubitalnom položaju, pri čemu su kukovi i koljena savijeni pod 90°. Prije samog zahvata obavi se digitorektalni pregled, te se administrira lokalna analgezija, najčešće 10mL 1% Lidokaina koji se injicira obostrano u područje između sjemenskih mjehurića i prostate (90).

Inicijalno predstavljena metoda transrektalne biopsije pod vodstvom ultrazvuka je uključivala biopsiju po uzorku sekstanta, pri čemu su se po tri bioptička uzorka uzimala sa lijeve i desne strane prostate (91). S vremenom je metoda po uzorku sekstanta nadopunjena, tako da danas broj bioptičkih uzoraka koji se uzimaju u tijeku biopsije najčešće iznosi 10-12, pri čemu je usporedbom jedne i druge metode dokazano kako se stopa detekcije karcinoma povećava, do određene vrijednosti, brojem uzetih uzoraka kao što je prikazano u Tablici 6 (89,90).

Tablica 6: Stopa detekcije karcinoma prostate u odnosu na broj uzetih uzoraka. Prema: Bjurlin MA, Wysock JS, Taneja SS. Optimization of Prostate Biopsy: Review of Technique and Complications. Urol Clin North Am. 2014 May;41(2):299–313.

Broj uzetih bioptičkih uzoraka	STOPA DETEKCIJE KARCINOMA PROSTATE				
	6	10-12	18	20-21	24
Studija					
Babaian i sur.(92)	20%	30%			
Elabbady i sur.(93)	24.8%	36.4%			
De La Taille i sur.(94)	22.7%	28.3%	30.7%	31.3%	
Guichard i sur.(95)		38.7%	41.5%	42.5%	
Plouddsrđ i sur.(96)	32.5%	40.4%		43.3%	
Scattoni i sur.(97)		38.5%	39.9%		

Kao što je vidljivo iz Tablice 6, više od 12 uzetih uzoraka ne povećava značajno dijagnostičku točnost transrektalnih biopsija, dok proširene biopsije usmjerene na apeks i lateralne dijelove prostate povećavaju stopu detekcije karcinoma i smanjuju vjerojatnost potrebe ponavljanja biopsija.(98)

S vremenom se pojavila potreba primjene novog pristupa biopsiji prostate budući da se proširenim biopsijama još uvijek previdi 20% karcinoma visokog stupnja malignosti koji bi se otkrili radikalnim prostatektomijama (99). Pacijenti s negativnom biopsijom ali još uvijek velikom sumnjom na postojanje karcinoma prostate su pravi kandidati za saturacijske biopsije. Stopa detekcije karcinoma varira od 22-40% ovisno koja shema biopsije je učinjena prethodno saturacijskoj biopsiji. Većina saturacijskih biopsija se obavlja transrektalnim putem, iako je stopa detekcija transperinealnim putem veća, zbog lakšeg pristupa apeksu i gornjim dijelovima baze prostate (100). Preporuke za izvođenje saturacijskih biopsija su navedene u Tablici 7 (101).

Tablica 7: Preporuke za izvođenje saturacijske biopsije prema najvažnijim smjernicama. Prema: Maccagnano C, Gallina A, Roscigno M, Raber M, Capitanio U, Saccà A, et al. Prostate Saturation Biopsy following a First Negative Biopsy: State of the Art. Urol Int. 2012;89(2):126–35.

Američko urološko udruženje	Muškarci s konstantno povišenim razinama PSA i prethodnim višestruko negativnim biopsijama prostate
Europsko urološko udruženje	Konstantno visok PSA, PSA u porastu, sumnjiv digitorektalni pregled. Ako postoji sumnja na postojanje karcinoma prostate unatoč konstantno negativnim biopsijama preporučuje se učini MR zbog moguće lokalizacije karcinoma u anteriornom dijelu žlijezde, nakon koje slijedi TRUS ili MR-om vođena biopsija
Nacionalna sveobuhvatna mreža za rak	Visoko rizični muškarci s višestruko negativnim biopsijama. Kod pacijenata s 2 negativne proširene biopsije i još uvijek visokim PSA.

Tijekom godina pojavila se ideja o ciljanim biopsijama navođenim TRUS-om, MR-om ili TRUS-MR fuzijskim snimkama kojima bi se izbjegle nepotrebne traume ostatnog tkiva i umanjila detekcija klinički beznačajnih tumora.

Postoji nekoliko načina kojima se obavljaju ciljane biopsije uz pomoć MR-a. Jedan od njih su tzv. kognitivne ciljanje biopsije čija ideja se bazira na tome da urolog izvodi biopsiju pomoću TRUS-a na temelju prethodno odrađenih MR snimka. Kognitivne biopsije se mogu obavljati transrektalno i transperinelano, pri čemu je transperinalni put preporučljiviji radi lakše dostupnosti anteriornih i apikalnih lezija. Tumorske lezije koje su vidljive MR-om se najčešće prikazuju kao hipoehogene lezije tijekom TRUS vođene biopsije. Zaključno riječ je o metodi koja je jeftina, lako dostupna, brza u izvođenju i lako učljiva. U usporedbi s sistematskim biopsijama, najčešće se previde lezije smještene anteriorno i na apeksu (102).

TRUS-MR fuzijom vođena biopsija se bazira na softverskim programima koji imaju mogućnost preklapanja slika dobivenih ovim dijagnostičkim metodama u svrhu olakšanja i postizanja veće preciznosti ciljane biopsije sumnjive lezije. Kao i kognitivne biopsije mogu se izvoditi transrektalno ili transperinealno, pri čemu se transperinealna izvedba povezuje s nižom stopom postproceduralnih komplikacija. Smatra se da je glavni ograničavajući faktor dijagnostičke točnosti iskustvo operatora (90).

Ciljane biopsije u MR uređaju (*in bore biopsy*) predstavljaju novčano i vremenski zahtjevnu metodu s velikom stopom točnosti i detekcije malignih lezija. Još jedan problem koji se javlja je ograničena dostupnost uređaja i opreme za široku primjenu i stoga relevantne rezultate istraživanja. Mogu se koristiti uređaji jakosti 1.5T ili 3T, te je transrektalni pristup najčešće korišten (102).

FUTURE istraživanje, prvo multicentrično randomizirano kliničko istraživanje urađeno na ovu problematiku, je uspoređivalo stope detekcije gore navedenih MR-om vođenih biopsija kod muškaraca s prethodno negativnim biopsijama i PIRADS-3 ili većim lezijama pronađenih na mp-MR. Rezultati istraživanja su pokazali kako ne postoji značajna prednost bilo koje od navedenih metoda u stopi detekcije klinički značajnih karcinoma prostate (103).

TRANSPERINEALNE BIOPSIJE

Prava revolucija u dijagnostici karcinoma prostate nastala je početkom 20. stoljeća kada su u kliničku primjenu uvedene biopsije prostate. Zlatni standard u to vrijeme su činile transperinealne biopsije, budući da su se rektalno učinjene smatrale visoko opasnim zbog fekalne kontaminacije i posljedičnog rizika od sepse unatoč rutinskoj profilaksi fluorokinolonima. U drugoj sredini 20. stoljeća transperinealne biopsije su zamjenjene transrektalnim zbog napretka u tehnologiji i uvođenja TRUS-a, da bi se prije desetak godina kliničari postupno počeli vraćati transperinealnom pristupu ponajviše zbog bolje kvalitete patohistoloških uzoraka, dostupnijeg uzorkovanja apeksa i anteriornih dijelova prostate, te manjih posproceduralnih komplikacija (104–106).

Inicijalno su se transperinealne biopsije izvodile u općoj anesteziji, dok danas sve veći broj centara prelazi na transperinealne biopsije u lokalnoj anesteziji. Profilaktički antibiotik se ordinira jedan sat prije zahvata. Tijekom biopsije pacijent se nalazi u litotomijskom položaju, izvodi se digitorektalni pregled te se očisti koža perineuma. Tijekom TRUS vođenih transperinealnih biopsija ultrazvučnom sondom provjeravamo glavne orijentacijske točke prostate i mjerimo volumen žlijezde koji je važan za broj patohistoloških uzoraka koje operator uzima, pri čemu manje prostate zahtijevaju manje uzoraka i obrnuto. Kod visokorizičnih pacijenata kojima nije obavljen MR ili je nalaz prethodno učinjenog MR-a negativan provode se sustavne biopsije pri čemu se uzorci uzimaju sa svih dostupnih dijelova prostate. Odluka o broju uzetih uzoraka je individualna, te korelira s veličinom prostate (107). Ne preporučuju se saturacijske biopsije zbog većeg postotka postproceduralnih komplikacija uključujući hematospermiju i akutnu retenciju urina (108).

Jednako kao u transrektalnim biopsijama, transperinealne biopsije pružaju mogućnost dobivanja patohistološkog uzorka putem ciljanih biopsija uz pomoć slikovnih prikaza učinjenih mpMR-om. Kao što je prikazano u Tablici 7 ciljane biopsije imaju veću dijagnostičku točnost u detekciji klinički značajnih karcinoma, dok se ukupna stopa otkrivanja ne poboljšava značajno u odnosu na sistemske biopsije (109).

Tablica 7: Usporedba sistematskih i ciljanih biopsija prostate. Prema: Schoots IG, Roobol MJ, Nieboer D, Bangma CH, Steyerberg EW, Hunink MGM. Magnetic resonance imaging-targeted biopsy may enhance the diagnostic accuracy of significant prostate cancer detection compared to standard transrectal ultrasound-guided biopsy: a systematic review and meta-analysis. Eur Urol. 2015 Sep;68(3):438–50.

Studija	Biopsija	Rezultati
Shoji i sur. (2017)(110)	MR ciljane biopsija/sistematska biopsija s 12 uzoraka	Detekcija klinički značajnog tumora: 55%/25% (p<0.0001)
Borkowetz i sur.(2015)(111)	MR/UZV fuzijske biopsije/TRUS sistematske biopsije	Detekcija karcinoma: 44%/35% (p=0.002)
Delongchamps i sur.(2016)(112)	MR ciljane biopsija/sistematske biopsije	Jednaka stopa detekcije karcinoma: 56.5%/61.1%
Muthigi i sur.(2017)(113)	MR ciljane biopsija/sistematske biopsije	Povećanje detekcije klinički značajnih karcinoma za 6,2%

Transperinealne biopsije slobodnom rukom dopuštaju uzorkovanje bez korištenja brahiterapijske rešetke oslanjajući se na operatorovo poznavanje anatomije prostate i korištenje TRUS-a. Na koži perineuma se najčešće naprave dva ubodna mjesta koja dopuštaju obostrano uzorkovanje, iako se može koristiti jedna središnja ubodna točka, ali se na taj način povećava vjerojatnost ozljede uretre (105,107). Kod nekih sustava za biopsiju svaki ubod se izvodi novim ubodom u perineum. Transperinealne biopsije slobodnom rukom su se pokazale jednako učinkovitim u detekciji karcinoma kao i TRUS-om vođene transrektalne biopsije (114).

Transperinealne biopsije prostate na temelju predloška, tj. mrežice za brahiterapiju, je često korištena metoda transperinealnih biopsija. Svaki patohistološki uzorak se dobije novim ubodom kroz perineum, a ovaj pristup zahtijeva da je ultrazvučna transrektalna sonda pozicionirana u stalni položaj na držaču, a nerijetko i pacijent treba biti u općoj anesteziji. Osim toga metoda je bolnija i češća su subkutana krvarenja (107). Ako se uzorkuje čitava prostata može se uzeti 50-70 patohistoloških uzoraka (90). Riječ je o dobro standardiziranoj metodi visoke osjetljivosti kojom se previdi svega 5% malih tumorskih lezija i koju mogu koristiti manje iskusni operatori (115,116).

Postproceduralne komplikacije su u većini slučajeva samolimitirajuće i nisu uzrok značajnijeg morbiditeta, a uključuju: povišenu tjelesnu temperaturu, sepsu, hematuriju, hematoheziju, hematospermiju, urinarnu retenciju, s infekcijom povezanu hospitalizaciju i simptome donjeg urinarnog trakta (117). Tablica 8 objedinjuje usporedbu komplikacija transrektalnih i transperinealnih biopsija.

Tablica 8: Prijavljene stope postproceduralnih komplikacija. Prema: Ortner G, Tzanaki E, Rai BP, Nagele U, Tokas T. Transperineal prostate biopsy: The modern gold standard to prostate cancer diagnosis. Turk J Urol. 2021 Feb;47(Suppl 1):S19–26.

Simptomi	Transrektalne biopsije	Transperinealne biopsije
Simptomi donjeg urinarnog sustava	25%(118)	25%(119)
Povišena tjelesna temperatura	17.5%(118)	<1%(108,120,121)
Sepsa	1.5%(118)	<0.5%(122)
S infekcijom povezana hospitalizacija	3.6%(123)	<0.5%(124)
Hematurija	65.8%(118)	<10%(108)
Hematohezija	36.8%(118)	<10%(108)
Hematospermija	92.6%(118)	<10%(108)
Urinarna retencija	<2%(125)	5-11.1%(108,122)

UVOD U FOKALNU TERAPIJU KAO NOVU METODU LIJEČENJA KARCINOMA PROSTATE

OBRAZLOŽENJE PRIMJENE FOKALNE TERAPIJE U LIJEČENJU KARCINOMA PROSTATE

Krajnji ciljevi terapije karcinoma su osiguranje kontrole ili potpunog izlječenja bolesti, pri čemu se mora procijeniti korist terapije naspram rizika progresije bolesti. Osobi orijentirana skrb se ogleda u važnosti usklađivanja vrste liječenja s biološkom agresivnošću bolesti kod pojedinog pacijenta (44).

Incidencija karcinoma prostate značajno raste od druge polovice 20. stoljeća, nakon što je PSA probir uveden u kliničku praksu, pri čemu najveći broj novootkrivenih slučajeva otpada na asimptomatske pacijente (43). U Europi je od kraja 90.-ih godina prošlog stoljeća do 2010. godine incidencija karcinoma prostate skoro dvostruko porasla, dok se dobno standardizirana stopa mortaliteta smanjila (126). Zabilježeno je povećanje broja niskorizičnih karcinoma prostate, dok se broj visokorizičnih karcinoma smanjio (127). Smatra se da će godišnji broj novooboljelih pacijenata do 2040. godine iznositi 2.4 milijuna (128).

Upotreba PSA kao probir metode je mač s dvije oštrice, pri čemu jedna strana omogućava smanjenje specifičnog mortaliteta, dok je druga strana obilježena pretjeranim dijagnosticiranjem, što označava stanje u kojem karcinom ne bi doveo do pojave simptoma, niti bio uzrok smrti pacijenta. Zbog toga je pretjerano dijagnosticiranje glavni uzrok pretjeranog liječenja, odnosno s liječenjem povezanog morbiditeta koje bi niskorizični pacijenti lako mogli izbjeći. Veliki naponi su uloženi u smanjenje postkurativnih morbiditeta, prvenstveno radikalne prostatektomije i radioterapije, koji su posljedica djelovanja terapijskih postupaka na okolne strukture. Napredak tehnologije omogućio je preciznije operacijske postupke koji kao rezultat imaju očuvanje erektilne funkcije, urinarnu kontinenciju, brži postoperativni oporavak i otpust iz bolnice (43).

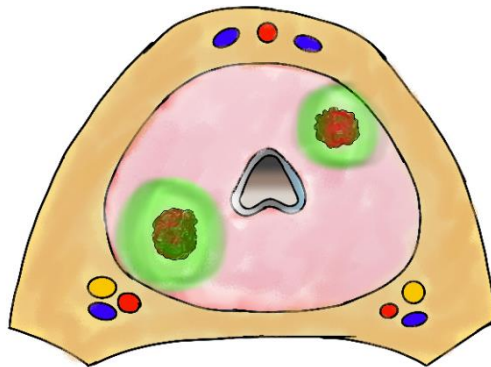
Početkom 2000-ih godina pojavila se nova ideja aktivnog praćenja kojom se pokušalo stati na kraj pretjeranom liječenju niskorizičnih i određene skupine srednje rizičnih pacijenata. Ideja aktivnog praćenja se bazira na pretpostavci kako je kurativno liječenje moguće i može dovesti do izlječenja ako se smatra potrebnim. Ono uključuje kombinacije mjerenja PSA, redovito obavljanje digitorektalnog pregleda, radiološku dijagnostiku i biopsije (128).

Minimalno invazivne tehnike predstavljaju zlatnu sredinu između dviju krajnosti, radikalne prostatektomije i aktivnog praćenja, kojima se barem u teoriji postiže maksimalna kontrola bolesti. Svaka od tih tehnika mora pružati jednaku kontrolu bolesti u usporedbi s trenutnim mogućnostima liječenja bolesti, uzrokovati manje postproceduralnih morbiditeta, omogućavati bolje ishode bolesti u odnosu na pacijente koji se liječe konzervativno te biti isplativa i široko dostupna. Brahiterapije radijem i krioablacija, usmjerene na cijelu prostatu, predstavljaju prototip minimalno invazivnih tehnika kojima su se urolozi koristili već sredinom 20. stoljeća. Obje metode se uglavnom napuštaju zbog visoke incidencije postproceduralnih komplikacija koje su uključivale, u slučaju krioablacije, nastanak uretrokutanah i rektouretralnih fistula i erektilnu disfunkciju. Većina današnjih minimalno invazivnih tehnika se primjenjuje u obliku fokalne terapije, metode kojom se uklanjaju maligne lezije uz poštedu okolnog zdravog tkiva. Kritična točka u procesu liječenja je određivanje indeks lezije (44). Većina dokaza govori u prilog tome da tumorske lezije volumena $>0,5\text{mL}$ i Gleason zbroja ≥ 7 igraju najvažniju ulogu u progresiji bolesti, dok je značenje lezija volumena $<0,5\text{mL}$ upitno (129).

Potruga za indeks lezijom započinje TRUS vođenom transrektalnom biopsijom pri čemu se uzimaju uzorci s lateralnih i medijalnih dijelove apeksa, srednje i donje trećine prostate s obje strane. Pomoću D' Amico kriterija (130) pacijenti se svrstavaju u nisko, srednje i visokorizične skupine. Fokalna terapija dolazi u obzir kod nisko i srednjerizičnih pacijenata s velikim volumenom i kod visokorizičnih pacijenata s malim volumenom karcinoma (131). Kako se ne bi propustila klinički značajna bolest često se dijagnostičkom postupku dodaje i analiza prostate mpMR-om, i dodatna obrada biopsijom u MR uređaju ili MR-TRUS fuzijskim biopsijama, budući da se u gotovo 30% slučajeva indeks lezija previdi ako se dijagnostika bazira samo na TRUS vođenim biopsijama (43).

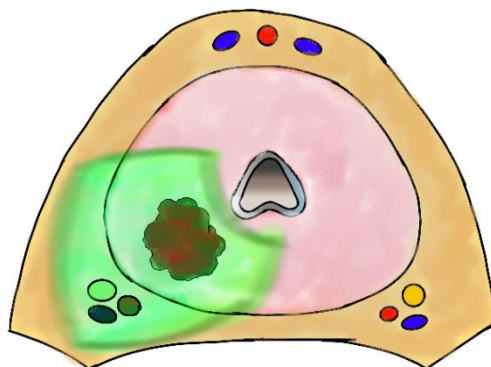
S obzirom na anatomske strategije liječenja u skupinu fokalnih terapija ubrajamo: ciljanu fokalnu ablaciju, ablaciju kvadranta, hemiablaciju, tročetvrtinsku ablaciju i ablaciju anteriorne zone prostate (43).

Ciljana fokalna ablacija se bazira na ideji uklanjanja samo maligne lezije/lezija dok ostatak tkiva prostate ostaje očuvan. Najbolji rezultati se postižu MR vođenim ciljanim ablacijama (43).



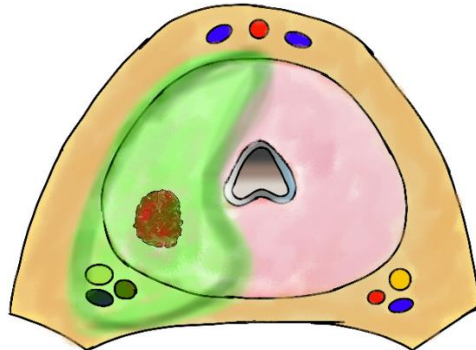
Slika 5: Ciljana fokalna ablacija. Indeks lezija (crveno) u desnom posteriornom dijelu prostate i nedominantna lezija (crveno) u lijevom anteriornom dijelu prostate. Vidljivo je odstranjenje obje lezije uz dio zdravog okolnog tkiva prostate (zeleno). Oba neurovaskularna snopa su očuvana. Prema: Barret E, Durand M, editors. Technical Aspects of Focal Therapy in Localized Prostate Cancer [Internet]. Paris: Springer Paris; 2015 [cited 2024 Jan 20]. Available from: <https://link.springer.com/10.1007/978-2-8178-0484-2>

Ablacijom kvadranta se uklanja četvrtina prostate u kojoj je smještena maligna lezija dok ostatak prostate ostaje očuvan. Ovisno o smještaju indeks lezije, jedan ili oba neurovaskularna snopa mogu ostati očuvana (43).



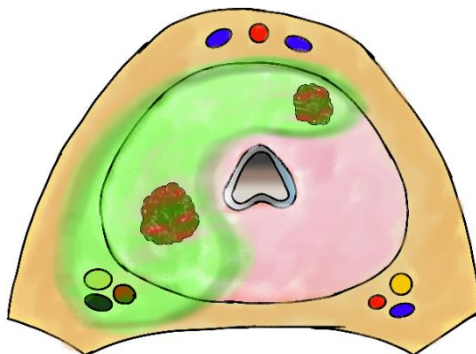
Slika 6: Ablacija kvadranta. Indeks lezija (crveno) u desnom posteriornom dijelu prostate je uklonjena zajedno s okolnim tkivom prostate (zeleno) i desnim neurovaskularnim snopom. Prema: Barret E, Durand M, editors. Technical Aspects of Focal Therapy in Localized Prostate Cancer [Internet]. Paris: Springer Paris; 2015 [cited 2024 Jan 20]. Available from: <https://link.springer.com/10.1007/978-2-8178-0484-2>

Hemiablacijom prostate se uklanjaju jedan cijeli režanj i pridruženi ipsilateralni neurovaskularni snop. Ostavljanjem drugog neurovaskularnog snopa prevalencija postproceduralnih problema, najznačajnije erektilne disfunkcije, je drastično smanjena (43).



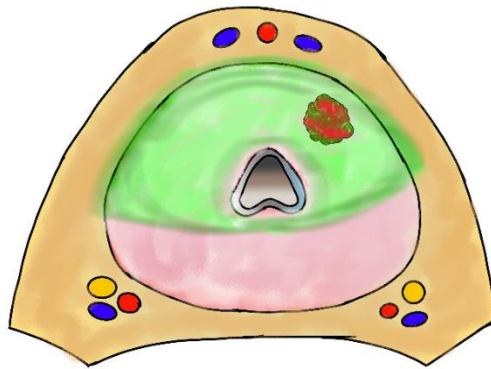
Slika 7: Hemiablacija prostate. Indeks lezija (crveno) smještena u desnom posteriornom dijelu prostate je odstranjena zajedno s desnim neurovaskularnim snopom i okolnim tkivom prostate (zeleno). Periuretralno tkivo i lijeva dio prostate s pripadajućim neurovaskularnim snopom su u očuvani. Prema: : Barret E, Durand M, editors. Technical Aspects of Focal Therapy in Localized Prostate Cancer [Internet]. Paris: Springer Paris; 2015 [cited 2024 Jan 20]. Available from: <https://link.springer.com/10.1007/978-2-8178-0484-2>

Tročetvrtinska ili suptotalna ablacija predstavlja metodu kojom se ostavlja samo jedna četvrtina tkiva prostate i po mogućnosti pridruženi neurovaskularni snop. U osnovi je riječ o proširenju metode hemiablacije preko središnje linije, ali samo u anteriornom dijelu prostate čime se nastoji ukloniti skriveni tumori koji biopsijom ili radiološkom dijagnostikom ostanu neprimijećeni (43).



Slika 8: Tročetvrtinska (suptotalna) ablacija prostate. Prikazane su dvije tumorske lezije (crveno) pri čemu je neurovaskularni snop na strani indeks lezije odstranjen, dok je kontralateralni očuvan. Ostali nedominatni tumori unutar ablacijskog polja (zeleno) su također odstranjeni. Prema: : Barret E, Durand M, editors. Technical Aspects of Focal Therapy in Localized Prostate Cancer [Internet]. Paris: Springer Paris; 2015 [cited 2024 Jan 20]. Available from: <https://link.springer.com/10.1007/978-2-8178-0484-2>

Ablacijom anteriorne zone uklanjaju se anteriorne zone oba lobusa prostate pri čemu posteriorni dio i oba neurovaskularna snopa ostaju očuvani (43).



Slika 9: Ablacija anteriorne zone. Indeks lezija (crveno) se nalazi u lijevom dijelu anteriorne zone prostate. Fokalna terapija je usmjerena na čitavu anteriornu zonu (zeleno), pri čemu je očuvan dio periutrealnog tkiva i oba neurovaskularna snopa. Prema: Barret E, Durand M, editors. Technical Aspects of Focal Therapy in Localized Prostate Cancer [Internet]. Paris: Springer Paris; 2015 [cited 2024 Jan 20]. Available from: <https://link.springer.com/10.1007/978-2-8178-0484-2>

CILJEVI FOKALNE TERAPIJE

Cijeložljezdano liječenje karcinoma prostate, bilo da je riječ o radikalnoj prostatektomiji ili radioterapiji, za sobom ostavlja posljedice u obliku urinarne inkontinencije u 5-20% slučajeva, erektilne disfunkcije u 30-70% slučajeva i probleme s gastrointestinalnim sustavom u 5-10% slučajeva (132,133).

Najvažniji cilj fokalne terapije prostate, jednako kao i za ostale terapijske postupke u medicini, je smanjenje ukupne stope mortaliteta povezane s karcinomom prostate, a zatim i smanjenja morbiditeta uzrokovanog bilo samom bolešću ili onog povezanog s liječenjem, kao i unaprjeđenje ukupne kvalitete života oboljelih pacijenata. Ovaj posljednji dolazi do izražaja pogotovo kod pacijenata srednje ili mlađe životne dobi kod kojih je osiguranje funkcionalnosti genitourinarnog sustava od esencijalne važnosti za svakodnevni život. Nakon fokalne terapije stopa kontinencije ostaje prilično visoka budući da je popratna ozljeda vanjskog urinarnog sfinketra poprilično rijetka, kao i erektilna funkcija zbog očuvanja barem jednog neurovaskularnog snopa. Morbiditeti povezani s liječenjem prisutni su kod gotovo svake metode liječenja raka prostate, pri čemu najviše dolaze do izražaja kod radikalne prostatektomije i radioterapije: radijacijski cistitis i proktitis. U usporedbi s aktivnim praćenjem, fokalnom terapijom pacijenta rješavamo psihološke komponente bolesti i straha od

suživota s istom. Stoga je ideja spojiti ove dvije krajnosti, aktivno liječenje klinički značajne bolesti, i aktivno praćenje ostatnog tkiva prostate (43).

VRSTE FOKALNE TERAPIJE KOJE SE KORISTE U KLINIČKOJ PRAKSI

FOKALNA KRIOTERAPIJA

Prije nego je svoju primjenu pronašla u terapiji karcinoma prostate krioterapija se koristila u liječenju karcinoma pluća i cerviksa. Napretkom tehnologije metoda je postala šire primjenjiva s manjim stopama proceduralnih komplikacija (43).

Svoj učinak na destrukciju tkiva ostvaruje direktnim i indirektnim djelovanjem. Mehanički učinak je posljedica formiranja unutar i izvanstaničnih kristalića leda koji cijepaju stanične membrane što dovodi do promjene osmotske ravnoteže i posljedične unutarstanične dehidracije, dok se nekroza u centralnoj zoni djelovanja krioterapijske sonde ostvaruje pri temperaturama nižim od -40°C . Hladnoća djeluje i na krvne žile što dovodi do nastanka diseminirane vaskularne koagulacije i ishemične nekroze (134,135).

Fiziološka osnova krioterapije se bazira na Joule-Thompsonovu učinku pri kojem plinovi pod utjecajem tlaka mijenjaju svoju temperaturu, a sve zahvaljujući specifičnim plinskim koeficijentima. Ovaj učinak je lako shvatljiv na primjeru argona čija se temperatura snižava pri smanjenju tlaka u krioablacijskoj sondi, što dovodi do željenog djelovanja, a to je stvaranje kristalića leda na vrhu igala koje su umetnute u prostatu, i posljedičnog smrzavanja tkiva, pri čemu se kriolezija sastoji od centralne nekroze i okolne reakcije u obliku perifernog edema. Apoptoza nastupa otprilike 8 sati nakon primijenjenog ciklusa krioterapije, a devaskularizacijske lezije se najbolje vide na MR snimkama u T1 vremenu uz primjenu kontrasta. Obrnuti učinak tlaka na promjenu temperature plina pronalazimo na primjeru helija, čija se temperatura povisuje sniženjem tlaka, pa je zbog toga pronašao primjenu u procesu ponovnog zagrijavanja okolnih struktura, ponajprije uretre, kako bi se smanjili neželjeni učinci terapijske metode (43).

Američka urološka asocijacija (AUA) preporučava da se operacijski postupak krioterapije sastoji od dva ciklusa naglog smrzavanja i polaganog odmrzavanja, budući da je tek drugi ciklus smrzavanja smrtonosan za tumorske stanice. Centralna temperatura smrzavanja mora iznositi najmanje -40°C . Za kontroliranje temperaturnih uvjeta koriste se dva katetera s mogućnošću mjerenja temperature. Jedan se nalazi u prostati, dok je u drugi u blizini rektuma i Denonvillierove fascije kako bi se smanjili neželjeni učinci niskih temperatura na okolna tkiva i prevenirao nastanak fistula, najčešće na temperaturama ispod 0°C (43).

Ablacijska krioterapija je postupak koji se vrši u općoj anesteziji. Prije operacije pacijent primi laksativ i profilaktički antibiotik kako bi se umanjila mogućnost kontaminacije crijevnim patogenima. Pacijent leži u litotomijskom položaju te se nakon dezinfekcije kože perineume i penisa stavi Foleyev kateter i TRUS kojim se mjeri volumen prostate, vizualiziraju maligne lezije i prati putanja krioablativskih igala. Pod vodstvom TRUS-a perkutanom transperinealnim putem, uz pomoć jednokratnih ili višekratnih uzoraka postavljenih na kožu perineuma, se u tkivo prostate umetnu krioablativske igle veličine 17G. Broj korištenih igala ovisi o volumenu lezija koje se uništavaju, pri čemu se trebaju poštovati pravila minimalne udaljenosti 1cm od kapsule, i 0.8cm od uretre. Nakon postavljanja termalnih katetera obavi se cistoskopija kako bi se isključila perforacija uretre ili mokraćnog mjehura, te se uvede kateter za dovodnju zagrijane fiziološke otopine. Proces smrzavanja lezije, tj. dostava argona, traje 10 minuta s postizanjem centralne temperature smrzavanja od najmanje -40°C , te nakon toga teče proces odmrzavanja, aktivan ili pasivan, koji jednako dugo traje. Ovaj ciklus smrzavanja-odmrzavanja se ponovi još jedanput, te se nakon toga odstrani cjelokupni operacijski pribor. Po završetku se postavi Foleyev kateter zbog prevencije akutne postoperacijske retencije urina koji se odstrani nakon 1-2 dana (43). Tablica 9 prikazuje učestalost najčešćih postproceduralnih komplikacija nakon učinjene primarne krioablacije.

Tablica 9: Neposredne i dugoročne stope komplikacija nakon primarne kurativne krioterapije. Prema: Chin YF, Lynn N. Systematic Review of Focal and Salvage Cryotherapy for Prostate Cancer. *Cureus*. 14(6):e26400.

Autor	Inkontinencija	Eretilna disfunkcija	Retencija	Fistula	Infekcija	Hematurija	Hematom
Barqawi i sur.(136)					10.10%		
Bossier i sur.(137)	18%		18%		3%	9%	

Nastavak tablice:

Chuang i sur.(138)		3.7%	7.4%		7.4%		
Shah i sur. (139)	11%	20.65%		0.82%		6.13%	
Liu i sur.(140)	1.6%	88%			7.3%		
Lucan i sur.(141)				3.6%	10%	5%	75%
Valerio i sur.(142)	11.1%		16.7%	5.5%	16.7%	5.5%	

Fokalna krioterapija se može koristiti bilo kao primarna kurativna terapija za unilateralne tumore prostate ili kao spasonosna terapija za pacijente prethodno liječene radioterapijom, pa se prema tome i indikacije za njenu primjenu razlikuju. U slučaju primjene primarne kurativne terapije kriteriji uključivanja se ne razlikuju od onih za aktivno praćenje. Mnogi pacijenti koji spadaju u skupinu aktivnog praćenja mogu se liječiti krioablacijom kako bi se smanjio psihički teret bolesti, i izbjegla mogućnost radikalne prostatektomije (43). Većina studija za idealne kandidate ubraja pacijente s niskim ili srednjim D'Amico rizikom, što označava Gleason zbroj <8 tj. Gleason grupu <4, radiološki stadij <pT2b i serumsku razinu PSA <20ng/ml (137,143–145). Prema nekima veličina prostate nije ograničavajući faktor za krioablaciju, budući da broj krioablacijskih igala koji se koristi nije ograničen (43), dok prema drugima u slučaju volumena prostate iznad 60mL, pacijent prije započete krioterapije najčešće prima terapiju deprivacije androgena u svrhu smanjenja volumena na željenu vrijednost (143).

U slučaju povratka bolesti fokalna krioterapija se definira kao spasonosna (salvage). U indikacije ovog tipa terapije se ubraja unilateralni povratak bolesti nisko ili srednje rizičnih pacijenata nakon neuspjele primarne radio ili brahiterapije, pri čemu se povratak bolesti dokazuje biopsijom i/ili rastućim vrijednostima PSA uz radiološku potvrdu lokalne bolesti bez metastatskog širenja (146). Što je razdoblje između primjene primarne radioterapije i spasonosne krioterapije kraće, to je šansa za izlječenje bolesnika veća.(43)

FOKALNI FOKUSIRANI ULTRAZVUK VISOKOG INTENZITETA (HIFU)

Ultrazvuk se definira kao mehanički val, tj. vibracija frekvencije koju ljudsko uho ne može zapaziti (44). Krajem 19. stoljeća, proučavajući učinak mehaničkih valova i vibracija na kristale kvarca, je otkriven piezoelektrični učinak i ultrazvuk (147), dok se na njegovu terapijsku primjenu trebalo pričekati 40-ak godina kada je skupina znanstvenika otkrila mogućnost zagrijavanja tkiva (148). Terapijski ultrazvuk se može podijeliti u skupinu niskointenzivnih ($0.125-3 \text{ W/cm}^2$) i visokointenzivnih ($>5 \text{ W/cm}^2$) (44).

Fokalni fokusirani ultrazvuk visokog intenziteta (HIFU) uzrokuje destrukciju tkiva preko dva mehanizma djelovanja, a to su termalni učinci i stvaranje kavitacija (149). Ultrazvučni valovi prolazeći kroz tkiva pohranjuju energiju, čija je količina kod dijagnostičke primjene ultrazvuka zanemariva. Količinu pohranjene energije može povećati ili fokusiranje ultrazvučnih valova u određeni dio tkiva, ili povećanje intenziteta valova, čime se u oba slučaja postiže brže povećanje temperature tkiva i ubrzana destrukcija (43). Ako je postignuta temperatura tkiva znad 56°C potrebna je samo 1 sekunda za izazivanje ireverzibilnih promjena, dok se tijekom primjene HIFU postižu mnogo više temperature, čak iznad 80°C , pa je zbog toga i kraća ekspozicija dovoljna za nepovratno oštećenje malignih stanica (44). Kavitacije nastaju kao rezultat interakcije ultrazvučnih valova i mikromjehurića u tkivima, što izravno dovodi do mehaničke destrukcije tkiva, i posredno do povećanja temperature (43). Na histopatološkoj razini se događa koagulacijska nekroza s okolnim polimorfonuklearnim infiltratom i posljedičnim stvaranjem granulacijskog tkiva koje daje osnovu za nastanak vezivnog tkiva koji ispunjava prostor ablacijskih lezija (44).

Trenutno je dostupno 5 HIFU uređaja za ablacijsku terapiju raka prostate (150). Međusobne razlike i pojedinosti su navedene u Tablici 10, a u nastavku teksta će biti detaljnije prikazani pojedinačno.

Tablica 10: Sažetak pojedinosti HIFU uređaja. Prema: Sundaram KM, Chang SS, Penson DF, Arora S. Therapeutic Ultrasound and Prostate Cancer. Semin Interv Radiol. 2017 Jun;34(2):187–200.

HIFU uređaj	Pozicioniranje pacijenta	Pristup	Broj pretvornika	Preventivne mjere opreza
Sonoblate 500	Litotomijski položaj	Transrektalni	Ukupno 4 (2 za dijagnostiku + 2 za liječenje)	Suprapubični kateter
Ablatherm II	Desni dekubitalni	Transrektalni	Ukupno 2 (1 za dijagnostiku + 1 za liječenje)	Transuretralna resekcija prostate (TURP)
Focal-One	Desni dekubitalni	Transrektalni	Pretvornik slike i niz od 16 koncentričnih prstenova u nizu	Suprapubični kateter, TURP
TULSA-PRO	Litotomijski položaj	Transuretralni (+ endorektalna zavojnica za hlađenje)	Linearni niz sastavljen od 10 zasebnih pretvornika	Suprapubični kateter
ExAblate	Litotomijski položaj	Transrektalni	Endorektalni pretvornik s faznim nizom	Foleyev kateter

HIFU-Fokusirani ultrazvuk visokog inteziteta

Sonoblate 500 je uređaj koji se sastoji od konzole, dvije sonde i uređaja za cirkuliranje ohlađene vode koja služi u sprječavanju pregrijavanja rektalne sluznice i za spajanje pretvornika. Svaka od sondi ima obostrani pretvornik koji se sastoji od dijela za stvaranje slike frekvencije 6.5MHz i terapijskog kristala frekvencije 4.0MHz. Sonoblate 500 podražava MR-UZV fuzijske slike i ima mogućnost Doppler dijagnostike koja mu omogućava prikaz cirkulacije. Zahtjev koji treba biti ispunjen prije početka terapije je taj da zbroj antero-posteriornog promjera prostate i debljine rektalnog zida bude manji od 37 mm. Histološke promjene tkiva poput kalcifikacija i cisti mogu utjecati na ishode liječenja i pacijentovu prikladnost za navedeni postupak (150). Nakon završetka terapije pacijent se najčešće otpušta s Foleyevim ili suprapubičnim kateterom koji se uklanjaju nakon par dana (151).

Ablatherm uređaj se sastoji od dijagnostičkog i terapijskog pretvornika jačine 7.5 MHz, odnosno 3 MHz, a udruženi su u zajedničku endorektalnu sondu fokalne duljine 40 mm koji imaju mogućnost stvaranja lezija 19 do 26mm u duljinu i promjera 1.7mm. Ovaj uređaj zahtjeva poseban smještaj pacijenta u dekubitalni položaj koji omogućuje da se mjehurići zraka nastali kao posljedica zagrijavanja prostate pod utjecajem sile teže premjeste postranično prostati i pri tome smanjuju akustičku interferenciju s HIFU valovima (43). Za voluminozne prostate preporučuje se prije zahvata obaviti transuretralnu resekciju koja između ostalog pomaže i u

smanjenju postoperativnih simptoma, dok su ciste prostate veće od 10 mL kontraindikacija za obavljanje zahvata ovim uređajem (150).

Focal-One uređaj je po svojoj strukturi sličan Ablathermu, tj. predstavlja noviju i napredniju verziju istoga. Dijagnostički pretvornik je jednak kao i u Ablathermu, jačine 7.5 MHz, dok se terapijski pretvornik sastoji od 16 koncentričnih prstenova spojenih u niz koji omogućuje stvaranje većih ablacijskih lezija, pa čak do 40 mm u antero-posteriornoj duljini. Pri ablaciji ovim uređajem moguće je koristiti MR-UZV fuzijske slike (150).

TULSA-PRO je uređaj kod kojeg ultrazvučna sonda dolazi u izravni kontakt s tkivom prostate pristupajući joj transuretralno, za razliku od prethodno navedenih uređaja s transrektalnim pristupom. Konstantim prolaskom tekućine kroz uretru i rektum štiti se okolno tkivo prostate od pregrijavanja, budući da ablacijske temperature dosežu visinu od 95°C, dok izvanprostatične temperature ne prelaze vrijednost od 55°C. Tijekom zahvata se koriste MR uređaji s ugrađenim algoritmima za izračunavanje temperature tkiva te optimizaciju inteziteta i frekvencije ultrazvučnih valova. Kontraindikacije za primjenu ovog uređaju su: volumen prostate veći od 90mL, sagitalni promjer veći od 5cm, aksijalni promjer veći od 6cm, te ciste i kalcifikacije veće od 1 cm. Tijekom i dva tjedna nakon zahvata pacijent ima suprapubični kateter koji se potom uklanja (150).

ExAblate je uređaj koji koristi transrektalnu ultrazvučnu sondu kojom se uz pomoć MR uređaja točno identificiraju tumorske lezije prostate i zaobilaze okolne strukture od važnosti. Važnost MR uređaja ogleda se u mogućnosti praćenja i kontrole real-time temperature tkiva koje se uništava. Ablacijske lezije su najčešće oblika cilindra promjera 2 mm i 8 mm u antero-posteriornom smjeru. Kontraindikacije za primjenu ExAblate su sljedeće: volumen prostate >70 mL, udaljenost lezije od rektalne sluznice >4 cm, multiple ciste i kalcifikacije >2 mm. U slučaju nepotpune ablacije tumorske lezije, zahvat se može lako ponoviti nakon postizanja optimalne temperature tkiva (150).

Najveći broj komplikacija se javlja unutar 3 mjeseca od učinjenog zahvata, te ih se većina, 80%-100%, prema Clavien-Dindo sustavu za ocjenjivanje kirurških komplikacija svrstava u skupine I i II (Tablica 11) (152). Komplikacije koje se najčešće javljaju su inkontinencija, akutna retencija urina, infekcije mokraćnog sustava, postoperativna bol, uretralna striktura i rektouretralna fistula čija je stopa pojavnosti između 3.6% i 30,2%. Postotak prijavljenih problema s erektilnom funkcijom varira od 13% do 90% (153).

Tablica 11: Clavien-Dindo klasifikacija postoperativnih komplikacija. Prema: GmbH A. AssesSurgery GmbH. [cited 2024 Mar 19]. The Clavien-Dindo Classification. Available from: <https://www.assessurgery.com/clavien-dindo-classification/>

Skupina	Opis
Stupanj 1	Svako odstupanje od normalnog postoperativnog tijeka bez potrebe za farmakološkim, kirurškim, endoskopskim ili radiološkim liječenjem. Ovaj stupanj uključuje infekcije kirurških rana. Dopušteni lijekovi su : antiemetici, antipiretici, analgetici, diuretici, elektroliti i fizioterapija
Stupanj 2	Zahtjeva farmakološko liječenje lijekovima koji nisu dopušteni za komplikacije stupnja 1; transfuzija krvi; totalna parenteralna prehrana
Stupanj 3	Zahtjeva kirurško, endoskopsko ili radiološko zbrinjavanje; stupanj 3 se dijeli na 3a i 3b obzirom na potrebu za općom anestezijom
Stupanj 4	Životno ugrožavajuće komplikacije koje zahtjevaju zbrinjavanje u jedinicama intenzivne njege; stupanj 4 se dijeli na 4a i 4b obzirom na postojanje multiorganskog zatajenja
Stupanj 5	Smrt

HIFU se može koristiti u 3 različita konteksta: kao primarna terapija niskog do srednjerizičnog lokalnog karcinoma prostate, zatim kao spasonosna terapija nakon neuspjelog inicijalnog liječenja, te kao ponovljeni terapijski postupak. Kriteriji uključenja i isključenja su najviše ovisni o vrsti HIFU uređaja koji se koriste za ablacijsku terapiju. Jednako tako pacijenti kojima je kontraindicirana opća anestezija, ili dijagnostika MR uređajem nisu idealni kandidati za ovaj tip terapije (150).

Većina istraživanja kojima se nastojala odrediti učinkovitost HIFU terapije su ili monocentrična, ili je HIFU korišten u svrhu cjeložljezdane terapije, što onemogućava pravilnu interpretaciju i usporedbu rezultata kojim bi se postigli konsenzusi o indikacijama za fokalnu ablativnu terapiju (150). U Njemačkoj je provedena monocentrična, retrospektivna studija na pacijentima liječenim Ablatherm uređajem (154). U razdoblju od 14 godina (1997.-2009.) Ablathermom je liječeno 538 pacijenata. Stopa preživljenja bez biokemijskog povratka bolesti nakon 5 godina je iznosila 81%, dok se nakon 10 godina spustila na 61%. Ista stopa za niskorizične pacijente nakon 5 godina je iznosila 88%, za srednjerizične 83% i za visokorizične 48%, dok su nakon 10 godina stope iznosile redom 71%, 63% i 32%, dok se metastatska bolest javila u 0.4% niskorizičnih, 5.7% srednjerizičnih i 15.4% visokorizičnih pacijenata.

Druga monocentrična, prospektivna studija je pratila 29 pacijenta koji su liječeni lokalnom HIFU terapijom u razdoblju od 2016-2021 (155). Nakon jednogodišnjeg praćenja, karcinom prostate se histološki mogao detektirati kod 13 pacijenata (44.8%), dok je nakon dvogodišnjeg praćenja karcinom detektiran kod još 7 pacijenata. Metastatska bolest se razvila samo kod jednog pacijenta nakon 2 godine. Zaključak studije je taj da se ultrazvučnom ablacijskom

terapijom postižu dobri funkcionalni rezultati, tj. brzi oporavak pacijenta i niska stopa komplikacija, dok su onkološki rezultati glede povratka i progresije bolesti, barem u njihovom istraživanju, bili nepovoljni.

U zaključku, HIFU ablativna terapija predstavlja prihvatljivi oblik minimalno invazivnog liječenja za nisko i srednjerizične pacijente kod kojih bi drugi modaliteti liječenja doveli do smanjenja kvalitete života, prvenstveno radikalna prostatektomija. Pažljivim odabirom ovom se terapijskom metodom mogu liječiti i visokorizični pacijenti s manjim volumenom prostate i tumorskih lezija. Bolji rezultati liječenja se postižu kod pacijenata koji prije ablativne terapije imaju niže razine serumske PSA i niži Gleason zbroj. Poseban naglasak se stavlja na potrebu za provođenjem multicentričnih istraživanja čijim bi se rezultatima stručnjaci koristili u svrhu pisanja smjernica za pravilan odabir pacijenata i terapijskih metoda (156).

FOKALNA FOTODINAMSKA TERAPIJA

Terapijska primjena sunčeve svjetlosti je poznata još od vremena Stare Grčke kada je helioterapija korištena u svrhu liječenja, primarno, kožnih bolesti. Danas je terapija svjetlom uklopljena u različite modalitete liječenja, od dermatoloških, preko pedijatrijskih pa sve do uroloških pacijenata (43). U onkološkoj praksi rabi se za liječenje karcinoma gušterače, jednjaka, pluća te glave i vrata (157).

Citotoksični učinak fotodinamske terapije ostvaruje se interakcijom svjetla određene valne duljine s fotosenzibilnom tvari u tkivu uz prisutnost kisika. Prava revolucija u primjeni ove metode je nastala uvođenjem lasera kao izvora svjetlosti čime se omogućilo liječenje solidnih i šupljih organa, te proširenje indikacija za primjenu u različitim organskim sustavima, između ostalog i urološkog (43). Prva primjena fotodinamske terapije u urološkoj praksi veže se za liječenje malignih tumora mokraćnog mjehura (158).

Mehanizam djelovanja fotodinamske terapije baziran je na aktivaciji biomolekula kroz dva različita mehanizma: tip 1 i 2. Oba tipa reakcije imaju zajednički zadnji korak, a to je stvaranje slobodnih radikala, prvenstveno kisika, koji ulaze u reakciju s osnovim staničnim elementima i uzrokuju kemijsko oštećenje i staničnu smrt. Riječ je o terapijskoj metodi u kojoj se svi uvjeti moraju zadovoljiti, od pravilnog dotoka svjetlosti do dovoljne količine kisika u tumorskom tkivu. Pored stvaranja slobodnih radikala, fotodinamska terapija ima i svoje termalne učinke, čime se tumorsko tkivo može uništiti bilo izravnim djelovanjem topline, ili postati osjetljivije na ostale modalitete liječenja (159). Akutna upalna reakcija izaziva infiltraciju tkiva

neutrofilima i dendritičkim stanicama što ima ulogu u odstranjenju nekrotičnih tumorskih lezija (160).

Idealni fotosenzibilizator je tvar koja nije toksična za organizam, primarno se nakuplja u tumorskom tkivu te se brzo odstranjuje iz organizma kako bi se smanjili rizici nastanka komplikacija. S obzirom na ciljno mjesto nakupljanja, fotosenzibilizatori se svrstavaju u dvije skupine: tkivne i vaskularne fotosenzibilizatore. Terapija tkivnim senzibilizatorima zahtjeva primjenu fotodinamske terapije tijekom nekoliko sati ili dana nakon aplikacije fotosenzibilne tvari, ovisno o kemijskim svojstvima fotosenzibilizatora, dok se ne postignu ciljne vršne koncentracije tvari u ciljanom tkivu. Problem ovakvih tvari je u tome što one, većinom, nisu organospecifične, pa se nakupljaju i u drugim tkivima, prvenstveno koži i očima koje je potrebno zaštititi nekoliko tjedana nakon administracije fotosenzibilizatora od izravnog utjecaja sunčeve svjetlosti. S druge strane vaskularni fotosenzibilizatori postižu vršne koncentracije u krvnim žilama nekoliko minuta nakon administracije lijeka, te se fotoablativni učinak ostvaruje na krvnim žilama ciljanog tkiva, u ovom slučaju prostate. Vrijeme fotoprotekcije je značajno kraće u usporedbi s tkivnim fotosenzibilizatorima (43). Tablica 12 sažeto prikazuje specifičnosti pojedinih fotosenzibilizatora u liječenju karcinoma.

Tablica 12: Karakteristike fotosenzibilizatora korištenih u liječenju karcinoma. Prema: Gheewala T, Skwor T, Munirathinam G. Photosensitizers in prostate cancer therapy. *Oncotarget*. 2017 May 5;8(18):30524.

Fotosenzibilizator	Mehanizam Djelovanja	Valna duljina potrebna za aktivaciju tvari	Put administracije tvari	Prednosti	Nedostaci
Na-Porfimer (Photofrin)	Tkivni FS	405 nm	Intravenski	Manje heterogen od derivata Hematoporfirina	Produljena fotosenzitivnost kože- manja specifičnost za tumorsko tkivo
5-Aminolevulinska kiselina (5-ALA)	Tkivni FS	410 nm	Oralni ili topički	Veća specifičnost za tumorsko tkivo- brza akumulacija	Loša tkivna penetracija

Nastavak tablice:

Verteporfin	Tkivni FS	692 nm	Intravenski	Veća specifičnost za tumorsko tkivo-brza akumulacija	Smetnje vida
Mesotetraklorin (mTHPC/Foscan)	Tkivni FS	652 nm	Intravenski	Potrebna mala doza	Produljena fotosenzitivnost kože-spora akumulacija
Moteksafin lutecij (Mlu)	Vaskularni FS	732 nm	Intravenski	Brza akumulacija; bez kožne fotosenzitivnosti	Nije prijavljeno
TOOKAD (WST09)	Vaskularni FS	763 nm	Intravenski	Brza akumulacija; bez kožne fotosenzitivnosti	Nije prijavljeno

FS-Fotosenzibilizator

Izvori svjetlosti koji su se prvi koristili za fotodinamsku terapiju su bile obične lampe koje su producirale bijelu svjetlost. Napretkom tehnologije laseri su postali najčešće korišteni izvori svjetlosti koje obilježava lako usmjerenje prema tumorskoj leziji i dovoljno snažan intenzitet svjetlosti koji se lako prenosi u tkiva (161). Zbog svojih fizikalnih osobina diodni laseri prednjače u primjeni fotodinamske terapije (162).

Tijekom zahvata pacijent se nalazi u zamračenoj operacijskoj sali u litotomijskom položaju, pokrivenih očiju i kože od izvora svjetlosti. Nakon uvođenja u opću anesteziju, pod vodstvom TRUS-a i transperinealne brahiterapijske rešetke, u tkivo prostate se umeću plastične brahiterapijske iglice unutar kojih se nalaze optička vlakna za prijenos svjetlosne energije. Vlakna mogu imati slobodne, gole, krajeve pri čemu se svjetlost emitira direktno s kraja vlakna, a doza svjetlosti se izražava u J/cm², ili mogu biti cilindrična vlakna, koja se češće koriste u terapiji karcinoma prostate, koja imaju difuzne krajeve, te se intenzitet svjetlosti izražava u J/cm (43). Doze svjetlosti koje se koriste u ablativnim tehnikama su znatno niže od onih koje se koriste u druge svrhe kao što je primjena Holmium YAG lasera za enukleaciju prostate (163).

Fototermalna terapija je oblik fotodinamske terapije koji pretvara svjetlosnu u toplinsku energiju (164). Kombiniranom fototermalnom i fotodinamskom terapijom ostvaruje se sinergistički ablativni učinak na tumorsko tkivo. Smatra se da je u ovom sinergističkom učinku fotodinamski dio ovisan o fototermalnom, na način da se fototermalnom terapijom poboljšava lokalna cirkulacija kroz tumorsko tkivo, čime se povećava doprema kisika, smanjuje tumorska

hipoksija, i poboljšava fotodinamski učinak koji je ovisan o kisiku (163). Ograničenost fotodinamske terapije u samostalnoj eradikaciji tumora se danas pokušava nadvladati kombiniranjem s drugim terapijskim mogućnostima poput prethodno navedene fototermalne terapije, kemoterapije ili fotoimunoterapije (163).

U metanalizi koju su proveli Wang i sur. (165), a uključivala je 14 studija od kojih su 12 činili jednostruka (single-arm), 1 slučaj-kontrola i 1 randomizirano kontrolirano istraživanje, najčešće prijavljene nuspojave fotodinamske terapije su disurija, hematurija, urgencija, erektilna disfunkcija, perinealna bol, hematospermija i infekcije urinarnog trakta. Tablica 13 prikazuje ponderirane stope pojavnosti neželjenih nuspojava liječenja. U usporedbi s ostalim tipovima fokalne terapije, fotodinamska terapija ima relativno nisku stopu nuspojava (166).

Tablica 13: Incidencija neželjenih događaja nakon fotodinamske terapije. Prema: Wang L, Yang H, Li B. Photodynamic therapy for prostate cancer: a systematic review and meta-analysis. *Prostate Int.* 2019 Sep;7(3):83–90.

Nuspojava	Ponderirana stopa (%)	95% CI (%)	I² (%)
Disurija	18.6	12.1-25.0	53.4
Hematurija	28.1	17.1-39.2	79.8
Neuspjela ejakulacija	8.5	5.3-11.7	0
Urgencija	12.5	5.9-19.1	58.6
Urinarna inkontinencija	9.3	6.3-12.4	0
Urinarna retencija	11.4	5.5-17.3	63.9
Perinealna bol	12.1	8.7-15.4	0
Hematospermija	9.6	2.1-17.2	55.8
Infekcije urinarnog sustava	11.5	2.5-20.5	56.2

CI-Interval pouzdanosti, I²-mjera heterogenosti

Rezultati metaanalize pokazuju kako je ponderirana stopa negativnih biopsija nakon učinjene fotodinamske terapije iznosila 55.0%, dok je stopa smanjenja PSA 35.0%. Ovakve vrijednosti su dobivene liječenjem niskorizičnih pacijenata s lokaliziranim karcinomom prostate dobre ili

umjerene diferencijacije, dok se za visokorizične pacijente sa slabo diferenciranim karcinomom fotodinamska terapija smatra neprikladnom (165).

Daljnji razvoj tehnologije i provođenje randomiziranih kliničkih studija će zasigurno unaprijediti i bolje definirati terapijske stavove vezane uz fotodinamsku terapiju.

FOKALNA LASERSKA INTERSTICIJSKA TERMOTERAPIJA (FLA)

Po uzoru na prethodno spomenute ablativne tehnike fokalna laserska intersticijska terapija (LITT), poznata kao i fokalna laserska ablacija (FLA), svoje djelovanje bazira na fototermalnom učinku koji nastaje kao posljedica apsorpcije energije ciljanih tkiva što izaziva nastanak koagulacijske nekroze i ireverzibilnog oštećenja tkiva, a za sve to je potrebno samo nekoliko sekundi djelovanja lasera (43,167). Ograničavajući faktor u ovom terapijskom smislu igra odabir valne duljine svjetlosne energije lasera, budući da tkiva bogata vodom i hemoglobinom slabije apsorbiraju svjetlosnu energiju manjih valnih duljina. Kako bi se postigla željena penetrantnost tkiva najčešće se koriste valne duljine između 590 i 1064 nm (43).

Termalni učinak na tkiva se može opisati matematički putem jednadžbe termokemijske brzine prvog reda, pri čemu visina temperature određuje razinu oštećenja tkiva (43). Stanična vitalnost je ovisna o postojanju termostabilnih proteina čija se denaturacija događa oko 60°C (168). Teorijski modeli za prostatu pretpostavljaju postojanje temperaturnog praga na razini od 50°C (43).

Kako bi se postigla željena penetracija tkiva najčešće se koriste laseri koji emitiraju svjetlost iz crvenog i infracrvenog spektra. Prvi takav korišteni laser je bio Nd:YAG koji je emitirao svjetlost valne duljine 1064 nm i imao odličnu penetrantnost od 10 mm. S vremenom su se pojavili zahtjevi za promjenom laserskog uređaja, budući da je prethodno spomenuti zahtijevao potrebu za rashladnim uređajima zbog pregrijavanja izvanprostatičnog tkiva. Napretkom tehnologije, krajem prošlog stoljeća, na tržištu se pojavljuju diodni laseri, inicijalno korišteni za terapiju benigne hiperplazije prostate, koji emitiraju svjetlost valne duljine 830 nm. U usporedbi s Nd:YAG laserom diodni laseri su jeftiniji, zauzimaju manje prostora u operacijskoj dvorani, te imaju manju potrebu za rashladnim uređajima, budući da je penetracija tkiva površnija (5mm) (43). Kvarcna optička vlakna širine 300-600 µm služe u provođenju svjetlosne energije do ciljane tumorske lezije. Danas se najčešće koriste vlakna s cilindričnim krajem koja omogućuju nastanak ablativne lezije sferičnog promjera do 50 mm (169,170).

Put pristupa, transrektalni ili transperinealni, se razlikuje među ustanovama i preferencijama operatora, ali je važno naglasiti kako se transperinealnim putem smanjuje šansa ozljede rektalne sluznice, i omogućuje lakše pristupanje anteriornim dijelovima prostate. Prije zahvata pacijentima se odredi profilaktička terapija antibioticima, te se prethodno učinjene MR snimke učitaju na računalni softver koji će poslužiti u navođenju operatora tijekom zahvata. Čitav proces se obavlja u MR uređaju jakosti 1.5 ili 3T. Nakon što je laser postavljen na ciljno mjesto slijedi test provjere aktivacijom lasera na razinu koja ne izaziva oštećenje tkiva. Ako je u ovom koraku potvrđena ispravnost čitavog procesa slijedi korak potpune aktivacije lasera i ablacijske terapije. Najčešće trajanje jednog ciklusa ablacije iznosi 1-2 minute, te se nakon jedne minute obavi MR temperaturno snimanje tkiva kako bi se vizualno potvrdilo hlađenje prostate i povratak na početnu temperaturu prije laserske ablacije. Većina pacijenata zahtjeva višestruku upotrebu lasera, te je ukupno trajanje zahvata određeno brojem i veličinom tumorskih lezija koje se nastoje uništiti (171).

Još uvijek ne postoji jednoglasni dogovor za pravilni odabir pacijenata kojima bi FLA predstavljala idealni tip terapijskog postupka. Većinu pacijenata čine nisko ili srednje rizični pacijenti Gleason zbroja 6 i 7, serumskih vrijednost PSA < 15 ng/mL i kliničkog stadija tumora T1c-T2a. Ne preporučuje se liječiti visoko voluminozne tumore budući da su ablacijske zone lasera maksimalno 2cm³, te je repozicioniranje lasera zahtjevan i mukotrpan posao. Pozornost se treba dati i lokaciji tumorske lezije, budući da blizina neurovaskularnog snopa, uretralnog sfinktera i rektuma sa sobom nosi veću šansu od ozljede navedenih struktura i posljedične nuspojave (171).

Zbog manjka rezultata dugogodišnjih onkoloških praćenja većina rezultata glede efikasnosti i profila nuspojava operacijskog zahvata su ograničena na klinička ispitivanja (172). Linder i sur. su u sklopu faze 1 kliničkog istraživanja liječili 38 muškaraca s karcinomom ograničenim na tkivo prostate. Liječenje laserskom ablacijom je vođeno MR uređajem, jednako kao i poslijeoperacijsko praćenje pacijenta. Od ukupnog broja pacijenata 64% ih je imalo Gleason zbroj 6 leziju, dok ih je 36% imalo zbroj 7 (3+4). Na postoperacijsku biopsiju su pristala 34 pacijenta, od kojih je 16 bilo bez tumorskih lezija, 9 ih je imalo tumorske lezije u kontralateralnom režnju i ostalih 9 je imalo ostatne tumorske lezije u ablacijskom području. Samo je 1 pacijent zahtijevao terapiju inhibitorima PDE5, dok je ostatak (96%) očuvao erektilnu funkciju na jednakoj razini kao i prije zahvata. Ova studija je dokazala sigurnost primjene FLA uz pomoć MR-a (173).

Mehralivand i sur. su svojom studijom potkrijepili dugogodišnje stavove o sigurnosti i učinkovitosti FLA. U studiju je uključeno 15 pacijenata, od kojih je Gleason zbroj 6 imalo 6 pacijenata, a Gleason zbroj 7 (3+4) 9 pacijenata. Klinički stadij bolesti cT1c je bio prisutan u 14 pacijenata, a cT2a kod jednog pacijenta. FLA je rađen uz pomoć MR-a transperinealnim pristupom. Postoperacijsko praćenje pacijenata je podrazumijevalo kombinaciju mpMR-UZV fuzijskih i proširenih sistematskih biopsija. Sedam od ukupno 15 pacijenata je imalo rezidualne tumorske mase u blizini ablacijskog područja (1 pacijent 4+3=7, 1 pacijent 3+4=7 i 5 pacijenata 3+3=6) (174).

Kao što je to slučaj i s ostalim terapijskim modalitetima potrebno je nastaviti provoditi istraživanja kako bi se što jasnije definirale sve sastavnice liječenja, počevši od kriterija uključenja i isključenja pacijenata kao i procjene dugoročnih funkcionalnih i onkoloških ishoda.

IREVERZIBILNA ELEKTROPORACIJA

Ireverzibilna elektroporacija predstavlja netermalnu tehniku fokalne terapije čiji učinak je baziran na produkciji električne struje koja djeluje na propusnost stanične membrane (175). Djelovanje elektroporacije, stvaranjem membranskih pukotina kojima je omogućen izvanstanični utok molekula, je prvi put iskorišten u onkološke terapijske svrhe, tj. genskoj terapiji i unutarstaničnoj dopremi kemoterapeutika (43,176,177). Frekvencija pulsa, vrijeme izloženosti i intenzitet struje određuju hoće li elektroporacija biti reverzibilna ili ireverzibilna (175). Ako je jakost električnog polja dovoljno jaka, i iznad granice stanične podnošljivosti, elektroporacija će biti ireverzibilna i rezultat će staničnom smrću (176). Transmembranski potencijal koji je dovoljan za izazivanje ireverzibilne elektroporacije iznosi 1V (176) , dok jakost električnog polja najčešće korištena u in vivo istraživanjima iznosi 1-2.5 V/m (178).

Zahvat se provodi u općoj anesteziji, a pacijent se nalazi u litotomijskom položaju. Nakon uvoda u anesteziju pacijentu se postavlja urinarni kateter i uz pomoć TRUS-a lokalizira prostata i ablacijsko područje. Pod vodstvom ultrazvuka postavljaju se monopolarne igle veličine 19G koje se spajaju na uređaj za ireverzibilnu elektroporaciju. Prije nego se uređaj pokrene poželjno je dati mišićni relaksans budući da električna struja izaziva neželjene kontrakcije okolnog mišićja i posljedično može promijeniti poziciju igala i lokalizaciju ablacijske lezije, a uspješnost relaksacije se provjerava inicijalnim 10-pulsnim testom (179).

Nakon uspješne pripreme slijedi faza spajanja igala na uređaj koji producira istosmjernu struju, a čitav proces je kontroliran od strane kompjutorskog softvera. Ukupno se dostavlja 90 pulseva (uključujući i onih inicijalnih 10 za provjeru mišićne relaksacije) u setovima po 10, pri čemu svaki puls traje 70 ms, a pauza između susjedna dva 100 ms. Napon koji se koristi je ovisan o udaljenosti postavljenih igala, pri čemu operator manualno unosi tu udaljenost u softver koji onda na temelju već postojećih algoritama sam izračunava ciljni napon. Najčešće iznosi između 1.2-1.8 V/m, s maksimalnim vrijednosti do 3 V/m. Tijekom čitavog zahvata operator pridržava igle kako bi se izbjegla ozljeda tkiva izvan ablacijske zone. Po završetku se uklanjaju igle i koža perineuma se manualno komprimira u trajanju od 1-2 minute kako bi se smanjio rizik od krvarenja (180).

Guenther i sur. su u svom istraživanju proučavali učestalost postoperativnih nuspojava i dokazali sigurnost primjene ireverzibilne elektroporacije (181). Kao što Tablica 14 pokazuje najčešće je riječ o prolaznoj retenciji urina i dizuriji koje se učestalije pojavljuju kod voluminoznijih prostata i većih ablacijskih lezija. Transperinealni pristup može rezultati prolaznim otjecanjem perineuma, testisa i ingvinalnom limfadenopatijom koji se povlače u roku nekoliko tjedana (182). Većina pacijenata uspije očuvati erektilnu funkciju nakon zahvata (183).

Tablica 14: Učestalost nuspojava nakon zahvata ireverzibilne elektroporacije. Prema: Guenther E, Klein N, Zapf S, Weil S, Schlosser C, Rubinsky B, et al. Prostate cancer treatment with Irreversible Electroporation (IRE): Safety, efficacy and clinical experience in 471 treatments. PLoS ONE. 2019 Apr 15;14(4):e0215093.

<i>Blage</i>	19.7%
<i>Blaga hematurija</i>	3.8%
<i>Prolazna urinarna retencija</i>	9.1%
<i>Dizurija</i>	6.8%
<i>Umjerene</i>	3.7%
<i>Infekcija urinarnog trakta</i>	2.5%
<i>Teške</i>	1.4%
<i>Trajna urinarna retencija</i>	0.8%
<i>Rekto-prostatična fistula</i>	0.2%
<i>Smrt povezana s nuspojavama zahvata</i>	0%

Uspješnost liječenja se potvrđuje biokemijskim, histopatološkim i radiološkim metodama dijagnostike (179). Literatura potvrđuje učinkovitost liječenja klinički značajnih tumora metodom ireverzibilne elektroporacije (184).

Ting i sur. su pratili 25 pacijenata koji su imali Gleason zbroj <8, od kojih je dvoje imalo niskorizičnu bolest, a ostatak srednjerizičnu. Sedam mjeseci nakon učinjenog zahvata obavljene su kontrolne biopsije te nitko od pacijenata nije imao povrat bolesti unutar ablacijskog područja,

dok su četvorica imala povrat bolesti u blizini ablacijske zone, i jedan pacijent izvan zone ablacije (185).

Colletini i sur. su u svojem istraživanju pratili 30 muškaraca koji su bili podvrgnuti ireverzibilnoj elektroporaciji, pri čemu je njih 26 bolovalo od srednjerizične, a 4 od niskorizične bolesti. Kontrolnoj biopsiji prostate, nakon 6-mjesečnog praćenja, je podvrgnuto 28 pacijenata, od kojih su dva pacijenta imala povrat bolesti unutar ablacijskog područja. Nitko od pacijenata nije imao izvanablacijski povrat bolesti (186).

Blazevski i sur. su u svoju analizu onkoloških ishoda nakon učinjene elektroporacije uključili 123 pacijenta, od kojih je 112 bolovalo od srednjerizične, a 11 od niskorizične bolesti. Godinu dana nakon operativnog zahvata kontrolnoj biopsiji su podvrgnuta 102 pacijenta, od kojih je 10 imalo povrat bolesti unutar zone ablacije, 13 pacijenata izvan zone ablacije, dok kod ostatka pacijenata nije pronađena klinički značajna bolest (183).

Problemi koji nastaju u interpretaciji ovakvih rezultata su posljedica nedovoljne provedbe kliničkih istraživanja. Ograničenja se ogledaju i u tome što se većina takvih istraživanja provodi na nisko i srednjerizičnim pacijentima. Dosadašnji rezultati obećavaju povoljne kliničke, onkološke i funkcionalne ishode primjene ove metode, ali je potrebno daljnje dugoročnije praćenje pacijenata kako bi se stvorila šira slika prednosti i mana ovog terapijskog postupka (187). Tablica 15 prikazuje usporedbu ireverzibilne elektroporacije s ostalim modalitetima fokalne terapije.

Tablica 15: Usporedba ireverzibilne elektroporacije i drugih metoda u fokalnoj terapiji prostate. Prema: Prabhakar P, Avudaiappan AP, Sandman M, Eldefrawy A, Caso J, Narayanan G, et al. Irreversible electroporation as a focal therapy for localized prostate cancer: A systematic review. *Indian J Urol IJU J Urol Soc India.* 2024;40(1):6–16.

Metoda	Princip djelovanja	Pristup	Prednosti	Nedostaci
Krioterapija	Ciklusi smrzavanja i odmrzavanja uzrokuju nepovratno oštećenje stanica	Transperinealni	Veliki ablacijski volumen	Mala preciznost; otežan pristup apeksu
HIFU	Termalni i mehanički (kavitacijski) učinci ultrazvuka	Transrektalni	Najmanje invazivna metoda fokalne terapije	Nedovoljno učinkovit kod voluminoznijih prostata; otežan pristup anteriornom dijelu

Nastavak tablice:

PDT	Fotosenzibilizatori nakon aktivacije posredstvom kisikovih radikala uništavaju stanice	Transperinealni	Moguć pristup svim dijelovima prostate	Nedostaju rezultati dugoročnog praćenja pacijenata
FLA	Fototermalni učinak se ostvaruje primjenom visokoenergetskog lasera	Transperinealni ili transrektalni	Praćenje učinka terapije u realnom vremenu	Nedovoljno učinkovit kod voluminoznijih prostata
IRE	Stvaranjem električnog polja stanice se destabiliziraju i odlaze u apoptozu	Transperinealni	Poštuda neruovaskularnog snopa i moguć pristup svim dijelovima prostate	Nedostaju rezultati dugoročnog praćenja pacijenata

HIFU-Fokalni fokusirani ultrazvuk visokog inteziteta, PDT-Fotodinamska terapija, FLA-Fokalna laserska ablacija, IRE-Ireverzibilna elektroporacija

ZAKLJUČAK

Karcinom prostate je najčešći maligni tumor kod muškaraca u Hrvatskoj, i drugi po redu na svjetskoj razini, i zbog toga predstavlja veliko opterećenje za zdravstveni sustav. Mnogo volje i rada se ulaže u poboljšanje dijagnostike i liječenja ove bolesti, s ciljem smanjenja morbiditeta i mortaliteta pacijenata. Fokalna terapija predstavlja relativno noviji pristup u liječenju karcinoma prostate kojim se nastoje zaobići prepreke i posljedice koje prethodni već ustaljeni i još uvijek široko primjenjivani modaliteti liječenja, radikalna prostatektomija i radioterapija, nose sa sobom. Napretkom radiološke dijagnostike, prvenstveno primjenom mpMR, nastala su nova saznanja o biološkom ponašanju karcinoma prostate, i omogućeni su novi pristupi u liječenju istoga. Iako u teoriji fokalna terapija, za sada, predstavlja najbolji pristup u liječenju odabrane skupine pacijenata potrebno je provoditi daljnja istraživanja u svrhu boljih onkoloških i funkcionalnih ishoda za pacijente.

ZAHVALE

Na početku, želim zahvaliti svom mentoru, prim.dr.sc. Tomislavu Kulišu, na ukazanom povjerenju za izradu ovog diplomskog rada, kao i na prijedlogu teme i pomoći pri pisanju.

Zahvaljujem svojim roditeljima, Marijani i Tomislavu, sestri Ivoni i baki Ani koji su me kao najmlađe, i dosta tvrdoglavo, dijete odgojili i usmjerili na pravi životni put. Bez vas bi ovo sve bilo nemoguće.

Hvala svim mojim prijateljima, sadašnjim i bivšim, bez kojih bi ovih šest godina bilo nepodnošljivo. Hvala vam što ste me naučili mnogim životnim lekcijama i učinili me barem malo spremnijim ući u svijet odraslih. Posebno hvala mojoj prijateljici i kolegici Veroniki na, do sada, 18 godina dugom, ponekad turbulentnom prijateljstvu, kojoj mi nikad nije bilo neugodno požalit se kako mi je teško i da nemam volju. Hvala ti što si ponekad više vjerovala u mene nego ja sam.

Na kraju, najveće i najvažnije hvala dragom Bogu na konstantnom izvoru ljubavi, volje i strpljenja za sve što radim u životu.

REFERENCE:

1. Aaron L, Franco OE, Hayward SW. Review of Prostate Anatomy and Embryology and the Etiology of Benign Prostatic Hyperplasia. *Urol Clin North Am*. 2016 Aug;43(3):279–88.
2. Singh O, Bolla SR. Anatomy, Abdomen and Pelvis, Prostate. In: StatPearls [Internet]. Treasure Island (FL): StatPearls Publishing; 2023 [cited 2024 Jan 14]. Available from: <http://www.ncbi.nlm.nih.gov/books/NBK540987/>
3. PIRADS-V2-1.pdf [Internet]. [cited 2024 Jan 15]. Available from: <https://www.acr.org/-/media/ACR/Files/RADS/PI-RADS/PIRADS-V2-1.pdf>
4. Ali A, Du Feu A, Oliveira P, Choudhury A, Bristow RG, Baena E. Prostate zones and cancer: lost in transition? *Nat Rev Urol*. 2022 Feb;19(2):101–15.
5. Lee JJ, Thomas IC, Nolley R, Ferrari M, Brooks JD, Leppert JT. Biologic differences between peripheral and transition zone prostate cancer. *The Prostate*. 2015 Feb;75(2):183–90.
6. Prostate Anatomy: Overview, Gross Anatomy, Microscopic Anatomy. 2020 Jun 11 [cited 2024 Apr 14]; Available from: <https://emedicine.medscape.com/article/1923122-overview?form=fpf>
7. Raghavaiah NV, Jordan WP. Prostatic Lymphography. *J Urol*. 1979 Feb;121(2):178–81.
8. Verze P, Cai T, Lorenzetti S. The role of the prostate in male fertility, health and disease. *Nat Rev Urol*. 2016 Jul;13(7):379–86.
9. Cancer today [Internet]. [cited 2024 Jan 17]. Available from: <http://gco.iarc.fr/today/home>
10. Siegel RL, Miller KD, Wagle NS, Jemal A. Cancer statistics, 2023. *CA Cancer J Clin*. 2023;73(1):17–48.
11. Šekerija M, Bubanović L, Lončar J, Čukelj P, Veltruski J, Mikolaj L, et al. MOLIMO KORISNIKE OVE PUBLIKACIJE DA PRILIKOM KORIŠTENJA PODATAKA OBVEZNO NAVEDU IZVOR PLEASE QUOTE THE DATA SOURCE. (45).
12. Bilten Incidencija raka u Hrvatskoj 2020. godine [Internet]. [cited 2024 May 13]. Available from: <https://www.hzjz.hr/periodicne-publikacije/bilten-incidencija-raka-u-hrvatskoj-2020-godine/>
13. Bergengren O, Pekala KR, Matsoukas K, Fainberg J, Mungovan SF, Bratt O, et al. 2022 Update on Prostate Cancer Epidemiology and Risk Factors—A Systematic Review. *Eur Urol*. 2023 Aug;84(2):191–206.
14. Gandaglia G, Leni R, Bray F, Fleshner N, Freedland SJ, Kibel A, et al. Epidemiology and Prevention of Prostate Cancer. *Eur Urol Oncol*. 2021 Dec;4(6):877–92.
15. Thalgot M, Kron M, Brath JM, Ankerst DP, Thompson IM, Gschwend JE, et al. Men with family history of prostate cancer have a higher risk of disease recurrence after radical prostatectomy. *World J Urol*. 2018 Feb;36(2):177–85.
16. Chen YC, Page JH, Chen R, Giovannucci E. Family History of Prostate and Breast Cancer and the Risk of Prostate Cancer in the PSA era. *The Prostate*. 2008 Oct 1;68(14):1582–91.
17. Lophatananon A, Stewart-Brown S, Kote-Jarai Z, Olama AAA, Garcia SB, Neal DE, et al. Height, selected genetic markers and prostate cancer risk: results from the PRACTICAL consortium. *Br J Cancer*. 2017 Aug 22;117(5):734–43.

18. Kimura T. East meets West: ethnic differences in prostate cancer epidemiology between East Asians and Caucasians. *Chin J Cancer*. 2012 Sep;31(9):421–9.
19. Gacci M, Russo GI, De Nunzio C, Sebastianelli A, Salvi M, Vignozzi L, et al. Meta-analysis of metabolic syndrome and prostate cancer. *Prostate Cancer Prostatic Dis*. 2017 Jun;20(2):146–55.
20. Al-Fayez S, El-Metwally A. Cigarette smoking and prostate cancer: A systematic review and meta-analysis of prospective cohort studies. *Tob Induc Dis*. 2023 Feb 6;21:19.
21. Russo GI, Calogero AE, Condorelli RA, Scalia G, Morgia G, La Vignera S. Human papillomavirus and risk of prostate cancer: a systematic review and meta-analysis. *Aging Male*. 2020 Apr 2;23(2):132–8.
22. Crocetto F, Arcaniolo D, Napolitano L, Barone B, La Rocca R, Capece M, et al. Impact of Sexual Activity on the Risk of Male Genital Tumors: A Systematic Review of the Literature. *Int J Environ Res Public Health*. 2021 Aug 11;18(16):8500.
23. Spence AR, Rousseau MC, Parent MÉ. Sexual partners, sexually transmitted infections, and prostate cancer risk. *Cancer Epidemiol*. 2014 Dec;38(6):700–7.
24. Partin AW, Kattan MW, Subong EN, Walsh PC, Wojno KJ, Oesterling JE, et al. Combination of prostate-specific antigen, clinical stage, and Gleason score to predict pathological stage of localized prostate cancer. A multi-institutional update. *JAMA*. 1997 May 14;277(18):1445–51.
25. Sehn JK. Prostate Cancer Pathology: Recent Updates and Controversies. *Mo Med*. 2018;115(2):151–5.
26. Rosario E, Rosario DJ. Localized Prostate Cancer. In: StatPearls [Internet]. Treasure Island (FL): StatPearls Publishing; 2023 [cited 2024 Jan 14]. Available from: <http://www.ncbi.nlm.nih.gov/books/NBK563248/>
27. Bedi N, Reddy D, Ahmed HU. Targeting the cancer lesion, not the whole prostate. *Transl Androl Urol*. 2020 Jun;9(3):1518–25.
28. Karavitakis M, Ahmed HU, Abel PD, Hazell S, Winkler MH. Tumor focality in prostate cancer: implications for focal therapy. *Nat Rev Clin Oncol*. 2011 Jan;8(1):48–55.
29. Merriel SWD, Funston G, Hamilton W. Prostate Cancer in Primary Care. *Adv Ther*. 2018;35(9):1285–94.
30. Humphrey PA, Andriole GL. Prostate Cancer Diagnosis. *Mo Med*. 2010;107(2):107–12.
31. Karakiewicz PI, Bazinet M, Aprikian AG, Trudel C, Aronson S, Nachabé M, et al. Outcome of sextant biopsy according to gland volume. *Urology*. 1997 Jan;49(1):55–9.
32. Lophatananon A, Light A, Burns-Cox N, McCormick A, John J, Otti V, et al. Re-evaluating the diagnostic efficacy of PSA as a referral test to detect clinically significant prostate cancer in contemporary MRI-based image-guided biopsy pathways. *J Clin Urol*. 2023 Jul 1;16(4):264–73.
33. Gnanapragasam VJ, Greenberg D, Burnet N. Urinary symptoms and prostate cancer—the misconception that may be preventing earlier presentation and better survival outcomes. *BMC Med*. 2022 Aug 4;20:264.
34. Urology Department, Frimley Park Hospital, Portsmouth Rd, Frimley, Camberley GU16 7UJ, UK, Bott SR, Lim Ng K, editors. Prostate Cancer [Internet]. Exon Publications; 2021 [cited 2024 Jan 21]. Available from: <https://exonpublications.com/index.php/exon/issue/view/16>

35. Matsukawa A, Yanagisawa T, Bekku K, Kardoust Parizi M, Laukhtina E, Klemm J, et al. Comparing the Performance of Digital Rectal Examination and Prostate-specific Antigen as a Screening Test for Prostate Cancer: A Systematic Review and Meta-analysis. *Eur Urol Oncol*. 2024 Jan;S2588931123002924.
36. David MK, Leslie SW. Prostate Specific Antigen. In: StatPearls [Internet]. Treasure Island (FL): StatPearls Publishing; 2024 [cited 2024 Feb 4]. Available from: <http://www.ncbi.nlm.nih.gov/books/NBK557495/>
37. Benson MC, Olsson CA. Prostate specific antigen and prostate specific antigen density. Roles in patient evaluation and management. *Cancer*. 1994 Sep 15;74(6):1667–73.
38. Catalona WJ, Smith DS, Wolfert RL, Wang TJ, Rittenhouse HG, Ratliff TL, et al. Evaluation of percentage of free serum prostate-specific antigen to improve specificity of prostate cancer screening. *JAMA*. 1995 Oct 18;274(15):1214–20.
39. Yang Z, Yu L, Wang Z. PCA3 and TMPRSS2-ERG gene fusions as diagnostic biomarkers for prostate cancer. *Chin J Cancer Res*. 2016 Feb;28(1):65–71.
40. Chen FK, Abreu AL de C, Palmer SL. Utility of Ultrasound in the Diagnosis, Treatment, and Follow-up of Prostate Cancer: State of the Art. *J Nucl Med*. 2016 Oct 1;57(Supplement 3):13S-18S.
41. Carpagnano FA, Eusebi L, Carriero S, Giannubilo W, Bartelli F, Guglielmi G. Prostate Cancer Ultrasound: Is Still a Valid Tool? *Curr Radiol Rep*. 2021 Jul 9;9(7):7.
42. Using Gray-Scale and Color and Power Doppler Sonography to Detect Prostatic Cancer [Internet]. [cited 2024 Feb 9]. Available from: <https://www.ajronline.org/doi/epdf/10.2214/ajr.174.3.1740623>
43. Barret E, Durand M, editors. Technical Aspects of Focal Therapy in Localized Prostate Cancer [Internet]. Paris: Springer Paris; 2015 [cited 2024 Jan 20]. Available from: <https://link.springer.com/10.1007/978-2-8178-0484-2>
44. - Focal Therapy in Prostate Cancer-Wiley-Blackwell (2011)-1.pdf.
45. Evans DH, Jensen JA, Nielsen MB. Ultrasonic colour Doppler imaging. *Interface Focus*. 2011 Aug 6;1(4):490–502.
46. Mitterberger M, Horninger W, Aigner F, Pinggera GM, Steppan I, Rehder P, et al. Ultrasound of the prostate. *Cancer Imaging*. 2010 Mar 3;10(1):40–8.
47. Ezquer A, Ortega Hrescak MC, Sanagua C, Roggia-Rebullida P, López R, Cenice F, et al. Ecografía doppler transrectal durante la biopsia prostática: utilidad clínica y limitaciones. *Actas Urol Esp*. 2015 Jan;39(1):13–9.
48. Khanduri S, Katyal G, Goyal A, Bhagat S, Yadav S, Usmani T, et al. Evaluation of Prostatic Lesions by Transrectal Ultrasound, Color Doppler, and the Histopathological Correlation. *Cureus*. 9(7):e1422.
49. Li Y, Tang J, Fei X, Gao Y. Diagnostic Performance of Contrast Enhanced Ultrasound in Patients with Prostate Cancer: A Meta-Analysis. *Acad Radiol*. 2013 Feb 1;20(2):156–64.
50. Strazdiņa A, Krūmiņa G, Sperga M. The Value and Limitations of Contrast-enhanced Ultrasound in Detection of Prostate Cancer. *ANTICANCER Res*. 2011;

51. Sano F, Uemura H. The Utility and Limitations of Contrast-Enhanced Ultrasound for the Diagnosis and Treatment of Prostate Cancer. *Sensors*. 2015 Feb 27;15(3):4947–57.
52. Dias AB, O'Brien C, Correas JM, Ghai S. Multiparametric ultrasound and micro-ultrasound in prostate cancer: a comprehensive review. *Br J Radiol*. 2022 Mar 1;95(1131):20210633.
53. Gurwin A, Kowalczyk K, Knecht-Gurwin K, Stelmach P, Nowak Ł, Krajewski W, et al. Alternatives for MRI in Prostate Cancer Diagnostics—Review of Current Ultrasound-Based Techniques. *Cancers*. 2022 Apr 7;14(8):1859.
54. Basso Dias A, Ghai S. Micro-Ultrasound: Current Role in Prostate Cancer Diagnosis and Future Possibilities. *Cancers*. 2023 Feb 17;15(4):1280.
55. PRI-MUSTM Risk Identification Protocol - Exact Imaging [Internet]. [cited 2024 Feb 16]. Available from: <https://www.exactimaging.com/primus-protocol#>
56. Schaer S, Rakauskas A, Dagher J, La Rosa S, Pensa J, Brisbane W, et al. Assessing cancer risk in the anterior part of the prostate using micro-ultrasound: validation of a novel distinct protocol. *World J Urol*. 2023;41(11):3325–31.
57. Pavlovich CP, Cornish TC, Mullins JK, Fradin J, Mettee LZ, Connor JT, et al. High-resolution transrectal ultrasound: Pilot study of a novel technique for imaging clinically localized prostate cancer. *Urol Oncol Semin Orig Investig*. 2014 Jan 1;32(1):34.e27-34.e32.
58. Ophir J, Céspedes I, Ponnekanti H, Yazdi Y, Li X. Elastography: a quantitative method for imaging the elasticity of biological tissues. *Ultrason Imaging*. 1991 Apr;13(2):111–34.
59. Tyloch DJ, Tyloch JF, Adamowicz J, Juszcak K, Ostrowski A, Warsiński P, et al. Elastography in prostate gland imaging and prostate cancer detection. *Med Ultrason*. 2018 Dec 8;20(4):515.
60. Miyagawa T, Tsutsumi M, Matsumura T, Kawazoe N, Ishikawa S, Shimokama T, et al. Real-time elastography for the diagnosis of prostate cancer: evaluation of elastographic moving images. *Jpn J Clin Oncol*. 2009 Jun;39(6):394–8.
61. Barr RG, Cosgrove D, Brock M, Cantisani V, Correas JM, Postema AW, et al. WFUMB Guidelines and Recommendations on the Clinical Use of Ultrasound Elastography: Part 5. Prostate. *Ultrasound Med Biol*. 2017 Jan;43(1):27–48.
62. Woo S, Kim SY, Lee MS, Cho JY, Kim SH. Shear wave elastography assessment in the prostate: an intraobserver reproducibility study. *Clin Imaging*. 2015;39(3):484–7.
63. Barr RG, Memo R, Schaub CR. Shear wave ultrasound elastography of the prostate: initial results. *Ultrasound Q*. 2012 Mar;28(1):13–20.
64. Dudea SM, Giurgiu CR, Dumitriu D, Chiorean A, Ciurea A, Botar-Jid C, et al. Value of ultrasound elastography in the diagnosis and management of prostate carcinoma.
65. Sumura M, Shigeno K, Hyuga T, Yoneda T, Shiina H, Igawa M. Initial evaluation of prostate cancer with real-time elastography based on step-section pathologic analysis after radical prostatectomy: a preliminary study. *Int J Urol Off J Jpn Urol Assoc*. 2007 Sep;14(9):811–6.
66. Tu X, Qiu S, Chang T, Jin K, Bao Y, Yang L, et al. The role of real-time elastography-targeted biopsy in the detection and diagnosis of prostate cancer. *Medicine (Baltimore)*. 2018 Mar 23;97(12):e0220.

67. Barentsz JO, Richenberg J, Clements R, Choyke P, Verma S, Villeirs G, et al. ESUR prostate MR guidelines 2012. *Eur Radiol.* 2012;22(4):746–57.
68. Hoeks CMA, Barentsz JO, Hambroek T, Yakar D, Somford DM, Heijmink SWTPJ, et al. Prostate cancer: multiparametric MR imaging for detection, localization, and staging. *Radiology.* 2011 Oct;261(1):46–66.
69. Normal Central Zone of the Prostate and Central Zone Involvement by Prostate Cancer: Clinical and MR Imaging Implications - PMC [Internet]. [cited 2024 Apr 3]. Available from: <https://www.ncbi.nlm.nih.gov/pmc/articles/PMC3285222/>
70. Fütterer JJ. Multiparametric MRI in the Detection of Clinically Significant Prostate Cancer. *Korean J Radiol.* 2017;18(4):597–606.
71. Akin O, Sala E, Moskowitz CS, Kuroiwa K, Ishill NM, Pucar D, et al. Transition zone prostate cancers: features, detection, localization, and staging at endorectal MR imaging. *Radiology.* 2006 Jun;239(3):784–92.
72. Ling D, Lee JK, Heiken JP, Balfe DM, Glazer HS, McClennan BL. Prostatic carcinoma and benign prostatic hyperplasia: inability of MR imaging to distinguish between the two diseases. *Radiology.* 1986 Jan;158(1):103–7.
73. Gaudiano C, Rustici A, Corcioni B, Ciccarese F, Bianchi L, Schiavina R, et al. PI-RADS version 2.1 for the evaluation of transition zone lesions: a practical guide for radiologists. *Br J Radiol.* 2022 Mar 1;95(1131):20210916.
74. Zhen L, Liu X, Yegang C, Yongjiao Y, Yawei X, Jiaqi K, et al. Accuracy of multiparametric magnetic resonance imaging for diagnosing prostate Cancer: a systematic review and meta-analysis. *BMC Cancer.* 2019 Dec 23;19:1244.
75. Zhang F, Liu CL, Chen Q, Shao SC, Chen SQ. Accuracy of multiparametric magnetic resonance imaging for detecting extracapsular extension in prostate cancer: a systematic review and meta-analysis. *Br J Radiol.* 2019 Dec;92(1104):20190480.
76. Elwenspoek MMC, Sheppard AL, McInnes MDF, Merriel SWD, Rowe EWJ, Bryant RJ, et al. Comparison of Multiparametric Magnetic Resonance Imaging and Targeted Biopsy With Systematic Biopsy Alone for the Diagnosis of Prostate Cancer. *JAMA Netw Open.* 2019 Aug 7;2(8):e198427.
77. Kapoor M, Kasi A. PET Scanning. In: StatPearls [Internet]. Treasure Island (FL): StatPearls Publishing; 2024 [cited 2024 Feb 7]. Available from: <http://www.ncbi.nlm.nih.gov/books/NBK559089/>
78. Radiology Associates Imaging [Internet]. [cited 2024 Feb 7]. PET/CT | Radiology Associates Imaging. Available from: <https://www.radiologyassociatesimaging.com/petct-index>
79. Fraum TJ, Ludwig DR, Kim EH, Schroeder P, Hope TA, Ippolito JE. Prostate cancer PET tracers: essentials for the urologist. *Can J Urol.* 2018;
80. Urso L, Lancia F, Ortolan N, Frapoli M, Rauso M, Artioli P, et al. 18F-Choline PET/CT or PET/MR and the evaluation of response to systemic therapy in prostate cancer: are we ready? *Clin Transl Imaging.* 2022;10(6):687–95.
81. Hara T, Kosaka N, Kishi H. PET imaging of prostate cancer using carbon-11-choline. *J Nucl Med Off Publ Soc Nucl Med.* 1998 Jun;39(6):990–5.

82. Silver DA, Pellicer I, Fair WR, Heston WD, Cordon-Cardo C. Prostate-specific membrane antigen expression in normal and malignant human tissues. *Clin Cancer Res Off J Am Assoc Cancer Res.* 1997 Jan;3(1):81–5.
83. Combes AD, Palma CA, Calopedos R, Wen L, Woo H, Fulham M, et al. PSMA PET-CT in the Diagnosis and Staging of Prostate Cancer. *Diagnostics.* 2022 Oct 26;12(11):2594.
84. Comparison of 68Ga-prostate-specific membrane antigen (PSMA) positron emission tomography/computed tomography (PET/CT) and multi-parametric magnetic resonance imaging (MRI) in the evaluation of tumor extension of primary prostate cancer - PMC [Internet]. [cited 2024 May 15]. Available from: <https://www.ncbi.nlm.nih.gov/pmc/articles/PMC7215027/>
85. Cardinale J, Schäfer M, Benešová M, Bauder-Wüst U, Leotta K, Eder M, et al. Preclinical Evaluation of 18F-PSMA-1007, a New Prostate-Specific Membrane Antigen Ligand for Prostate Cancer Imaging. *J Nucl Med Off Publ Soc Nucl Med.* 2017 Mar;58(3):425–31.
86. Cancer.Net [Internet]. 2012 [cited 2024 Mar 5]. Prostate Cancer - Statistics. Available from: <https://www.cancer.net/cancer-types/prostate-cancer/statistics>
87. Panzone J, Byler T, Bratslavsky G, Goldberg H. Transrectal Ultrasound in Prostate Cancer: Current Utilization, Integration with mpMRI, HIFU and Other Emerging Applications. *Cancer Manag Res.* 2022 Mar 22;14:1209–28.
88. Moe A, Hayne D. Transrectal ultrasound biopsy of the prostate: does it still have a role in prostate cancer diagnosis? *Transl Androl Urol.* 2020 Dec;9(6):3018–24.
89. Bjurlin MA, Carter HB, Schellhammer P, Cookson MS, Gomella LG, Troyer D, et al. Optimization of Initial Prostate Biopsy in Clinical Practice: Sampling, Labeling, and Specimen Processing. *J Urol.* 2013 Jun;189(6):2039.
90. Gravestock P, Shaw M, Veeratterapillay R, Heer R. Prostate Cancer Diagnosis: Biopsy Approaches. In: Barber N, Ali A, editors. *Urologic Cancers* [Internet]. Brisbane (AU): Exon Publications; 2022 [cited 2024 Mar 4]. Available from: <http://www.ncbi.nlm.nih.gov/books/NBK585968/>
91. Hodge KK, McNeal JE, Terris MK, Stamey TA. Random systematic versus directed ultrasound guided transrectal core biopsies of the prostate. *J Urol.* 1989 Jul;142(1):71–4; discussion 74-75.
92. Babaian RJ, Toi A, Kamoi K, Troncoso P, Sweet J, Evans R, et al. A comparative analysis of sextant and an extended 11-core multisite directed biopsy strategy. *J Urol.* 2000 Jan;163(1):152–7.
93. Elabbady AA, Khedr MM. Extended 12-core prostate biopsy increases both the detection of prostate cancer and the accuracy of Gleason score. *Eur Urol.* 2006 Jan;49(1):49–53; discussion 53.
94. de la Taille A, Antiphon P, Salomon L, Cherfan M, Porcher R, Hoznek A, et al. Prospective evaluation of a 21-sample needle biopsy procedure designed to improve the prostate cancer detection rate. *Urology.* 2003 Jun;61(6):1181–6.
95. Guichard G, Larré S, Gallina A, Lazar A, Faucon H, Chemama S, et al. Extended 21-sample needle biopsy protocol for diagnosis of prostate cancer in 1000 consecutive patients. *Eur Urol.* 2007 Aug;52(2):430–5.
96. Ploussard G, Nicolaiew N, Marchand C, Terry S, Vacherot F, Vordos D, et al. Prospective evaluation of an extended 21-core biopsy scheme as initial prostate cancer diagnostic strategy. *Eur Urol.* 2014 Jan;65(1):154–61.

97. Scattoni V, Roscigno M, Raber M, Dehò F, Maga T, Zanoni M, et al. Initial extended transrectal prostate biopsy--are more prostate cancers detected with 18 cores than with 12 cores? *J Urol.* 2008 Apr;179(4):1327–31; discussion 1331.
98. Bjurlin MA, Taneja SS. Standards for prostate biopsy. *Curr Opin Urol.* 2014 Mar;24(2):155–61.
99. Cr K, Je M, H G, Jc P. Extended prostate biopsy scheme improves reliability of Gleason grading: implications for radiotherapy patients. *Int J Radiat Oncol Biol Phys* [Internet]. 2004 Jun 1 [cited 2024 Mar 4];59(2). Available from: <https://pubmed.ncbi.nlm.nih.gov/15145152/>
100. Mustafa MO, Pisters L. When prostate cancer remains undetectable: The dilemma. *Turk J Urol.* 2015 Mar;41(1):32–8.
101. Maccagnano C, Gallina A, Roscigno M, Raber M, Capitanio U, Saccà A, et al. Prostate Saturation Biopsy following a First Negative Biopsy: State of the Art. *Urol Int.* 2012;89(2):126–35.
102. Chang SD, Ghai S, Kim CK, Oto A, Giganti F, Moore CM. MRI Targeted Prostate Biopsy Techniques: AJR Expert Panel Narrative Review. *Am J Roentgenol.* 2021 Dec;217(6):1263–81.
103. Wegelin O, Exterkate L, Van Der Leest M, Kummer JA, Vreuls W, De Bruin PC, et al. The FUTURE Trial: A Multicenter Randomised Controlled Trial on Target Biopsy Techniques Based on Magnetic Resonance Imaging in the Diagnosis of Prostate Cancer in Patients with Prior Negative Biopsies. *Eur Urol.* 2019 Apr;75(4):582–90.
104. Urology News [Internet]. [cited 2024 Mar 5]. History of prostate biopsy – part 1. Available from: <https://www.urologynews.uk.com/features/features/post/history-of-prostate-biopsy-part-1>
105. Schmeusser B, Levin B, Lama D, Sidana A. Hundred years of transperineal prostate biopsy. *Ther Adv Urol.* 2022 May 21;14:17562872221100590.
106. Needle core length is a quality indicator of systematic transperineal prostate biopsy - PubMed [Internet]. [cited 2024 Mar 5]. Available from: <https://pubmed.ncbi.nlm.nih.gov/16448740/>
107. Thomson A, Li M, Grummet J, Sengupta S. Transperineal prostate biopsy: a review of technique. *Transl Androl Urol.* 2020 Dec;9(6):3009–17.
108. Pepe P, Aragona F. Morbidity after transperineal prostate biopsy in 3000 patients undergoing 12 vs 18 vs more than 24 needle cores. *Urology.* 2013 Jun;81(6):1142–6.
109. Schoots IG, Roobol MJ, Nieboer D, Bangma CH, Steyerberg EW, Hunink MGM. Magnetic resonance imaging-targeted biopsy may enhance the diagnostic accuracy of significant prostate cancer detection compared to standard transrectal ultrasound-guided biopsy: a systematic review and meta-analysis. *Eur Urol.* 2015 Sep;68(3):438–50.
110. Shoji S, Hiraiwa S, Ogawa T, Kawakami M, Nakano M, Hashida K, et al. Accuracy of real-time magnetic resonance imaging-transrectal ultrasound fusion image-guided transperineal target biopsy with needle tracking with a mechanical position-encoded stepper in detecting significant prostate cancer in biopsy-naïve men. *Int J Urol Off J Jpn Urol Assoc.* 2017 Apr;24(4):288–94.
111. Borkowetz A, Platzek I, Toma M, Laniado M, Baretton G, Froehner M, et al. Comparison of systematic transrectal biopsy to transperineal magnetic resonance imaging/ultrasound-fusion biopsy for the diagnosis of prostate cancer. *BJU Int.* 2015 Dec;116(6):873–9.
112. Are Magnetic Resonance Imaging-Transrectal Ultrasound Guided Targeted Biopsies Noninferior to Transrectal Ultrasound Guided Systematic Biopsies for the Detection of Prostate

Cancer? - PubMed [Internet]. [cited 2024 Mar 5]. Available from:
<https://pubmed.ncbi.nlm.nih.gov/27079582/>

113. Muthigi A, George AK, Sidana A, Kongnyuy M, Simon R, Moreno V, et al. Missing the Mark: Prostate Cancer Upgrading By Systematic Biopsy over MRI/TRUS Fusion Biopsy. *J Urol*. 2017 Feb;197(2):327–34.
114. Shen PF, Zhu YC, Wei WR, Li YZ, Yang J, Li YT, et al. The results of transperineal versus transrectal prostate biopsy: a systematic review and meta-analysis. *Asian J Androl*. 2012 Mar;14(2):310.
115. Hu Y, Ahmed HU, Carter T, Arumainayagam N, Lecornet E, Barzell W, et al. A biopsy simulation study to assess the accuracy of several transrectal ultrasonography (TRUS)-biopsy strategies compared with template prostate mapping biopsies in patients who have undergone radical prostatectomy. *BJU Int*. 2012 Sep;110(6):812–20.
116. Dundee PE, Grummet JP, Murphy DG. Transperineal prostate biopsy: template-guided or freehand? *BJU Int*. 2015 May;115(5):681–3.
117. Ortner G, Tzanaki E, Rai BP, Nagele U, Tokas T. Transperineal prostate biopsy: The modern gold standard to prostate cancer diagnosis. *Turk J Urol*. 2021 Feb;47(Suppl 1):S19–26.
118. Rosario DJ, Lane JA, Metcalfe C, Donovan JL, Doble A, Goodwin L, et al. Short term outcomes of prostate biopsy in men tested for cancer by prostate specific antigen: prospective evaluation within ProtecT study. *The BMJ*. 2012 Jan 9;344:d7894.
119. Borghesi M, Ahmed H, Nam R, Schaeffer E, Schiavina R, Taneja S, et al. Complications After Systematic, Random, and Image-guided Prostate Biopsy. *Eur Urol*. 2017 Mar;71(3):353–65.
120. Stefanova V, Buckley R, Flax S, Spevack L, Hajek D, Tunis A, et al. Transperineal Prostate Biopsies Using Local Anesthesia: Experience with 1,287 Patients. Prostate Cancer Detection Rate, Complications and Patient Tolerability. *J Urol*. 2019 Jun;201(6):1121–6.
121. Pepdjonovic L, Tan GH, Huang S, Mann S, Frydenberg M, Moon D, et al. Zero hospital admissions for infection after 577 transperineal prostate biopsies using single-dose cephazolin prophylaxis. *World J Urol*. 2017 Aug;35(8):1199–203.
122. Grummet JP, Weerakoon M, Huang S, Lawrentschuk N, Frydenberg M, Moon DA, et al. Sepsis and “superbugs”: should we favour the transperineal over the transrectal approach for prostate biopsy? *BJU Int*. 2014 Sep;114(3):384–8.
123. Nam RK, Saskin R, Lee Y, Liu Y, Law C, Klotz LH, et al. Increasing hospital admission rates for urological complications after transrectal ultrasound guided prostate biopsy. *J Urol*. 2013 Jan;189(1 Suppl):S12-17; discussion S17-18.
124. Bass EJ, Donaldson IA, Freeman A, Jameson C, Punwani S, Moore C, et al. Magnetic resonance imaging targeted transperineal prostate biopsy: a local anaesthetic approach. *Prostate Cancer Prostatic Dis*. 2017 Sep;20(3):311–7.
125. Loeb S, Vellekoop A, Ahmed HU, Catto J, Emberton M, Nam R, et al. Systematic review of complications of prostate biopsy. *Eur Urol*. 2013 Dec;64(6):876–92.
126. Ferlay J, Parkin DM, Steliarova-Foucher E. Estimates of cancer incidence and mortality in Europe in 2008. *Eur J Cancer Oxf Engl 1990*. 2010 Mar;46(4):765–81.

127. Cooperberg MR, Lubeck DP, Mehta SS, Carroll PR, CaPSURE. Time trends in clinical risk stratification for prostate cancer: implications for outcomes (data from CaPSURE). *J Urol*. 2003 Dec;170(6 Pt 2):S21-25; discussion S26-27.
128. de Vos II, Luiting HB, Roobol MJ. Active Surveillance for Prostate Cancer: Past, Current, and Future Trends. *J Pers Med*. 2023 Apr 3;13(4):629.
129. Wise AM, Stamey TA, McNeal JE, Clayton JL. Morphologic and clinical significance of multifocal prostate cancers in radical prostatectomy specimens. *Urology*. 2002 Aug;60(2):264–9.
130. MDCalc [Internet]. [cited 2024 Mar 7]. D'Amico Risk Classification for Prostate Cancer. Available from: <https://www.mdcalc.com/calc/2049/damico-risk-classification-prostate-cancer>
131. Valerio M, Ahmed HU, Emberton M, Lawrentschuk N, Lazzeri M, Montironi R, et al. The Role of Focal Therapy in the Management of Localised Prostate Cancer: A Systematic Review. *Eur Urol*. 2014 Oct 1;66(4):732–51.
132. Wilt TJ, MacDonald R, Rutks I, Shamliyan TA, Taylor BC, Kane RL. Systematic review: comparative effectiveness and harms of treatments for clinically localized prostate cancer. *Ann Intern Med*. 2008 Mar 18;148(6):435–48.
133. Sanda MG, Dunn RL, Michalski J, Sandler HM, Northouse L, Hembroff L, et al. Quality of life and satisfaction with outcome among prostate-cancer survivors. *N Engl J Med*. 2008 Mar 20;358(12):1250–61.
134. Hoffmann NE, Bischof JC. The cryobiology of cryosurgical injury. *Urology*. 2002 Aug;60(2 Suppl 1):40–9.
135. Robilotto AT, Clarke D, Baust JM, Van Buskirk RG, Gage AA, Baust JG. Development of a tissue engineered human prostate tumor equivalent for use in the evaluation of cryoablative techniques. *Technol Cancer Res Treat*. 2007 Apr;6(2):81–9.
136. Barqawi AB, Huebner E, Krughoff K, O'Donnell CI. Prospective Outcome Analysis of the Safety and Efficacy of Partial and Complete Cryoablation in Organ-confined Prostate Cancer. *Urology*. 2018 Feb;112:126–31.
137. Bossier R, Sanguedolce F, Territo A, Vanacore D, Martínez C, Regis F, et al. Whole and hemigland cryoablation for primary localized prostate cancer: Short and medium-term oncological and functional outcomes. *Actas Urol Esp*. 2020 Apr;44(3):172–8.
138. Chuang R, Kinnaird A, Kwan L, Sisk A, Barsa D, Felker E, et al. Hemigland Cryoablation of Clinically Significant Prostate Cancer: Intermediate-Term Followup via Magnetic Resonance Imaging Guided Biopsy. *J Urol*. 2020 Nov;204(5):941–9.
139. Comparative Effectiveness of Conservative Management Compared to Cryotherapy in Localized Prostate Cancer Patients - PMC [Internet]. [cited 2024 Mar 16]. Available from: <https://www.ncbi.nlm.nih.gov/pmc/articles/PMC6142136/>
140. Liu YY, Chiang PH. Comparisons of Oncological and Functional Outcomes Between Primary Whole-Gland Cryoablation and High-Intensity Focused Ultrasound for Localized Prostate Cancer. *Ann Surg Oncol*. 2016 Jan;23(1):328–34.
141. Lucan VC, Lugnani F, Buttice S, Sener E, Netsch C, Talso M, et al. Cryotherapy for low risk prostate cancer, oncological and functional medium term outcomes: A three center prospective study. *Arch Ital Urol Androl Organo Uff Soc Ital Ecogr Urol E Nefrol*. 2017 Jun 30;89(2):97–101.

142. Valerio M, Shah TT, Shah P, McCartan N, Emberton M, Arya M, et al. Magnetic resonance imaging-transrectal ultrasound fusion focal cryotherapy of the prostate: A prospective development study. *Urol Oncol*. 2017 Apr;35(4):150.e1-150.e7.
143. Chin YF, Lynn N. Systematic Review of Focal and Salvage Cryotherapy for Prostate Cancer. *Cureus*. 14(6):e26400.
144. Guo X xiao, Liu S jie, Wang M, Hou H min, Wang X, Zhang Z peng, et al. Comparing the Oncological Outcomes of Cryoablation vs. Radical Prostatectomy in Low-Intermediate Risk Localized Prostate Cancer. *Front Oncol*. 2020 Aug 26;10:1489.
145. Jin K, Qiu S, Zheng X, Li Y, Zhang S, Li J, et al. Cryotherapy shows no inferiority compared with radical Prostatectomy for low-risk and intermediate-risk localized Prostate Cancer: a real-world study from the SEER database. *J Cancer*. 2020 Jul 29;11(19):5738–45.
146. Ellis DS, Manny TB, Rewcastle JC. Cryoablation as primary treatment for localized prostate cancer followed by penile rehabilitation. *Urology*. 2007 Feb;69(2):306–10.
147. This Month In Physics History [Internet]. [cited 2024 Mar 17]. Available from: <http://www.aps.org/publications/apsnews/201403/physicshistory.cfm>
148. Lynn JG, Zwemer RL, Chick AJ, Miller AE. A NEW METHOD FOR THE GENERATION AND USE OF FOCUSED ULTRASOUND IN EXPERIMENTAL BIOLOGY. *J Gen Physiol*. 1942 Nov 20;26(2):179–93.
149. Kennedy JE, Ter Haar GR, Cranston D. High intensity focused ultrasound: surgery of the future? *Br J Radiol*. 2003 Sep;76(909):590–9.
150. Sundaram KM, Chang SS, Penson DF, Arora S. Therapeutic Ultrasound and Prostate Cancer. *Semin Interv Radiol*. 2017 Jun;34(2):187–200.
151. Rewcastle JC. High intensity focused ultrasound for prostate cancer: a review of the scientific foundation, technology and clinical outcomes. *Technol Cancer Res Treat*. 2006 Dec;5(6):619–25.
152. Bakavicius A, Marra G, Macek P, Robertson C, Abreu AL, George AK, et al. Available evidence on HIFU for focal treatment of prostate cancer: a systematic review. *Int Braz J Urol Off J Braz Soc Urol*. 2021 Apr 20;48(2):263–74.
153. Ziglioli F, Baciarello M, Maspero G, Bellini V, Bocchialini T, Cavalieri D, et al. Oncologic outcome, side effects and comorbidity of high-intensity focused ultrasound (HIFU) for localized prostate cancer. A review. *Ann Med Surg*. 2020 May 30;56:110–5.
154. Ganzer R, Fritsche HM, Brandtner A, Bründl J, Koch D, Wieland WF, et al. Fourteen-year oncological and functional outcomes of high-intensity focused ultrasound in localized prostate cancer. *BJU Int*. 2013 Aug;112(3):322–9.
155. Duwe G, Boehm K, Haack M, Sparwasser P, Brandt MP, Mager R, et al. Single-center, prospective phase 2 trial of high-intensity focused ultrasound (HIFU) in patients with unilateral localized prostate cancer: good functional results but oncologically not as safe as expected. *World J Urol*. 2023;41(5):1293–9.
156. Alkhorayef M, Mahmoud MZ, Alzimami KS, Sulieman A, Fagiri MA. High-Intensity Focused Ultrasound (HIFU) in Localized Prostate Cancer Treatment. *Pol J Radiol*. 2015 Mar 13;80:131–41.
157. Gheewala T, Skwor T, Munirathinam G. Photosensitizers in prostate cancer therapy. *Oncotarget*. 2017 May 5;8(18):30524.

158. Kelly JF, Snell ME. Hematoporphyrin derivative: a possible aid in the diagnosis and therapy of carcinoma of the bladder. *J Urol*. 1976 Feb;115(2):150–1.
159. Ferroni C, Del Rio A, Martini C, Manoni E, Varchi G. Light-Induced Therapies for Prostate Cancer Treatment. *Front Chem*. 2019 Oct 29;7:719.
160. Castano AP, Mroz P, Hamblin MR. Photodynamic therapy and anti-tumour immunity. *Nat Rev Cancer*. 2006 Jul;6(7):535–45.
161. Light Technology for Efficient and Effective Photodynamic Therapy: A Critical Review - PMC [Internet]. [cited 2024 Mar 22]. Available from: <https://www.ncbi.nlm.nih.gov/pmc/articles/PMC8307713/>
162. Swartling J, Axelsson J, Ahlgren G, Kälkner KM, Nilsson S, Svanberg S, et al. System for interstitial photodynamic therapy with online dosimetry: first clinical experiences of prostate cancer. *J Biomed Opt*. 2010;15(5):058003.
163. Xue Q, Zhang J, Jiao J, Qin W, Yang X. Photodynamic therapy for prostate cancer: Recent advances, challenges and opportunities. *Front Oncol*. 2022 Sep 23;12:980239.
164. Tumor-killing nanoreactors fueled by tumor debris can enhance radiofrequency ablation therapy and boost antitumor immune responses - PMC [Internet]. [cited 2024 Mar 22]. Available from: <https://www.ncbi.nlm.nih.gov/pmc/articles/PMC8280226/>
165. Wang L, Yang H, Li B. Photodynamic therapy for prostate cancer: a systematic review and meta-analysis. *Prostate Int*. 2019 Sep;7(3):83–90.
166. Morbidity of focal therapy in the treatment of localized prostate cancer - PubMed [Internet]. [cited 2024 Mar 23]. Available from: <https://pubmed.ncbi.nlm.nih.gov/23265382/>
167. Mordon SR, Wassmer B, Reynaud JP, Zemmouri J. Mathematical modeling of laser lipolysis. *Biomed Eng Online*. 2008 Feb 29;7:10.
168. Ritchie KP, Keller BM, Syed KM, Lepock JR. Hyperthermia (heat shock)-induced protein denaturation in liver, muscle and lens tissue as determined by differential scanning calorimetry. *Int J Hyperth Off J Eur Soc Hyperthermic Oncol North Am Hyperth Group*. 1994;10(5):605–18.
169. Muralidharan V, Malcontenti-Wilson C, Christophi C. Interstitial laser hyperthermia for colorectal liver metastases: the effect of thermal sensitization and the use of a cylindrical diffuser tip on tumor necrosis. *J Clin Laser Med Surg*. 2002 Aug;20(4):189–96.
170. Huang GT, Wang TH, Sheu JC, Daikuzono N, Sung JL, Wu MZ, et al. Low-power laserthermia for the treatment of small hepatocellular carcinoma. *Eur J Cancer Oxf Engl* 1990. 1991;27(12):1622–7.
171. Wenger H, Yousuf A, Oto A, Eggener S. Laser Ablation as Focal Therapy for Prostate Cancer. *Curr Opin Urol*. 2014 May;24(3):236–40.
172. Ahdoot M, Lebastchi AH, Turkbey B, Wood B, Pinto PA. Contemporary treatments in prostate cancer focal therapy. *Curr Opin Oncol*. 2019 May;31(3):200–6.
173. Lindner U, Davidson SRH, Fleshner NE, Finelli A, Zlotta AR, Jewett MAS, et al. 554 initial results of mr guided laser focal therapy for prostate cancer. *J Urol*. 2013 Apr;189(4S):e227–8.

174. Mehralivand S, George AK, Hoang AN, Rais-Bahrami S, Rastinehad AR, Lebastchi AH, et al. MRI-guided focal laser ablation of prostate cancer: a prospective single-arm, single-center trial with 3 years of follow-up. *Diagn Interv Radiol*. 2021 May;27(3):394–400.
175. Linares-Espinós E, Carneiro A, Martínez-Salamanca JI, Bianco F, Castro-Alfaro A, Cathelineau X, et al. New technologies and techniques for prostate cancer focal therapy. *Minerva Urol E Nefrol Ital J Urol Nephrol*. 2018 Jun;70(3):252–63.
176. Davalos RV, Mir ILM, Rubinsky B. Tissue ablation with irreversible electroporation. *Ann Biomed Eng*. 2005 Feb;33(2):223–31.
177. Thomson KR, Cheung W, Ellis SJ, Federman D, Kavnoudias H, Loader-Oliver D, et al. Investigation of the safety of irreversible electroporation in humans. *J Vasc Interv Radiol JVIR*. 2011 May;22(5):611–21.
178. A review of basic to clinical studies of irreversible electroporation therapy - PubMed [Internet]. [cited 2024 Apr 5]. Available from: <https://pubmed.ncbi.nlm.nih.gov/25389236/>
179. Ong S, Leonardo M, Chengodu T, Bagguley D, Lawrentschuk N. Irreversible Electroporation for Prostate Cancer. *Life*. 2021 May 27;11(6):490.
180. Valerio M, Ahmed HU, Emberton M. Focal Therapy of Prostate Cancer Using Irreversible Electroporation. *Tech Vasc Interv Radiol*. 2015 Sep;18(3):147–52.
181. Guenther E, Klein N, Zapf S, Weil S, Schlosser C, Rubinsky B, et al. Prostate cancer treatment with Irreversible Electroporation (IRE): Safety, efficacy and clinical experience in 471 treatments. *PLoS ONE*. 2019 Apr 15;14(4):e0215093.
182. Kielbik A, Szlasa W, Saczko J, Kulbacka J. Electroporation-Based Treatments in Urology. *Cancers*. 2020 Aug 7;12(8):2208.
183. Blazeovski A, Scheltema MJ, Yuen B, Masand N, Nguyen TV, Delprado W, et al. Oncological and Quality-of-life Outcomes Following Focal Irreversible Electroporation as Primary Treatment for Localised Prostate Cancer: A Biopsy-monitored Prospective Cohort. *Eur Urol Oncol*. 2020 Jun;3(3):283–90.
184. Valerio M, Cerantola Y, Eggener SE, Lepor H, Polascik TJ, Villers A, et al. New and Established Technology in Focal Ablation of the Prostate: A Systematic Review. *Eur Urol*. 2017 Jan;71(1):17–34.
185. Ting F, Tran M, Böhm M, Siriwardana A, Van Leeuwen PJ, Haynes AM, et al. Focal irreversible electroporation for prostate cancer: functional outcomes and short-term oncological control. *Prostate Cancer Prostatic Dis*. 2016 Mar;19(1):46–52.
186. Image-guided Irreversible Electroporation of Localized Prostate Cancer: Functional and Oncologic Outcomes - PubMed [Internet]. [cited 2024 Apr 6]. Available from: <https://pubmed.ncbi.nlm.nih.gov/31161973/>
187. Prabhakar P, Avudaiappan AP, Sandman M, Eldefrawy A, Caso J, Narayanan G, et al. Irreversible electroporation as a focal therapy for localized prostate cancer: A systematic review. *Indian J Urol IJU J Urol Soc India*. 2024;40(1):6–16.

ŽIVOTOPIS

Rođen sam 1. veljače 2000. godine u Mostaru, Bosna i Hercegovina. Nakon završene osnovne škole upisao sam Opću gimnaziju u Stocu koju sam završio 2018. godine. Iste godine upisujem Medicinski fakultet Sveučilišta u Zagrebu. Dobitnik sam Dekanove nagrade za najboljeg studenta treće godine studija medicine. Zajedno sa svojim kolegama iz Studentske sekcije za psihijatriju sam organizirao humanitarnu akciju pod nazivom "U vaše živote kap naše dobrote". Sudjelovao sam u organizaciji studentskog simpozija "Sindrom policističnih jajnika i endometrioza". U suradnji s Akademijom za dramske umjetnosti bio sam dio tima koji je obrađivao tematiku Euripidove tragedije "Bakhe" pod naslovom "Bakhe kroz zrcalo psihopatologije". U slobodno vrijeme čitam, pišem i crtam.