

Endovaskularno liječenje intrakranijskih arteriovenskih fistula

Knežević, Petra

Master's thesis / Diplomski rad

2024

Degree Grantor / Ustanova koja je dodijelila akademski / stručni stupanj: **University of Zagreb, School of Medicine / Sveučilište u Zagrebu, Medicinski fakultet**

Permanent link / Trajna poveznica: <https://um.nsk.hr/um:nbn:hr:105:309133>

Rights / Prava: [In copyright](#)/[Zaštićeno autorskim pravom.](#)

Download date / Datum preuzimanja: **2024-07-31**



Repository / Repozitorij:

[Dr Med - University of Zagreb School of Medicine Digital Repository](#)



SVEUČILIŠTE U ZAGREBU

MEDICINSKI FAKULTET

Petra Knežević

**Endovaskularno liječenje intrakranijskih
arteriovenskih fistula**

Diplomski rad



Zagreb, 2024.

Ovaj diplomski rad izrađen je u Kliničkom zavodu za dijagnostičku i intervencijsku neuroradiologiju KBC Zagreb, Medicinskog fakulteta Sveučilišta u Zagrebu pod vodstvom doc. dr. sc. Davida Ozretića i predan je na ocjenu u akademskoj godini 2023./2024.

Popis kratica

DAVF - duralna arteriovenske fistula

MR – magnetna rezonancija

CT – kompjutorizirana tomografija

DSA – digitalna suptrakcijska angiografija

SWI - *eng. susceptibility weighted imaging*

3T trMRI – *eng. 3 Tesla time-resolved magnetic resonance imaging*

MIP – *eng. maximum intensity projection*

ToF – *eng. time-of-flight*

Sadržaj

I Sažetak	
II Summary	
1. INTRAKRANIJSKE ARTERIOVENSKE FISTULE	1
1.1 Etiopatogeneza	1
1.2 Klasifikacija	2
1.3 Klinička manifestacija.....	5
1.4 Dijagnoza	7
1.4.1 Kompjutorizirana tomografija	7
1.4.2 Magnetna rezonancija	7
1.4.3 Digitalna subtrakcijska angiografija.....	9
1.5 Liječenje.....	11
1.5.1 Opservacija.....	11
1.5.2 Kompresivna terapija	12
1.5.3 Stereotaksijska radiokirurgija	12
1.5.4 Kirurško liječenje.....	13
2. ENDOVASKULARNO LIJEČENJE	14
2.1 Embolizacijska sredstva.....	14
2.2 Vrste endovaskularne embolizacije	16
2.2.1 Transarterijska embolizacija.....	16
2.2.1.1 Formiranje embolizacijskog čepa.....	18
2.2.1.2 Balonska protekcija sinusa	20
2.2.1.3 Tehnika “ekspres lonca”.....	22
2.2.1.4 Embolizacija balonskim mikrokaterom s dvostrukim lumenom ...	22
2.2.2 Transvenska embolizacija.....	23
2.2.2.1 Okluzija zavojnicama	24
2.2.2.2 Okluzija tekućim embolizacijskim sredstvom	24
2.2.2.3 Retrogradna tehnika “ekspres lonca”	26
2.2.2.4 Retrogradna embolizacija pomoću balonskog katetera s dvostrukim lumenom.....	26
2.3 Komplikacije liječenja.....	27
2.3.1 Komplikacije transarterijske embolizacije	27
2.3.2 Komplikacije transvenske embolizacije.....	28
3. Zaključak.....	30

4. Zahvale	31
5. Literatura	32
6. Životopis	41

I Sažetak

Petra Knežević – **Endovaskularno liječenje intrakranijskih arteriovenskih fistula**

Intrakranijske duralne arteriovenske fistule (DAVF) patološki su spojevi između duralnih arterija i duralnih venskih sinusa, kortikalnih vena ili meningealnih vena.

DAVF čine 10 do 15% svih intrakranijskih vaskularnih malformacija. Najčešće se radi o stečenim lezijama nepoznate etiologije čija je pojava povezana s trombozom intrakranijskih venskih sinusa koja vodi u razvoj venske hipertenzije. DAVF se kategoriziraju pomoću Cognardove i Bordenove klasifikacije, koje u obzir uzimaju lokalizaciju lezija i lokalizaciju venske drenaže, angiostrukturu, prisutnost/odsutnost kortikalne venske drenaže i smjer protoka krvi. Korištenjem postojećih klasifikacija, određuje se tip lezije na temelju čega se odabire vrsta terapijskog liječenja. Klinička prezentacija varira ovisno o lokaciji lezija i tipu venske drenaže, što obuhvaća raspon od asimptomatskih lezija sve do potencijalno smrtonosnih lezija uslijed rupture i cerebralnog krvarenja. Digitalna suptrakcijska angiografija predstavlja zlatni standard dijagnostike DAVF. Terapijske mogućnosti uključuju konzervativno liječenje, radiokirurško liječenje, endovaskularne intervencije i operativno liječenje, pri čemu se odluka temelji na čimbenicima poput tipa lezije, lokacije lezije i pacijentove osobne anamneze i trenutnog stanja. Prva linija liječenja fistula je endovaskularna intervencija, transarterijskim ili transvenskim putem, s ciljem potpunog zatvaranja fistule kako bi se uklonili simptomi i prevenirale potencijalne komplikacije.

Ključne riječi: digitalna suptrakcijska angiografija, duralne arteriovenske fistule, endovaskularna embolizacija

II Summary

Petra Knežević – **Endovascular treatment of intracranial arteriovenous fistulas**

Intracranial dural arteriovenous fistulas (DAVF) are pathological connections between dural arteries and dural venous sinuses, cortical veins, or meningeal veins. DAVFs constitute 10 to 15% of all intracranial vascular malformations. They are most commonly acquired lesions of unknown etiology, whose occurrence is associated with intracranial venous sinus thrombosis leading to the development of venous hypertension. They are classified using the Cognard and Borden classifications, which take into account the localization of lesions and venous drainage, angioarchitecture, presence/absence of cortical venous drainage, and direction of blood flow. The type of the lesion is determined using available classifications, which helps decide which therapeutic option to use. The clinical presentation varies depending on the location of the lesions and the type of venous drainage, ranging from asymptomatic lesions to potentially fatal lesions due to rupture and cerebral hemorrhage. Digital subtraction angiography is the gold standard for diagnosing DAVFs. Therapeutic options include conservative treatment, radiation therapy, endovascular interventions, and surgical treatment, with the decision based on factors such as the type and location of the lesion, and the patient's personal history and current condition. The first-line treatment for fistulas is endovascular intervention, either transarterial or transvenous, aiming for complete fistula closure to cure the symptoms and prevent potential complications.

Keywords: digital subtraction angiography, dural arteriovenous fistulas, endovascular embolization

1. INTRAKRANIJSKE ARTERIOVENSKE FISTULE

Intrakranijske duralne arteriovenske fistule (DAVF) patološki su spojevi između duralnih arterija i duralnih venskih sinusa, kortikalnih vena ili meningealnih vena (1). DAVF su rijetke vaskularne malformacije čija točna incidencija nije poznata jer određeni postotak ovih malformacija ostaje klinički asimptomatski ili spontano involuira (2), no zabilježeni slučajevi čine 10-15% svih intrakranijskih vaskularnih malformacija (3).

Procjenjuje se da je incidencija intrakranijskih DAVF 0.12-0.29/100000 godišnje (4). Cerebralne DAVF mogu se razviti bilo gdje unutar intrakranijalne dure mater, no uglavnom ih se nalazi u blizini duralnih venskih sinusa (5). Najčešće se nalaze u području transverzalnog sinusa (50%), a slijedi ga kavernozi sinus sa znatno manjom učestalošću (16%), tentorij (12%) i gornji sagitalni sinus (8%) (4). Iako se mogu klinički manifestirati u bilo kojoj dobi, prosječna dob manifestacije DAVF je između pedesete i šestdesete godine života i ne pokazuju spolnu predilekciju (6).

1.1 Etiopatogeneza

Uzrok razvoja DAVF i dalje ostaje nepoznat, no zamijećena je pojava DAVF kod malog postotka pacijenata koji su u anamnezi imali traumu glave, infekciju ili tumor mozga, trombozu ili stenozu duralnog sinusa, vensku hipertenziju ili su bili podvrgnuti kraniotomiji (6,7), kao i kod pacijentica s hormonskim disbalansom povezanim s uzimanjem oralnih hormonskih kontraceptiva (5). Predloženi mehanizam nastanka lezija, rezultat je dvije hipoteze o načinu razvoja tromboze venskog sinusa i posljedične venske hipertenzije (6). Prva hipoteza o razvoju fistula

temelji se na dilataciji fizioloških arteriovenskih spojeva između duralnih venskih sinusa i meningealnih arterija zbog lokalno povišenog venskog tlaka uslijed tromboze sinusa (1). Druga hipoteza se temelji na neoangiogenezi pod utjecajem angiogenih faktora rasta koji se oslobađaju zbog cerebralne hipoperfuzije uzrokovane venskom hipertenzijom nakon tromboze venskog sinusa koja je objašnjena kroz tri faze (8). U prvoj fazi dolazi do formacije tromboze venskog sinusa. U drugoj fazi, ovisnoj o angiogenim faktorima, dolazi do razvoja mikroskopskih fistula koje spajaju vasa vasorum i male venske pritoke unutar zida tromboziranog sinusa. Treću fazu obilježava rekanalizacija tromboziranog sinusa (9). Iako je većina intrakranijskih DAVF u odrasloj dobi stečena (2), razvoj fistula povezan je i s nekim nasljednim rizičnim čimbenicima za pojavu venske tromboze kao što su deficijencija proteina S, proteina C i antitrombina (1). Također, povišene vrijednosti D-dimera unutar fistula govore u prilog trombotskim abnormalnostima (10). DAVF koje se javljaju u pedijatrijskoj populaciji kongenitalne su etiologije, a rezultat su djelovanja porođajne traume, infekcije, maternalnih hormona ili in utero venske tromboze na razvoj venskih sustava (4).

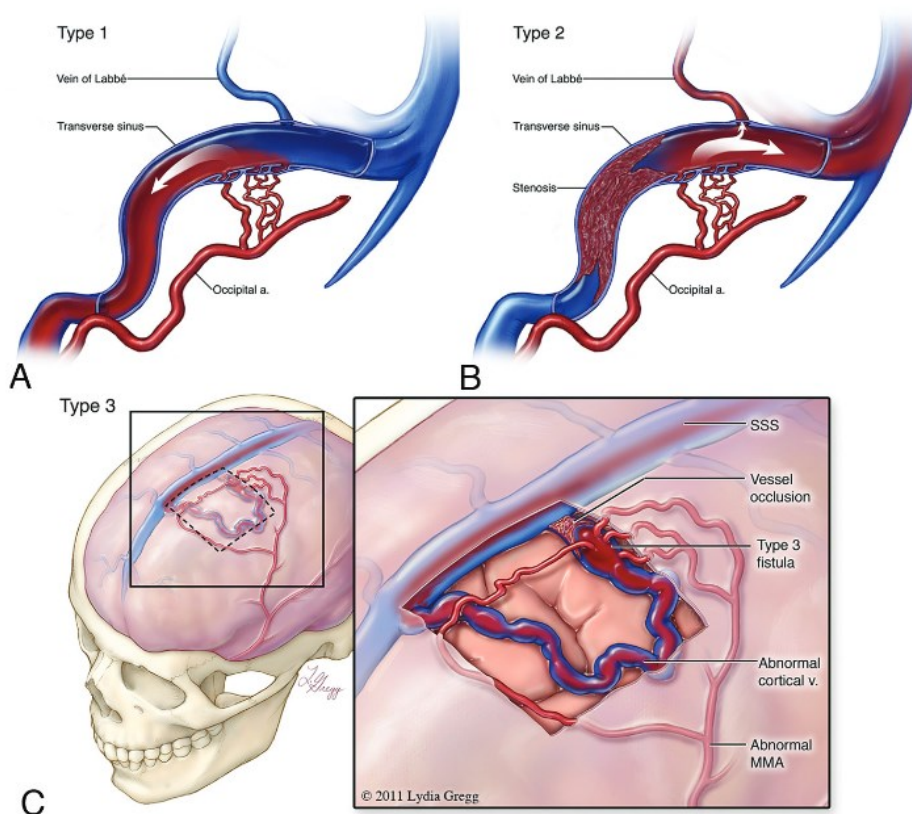
1.2 Klasifikacija

Izgled venske drenaže DAVF određuje ozbiljnost i izraženost simptoma i temelj je klasifikacije DAVF (1). Cognardova i Bordenova klasifikacija najčešće su korišteni sustavi ocjenjivanja (6). Bordenova klasifikacija (Slika 1.) svrstava AVF u tri osnovna tipa prema lokalizaciji venske drenaže i prema prisutnosti ili odsutnosti kortikalne venske drenaže (1). Tip 1 DAVF su one koje se direktno ulijevaju u duralni venski sinus ili meningealnu venu bez kortikalne venske drenaže. Fistula se razvija između

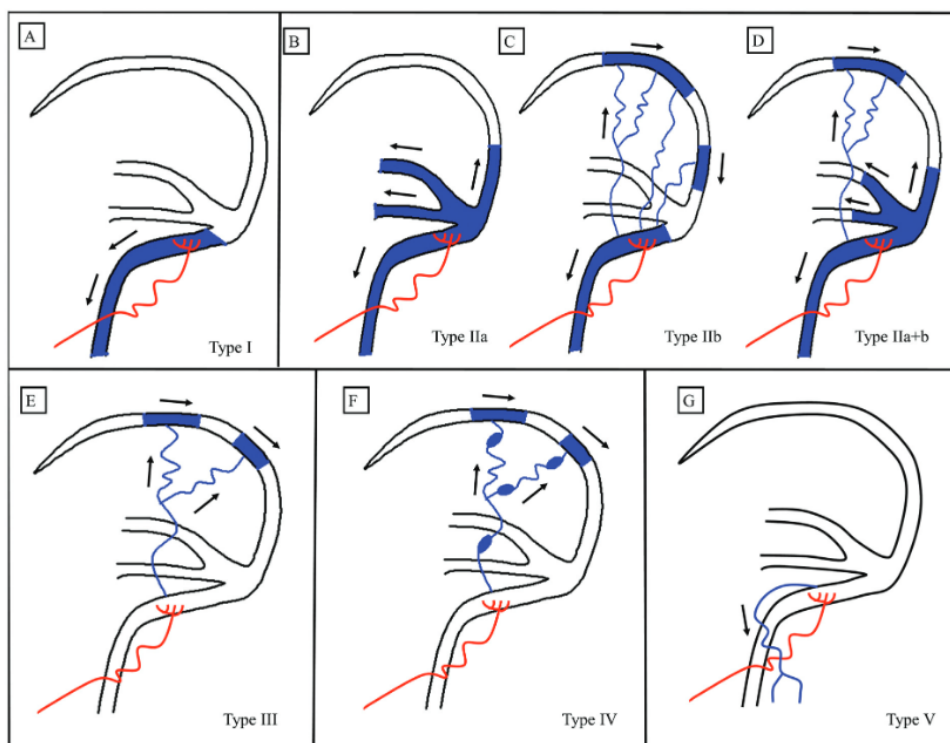
meningealne arterije i duralnog venskog sinusa ili meningealne vene, a krv kroz nju teče antegradno, odnosno, venska drenaža ide iz mozga prema sinusu ili meningealnoj veni. Tip 2 DAVF su fistule između meningealne arterije i venskih sinusa, ali tok krvi u subarahnoidalnim venama je obrnut, odnosno, krv teče retrogradno iz venskog sinusa u subarahnoidne vene. Tip 3 DAVF su one fistule koje spajaju meningealne arterije i subarahnoidne vene, što rezultira retrogradnim tokom krvi u subarahnoidne vene. Dodatno, pacijenti s jednom fistulom klasificirani su kao tip a, a oni s multiplim fistulama kao tip b. Tip 1 DAVF često su asimptomatske i imaju benigni tijek, no mogu izazvati pojavu pulsatilnog tinitusa ili parezu kranijalnih živaca (11). Tip 2 i 3 DAVF povezane su s razvojem venske hipertenzije i s krvarenjem te se prezentiraju progresivnim neurološkim deficitima (12).

Cognardova klasifikacija temelji se na prisutstvu ili odsustvu kortikalne venske drenaže, smjeru drenaže duralnog sinusa (antegradno, retrogradno) i angiostrukтури kortikalnih vena (ektatične kortikalne vene, neektatične kortikalne vene ili spinalne perimedularne vene) (1,6). Za razliku od Bordenove klasifikacije, Cognardova klasifikacija (Slika 2.) svrstava DAVF u pet osnovnih tipova. Tip 1 su DAVF koje se ulijevaju u venski sinus s normalim antegradnim tokom krvi. Tip 2 su fistule koje se dreniraju u venski sinus, ali s retrogradnim refluksom zbog insuficijentnog antegradnog toka krvi uslijed okluzije ili stenoze sinusa u kojeg se ulijeva fistula srednjeg protoka, ili se visoko protočna fistula ne može drenirati u normalan ili uvećan sinus. Tip 2 DAVF dijeli se u tri podtipa ovisno o smjeru retrogradne drenaže. Podtip 2a s drenažom samo u venski sinus, podtip 2b s drenažom samo u kortikalne vene i podtip 2a+b s drenažom i u sinus i u kortikalne vene. Tip 3 DAVF drenira se u kortikalne vene bez venske ektazije, dok se u tipu 4 DAVF drenira u ektatične kortikalne vene promjera većeg od 5 mm. Tip 5 DAVF drenira se u perimedularne

vene intraspinalno (13). DAVF bez kortikalne venske drenaže (Borden tip1, Congnard tip 1, 2a) benignog su tijeka s blagim simptomima te je rizik krvarenja mali (4,14). Prisutnost kortikalne venske drenaže (Borden tip 2 i 3, Congrad tip 2b-5) povezuje se s agresivnim kliničkim tijekom i neurološkim deficitima. Godišnji rizik krvarenja fistula s kortikalnom venskom drenažom iznosi 8%, a rizik ponovljenog krvarenja iznosi 35% (4,15). DAVF bez kortikalne venske drenaže u budućnosti mogu razviti kortikalnu vensku drenažu nakon venske tromboze ili stenozе, uslijed povišenog arterijskog protoka ili pojave fistule na novoj lokaciji i proširenja postojeće fistule (16). Iako su dinamičnog karaktera, konverzija DAVF u agresivniji tip lezije događa se u 2% slučajeva (17).



Slika 1. Bordenova klasifikacija DAVF; Preuzeto iz Gandhi et al. Intracranial Dural Arteriovenous Fistulas: Classification, Imaging Findings, and Treatment (2012).



Slika 2. Cognardova klasifikacija; Preuzeto iz Sammoud and Hammami: Intracranial Dural Arteriovenous Fistulas: A Systematic Approach-Diagnosis, Classification, and Endovascular Treatment (2023).

1.3 Klinička manifestacija

Klinička manifestacija DAVF ovisi o lokalizaciji fistule i o uzorku venske drenaže.

Lokacija fistule u području spoja transverznog i sigmoidnog sinusa rezultira pojavom pulsatilnog tinitusa zbog bliskosti slušnog aparata, a isti simptom daju i fistule u području srednje lubanjske jame, ali uslijed povećane drenaže kroz transverzni i sigmoidni sinus (6). DAVF u području kavernoznog sinusa povisuju očni tlak zbog kongestije oftalmičkih vena, što može rezultirati periokularnim edemom, proptozom, kemozom, diplopijom zbog oftalmoplegije, retroorbitalnom boli i smanjenjem vidne oštine sve do sljepoće (18). DAVF lokalizirane oko moždanog debla mogu

uzrokovati vensku kongestiju na toj razini kao i kompresiju kranijalnih živaca koja se može prezentirati kranijalnom neuropatijom, kvadriplegijom, parestezijama i infarktom moždanog debla (19,20). Nehemoragijski neurološki deficiti karakteristični su za fistule povezane s superiornim sagitalnim sinusom (1,6). DAVF lokalizirane u prednjoj lubanjskoj jami prezentiraju se krvarenjem ili proptozom i kemozom, ovisno o venskoj drenaži (5).

S obzirom na uzorak venske drenaže, DAVF s antegradnim tokom i bez kortikalne venske drenaže prezentiraju se neagresivnim simptomima kao što su pulsatilni tinitus, šum i glavobolja. DAVF s retrogradnim tokom uzrokuju jake glavobolje, progresivnu demenciju i edem papile vidnog živca zbog povišenja intrakranijskog tlaka. Najagresivnije kliničke manifestacije, intrakranijsko krvarenje i nehemoragijske neurološke deficite tipa epileptičnih napadaja, ataksije, parkinsonizma, progresivne demencije ili moždanog edema, prikazuju DAVF s kortikalnom venskom drenažom. Progresivnu tetraplegiju i mijelopatiju uzrokuju DAVF koje se dreniraju u perimedularne spinalne vene (5,6). Ako se velika količina krvi drenira u venske sinuse ili u sinusu postoji opstrukcija ili stenoza, raste otpor protoku krvi što rezultira venskom kongestijom i hipertenzijom i mogućom pojavom kongestivne venske encefalopatije. Kongestivna venska encefalopatija povezana je s agresivnijim kliničkim tijekom, a prezentira se konstantnom i difuznom glavoboljom, fokalnim deficitima, krvarenjem, kognitivnom disfunkcijom, epileptičnim napadajima i progresivnom demencijom (21).

1.4 Dijagnoza

Digitalna suptraksijska angiografija (DSA) zlatni je standard dijagnostike, karakterizacije i klasifikacije DAVF (18). Uz DSA, u preciznoj procjeni hemodinamike fistula i u dijagnostici u akutnim situacijama, koriste se kompjutorizirana tomografija (CT) i magnetna rezonancija (MR) (22).

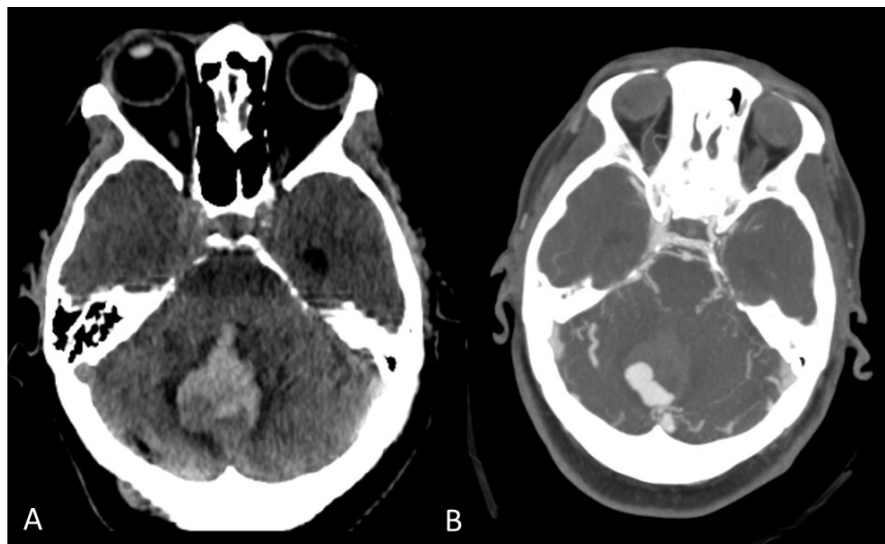
1.4.1 Kompjutorizirana tomografija

Nekontrastni CT uobičajeno je prvi izbor u slikovnoj dijagnostici za pacijente sa suspektnom intrakranijalnom lezijom, prvenstveno kako bi se isključile komplikacije DAVF kao što su subarahnoidalno krvarenje, intrakranijsko krvarenje i hidrocefalus (22,23). CT može prikazati neke nespecifične karakteristike, kao što je asimetrija duralnih venskih sinusa, ali kao samostalna pretraga nije dovoljno precizna za dijagnostiku (23). Za razliku od nekontrastnog CT-a, CT angiografija može precizno prikazati lokaciju DAVF prikazom proširenih drenažnih venskih sustava i proširenih arterija hranilica te se na taj način može koristiti u terapijskom planiranju (18,22,24,25) (Slika 3).

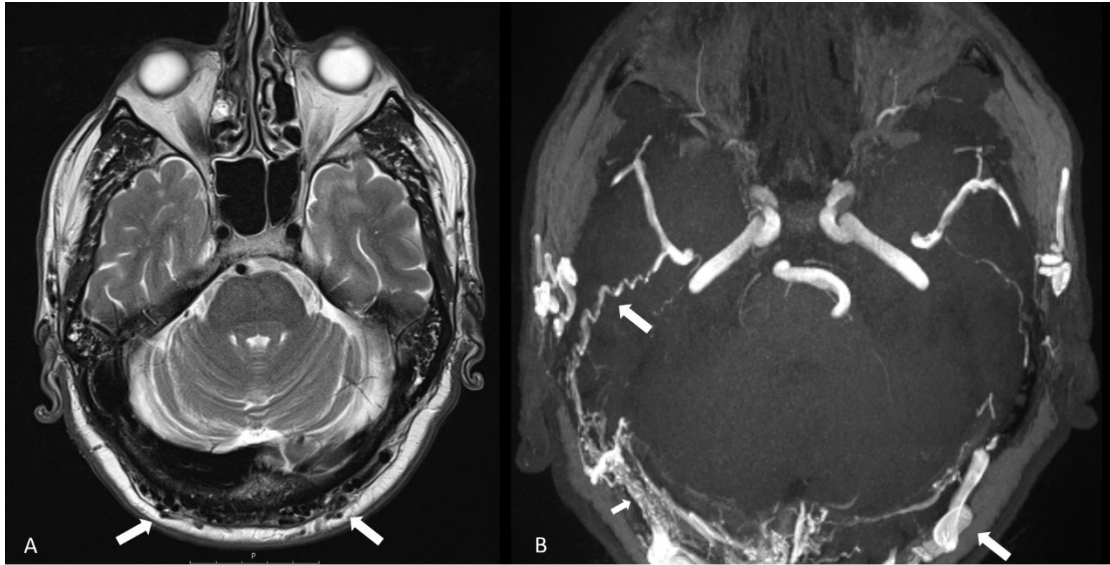
1.4.2 Magnetna rezonancija

MR-om mogu se prikazati dilatirane kortikalne vene bez nidusa u parenhimu, hipertrofične arterije, duralno zadebljanje, trombozirani ili stenozirani venski sinusi kao i znakovi venske hipertenzije u agresivnim tipovima (intrakranijsko krvarenje, hiperintenzitet bijele tvari u T2-mjerenim snimkama ili venski infarkt) (1,23) (Slika 4.). Upotreba MR angiografije je ograničena jer ne može precizno vizualizirati fistule

sporog venskog protoka kao ni manje fistule s više arterija hranilica i drenažnih vena, no prikaz abnormalnog pojačanja protoka može sugerirati prisutnost fistule s time da je i to ograničeno na fistule s kortikalnom venskom drenažom (3,24). „Susceptibility weighted imaging“ (SWI) je sekvenca koja se može koristiti za karakterizaciju DAVF lociranjem njenog smještaja i određivanje prisutnosti/odsutnosti kortikalne venske drenaže kojom se onda razlikuju agresivne od benignih lezija (26). Pomoću SWI mogu se detektirati vene kroz koje teče deoksigenirana krv i manje količine ekstravaskularne krvi (18). Iako se pomoću SWI može prikazati intrakranijsko krvarenje, ne može se procijeniti rizik od krvarenja ni učinak i djelovanje fistula koje se nalaze blizu baze lubanje, sinusa i mastoida zbog izraženih artefakata na snimkama (27). 3T trMRA predlaže se kao adekvatna metoda za primarnu dijagnozu i kontrolnu evaluaciju DAVF jer razlikuje ranu arterijsku, arterijsku, parenhimsku i vensku fazu, unatoč malo lošijoj prostornoj rezoluciji od DSA (24,28).



Slika 3. Kompjutorizirana angiografija. A) Nativni CT pregled pokazuje akutni hematom u vermisu malog mozga; B) MIP prikaz CT angiografije pokazuje dilatirane vene u stražnjoj lubanjskoj jami i variks uz stražnji rub hematoma - mjesto ruptуре.

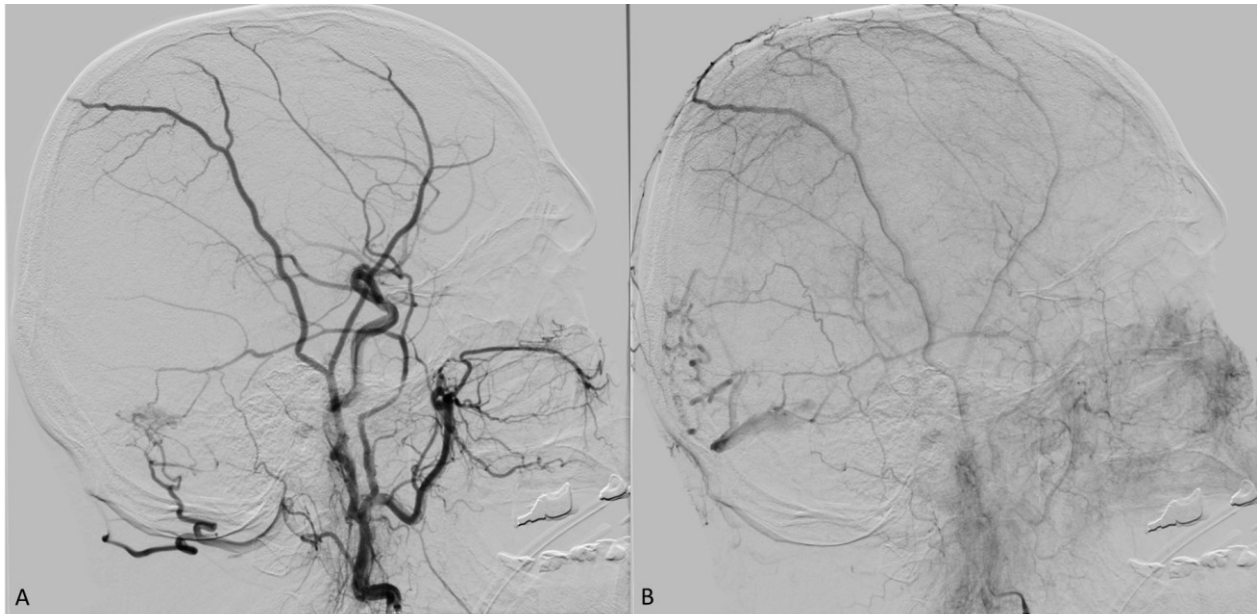


Slika 4. Magnetna rezonancija. A) Transverzalni T2 presjek pokazuje void-ove hipertrofičnih okcipitalnih arterija u mekom oglavku (strjelice); B) MIP prikaz 3D ToF angiografije - strjelice pokazuju hipertrofične okcipitalne i meningealne arterije, te transosealne ogranke koji prolaze kroz okcipitalnu kost do transverzalnih sinusa, no bez jasnog prikaza venske drenaže.

1.4.3 Digitalna suptrakcijska angiografija

DSA detektira i najmanje lezije zahvaljujući visokoj prostornoj i vremenskoj rezoluciji te ju je potrebno napraviti i kada je nalaz na MR-u i CT-u negativan, a postoji sumnja na DAVF (18,24). Cerebralnom angiografijom utvrđuje se i procjenjuje kortikalna venska drenaža, prisutnost venske ektazije, lokacija fistule, arterijska opskrba, uzorak venske drenaže i prohodnost venskih sinusa, a pojava rane venske drenaže potvrđuje prisutnost DAVF (6) (Slika 5.). Metoda izbora slikovnog prikaza DAVF je 2D-DSA, a od novijih metoda izdvaja se 4D-DSA koja kombinira vremensku rezoluciju 2D-DSA i prostornu rezoluciju 3D-DSA, stoga je bolja u prikazu angioarhitekture tijekom preoperativnog planiranja otvorenog cerebrovaskularnog

zahvata (29). DSA temelj je za provođenje endovaskularne embolizacije koja je zlatni standard u liječenju DAVF(24).



Slika 5. Digitalna suptrakcijska angiografija. Selektivna kateterizacija lijeve vanjske karotidne arterije, A (arterijska faza) i B (venska faza). Prikazana je DAVF u području distalnog dijela lijevog transverzalnog sinusa (Cognard IIa) s arterijskom opskrbom putem srednje meningealne i okcipitalne arterije. Zbog okluzije sigmoidnog sinusa prisutna je retrogradna drenaža u proksimalne dijelove transverzalnog sinusa s refluksom u kortikalne vene (Cognard tip 2 a+b).

1.5 Liječenje

Dostupni modaliteti liječenja DAVF uključuju konzervativno liječenje, endovaskularne intervencije, radioterapiju i kirurško liječenje (6). Prije odluke o liječenju, potrebno je procijeniti status pacijenta (dob, trenutno stanje i komorbiditete), kliničke simptome i vrstu lezije. U odabiru liječenja ključno je dobro analizirati i razumjeti žilnu arhitekturu DAVF. Na temelju dostupnih i prikupljenih podataka tehnikama oslikavanja, multidisciplinarni tim intervencijskih neuroradiologa, neurologa i neurokirurga, zajednički donosi odluku o optimalnoj terapijskoj metodi za pojedinog pacijenta (1,30).

1.5.1 Opservacija

Konzervativno liječenje prikladno je za DAVF bez visokorizičnih karakteristika budući da imaju mali rizik ozbiljnih komplikacija i mogu spontano trombozirati (31). I benigne DAVF imaju rizik razvoja kortikalne venske drenaže i konverzije u agresivni oblik malformacije. Stoga je ove pacijente potrebno redovito pratiti i ponoviti radiološku dijagnostičku obradu u slučaju pogoršanja pacijentovog kliničkog stanja (17). Intervencijsko liječenje benignih DAVF može se koristiti palijativno u kontroli glavobolje i šuma, no ne rezultira poboljšanjem funkcionalnih i neuroloških ishoda (32,33).

1.5.2 Kompresivna terapija

Kompresivna terapija primjenjuje se empirijski kod pacijenata s malim DAVF u području transverzalnog, sigmoidnog ili kavernoznog sinusa koje su asimptomatske ili imaju blage simptome (34). Kontralateralnom rukom pacijent vrši pritisak na karotidnu arteriju, okcipitalnu arteriju ili jugularnu venu koje su ispilateralno u odnosu na fistulu kroz 10 do 30 sekundi više puta na dan (33,34). 22% DAVF lokaliziranih u području transverzalnog ili sigmoidnog sinusa mogu se izliječiti kompresijom okcipitalne arterije, dok je kod 33% DAVF iste lokacije uočeno poboljšanje simptoma zbog smanjenja fistule (35). Kombiniranom kompresijom karotidne arterije i jugularne vene može se izliječiti 30% fistula kavernoznog sinusa (36). Evaluacija učinka terapije treba se provjeriti kliničkim pregledom pacijenta i angiografijom (34).

1.5.3 Stereotaksijska radiokirurgija

Stereotaksijska radiokirurgija najčešće se koristi u kombinaciji s embolizacijom kod DAVF koje nisu kirurški dostupne, a kao monoterapija može se koristiti kod malih DAVF koje su klinički manifestne, ali nisu opasne (37). Stereotaksijska radiokirurgija može se koristiti i kao prva linija liječenja za rezidualne ili rekurentne lezije nakon embolizacije ili operacije, kao i za liječenje DAVF koje nisu pogodne ni za kirurško ni za endovaskularno liječenje (38,39). Najbolji rezultati liječenja su za lezije bez kortikalne venske drenaže i za niskoprotodne kavernozne DAVF, sa stopom obliteracije do 84% (39). Najčešća komplikacija liječenja je krvarenje i pacijenti su pod rizikom od krvarenja sve dok ne dođe do potpune obliteracije DAVF, za koju je potrebno jedna do tri godine (40,41). Ostale komplikacije uključuju moždani edem, parezu kranijalnih živaca i radiacijske nuspojave (42).

1.5.4 Kirurško liječenje

Kirurški pristup liječenju DAVF koristi se kada je potrebno osigurati pristup fistuli za daljnje endovaskularno liječenje te kada su transarterijski i transvenski pristup fistuli nemogući. U slučaju transarterijske i transvenske nepristupačnosti, kirurški se mogu postaviti klipse kojima se postiže izolacija fistula ili se u potpunosti može kirurški resecirati nefunkcionalni ili izolirani segment sinusa u čijem području se nalazi fistula (npr. transorbitalnim putem može se pristupiti fistulama kavernoznog sinusa nakon što se kirurški prikažu, te zatim punktiraju, gornja i donja oftalmička vena).

Endovaskularni pristup fistulama koje se nalaze na konveksitetu, u području foramina magnuma i prednje lubanjske jame je otežan zbog kratkih, tankih i turtuotičnih arterijskih hranilica te su one prikladne za kirurško liječenje (41,42).

Kirurška okluzija DAVF potvrđuje se *indocyanine green* angiografijom (42). Najčešće komplikacije kirurškog liječenja DAVF uključuju inzult, krvarenje, infekcije, direktno oštećenje moždanih struktura, hidrocefalus i parezu kranijalnih živaca (42,43). U slučajevima nepotpune obliteracije DAVF kirurškim zahvatom, kirurške metode se mogu kombinirati s naknadnom endovaskularnom embolizacijom i stereotaksijskom radiokirurgijom (43).

2. ENDOVASKULARNO LIJEČENJE

Endovaskularno liječenje prva je linija liječenja većine DAVF (42). Cilj endovaskularnog liječenja je postignuće kompletne i perzistentne obliteracije DAVF. Obliteracija fistule postiže se embolizacijskim sredstvom koje se mora pravilno pozicionirati na razini same fistule uz ekstenziju prema početnom dijelu venske strane lezije. Ukoliko se fistula embolizira previše proksimalno, rizik od rekanalizacije fistule raste uslijed perzistentnog arterijskog toka i privlačenja kolateralnog dotoka krvi. Ukoliko se embolizacija obavi previše distalno, razvit će se venska hipertenzija uslijed venske okluzije (34). Agresivne DAVF često su opskrbljenje multiplim krvnim žilama, ograncima cerebralnih krvnih žila, koje opskrbljuju i mozak pa obliteracija ovih žila embolizacijskim sredstvom može rezultirati moždanim udarom (44).

2.1 Embolizacijska sredstva

Embolizacijska sredstva su sredstva koja se koriste za ispunjavanje krvnih žila s ciljem postizanja okluzije. Upotrebu polivinil alkohola, svilenih šavova, odvojivih balona i mikrosfera zamijenila su tekuća adhezivna i neadhezivna embolizacijska sredstva, poput n-butil-2-cijanoakrilata (n-BCA) i Onyx-a (42,45).

2.1.1 NBCA

NBCA, poznatije kao „ljepilo“, tekuće je adhezivno embolizacijsko sredstvo koje se polimerizira u kontaktu s ionskim česticama što uključuje i krv. Budući da se embolizacijsko sredstvo teško samostalno vizualizira na dijaskopiji, NBCA se često kombinira s etiodiziranim uljem (Lipiodol) koje zbog svojih radioloških svojstava čini sredstvo vidljivim. Tijekom endovaskularne intervencije, mikrokater se uglavljuje u

arteriju hranilicu kao bi se zaustavio protok i kako bi se što više približilo fistuli. Prije embolizacije NBCA, kroz postavljeni mikrokater provede se angiografija na temelju koje se određuje koncentracija NBCA koja će se koristiti. Kombinacija NBCA i etiodiziranog ulja s visokom koncentracijom ljepila brže polimerizira te se koristi u embolizaciji proksimalnijih lezija, dok kombinacija istih sredstava u niskoj koncentraciji sporije polimerizira i stoga putuje dulje prema distalnim lezijama. Prije embolizacije, potrebno je isprati mikrokater neinskom otopinom, najčešće 5%-om glukozom, kako bi se prevenirala polimerizacija embolizacijskog sredstva unutar katetera. Ljepilo se zatim injicira pod kontrolom dijaskopije, a kateter se brzo uklanja kako bi se spriječilo njegovo lijepljenje za stijenku krvne žile. Kratko vrijeme injiciranja, teška kontrola sredstva nakon injiciranja i ograničenje količine NBCA koja se može injicirati čine glavne nedostatke primjene NBCA kao embolizacijskog sredstva.

2.1.2 Onyx

Onyx je tekuće neadhezivno embolizacijsko sredstvo koje se sastoji od kopolimera etilen vinil alkohola (EVOH) suspendiranog u dimetil sulfoksidilu (DMSO). Sredstvu se dodaju i čestice tantala kako bi se embolizacijsko sredstvo moglo vidjeti na dijaskopiji, a mješavinu je prije primjene potrebno miješati 20-ak minuta radi ravnomjerne distribucije. U kontaktu s krvlju, Onyx precipitira u viskoznu spužvastu masu. Mikrokater nije potrebno uglaviti jer, tijekom primjene, Onyx formira čep, odnosno odлив krvne žile, koji pomaže prevenirati refluks. Prednost Onyx-a je to što se nastali čep može mikrokaterom pogurati dublje u fistulu. Ako se primjeti refluks, potrebno je zaustaviti injiciranje na 30 do 90 sekundi kako bi Onyx očvrstnuo što omogućuje produljeno injiciranje i tretiranje više hranilica. Tijekom postupka potrebno je provoditi višestruke kontrolne angiografije kako bi se pratio učinak embolizacije jer

nekontrolirani refluks Onyx-a može dovesti do obliteracije proksimalne vaskulature kao i okluzije mikrokatertera. Primjena Onyx-a dovodi i do inflamacije stijenki krvnih žila što može dovesti do iritacije okolnih kranijalnih živaca i posljedične pareze, a prebrza primjena povezana je s angionekrozom (42,45,46).

2.1.3 PHIL

PHIL je ionizirani kopolimer otopljen u dimetil sulfoksidilu, a ionska komponenta odgovorna je za njegovu vidljivost na dijaskopiji bez potrebe za dodavanjem tantala (42,46).

2.2 Vrste endovaskularne embolizacije

S obzirom na pristup DAVF u endovaskularnom liječenju, endovaskularna embolizacija može biti transarterijska, transvenska ili kombinirana. Izbor pristupa temelji se na, u prvom redu, preciznoj analizi žilne arhitekture fistule. Osim toga, odluka o pristupu ovisi i o kliničkoj prezentaciji, dostupnosti pristupa, lokalizaciji fistule i iskustvu operatera (30,42).

2.2.1 Transarterijska embolizacija

Cilj transarterijske embolizacije DAVF je postići okluziju fistule i početka drenažne vene pozicioniranjem katetera u distalni dio arterije. Ukoliko se ne postigne okluzija početka drenažne vene, anastomoze duralnih ogranaka mogu nastaviti opskrbu fistule. Adekvatno pozicioniranje katetera tijekom embolizacije potrebno je kako bi se izbjegle komplikacije previše proksimalne i previše distalne embolizacije. Ukoliko se DAVF emboliziraju previše proksimalno, stalni arterijski tok može dovesti do

rekanalizacije fistule privlačenjem kolateralne krvne opskrbe. Previše distalna embolizacija može se komplicirati venskom okluzijom i venskom hipertenzijom.

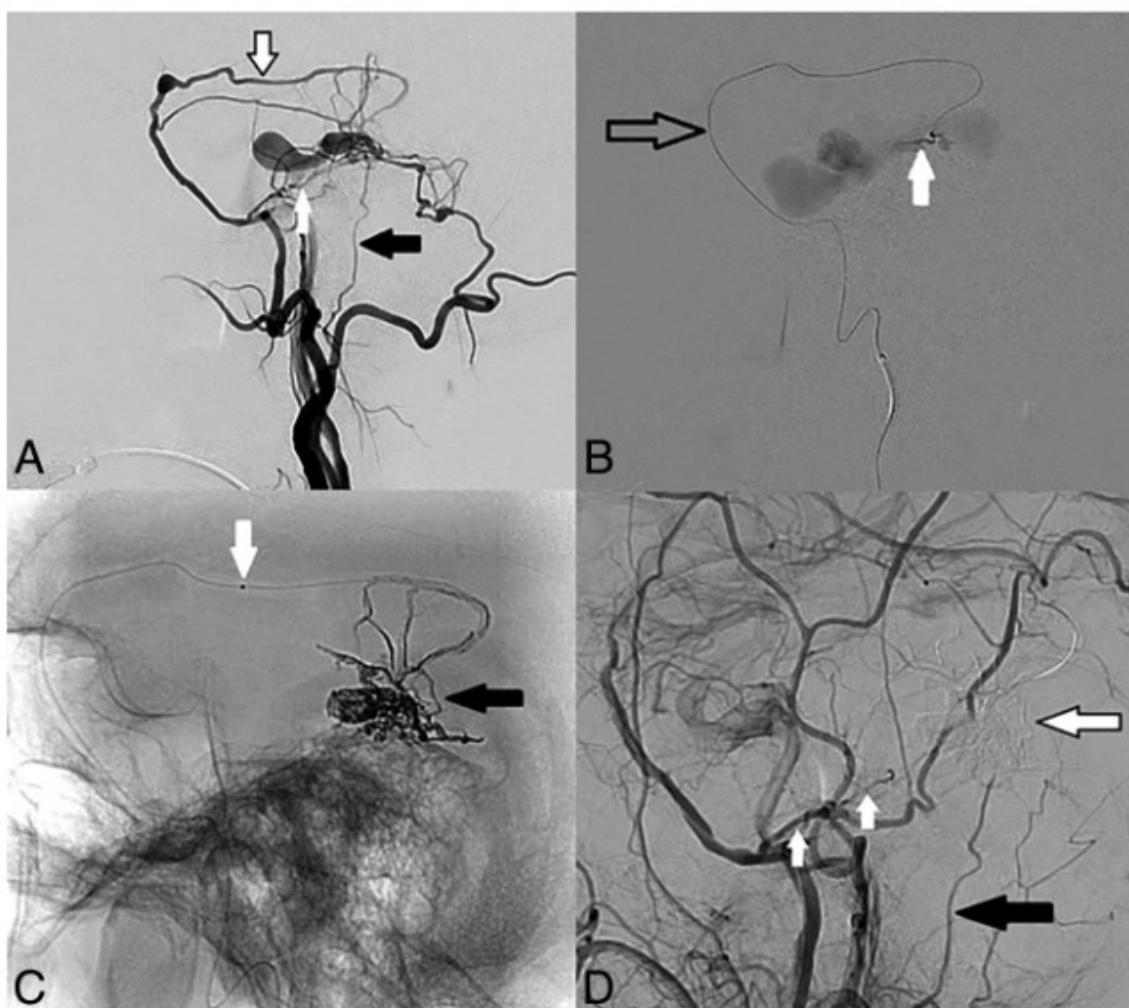
Prije započinjanja transarterijske embolizacije, operater mora procijeniti je li moguće postići odgovarajuću poziciju mikrokatetera budući da je adekvatna pozicija ključna u očuvanju anastomoza između unutarnje i vanjske karotidne arterije kao i vasa nervorum kranijalnih živaca. Iz ovih razmatranja, zaključivo je da su DAVF koje su na sigurnoj udaljenosti od kranijalnih živaca i anastomoza unutarnje i vanjske karotidne arterije prigodne za transarterijsku embolizaciju. Dostupne lokalizacije uključuju konveksitet, lateralne regije tentorija, transverzni i gornji sagitalni sinus, gdje i arhitektura arterija osigurava pristup mikrokateтером. U kombinaciji s transvenskom embolizacijom, može se pristupiti i fistulama lociranim u području grebena petrozne kosti, etmoida i medijalnog tentorija (47–49). Značajna učinkovitost transarterijske embolizacije pokazala se u liječenju DAVF s direktnom kortikalnom venskom drenažom uz kompletnu obliteraciju fistule u 92% slučajeva (50). Transarterijska embolizacija provodi se u općoj anesteziji uz miorelaksaciju pacijenta. Mikrokateteri se uvode putem žica vodilica najčešće kroz femoralnu arteriju te se dalje navigiraju do distalnog dijela arterija hranilica s ciljem približavanja fistuli što je više moguće. Pozicija mikrokatetera kao i provjera arhitekture krvnih žila, provodi se angiografijom primjenom kontrastnog sredstva kroz mikrokateter. Pacijente se prije procedure antikoagulira heparinom, a tijekom same procedure kateterski sustav se ispiru hepariniziranom ili nehepariniziranom fiziološkom otopinom kako bi se prevenirala tromboza katetera i embolija (42).

Tehnički pristup

Specifične tehnike transarterijske embolizacije uključuju formiranje embolizacijskog čepa, balonsku protekciju sinusa, embolizaciju balonskim kateterom s dvostrukim lumenom i tehniku ekspres lonca. Odabir tehnike ovisi o anatomskoj granici na angiografiji kojom se određuje područje unutar kojeg je sigurno primjeniti embolizacijsko sredstvo.

2.2.1.1 Formiranje embolizacijskog čepa

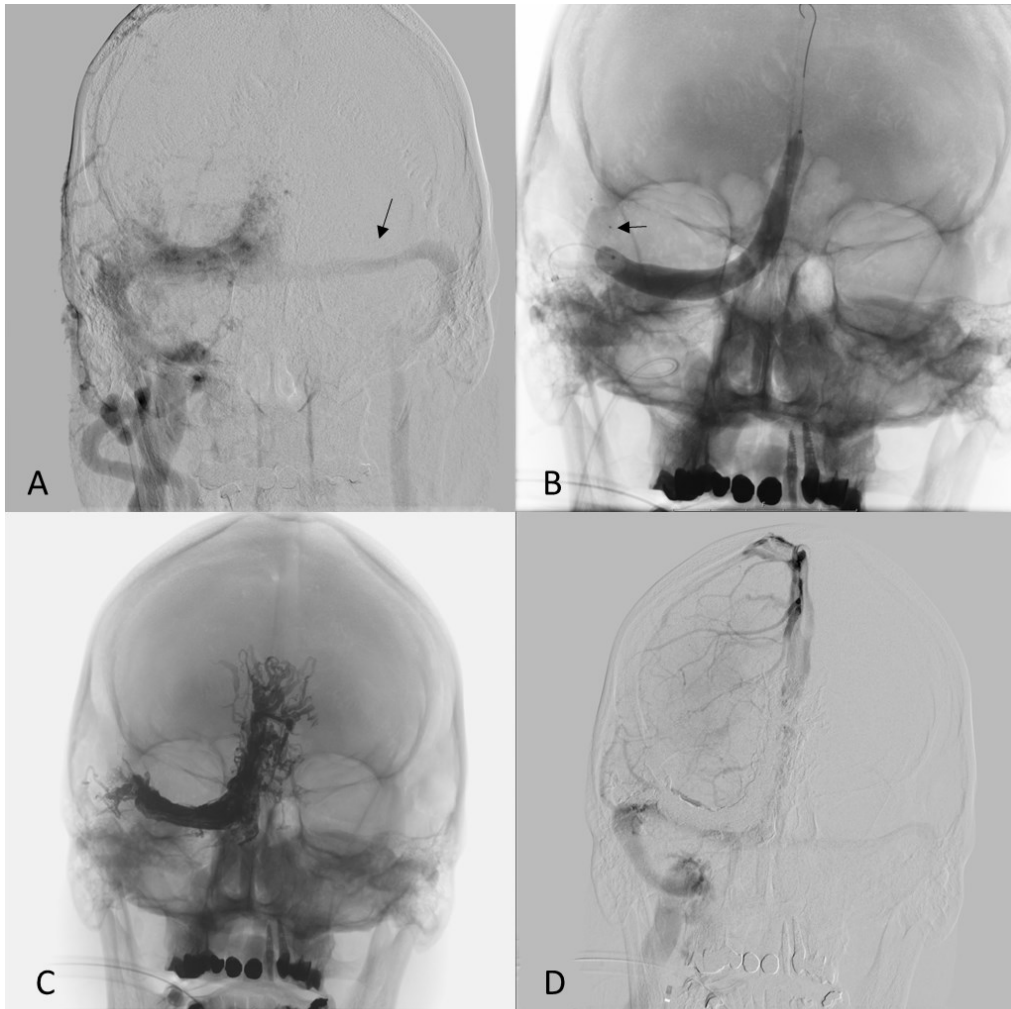
Početak korištenja Onyx-a prije 20-ak godina, započela se intrakranijska embolizacija tehnikom formiranja embolizacijskog čepa. Tehnika se temelji na sporog intermitentnoj aplikaciji Onyx-a putem mikrokatera u intervalima od 5 do 10 minuta. Pauza između aplikacija omogućava očvršnuće embolizacijskog sredstva kojim se formira čep oko vrha mikrokatera. Nakon što se formira čep, daljnjom aplikacijom embolizacijskog sredstva ono se širi antegradno prema fistuli omogućavajući njeno zatvaranje. Promjer krvne žile određuje veličinu refleksa potrebnog kako bi se formirao stabilan čep. Tako kod žila malih promjera, veličine kao i mikrokater, formiranje čepa nastupa trenutno uz daljnje istjecanje embolizacijskog sredstva antegradno. U žilama velikog promjera, potreban je duži refleks kako bi se formirao adekvatan čep što može dovesti do komplikacija povezanih s previše proksimalnom embolizacijom fistule. Ukoliko se javi refleks embolizacijskog sredstva ispred vrha mikrokatera, operater ima 20-30 minuta za dovršiti embolizaciju kako bi mogao ukloniti mikrokater iz žile prije nego što se sredstvo stvrdne. Ukoliko mikrokater adherira na čep i ne može se ukloniti, operater može odrezati kateter na izlazu iz kože jer će se inkorporirati u zid žile s vremenom. Ovaj način „uklanjanja“ katetera povisuje rizik tromboembolijskih incidenata u budućnosti (Slika 6.).



Slika 6. Prikaz tehnike formiranja embolizacijskog čepa u liječenju desnostrane Borden III/Cognard IV petrozne DAVF. A) DSA prikazuje arterijsku opskrbu putem temporalne (crno-bijela strjelica) i petrozne (bijela strjelica) grane srednje meningealne arterije i stilomastoidne arterije (crna strjelica). B) Mikrokater je postavljen u skvamozni ogranak srednje meningealne arterije (crna strjelica). DSA prikazuje mjesto fistule (bijela strjelica). C) Prikaz embolizacijskog čepa (crna strjelica) u fistuli i početnom dijelu venskog dijela fistule. Mikrokater je odvojen na mjestu proksimalnog markera (bijela strjelica) 2 do 3 cm od vrha, što omogućuje dovoljan refleks za formiranje čepa i sigurno izvlačenje. Crna strelica pokazuje odljev Onyxa u venskom dijelu fistule i multiplim arterijama hranilicama. D) Kontrolna DSA verificira potpunu okluziju DAVF.

2.2.1.2 Balonska protekcija sinusa

Embolizacija fistula koje imaju vensku drenažu direktno u duralni venski sinus rizična je zbog mogućnosti okluzije duralnog venskog sinusa uslijed migracije embolizacijskog sredstva, pogotovo u slučajevima kad se kroz isti sinus drenira venska krv mozga. U tim situacijama, zaštita lumena venskog sinusa postiže se primjenom protektivnih balona. Okluzivni baloni uvode se transvenski u odgovarajući sinus te se napušu kako bi okludirali lumen sinusa. Nakon balonske protekcije sinusa, DAVF se embolizira transarterijskim putem (Slika 7.). Embolizacijsko sredstvo širi se između vanjskog ruba balona i stijenke krvne žile te nakon stvrdnjavanja formira tunel s prohodnim lumenom nakon što se balon ispuše i ukloni. Okluzija venskog sinusa balonom dovodi do preusmjerenja toka krvi kroz druge vene pa bi potencijalno vrijeme napuhivanja moglo biti neograničeno, ali venska staza ispred i iza balona predisponira nastanak tromboze te se zbog toga preporučuje balon ispuhati svakih 10 minuta (48,51).



Slika 7. Prikaz tehnike kombinirane transarterijske embolizacije i transvenske balonske protekcije sinusa. A) DSA prikaz velike fistule desnog transverzalnog sinusa s antegradnom i retrogradnom drenažom u lijevi transverzalni sinus (Cognard tip 2a). B) Nesuptrahirani prikaz protektivnog balona u gornjem sagitalnom i desnom transverzalnom sinusu. Strjelica pokazuje vrh mikrokatertera u parijetalnom ogranku srednje meningealne arterije. C) Nesuptrahirani prikaz odljeva Onyxa na kraju embolizacije. D) Kontrolna DSA pokazuje očuvanu drenažu desne cerebralne hemisfere kroz gornji sigmoidni i desni transverzalni sinus.

2.2.1.3 Tehnika „ekspres lonca“

Tehnika „ekspres lonca“ prvo se koristila za liječenje arteriovenskih malformacija. Tehnika se izvodi uvođenjem dvaju mikrokaterata od kojih jedan ima odvojivi vrh i služi aplikaciji embolizacijskog sredstva, a drugi služi za stvaranje vaskularnog čepa. Mikrokaterat s odvojivim vrhom pozicionira se u distalni dio arterije hranilice, a drugi se pozicionira tik do njega. Kroz drugi kateter apliciraju se zavojnice i zatim ljepilo koji skupa formiraju vaskularni čep na razini odvojivog vrha prvog mikrokaterata. Čep sprječava proksimalni refluks embolizacijskog sredstva i smanjuje protok kroz fistulu tijekom procedure. Drugi mikrokaterat se tada uklanja, a kroz mikrokaterat s odvojivim vrhom se aplicira embolizacijsko sredstvo. Nakon embolizacije, vrh mikrokaterata se odvaja od ostatka mikrokaterata koji se uklanja, pritom pazeći da se ne dislocira stvoreni vaskularni čep. Zbog formiranja vaskularnog čepa i sprječavanja refluksa, vrijeme embolizacije je neograničeno te se mogu liječiti i velike fistule, a najviše vremena oduzima pozicioniranje drugog mikrokaterata i formiranje vaskularnog čepa (48,52).

2.2.1.4 Embolizacija balonskim mikrokateratom s dvostrukim

lumenom

Intrakranijski balonski mikrokaterati nove generacije sastoje se od dva lumena. Jedan lumen je povezan s balonom i omogućuje njegovo napuhivanje, a drugi lumen služi za uvođenje žice vodilice ili za primjenu embolizacijskog sredstva. Balonski mikrokaterat dovede se na željenu lokaciju te se napuše. Napuhani balon okludira arteriju hranilicu, a kroz drugi lumen se primjenjuje embolizacijsko sredstvo. Tako se

sprječava refluks embolizacijskog sredstva, a vrijeme trajanja embolizacije i dijaskopije se znatno skraćuje (48,53).

2.2.2 Transvenska embolizacija

Cilj transvenske embolizacije DAVF jednak je kao i kod transarterijske embolizacije. Okluzija početka drenažne vene i fistule postiže se retrogradnom kateterizacijom kroz vene embolizacijskim sredstvom, zavojnicama ili njihovom kombinacijom (42). Jednakim pristupom može se postići i izolacija kortikalnog venskog refluksa kod agresivnijih oblika DAVF, čineći ih na taj način benignim lezijama (54). Kod transvenskog pristupa, izabrani sinus i kortikalna vena moraju biti uključeni u drenažu fistule, ali ne smiju biti uključeni u normalnu vensku drenažu mozga (42). Stoga je transvenska embolizacija indicirana u slučajevima kada je transarterijska embolizacija povezana s rizikom od infarkcije moždanog parenhima kod postojanja anastomoza unutarnje i vanjske karotidne arterije te ishemijske kranijalne neuropatije kod embolizacije vasa nervosum kranijalnih živaca i u slučaju izrazito turtuotičnih žila koje onemogućuju distalno pozicioniranje mikrokatetera. Budući da su anastomoze unutarnje i vanjske karotidne arterije, kao i vasa nervosum kranijalnih živaca, najčešće prisutne u području prednje lubanjske jame, fistule lokalizirane u tom području indicirane su za transvenski pristup. Kavernozi sinus i ventralni dijelovi foramina magnuma najčešće su lokacije u kojima se koristi transvenski pristup (54) (Slika 8.). Transvenski put može se uspostaviti kroz femoralnu venu, unutarnju jugularnu venu ili direktnom punkcijom sinusa kroz trepanacijski otvor, kraniotomijom ili punkcijom sinusa pod kontrolom ultrazvuka (55,56).

Tehnički pristup

Tehnike koje se koriste tijekom transvenske embolizacije uključuju okluziju zavojnicama, okluziju embolizacijskih sredstvom (Onyx-om) s ili bez zavojnica, retrogradnu tehniku „ekspres lonca“ i retrogradnu embolizaciju pomoću balonskog katetera s dvostrukim lumenom. Iako se embolizacija provodi transvenskim putem, potrebno je uspostaviti i arterijski put za provođenje intraproceduralne angiografije, koja služi za navigiranje mikrokatetera i za provjeru uspješnosti embolizacije i obliteracije DAVF.

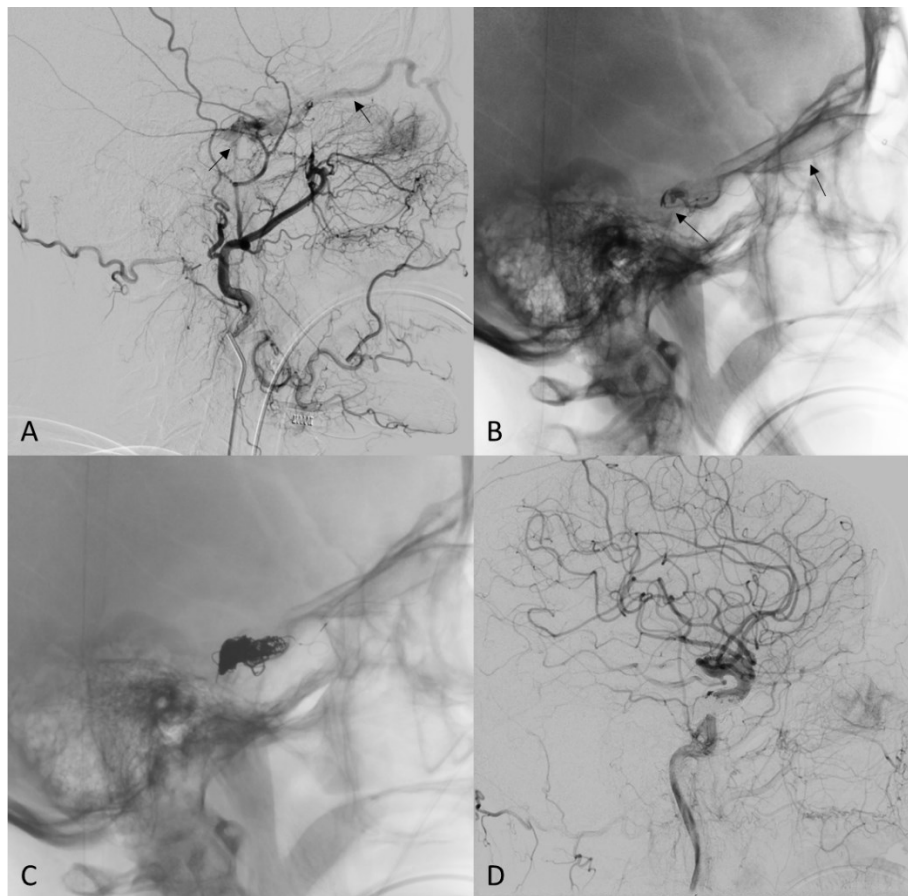
2.2.2.1 Okluzija zavojnicama

Kateterski sustav uvodi se kroz femoralnu venu. Zatim se vodeći kateter plasira u ipsilateralnu jugularnu venu, a mikrokateter se dalje usmjerava prema drenirajućem sinus. Kompletna tromboza sinusa postiže se primjenom zavojnica koje tvore okluzivnu masu.

2.2.2.2 Okluzija embolizacijskim sredstvom (Onyx-om)

Prednost okluzije embolizacijskim sredstvom leži u mogućnosti embolizacijskog sredstva da progresivno okludira proksimalne dijelove drenažne vene i fistulu. Ova tehnika izbor je liječenja fistula lokaliziranih u ograničenim i teže dostupnim područjima budući da se mikrokateterom mogu doseći ta područja. Komplikacija okluzije Onyx-om je moguća retrogradna penetracija sredstva u arterijske hranilice i razvoj privremene ili trajne kranijalne neuropatije. DAVF locirane uz sinuse velikog

promjera nisu prikladne za okluziju embolizacijskim sredstvom zbog mogućnosti propagacije embolizacijskog sredstva u plućnu cirkulaciju.



Slika 8. Transvenska okluzija kavernozone DAVF zavojnica. A) Selektivna kateterizacija desne vanjske karotidne arterije pokaže brojne sitne arterijske ogranke koji nisu pogodni za transarterijski pristup. Strjelice pokazuju punjenje kavernoznog sinusa i drenažu gornjom oftalmičkom venom. B) Strjelice pokazuju mikrokater pozicioniran kroz facijalnu, angularnu i gornju oftalmičku venu u posteriorni dio kavernoznog sinusa. C) Nesuptrahirani prikaz zavojnica koje ispunjavaju kavernozi sinus. D) Angiografska kontrola pokazuje potpunu okluziju fistule.

2.2.2.3 Retrogradna tehnika „ekspres“ lonca

Retrogradna tehnika „ekspres lonca“ modifikacija je tehnike koja se koristi prilikom transarterijske embolizacije. Tehnika također uključuje postavljanje dva mikrokatetera od kojih jedan ima odvojivi vrh i služi primjeni embolizacijskog sredstva, a drugi služi stvaranju vaskularnog čepa. Mikrokateteri se transvenskim putem postavljaju u drenažnu venu, s time da se kateter s odvojivim vrhom treba postaviti u što proksimalniji dio drenirajuće vene kako bi se primjenilo što manje embolizacijskog sredstva. Formiranje vaskularnog čepa pomoću zavojnica i ljepila, dovodi do promjene toka u veni što omogućuje da embolizacijsko sredstvo, primjenjeno putem katetera s odvojivim vrhom, teče retrogradno prema fistuli.

2.2.2.4 Retrogradna embolizacija pomoću balonskog katetera s dvostrukim lumenom

Tehnika je jednaka kao i za transarterijsku embolizaciju pomoću balonskog katetera s dvostrukim lumenom, uz napuhivanje balona u drenažnoj veni. Napuhivanje balona u veni obično nije dostatno za postizanje adekvatnog retrogradnog toka zbog veće elastičnosti stijenke (54).

2.3 Komplikacije liječenja

2.3.1 Komplikacije transarterijske embolizacije

1) Migracija na vensku stranu

Mogućnost penetracije Onyx-a unutar fistule može rezultirati predubokom okluzijom na venskoj strani koja može zahvatiti funkcionalne cerebralne vene i dovesti do njihove okluzije i infarkta. Kod fistula koje imaju više hranilica, tok krvi iz preostalih hranilica može dovesti do fragmentacije ljepila na venskoj strani. Fragmenti mogu dovesti do venskog krvarenja ako začepi distalne dijelove drenažnih vena.

2) Migracija putem arterijske anastomoze

Razvijene anastomoze postoje između duralnih i pijalnih ogranaka unutarnje karotidne i vertebralne arterije i duralnih ogranaka vanjske karotidne arterije. Ove anastomoze podloga su za nastanak najvažnije komplikacije embolizacije tekućim embolizacijskim sredstvima, moždane ishemije. Moždana ishemija rezultat je lake migracije tekućih embolizacijskih sredstava putem anastomoza u pijalne arterije. Zbog lake migracije, tekuća sredstva se mogu i vratiti prema arteriji hranilici putem arterijske mreže koja se razvija iz iste arterijske hranilice.

3) Ishemija vasa nervosum

Mnogi ogranci unutarnje i vanjske karotidne arterije opskrbljuju kranijalne živce u srednjoj i stražnjoj lubanjskoj jami. Migracija tekućih embolizacijskih sredstava može začepiti lumen vasa nervosum i uzrokovati parezu kranijalnih živaca.

Zabilježena je i pojava disekcije unutarnje karotidne arterije.

2.3.2 Komplikacije transvenske embolizacije

1) Pareza kranijalnih živaca

Pareza kranijalnih živaca n.oculomotoriusa, n.trochlearisa, n.trigeminusa i n.hypoglossusa može nastati tijekom navigacije ili sekundarno nakon tromboze ili pretjerane okluzije kavernoznog sinusa. Zabilježena je pojava glaukoma, egzoftalmusa i gubitka vida nakon transvenske embolizacijem putem gornje oftalmičke vene.

2) Venska infarkcija i krvarenje

Pretjerana okluzija venskog sinusa blokira vensku drenažu što rezultira venskim infarktom. Inkompletna embolizacija fistula s kortikalnom venskom drenažom putem sinusa može dovesti do krvarenja zbog nepotpuno prekinute drenaže u kortikalne vene. Krvarenje se javlja i kod perforacije krvnih žila tijekom manipulacije kateteroma ili žicom.

3) Intrakranijska hipertenzija

Venska drenaža se može poremetiti nakon embolizacije što može dovesti do razvoja intrakranijske hipertenzije koja pogoršava početne simptome i dovodi do poremećaja svijesti, glavobolje i pojave neuroloških deficita.

Zabilježeni su i slučajevi plućne embolije i medijastinalne perforacije kao i cerebralne venske tromboze (42,57–59) .

3. Zaključak

Endovaskularno liječenje prva je linija liječenja DAVF. Cilj ovog pristupa liječenju je postići potpunu i trajnu obliteraciju DAVF, što se postiže embolizacijom koja zahtijeva precizno pozicioniranje embolizacijskog sredstva. Važno je izbjeći prekomjerno proksimalno ili distalno emboliziranje kako bi se spriječile komplikacije poput rekanalizacije ili venske hipertenzije.

Embolizacijska sredstva, poput Onyx-a, n-butil-2-cijanoakrilata (n-BCA) i drugih, zamijenila su tradicionalna sredstva kao što su polivinil alkohol i svileni šavovi. Izbor pristupa embolizaciji, bilo transarterijski, transvenski ili kombinirani, temelji se na analizi žilne arhitekture DAVF, kliničkoj prezentaciji, dostupnosti pristupa, lokalizaciji fistule i iskustvu operatera.

Specifične tehnike embolizacije, poput formiranja embolizacijskog čepa ili balonske protekcije sinusa, odabiru se prema anatomskim karakteristikama na angiografiji.

Učinkovitost endovaskularnog liječenja DAVF ogleda se visokom stopom uspjeha u kompletnoj obliteraciji fistule. Međutim, važno je pažljivo odabrati pristup i tehniku embolizacije kako bi se smanjio rizik od komplikacija i osigurala maksimalna sigurnost i učinkovitost liječenja.

4. Zahvale

Zahvaljujem se svome mentoru doc. dr. sc. Davidu Ozreću na pruženim savjetima, ustupljenim materijalima, stručnoj pomoći i suradnji prilikom izrade diplomskog rada.

Želim se zahvaliti svojoj obitelji koja mi je bila stalna podrška i oslonac tijekom školovanja, posebno svojim roditeljima i sestri na svemu što su mi pružili i što su napravili za mene, što su me slušali, nasmijavali, bodrili i vjerovali u mene te članovima obitelji koji su me rano napustili i nisu uspjeli ispratiti do kraja puta, vjerujem da s ponosom gledaju moj trud. Hvala mojim prijateljima i kolegama koji su mi uljepšali dane studentskog života i koji su bili uz mene i kad su kilometrima bili daleko. Hvala i mome dečku na lijepim trenucima, a prije svega na podršci i pomoći kada je to bilo najpotrebnije.

5. Literatura

1. Gandhi D, Chen J, Pearl M, Huang J, Gemmete JJ, Kathuria S. Intracranial Dural Arteriovenous Fistulas: Classification, Imaging Findings, and Treatment. *Am J Neuroradiol*. 2012 Jun;33(6):1007–13.
2. Gupta A, Periakaruppan A. Intracranial dural arteriovenous fistulas: A Review. *Indian J Radiol Imaging*. 2009 Jan;19(01):43–8.
3. Kwon BJ, Han MH, Kang HS, Chang KH. MR imaging findings of intracranial dural arteriovenous fistulas: relations with venous drainage patterns. *AJNR Am J Neuroradiol*. 2005;26(10):2500–7.
4. Sim SY. Pathophysiology and classification of intracranial and spinal dural AVF. *J Cerebrovasc Endovasc Neurosurg*. 2022 Sep 30;24(3):203–9.
5. Elhammady MS, Ambekar S, Heros RC. Epidemiology, clinical presentation, diagnostic evaluation, and prognosis of cerebral dural arteriovenous fistulas. In: *Handbook of Clinical Neurology* [Internet]. Elsevier; 2017 [cited 2024 Feb 13]. p. 99–105. Available from:
<https://linkinghub.elsevier.com/retrieve/pii/B9780444636409000096>
6. Sammoud S, Hammami N. Intracranial Dural Arteriovenous Fistulas: A Systematic Approach—Diagnosis, Classification, and Endovascular Treatment. *Arab J Interv Radiol*. 2023 Jan;07(01):004–11.
7. Huang X, Shen H, Fan C, Chen J, Meng R. Clinical characteristics and outcome of dural arteriovenous fistulas secondary to cerebral venous sinus thrombosis: a primary or secondary event? *BMC Neurol*. 2023 Mar 30;23(1):131.

8. Kojima T, Miyachi S, Sahara Y, Nakai K, Okamoto T, Hattori K, et al. The relationship between venous hypertension and expression of vascular endothelial growth factor: hemodynamic and immunohistochemical examinations in a rat venous hypertension model. *Surg Neurol.* 2007 Sep;68(3):277–84; discussion 284.
9. Kutluk K, Schumacher M, Mironov A. The role of sinus thrombosis in occipital dural arteriovenous malformations--development and spontaneous closure. *Neurochirurgia (Stuttg).* 1991 Sep;34(5):144–7.
10. Izumi T, Miyachi S, Hattori K ichi, Iizuka H, Nakane Y, Yoshida J. Thrombophilic abnormalities among patients with cranial dural arteriovenous fistulas. *Neurosurgery.* 2007 Aug;61(2):262–8; discussion 268-269.
11. Aminoff MJ, Kendall BE. Asymptomatic dural vascular anomalies. *Br J Radiol.* 1973 Sep;46(549):662–7.
12. Borden JA, Wu JK, Shucart WA. A proposed classification for spinal and cranial dural arteriovenous fistulous malformations and implications for treatment. *J Neurosurg.* 1995 Feb;82(2):166–79.
13. Cognard C, Gobin YP, Pierot L, Bailly AL, Houdart E, Casasco A, et al. Cerebral dural arteriovenous fistulas: clinical and angiographic correlation with a revised classification of venous drainage. *Radiology.* 1995 Mar;194(3):671–80.
14. Davies MA, TerBrugge K, Willinsky R, Coyne T, Saleh J, Wallace MC. The validity of classification for the clinical presentation of intracranial dural arteriovenous fistulas. *J Neurosurg.* 1996 Nov;85(5):830–7.

15. van Dijk JMC, terBrugge KG, Willinsky RA, Wallace MC. Clinical course of cranial dural arteriovenous fistulas with long-term persistent cortical venous reflux. *Stroke*. 2002 May;33(5):1233–6.
16. Cognard C, Houdart E, Casasco A, Gabrillargues J, Chiras J, Merland JJ. Long-term changes in intracranial dural arteriovenous fistulae leading to worsening in the type of venous drainage. *Neuroradiology*. 1997 Jan;39(1):59–66.
17. Satomi J, van Dijk JMC, Terbrugge KG, Willinsky RA, Wallace MC. Benign cranial dural arteriovenous fistulas: outcome of conservative management based on the natural history of the lesion. *J Neurosurg*. 2002 Oct;97(4):767–70.
18. Tsai LK, Liu HM, Jeng JS. Diagnosis and management of intracranial dural arteriovenous fistulas. *Expert Rev Neurother*. 2016 Mar 3;16(3):307–18.
19. Deshmukh VR, Maughan PH, Spetzler RF. Resolution of Hemifacial Spasm after Surgical Obliteration of a Tentorial Arteriovenous Fistula: Case Report. *Neurosurgery*. 2006 Jan 1;58(1):E202–E202.
20. Heros RC. Editorial: Cranial arteriovenous fistulas and myelopathy. *J Neurosurg*. 2011 Mar;114(3):828–9.
21. Hou K, Song Y, Guo Y, Yu J. Brain arteriovenous malformations and dural arteriovenous fistulas with extensive venous congestive encephalopathy. *Acta Neurol Belg*. 2022 Feb;122(1):1–9.
22. Lee SK, Hetts SW, Halbach V, terBrugge K, Ansari SA, Albani B, et al. Standard and Guidelines: Intracranial Dural Arteriovenous Shunts. *J NeuroInterventional Surg*. 2017 May;9(5):516–23.

23. Alkhaibary A, Alnefaie N, Alharbi A, Alammar H, Arishy AM, Alshaya W, et al. Intracranial dural arteriovenous fistula: a comprehensive review of the history, management, and future prospective. *Acta Neurol Belg.* 2023 Apr;123(2):359–66.
24. Mossa-Basha M, Chen J, Gandhi D. Imaging of Cerebral Arteriovenous Malformations and Dural Arteriovenous Fistulas. *Neurosurg Clin N Am.* 2012 Jan;23(1):27–42.
25. Letourneau-Guillon L, Cruz JP, Krings T. CT and MR imaging of non-cavernous cranial dural arteriovenous fistulas: Findings associated with cortical venous reflux. *Eur J Radiol.* 2015 Aug;84(8):1555–63.
26. Jain NK, Kannath SK, Kapilamoorthy TR, Thomas B. The application of susceptibility-weighted MRI in pre-interventional evaluation of intracranial dural arteriovenous fistulas. *J NeuroInterventional Surg.* 2017 May;9(5):502–7.
27. Chen X, Ge L, Wan H, Huang L, Jiang Y, Lu G, et al. Overview of multimodal MRI of intracranial Dural arteriovenous fistulas. *J Interv Med.* 2022 Nov;5(4):173–9.
28. Hacein-Bey L, Konstas AA, Pile-Spellman J. Natural history, current concepts, classification, factors impacting endovascular therapy, and pathophysiology of cerebral and spinal dural arteriovenous fistulas. *Clin Neurol Neurosurg.* 2014 Jun;121:64–75.
29. Srinivasan VM, Chintalapani G, Duckworth EAM, Kan P. Application of 4-Dimensional Digital Subtraction Angiography for Dural Arteriovenous Fistulas. *World Neurosurg.* 2016 Dec;96:24–30.

30. Rammos S, Bortolotti C, Lanzino G. Endovascular Management of Intracranial Dural Arteriovenous Fistulae. *Neurosurg Clin N Am*. 2014 Jul;25(3):539–49.
31. Miller TR, Gandhi D. Intracranial Dural Arteriovenous Fistulae: Clinical Presentation and Management Strategies. *Stroke*. 2015 Jul;46(7):2017–25.
32. Chen CJ, Buell TJ, Ding D, Guniganti R, Kansagra AP, Lanzino G, et al. Observation Versus Intervention for Low-Grade Intracranial Dural Arteriovenous Fistulas. *Neurosurgery*. 2021 Jun;88(6):1111–20.
33. Narayanan S. Endovascular Management of Intracranial Dural Arteriovenous Fistulas. *Neurol Clin*. 2010 Nov;28(4):899–911.
34. Santillan A, Nanaszko M, Burkhardt JK, Patsalides A, Gobin YP, Riina HA. Endovascular management of intracranial dural arteriovenous fistulas: A review. *Clin Neurol Neurosurg*. 2013 Mar;115(3):241–51.
35. Halbach VV, Higashida RT, Hieshima GB, Goto K, Norman D, Newton TH. Dural fistulas involving the transverse and sigmoid sinuses: results of treatment in 28 patients. *Radiology*. 1987 May;163(2):443–7.
36. Halbach VV, Higashida RT, Hieshima GB, Reicher M, Norman D, Newton TH. Dural fistulas involving the cavernous sinus: results of treatment in 30 patients. *Radiology*. 1987 May;163(2):437–42.
37. See AP, Raza S, Tamargo RJ, Lim M. Stereotactic radiosurgery of cranial arteriovenous malformations and dural arteriovenous fistulas. *Neurosurg Clin N Am*. 2012 Jan;23(1):133–46.

38. Park SH, Park KS, Kang DH, Hwang JH, Hwang SK. Stereotactic radiosurgery for intracranial dural arteriovenous fistulas: its clinical and angiographic perspectives. *Acta Neurochir (Wien)*. 2017 Jun;159(6):1093–103.
39. Gross BA, Ropper AE, Popp AJ, Du R. Stereotactic radiosurgery for cerebral dural arteriovenous fistulas. *Neurosurg Focus*. 2012 May;32(5):E18.
40. Yen CP, Lanzino G, Sheehan JP. Stereotactic radiosurgery of intracranial dural arteriovenous fistulas. *Neurosurg Clin N Am*. 2013 Oct;24(4):591–6.
41. Kang YS, Cho WS, Lee SH, Kim K, Kang HS, Kim JE. Role of surgery in management of intracranial dural arteriovenous fistulas. *J Cerebrovasc Endovasc Neurosurg*. 2023 Jun 30;25(2):117–31.
42. Baharvahdat H, Ooi YC, Kim WJ, Mowla A, Coon AL, Colby GP. Updates in the management of cranial dural arteriovenous fistula. *Stroke Vasc Neurol*. 2020 Mar;5(1):50–8.
43. Kakarla UK, Deshmukh VR, Zabramski JM, Albuquerque FC, McDougall CG, Spetzler RF. Surgical treatment of high-risk intracranial dural arteriovenous fistulae: clinical outcomes and avoidance of complications. *Neurosurgery*. 2007 Sep;61(3):447–59.
44. Halbach VV, Higashida RT, Hieshima GB, Hardin CW. Embolization of branches arising from the cavernous portion of the internal carotid artery. *AJNR Am J Neuroradiol*. 1989;10(1):143–50.
45. Radvany MG, Gregg L. Endovascular Treatment of Cranial Arteriovenous Malformations and Dural Arteriovenous Fistulas. *Neurosurg Clin N Am*. 2012 Jan;23(1):123–31.

46. Luo CB, Chang FC, Teng MMH. Update of embolization of intracranial dural arteriovenous fistula. *J Chin Med Assoc.* 2014 Dec;77(12):610–7.
47. Geibprasert S, Pongpech S, Armstrong D, Krings T. Dangerous Extracranial–Intracranial Anastomoses and Supply to the Cranial Nerves: Vessels the Neurointerventionalist Needs to Know. *Am J Neuroradiol.* 2009 Sep;30(8):1459–68.
48. Bhatia KD, Lee H, Kortman H, Klostranec J, Guest W, Wälchli T, et al. Endovascular Management of Intracranial Dural Arteriovenous Fistulas: Transarterial Approach. *Am J Neuroradiol.* 2022 Mar;43(3):324–31.
49. Mulholland CB, Kalani MYS, Albuquerque FC. Endovascular management of intracranial dural arteriovenous fistulas. In: *Handbook of Clinical Neurology* [Internet]. Elsevier; 2017 [cited 2024 Feb 13]. p. 117–23. Available from: <https://linkinghub.elsevier.com/retrieve/pii/B9780444636409000114>
50. Mantilla D, Le Corre M, Cagnazzo F, Gascou G, Eker O, Machi P, et al. Outcome of transarterial treatment of dural arteriovenous fistulas with direct or indirect cortical venous drainage. *J NeuroInterventional Surg.* 2018 Oct;10(10):958–63.
51. Xu K, Yang X, Li C, Yu J. Current status of endovascular treatment for dural arteriovenous fistula of the transverse-sigmoid sinus: A literature review. *Int J Med Sci.* 2018;15(14):1600–10.
52. Chapot R, Stracke P, Velasco A, Nordmeyer H, Heddier M, Stauder M, et al. The Pressure Cooker Technique for the treatment of brain AVMs. *J Neuroradiol.* 2014 Mar;41(1):87–91.

53. Dabus G, Linfante I, Martínez-Galdámez M. Endovascular treatment of dural arteriovenous fistulas using dual lumen balloon microcatheter: Technical aspects and results. *Clin Neurol Neurosurg*. 2014 Feb;117:22–7.
54. Bhatia KD, Lee H, Kortman H, Klostranec J, Guest W, Wälchli T, et al. Endovascular Management of Intracranial Dural AVFs: Transvenous Approach. *Am J Neuroradiol*. 2022 Apr;43(4):510–6.
55. Caplan JM, Kaminsky I, Gailloud P, Huang J. A single burr hole approach for direct transverse sinus cannulation for the treatment of a dural arteriovenous fistula. *Case Rep*. 2014 Jan 7;2014(jan07 1):bcr2013011011–bcr2013011011.
56. Layton KF. Embolization of an Intracranial Dural Arteriovenous Fistula Using Ultrasound-Guided Puncture of a Pericranial Venous Pouch. *Bayl Univ Med Cent Proc*. 2009 Oct;22(4):332–4.
57. Kuwayama N, Akioka N. Complications of Endovascular Treatment of Intracranial Dural Arteriovenous Fistulas. In: Esposito G, Regli L, Cenzato M, Kaku Y, Tanaka M, Tsukahara T, editors. *Trends in Cerebrovascular Surgery and Interventions* [Internet]. Cham: Springer International Publishing; 2021 [cited 2024 Apr 2]. p. 123–7. (*Acta Neurochirurgica Supplement*; vol. 132). Available from: https://link.springer.com/10.1007/978-3-030-63453-7_18
58. Ertl L, Brückmann H, Kunz M, Crispin A, Fesl G. Endovascular therapy of low- and intermediate-grade intracranial lateral dural arteriovenous fistulas: a detailed analysis of primary success rates, complication rates, and long-term follow-up of different technical approaches. *J Neurosurg*. 2017 Feb;126(2):360–7.

59. Albuquerque FC, Ducruet AF, Crowley RW, Bristol RE, Ahmed A, McDougall CG. Transvenous to arterial Onyx embolization. *J NeuroInterventional Surg.* 2014 May;6(4):281–5.

6. Životopis

Rođena sam 25.12.1999. u Osijeku. Završila sam Prirodoslovno-matematičku gimnaziju u Osijeku. Tijekom osnovnoškolskog i srednjoškolskog obrazovanja, sudjelovala sam na školskim i županijskim natjecanjima iz kemije, biologije, fizike, matematike, hrvatskog i engleskog jezika i trenirala plivanje. Medicinski fakultet upisala sam 2018.g. Tijekom studija bila sam demonstrator u sklopu kolegija Klinička propedeutika, a 2020. dobila sam Dekanovu nagradu za uspjeh na drugoj godini studija. 2023.g. završila sam *6. Školu intervencijske radiologije* u organizaciji Medicinskog fakulteta u Rijeci. Na kongresu *ECR (The European Congress of Radiology)* sudjelovala sam 2024.g. u Beču. Autor sam i koautor na više prikaza slučajeva te sam aktivni član Studentske sekcije za kardiologiju i član vodstva Studentske sekcije za oftalmologiju i optometriju.