

Intervencijska radiologija i njen utjecaj na premoštenje za transplantaciju jetre

Budimir, Krunoslav

Master's thesis / Diplomski rad

2024

Degree Grantor / Ustanova koja je dodijelila akademski / stručni stupanj: **University of Zagreb, School of Medicine / Sveučilište u Zagrebu, Medicinski fakultet**

Permanent link / Trajna poveznica: <https://um.nsk.hr/um:nbn:hr:105:523413>

Rights / Prava: [In copyright](#) / [Zaštićeno autorskim pravom.](#)

Download date / Datum preuzimanja: **2025-01-26**



Repository / Repozitorij:

[Dr Med - University of Zagreb School of Medicine Digital Repository](#)



**SVEUČILIŠTE U ZAGREBU
MEDICINSKI FAKULTET**

Krunoslav Budimir

**Intervencijska radiologija i njen utjecaj na
premoštenje za transplantaciju jetre**

DIPLOMSKI RAD



Zagreb, 2024.

Ovaj diplomski rad izrađen je u Kliničkom zavodu za dijagnostičku i intervencijsku radiologiju, KB Merkur, Zagreb, pod vodstvom prof. dr. sc. Vinka Vidjaka, dr.med. i predan je na ocjenu u akademskoj godini 2023./2024.

KRATICE

AFP – alfa-fetoprotein

ALD – alkoholna boleost jetre

B-TACE – balon-okluzivni TACE

cTACE – konvencionalna transarterijska kemoembolizacija

CT – računalna tomografija

DSA – digitalna suptrakcijska angiografija

HBV – hepatitis B virus

HCC – hepatocelularni karcinom

HCV – hepatitis C virus

IR – intervencijska radiologija

LRT – lokoregionalna terapija

MR – magnetska rezonancija

MSCT –višeslojna računalna tomografija

MWA – mikrovalna ablacija

NAFLD – nealkoholna masna boleost jetre

NASH – nealkoholni steatohepatitis

PET – pozitronska emisijska tomografija

RFA – radiofrekventna ablacija

RILD – radijacijski inducirana jetrena boleost

TARE – transarterijska radioembolizacija

TJ – transplantacija jetre

SADRŽAJ

SAŽETAK

SUMMARY

1. HEPATOCELULARNI KARCINOM	1
1.1 Epidemiologija i značaj hepatocelularnog karcinoma.....	1
1.2 Etiologija, rizični čimbenici i mogućnosti prevencije HCC-a	1
1.3 Dijagnostika HCC-a	3
1.3.1 Metode probira HCC-a.....	3
1.3.2 Dijagnostičke slikovne metode i značajke HCC-a	4
1.3.3 Dijagnostički kriteriji i algoritmi za liječenje	5
1.3.3.1 BCLC klasifikacija.....	5
1.3.3.2 Milanski kriteriji	7
1.3.3.3 RECIST kriteriji.....	7
1.3.4 Umjetna inteligencija u dijagnostici i liječenju HCC-a	7
2. INTERVENCIJSKA RADIOLOGIJA I TRANSPLANTACIJA	8
2.1 Intervencijska radiologija.....	8
2.2 Transplantacija kao metoda liječenja	11
2.3 Program transplantacije u Republici Hrvatskoj i u Europi.....	11
3. LIJEČENJE HCC-a	12
3.1 Konzervativno liječenje	12
3.2 Kirurško liječenje.....	13
3.2.1 Resekcija jetre	13
3.2.2 Transplantacija jetre	14
3.3 Premoštenje za transplantaciju jetre metodama intervencijske radiologije	16
3.3.1 Kemoembolizacija.....	16
3.3.1.1 Konvencionalna kemoembolizacija – cTACE	19
3.3.1.2 DEB-embolizacija česticama	22
3.3.1.3 Balon-okluzivni TACE.....	23
3.3.2 Radioembolizacija.....	25
3.3.3 BLAND embolizacija	26

3.3.4 Ablacija	27
3.3.4.1 Radiofrekvencijska ablacija	27
3.3.4.2 Mikrovalna ablacija	28
3.3.4.3 Krioablacija	31
4. REZULTATI I DOSTIGNUĆA U LIJEČENJU HCC-A U KB MERKUR	31
5. ZAKLJUČAK	33
6. ZAHVALE	34
7. LITERATURA	35
8. ŽIVOTOPIS	48

SAŽETAK

INTERVENCIJSKA RADIOLOGIJA I NJEN UTJECAJ NA PREMOŠTENJE ZA TRANSPLANTACIJU JETRE

AUTOR: KRUNOSLAV BUDIMIR

Transplantacija jetre (TJ) se u posljednjih nekoliko desetljeća razvila kao sigurna opcija liječenja brojnih jetrenih akutnih i kroničnih patoloških stanja. Etiološki, hepatocelularni karcinom predstavlja jednu od najčešćih indikacija za ovaj zahvat. Uloga intervencijske radiologije (IR) je od presudne važnosti u smanjivanju veličine tumora kako bi pacijent ispunio određene kriterije i bio kandidat za transplantaciju. Od iznimne važnosti je njezina uloga premoštenja pred transplantaciju u pacijenata koji već ispunjavaju uvjete za istu kako ne bi zbog potencijalne tumorske progresije izgubili mjesto u listi čekanja za organ. Konvencionalna transarterijska kemoembolizacija (cTACE), transarterijska kemoembolizacija pomoću čestica s lijekom (DEB-TACE), balon-okluzivna kemoembolizacija (B-TACE), radioembolizacija, BLAND embolizacija, radiofrekvencijska ablacija (RFA), mikrovalna ablacija (MWA) i krioablacija su najčešće korištene IR metode u premoštenju za TJ. U cTACE-u kemoterapijski agens se doprema do žila hranilica tumora koje se potom emboliziraju. DEB-TACE predstavlja metodu kemoembolizacije u kojoj čestice-perle postepeno otpuštaju za sebe vezani citostatik u tumorskom okolišu. U B-TACE-u uporabom balonskog mikrokatektera neposredno pred embolizaciju smanjuje se lokalni krvni tlak i povećava izloženost citostatiku. BLAND embolizacija je metoda IR-a u kojoj se embolizacijskim česticama okludiraju žile hranilice tumora bez korištenja citostatika. U transarterijskoj radioembolizaciji u neposrednu blizinu tumora dopremaju se mikrosfere ispunjene radioaktivnom tvari. RFA je perkutana metoda liječenja pri kojoj se elektroda uvede u tumor, a primijenjena izmjenična struja generira visoke temperature koje uzrokuju koagulacijsku nekrozu. Kod MWA-a se također zagrijava tumor, ali putem perkutano uvedene igle koja mikrovalovima izravno zagrijava tkivo. Krioablacija je perkutana IR metoda u kojoj se niske temperature sa stalnim ciklusima zamrzavanja i odmrzavanja tumorskog tkiva koriste za njegovo uništavanje.

KLJUČNE RIJEČI: ablacija, kemoembolizacija, radioembolizacija, transplantacija

SUMMARY

INTERVENTIONAL RADIOLOGY AND ITS IMPACT ON BRIDGING TO LIVER TRANSPLANTATION

AUTHOR: KRUNOSLAV BUDIMIR

Liver transplantation (LT) has evolved over the past few decades as a safe treatment option for various acute and chronic liver pathologies. Etiologically, hepatocellular carcinoma (HCC) represents one of the most common indications for this procedure. The role of interventional radiology (IR) is crucial in reducing tumor size to enable patients to meet specific criteria and become candidates for transplantation. Its role in bridging to transplantation is of utmost importance for patients who already qualify for LT, to prevent them from losing their place on the waiting list due to potential tumor progression. The most commonly used IR methods for bridging to LT include conventional transarterial chemoembolization (cTACE), drug-eluting bead transarterial chemoembolization (DEB-TACE), balloon-occluded transarterial chemoembolization (B-TACE), radioembolization, BLAND embolization, radiofrequency ablation (RFA), microwave ablation (MWA), and cryoablation. In cTACE, the chemotherapeutic agent is delivered to the tumor-feeding vessel, which is subsequently embolized. DEB-TACE involves chemoembolization with beads that gradually release the bound cytostatic drug into the tumor environment. In B-TACE, a balloon microcatheter is used to reduce local blood pressure immediately before embolization, increasing exposure to the cytostatic drug. BLAND embolization is an IR method where embolizing particles occlude the tumor-feeding vessels without the use of cytostatics. In transarterial radioembolization, microspheres filled with a radioactive substance are delivered close to the tumor. RFA is a percutaneous treatment method where an electrode is introduced into the tumor, and the applied alternating current generates high temperatures causing coagulative necrosis. In MWA, the tumor is also heated, but through a percutaneously introduced needle that directly heats the tissue with microwaves. Cryoablation is a percutaneous IR method that uses low temperatures with continuous cycles of freezing and thawing to destroy the tumor tissue.

KEY WORDS: ablation, chemoembolization, radioembolization, transplantation

1. HEPATOCELULARNI KARCINOM

1.1 Epidemiologija i značaj hepatocelularnog karcinoma

Svjetska zdravstvena organizacija procjenjuje da svake godine od hepatocelularnog karcinoma (HCC), koji čini 90% svih karcinoma jetre, oboli oko 900 000 osoba. U Europi HCC je manje uobičajen negoli u Aziji ili Africi (5,2 nova slučaja na 100 000 osoba godišnje) i time zauzima među svim malignim bolestima trinaesto mjesto po incidenciji (1). U Republici Hrvatskoj u 2021. godini ukupna stopa incidencije od zloćudnih novotvorina jetre iznosila je 12,74 na 100 000 stanovnika, s najvećim udjelom dobne skupine preko 85 godina (2). Što se tiče smrtnosti, HCC je na svjetskoj razini treći najčešći onkološki uzrok od kojeg više od 830 000 osoba umire svake godine. U Europi, HCC zauzima sedamnaesto mjesto među uzrocima smrti od raka, sa stopom smrtnosti (8,5 smrti godišnje na 100 000 osoba) 2,4 puta nižom od one registrirane u Aziji (1). Stopa mortaliteta u Republici Hrvatskoj od zloćudnih novotvorina jetre u 2021. je iznosila 12 na 100 000 stanovnika (2). Prevalencija HCC-a je diljem svijeta u stalnom porastu zbog globalnog trenda starenja stanovništva i napredovanja u metodama liječenja te iznosi 12,8 na 100 000 stanovnika (1). S globalne strane, petogodišnje preživljenje bolesnika s HCC-om iznosi 18% (3).

1.2 Etiologija, rizični čimbenici i mogućnosti prevencije HCC-a

Infekcija virusom hepatitisa B (HBV) predstavlja veliki globalni javnozdravstveni problem i odgovorna je za oko 40% ukupnog tereta HCC-a u svijetu do 2020. godine (4). Kronična infekcija HBV-om napreduje od asimptomatskog, trajno zaraženog stanja do kroničnog hepatitisa, ciroze ili HCC-a. Iako trenutno ne postoji terapijska opcija koja će eradicirati HBV, postoje učinkoviti lijekovi koji mogu usporiti napredovanje bolesti do ciroze, zatajenja jetre u terminalnoj fazi i HCC-a (5). Dvije glavne klase antivirusnih tretmana za HBV su pegilirani interferon alfa i nukleozidni analozi (6). Čimbenici rizika su promiskuitet, intravenozno unošenje droga, a u slabije razvijenim zemljama i transfuzija krvnih pripravaka. Rekombinantno cjepivo protiv hepatitisa B uvršteno je u kalendar cijepljenja u Republici Hrvatskoj.

Hepatitis C (HCV) infekcija odgovorna je za 18% svih HCC slučajeva u svijetu (4). Infekcijom HCV-om veće su mogućnosti nastanka kronične bolesti jetre negoli u B tipa, ali je klinički tijek do ciroze i HCC-a podmukao i tih kao i u HBV-a (7). Iako je anti-HCV terapija bila bazirana na pegiliranom interferonu alfa desetljećima, kod nekih je pacijenata bila kontraindicirana zbog ozbiljnih nuspojava (8). Od 2013. godine, visoko učinkoviti i dobro podnošljivi direktni antivirusni agensi revolucionirali su liječenje HCV-a sa stopom izlječenja preko 90% (9). Za pacijente s infekcijom HCV-a koji su već razvili HCC koji nije predterminalan terapija s direktnim antivirusnim agensima je sigurna, učinkovita i može poboljšati ukupno preživljenje za preko 60% (10). Čimbenici rizika su isti kao i kod HBV-a, te ne postoji za sad registrirano cjepivo za HCV.

NAFLD (nealkoholna masna bolest jetre) je općenito povezana s metaboličkim sindromom praćenim pretilošću i inzulinskom rezistencijom (11). Prevalencija NAFLD-a procjenjuje se na 30% ukupne globalne populacije, a očekuje se da će do 2040. godine taj broj porasti na 55,7% (12). Ukoliko koegzistira s HBV i HCV infekcijom, povećava mogućnost nastanka HCC-a (13). Za pacijente s NAFLD/NASH-om, promjene u načinu života i upravljanje metaboličkim čimbenicima rizika mogu pomoći u sprječavanju progresije bolesti i posljedično HCC-a. Primarna terapija uključuje gubitak tjelesne mase, a time su istraživanja dokazala da je tjelesna aktivnost povezana sa smanjenim rizikom od razvoja HCC-a tijekom sljedećeg desetljeća (14). Primjerice pacijenti koji imaju više od 2 sata tjelesne aktivnosti tjedno u usporedbi s onima koji nemaju takve aktivnosti, imaju 50% manje šanse za obolijevanje od HCC-a (HR 0,50; 95% CI 0,33-0,76) (15). Mediteranski tip ishrane također smanjuje rizik za nastanak HCC-a u ovih pacijenata (16). Upotreba metformina u sklopu NAFLD-a i dijabetesa tipa II smanjuje rizik za nastanak HCC-a za 20%, dok upotreba statina također pokazuju zaštitni učinak s 53% manjim rizikom za nastanak HCC-a (17,18). Za aspirin se dokazalo da smanjuje napredovanje NAFLD-a, stoga se savjetuje upotreba niskih doza aspirina kako bi se spriječila progresija u HCC pod uvjetom da je rizik od krvarenja prihvatljiv (19). NAFLD-povezani HCC često se javlja u kasnom stadiju, može se pojaviti kod pacijenata bez ciroze i ima lošije stope preživljenja od HCC-a uzrokovanim virusima (20).

ALD (alkoholna bolest jetre) označava široki spektar oštećenja jetre koji variraju od steatoze, hepatitisa, ciroze do HCC-a uzrokovani prekomjernom konzumacijom alkohola duži niz godina. Iako varira ovisno o regiji, procjenjuje se da je 19% smrti od raka jetre i 25% smrti od ciroze bilo povezano s alkoholom u 2019. godini (21). Alkohol je drugi najbrže rastući uzrok smrti od raka jetre od 2010. do 2019. godine nakon NAFLD-a, a poremećaj konzumacije alkohola postao je hitno globalno stanje (21). Kao i kod NAFLD-povezanog HCC-a i ALD-povezani HCC-i često se javljaju u kasnijem stadiju s lošijom prognozom, a praćenje HCC-a kod pacijenata s alkoholom povezanom cirozom također je slabije od onih kod pacijenata s virusom povezanom cirozom (22). U Republici Hrvatskoj najveći broj dijagnosticiranih slučajeva ciroze i HCC-a se pripisuje ALD-u.

1.3 Dijagnostika HCC-a

1.3.1 Metode probira HCC-a

Uobičajena opcija za probir na HCC uključuje ultrazvuk abdomena i testiranje biomarkera alfa-fetoproteina (AFP). Abdominalni ultrazvuk je prihvaćenija slikovna metoda probira u odnosu na kompjuteriziranu tomografiju (CT) i magnetsku rezonancu (MR) zbog široke dostupnosti i jeftinijih troškova. Osjetljivost ultrazvuka abdomena za rano otkrivanje HCC-a iznosi 45%. Vrijednosti AFP-a veće od 400-500 ng/ml u kombinaciji sa suspektnim ultrazvučnim nalazima na HCC je kombinirani pristup koji daje 63-postotnu osjetljivost u ranom otkrivanju HCC-a. Međutim kombinirani pristup ima nižu specifičnost od samog ultrazvuka. Treba uzeti u obzir da je specifičnost AFP-a veća kod HCC-a sekundarnog podrijetla koje nije virusno. Međunarodne smjernice preporučuju da pacijenti s cirozom trebaju raditi probir na HCC, budući da godišnji rizik za razvoj HCC-a kod pacijenata s cirozom iznosi 2-4% (23). Preporučuje se da visokorizični pacijenti rade ultrazvučni probir s ili bez AFP-a svakih šest mjeseci, a prema Američkom udruženju za bolesti jetre visokorizični su oni pacijenti s cirozom stadija Child-Pugh A i B, stadija Child-Pugh C koji čekaju transplantaciju i pacijenti bez ciroze s HBV kroničnom infekcijom (24).

1.3.2 Dijagnostičke slikovne metode i značajke HCC-a

Na konvencionalnom ultrazvuku, ako je riječ o solitarnom čvoru, HCC je u većini slučajeva hipoehogene strukture. Time su najčešći mali nodusi, manji od 3 cm u promjeru smanjene ehogenosti u odnosu na jetreni parenhim. Tumori veći od 3 cm poprimaju tipične znakove: mozaični uzorak, odnosno nehomogena struktura te halo-znak na periferiji. Dijagnostička prepreka mogu biti male lezije, izoehogeni, hiperehogeni nodusi kao i difuzno infiltrativni tip HCC-a te su u takvim slučajevima povišena vrijednost AFP-a i biopsija presudne za dijagnozu. Budući da je HCC hipervaskularizirani tumor s neovaskularizacijom, obojenim doplerom se često prikazuje uzorak košare s izraženom hipervaskularizacijom na periferiji i internim arterijskim ograncima prema središtu tumora. Kod tumora manjeg od 4 cm kontrastni ultrazvuk je metoda izbora, dok se veći tumori zbog degenerativnih promjena ne ponašaju tipično (25). Iako je siguran i široko dostupan, ultrazvuk je subjektivna metoda te ima nisku specifičnost i osjetljivost pri dijagnostici HCC-a. Također jetra nekad neće biti dobro vizualizirana zbog zasjenjenja od rebara, plina ili same građe tijela pacijenta (26).

HCC je na nativnom CT-u blago hipodenzan, a pri davanju intravenskog kontrastnog sredstva pokazuje rapidno pojačanje kontrastne imbibicije u arterijskoj fazi, s brzim prolaskom kontrasta koji se ispire u parenhimalnoj, a napose u portalno-venskoj fazi. CT je pogodan za razlikovanje lokalnih tumorskih masa od difuznih te bolje prikazuje sitne kalcifikacije za razliku od MR-a. MR s kontrastom pokazuje istovjetne obrasce kontrastne imbibicije kao CT (25). MR se preporučuje za određivanje stadija HCC-a s obzirom na to da neki izvještaji procjenjuju da CT podcjenjuje 52% slučajeva (3). Također MR je učinkovitiji u otkrivanju lezija manjih od 3 cm (27). Međutim, CT je dostupniji od MR-a, a ograničenja u korištenju MR-a, uključujući dugotrajnost snimanja, tehničku složenost i veće troškove, čine CT komplementarnom dijagnostičkom alternativom (28).

Biopsija jetre je pouzdan dijagnostički alat za HCC i uključuje različite modalitete, pri čemu je perkutana ultrazvučno vođena biopsija najčešća zbog brzine izvođenja i niskih troškova. Kod povećanog rizika od krvarenja zbog same težine bolesti, može se koristiti transvenski pristup gdje se izbjegava probijanje jetrene kapsule i umjesto toga koristi

kateter s biopsijskom iglom kroz jetrenu venu. Biopsija ima najveću osjetljivost i specifičnost u određivanju maligniteta jetre, ali glavna mana je njezina invazivna priroda koja može dovesti do krvarenja, kao i do infekcije, reakcije na lokalni anestetik i hemobilije (29,30).

1.3.3 Dijagnostički kriteriji i algoritmi za liječenje

1.3.3.1 BCLC klasifikacija

BCLC klasifikacija (eng. *Barcelona clinic liver cancer*) uključuje ECOG (eng. *Eastern cooperative oncology group*) status bolesnika, jetrenu funkciju procijenjenu modificiranom Child-Pugh klasifikacijom i radiološki utvrđenu proširenost tumora (veličina tumora, postojanje multiplih tumora, vaskularnu invaziju i ekstrahepatičku proširenost tumora). BCLC ima najveću prognostičku vrijednost u klasifikaciji i načinu liječenja HCC-a (31).

ECOG status bolesnika opisuje utjecaj bolesti na životne sposobnosti bolesnika. Svrstava bolesnike u 6 kategorija, od pacijenata s očuvanim sposobnostima za svakodnevne aktivnosti i normalan život (ECOG=0) do preminulog pacijenta (ECOG=5) (32).

Modificirana Child-Pugh klasifikacija ozbiljnosti jetrene bolesti uključuje stupanj ascitesa, serumsku koncentraciju albumina, serumsku koncentraciju bilirubina, protrombinsko vrijeme i stupanj encefalopatije. Ukupni rezultat Child-Pugh klasifikacije od 5 do 6 označava Child-Pugh razred A (dobro kompenzirana bolest), od 7 do 9 razred B (značajno oštećenje jetrene funkcije), dok od 10 do 15 označava razred C (dekompenzirana jetrena bolest). Jednogodišnje i dvogodišnje preživljenje pacijenata razreda A iznosi 100% i 85%, razreda B 80% i 60% i razreda C 45% i 35% što znači da ovi razredi koreliraju s preživljenjem pacijenata (33).

BCLC klasifikacija stratificira pacijente s HCC-om u 5 skupina, na temelju kojih se planira daljnje liječenje i procjenjuje preživljenje (31).

Vrlo rani stadij (BCLC 0) označava solitarni HCC manji od 2 cm u promjeru bez vaskularne invazije ili širenja izvan jetre kod pacijenta s očuvanom jetrenom funkcijom i bez simptoma povezanih s rakom. Ako je pacijent kandidat za transplantaciju i ispunjava uvjete za kirurški zahvat, resekcija tumora bi trebala biti prva terapijska opcija. Međutim

ako pacijent nije kandidat za transplantaciju jetre (TJ), prva metoda izbora je radiofrekventna (RFA) ili mikrovalna (MWA) ablacija (31).

Rani stadij (BCLC-A) se definira kao solitarni HCC bez obzira na veličinu ili kao multifokalni HCC s do 3 čvora od kojih nijedan nije veći od 3 cm bez makrovaskularne invazije, širenja izvan jetre ili simptoma povezanih s rakom (ECOG 0). Za solitarni tumor ako je normalan portalni venski tlak i očuvana jetrena funkcija prva metoda izbora liječenja je kirurška resekcija (31). Povećani portalni venski tlak je povezan s većom stopom postoperativnih komplikacija i smanjenjem dugoročnog preživljenja (34). Stoga ako je povišen i ako je prisutan značajan pad jetrene funkcije, pacijent je kandidat za transplantaciju ukoliko ispunjava kriterije za istu, a ukoliko ne onda se radi ablacija. Multifokalna bolest koja ostaje unutar Milanskih kriterija liječi se transplantacijom jetre, a ukoliko je kontraindicirana radi se ablacija (31).

Intermedijarni stadij (BCLC-B) je sinonim za multifokalni HCC koji premašuje BCLC-A kriterije s očuvanom funkcijom jetre, bez simptoma povezanih s rakom i bez vaskularne invazije ili ekstrahepatične ekspanzije. Unutar BCLC-B stadija postoje 3 podgrupe (31). Prva podgrupa unutar BCLC-B uključuje pacijente koji ispunjavaju proširene kriterije za TJ određene institucije imajući dobro definirane čvoriće tumora, kao i one pacijente koji imaju niže vrijednosti AFP-a (35). U ovoj podgrupi se pacijenti tretiraju lokoregionalnim tehnikama liječenja radi zadovoljenja Milanskih kriterija u dimenzijama vijabilnog tumora kako bi pacijenti zadobili status kandidata za TJ (36). U drugoj podgrupi su pacijenti bez mogućnosti TJ, ali s dobro očuvanim portalnim protokom, što sugerira izvedivost pristupa hranidbenim arterijama tumora. Stoga je za njih prva opcija liječenja kemoembolizacija. Treća podgrupa unutar BCLC-B obuhvaća pacijente s difuzno infiltrativnim zahvaćenjem jetre i u njih u obzir dolazi sistemsko liječenje (31).

Napredni stadij (BCLC-C) podrazumijeva pacijente koji imaju ekstrahepatalno širenje tumora ili vaskularnu invaziju te koji još uvijek imaju relativno očuvane sposobnosti (ECOG 1 i 2) s očuvanom funkcijom jetre (31). Ovi pacijenti idu na sistemsku imunoterapiju, gdje je kombinacija atezolizumaba s bevacizumabom preporučena kao prva linija liječenja (37,38).

Terminalni stadij (BCLC-D) imaju pacijenti s uznapredovalim simptomima povezanih s rakom (ECOG više od 2) i sa značajno oštećenom funkcijom jetre bez mogućnosti TJ zbog prevelikog opterećenja HCC-om. Ovi pacijenti imaju loše preživljenje i liječenje HCC-a neće donijeti nikakvu korist. Stoga u ovih pacijenata se primjenjuje simptomatsko liječenje i palijativna skrb. Prema prijedlozima BCLC-a, očekivano prosječno preživljenje pacijenata s HCC-om za BCLC 0 i BCLC-A je više od 5 godina, za BCLC-B 2,5 godine, za BCLC-C 2 godine i za BCLC-D 3 mjeseca (31).

1.3.3.2 Milanski kriteriji

U transplantacijskoj medicini Milanski kriteriji su najčešće korištena klasifikacija. Pacijent ispunjava uvjete i kriterije za TJ ukoliko ima jedan tumor manji od 5 cm u promjeru, odnosno najviše 3 tumora manja od 3 centimetra te ukoliko nema ekstrahepatalnog širenja tumora i vaskularne invazije. Uz Milanske kriterije, funkcija jetre procijenjena Child-Pugh ljestvicom i prisutnost portalne hipertenzije igraju ulogu u ispunjavanju uvjeta za TJ (39).

1.3.3.3 RECIST kriteriji

RECIST kriteriji (eng. *The Response Evaluation Criteria in Solid Tumors*) se koriste radi procjene odgovora pacijenta na terapiju koja se koristi za liječenje solidnih tumora te svrstava pacijente u 3 grupe. U prvoj grupi su pacijenti kod kojih je došlo do poboljšanja stanja u vidu potpunog ili djelomičnog (smanjenje za više od 30% zbroja svih ciljanih lezija u najduljoj osi mjerenja) odgovora na terapiju. Drugu grupu čine pacijenti kod kojih nisu zamijećene nikakve promjene, dok je u trećoj grupi došlo do progresije bolesti (40).

1.3.4 Umjetna inteligencija u dijagnostici i liječenju HCC-a

Umjetna inteligencija se odnosi na mehanizam u kojem se računalni programi dizajniraju na način da repliciraju ljudske kognitivne funkcije. HCC je optimalan za primjenu te tehnologije jer se bolest često može dijagnosticirati na temelju nekih specifičnih radioloških obilježja. Danas su razvijeni alati umjetne inteligencije koji prate relativno izražavanje gena i njihovu korelaciju s fenotipskim promjenama. Radi se o 11 parova gena koji precizno razlikuju tumorsko tkivo HCC-a od okolnog netumorskog tkiva, čak i kod malih ili neispravno uzetih uzoraka s osjetljivošću od 91,93% i specifičnošću od 100%

(41). Također razvijeni su programi koji predviđaju recidiv HCC-a u roku od 30 dana s točnošću od 70,1% koristeći demografske podatke, karakteristike tumora i BCLC klasifikaciju (42). Radiomika podrazumijeva pristup analizi radioloških slika uz pomoć umjetne inteligencije koristeći postojeće skale i korelirajući radiološke značajke, poput intenziteta, oblika ili teksture, s biološkim procesima relevantnim za odluke u liječenju (43). Također se razvijaju modeli koji koriste BCLC klasifikaciju kako bi odredili prikladne kandidate za transarterijsku kemoembolizaciju stadija BCLC-B koristeći različite obrasce kliničkog tijeka pacijenata (44). Većina radova vezanih za primjenu umjetne inteligencije u dijagnostici i liječenju HCC-a oslanja se na male uzorke ili se radi o studijama unutar jednog centra time ograničavajući njihovu reproduktivnost. Stoga je potrebno više dokaza o primjeni ovih tehnologija za heterogenu populaciju pacijenata.

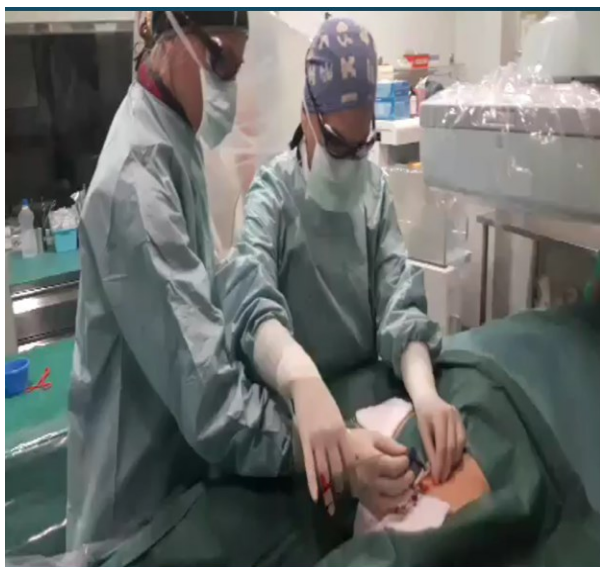2. INTERVENCIJSKA RADIOLOGIJA I TRANSPLANTACIJA

2.1 Intervencijska radiologija

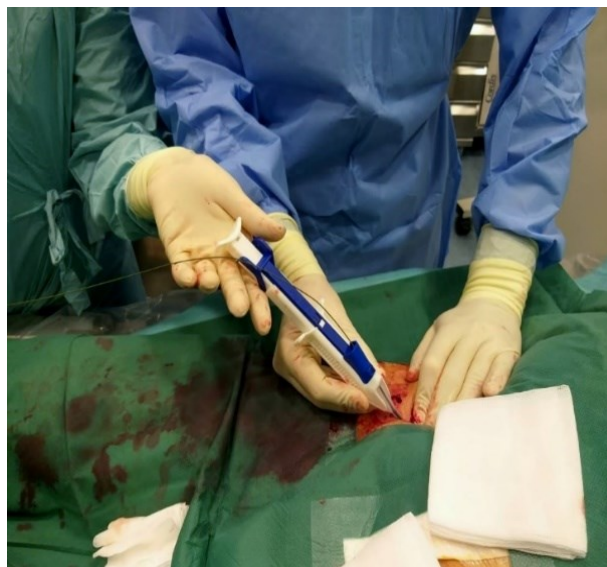Glavna značajka intervencijske radiologije (IR) jest postupak intervencije na ciljnom organu kroz iglu ili kateter uvedenim perkutanom punkcijom u lokalnoj anesteziji pod kontrolom rentgenske dijaskopije (DSA), ultrazvuka ili CT-a. Svrha IR-a je poboljšati ili pojednostaviti postupke koji su se prije izvodili kirurški smanjujući incidenciju komplikacija, smrtnost i potrebu za općom anestezijom te skraćujući vrijeme hospitalizacije. Time je IR zamijenila brojne kirurške zahvate u liječenju patoloških procesa prisutnih u gotovo svakom organskom sustavu, a veliku ulogu ima i u dijagnostičkim citološkim punkcijama i histološkim biopsijama. Ovakve metode zahtijevaju poznavanje patofizioloških i kliničkih obilježja bolesti kao i intervencijskih tehnika i njihovih komplikacija. Također nužno je poznavanje radioloških metoda u prikazivanju organa i koordinacija između dvodimenzionalnog prikaza i trodimenzionalne manipulacije kateterima i iglama. Brojni postupci na ciljnim organima se izvode kroz kateter uvedenim perkutano Seldingerovom tehnikom. Ta tehnika omogućava uvođenje dijagnostičkih katetera kroz koje se injicira kontrastno sredstvo u krvne žile, fiziološke kanale ili razne patološke šupljine, kao i izvođenje terapijskih zahvata u smislu

rekanalizacije stenoziranih žila, embolizacije tumorskih žila i cijelog niza drugih postupaka (45). Prvi korak ove tehnike uključuje infiltraciju lokalnog anestetika u područje punkcije i minor inciziju kože skalpelom. Zatim se žila punktira šupljom iglom i aspiracijom krvi pomoću šprice se potvrdi ulaz u žilu. Nakon toga uvodi se žica vodilica kroz punkcijsku šuplju iglu. Potom se vadi igla preko žice vodilice i uvodi se uvodnica vrhom do u lumen žile. Konačno se uvodi kateter preko vodilice kroz uvodnicu do željene razine i izvadi se vodilica iz katetera. Slijedi aplikacija kontrastnog sredstva kroz kateter i željena intervencija.

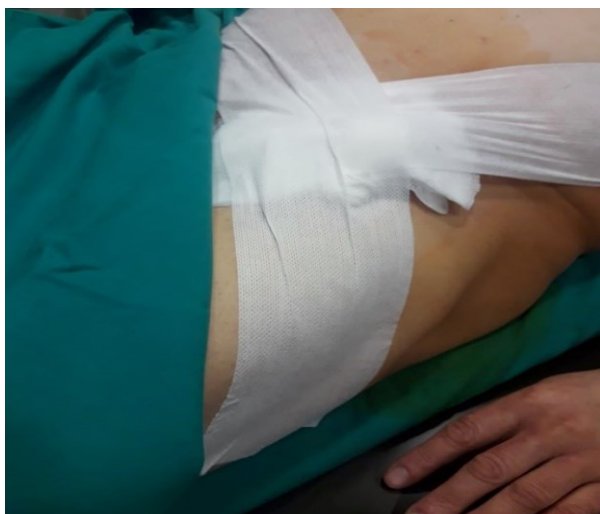Ovi se postupci izvode u angiosalama u kojima se nalazi operacijski stol, uređaj za digitalnu suptrakcijsku angiografiju (DSA) i dodatni uređaji. U tim salama nužno je osigurati sterilne uvjete rada, kao i odgovarajuće mjere zaštite osoblja i pacijenata od ionizirajućeg zračenja. Osnovna slikovna metoda u vaskularnoj IR je DSA koja je zlatni standard u analizi patoloških promjena krvnih žila. Njezini nedostaci su uporaba kontrastnog sredstva, izloženost ionizirajućem zračenju te analiza putem 2D slika. Najčešće se rabe neionska izosmolarna kontrastna sredstva, dok se ugljikov dioksid kao kontrastno sredstvo upotrebljava samo u iznimnim situacijama. Priprema pacijenta za ovaj zahvat sastoji se od: rutinskih laboratorijskih testova s urednim parametrima koagulacije i kompletne krvne slike, dobre hidracije, prekida antikoagulantne terapije, uvida u urednu bubrežnu funkciju, pacijentovog nekorištenja hrane i pića dovoljno rano pred zahvat, osiguranja venskog puta kao i uvida u pacijentove komorbiditete i alergijske reakcije. Moguće kontraindikacije ovakvog modaliteta liječenja uključuju medicinski nestabilnog pacijenta, koagulopatiju, svježi infarkt miokarda, aritmije i elektrolitni disbalans (46).



a)



b)



c)

Slika 1: a) Izvođenje Seldingerove tehnike u angiosali transfemoralnim pristupom. b) i c) Zatvaranje mjesta punkcije upotrebom medija za zatvaranje (eng. *closure device – CD*).

Zahvalnošću prim.dr.sc. Helge Sertić Milić, prof.dr.sc. Vinko Vidjak (47).

2.2 Transplantacija kao metoda liječenja

Transplantacija organa označava medicinski postupak u kojem se organ uklanja iz jednog tijela donatora i smješta u tijelo primatelja kako bi se zamijenio nedostajući ili oštećeni organ. Ukoliko se organ transplantira unutar istog tijela zove se autograft, a ukoliko se transplantacija izvodi između dvije različite osobe takav presadak se zove alograft. Alografti mogu potjecati od živog ili kadaveričnog donora. Transplantacijska medicina je jedno od najizazovnijih i najkompleksnijih područja moderne medicine, a nastala je kao rezultat mnogih istraživanja, pronalaska novih lijekova, korištenja životinjskih modela kao i stalnog usavršavanja liječnika u transplantacijskim timovima. Što se tiče jetre, glavna problematika u transplantaciji leži u njezinom anatomskom položaju i samoj njezinoj funkciji kao što su metabolizam mnogih tvari, stvaranje žuči, sinteza bjelančevina, regulacija imunološkog odgovora, uklanjanje toksina i cjelokupni niz drugih funkcija. TJ je jedina preostala kurativna terapijska opcija u pacijenata s terminalnim stadijem jetrene bolesti odnosno cirozom koja je najčešće povezana s etilnom etiologijom, virusima hepatitisa B i C, autoimunskim bolestima, nealkoholnom masnom jetrom te s nekim rijetkim genetskim i vaskularnim bolestima jetre. TJ je terapijska opcija i za primarni tumor jetre kao što je HCC ukoliko ispunjava kriterije za zahvat. Uloga IR-a upravo leži u održavanju i postizanju mogućnosti ispunjavanja kriterija za transplantaciju kako bi se pacijentu omogućio dulji i kvalitetniji život, a o tome će u ovome radu biti najviše riječi (48).

2.3 Program transplantacije u Republici Hrvatskoj i u Europi

Prva uspješna TJ izvedena je u Denveru 1967. godine. Rezultati prvih transplantacija su bili iznimno loši zbog nepostojanja adekvatnih imunosupresivnih lijekova i smrtnost je iznosila preko 80%. Otkrićem ciklosporina 1979. rezultati se značajno poboljšavaju i danas jednogodišnje preživljenje iznosi preko 90%. Prva transplantacija jetre u Hrvatskoj izvedena je 1990. u Kliničkom bolničkom centru u Zagrebu, a zatim 1998. u Kliničkoj bolnici Merkur (49). Eurotransplant je neprofitna organizacija koja se zalaže za optimalno iskorištavanje dostupnih donorskih organa čija je članica također i Republika Hrvatska od 2007. godine. U sklopu tog sustava postoji samo jedan donorski identifikacijski sustav, jedna objedinjena lista čekanja i realne mogućnosti hitne transplantacije. Hrvatska je tu

vodeća zemlja po broju donora jetre na milijun stanovnika (26.5 na milijun stanovnika) i po broju TJ na milijun stanovnika (27,3 na milijun stanovnika) prema podacima iz 2023. godine. U Republici Hrvatskoj 2023. je izvedeno 105 TJ, a na aktivnoj listi čekanja do kraja godine za jetru je bio 191 pacijent (50).

3. LIJEČENJE HCC-a

3.1 Konzervativno liječenje

Ovaj tip liječenja se trenutačno provodi kod pacijenata s neoperabilnim HCC-om koji nisu pogodni za lokoregionalnu terapiju, uključujući pacijente s HCC-om u naprednoj fazi (BCLC-C), jednu skupinu pacijenata s HCC-om u intermedijarnoj fazi (BCLC-B) i pacijente koji imaju progresiju bolesti unatoč lokoregionalnoj terapiji. Antiangiogene ciljane terapije i inhibitori kontrolne točke imunološkog sustava (ICIs) su dvije glavne grupe lijekova koji se koriste u sistemskom liječenju. Prva navedena grupa uključuje inhibitore tirozin kinaze (sorafenib, lenvatinib, cabozantinib, regorafenib) i monoklonska antiangiogena protutijela (bevacizumab i ramucirumab). U ICIs spadaju inhibitori programirane smrti 1 (PD1) (pemprolizumab i nivolumab), njegov ligand (PD-L1) (atezolizumab i durvalumab) i inhibitori proteina 4 vezan uz citotoksične T limfocite (CTLA4). Prva linija liječenja kod pacijenata s očuvanom funkcijom jetre (Child-Pugh A) i bez značajnijih simptoma bolesti (ECOG 0 i 1) s gore navedenim stadijima bolesti uključuje kombinaciju bevacizumaba i atezolizumaba. Prije te terapije trebala bi se učiniti ezofagogastroduodenoskopija kako bi se procijenio rizik od varicealnih i drugih krvarenja. Ukoliko je ova terapija kontraindicirana, onda se ordinira sorafenib ili lenvatinib. Pojedini odabrani pacijenti s Child-Pugh B funkcijom jetre mogu također koristiti sorafenib i lenvatinib ili anti-PD1 i anti PD-L1 terapiju. Nuspojave inhibitora tirozin kinaze su kožna reakcija na rukama i stopalima, proljev i gubitak tjelesne mase. Također hemoragija, proteinurija, hipertenzija, tromboembolija čine moguć kompleks nuspojava i kod inhibitora tirozin kinaze i kod monoklonskih antiangiogenih protutijela. ICIs su često podnošljivi, ali njihova primjena može rezultirati autoimunom patološkom reakcijom koja može zahvatiti bilo koji organ, pogotovo kad se 2 lijeka iz te skupine koriste istovremeno. Stoga

se ne preporučuju u pacijenata koji imaju već umjereni do teži oblik neke autoimunosne bolesti kao ni kod transplantiranih zbog većeg rizika odbacivanja organa (51).

3.2 Kirurško liječenje

3.2.1 Resekcija jetre

Što se tiče resekcije jetre, ona može biti anatomska i neanatomska, s naglaskom da se preferira anatomska. Četiri tipa anatomske resekcije uključuju desnu hepatektomiju (5., 6., 7. i 8. segment), lijevu hepatektomiju (2., 3. i 4. segment), proširenu desnu hepatektomiju (5., 6., 7., 8., 4. i eventualno 1. segment) i proširenu lijevu hepatektomiju (2., 3., 4., 5., 8. i eventualno 1. segment). Unatrag nekoliko godina razvila se metoda ALPPS (eng. *associating liver partition and portal vein ligation for staged hepatectomy*) koja omogućuje resekciju većeg dijela jetre zahvaljujući sposobnosti hipertrofije jetrenog tkiva. Operacija se izvodi u dva akta. U prvom aktu se učini transekcija između zdravog dijela i dijela zahvaćenim tumorom te se ligira grana portalne vene koja opskrbljuje tumorski dio jetre. U drugom aktu se nakon očekivane hipertrofije izvodi desna ili lijeva proširena hepatektomija (49). Osim kirurške ligacije grane portalne vene radi hipertrofije nezahvaćenog dijela jetre radi se i perkutana embolizacija one grane portalne vene u kojoj je smješten tumor. Mjesec dana nakon takve embolizacije pristupa se kirurškoj resekciji tumorske strane jetre nakon što hipertrofira onaj zdravi dio (46). Kirurška resekcija jetre je metoda izbora za pacijente koji imaju lokalizirani HCC bez ciroze. Dokazano je da pacijenti bez ciroze imaju nižu postoperativnu jetrenu morbidnost, nižu kumulativnu stopu recidiva i bolje preživljenje u usporedbi s onim pacijentima koji imaju cirozu (52). Kod resekcije jetre s cirozom, na multidimenzionalan način se mora procijeniti karakteristika tumora i stanje jetre i cjelokupnog organizma. S onkološke strane gleda se broj tumora, anatomska lokalizacija, prisutnost vaskularne invazije i planirani opseg hepatektomije (53,54). Jednako tako važna je procjena očekivanog budućeg preostalog funkcionalnog volumena jetre, jetrene funkcije i portalne hipertenzije (55). Stoga se preporučuje kirurška resekcija pojedinačnih lezija kod pacijenata s kompenziranom cirozom bez klinički značajne portalne hipertenzije i s adekvatnim preostalim funkcionalnim volumenom jetre (56). U takvim slučajevima kirurška resekcija omogućuje petogodišnje preživljenje veće od 70% i postoperativnu smrtnost manju od 3%. Resekcija

nije ograničena veličinom tumora pod uvjetom da je preostali funkcionalni dio jetre dovoljan nakon operacije (51). Klinički značajna portalna hipertenzija označava gradijent tlaka veći od 10 mmHg u portalnoj veni, a odsutnost ascitesa, portosistemskih varikoziteta i broj trombocita veći od 100 000 po mikrolitru ukazuju na njezinu odsutnost (51,57). Funkcija jetre se procjenjuje najčešće Child-Pugh skalom, gdje je kirurška resekcija terapijska opcija u Child-Pugh A pacijenata. Kako bi se procijenio preostali funkcionalni volumen jetre, preoperativno se radi višeslojna kompjuterizirana tomografija (MSCT) s intravenskim kontrastom i s volumetrijskim snimanjem. Ukoliko rezultati nisu zadovoljavajući, može se pokušati s već spomenutom metodom ALPPS (51). Iako je kirurška resekcija inicijalno namijenjena pacijentima stadija BCLC 0 i BCLC-A, neka istraživanja govore o petogodišnjem preživljenju od 52,8% kod multinodularnog HCC-a izvan Milanskih kriterija (58). Unatoč svemu, ukupni rizik recidiva iznosi od 50 do 70% nakon pet godina od operacije, s tim da je najčešći unutar prve godine (53). Čimbenici povezani s većim rizikom recidiva su: starija dob, muški spol, veći stupanj disfunkcije jetre, veći broj čvorova tumora, niži stupanj diferencijacije tumora, makrovaskularna i mikrovaskularna invazija i povišena razina AFP-a. S obzirom na rizik od recidiva, nužno je svakih 3 do 6 mjeseci raditi MSCT toraksa i abdomena s intravenskim kontrastom s mjerenjem serumskog AFP-a. Kod visokorizičnih pacijenata za recidiv, primjenjuju se ICIs kao adjuvantna terapija (51).

3.2.2 Transplantacija jetre

Pacijenti s HCC-om postaju kandidati za TJ ukoliko imaju MELD (eng. *model for end-stage liver disease*) veći ili jednak 15, zadovoljavaju Milanske kriterije i nemaju kontraindikacija. Kontraindikacije su nekontrolirana sepsa, ekstrahepatalni malignitet, uznapredovala srčana ili plućna bolest te aktivni neliječeni alkoholizam i nesuradljivost bolesnika utvrđena psihijatrijskom procjenom. Pri odabiru davatelja i primatelja dovoljna je podudarnost u krvnim grupama i u veličini jetre, bez histokompatibilnosti. Kirurški postupci u TJ uključuju kadaveričnu ortotopnu transplantaciju, parcijalnu ortotopnu transplantaciju sa živog donora i auksilijarnu (pomoćnu) transplantaciju. Ortotopna TJ je postupak u kojem se uklanja cijela jetra primatelja i na to mjesto se implantira cijela ili dio jetre donora. Razlikujemo standardnu tehniku u kojoj se bolesna jetra primatelja

eksplantira skupa s retrohepatalnim dijelom donje šuplje vene i *piggyback* tehniku u kojoj se eksplantira jetra uz očuvanje donje šuplje vene. Jedan kadaverični donor može opskrbiti dva primatelja osiguravajući onom odraslom desni jetreni režanj i pacijentu dječje dobi lijevi lateralni segment. Isti dijelovi jetre se uzimaju pri ortotopnoj transplantaciji sa živog donora, s tim da treba provesti pažljivu predtransplantacijsku obradu živog donora i volumetriju jetre prema učinjenom MSCT-u. U auksilijarnoj TJ ne odstranjuje se cijela jetra, nego samo jedan dio umjesto kojeg se implantira dio zdrave jetre sa živog ili preminulog donora. Kad bolesni dio povrati svoju funkciju, transplantirani dio se ukloni kako bi se izbjeglo doživotno uzimanje imunosupresiva. Najčešća indikacija za ovakav tip zahvata je akutno zatajenje jetre. U ranom postoperativnom periodu prate se laboratorijski parametri jetrene funkcije, krvne slike, glukoze u krvi, koncentracije imunosupresiva te se svakih 12 sati kolor doplerom kontrolira protok kroz portalnu venu, jetrenu arteriju, hepatalne vene i donju šuplju venu. Komplikacije TJ mogu biti rane i kasne. U rane komplikacije spadaju intraoperacijsko krvarenje, koagulopatija, primarna disfunkcija presatka, tromboza jetrene arterije ili portalne vene, opstrukcija protoka donje šuplje vene ili hepatalnih vena pri utoku u donju šuplju venu, bilijarne komplikacije, infekcije i akutno odbacivanje presatka. Primarna disfunkcija presatka i tromboza hepatalne arterije su najčešće od ovih komplikacija i hitna retransplantacija je često jedina terapijska opcija. Kasne komplikacije su povrat osnovne bolesti s cirozom, renalna insuficijencija zbog nefrotoksičnosti imunosupresiva, kronično odbacivanje presatka, infekcije, maligne bolesti i bilijarne komplikacije. Nakon transplantacije nužna je doživotna terapija imunosupresivima (takrolimus, mikofenolat mofetil i kortikosteroidi) (49). TJ je povezana s medijanom preživljenja od 10 godina i značajno nižim rizikom od recidiva raka u usporedbi s resekcijom ili ablacijom (59). Na temelju dobrih rezultata kod pacijenata s HCC-om unutar Milanskih kriterija, razvijeni su kriteriji za pacijente s većim tumorom uključujući San Francisco kriterije, proširene Toronto kriterije i Kyoto kriterije (51). Međutim unatoč svemu, ukupni rizik za povrat HCC-a nakon TJ iznosi od 10 do 15% (58).

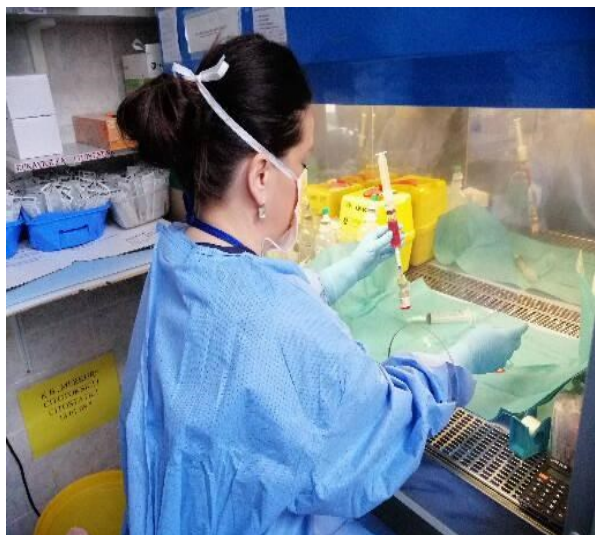3.3 Premoštenje za transplantaciju jetre metodama intervencijske radiologije

Premoštenje (eng. *bridging*) označava tretman prihvaćenih kandidata za TJ unutar Milanskih kriterija dok su na listi čekanja. Tijekom perioda čekanja, pacijenti s HCC-om su pod rizikom od progresije tumora i time daljnjeg ne ispunjavanja transplantacijskih - Milanskih kriterija. Zato se ovaj tip terapije premoštenja preporučuje za pacijente s procijenjenim vremenom čekanja duljim od 6 mjeseci. Nužnost toga leži u činjenici da se prosječno 22% pacijenata s HCC-om uklanja s liste čekanja za TJ od kojih polovica zbog tumorske progresije (61). Učinkovitost lokoregionalne terapije (LRT) kao neoadjuvantne terapije primijenjene metodama intervencijske radiologije ne smanjuje samo ispadanje s liste čekanja, već je povezana i s boljim preživljenjem nakon transplantacije. Prema Europskom registru za transplantaciju jetre pacijenti koji su primili LRT metodama intervencijske radiologije prije TJ su imali bolje stope petogodišnjeg preživljenja u usporedbi sa pacijentima bez LRT-a (69,7% nasuprot 65,8%, $p < 0,001$) (62). Prema Američkom udruženju za bolesti jetre trenutno nijedna vrsta LRT-a nije preporučena nad drugom u smislu terapije premoštenja. Također sistemska terapija se ne preporučuje kao terapija premoštenja za TJ, a ukoliko se koriste ICIs potrebno ih je isključiti iz terapije 3 mjeseca pred transplantaciju zbog imunomodulatornog učinka i rizika odbacivanja presatka. Važno je napomenuti da se metodama IR može smanjiti veličina tumora (eng. *downstaging*) koji inicijalno premašuje okvire Milanskih kriterija kako bi se ispunili uvjeti za TJ. Pacijenti koji prođu kroz takav tretman imaju jednako preživljenje kao i oni pacijenti čiji HCC je bio inicijalno unutar Milanskih kriterija (51). U nastavku ovog rada se obrađuje svaka IR metoda koja se koristi kao terapija premoštenja pred TJ.

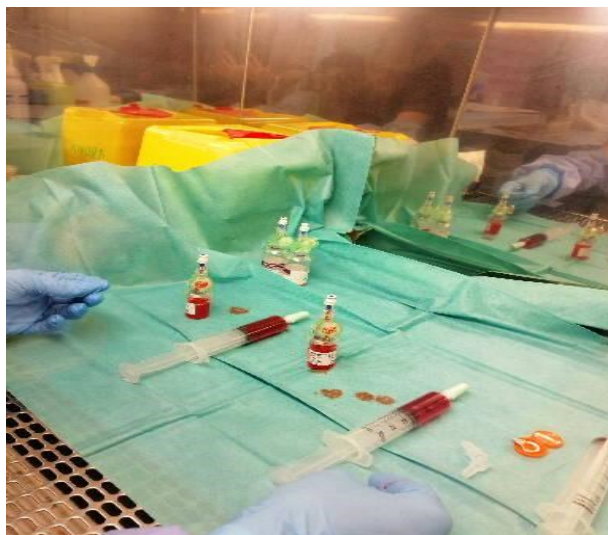
3.3.1 Kemoembolizacija

Transarterijska kemoembolizacija (TACE) se provodi u angiosali DSA uređajem gdje se kateter dovodi do željene zone tumora i njegove hranidbene arterije te se injicira suspenzija lijeka (46). Indicirana je u pacijenata s HCC-om stadija BCLC-B koji nisu kandidati za TJ. Također je indicirana kao terapija premoštenja kako tumor ne bi progredirao dok je pacijent na listi čekanja za TJ, kao i terapija spuštanja stadija tumora dovodeći ga u okvire Milanskih kriterija (63). Prvi korak je uvođenje katetera Seldingerovom tehnikom, najčešće putem zajedničke femoralne arterije ili putem


brahijalne, kubitalne ili radijalne arterije. Za razliku od zdravog tkiva koje krvnu opskrbu dobiva većinom od portalne vene, karcinom je opskrbljen najviše preko hepatalne arterije. Stoga se u ovoj metodi transarterijskim pristupom doprema lijek do samog tumora i embolizira njegova arterija hranilica izbjegavajući sistemske nuspojave. Danas se preferira supraselektivni pristup, što znači ulazak vrhom katetera do najbliže arterije izvorištu samog tumora postižući tako bolju nekrozu tumora i općenito veći uspjeh liječenja. Nakon toga se injicira već pripremljena suspenzija u tumor s blagim pritiskom injiciranja kako bi se izbjegli retrogradni tok suspenzije i paradoksalna embolizacija (embolizacije neke druge netumorske arterije) pod kontrolom dijaskopije. Postupak završava kompresijskom hemostazom mjesta punkcije i upotrebom medija za zatvaranje (eng. *closure device* - *CD*). U sljedećih dva dana se očekuje postembolizacijski sindrom karakteriziran subfebrilitetom i mučninama. Nakon otpusta pacijent se naručuje na kontrolne MSCT tijekom dva mjeseca radi utvrđivanja stadija raka (46). Apsolutne kontraindikacije za ovu metodu su dekompenzirana ciroza ili Child-Pugh C stadij jetrenog oštećenja, teška srčana ili bubrežna insuficijencija i nekorektibilna koagulopatija. Tromboza portalne vene ili arteriovenski šantovi između hepatalne arterije i portalne vene smatraju se relativnim kontraindikacijama (63). Oko 50% pacijenata ne reagira na prvi TACE, ali već nakon drugog postupka 47% od tih pacijenata ima vidljiv odgovor implicirajući važnost provođenja dvojnog TACE-a u razmaku od 4 do 6 tjedana (46).



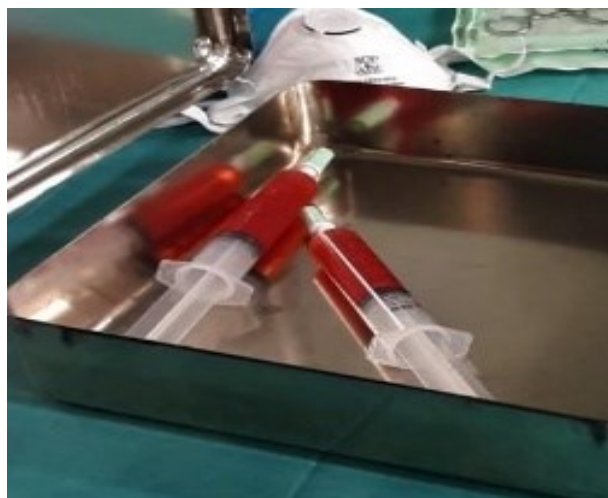a)



b)



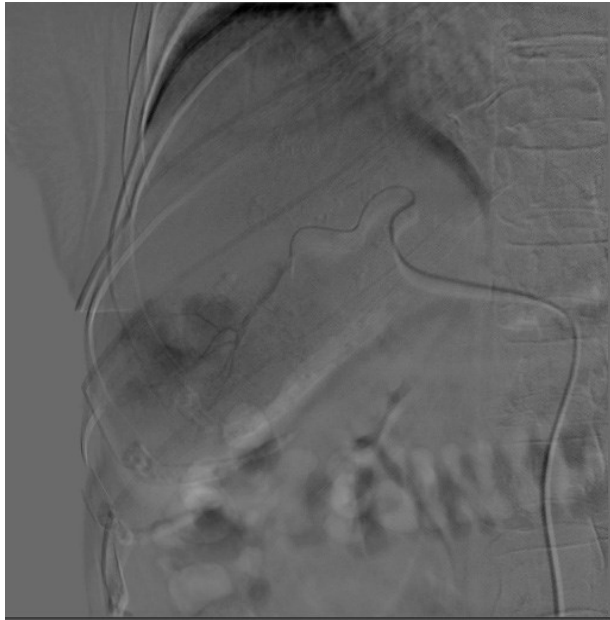c)



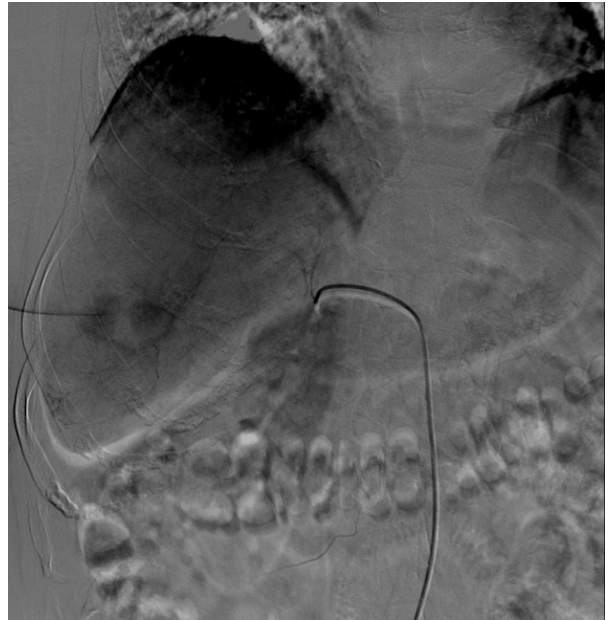d)

Slika 2: a) – d) Pripremanje smjese citostatika i embolizacijskog sredstva u digestoru u tijeku pripreme za kemoembolizaciju. Pripremljenu smjesu je potrebno držati u frižideru 1 sat.

Zahvalnošću prim.dr.sc. Helge Sertić Milić, prof.dr.sc. Vinko Vidjak (64).



a)



b)

Slika 3: a) Selektivna DSA s prikazom hipervaskularne lezije (ranije verificirane kao HCC) u 6. segmentu jetre. b) Pregledna DSA nakon prvog ciklusa TACE-a s ostatnim vijabilnim zonama lezije.

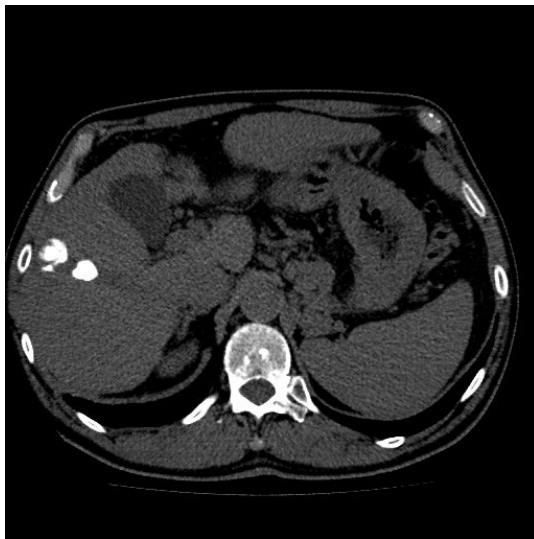
Zahvalnošću prim.dr.sc. Helge Sertić Milić, prof.dr.sc. Vinko Vidjak (65).

3.3.1.1 Konvencionalna kemoembolizacija – cTACE

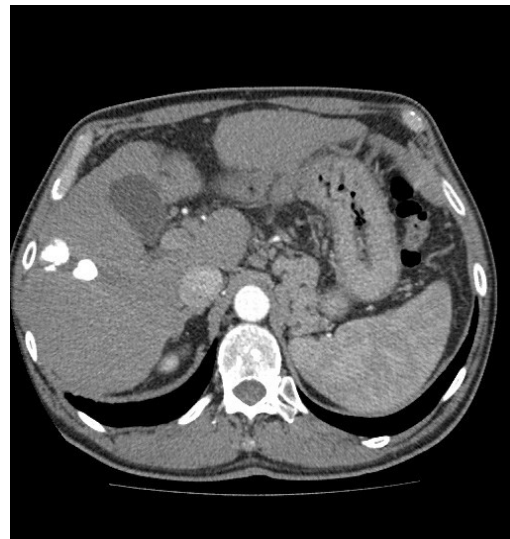
U konvencionalnoj transarterijskoj kemoembolizaciji (cTACE) kombinacija kemoterapeutika i lipiodola se dostavlja transarterijski do ogranaka jetrene arterije koji opskrbljuju sami tumor. U ovom slučaju lipiodol djeluje kao nosač za kemoterapeutik i kao mikroembolijski agens. U zdravoj jetri, lipiodol uklanjaju Kupfferove stanice. Međutim u tumorskim stanicama zbog nedostatka Kupfferovih stanica uzrokuje okluziju nizvodnih kapilarnih ogranaka i nekrozu tumora. Time se zadržavanje lipiodola u tumorskom tkivom može smatrati i dodatnim radiološkim markerom. Nakon što se injektira suspenzija lijeka i lipiodola, embolizacija se provede polivinil alkoholnim česticama ili mješavinom

Gelfoama (63). Kombinacija kemoterapeutika i lipiodola, praćena embolizacijom česticama, pokazuje bolji farmakokinetički učinak u odnosu na ovu kombinaciju bez embolizacije česticama (66). Također izaziva znatno veću nekrozu tumora kao i bolje dugoročno preživljenje pacijenta (67). Od kemoterapeutika najčešće se koriste doksorubicin, epirubicin, cisplatin i miriplatin. Ovi lijekovi su testirani na tri stanične linije HCC-a, a najučinkovitijim se pokazao idarubicin koji je još uvijek u fazi kliničkih ispitivanja (68).

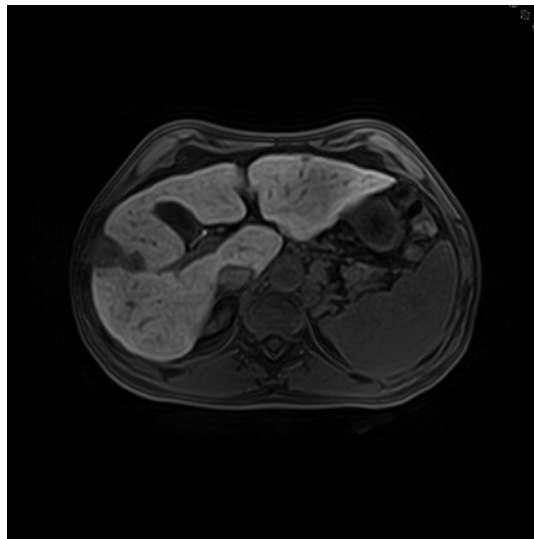
Prema nedavnim istraživanjima, stopa objektivnog odgovora na cTACE iznosi već spomenutih 52,5% (95% CI 43,6-61,5). Ukupno preživljenje nakon godinu dana iznosi 70,3%, nakon dvije godine 51,8%, nakon tri godine 40,4% i 32,4% nakon 5 godina. Medijan ukupnog preživljenja iznosi 19,4 mjeseci (95% CI 16,2-22,6). Najčešće nuspojave su poremećaj jetrenih enzima (18,1%), groznica (17,2%), hematotoksičnost (13,5%), bol (11%) i povraćanje (6%). Ukupna smrtnost se kreće oko 0,6% i najčešće se povezuje s akutnim zatajenjem jetre (69). Nedavno se dokazalo da kombinacija intravenskih steroida s antiemetičima tijekom tri dana nakon TACE-a učinkovitije smanjuje incidenciju postembolizacijskog sindroma u usporedbi sa samim antiemetičima (70). Kada se TACE provodi kao terapija premoštenja za TJ, velike studije su pokazale stopu otpadanja s liste čekanja između 3% i 9,3%. Ta stopa je značajno niža negoli u vremenima kada se TACE nije upotrebljavao kao premoštenje (71). Također, važno je napomenuti da TACE prema nekim studijama ima i pozitivnu korelaciju s preživljenjem nakon transplantacije, pri čemu ova skupina pacijenata ima 44% manju posttransplantacijsku smrtnost (72). TACE kao metoda premoštenja ne utječe na komplikacije nakon TJ, kao ni na gubitak grafta (73). Millonig G i suradnici proučavajući 106 pacijenata koji su prošli TACE, dokazali su da oni pacijenti koji imaju bolji odgovor na TACE, imaju i bolje preživljenje nakon TJ. Tako pacijenti čija je bolest pokazala kompletan odgovor prema RECIST kriterijima su imali petogodišnje preživljenje od 88,6%. Pacijenti s djelomičnim odgovorom imali su petogodišnje preživljenje 63,9%, a oni bez odgovora su imali 51,4% ($p < 0,05$) (74).



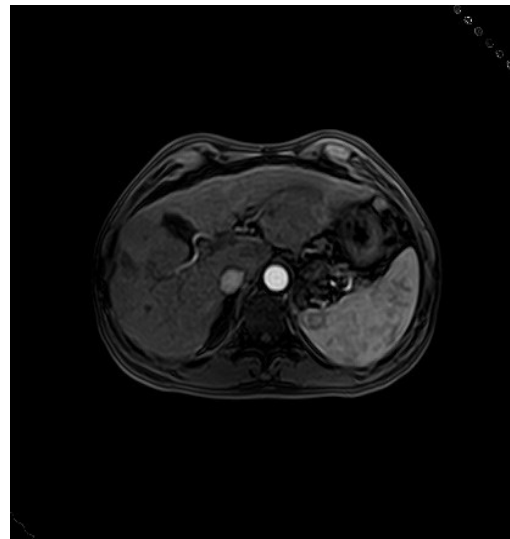
a)



b)



c)



d)

Slika 4: a) Kontrolni nativni CT nakon cTACE-a. Hiperdenzna lezija odgovara ostacima lipiodola i stoga se ne može procijeniti vijabilni ostatak tumora. b) CT s intravenskim kontrastom u arterijskoj fazi prikazuje istu leziju kao prethodno. c) MR-om se vidi da tumor nije vijabilan. d) U arterijskoj fazi snimanja MR-a ne dolazi do nakupljanja kontrastnog sredstva. Zaključno tomu MR je metoda izbora za procjenu bolesti nakon cTACE-a i u ovom slučaju MR-om je potvrđen dobar učinak cTACE-a. Zahvalnošću prim.dr.sc. Helge Serić Milić, prof.dr.sc. Vinko Vidjak (75).

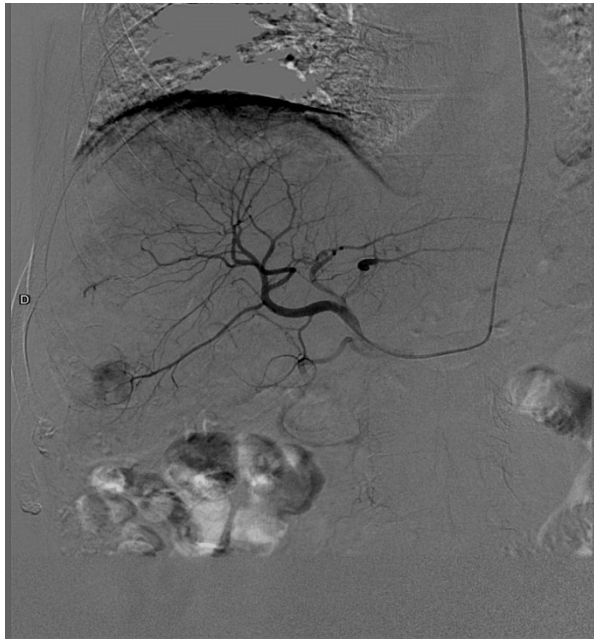
3.3.1.2 DEB-embolizacija česticama

DEB-TACE (eng. *Drug-Eluding Beads*) predstavlja metodu kemoembolizacije u kojoj mikrosfere koje se sastoje od hidrogela polivinil alkohola oslobađaju lijek. Indikacije i kontraindikacije su identične kao i kod cTACE-a. Mikrosfere najčešće oslobađaju kemoterapeutike poput doksorubicin hidroklorida. Doksorubicin se oslobađa putem ionske izmjene u tkivima, što omogućava sporije i postojanije oslobađanje lijeka tijekom dužeg vremenskog razdoblja (63). Poluživot sfera u organizmu korelira s njihovom veličinom uz duži poluživot većih sfera, a u ovoj metodi lijek ima kontakt s tumorom duže vremena od cTACE-a i time manje sistemskih nuspojava i slučajeva zatajenja jetre. Prema nekim studijama u kojima su se uspoređivali kratkoročni ishodi između cTACE-a i DEB-TACE-a u smislu toksičnosti i radiološkog odgovora tumora, DEB-TACE je imao bolje rezultate. Primjerice kompletan odgovor prema RECIST kriterijima u skupini u kojoj je bio primijenjen DEB-TACE je zabilježen u 27% pacijenata, a u onih s cTACE-om 22%. Ta značajka je bila izraženija u pacijenata s Child-Pugh B stadijem te kod onih s bilobarnim ili rekurentnim HCC-om (76). Još jedno istraživanje uspoređivalo je DEB-TACE i cTACE kod pacijenata praćenih najmanje dvije godine ili do smrti gdje nisu postojale značajne razlike u pacijentovom preživljenju. U skupini pacijenata nakon DEB-TACE-a jednogodišnje preživljenje je iznosilo 86,2% i dvogodišnje 56,8%, a u skupini pacijenata nakon cTACE-a 83,5% i 55,4%. Također nisu postojale ni razlike u medijanu broja postupaka, boravku u bolnici, kao ni u lokalnom i općem tumorskom odgovoru između te dvije skupine. Što se tiče nuspojava, postproceduralna bol je bila češća i teža u skupini s cTACE-om (77). Također meta analiza koja je uključila ukupno 693 pacijenta iz 7 različitih studija dokazala je gotovo ekvivalentne rezultate liječenja s DEB-TACE-om i cTACE-om (78). Međutim, jedno retrospektivno kohortno istraživanje dokazalo je da DEB-TACE predstavlja veći rizik za ozljede bilijarnog trakta i jetre (OR 4,53; CI 2,37-8,87, $p < 0,001$) (79). Većina ovih studija se odnosi na sve pacijente s HCC-om, bez razdvajanja u kohorte onih s uznapredovalim stadijem bolesti i onih kojima TACE treba kao premoštenje za TJ. Nedavno istraživanje nije pokazalo značajnu razliku u učinkovitosti, sigurnosti i nuspojavama između cTACE-a i DEB-TACE-a u kohorti pacijenata kojima se radi premoštenje za TJ (80). Dokazalo se da DEB-TACE može osigurati gotovo jednako

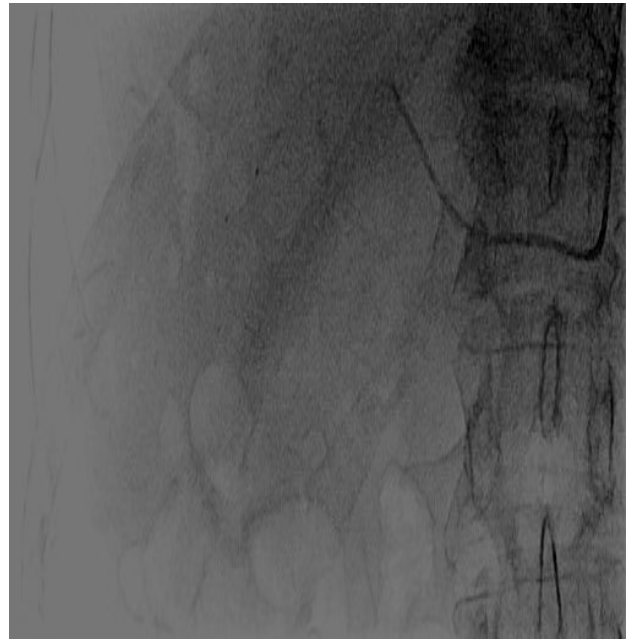
preživljenje i vjerojatnost bez recidiva tumora unutar 5 godina nakon TJ i za pacijente kojima je to bila metoda premoštenja za TJ kao i za one kojima je to bila metoda smanjivanja tumora za ulazak u okvire Milanskih kriterija (81).

3.3.1.3 Balon-okluzivni TACE

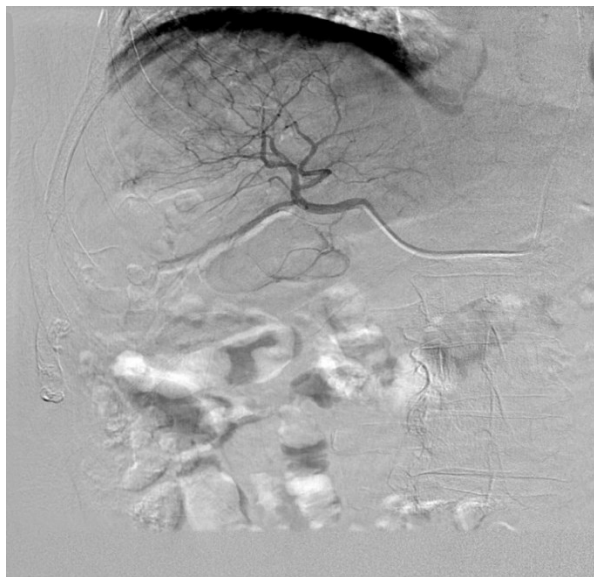
Balon-okluzivni TACE (B-TACE) je metoda koja je prvotno razvijena u Japanu kako bi se poboljšali rezultati TACE postupaka. Dijeli se na B-cTACE i B-DEB-TACE. Izvodi se upotrebom balonskog okluzivnog mikrokatetera koji se napuše u ograncima hepatalne arterije koji opskrbljuju tumor prije embolizacije što inducira pad lokalnog krvnog tlaka. Time je tumorsko tkivo duže vremena izloženo većim koncentracijama kemoterapeutika, a zdravi netumorski parenhim je pošteđen. Kad se balonski mikrokatester izrađen od biokompaktibilnog poliuretana duljine 10 milimetara namjesti u točnu poziciju hranidbene arterije, napuše se te se injicira kontrast radi potvrde odgovarajućeg položaja i položaja tumora. Konačno se zatim ubrizgaju mikrosfere impregnirane doksorubicinom (82). Prema nekim istraživanjima, uporaba B-TACE metode značajno je poboljšala kontrolu bolesti u odnosu na cTACE. Time su neki stručnjaci tako postigli kompletnu remisiju u 49,2% pacijenata pomoću B-TACE postupka, a samo 27% s cTACE-om (83). Slično je dokazano i od drugih autora u vidu razlike u početnoj stopi kompletne remisije između B-TACE i cTACE skupine pacijenata (93,8% naspram 62,5%, $p=0,005$). Vrijeme do progresije bolesti bilo je značajno duže u skupini pacijenata liječenih s B-TACE-om (84). Neki autori su dokazali kako B-TACE osigurava bolji onkološki odgovor od DEB-TACE-a u pacijenata s većim tumorima, a što se tiče nuspojava nema značajnijih razlika (85). Također pokazalo se da pacijenti liječeni B-TACE tehnikom imaju nižu stopu ponovnog liječenja u usporedbi s pacijentima liječenih konvencionalnom metodom (12,1% naspram 26,9%, $p=0,005$), a B-TACE se pokazao optimalnim u liječenju tumorskih čvorova između 30 i 50 milimetara (86). Treba biti svjestan ograničenja ovih studija, budući da se radi o kohortnim istraživanjima s manjim brojem ispitanika. Stoga ne postoje jake preporuke o indikacijama i korištenju B-TACE metode.



a)



b)



c)

Slika 5: a) Pregledna DSA prikazuje hipervaskularnu leziju (ranije verificiranu kao HCC) 6. segmenta jetre prethodno izvođenju b-TACE metode transbrahijalnim pristupom. b) Prikaz napuhanog balonsko-okluzivnog katetera koji dovodi do okluzije i smanjivanja protoka u tumoru opskrbnj arteriji. c) Kontrolna DSA koja pokazuje dobar odgovor tumora na b-TACE.

Zahvalnošću prim.dr.sc. Helge Sertić Milić, prof.dr.sc Vinko Vidjak (87).

3.3.2 Radioembolizacija

Transarterijska radioembolizacija (TARE) je intervencijsko-radiološka metoda lokoregionalnog liječenja HCC-a koja kombinira dvojno liječenje, embolizaciju i terapiju zračenjem. Za razliku od TACE-a, krvnim žilama hranilicama tumora isporučuju se embolizacijske mikrosfere ispunjene radioaktivnim izotopom itrija Y-90 koji zrači visokim dozama beta zračenja u tumorskom tkivu uz poštedu zdravog parenhima. Tijekom postupka treba obaviti SPECT (eng. *single photon emission computed tomography*) ili SPECT-MSCT snimanje kako bi se jasno razgraničilo tumorsko od zdravog tkiva. Terapijski odgovor se procjenjuje nakon mjesec dana MSCT-om ili MR-om, dok se puni terapijski učinak očekuje nakon 3 mjeseca i tad se provjerava PET-MSCT-om uz procjenu eventualnih nuspojava (46). Indikacije za radioembolizaciju su BCLC-B stadij bolesti s difuznim ili velikim neresektabilnim HCC-om koji ne reagira na TACE. Prema novim preporukama iz 2022., može se razmotriti i kao terapijska opcija premoštenja kod pacijenata BCLC-A stadija bolesti koji čekaju na TJ (31). Kontraindikacije za TARE su tromboza portalne vene, ekstrahepatalna proširenost, dekompenzirana jetrena insuficijencija i alergija na radioembolizacijsko sredstvo (46).

Prema jednom randomiziranom kontrolnom istraživanju pacijenti BCLC stadija A i B liječeni s TARE-om imali su značajno dulji medijan vremena bez progresije bolesti u odnosu na pacijente liječene s TACE-om (26 mjeseci naspram 6,8 mjeseci), dok je ukupno preživljenje bilo podjednako (88). U retrospektivnom kohortnom istraživanju u kojem su bila uključena 162 pacijenta s cirozom Child-Pugh A stadija i pojedinačnim neresektabilnim HCC-om do 8 cm (medijan veličine 2,7 cm), nakon TARE postupka objektivni odgovor je zabilježen u 88,3% pacijenata, a trajanje odgovora duže od 6 mjeseci je zabilježeno u 76,1% pacijenata (89). Također, uspoređivali su se i rezultati liječenja nakon provedenih TARE i DEB-TACE u 72 pacijenta s BCLC A i B stadijem neresektabilnog HCC-a. Pacijenti koji su liječeni s TARE-om, imali su dulje vrijeme bez progresije bolesti u odnosu na pacijente koji su liječeni s DEB-TACE-om (17,1 naspram 9,5 mjeseci; HR 0,36; 95 CI 0,18-0,70). Također pacijenti koji su liječeni s TARE-om imali su značajno veće ukupno preživljenje (30,2 naspram 15,6 mjeseci; HR 0,48; 95% CI 0,28-0,82). Što se tiče nuspojava, rezultati su bili podjednaki (90). Važno je napomenuti da i

TARE ima svoje specifične nuspojave poput radijacijski inducirane jetrene bolesti (RILD), bilijarne strikture, pneumonitisa i enteritisa. RILD se očituje žuticom, ascitesom i znakovima dekompenzacije jetre unutar 2 do 8 tjedana nakon tretmana, a neke studije sugeriraju na njezinu pojavnost između 4 i 20%. Rizik za RILD povećava se proporcionalno broju ponovljenih postupaka radioembolizacije (91). TARE ima sve veći utjecaj kao terapija pred transplantaciju jetre, pa tako po jednom istraživanju ova metoda je uspjela pripremiti 79% pacijenata za TJ koji su inicijalno bili u kohorti pacijenata izvan Milanskih kriterija (92). Većina studija koje se baziraju na radioembolizaciji su jednocentrične studije s malim brojem pacijenata u kohortama s prisutnom heterogenosti u rezultatima. Time je malo trenutnih studija koje pokazuju značajnu razliku u preživljenju između pacijenata podvrgnutih metodama TARE-a i TACE-a. Na kraju, TARE je dosta skuplji od TACE-a i time njegova uporaba može biti ograničena u pojedinim ustanovama (93).

3.3.3 BLAND embolizacija

Kod ovog pristupa, embolizacijski agens se primjenjuje i izaziva ishemiju i hipoksiju tumorskih stanica okludirajući njegove arterije hranilice (94). Željeni i očekivani ishod je ishemija tumora. Međutim postoje dokazi o poticanju neoangiogeneze ovom metodom (95). U BLAND embolizaciji koriste se razni agensi uključujući polivinil alkohol, trisakrilske želatinske sfere ili lipiodol pri čemu svaki od njih ima svoje prednosti i nedostatke. Također BLAND embolizacija rezultira sličnim postotcima preživljenja pacijenata kao i druge transarterijske terapije (96). Troškovi ovog postupka su dosta manji zbog toga što ne zahtijeva uporabu kemoterapijskih ili radioterapijskih agenasa. Može biti indicirana u pacijenata kojima je potrebna embolizacija, a imaju kontraindikaciju za kemoterapeutik kao što je primjerice srčano zatajenje (97). Kao što je već napomenuto, još uvijek se ne može sa sigurnošću reći koja metoda IR-a od svih navedenih ima prednost u liječenju HCC-a budući da se većinom radi o istraživanjima s malim brojem ispitanika.

3.3.4 Ablacija

Perkutana ablacija se koristi u liječenju HCC-a uređajem za ablaciju koji se kroz kožu navodi pod kontrolom ultrazvuka ili CT-a. Prema BCLC klasifikaciji, ablativne terapije se preporučuju pacijentima stadija bolesti BCLC 0 i BCLC-A koji nisu kandidati za kiruršku resekciju ili transplantaciju jetre. Također se može koristiti kao terapija premoštenja u pacijenata koji čekaju TJ. U zadnje vrijeme se koristi u kombinaciji s TACE-om kod pacijenata s neresektabilnim HCC-om. Nepopravljiva koagulopatija, bilijarna dilatacija, intravaskularna invazija tumora i tumor unutar 1 cm od glavnog bilijarnog stabla su apsolutne kontraindikacije za izvođenje ablativnih zahvata. U relativne kontraindikacije ubrajaju se Child-Pugh C stadij ciroze, broj trombocita manji od $50000/\text{mm}^3$ i prisutnost pacemakera ili defibrilatora (63).

3.3.4.1 Radiofrekvencijska ablacija

Radiofrekvencijska ablacija (RFA) je najčešće korištena ablativna tehnika u IR-u pri liječenju HCC-a. Nakon što se elektroda povezana s radiofrekventnim generatorom uvede u tumor, primijenjena izmjenična struja frekvencije 450-500 kHz uzrokuje titranje molekula unutar tumora. Titranje povećava trenje koje zagrijava tkivo time denaturirajući bjelančevine i uzrokujući staničnu smrt koagulacijskom nekrozom. Toplina oko vrha elektrode smanjuje se s udaljenosti. Za tumorske čvorove do 3 cm, RFA je visoko učinkovita terapijska opcija, no uporabom multiplih elektroda moguće je liječiti i veće tumore. Ukoliko se zahvat radi blizu veće žile, učinkovitost zahvata može biti smanjena jer krvlju žila odvodi toplinu i onemogućava lokalno postizanje visoke temperature (eng. *heat sink effect*). Zbog toga se ova metoda nastoji izbjeći kod tumorskih čvorova lokaliziranih u neposrednoj blizini veće krvne žile kao što se izbjegava i kod centralno smještenih tumora zbog mogućnosti ozljede žučnih kanala i krvnih žila (98). Iznimno, navedeni efekt se može spriječiti privremenom balonskom okluzijom odgovarajuće krvne žile. Kod površinski smještenih tumora i onih u blizini crijeva ili želudca može se koristiti tehnika hidrodisekcije koja uključuje instilaciju 5% dekstroze u ravninu između tumora i crijeva (63). HCC je često inkapsuliran u cirotičnu jetru koja djeluje kao toplinski izolator čime se produljuje trajanje visokih temperatura postignutih s RFA-om i stvara se „efekt

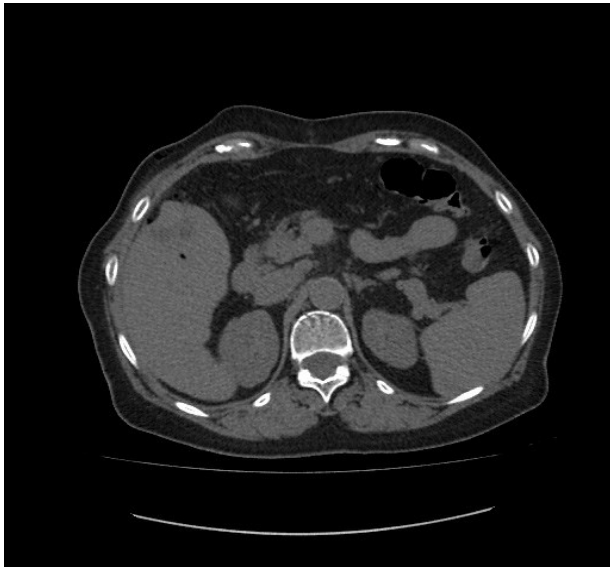
pećnice“. Međutim ono što nastane koagulacijskom nekrozom tumorskog tkiva, povećava ukupnu impedanciju tkiva i smanjuje daljnju učinkovitost i mogućnosti RFA-a (97).

Prema nekim studijama, RFA je prilično sigurna metoda s niskim postotkom većih komplikacija (manje od 4,6%) (99). RFA se također pokazao kao povoljna metoda premoštenja za TJ u smislu niskih postotaka ispada s liste čekanja (0-6%). Kod tumora većih od 3 cm kombinacijski tretmani daju obećavajuće rezultate. Tako primjerice kombinacija RFA-a i TACE-a je superiorna u odnosu na samostalni RFA i pokazuje značajnu prednost s obzirom na preživljenje pacijenata (100). Ta kombinacija također osigurava i povoljnije ishode u smislu premoštenja za TJ u odnosu na samostalni RFA, pogotovo u tumora veličine između 3 i 5 cm (101). U jednom novijem istraživanju, desetogodišnje preživljenje pacijenata nakon transplantacije je bilo značajno veće u onih koji su bili podvrgnuti RFA-u pred transplantaciju u odnosu na one koji nisu (81% naspram 59%) (102). Provedeno je nekoliko studija i meta-analiza koje su uspoređivale RFA s kirurškom resekcijom u smislu prve linije liječenja za pacijente s malim, solitarnim HCC-om. Nije se našla značajna razlika u mortalitetu nakon primjene ova dva modaliteta liječenja. Proporcija pacijenata s recidivom HCC-a bila je veća u pacijenata liječenih kirurškom resekcijom, dok je broj ozbiljnih i štetnih nuspojava bio manji u RFA skupini. Također RFA je bio povezan s kraćim boravkom u bolnici i zaključno tome je to najisplativija terapijska strategija u BCLC 0 i BCLC-A pacijenata (103).

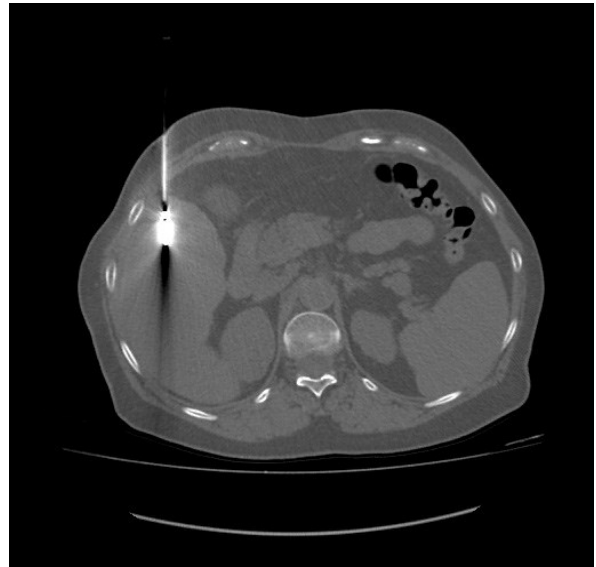
3.3.4.2 Mikrovalna ablacija

Kod mikrovalne ablacije (MWA) slično RFA-u uvodi se oscilirajuća struja u tumor koja uzrokuje titranje molekula, trenje i oslobađanje topline što rezultira koagulacijskom nekrozom. MWA je manje osjetljiv na već spomenuti gubitak topline velikim krvnim žilama, brže zagrijava tkivo stvarajući veću zonu ablacije, kraćeg je trajanja i manje je bolnosti od RFA-a (98). MWA ima tendenciju veće učinkovitosti od RFA-a, ali i veće stope komplikacija kod tumora većih od 3 cm (104). Prema trenutnim podacima nema dokaza o superiornosti između ovih dviju metoda. Ovo je povoljnija terapijska opcija za pacijente koji imaju metalne implantante ili pacemakere. Što se tiče sigurnosti, MWA i RFA su usporedivi, bez statistički značajnijih razlika u stopama smrtnosti i morbiditetu. Također

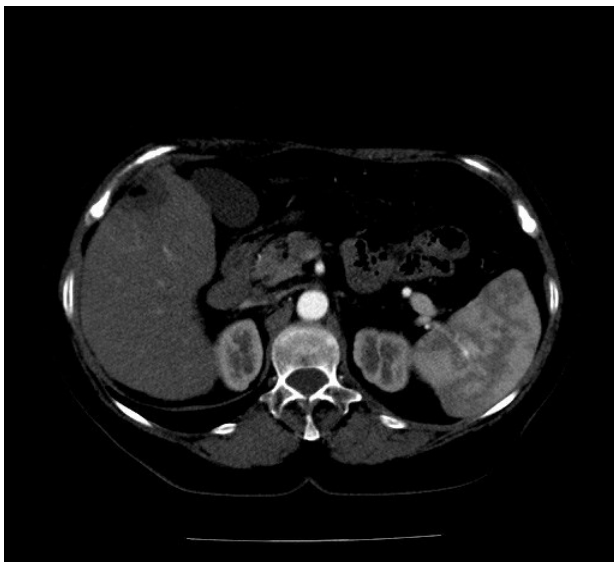
jednake su indikacije, kontraindikacije kao i moguće komplikacije (97). Što se tiče premoštenja za TJ, RFA i MWA su pokazali jednako ukupno preživljenje pacijenata s jednim tumorskim čvorom manjim od 3 cm nakon transplantacije kao i vrijeme bez progresije i recidiva bolesti (105). Još jedna novija studija je dokazala učinkovitost MWA-a u premoštenju pred TJ prema kojoj su tumori u samo 4,5% pacijenata izašli iz okvira Milanskih kriterija, a 5,1% pacijenata iskusilo je nuspojave od kojih su se ubrzo bili oporavili (106).



a)



b)



c)

Slika 6: a) CT-om verificirana hipervaskularna lezija subkapsularno u desnom jetrenom reznju karakteristika HCC-a. b) Pozicija sonde MWA uređaja u tijeku ablacije. c) Stanje po ablaciji subkapsularne lezije jetre karakteristika HCC-a s inkluzijama plina postterapijskog postupka.

Zahvalnošću prim.dr.sc. Helge Sertić Milić, prof.dr.sc. Vinko Vidjak (107).

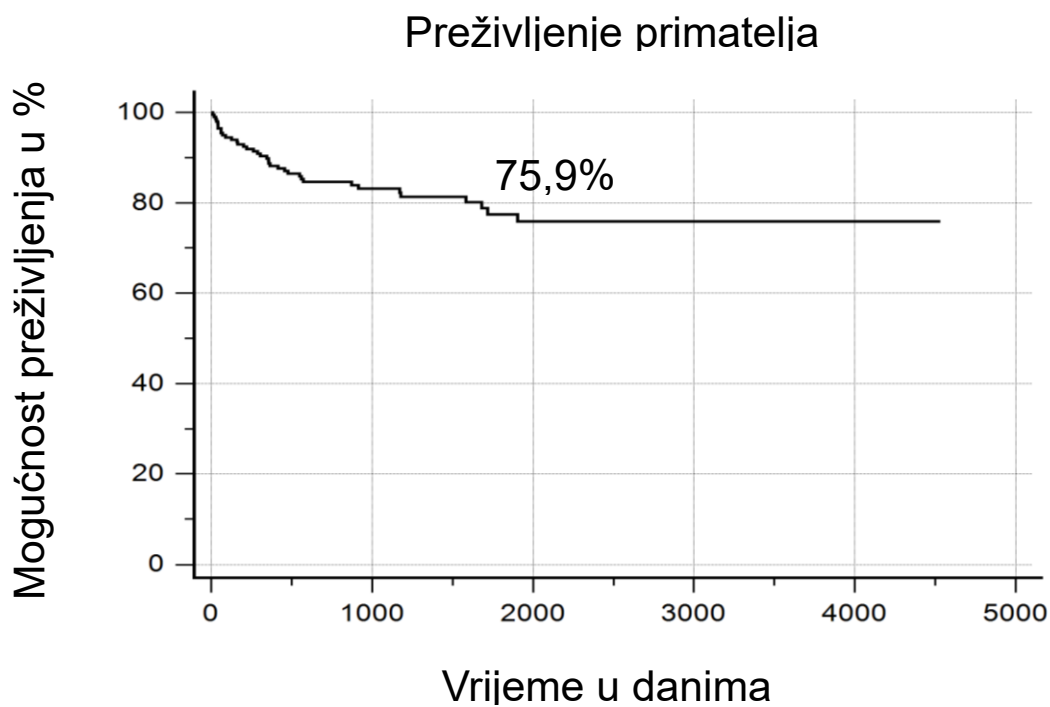
3.3.4.3 Krioablacija

Krioablaciju karakterizira primjena izuzetno niskih temperatura za uništavanje tumorskog tkiva. Prvotnom isporukom argona aplikator se brzo ohladi. Nakon toga se helij pušta u sustav, što zagrijava aplikator. Uzastopni ciklusi smrzavanja i odmrzavanja dovode do dehidracije stanica, denaturacije proteina i zatvaranja malih krvnih žila što rezultira bubrenjem i pucanjem stanica te hipoksijom. Ovaj modalitet liječenja je manje bolan od termalnih ablacijskih. Na MSCT-u se jasno vidi ledeni omotač što omogućuje preciznije intraproceduralno praćenje. Stoga krioablacija je terapijska opcija za ranu fazu HCC-a ukoliko se on nalazi blizu kritičnih struktura zbog dobre kontrole ablacijskog područja slikovnim praćenjem (108). Sustavnim pregledom literature kojim se objedinilo 19 studija nije se pokazala značajna razlika u ukupnom preživljenju ili lokalnoj progresiji rane ili vrlo rane faze HCC-a između MWA-a, RFA-a i krioablacije (109).

4. REZULTATI I DOSTIGNUĆA U LIJEČENJU HCC-A U KB MERKUR

U Kliničkoj bolnici Merkur od 1998. do 2023. transplantirano je 2846 organa u 2660 bolesnika. Učinjeno je 1803 TJ u 1640 bolesnika od kojih su 2,4% bile multiorganske i 0,4% od živućeg darivatelja. Oko 31% ukupnog broja TJ je učinjeno u sklopu liječenja HCC-a. Klinička bolnica Merkur je vodeći hepatološki centar kao i centar za transplantaciju gdje se godišnje učini više od 90% svih TJ u Republici Hrvatskoj. Također je jedina ustanova u kojoj se vrši simultana TJ s drugim organima. U ovom centru se zadnjih 5 godina u prosjeku radi oko 96 transplantacija godišnje i time je po broju takvih zahvata pri samom vrhu zemalja Eurotransplanta. Daleke dosege i mogućnosti dijagnostike i liječenja bolesnika s akutnim zatajenjem i kroničnim bolestima jetre u ovom centru omogućuje uska suradnja između niza zavoda i klinika među kojima su Zavod za gastroenterologiju, Klinički zavod za dijagnostičku i intervencijsku radiologiju, Klinički zavod za medicinsku biokemiju i laboratorijsku medicinu, Klinika za kirurgiju, Zavod za transfuziju, Klinički zavod za patologiju i citologiju i Klinika za infektivne bolesti. Važno je napomenuti da su djelatnici visoko educirani i osposobljeni za obavljanje TJ, kao i za

višegodišnje praćenje nakon zahvata. Rezultati liječenja i višegodišnje preživljenje pacijenata su u skladu s drugim vodećim centrima za TJ u Europi (110).



Slika 7: Preživljenje primatelja jetara nakon zahvata u KB Merkur. Prema: www.kb-merkur.hr (111). Zahvalnošću prof.dr.sc. T. Filipec Kanižaj.

5. ZAKLJUČAK

Transplantacija jetre je postupak koji spašava živote pacijenata u terminalnom stadiju jetrene bolesti. Alkoholna bolest jetre, autoimunosne bolesti jetre i žučnih vodova, virusne bolesti, hepatocelularni karcinom i intoksikacije s akutnim zatajenjem jetre samo su neke od indikacija za transplantaciju jetre. Ovdje se fokusiramo na hepatocelularni karcinom, za kojeg su se mogućnosti liječenja značajno povećale u posljednjih nekoliko desetljeća. To je od iznimne važnosti s obzirom na trend porasta incidencije HCC-a u svijetu.

Kako bi se smanjila smrtnost i osigurala što veća kvaliteta života nakon transplantacije kod pacijenata s HCC-om, stručnjaci su na temelju dugogodišnjih istraživanja i praćenja odredili kriterije za transplantaciju jetre. Najvjerodostojniji i najčešće korišteni kod nas su BCLC, Milanski i RECIST kriteriji. Da bi pacijent ispunio te kriterije ili ostao unutar istih, nužna je djelatnost intervencijske radiologije. Metode kao što su cTACE, B-TACE, DEB-TACE, RFA, MWA, krioablacija, radioembolizacija i BLAND embolizacija omogućuju pacijentima ostanak unutar okvira tih kriterija za transplantaciju za vrijeme čekanja kompaktibilnog organa na minimalno invazivan način uz kratkotrajan boravak u bolnici.

Prije dostupnosti ovih metoda, kvaliteta života i preživljenje pacijenata s HCC-om su bili znatno lošiji. Iako metode intervencijske radiologije za premoštenje do transplantacije jetre imaju veliki utjecaj na ishode liječenja pacijenata s HCC-om, ne smije se zanemariti važnost multidisciplinarnog pristupa. Gastroenterolozi, kirurzi, patolozi, citolozi, transfuziolozi i drugi medicinski stručnjaci također igraju ključnu ulogu u liječenju ovih pacijenata. Uloga intervencijske radiologije je značajna, ali mora biti usklađena s doprinosima drugih grana medicine u multidisciplinarnom timu za liječenje HCC-a.

Primjerice, pravovremeno započeta imunoterapija može značajno poboljšati ishode liječenja metodama intervencijske radiologije. Stoga je ključno da svaki član tima odradi svoj dio posla na najvišoj razini kako bi se osigurali optimalni ishodi za pacijente.

6. ZAHVALE

Zahvaljujem dragom Bogu koji me kroz studiranje vodio pravim putem i bio uz mene kada je to bilo najviše potrebno.

Veliko hvala mojim roditeljima Mariju i Slavici kao i bratu Ninoslavu i sestri Nikolini na bezuvjetnoj potpori, beskrajnoj podršci i korisnim savjetima. Hvala mojoj Luci na velikoj motivaciji i ljubavi.

Izrazito se zahvaljujem svom mentoru profesoru Vinku Vidjaku na predloženoj temi, stručnim savjetima i time prilici da bolje upoznam svijet intervencijske radiologije. Hvala doktorici Helgi Sertić Milić na suradnji, strpljenju i pomoći oko prikupljanja podataka. Posebno sam zahvalan profesorici Tajani Filipec Kanižaj na ustupljenim podacima i prenesom znanju tijekom cijelog dosadašnjeg kliničkog obrazovanja.

7. LITERATURA

1. International Agency for Research on Cancer/World Health Organization. Global Cancer Observatory [internet]. Lyon: World Health Organization; c2020 [pristupljeno 06.05.2024.] Dostupno na: <http://gco.iarc.fr/today>
2. Hrvatski zavod za javno zdravstvo. Registar za rak [internet]. Zagreb: Hrvatski zavod za javno zdravstvo; c2024 [pristupljeno 07.05.2024.] Dostupno na: <https://www.hzjz.hr/periodicne-publikacije/incidencija-raka-u-hrvatskoj-u-2021-godini/>
3. Villanueva A. Hepatocellular Carcinoma. *N Engl J Med*. 2019 Apr 11;380(15):1450-1462.
4. World Health Organization (WHO). Newsroom on hepatitis B [internet]. Geneva: World Health Organization (WHO); c2024 [pristupljeno 06.05.2024.]. Dostupno na: <https://www.who.int/news-room/fact-sheets/detail/hepatitis-b>.
5. Nguyen MH, Wong G, Gane E, Kao JH, Dusheiko G. Hepatitis B virus: Advances in prevention, Diagnosis, and Therapy. *Clin Microbiol Rev*. 2020 Mar 18;33(2):e00046-19.
6. Terrault NA, Lok ASF, McMahon BJ, Chang KM, Hwang JP, Jonas MM, et al. Update on prevention, diagnosis, and treatment of chronic hepatitis B: AASLD 2018 hepatitis B guidance. *Hepatology*. 2018 Apr;67(4):1560–1599.
7. Polaris Observatory HCVC. Global prevalence and genotype distribution of hepatitis C virus infection in 2015: a modelling study. *Lancet Gastroenterol Hepatol*. 2017 Mar;2(3):161–176.
8. Druyts E, Thorlund K, Wu P, Kanters S, Yaya S, Cooper CL, et al. Efficacy and safety of pegylated interferon alfa-2a or alfa-2b plus ribavirin for the treatment of chronic hepatitis C in children and adolescents: a systematic review and meta-analysis. *Clin Infect Dis*. 2013 Apr;56(7):961–967.
9. Ghany MG, Morgan TR, AASLD-IDSA Hepatitis C Guidance Panel. Hepatitis C guidance 2019 update: American Association for the Study of Liver Diseases-Infectious Diseases Society of America Recommendations for testing, managing,

- and treating hepatitis C virus infection. *Hepatology*. 2020 Feb;71(2):686–721.
10. Dang H, Yeo YH, Yasuda S, Huang CF, Iio E, Landis C, et al. Cure with interferon-free direct-acting antiviral is associated with increased survival in patients with hepatitis C virus-related hepatocellular carcinoma from both east and west. *Hepatology*. 2020 Jun;71(6):1910–1922.
 11. Ito T, Ishigami M, Zou B, Tanaka T, Takahashi H, Kurosaki M, et al. The epidemiology of NAFLD and lean NAFLD in Japan: a meta-analysis with individual and forecasting analysis, 1995–2040. *Hepatology Int*. 2021 Apr;15(2):366–379.
 12. Le MH, Yeo YH, Li X, Li J, Zou B, Wu Y, et al. 2019 global NAFLD prevalence: A systematic review and meta-analysis. *Clin Gastroenterol Hepatol Off Clin Pract J Am Gastroenterol Assoc*. 2022 Dec;20(12):2809–2817.e28.
 13. Kanwal F, Kramer J, Asch SM, Chayanupatkul M, Cao Y, El-Serag HB. Risk of hepatocellular cancer in HCV patients treated with direct-acting antiviral agents. *Gastroenterology*. 2017 Oct;153(4):996–1005
 14. Vilar-Gomez E, Martinez-Perez Y, Calzadilla-Bertot L, Torres-Gonzalez A, Gra-Oramas B, Gonzalez-Fabian L, et al. Weight loss through lifestyle modification significantly reduces features of nonalcoholic steatohepatitis. *Gastroenterology*. 2015 Aug;149(2):367–378
 15. Baumeister SE, Schlesinger S, Aleksandrova K, Jochem C, Jenab M, Gunter MJ, et al. Association between physical activity and risk of hepatobiliary cancers: a multinational cohort study. *J Hepatol*. 2019 May;70(5):885–892.
 16. Turati F, Trichopoulos D, Polesel J, Bravi F, Rossi M, Talamini R, et al. Mediterranean diet and hepatocellular carcinoma. *J Hepatol*. 2014 Mar;60(3):606–611.
 17. Kramer JR, Natarajan Y, Dai J, Yu X, Li L, El-Serag HB, et al. Effect of diabetes medications and glycemic control on risk of hepatocellular cancer in patients with nonalcoholic fatty liver disease. *Hepatology*. 2022 Jun;75(6):1420–1428.

18. Zou B, Odden MC, Nguyen MH. Statin use and reduced hepatocellular carcinoma risk in patients with nonalcoholic fatty liver disease. *Clin Gastroenterol Hepatol.* 2023 Feb;21(2):435–444.
19. Simon TG, Henson J, Osganian S, Masia R, Chan AT, Chung RT, et al. Daily aspirin use associated with reduced risk for fibrosis progression in patients with nonalcoholic fatty liver disease. *Clin Gastroenterol Hepatol.* 2019 Dec;17(13):2776–2784
20. Stine JG, Wentworth BJ, Zimmet A, Rinella ME, Loomba R, Caldwell SH, et al. Systematic review with meta-analysis: risk of hepatocellular carcinoma in non-alcoholic steatohepatitis without cirrhosis compared to other liver diseases. *Aliment Pharmacol Ther.* 2018 Oct;48(7):696–703.
21. Huang DQ, Singal AG, Kono Y, Tan DJH, El-Serag HB, Loomba R. Changing global epidemiology of liver cancer from 2010 to 2019: NASH is the fastest growing cause of liver cancer. *Cell Metab.* 2022 Jul;34(7):969–977
22. Rodriguez M, Gonzalez-Dieguez ML, Varela M, Cadahia V, Andres-Vizan SM, Mesa A, et al. Impact of alcohol abstinence on the risk of hepatocellular carcinoma in patients with alcohol-related liver cirrhosis. *Am J Gastroenterol.* 2021 Dec;116(12):2390–2398.
23. Frenette CT, Isaacson AJ, Bargellini I, Saab S, Singal AG. A Practical Guideline for Hepatocellular Carcinoma Screening in Patients at Risk. *Mayo Clin. Proc. Innov. Qual. Outcomes.* 2019 Sep;3(3):302–310.
24. Heimbach JK, Kulik LM, Finn RS, Sirlin CB, Abecassis MM, Roberts LR, et al. AASLD guidelines for the treatment of hepatocellular carcinoma. *Hepatol Baltim Md.* 2018 Jan;67(1):358–380.
25. Sjekavica I. *Abdominalna radiologija. U: Brkljačić B, Vidjak V. Radiologija. Zagreb: Medicinska naklada; 2023.*
26. Zhang YN, Fowler KJ, Hamilton G, Cui JY, Sy EZ, Balanay M, et al. Liver fat imaging-a clinical overview of ultrasound, CT, and MR imaging. *Br. J. Radiol.* 2018 Sep;91(1089):20170959

27. Wang G, Zhu S, Li X. Comparison of values of CT and MRI imaging in the diagnosis of hepatocellular carcinoma and analysis of prognostic factors. *Oncol Lett.* 2019 Jan;17(1):1184–1188.
28. Roberts LR, Sirlin CB, Zaiem F, Almasri J, Prokop LJ, Heimbach JK, et al. Imaging for the diagnosis of hepatocellular carcinoma: A systematic review and meta-analysis. *Hepatology* Baltim Md. 2018 Jan;67(1):401–421.
29. Tannapfel A, Dienes HP, Lohse AW. The indications for liver biopsy. *Dtsch. Arztebl. Int.* 2012 Jul;109(27-28):477-483.
30. Boyd A, Cain O, Chauhan A, Webb GJ. Medical liver biopsy: Background, indications, procedure and histopathology. *Front. Gastroenterol.* 2020 Jan;11(1), 40–47.
31. Reig M, Forner A, Rimola J, Ferrer-Fàbrega J, Burrel M, Garcia-Criado Á et al. BCLC strategy for prognosis prediction and treatment recommendation: The 2022 update. *J Hepatol.* 2022 Mar;76(3):681-693.
32. Azam F, Latif MF, Farooq A, Tirmazy SH, AlShahrani S, Bashir S, et al. Performance Status Assessment by Using ECOG (Eastern Cooperative Oncology Group) Score for Cancer Patients by Oncology Healthcare Professionals. *Case Rep Oncol.* 2019 Sep 25;12(3):728-736.
33. Tsoaris A, Marljar CA. Use Of The Child Pugh Score In Liver Disease. In: *StatPearls. Treasure Island (FL): StatPearls Publishing; 2024*
34. Berzigotti A, Reig M, Abraldes JG, Bosch J, Bruix J. Portal hypertension and the outcome of surgery for hepatocellular carcinoma in compensated cirrhosis: a systematic review and meta-analysis. *Hepatology* Baltim Md. 2015 Feb;61(2):526–536.
35. Mehta N, Bhangui P, Yao FY, Mazzaferro V, Toso C, Akamatsu N, et al. Liver transplantation for hepatocellular carcinoma. Working group report from the ILTS transplant oncology consensus conference. *Transplantation.* 2020 Jun;104(6):1136–1142.
36. Mazzaferro V, Citterio D, Bhoori S, Bongini M, Miceli R, De Carlis L, et al. Liver transplantation in hepatocellular carcinoma after tumour downstaging: a randomised, controlled, phase 2/3 trial. *Lancet Oncol.* 2020 Jul;21(7):947–956.

37. Bruix J, Chan SL, Galle PR, Rimassa L, Sangro B. Systemic treatment of hepatocellular carcinoma. An EASL position paper. *J Hepatol.* 2021 Oct;75(4):960–974.
38. Finn RS, Qin S, Ikeda M, Galle PR, Ducreux M, Kim T-Y, et al. Atezolizumab plus bevacizumab in unresectable hepatocellular carcinoma. *N Engl J Med.* 2020 May;382(20):1894–1905.
39. Toniutto P, Fumolo E, Fornasiere E, Bitetto D. Liver Transplantation in Patients with Hepatocellular Carcinoma beyond the Milan Criteria: A Comprehensive Review. *J Clin Med.* 2021 Aug;10(17):3932.
40. Wolchok JD, Hoos A, O'Day S, Weber JS, Hamid O, Lebbé C, et al. Hodi FS Guidelines for the evaluation of immune therapy activity in solid tumors: immune-related response criteria. *Clin. Cancer Res.* 2009 Dec;15(23):7412–20.
41. Zhang ZM, Tan JX, Wang F, Dao FY, Zhang ZY, Lin H. Early Diagnosis of Hepatocellular Carcinoma Using Machine Learning Method. *Front. Bioeng. Biotechnol.* 2020;8:254.
42. Radha P, Divya R. An Efficient Detection of HCC-recurrence in Clinical Data Processing using Boosted Decision Tree Classifier. *Procedia Comput. Sci.* 2020;167:193–204.
43. Lambin P, Leijenaar RTH, Deist TM, Peerlings J, de Jong EEC, van Timmeren J, et al. Radiomics: The bridge between medical imaging and personalized medicine. *Nat. Rev. Clin. Oncol.* 2017 Dec;14(12):749–762.
44. Morshid A, Elsayes KM, Khalaf AM, Elmohr MM, Yu J, Kaseb AO, et al. A machine learning model to predict hepatocellular carcinoma response to transcatheter arterial chemoembolization. *Radiol. Artif. Intell.* 2019 Sep;1(5):e180021.
45. Hebrang A, Mašković J, Vidjak V, Brnić Z, Radoš M. Intervencijska radiologija. U: Hebrang A, Klarić-Čustović R. *Radiologija.* Zagreb: Medicinska naklada; 2007. str 293-310.
46. Vidjak V, Sertić Milić H, Novosel L, Perkov D. Radiologija krvnih žila i vaskularna intervencijska radiologija. U: Brkljačić B, Vidjak V. *Radiologija.* Zagreb: Medicinska naklada; 2023.

47. Sertić Milić H, Vidjak V. Slika 1: a) i b) Izvođenje Seldingerove tehnike u angiosali transfemoralnim pristupom. c) Kompresijska hemostaza mjesta punkcije.
48. Doherty GM. Current Diagnosis & Treatment: Surgery. U: Loeb SM, Davis K. USA: The McGraw-Hill Companies; 2010.
49. Škegro M. Kirurgija jetre. U: Sutlić Ž, Mijatović M, Augustin G, Dobrić I. Kirurgija. Zagreb: Školska knjiga; 2022. str. 200-215.
50. Eurotransplant. Statistics Report Library [internet]. Leiden: Eurotransplant; c2024 [pristupljeno 12.05.2024.]. Dostupno na: <https://statistics.eurotransplant.org/>
51. Singal AG, Llovet JM, Yarrow M, Mehta N, Heimbach JK, Dawson LA, et al. AASLD Practice Guidance on prevention, diagnosis, and treatment of hepatocellular carcinoma. Hepatol Baltim Md. 2023 Dec;78(6):1922-1965.
52. Foerster F, Gairing SJ, Muller L, Galle PR. NAFLD-driven HCC: Safety and efficacy of current and emerging treatment options. J Hepatol. 2022 Feb;76(2):446–57.
53. Pinna AD, Yang T, Mazzaferro V, De Carlis L, Zhou J, Roayaie S, et al. Liver Transplantation and Hepatic Resection can Achieve Cure for Hepatocellular Carcinoma. Ann Surg. 2018 Nov;268(5):868–75.
54. Citterio D, Facciorusso A, Sposito C, Rota R, Bhoori S, Mazzaferro V. Hierarchic Interaction of Factors Associated With Liver Decompensation After Resection for Hepatocellular Carcinoma. JAMA Surg. 2016 Sep;151(9):846–53.
55. Bluthner E, Jara M, Shrestha R, Faber W, Pratschke J, Stockmann M, et al. The predictive value of future liver remnant function after liver resection for HCC in noncirrhotic and cirrhotic patients. HPB (Oxford). 2019 Jul;21(7):912–22.
56. Guglielmi A, Ruzzenente A, Conci S, Valdegamberi A, Iacono C. How much remnant is enough in liver resection? Dig Surg. 2012;29(1):6–17
57. Cucchetti A, Cescon M, Golfieri R, Piscaglia F, Renzulli M, Neri F, et al. Hepatic venous pressure gradient in the preoperative assessment of patients with resectable hepatocellular carcinoma. J Hepatol. 2016 Jan;64(1):79–86.
58. Tsilimigras DI, Mehta R, Paredes AZ, Moris D, Sahara K, Bagante F, et al. Overall Tumor Burden Dictates Outcomes for Patients Undergoing Resection of

- Multinodular Hepatocellular Carcinoma Beyond the Milan Criteria. *Ann Surg*. 2020 Oct;272(4):574–81
59. Ivanics T, Murillo Perez CF, Claasen M, Patel MS, Morgenshtern G, Erdman L, et al. Dynamic risk profiling of HCC recurrence after curative intent liver resection. *Hepatology*. 2022 Nov;76(5):1291-301
60. Halazun KJ, Najjar M, Abdelmessih RM, Samstein B, Griesemer AD, Guarrera JV, et al. Recurrence After Liver Transplantation for Hepatocellular Carcinoma: A New MORAL to the Story. *Ann Surg*. 2017 Mar;265(3):557–64.
61. Crocetti L, Bozzi E, Scalise P, Bargellini I, Lorenzoni G, Ghinolfi D, et al. Locoregional Treatments for Bridging and Downstaging HCC to Liver Transplantation. *Cancers*. 2021 Nov;13(21):5558
62. Pommergaard HC, Rostved AA, Adam R, Thygesen LC, Salizzoni M, Gómez Bravo MA, et al. Locoregional treatments before liver transplantation for hepatocellular carcinoma: a study from the European Liver Transplant Registry. *Transpl Int*. 2018 May;31(5):531-539.
63. Aravind A, Mukund A. Interventional Radiology in Hepatocellular Carcinoma: Current Status and Looking Ahead. *Indographics*. 2022 Dec;01(02);. 184-195.
64. Sertić Milić H, Vidjak V. Slika 2: Pripremanje smjese citostatika i embolizacijskog sredstva u digestoru u tijeku pripreme za kemoembolizaciju. Pripremljenu smjesu je potrebno držati u frižideru 1 sat.
65. Sertić Milić H, Vidjak V. Slika 3: a) Selektivna DSA s prikazom hipervaskularne lezije u 6. segmentu jetre. b) Pregledna DSA nakon prvog ciklusa TACE s ostatnim vijabilnim zonama lezije.
66. de Baere T, Arai Y, Lencioni R, Geschwind J-F, Rilling W, Salem R, et al. Treatment of liver tumors with lipiodol TACE: technical recommendations from experts opinion. *Cardiovasc Intervent Radiol*. 2016 Mar;39(3):334–343
67. Takayasu K, Arai S, Ikai I, Kudo M, Matsuyama Y, Kojiro M, et al. Overall survival after transarterial lipiodol infusion chemotherapy with or without embolization for unresectable hepatocellular carcinoma: propensity score analysis. *AJR Am J Roentgenol*. 2010 Mar;194(3):830–837

68. Boulin M, Guiu S, Chauffert B, Aho S, Cercueil J-P, Ghiringhelli F, et al. Screening of anticancer drugs for chemoembolization of hepatocellular carcinoma. *Anticancer Drugs*. 2011 Sep;22(8):741–748.
69. Lencioni R, de Baere T, Soulen MC, Rilling WS, Geschwind J-FH. Lipiodol transarterial chemoembolization for hepatocellular carcinoma: A systematic review of efficacy and safety data. *Hepatology* Baltim Md. 2016 Jul;64(1):106–116.
70. Ogasawara S, Chiba T, Ooka Y, Kanogawa N, Motoyama T, Suzuki E, et al. A randomized placebo-controlled trial of prophylactic dexamethasone for transcatheter arterial chemoembolization. *Hepatology* Baltim Md. 2018 Feb;67(2):575-85.
71. Alba E, Valls C, Dominguez J, Martinez L, Escalante E, Lladó L, et al. Transcatheter Arterial Chemoembolization in Patients with Hepatocellular Carcinoma on the Waiting List for Orthotopic Liver Transplantation. *AJR Am J Roentgenol*. 2008 May;190(5):1341-8.
72. Werner JD, Frangakis C, Ruck JM, Hong K, Philosophe B, Cameron AM, et al. Neoadjuvant Transarterial Chemoembolization Improves Survival After Liver Transplant in Patients With Hepatocellular Carcinoma. *Exp. Clin. Transpl*. 2019 Oct;17(5):638-43.
73. Sneider D, Boteon APCS, Lerut J, Iesari S, Glibo N, Blasi F, et al. Transarterial chemoembolization of hepatocellular carcinoma before liver transplantation and risk of post-transplant vascular complications: a multicentre observational cohort and propensity score-matched analysis. *Br J Surg*. 2021 Nov;108(11):1323-31.
74. Millonig G, Graziadei IW, Freund MC, Jaschke W, Stadlmann S, Ladurner R, et al. Response to Preoperative Chemoembolization Correlates with Outcome after Liver Transplantation in Patients with Hepatocellular Carcinoma. *Liver Transpl*. 2007 Feb;13(2):272-9.
75. Sertić Milić H, Vidjak V. Slika 4: a) Kontrolni nativni CT nakon cTACE. Hiperdenzna lezija odgovara ostacima lipiodola i stoga se ne može procijeniti vijabilni ostatak tumora. b) CT s intravenskim kontrastom u arterijskoj fazi prikazuje istu leziju kao prethodno. c) MR-om se vidi da tumor nije vijabilan. d) U arterijskoj fazi snimanja

MR-a ne dolazi do nakupljanja kontrastnog sredstva. Zaključno tomu MR je metoda izbora za procjenu bolesti nakon cTACE i u ovom slučaju MR-om je potvrđen dobar učinak cTACE-a.

76. Lammer J, Malagari K, Vogl T, Pilleul F, Denys A, Watkinson A, et al. Prospective randomized study of doxorubicin-eluting-bead embolization in the treatment of hepatocellular carcinoma: results of the PRECISION V study. *Cardiovasc Intervent Radiol*. 2010 Feb;33(1):41–52.
77. Golfieri R, Giampalma E, Renzulli M, Cioni R, Bargellini I, Bartolozzi C, et al. Randomised controlled trial of doxorubicin-eluting beads vs. conventional chemoembolisation for hepatocellular carcinoma. *Br J Cancer* 2014 Jul;111(2):255–64.
78. Gao S, Yang Z, Zheng Z, Yao J, Deng M, Xie H, et al. Doxorubicin-eluting bead vs. conventional TACE for unresectable hepatocellular carcinoma: a meta-analysis. *Hepatogastroenterology*. 2013 Jun;60(124):813–20.
79. Monier A, Guiu B, Duran R, Aho S, Bize P, Deltenre P, et al. Liver and biliary damages following transarterial chemoembolization of hepatocellular carcinoma: comparison between drug-eluting beads and lipiodol emulsion. *Eur Radiol*. 2017 Apr;27(4):1431–39.
80. Mohr I, Vogeler M, Pfeiffenberger J, Sprengel SD, Klauss M, Radeleff B, et al. Clinical effects and safety of different transarterial chemoembolization methods for bridging and palliative treatments in hepatocellular carcinoma. *J Cancer Res Clin Oncol*. 2022 Nov;148(11):3163-74.
81. Affonso BB, Galastri FL, da Motta Leal Filho JM, Nasser F, Falsarella PM, Cavalcante RN, et al. Long-term outcomes of hepatocellular carcinoma that underwent chemoembolization for bridging or downstaging. *World J Gastroenterol*. 2019 Oct 7;25(37):5687-5701.
82. Bucalau AM, Tancredi I, Pezzullo M, Leveque R, Picchia S, Laethem JV, et al. Balloon-occluded chemoembolization for hepatocellular carcinoma: a prospective study of safety, feasibility and outcomes. *Hepat Oncol*. 2020 Oct 13;8(1):HEP31.

83. Ogawa M, Takayasu K, Hirayama M, Miura T, Shiozawa K, Abe M, et al. Efficacy of a microballoon catheter in transarterial chemoembolization of hepatocellular carcinoma using miriplatin, a lipophilic anticancer drug: Short-term results. *Hepatol Res.* 2016 Mar;46(3):E60-9.
84. Chu HH, Gwon DI, Kim GH, Kim JH, Ko GY, Shin JH, et al. Balloon-occluded transarterial chemoembolization versus conventional transarterial chemoembolization for the treatment of single hepatocellular carcinoma: a propensity score matching analysis. *Eur Radiol.* 2023 Apr;33(4):2655-2664.
85. Lucatelli P, De Rubeis G, Rocco B, Basilico F, Cannavale A, Abbatecola A, et al. Balloon occluded TACE (B-TACE) vs DEM-TACE for HCC: a single center retrospective case control study. *BMC Gastroenterol.* 2021 Feb 3;21(1):51.
86. Golfieri R, Bezzi M, Verset G, Fucilli F, Mosconi C, Cappelli A, et al. Balloon-Occluded Transarterial Chemoembolization: In Which Size Range Does It Perform Best? A Comparison of Its Efficacy versus Conventional Transarterial Chemoembolization, Using Propensity Score Matching. *Liver Cancer.* 2021 Jul 14;10(5):522-534.
87. Sertić Milić H, Vidjak V. Slika 5: a) Pregledna DSA prikazuje hipervaskularnu leziju (ranije verificiranu kao HCC) 6. segmenta jetre prethodno izvođenju b-TACE metode transbrahijalnim pristupom. b) Prikaz napuhanog balona radi smanjivanja protoka u tumorskim žilama. c) Kontrolna DSA koja pokazuje dobar terapijski odgovor na b-TACE.
88. Salem R, Gordon AC, Mouli S, Hickey R, Kallini J, Gabr A, et al. Y90 Radioembolization Significantly Prolongs Time to Progression Compared With Chemoembolization in Patients With Hepatocellular Carcinoma. *Gastroenterology.* 2016 Dec;151(6):1155-1163.
89. Salem R, Johnson GE, Kim E, Riaz A, Bishay V, Boucher E, et al. Yttrium-90 Radioembolization for the Treatment of Solitary, Unresectable HCC: The LEGACY Study. *Hepatol Baltim Md.* 2021 Nov;74(5):2342-2352.
90. Dhondt E, Lambert B, Hermie L, Huyck L, Vanlangenhove P, Geerts A, et al. ⁹⁰Y Radioembolization versus Drug-eluting Bead Chemoembolization for Unresectable

- Hepatocellular Carcinoma: Results from the TRACE Phase II Randomized Controlled Trial. *Radiology*. 2022 Jun;303(3):699-710.
91. Lam MG, Louie JD, Iagaru AH, Goris ML, Sze DY. Safety of repeated yttrium-90 radioembolization. *Cardiovasc Intervent Radiol*. 2013 Oct;36(5):1320–8.
92. Ettore GM, Levi Sandri GB, Laurenzi A, Colasanti M, Meniconi RL, Lionetti R, et al. Yttrium-90 Radioembolization for Hepatocellular Carcinoma Prior to Liver Transplantation. *World J Surg*. 2017 Jan;41(1):241–9.
93. Skef W, Agarwal M, Mikolajczyk AE. Position 1: Transarterial Chemoembolization Should Be the Primary Locoregional Therapy for Unresectable Hepatocellular Carcinoma. *Clin Liver Dis*. 2020 Feb;15(2):71–3.
94. Lewandowski RJ, Geschwind JF, Liapi E, Salem R. Transcatheter intraarterial therapies: rationale and overview. *Radiology* 2011 Jun;259(3):641–657.
95. Benson AB, D’Angelica MI, Abbott DE, Anaya DA, Anders R, Ara C, et al. Hepatobiliary Cancers, Version 2.2021, NCCN Clinical Practice Guidelines in Oncology. *J Natl Compr Canc Netw* 2021 May;19(5):541–565
96. Abdelsalam ME, Murthy R, Avritscher R, Mahvash A, Wallace MJ, Kaseb AO, et al. Minimally invasive image-guided therapies for hepatocellular carcinoma. *J Hepatocell Carcinoma*. 2016;3:55–61.
97. Horvat N, de Oliveira AI, Clemente de Oliveira B, Araujo-Filho JAB, El Homsy M, Elsakka A, et al. Local-Regional Treatment of Hepatocellular Carcinoma: A Primer for Radiologists. *Radiographics*. 2022 Oct;42(6):1670-1689.
98. Prutki M, Alduk AM. Nevaskularna intervencijska radiologija. U: Brkljačić B, Vidjak V. *Radiologija*. Zagreb: Medicinska naklada; 2023. str 223-232.
99. Pompili M, Francica G, Ponziani FR, Iezzi R, Avolio AW. Bridging and downstaging treatments for hepatocellular carcinoma in patients on the waiting list for liver transplantation. *World J Gastroenterol*. 2013 Nov;19(43):7515–30.
100. Lu Z, Wen F, Guo Q, Liang H, Mao X, Sun H. Radiofrequency ablation plus chemoembolization versus radiofrequency ablation alone for hepatocellular carcinoma: a meta-analysis of randomized-controlled trials. *Eur J Gastroenterol Hepatol*. 2013 Feb;25(2):187–94.

101. Chu HH, Kim JH, Yoon HK, Ko HK, Gwon DI, Kim PN, et al. Chemoembolization Combined with Radiofrequency Ablation for Medium-Sized Hepatocellular Carcinoma: A Propensity-Score Analysis. *J Vasc Interv Radiol*. 2019 Oct;30(10):1533–43.
102. Bauschke A, Altendorf-Hofmann A, Ardelt M, Kissler H, Tautenhahn HM, Settmacher U. Impact of successful local ablative bridging therapy prior to liver transplantation on long-term survival in patients with hepatocellular carcinoma in cirrhosis. *J Cancer Res Clin Oncol*. 2020 Jul;146(7):1819-1827.
103. Majumdar A, Roccarina D, Thorburn D, Davidson BR, Tsochatzis E, Gurusamy KS. Management of people with early- or very early-stage hepatocellular carcinoma: an attempted network meta-analysis. *Cochrane Database Syst Rev*. 2017 Mar;3(3):CD011650.
104. Facciorusso A, Di Maso M, Muscatiello N. Microwave ablation versus radiofrequency ablation for the treatment of hepatocellular carcinoma: A systematic review and metaanalysis. *Int J Hyperthermia* 2016 May;32(3):339–344.
105. Wang X, Yu H, Zhao F, Xu Y, Wang C, Liu K, et al. Microwave ablation versus radiofrequency ablation as bridge therapy in potentially transplantable patients with single HCC \leq 3 cm: A propensity score-matched study. *Eur J Radiol*. 2023 Jul;164:110860.
106. Couillard AB, Knott EA, Zlevor AM, Mezrich JD, Cristescu MM, Agarwal P, et al. Microwave Ablation as Bridging to Liver Transplant for Patients with Hepatocellular Carcinoma: A Single-Center Retrospective Analysis. *J Vasc Interv Radiol*. 2022 Sep;33(9):1045-1053.
107. Sertić Milić H, Vidjak V. Slika 6: a) CT-om verificirana hipervaskularna lezija subkapsularno u desnom jetrenom režnju karakteristika HCC-a. b) Pozicija sonde MWA uređaja u tijeku ablacije. c) Stanje po ablaciji subkapsularne lezije jetre karakteristika HCC-a s inkluzijama plina postterapijskog postupka.
108. Gupta P, Maralakunte M, Kumar-M P, Chandel K, Chaluvashetty SB, Bhujade H, et al. Overall survival and local recurrence following RFA, MWA, and

- cryoablation of very early and early HCC: a systematic review and Bayesian network meta-analysis. *Eur Radiol.* 2021 Jul;31(7):5400–5408.
109. Yang Y, Zhang Y, Wu Y, Chen J, Liang B, Chen Q, et al. Efficacy and Safety of Percutaneous Argon-Helium Cryoablation for Hepatocellular Carcinoma Abutting the Diaphragm. *J Vasc Interv Radiol.* 2020 Mar;31(3):393–400.
110. Klinička bolnica Merkur. Transplantacijski centar [internet]. Zagreb: Klinička bolnica Merkur; c2024 [pristupljeno 20.05.2024.] Dostupno na: <https://www.kb-merkur.hr/>
111. Filipec-Kanižaj T, Slika 7. Preživljenje primatelja jetara nakon zahvata u KB Merkur. Prema: www.kb-merkur.hr

8. ŽIVOTOPIS

Rođen sam u Mostaru 18.05.1999. te do upisa na fakultet živim u Prozoru u BiH. Tu sam završio osnovnu školu i opću gimnaziju u Srednjoj školi Prozor gdje sam imenovan učenikom generacije. 2018. upisujem Medicinski fakultet Sveučilišta u Zagrebu. Tijekom studija sam prolazio odličnim uspjehom s ukupnim prosjekom ocjena 4,75. Bio sam demonstrator iz kolegija Klinička propedeutika u akademskim godinama 2022./2023. i 2023./2024. u nastavnoj bazi KB Merkur te iz kolegija Histologija i embriologija 2020./2021. U svojoj posljednoj akademskoj godini sudjelujem u organizaciji CROSS 19 kao najvećeg studentskog kongresa u Hrvatskoj kao i drugih stručnim simpozija. Autor/koautor sam brojnih radova i više puta sudionik stručnih skupova. Engleski jezik čitam, pišem i govorim na C1 razini.