

Dugoročno praćenje bolesnika s nefunkcionalnim tumorima hipofize

Brekalo, Roman

Master's thesis / Diplomski rad

2024

Degree Grantor / Ustanova koja je dodijelila akademski / stručni stupanj: **University of Zagreb, School of Medicine / Sveučilište u Zagrebu, Medicinski fakultet**

Permanent link / Trajna poveznica: <https://um.nsk.hr/um:nbn:hr:105:541297>

Rights / Prava: [In copyright](#)/[Zaštićeno autorskim pravom.](#)

Download date / Datum preuzimanja: **2025-03-27**



Repository / Repozitorij:

[Dr Med - University of Zagreb School of Medicine Digital Repository](#)



**SVEUČILIŠTE U ZAGREBU
MEDICINSKI FAKULTET**

Roman Brekalo

**Dugoročno praćenje bolesnika s
nefunkcionalnim tumorima hipofize**

DIPLOMSKI RAD



Zagreb, 2024.

Ovaj diplomski rad izrađen je u Zavodu za endokrinologiju Kliničkog bolničkog centra Zagreb pod vodstvom dr.sc. Ivane Kraljević i predan je na ocjenu u akademskoj godini 2023./2024.

Popis i objašnjenje kratica korištenih u radu

ACTH – *engl.* Adrenocorticotropic hormone

BIS – bolnički informacijski sustav

CB – Cushingova bolest

CI – *engl.* Confidence interval

CT – *engl.* Computerized tomography

FSH – folikul stimulirajući hormon

fT4 – *engl.* Free thyroxine

GH – *engl.* Growth hormone

GK – *engl.* Gamma-knife

IGF-1 – *engl.* Insulin-like growth factor 1

LH – luteinizirajući hormon

MMP – *engl.* Matrix Metalloproteinase

MR – magnetna rezonanca

NFPA – *engl.* Non-functional Pituitary Adenoma

OCT – *engl.* Optic coherent tomography

PHD – patohistološka dijagnoza

PitNET – *engl.* Pituitary neuroendocrine tumors

PRL – prolaktin

RT – radioterapija

TIMP – *engl.* Tissue Inhibitor of Metalloproteinase

TSH – tiroidni stimulirajući hormon

T3 – trijodtironin

T4 – tiroksin

VEGF – *engl.* Vascular Endothelial Growth Factor

VEGF-R – *engl.* Vascular Endothelial Growth Factor Receptor

SADRŽAJ

SAŽETAK

SUMMARY

1. UVOD	1
1.1. Tumori hipofize	1
1.1.1. Funkcionalni tumori hipofize.....	3
1.1.2. Nefunkcionalni tumori hipofize	4
1.2. Dijagnoza nefunkcionalnih tumora hipofize.....	5
1.3. Liječenje nefunkcionalnih tumora hipofize	7
1.4. Komplikacije liječenja nefunkcionalnih tumora hipofize	8
1.5. Postoperativno praćenje	8
2. CILJ RADA	10
3. ISPITANICI I METODE	11
4. REZULTATI	13
4.1. Pacijenti sa stabilnim reziduama.....	16
4.2. Pacijenti s progresivnim reziduama	17
4.3. Pacijenti s pojavom recidiva nakon potpune resekcije	18
4.4. Usporedba pacijenata bez recidiva i pacijenata s recidivom NFPA	19
4.5. Usporedba pacijenata sa stabilnim i progresivnim reziduama	20
5. RASPRAVA	22
6. ZAKLJUČAK.....	27
7. ZAHVALA	28

8. LITERATURA.....	29
9. ŽIVOTOPIS.....	33

SAŽETAK

Dugoročno praćenje bolesnika s nefunkcionalnim tumorima hipofize

Autor: Roman Brekalo

Cilj ovog rada bio je procijeniti dugoročne ishode rezidua adenoma hipofize te vjerojatnost pojave recidiva nakon potpune resekcije.

Ovim retrospektivnim kohortnim istraživanjem analizirani su pacijenti koju su podvrgnuti operaciji zbog nefunkcionalnog adenoma hipofize (NFPA) u razdoblju od 2005. do 2018. godine na Klinici za unutarnje bolesti KBC-a Zagreb. Dinamika rasta rezidua tumora ili pojava recidiva pratila se postoperativno putem MR-snimki te podataka prikupljenih iz medicinske dokumentacije pacijenata. U istraživanje je bilo uključeno 130 pacijenata, od kojih je većina bila muškog spola (N=85, 65,4%). Medijan dobi pacijenata bio je 57 (18 – 78) godina. Prosječno vrijeme praćenja pacijenata bilo je 90,5 (36 – 223) mjeseci. Postoperativno je uočena rezidua kod 65,4% pacijenata, a od 45 pacijenata kod kojih je postignuta potpuna resekcija, njih 10 (22,2%) razvilo je recidiv NFPA tijekom postoperativnog praćenja. Analizirajući skupine pacijenata s progresivnim i stabilnim reziduama NFPA uočena je statistički značajna razlika u dobi pacijenata i vrijednosti Ki-67. Međutim, nije bilo statistički značajne razlike u veličini tumora ili invaziji kavernoznog sinusa između ovih skupina. Kod pacijenata kod kojih je zabilježena pojava recidiva NFPA nakon potpune resekcije nije bilo značajnih razlika u dobi, spolu i invaziji kavernoznog sinusa u odnosu na skupinu bez recidiva, međutim ova skupina imala je znatno duže vrijeme praćenja ($p=0,05$)

Zaključno, zbog manjka jasnih prediktivnih čimbenika za porast rezidua ili pojavu recidiva potrebno je dugoročno pratiti pacijente redovnim MR-snimkama kako bi se na vrijeme uočila potreba za novom terapijskom intervencijom te smanjila mogućnost potencijalnih komplikacija rasta tumora.

Ključne riječi: nefunkcionalni tumori hipofize, operacija, rezidue adenoma, recidivi

SUMMARY

Long term follow-up of patients with non-functional pituitary tumors

Author: Roman Brekalo

The aim of this study was to assess the long-term outcomes of pituitary adenoma residue and the probability of recurrence after complete resection. This retrospective cohort study analyzed patients who underwent surgery due to non-functional pituitary adenoma (NFPA) between 2005 and 2018 at the Clinic for Internal Medicine of the University Hospital Center Zagreb. The dynamics of tumor residue growth or recurrence were monitored postoperatively through MRI scans and data collected from patients' medical records.

The study included 130 patients, the majority of whom were male (N=85, 65,4%). The median age of the patients was 57 (range 18 – 78). The average follow-up time for patients was 90.5 months (range 36 – 223). Postoperative residue was observed in 65.4% of patients, and among 45 patients who had complete resection of the tumor, 10 (22,2%) of them had a tumor recurrence during post-operative follow-up. Analyzing groups of patients with progressive and stable NFPA residues, a statistically significant difference was observed in the age of patients and Ki-67 values. However, there was no statistically significant difference in tumor size or invasion of the cavernous sinus between these groups. In patients with complete resection of NFPA, recurrence was recorded in 22.2% of patients, but there were no significant differences in age, gender, or invasion of the cavernous sinus compared to the group without recurrence. However, this group had a significantly longer follow-up time ($p=0,05$).

In conclusion, due to the lack of clear predictive factors for residue growth or recurrence, it is necessary to monitor patients long-term with regular MRI scans to timely detect the need for new therapeutic interventions and reduce the possibility of potential tumor growth complications.

Keywords: non-functional pituitary tumors, surgery, residual adenoma, recurrence

1. UVOD

Hipofiza je endokrina žlijezda koja služi izmjeni signala između hipotalamusa i organa na periferiji. Anatomski je smještena unutar koštane šupljine turskog sedla (lat. *sella turcica*), a prekrivena je naborom dure koji nazivamo dijafragma sele (lat. *diaphragma sellae*). Sastoji se od dva anatomski i funkcionalno različita dijela: adenohipofize (prednje hipofize) i neurohipofize (stražnje hipofize). Različite funkcionalne jedinice koje čine grupe stanica adenohipofize stvaraju i oslobađaju različite endokrine hormone, čimbenike rasta i citokine. Postoje različiti tipovi specijaliziranih stanica koje primarno oslobađaju adrenokortikotropni hormon (ACTH), tireoidni stimulirajući hormon (TSH), hormon rasta (GH), prolaktin (PRL), luteinizirajući hormon (LH) i folikul stimulirajući hormon (FSH) (1).

1.1. Tumori hipofize

Tumori hipofize (PitNET) heterogena su skupina tumora središnjeg živčanog sustava koji čine 10 – 15% svih intrakranijskih neoplazmi te se nalaze na trećem mjestu po učestalosti nakon glioma i meningeoma (2,3). Obično su benigne prirode, međutim, prilikom dijagnoze, oko 40% ovih tumora pokazuju znakove invazije kavernoznog i/ili sfenoidnog sinusa. Nadalje, dio PitNETa mogu pokazati znakove agresivnog širenja, definirane velikim potencijalom rasta tumora, otpornošću na konvencionalne metode terapije ili multiple recidive nakon operacije, a u iznimnim slučajevima može doći i do udaljenih metastaza pa govorimo o karcinomima hipofize (2,4). Karcinomi hipofize jedni su od najrjeđih, ali najagresivnijih podtipova tumora hipofize s

pojavnošću od 0,1 – 0,2%. Većina karcinoma hipofize izlučuju hormone, a najčešće se radi o karcinomima koji izlučuju ACTH i PRL (3).

Adenomi hipofize klasificiraju se obzirom na porijeklo stanica iz kojih nastaju te hormone koje izlučuju. Prolaktinomi čine 40 do 57% svih adenoma, a nakon njih najčešći su nefunkcionalni adenomi hipofize (NFPA), zatim adenomi koji luče GH (11 – 13%) te ACTH (1 – 2%) (5). Adenomi hipofize koji luče FSH, LH te TSH su rijetki (5). Većina tumora hipofize nastaje sporadično, a 5% nastaje u sklopu nasljednih sindroma, uključujući MEN1 sindrom, Carney kompleks (PRKAR1A mutacija), McCune-Albrightov sindrom (postzigotna mutacija GNAS gena), MEN4 sindrom (CDKN1B mutacija) te mnoge druge, a obično se klinički prezentiraju već u ranoj životnoj dobi (4).

NFPA čine 14 – 54% tumora adenohipofize, a karakterizirani su odsustvom hormonske ekspresije i/ili sekrecije zbog čega u kliničkoj slici izostaju simptomi hormonske aktivnosti (6). Adenome hipofize također možemo klasificirati s obzirom na veličinu tumora, pa tako tumore koji su promjera 10 mm ili više klasificiramo kao makroadenome, a one koji su promjera manjeg od 10 mm kao mikroadenome (5). Isto tako, adenomi hipofize mogu se s obzirom na radiološke i intraoperativne nalaze podijeliti na neinvazivne i invazivne adenome (3).

Mikroadenomi su nešto učestaliji u općoj populaciji (57,4%) u odnosu na makroadenome (42,6%), dok epidemiološka istraživanja pokazuju da su u trenutku dijagnoze 67 do 90% NFPA makroadenomi (5,7). NFPA nisu povezani s kliničkim sindromima kao što su amenoreja-galaktoreja, akromegalija, hiperkorticismam ili hipertireoza, a napretkom imunocitkemije pokazalo se da većina NFPA zapravo izlučuju gonadotropine, a u 10% slučajeva imunocitkemija je negativna pa govorimo o “null-cell” adenomima. Iznimno, neki adenomi mogu biti pozitivni na GH, TSH, ACTH ili prolaktin, ali ne luče te hormone in vivo, a takve adenome nazivamo silent

somatotropnim, tireotropnim, kortikotropnim ili laktotropnim adenomima (8). Silent adenomi skloniji su agresivnijem rastu u odnosu na funkcionalne adenome te imaju veću stopu recidiva tumora nakon operacije (9). Prolaktinomi se predominantno javljaju kod žena, kao i kortikotropni adenomi te adenomi koji luče TSH, dok adenomi koji luče GH većinom nastaju u muškaraca. Prevalencija NFPA je između 7 i 41,3 na 100 000 ljudi, a standardizirana incidencija se kreće između 0,65 i 2,34 na 100 000 ljudi (7,10). Pojavnost NFPA uvelike ovisi o dobi i spolu pacijenata, a nešto su učestaliji kod muškaraca u dobi između 40 i 60 godina. Isto tako postoje razlike u incidenciji tumora ovisno o rasi pacijenata. Žene crne rase imaju tri puta veću incidenciju tumora hipofize nego žene bijele rase, dok je incidencija za muškarce crne rase oko četiri puta veća nego incidencija za muškarce bijele rase (4).

1.1.1. Funkcionalni tumori hipofize

Funkcionalni adenomi hipofize obično se otkrivaju ranije od NFPA, međutim to ovisi o tipu tumora i hormonima koje tumor izlučuje (4). Pošto su prolaktinomi najčešći histološki podtipovi tumora hipofize, hipogonadotropni hipogonadizam jedan je od učestalijih sindroma koji se javlja kod pacijenata oba spola s adenomima hipofize, a uzrokuje simptome kao što su neplodnost, oligo-amenoreja, galaktoreja, impotencija, osteoporoza/osteopenija (11). Ukoliko dođe do disregulirane hipersekrecije GH, u odraslih pacijenata dolazi do akromegalije, odnosno nesrazmjernog rasta kostiju, mekih tkiva i organa. Visoke razine GH i IGF-1 (engl. *Insulin-like growth factor 1*) vode do komorbiditeta kao što su artritis, prognatizam i intolerancija glukoze, a ako se stanje ne liječi može doći do povećanja mortaliteta zbog kardiovaskularnih, cerebrovaskularnih i plućnih bolesti (12).

Cushingova bolest (CB) uzrokovana je kortikotropnim tumorom hipofize koji stvara ekscesivne

razine ACTH, a povezana je s povećanim morbiditetom pacijenata. CB karakterizirana je poremećajem hipotalamo-hipofizno-adrenalne osovine s posljedičnim porastom razine kortizola u krvi koji uzrokuje klasičnu kliničku sliku koja uključuje centralni tip pretilosti, umor i proksimalnu miopatiju, stanjenje kože uz pojavu purpurnih strija, difuzno stvaranje modrica, zaokruženo lice (lat. *facies lunata*) te grbu poput bizonove (engl. *buffalo hump*). Kliničku sliku dodatno može zakomplicirati nekoliko komorbiditeta, poglavito sistemska arterijska hipertenzija, šećerna bolest, dislipidemija, osteoporoza, depresija uz smanjenje seksualne funkcije muškaraca, poremećaji menstrualnog ciklusa, akne i hirzutizam kod žena te neplodnost u oba spola (13). U slučaju autonomnog lučenja TSH od strane adenoma hipofize, dolazi do hiperstimulacije štitne žlijezde i posljedične hipersekrecije tiroksina (T4) i trijodtironina (T3) te se tada radi o centralnom tipu hipertireoze. Pacijenti s ovim podtipom adenoma pokazuju klasične znakove hipertireoze te znakove lokalnog rasta tumora, a opisani su i slučajevi kardiotoksičnosti s atrijskom fibrilacijom, masivnim pleuralnim i perikardijalnim izljevom te srčanim zatajenjem (14).

1.1.2. Nefunkcionalni tumori hipofize

NFPA mogu biti u potpunosti asimptomatski i otkriveni kao slučajan nalaz tijekom radioloških pregleda zbog drugih indikacija ili mogu pokazati znakove rasta tumora u vidu kompresije na optičku hijazmu i/ili pituitarne disfunkcije (15). Djelomični ili kompletni hipopituitarizam, najčešće hipogonadizam, moguća je manifestacija NFPA, a nastaje kao posljedica ometanja normalne sekrecije hormona hipofize zbog izravne kompresije koju tumor vrši na hipofizu ili (kao što je prethodno opisano kod hiperprolaktinemije) zbog inhibicije pulsne sekrecije LH, što vodi neprimjerenom gonadalnoj stimulaciji (5). Glavobolja je jedan od najčešćih simptoma koji se razvijaju kao posljedica učinka mase tumora iako nastaje kao posljedica rastezanja listova dure i

ne mora nužno korelirati s veličinom tumora, a u rijetkim slučajevima zbog rasta tumora mogu nastati opstruktivni hidrocefalus i konvulzije (4,5). Kako tumor raste mogu nastati ispadi vidnih polja od kojih je najčešća bitemporalna hemianopsija koja nastaje kada optičku hijazmu, u kojoj se križaju nazalna vlakna svakog optičkog živca, komprimira tumorska masa. Različita mjesta kompresije mogu uzrokovati različite tipove ispada vidnog polja koji mogu biti unilateralni, bilateralni ili čak centralni (5,10). Ukoliko se adenom počne širiti lateralno te invadira kavernozni sinus, postoji mogućnost afekcije kranijalnih živaca koji tamo prolaze, uključujući oculomotorius (III), trochlearis (IV) i abducens (VI), uzrokujući oftalmoplegiju, proptozu očne jabučice te ptozu (III), devijaciju očne jabučice prema gore i medijalno (IV) te konvergentni strabizam (VI) (10). Daljnjom progresijom rasta tumora dolazi do većeg oštećenja optičkog živca što vodi smanjenju vidne oštine, pa čak i potpunom gubitku vida (9). Jedna od mogućih kliničkih manifestacija je i apopleksija hipofize koja zbog potencijalne ugroze pacijenta zahtjeva hitan pristup u dijagnostici i liječenju, a karakterizirana je naglo nastalom glavoboljom, gubitkom vida ili hipopituitarizmom koji nastaje zbog intratumorskog krvarenja ili infarkta hipofize. Nastaje u 2 – 12% pacijenata s tumorima hipofize, a najčešće se razvija uz NFPA. Može nastati u bilo kojoj životnoj dobi, ali je učestalost najveća u petom i šestom desetljeću života te nešto češće nastaje kod muškaraca (4).

1.2. Dijagnoza nefunkcionalnih tumora hipofize

Početna procjena NFPA je klinička, u kojoj endokrinolog traga za kliničkim tragovima hormonske hipersekrecije ili hipopituitarizma nakon čega se radi hormonska analiza krvi kako bi se potvrdila hipersekrecija ili hiposekrecija hormona (16). Pošto 50% muških i 25% ženskih pacijenata s NFPA imaju povišene razine gonadotropina, preporuča se preoperativno mjerenje FSH i LH kako bi se mogla postaviti dijagnoza gonadotropnog adenoma, ali to ne utječe na terapijski pristup ili

postoperativno praćenje NFPA. Mjerenje serumske razine PRL rutinsko je kod pacijenata s NFPA, a serumska koncentracija prolaktina i veličina adenoma su u dobroj korelaciji (8,15). Nakon toga slijedi oftalmološka procjena (oštrina vida i vidno polje) ako je lezija blizu optičke hijazme, međutim ispadi vidnih polja ne nastaju u 30% pacijenata. Rana dijagnoza i pravovremeno liječenje bitni su za prevenciju strukturalnih oštećenja optičkih puteva. Stupanj aksonskog oštećenja optičkog živca može se uočiti putem optičke koherentne tomografije (OCT) te predstavlja bitnu dijagnostičku metodu u svrhu očuvanja vidne funkcije pacijenata s NFPA (16,17). Konačno, u procjeni proširenosti NFPA koristi se radiološka dijagnostika, prvenstveno magnetna rezonanca (MR), a u slučaju da je MR kontraindicirana, koristi se kompjutorizirana tomografija (CT). Upravo MR predstavlja jednu od ključnih dijagnostičkih metoda koje određuju najpogodniji odabir terapijskog pristupa i postoperativno praćenje pacijenata (16,18). Na T1 sekvencama, adenomi mogu biti hipo- ili izointenzivni u odnosu na normalno tkivo hipofize te se ne imbibiraju gadolinijem, dok su na T2 sekvencama izointenzivni u odnosu na bijelu tvar mozga. Kada je prisutno intratumorsko krvarenje, kao u slučaju apopleksije hipofize, krvarenje se prikazuje kao hiperintenzitet na T1 sekvencama, a hiperintenzitet optičke hijazme na T2 sekvencama predstavlja loš prognostički znak i značajan rizik za gubitak vidne funkcije unatoč brzom odstranjenju NFPA (10). Dokazana je značajna povezanost između preoperativne veličine i volumena tumora te postoperativne proizvodnje hormona. Naime, što je veći volumen NFPA na preoperativnim MR-snimkama, veća je vjerojatnost hiposekrecije hormona postoperativno što može rezultirati dugoročnom potrebom za nadomjesnom terapijom hormonima. Nadalje, preoperativne karakteristike tumora na MR-u mogle bi predvidjeti normalnu morfološku rekonstrukciju hipofize nakon same operacije hipofize (18). Trenutno se koriste dvije radiološke klasifikacije NFPA, klasifikacija po Hardyju te klasifikacija po Knospu. Hardyjeva klasifikacija dijeli adenome

hipofize u četiri skupine ovisno o njihovoj veličini i invaziji selarne regije dok Knospova klasifikacija u obzir uzima invaziju kavernoznog sinusa na koronarnim presjecima MR snimki (10). Pravovremena i učinkovita dijagnoza i terapija NFPA je bitna kako bi se poboljšao dugoročni ishod pacijenata s ovim tumorima.

1.3. Liječenje nefunkcionalnih tumora hipofize

Odluka o terapijskom pristupu ovisi o kliničkim, biološkim, oftalmološkim i radiološkim nalazima, a uključuje kirurški zahvat, radiokirurške metode te radioterapiju, a u slučaju hormonalno aktivnih tumora, uključuje i farmakološko supresijsko liječenje (1,15).

Operacija, obično transsfenoidnim putem, glavni je modalitet terapije za adenome koji uzrokuju kompresivne simptome te one koji ugrožavaju vid zbog blizine optičkoj hijazmi (19). Prilikom operacije NFPA, cilj je optimalna resekcija uz minimalan morbiditet. Potpuna resekcija NFPA najpoželjniji je ishod kako bi se spriječio nastanak recidiva ili progresija tumora (10). Uz operaciju kao jedini modalitet terapije, istraživanja su pokazala stopu ponovnog rasta tumora od 30% u prvih pet godina nakon operacije, a čak 50% unutar prvih deset godina. Stoga se često postoperativno koristi adjuvantna radioterapija (RT) (19). Prvi tip RT je klasična, odnosno konvencionalna RT, a istraživanja pokazuju da njena primjena znatno smanjuje stopu recidiva NFPA u intervalu od pet godina (20). Gamma knife (GK), koji je najčešće korištena stereotaktička radiokirurška metoda u svijetu, bitna je metoda liječenja određenog broja bolesnika s NFPA. Trenutno se koristi u liječenju pacijenata s reziduama ili recidivima tumora nakon operacije ili kao primarni modalitet terapije kada je kirurški zahvat kontraindiciran. GK omogućuje preciznu primjenu visokih doza zračenja uz minimalno ozračivanje okolnog zdravog moždanog tkiva te se stoga učestalo primjenjuje kod pacijenata s NFPA. GK se obično provodi u jednoj frakciji, ili rjeđe, u manjem broju frakcija (od

dva do maksimalno pet). Ciljevi radioterapije su dugoročna kontrola tumora te očuvanje vidne funkcije (21).

1.4. Komplikacije liječenja nefunkcionalnih tumora hipofize

Panhipopituitarizam, odnosno deficijencija najmanje dva hormona hipofize, najčešća je postoperativna komplikacija koja nastaje prilikom kirurškog odstranjenja NFPA. Neprimjerena sekrecija LH, FSH, GH, TSH i ACTH uočava se nakon operacije NFPA u 99%, 98,6%, 96% i 81% pacijenata. Brzina i tip promjene razine hormona nakon operacije ovisi o brojnim čimbenicima, kao što su karakteristike tumora, pritisak na normalno tkivo hipofize, tip operativnog pristupa (kod pacijenata koji su operirani transkranijalnim pristupom, smanjenje lučenja hormona znatno je veće) te dobi pacijenata (18). Procjena sekrecije hormona hipofize provodi se tri mjeseca nakon operacije, a ponavlja se u redovnim intervalima kako bi se prilagodila primjena supstitucijske farmakološke terapije ukoliko je potrebno (20).

1.5. Postoperativno praćenje

Postoperativno praćenje posebno je kompleksno kod NFPA zbog manjka primjerenih biokemijskih testova, subjektivnosti radioloških metoda i potrebe za dugoročnim praćenjem (22). Predloženi su brojni prediktivni čimbenici kao rizični faktori za pojavu recidiva NFPA, uključujući prisutnost rezidua adenoma, invaziju kavernoznog sinusa, mlađu životnu dob te veličinu tumora, a kako bi se procijenio rizik pojave recidiva ili progresije tumora, nužno je odrediti proliferativni status tumora testiranjem tri proliferacijska markera uključujući proliferacijski indeks Ki-67,

mitotsku aktivnost tumora i ekspresiju p53, međutim, podatci su dosada bili raznoliki te nijedan definitivni prediktivni faktor nije identificiran (22,23).

Trouillas et al. su 2013. godine predložili kliničko-patološku klasifikaciju koja se temelji na kombiniranoj analizi lokalne invazivnosti tumora, proliferacijske aktivnosti, i ekspresije p53 kako bi se stratificirao rizik za progresiju PitNETa u pet zasebnih klasa. Iako se prognostička vrijednost ove klasifikacije u nekim neovisnim studijama pokušala potvrditi, učinak stratifikacije tumora u dugoročnom ishodu te terapijskom pristupu pacijentima s tumorima hipofize nije u potpunosti dokazan (2). Upravo zbog toga, postoperativno praćenje MR-om provodi se u određenim intervalima kako bi se pravovremeno uočila pojava recidiva NFPA (20).

Prvi postoperativni MR radi se tri ili šest mjeseci nakon operacije. MR se ponavlja nakon godinu dana, a snimke iz ta dva intervala služe kao referenca za sljedeće snimke. Ispravna interpretacija postoperativnih referentnih MR snimki ključna je u određivanju postoji li rezidua adenoma i posljedično tome rizik za progresiju tumora. Prvih pet godina MR se ponavlja jednom godišnje, a zatim, u odsustvu progresije, svake 2 – 3 godine, međutim kontrole se prilagođavaju ovisno o veličini tumora, udaljenosti od optičkih puteva te potencijalne progresije tumora. Ukoliko ne postoji kliničkih i radioloških znakova rezidue adenoma na uzastopnim radiološkim snimkama, kontrole MR-om mogu se prestati provoditi. Pojava recidiva NFPA obično se događa unutar prvih pet godina postoperativno, međutim prema nekim istraživanjima čak i znatno kasnije, odnosno više od deset godina nakon operacije (20%-tna stopa pojave recidiva prema Reddy et al.) (20).

2. CILJ RADA

Upravo zbog složenosti problema identifikacije pouzdanih prediktivnih čimbenika za razvoj recidiva NFPA, te manjka randomiziranih studija koje proučavaju prirodni tijek NFPA nakon operacije, cilj ovog rada je procijeniti dugoročni ishod rezidua NFPA nakon operacije hipofize i pojavnost recidiva adenoma nakon potpune resekcije.

3. ISPITANICI I METODE

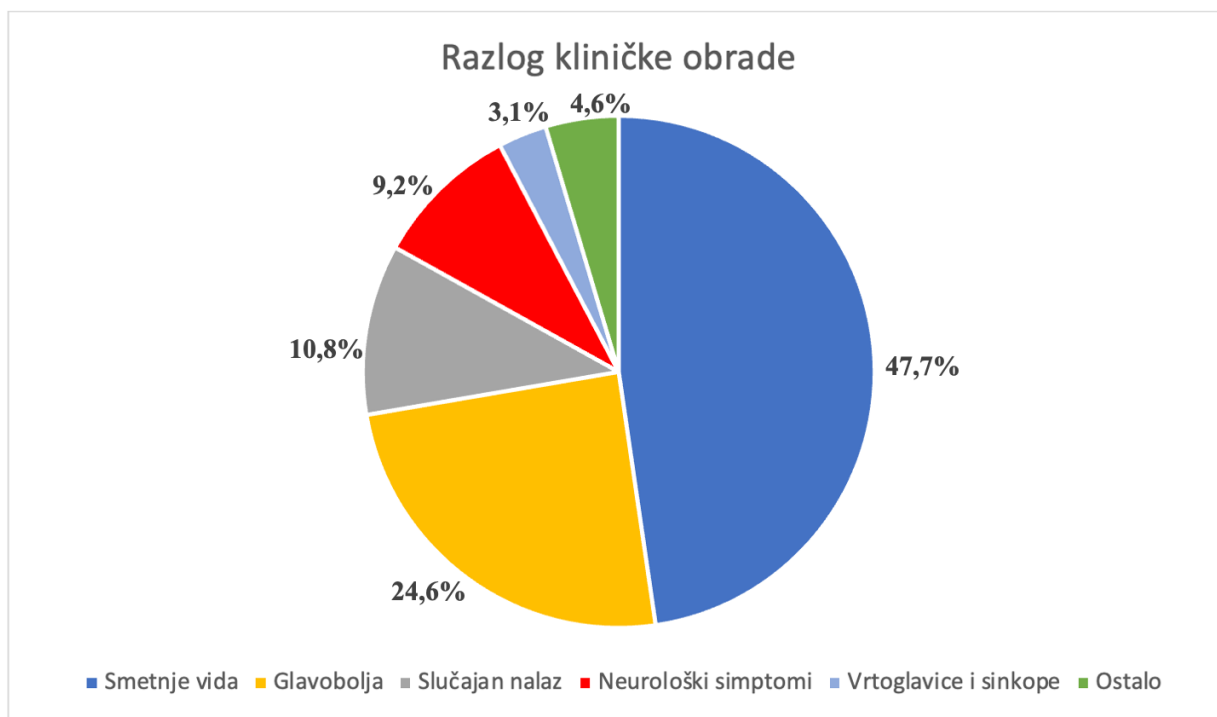U ovo retrospektivno kohortno istraživanje uključeni su pacijenti koji su operirani zbog NFPA između 2005. i 2018. godine te se postoperativno prate na Zavodu za endokrinologiju Klinike za unutarnje bolesti KBC-a Zagreb. Svi dostupni podatci o pacijentima dobiveni su pregledom njihove službene medicinske dokumentacije kroz bolnički informacijski sustav (BIS).

Prikupljeni opći podatci uključuju dob pacijenata, spol, prezentirajući simptom zbog kojeg su upućeni na liječenje, veličinu tumora na preoperativnim MR snimkama, lokalnu invaziju tumora te kliničku dijagnozu. Osim toga pacijentima se preoperativno mjerila serumska razina PRL, TSH, fT4, FSH, LH, jutarnje razine kortizola, maksimalna razina kortizola u Synacthen testu te ukupni testosteron te se određivala preoperativna pituitarna funkcija. Dijagnoza NFPA postavljena je na osnovi manjka biokemijskih i kliničkih znakova sekrecije hormona hipofize, a potvrđena je histološkom i imunohistokemijskom dijagnostikom. S obzirom na patohistološku dijagnozu (PHD), tumori su klasificirani u jedanaest skupina po Raverotu te je svim pacijentima određen proliferacijski indeks Ki-67, ekspresija p53 te mitotska aktivnost u tumoru. Postoperativno se bilježila eventualna prisutnost rezidue NFPA i njezina veličina na MR-snimkama te se pratila dinamika rasta rezidue na kontrolnim MR snimkama u intervalima od tri i pet godina nakon operacije, te snimke na zadnjoj kontroli. Analizirana je i eventualna pojava recidiva NFPA te vrijeme proteklo od operacije do pojave recidiva, kao i eventualne postoperativne komplikacije u vidu pituitarne disfunkcije. Pacijenti koji su operirani u intervalu manjem od tri godine isključeni su iz istraživanja.

Za analizu dobivenih podataka korištena je deskriptivna statistika, uključujući srednje vrijednosti, standardne devijacije, intervale pouzdanosti te medijane za svaku analiziranu stavku. Za usporedbu grupa podataka korišten je Mann-Whitney test ukoliko je riječ bila o numeričkim varijablama te Chi-square test za kategoričke varijable. Analizirano je pet ključnih kliničkih značajki pacijenata uključujući dob pacijenata prilikom operacije NFPA, radiološki utvrđenu preoperativnu veličinu NFPA te eventualnu infiltraciju kavernoznog sinusa, vrijednost Ki-67 kao pokazatelja proliferacijske aktivnosti tumorskih stanica te postoperativno vrijeme praćenja. Razina statističke značajnosti (p) postavljena je na $p < 0,05$.

4. REZULTATI

Demografski podatci o pacijentima, preoperativnim te postoperativnim radiološkim karakteristikama NFPA te podatci o postoperativnom praćenju prikazani su u tablici 1. Većina pacijenata upućena je na kliničku obradu zbog smetnji vida (N=62, 47,7%), zatim po učestalosti slijedi glavobolja (N=32, 24,6%). Kod dijela pacijenata (N=14, 10,8%) NFPA je otkriven kao slučajan nalaz, a nakon toga slijede neurološki simptomi, poput kognitivnih smetnji, smetnji pamćenja i nestabilnosti hoda (N=12, 9,2%), dok su se vrtoglavice i sinkope (N=4, 3,1%) našle na petom mjestu po učestalosti (slika 1).



Slika 1. Učestalost simptoma zbog kojih su pacijenti upućeni na obradu MR-om

U istraživanje je uključeno 130 pacijenata od kojih je 85 (65,4%) muškog spola, dok je 45 (34,6%) ženskog spola s medijanom vremena praćenja od 90,5 mjeseci (36 – 223). Medijan dobi prilikom operacije NFPA bio je 57 godina (18 – 78). Medijan veličine NFPA mjerene u milimetrima iznosio je 29,2 (10 – 55) s invazijom kavernoznog sinusa u 58 pacijenta (44,6%). Postoperativno je radiološki verificirana rezidua kod 85 pacijenata (65,4%), a tijekom postoperativnog praćenja zabilježen je rast rezidue kod 13 pacijenata (15,3%) s medijanom vremena potrebnim za rast rezidue od 44 mjeseci (16 – 120). Recidivi NFPA zabilježeni su kod 10 pacijenata (7,7%) s medijanom vremena potrebnim do pojave recidiva od 73,5 mjeseci (22 – 216). Radioterapija je primijenjena u 39 pacijenata (30%), od čega su 3 pacijenta primila konvencionalnu RT. Ukupno 15 pacijenata (11,5%) reoperirano je zbog rasta rezidue ili pojave recidiva NFPA.

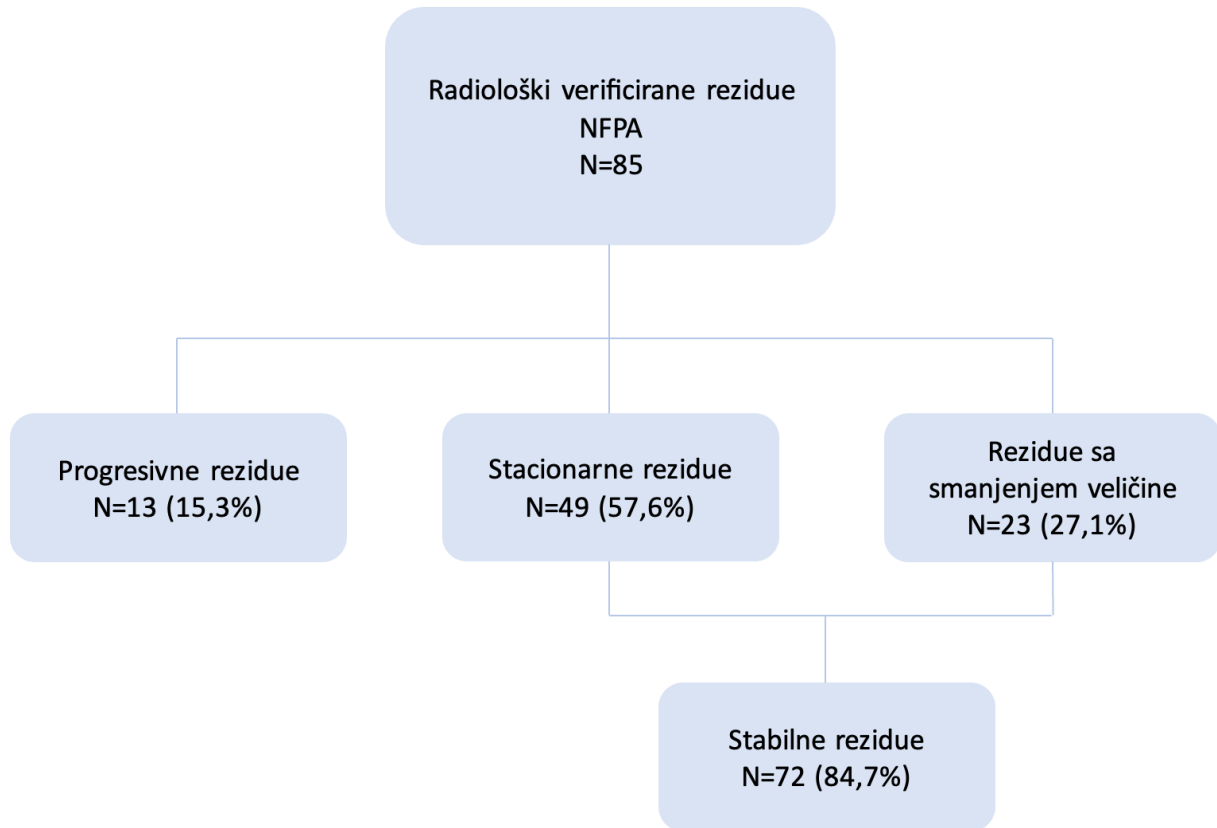
Dinamika rasta rezidua NFPA praćena je postoperativno na MR-snimkama u intervalima od tri i pet godina nakon operacije te na zadnjoj zabilježenoj kontroli. Pregledane su sve dostupne MR-snimke te su pacijenti s obzirom na dinamiku promjena u veličini rezidue kategorizirani u tri skupine, kao stabilne rezidue, progresivne rezidue te rezidue sa smanjenjem veličine. Tijekom vremena praćenja, od 85 pacijenata s radiološki verificiranom reziduom NFPA, kod 13 (15,3%) pacijenata došlo je do povećanja rezidue te su kategorizirani u skupinu s progresivnim reziduama NFPA. Kod 23 (27,1%) pacijenta došlo je do smanjenja veličine rezidue NFPA, a ostalih 49 pacijenata (57,6%) imalo je stacionaran nalaz te su ove dvije skupine zajedno kategorizirane kao stabilne rezidue (N=72, 84,7%) (slika 2). Od 85 pacijenata s reziduama NFPA, 32 (37,6%) pacijenta odabrana su za GK, dok je troje pacijenata primilo konvencionalnu RT. Rezultati istraživanja pokazali su da je u skupini bolesnika sa progresivnim reziduama NFPA srednja dob pacijenata prilikom operacije bila 48,38 godina (95% CI:38,22 – 58,55), a raspon dobi u

analiziranoj skupini kretao se od 22 do 77 godina. Veličina NFPA na preoperativnim MR-snimkama mjerena u milimetrima bila je dostupna za 11 (84,6%) pacijenata te je imala srednju vrijednost od 32,64 (95% CI:26,55 – 38,72). Invazija kavernoznog sinusa analizirana je kod 10 (76,9%) pacijenata unutar ove skupine te je dokazana u 6 (46,2%) pacijenata. Vrijednost proliferacijskog indeksa Ki-67 izmjerena je kod 12 (92,3%) pacijenata unutar ove skupine te je u prosjeku iznosila 3,167 (95% CI:1,706 – 4,628). Prosječno praćenje unutar ove skupine iznosilo je 99,38 mjeseci (95% CI:74,13 – 124,64) uz najkraće vrijeme praćenja od 50 mjeseci, a najduže od 212 mjeseci (slika 3). Ukupno 9 (69,2%) pacijenata unutar ove skupine bili su muškog spola.

Tablica 1. Demografski podatci, radiološke karakteristike NFPA te podatci o postoperativnom praćenju pacijenata

Dob prilikom operacije	57 (18 – 78)*
Spol M, N (%)	85 (65,4%)
Spol Ž, N (%)	45 (34,6%)
Veličina NFPA (mm)	29,2 (10 – 55)*
Reoperacija, N (%)	15 (11,5%)
Invazija kavernoznog sinusa, N (%)	58 (44,6%)
Rezidua NFPA, N (%)	85 (65,4%)
Vrijeme do rasta rezidue (mjeseci)	44 (16 – 120)*
Recidivi NFPA, N (%)	10 (22,2%)
Vrijeme do pojave recidiva (mjeseci)	73,5 (22 – 216)*
Radioterapija, N (%)	39 (30%) (3 konvencionalna RT)
Vrijeme postoperativnog praćenja (mjeseci)	90,5 (36 – 223)*

* Podatci su izraženi kao medijan (raspon)

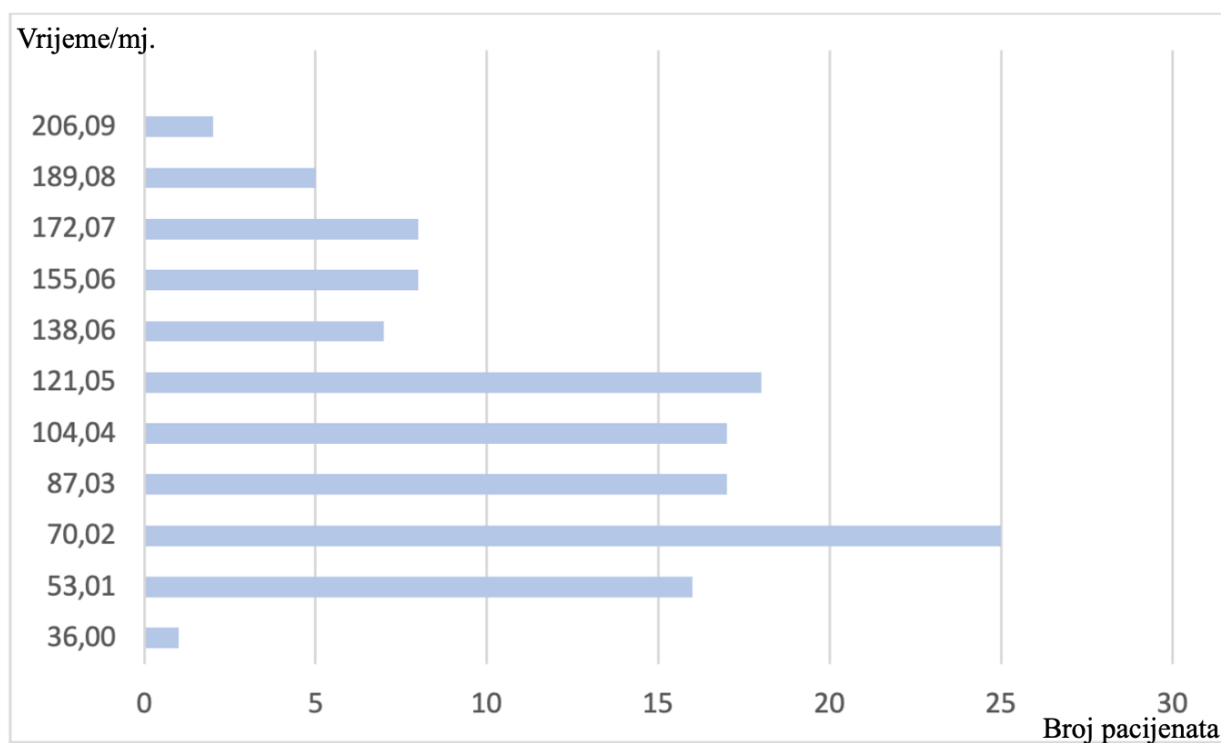


Slika 2. Kategorizacija rezidua NFPA s obzirom na dinamiku rasta na postoperativnim MR-snimkama

4.1. Pacijenti sa stabilnim reziduama

U skupini pacijenata sa stabilnim reziduama NFPA (N=72), prosječna dob pacijenata prilikom operacije iznosila je 57,55 godina (95% CI:53,91 – 61,20) uz raspon dobi unutar analizirane skupine od 24 do 76 godina. Veličina NFPA na preoperativnim MR-snimkama mjerena u milimetrima u prosjeku je iznosila 29,77 (95% CI:53,91 – 61,20). Invazija kavernoznog sinusa analizirana je kod 46 (93,9%) pacijenata unutar ove skupine te je dokazana kod 22 (47,8%) pacijenata. Vrijednost proliferacijskog indeksa Ki-67 unutar ove skupine u prosjeku je iznosila 2,033 (95% CI:1,516 – 2,549). Prosječno vrijeme praćenja kod ove skupine pacijenata iznosilo je 96,15 mjeseci (95% CI:74,13 – 124,64) uz najkraće vrijeme praćenja od

36 mjeseci, a najduže od 211 mjeseci (slika 3). Od 72 pacijenta unutar skupine pacijenata sa stabilnim reziduama, 33 (67,3%) pacijenta bili su muškog spola (slika 4).

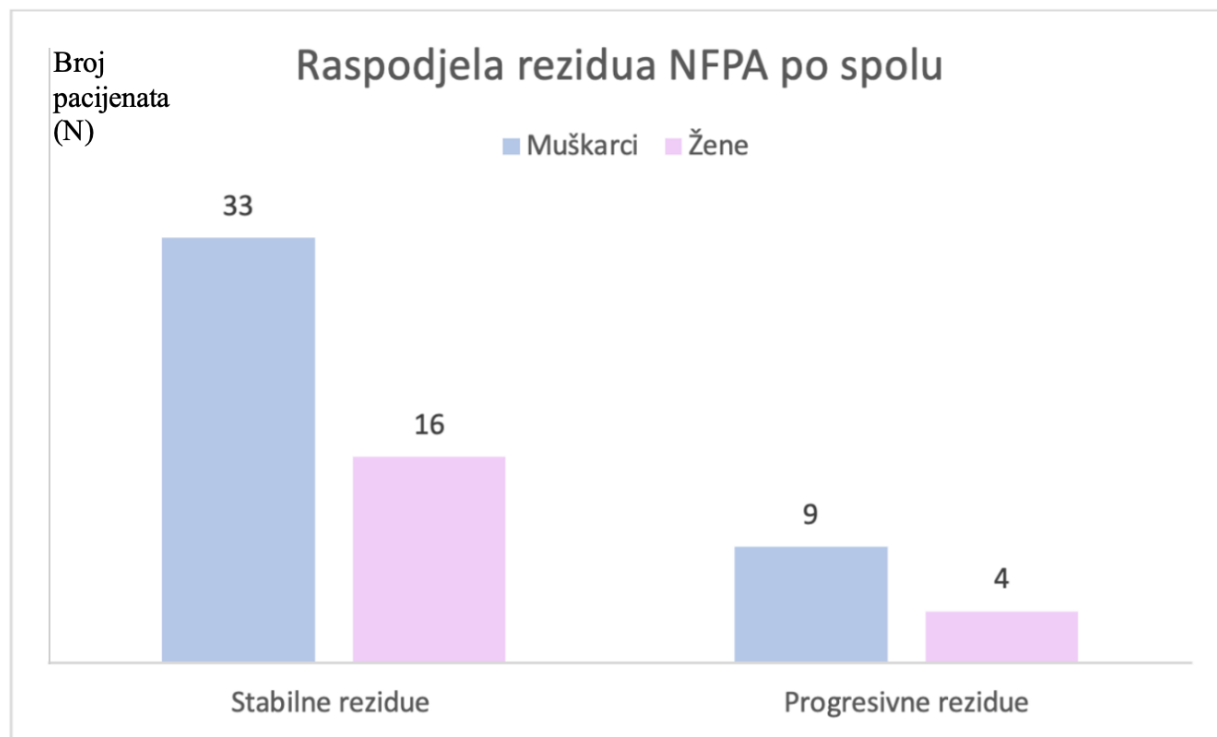


Slika 3. Distribucija vremena praćenja pacijenata s NFPA izražena u mjesecima

4.2. Pacijenti s progresivnim reziduama

U skupini pacijenata s progresivnim reziduama NFPA (N=13), prosječna dob pacijenata prilikom operacije iznosila je 48,38 godina (95% CI:38,22 – 58,55) uz raspon dobi unutar analizirane skupine od 22 do 77 godina. Veličina NFPA na preoperativnim MR-snimkama mjerena u milimetrima u prosjeku je iznosila 32,64 (95% CI:26,55 – 38,72). Invazija kavernoznog sinusa analizirana je kod 10 (76,9%) pacijenata unutar ove skupine te je dokazana kod 6 (60,0%) pacijenata. Vrijednost proliferacijskog indeksa Ki-67 unutar ove skupine u prosjeku je iznosila 3,167 (95% CI: 1,706 – 4,628). Prosječno vrijeme praćenja kod ove skupine pacijenata iznosilo je

99,38 mjeseci (95% CI:74,13 – 124,64) uz najkraće vrijeme praćenja od 50 mjeseci, a najduže 212 mjeseci.

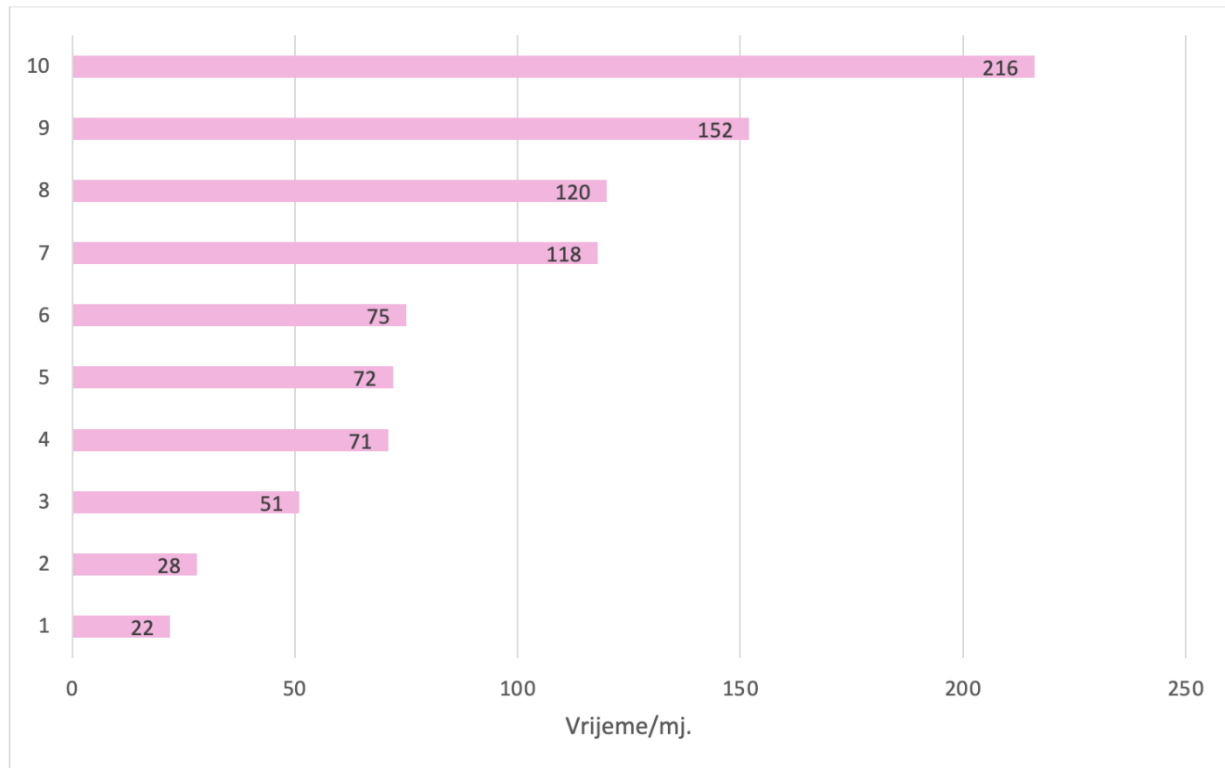


Slika 4. Usporedba raspodjele po spolu između kategorija pacijenata sa stabilnim i progresivnim reziduama NFPA.

4.3. Pacijenti s pojavom recidiva nakon potpune resekcije

Od 130 operiranih pacijenata, kod 45 postignuta je potpuna resekcija NFPA. Među ovom skupinom pacijenata, kod ukupno 10 (22,2%) pacijenata zabilježena je pojava recidiva NFPA, a medijan vremena potrebnog do pojave recidiva iznosi 73,5 (22 – 216) mjeseci (slika 5). Rezultati istraživanja pokazali su da je u skupini bolesnika s radiološki verificiranim recidivom NFPA srednja dob pacijenata prilikom operacije bila 50,70 godina (95% CI: 41,73 – 59,67) uz raspon dobi između 30 i 73 godine, naspram skupine bolesnika bez recidiva gdje je prosječna dob

iznosila 57,31 (95% CI:53,00 – 61,62), a raspon dobi u analiziranoj skupini kretao se od 18 do 76 godina.



Slika 5. Vrijeme do pojave recidiva NFPA izraženo u mjesecima za svakog pacijenta (N=10).

4.4. Usporedba pacijenata bez recidiva i pacijenata s recidivom NFPA

Veličina NFPA na preoperativnim MR-snimkama mjerena u milimetrima unutar skupine s recidivom NFPA imala je srednju vrijednost od 27,20 (95% CI:21,11 – 33,29), a u skupini bez recidiva iznosila je u prosjeku 22,97 (95% CI:20,80 – 25,13) milimetara. Invazija kavernoznog sinusa analizirana je kod 10 (76,9%) pacijenata unutar ove skupine te je dokazana u 6 (46,2%) pacijenata. Vrijednost proliferacijskog indeksa Ki-67 izmjerena je kod 8 (80,0%) pacijenata

unutar skupine pacijenata s recidivom NFPA te je u prosjeku iznosila 2,375 (95% CI:0,707 – 4,043) nasuprot skupine bez recidiva gdje je u prosjeku iznosila 1,909 (95% CI:1,367 – 2,452). Prosječno vrijeme praćenja unutar skupine s recidivom iznosilo je 143,19 (95% CI:105,00 – 181,39) mjeseci, uz najkraće vrijeme praćenja od 80 mjeseci, a najduže od 223 mjeseci, dok je u skupini pacijenata bez recidiva NFPA prosječno vrijeme praćenja iznosilo 88,65 (95% CI:74,10 – 103,21) mjeseci, uz najkraće vrijeme praćenja od 38 mjeseci, a najduže od 215 mjeseci (tablica 2).

Tablica 2. Usporedba pacijenata s recidivom (N=10) i pacijenata bez recidiva NFPA (N=35)

	Recidiv	Bez recidiva	p
Dob prilikom operacije	49(30 – 73)*	57(18 – 76)*	0.182
Spol M (%)	9 (90)	20 (57.1)	0.071
Veličina tumora (mm)	26.5(15 – 42)*	23.5(13 – 36)*	0.253
Invazija kavernoznog sinusa N(%)	3 (30)	9 (25,7)	1.000
Ki-67 %	1.5(1 – 6)*	1(1 – 7)*	0.935
Vrijeme postoperativnog praćenja (mjeseci)	149.6(60 – 223)*	79(38 – 215)*	0.005

* Podatci su izraženi kao medijan (raspon)

4.5. Usporedba pacijenata sa stabilnim i progresivnim reziduama

U svrhu utvrđivanja postojanja statistički značajne razlike između skupina bolesnika s progresivnim reziduama NFPA (N=13) i onih sa stabilnim reziduama NFPA (N=49), korišten je Mann-Whitney test. Analizirane varijable uključivale su dob pacijenata prilikom operacije,

vrijednost proliferacijskog indeksa Ki-67 te radiološki potvrđenu veličinu adenoma na preoperativnim MR-snimkama. Rezultati su pokazali da nema statistički značajne razlike između ove dvije skupine u pogledu dobi ($p=0,058$). Granična razina statističke značajnosti zabilježena je za proliferacijski indeks Ki-67 ($p=0,050$), dok nije pronađena statistički značajna razlika u preoperativnoj veličini adenoma ($p=0,378$). Također, nije utvrđena statistički značajna razlika u raspodjeli prema spolu, invaziji kavernoznog sinusa, upotrebi radioterapije ili vremenu praćenja između analiziranih grupa ispitanika. Detaljni podaci prikazani su u tablici 3.

Tablica 3. Usporedba progresivnih ($N=13$) i stabilnih rezidua ($N=72$)

	Stabilne rezidue	Progresivne rezidue	p
Dob prilikom operacije	41 (22 – 77)*	60 (24 – 76)*	0,058
Spol M (%)	9	33	1,000
Veličina tumora (mm)	32 (20 – 50)*	30 (10 – 55)*	0,378
Invazija kavernoznog sinusa N (%)	6 (46,2)	22 (30,6)	0,729
Ki-67 (%)	2,25 (1 – 8)*	1 (0,5 – 10)*	0,5
Radioterapija N(%)	5 (38,5)	30 (41,7)	1,000
Vrijeme postoperativnog praćenja (mjeseci)	93 (50 – 212)*	92,6 (36 – 211)*	0,736

*Podatci su izraženi kao medijan (raspon)

5. RASPRAVA

Ovo retrospektivno kohortno istraživanje obuhvatilo je 130 pacijenata koji su operirani zbog dijagnosticiranog NFPA na KBC-u Zagreb između 2005. i 2018. godine te su postoperativno praćeni u redovnim intervalima MR-om najmanje 36 mjeseci. Kod svih pacijenata primijenjen je standardni protokol MR-snimki u intervalima od tri i pet godina nakon operacije NFPA, a MR se na kontrolama nakon intervala od pet godina provodila ovisno o prezentirajućim simptomima, kliničkom stanju pacijenata te dinamici rasta rezidua NFPA na referentnim snimkama. Medijan vremena postoperativnog praćenja pacijenata obuhvaćenih ovim istraživanjem iznosio je 90,5 (36 – 223) mjeseci. U svrhu istraživanja uvidom u službenu medicinsku dokumentaciju pacijenata prikupljeni su i analizirani njihovi opći podatci te podatci o preoperativnoj veličini NFPA. Isto tako analizirala se na radiološkim snimkama verificirana invazija kavernoznog sinusa, prisutnost rezidue ili pojava recidiva NFPA te ukoliko je dokazan porast rezidue, vrijeme koje je bilo potrebno do porasta, odnosno vrijeme potrebno do pojave recidiva NFPA. Imunohistokemijski se u uzorku tumora određivala vrijednost proliferacijskog indeksa Ki-67.

Od 130 pacijenata koji su uključeni u istraživanje, 85 (65,4%) pacijenata bilo je muškog spola, dok je 45 (34,6%) pacijenata bilo ženskog spola. Istraživanje je pokazalo da je većina operiranih NFPA otkrivena zbog prezentirajućih simptoma, od kojih su najčešće bile smetnje vida i glavobolje koje su posljedica porasta intrakranijskog tlaka uzrokovanog rastom tumora što je u skladu s nekim istraživanjima (24), međutim druga istraživanja pokazuju da je gotovo polovica NFPA slučajno otkrivena tijekom MR ili CT-snimki učinjenih zbog drugih indikacija (25). Ove razlike u nalazima mogu biti posljedica različitih metodoloških pristupa, razlika u populaciji ispitanika, ili različitih kliničkih kriterija uključivanja korištenih u različitim studijama.

S obzirom na dinamiku rasta rezidua na postoperativnim MR-snimkama, pacijenti su kategorizirani u skupinu pacijenata s progresivnim reziduama NFPA te skupinu sa stabilnim reziduama NFPA.

Prilikom uspoređivanja skupine bolesnika sa stabilnim reziduama (N=72, 84,7%) te onih pacijenata kod kojih je radiološki verificiran porast rezidua (N=13, 15,3%) utvrđeno je da je skupina bolesnika s progresivnim reziduama NFPA u prosjeku mlađa (p=0,058) što je u skladu s rezultatima rada Roelfsema et al. (26), međutim drugi radovi (2,7,27) ne izdvajaju mlađu životnu dob prilikom dijagnoze NFPA kao prediktivni faktor za rast rezidua nakon operacije te ne možemo sa sigurnošću reći da je mlađa životna dob povezana s većom stopom porasta rezidua NFPA. Isto tako, skupina bolesnika s progresivnim reziduama imala je veću ekspresiju proliferacijskog indeksa Ki-67 (p=0,05). Trouillasina kliničko-patološka klasifikacija NFPA, koja stratificira pacijente s NFPA u pet skupina, predstavlja prognostički značaj u predviđanju postoperativnog ponašanja tumora u svrhu što ranije identifikacije pacijenata s rizikom za progresiju NFPA ili pojavu recidiva nakon potpune resekcije, a uz invazivnost tumora temelji se na ekspresiji indeksa Ki-67 te mitotskoj aktivnosti tumora. Istraživanje koje su proveli Sahakian et al. (2) kako bi utvrdili prikladnost ove klasifikacije u prognozi ishoda operacije NFPA potvrđuje važnost ekspresije Ki-67 u prognozi dugoročnog ishoda operacije te su rezultati njihove studije u skladu s rezultatima ovog istraživanja, a pokazuju da veća ekspresija Ki-67 u tumorskom tkivu vodi statistički značajnom porastu rizika za progresiju rasta rezidua NFPA. Invazija kavernoznog sinusa još je jedna od odrednica Trouillasine klasifikacije NFPA te se nameće pitanje povezanosti invazije kavernoznog sinusa i porasta rezidua NFPA nakon operacije. U ovom istraživanju, invazija kavernoznog sinusa bila je prisutna u 6 pacijenata s progresivnim NFPA (46,2%) te u 22 pacijenta sa stabilnim reziduama (30,6%) te nije dokazana statistički značajna razlika između dvije

promatrane skupine pacijenata ($p=0,729$) što je u skladu s istraživanjima koja pokazuju da invazija kavernoznog sinusa, iako smanjuje vjerojatnost potpune resekcije tumora (28,29) i povećava vjerojatnost postoperativne rezidue, nije pouzdan prediktivni čimbenik rasta rezidue NFPA, pogotovo kod pacijenata koji su primili adjuvantnu radioterapiju (29). Nije dokazana statistički značajna razlika ni u preoperativnoj veličini NFPA između ove dvije skupine pacijenata ($p=0,378$) što potvrđuje rezultate istraživanja (2,30,31) koja naglašavaju da preoperativna veličina adenoma ne korelira s progresijom tumora postoperativno, iako smanjuje vjerojatnost potpune resekcije tumora. Druga istraživanja pokazuju da je preoperativna veličina tumora povezana s pojavom recidiva i progresijom rezidua NFPA (26,32,33). Naime, istraživanje Pappy et al. provedeno na kohorti od 501 pacijenta, pokazalo je poveznicu između preoperativne veličine tumora, invazivnosti tumora i postoperativnog rasta rezidua. Međutim, nije sa sigurnošću moguće izdvojiti preoperativnu veličinu NFPA kao prediktivni faktor progresije rasta rezidua ili pojave recidiva bez uzimanja u obzir niza kliničkih i bioloških faktora, poput broja mitozu u tumoru i ekspresije p53, koji bi mogli doprinijeti rastu tumora. Prosječno vrijeme praćenja između pacijenata sa stabilnim i progresivnim reziduama NFPA nije se razlikovalo te je iznosilo 93 mjeseca za pacijente sa stabilnim reziduama te 92,6 mjeseca za pacijente s progresivnim reziduama NFPA ($p=0,736$).

Od 130 operiranih pacijenata kod 45 (34,6%) pacijenata postignuta je potpuna resekcija NFPA, a među ovom skupinom pacijenata radiološki je verificirana pojava recidiva NFPA kod 10 (22,2%) pacijenata s medijanom vremena potrebnog do pojave recidiva od 73,5 (22 – 216) mjeseci. Pacijenti s recidivom nisu se razlikovali u dobi, kao ni po spolu. Isto tako, nije bilo statistički značajne razlike u invaziji kavernoznog sinusa, kao ni ekspresiji proliferacijskog indeksa Ki-67 u odnosu na skupinu pacijenata bez recidiva NFPA što nije u skladu s rezultatima istraživanja Sahakian et al. (2). Iako je moguće da razlika u rezultatima proizlazi iz razlika u veličini uzoraka

pacijenata, neizbježno je preispitati pouzdanost prediktivne sposobnosti Trouillasine klasifikacije u predviđanju vjerojatnosti pojave recidiva NFPA nakon potpune resekcije. Istraživanje koje su proveli Pappy II et al. (33) pokazalo je da, iako invazivni NFPA imaju više vrijednosti Ki-67, invazivnost tumora i Ki-67 imaju neovisan doprinos u dugoročnom ishodu NFPA te nisu idealan prediktivni faktor za pojavu recidiva NFPA. Rezultati nekih istraživanja (34,35) pokazali su da su vrijednosti Ki-67 veće u mlađih pacijenata (<30 godina) u odnosu na starije pacijente (>40 godina). Drugi radovi pokazali su obrnuto proporcionalan odnos između vrijednosti Ki-67 i vremena udvostručenja veličine tumora kod recidiva NFPA (36,37). Međutim, prediktivna vrijednost Ki-67 u postoperativnoj dinamici rasta rezidua ili pojavi recidiva NFPA ostaje predmet rasprave (24). Razumijevanje molekularnih karakteristika NFPA može pružiti dodatan uvid u biološku prirodu tumora, njegov potencijalni klinički tijek te utjecaj na dugoročnu prognozu pacijenata. Osim ekspresije Ki-67 potencijalno bi se mogla uključiti analiza genetskih mutacija, intratumorske ekspresije različitih proteina te drugih molekularnih markera te proučiti njihova međuovisnost u utjecaju na dinamiku rasta rezidua, odnosno pojavu recidiva NFPA nakon potpune resekcije. Promjene u mikrokolišu tumora, kao što je lučenje proinflatornih citokina, ekspresija faktora angiogeneze poput VEGF te VEGF-R, metaloproteinaza poput MMP te njihovih inhibitora (TIMP) kao i hipoksija imaju ključnu ulogu u rastu tumora (38). Daljnja analiza ovih čimbenika mogla bi pružiti uvid u invazivnost tumora i potencijalni rizik od nastanka recidiva.

Ovo istraživanje pokazalo je da je prosječno vrijeme praćenja kod pacijenata s recidivom bilo znatno duže te je iznosilo 143,19 mjeseci dok je u skupini bez recidiva bilo kraće te je u prosjeku iznosilo 88,65 mjeseci što je ograničenje ispitivanja.

Jedne od osnovnih prednosti ovog istraživanja su veliki broj pacijenata uključen u istraživanje te dugi postoperativni period praćenja pacijenata operiranih zbog NFPA što omogućuje analizu

trendova promjene veličine rezidua NFPA ili pojave recidiva te promjena u liječenju tijekom vremena praćenja. Isto tako, detaljno prikupljeni i sistematično analizirani podatci o pacijentima omogućili su analizu utjecaja različitih čimbenika za pojavu recidiva NFPA. Međutim, istraživanje ima i određena ograničenja. Naime, s obzirom na svoju retrospektivnu prirodu, istraživanje je podložno pristranostima u prikupljanju i analizi podataka. Također, istraživanje se provodilo na jednom kliničkom centru, što bi moglo ograničiti objektivnost rezultata. Međutim, unatoč ovim ograničenjima, rezultati ovog istraživanja pružaju važan uvid u faktore koji mogu utjecati na dinamiku rasta rezidua NFPA te pojavu recidiva nakon potpune resekcije, što može imati implikacije za buduće strategije liječenja i praćenja pacijenata s ovom vrstom tumora.

6. ZAKLJUČAK

Ovo retrospektivno istraživanje provedeno između 2005. i 2018. godine na 130 pacijenata operiranih zbog NFPA pruža važan uvid u faktore koji mogu utjecati na dinamiku rasta rezidua te pojavnost recidiva nakon potpune resekcije. Istraživanje pokazuje biološki tijek tumora nakon operativnog zahvata, a trendove u rastu tumorskog tkiva stavlja u klinički kontekst i pokazuje važnost dugoročnog praćenja bolesnika operiranih zbog NFPA. Naime, velik broj pacijenata nakon operacije imaju rezidue NFPA, a većina njih je u postoperativnom vremenu praćenja stabilna. Međutim, kod dijela pacijenata dolazi do porasta rezidua, a kod nekih i do pojave recidiva nakon potpune resekcije. Upravo zbog manjka jasnih prediktivnih čimbenika za porast rezidua ili pojavu recidiva potrebno je dugoročno pratiti pacijente redovitim MR-snimkama kako bi se na vrijeme uočila potreba za novom terapijskom intervencijom i smanjila mogućnost potencijalnih komplikacija rasta tumora. Potrebno je provesti daljnja istraživanja molekularnih mehanizama koji bi mogli utjecati na dinamiku rasta rezidua i pojavu recidiva u svrhu poboljšanja prognostičke procjene i optimizacije ishoda liječenja NFPA.

7. ZAHVALA

Prvenstveno želim zahvaliti svojoj mentorici dr.sc. Ivani Kraljević na nesebičnoj pomoći, razumijevanju i podršci tijekom protekle dvije godine, a posebno prilikom pisanja ovog diplomskog rada.

Želim zahvaliti svojim prijateljima što su mi bili podrška i motivacija kroz sve godine ovoga studija te što su uvijek bili uz mene, dijeleći radosti i izazove mog akademskog putovanja.

Isto tako, zahvalio bih se svim članovima svoje obitelji, svojoj braći, baki i djedu, a posebno svojoj mami bez čijeg truda i odricanja ništa od ovoga ne bi bilo moguće. Njena ljubav, snaga i posvećenost bili su mi nepresušni izvor motivacije, a njena podrška temelj na kojem sam gradio svoje snove i ambicije. Ovaj diplomski rad plod je našeg zajedničkog truda.

8. LITERATURA

1. Perez-Castro C, Renner U, Haedo MR, Stalla GK, Arzt E. Cellular and Molecular Specificity of Pituitary Gland Physiology. *Physiol Rev.* 2012 Jan;92(1):1–38.
2. Sahakian N, Appay R, Resseguier N, Graillon T, Piazzola C, Laure C, et al. Real-life clinical impact of a five-tiered classification of pituitary tumors. *Eur J Endocrinol.* 2022 Dec 1;187(6):893–904.
3. Xu D, Wang L. The Involvement of miRNAs in Pituitary Adenomas Pathogenesis and the Clinical Implications. *Eur Neurol.* 2022;85(3):171–6.
4. Araujo-Castro M, Berrocal VR, Pascual-Corrales E. Pituitary tumors: epidemiology and clinical presentation spectrum. *Hormones.* 2020 Jun;19(2):145–55.
5. Lake MG, Krook LS, Cruz SV. Pituitary adenomas: an overview. *Am Fam Physician.* 2013 Sep 1;88(5):319–27.
6. Drummond JB, Ribeiro-Oliveira A, Soares BS. Non-Functioning Pituitary Adenomas. In: Feingold KR, Anawalt B, Blackman MR, Boyce A, Chrousos G, Corpas E, et al., editors. *Endotext* [Internet]. South Dartmouth (MA): MDText.com, Inc.; 2000 [cited 2024 Mar 14]. Available from: <http://www.ncbi.nlm.nih.gov/books/NBK534880/>
7. Hamblin R, Fountas A, Lithgow K, Loughrey PB, Bonanos E, Shinwari SK, et al. Natural history of non-functioning pituitary microadenomas: results from the UK non-functioning pituitary adenoma consortium. *Eur J Endocrinol.* 2023 Jul 20;189(1):87–95.
8. Chanson P, Raverot G, Castinetti F, Cortet-Rudelli C, Galland F, Salenave S. Management of clinically non-functioning pituitary adenoma. *Ann Endocrinol.* 2015 Jul;76(3):239–47.
9. Drummond J, Roncaroli F, Grossman AB, Korbonits M. Clinical and Pathological Aspects of Silent Pituitary Adenomas. *J Clin Endocrinol Metab.* 2019 Jul 1;104(7):2473–89.
10. Ntali G, Wass JA. Epidemiology, clinical presentation and diagnosis of non-functioning pituitary adenomas. *Pituitary.* 2018 Apr;21(2):111–8.
11. Auriemma RS, Pirchio R, Pivonello C, Garifalos F, Colao A, Pivonello R. Approach to the Patient With Prolactinoma. *J Clin Endocrinol Metab.* 2023 Aug 18;108(9):2400–23.
12. Melmed S. Acromegaly pathogenesis and treatment. *J Clin Invest.* 2009 Nov 2;119(11):3189–202.
13. Pivonello R, De Leo M, Cozzolino A, Colao A. The Treatment of Cushing’s Disease. *Endocr Rev.* 2015 Aug 1;36(4):385–486.

14. Beck-Peccoz P, Persani L, Lania A. Thyrotropin-Secreting Pituitary Adenomas. In: Feingold KR, Anawalt B, Blackman MR, Boyce A, Chrousos G, Corpas E, et al., editors. *Endotext* [Internet]. South Dartmouth (MA): MDText.com, Inc.; 2000 [cited 2024 Mar 14]. Available from: <http://www.ncbi.nlm.nih.gov/books/NBK278978/>
15. Raverot G, Assié G, Cotton F, Cogne M, Boulin A, Dherbomez M, et al. Biological and radiological exploration and management of non-functioning pituitary adenoma. *Ann Endocrinol*. 2015 Jul;76(3):201–9.
16. Galland F, Vantyghem MC, Cazabat L, Boulin A, Cotton F, Bonneville JF, et al. Management of nonfunctioning pituitary incidentaloma. *Ann Endocrinol*. 2015 Jul;76(3):191–200.
17. Nikoobakht M, Pourmahmoudian M, Nekoo ZA, Rahimi S, Arabi AR, Shirvani M, et al. The Role of Optical Coherence Tomography in Early Detection of Retinal Nerve Fiber Layer Damage in Pituitary Adenoma. *Maedica*. 2022 Dec;17(4):862–8.
18. Hassani B, Hashemi-Madani N, Ataee Kachuee M, Khamseh ME. Magnetic resonance imaging characteristics predict pituitary function in non-functional pituitary macro-adenoma undergoing trans-sphenoidal surgery. *BMC Med Imaging*. 2022 Dec;22(1):60.
19. Reddy R, Cudlip S, Byrne JV, Karavitaki N, Wass JAH. Can we ever stop imaging in surgically treated and radiotherapy-naïve patients with non-functioning pituitary adenoma? *Eur J Endocrinol*. 2011 Nov;165(5):739–44.
20. Cortet-Rudelli C, Bonneville JF, Borson-Chazot F, Clavier L, Coche Dequéant B, Desaillood R, et al. Post-surgical management of non-functioning pituitary adenoma. *Ann Endocrinol*. 2015 Jul;76(3):228–38.
21. Albano L, Losa M, Barzaghi LR, Niranjana A, Siddiqui Z, Flickinger JC, et al. Gamma Knife Radiosurgery for Pituitary Tumors: A Systematic Review and Meta-Analysis. *Cancers*. 2021 Oct 5;13(19):4998.
22. Kistka H, Kasl R, Nayeri A, Utz A, Weaver K, Chambless L. Imaging of Resected Nonfunctioning Pituitary Adenomas: The Cost of Surveillance. *J Neurol Surg Part B Skull Base*. 2015 May 8;76(05):344–50.
23. Castinetti F, Dufour H, Gaillard S, Jouanneau E, Vasiljevic A, Villa C, et al. Non-functioning pituitary adenoma: When and how to operate? What pathologic criteria for typing? *Ann Endocrinol*. 2015 Jul;76(3):220–7.
24. Iglesias P, Arcano K, Triviño V, García-Sancho P, Díez JJ, Cordido F, et al. Non-functioning pituitary adenoma underwent surgery: A multicenter retrospective study over the last four decades (1977-2015). *Eur J Intern Med*. 2017 Jun;41:62–7.
25. Anagnostis P, Adamidou F, Polyzos SA, Efstathiadou Z, Panagiotou A, Kita M. Non-functioning pituitary adenomas: a single center experience. *Exp Clin Endocrinol Diabetes Off J Ger Soc Endocrinol Ger Diabetes Assoc*. 2011 May;119(5):314–9.

26. Roelfsema F, Biermasz NR, Pereira AM. Clinical factors involved in the recurrence of pituitary adenomas after surgical remission: a structured review and meta-analysis. *Pituitary*. 2012 Mar;15(1):71–83.
27. Tampourlou M, Ntali G, Ahmed S, Arlt W, Ayuk J, Byrne JV, et al. Outcome of Nonfunctioning Pituitary Adenomas That Regrow After Primary Treatment: A Study From Two Large UK Centers. *J Clin Endocrinol Metab*. 2017 Jun 1;102(6):1889–97.
28. Sheehan J, Lee CC, Bodach ME, Tumialan LM, Oyesiku NM, Patil CG, et al. Congress of Neurological Surgeons Systematic Review and Evidence-Based Guideline for the Management of Patients With Residual or Recurrent Nonfunctioning Pituitary Adenomas. *Neurosurgery*. 2016 Oct;79(4):E539-540.
29. Charleux T, Vendrely V, Huchet A, Trouette R, Ferrière A, Tabarin A, et al. Management after initial surgery of nonfunctioning pituitary adenoma: surveillance, radiotherapy or surgery? *Radiat Oncol Lond Engl*. 2022 Oct 13;17(1):165.
30. Seejore K, Alavi SA, Pearson SM, Robins JMW, Alromhain B, Sheikh A, et al. Post-operative volumes following endoscopic surgery for non-functioning pituitary macroadenomas are predictive of further intervention, but not endocrine outcomes. *BMC Endocr Disord*. 2021 Jun 10;21(1):116.
31. Lu L, Wan X, Xu Y, Chen J, Shu K, Lei T. Prognostic Factors for Recurrence in Pituitary Adenomas: Recent Progress and Future Directions. *Diagn Basel Switz*. 2022 Apr 13;12(4):977.
32. Li C, Zhu H, Zong X, Wang X, Gui S, Zhao P, et al. Experience of trans-nasal endoscopic surgery for pituitary tumors in a single center in China: Surgical results in a cohort of 2032 patients, operated between 2006 and 2018. *Clin Neurol Neurosurg*. 2020 Oct;197:106176.
33. Pappy AL, Savinkina A, Bicknese C, Neill S, Oyesiku NM, Ioachimescu AG. Predictive modeling for pituitary adenomas: single center experience in 501 consecutive patients. *Pituitary*. 2019 Oct;22(5):520–31.
34. Jaffrain-Rea ML, Di Stefano D, Minniti G, Esposito V, Bultrini A, Ferretti E, et al. A critical reappraisal of MIB-1 labelling index significance in a large series of pituitary tumours: secreting versus non-secreting adenomas. *Endocr Relat Cancer*. 2002 Jun;9(2):103–13.
35. Paek KI, Kim SH, Song SH, Choi SW, Koh HS, Youm JY, et al. Clinical significance of Ki-67 labeling index in pituitary macroadenoma. *J Korean Med Sci*. 2005 Jun;20(3):489–94.
36. Ekramullah SM, Saitoh Y, Arita N, Ohnishi T, Hayakawa T. The correlation of Ki-67 staining indices with tumour doubling times in regrowing non-functioning pituitary adenomas. *Acta Neurochir (Wien)*. 1996;138(12):1449–55.
37. Honegger J, Prettin C, Feuerhake F, Petrick M, Schulte-Mönting J, Reincke M. Expression of Ki-67 antigen in nonfunctioning pituitary adenomas: correlation with growth velocity and invasiveness. *J Neurosurg*. 2003 Oct;99(4):674–9.

38. Zheng X, Li S, Zhang WH, Yang H. Metabolic abnormalities in pituitary adenoma patients: a novel therapeutic target and prognostic factor. *Diabetes Metab Syndr Obes Targets Ther.* 2015;8:357–61.

9. ŽIVOTOPIS

Rođen sam 14.6.1996. godine u Požegi. Završio sam Osnovnu Školu fra Kaje Adžića nakon čega sam upisao Katoličku gimnaziju u Požegi koju sam završio s odličnim uspjehom te sam izabran za učenika generacije. Medicinski fakultet u Zagrebu upisao sam 2017. godine. Od četvrte godine studija aktivno sudjelujem u projektu „Budi mRAK“ studentske organizacije CroMSIC te sam bio jedan od najaktivnijih edukatora s velikim brojem održanih radionica u osnovnim i srednjim školama. U akademskim godinama 2022./23. i 2023./24. obnašao sam dužnost demonstratora na kolegiju iz kliničke propedeutike. U rujnu 2023. godine, odradio sam praksu na Odjelu za kardiologiju, Sveučilišne bolnice u Turku u Finskoj.

Autor sam sažetaka prezentiranih na Međunarodnom kongresu hitne medicine u Puli, Međunarodnoj konferenciji „Juvenes Pro Medicina“ u Poljskoj, Međunarodnom kirurškom kongresu LISSC u Lubinu u Poljskoj te na Kongresu pedijatrijske infektologije u Zagrebu.