

# Dijagnostika i liječenje hilotoraksa

---

Vitković, Paula

Master's thesis / Diplomski rad

2024

Degree Grantor / Ustanova koja je dodijelila akademski / stručni stupanj: **University of Zagreb, School of Medicine / Sveučilište u Zagrebu, Medicinski fakultet**

Permanent link / Trajna poveznica: <https://um.nsk.hr/um:nbn:hr:105:005974>

Rights / Prava: [In copyright](#)/[Zaštićeno autorskim pravom.](#)

Download date / Datum preuzimanja: **2025-03-15**



Repository / Repozitorij:

[Dr Med - University of Zagreb School of Medicine Digital Repository](#)



**SVEUČILIŠTE U ZAGREBU**  
**MEDICINSKI FAKULTET**

**Paula Vitković**

**Dijagnostika i liječenje hilotoraksa**

**DIPLOMSKI RAD**



**Zagreb, 2024.**

Ovaj diplomski rad izrađen je u Klinici za torakalnu kirurgiju Kliničkog bolničkog centra u Zagrebu pod vodstvom dr. sc. Tomislava Bečejca, dr. med. i predan je na ocjenu u akademskoj godini 2023./2024.

Mentor rada: dr. sc. Tomislav Bečejac, dr. med.

## **Popis i objašnjenje kratica korištenih u radu**

AP – antero-posteriorna projekcija na radiografiji

CT – kompjuterizirana tomografija

HSA-DTPA – human serum albumin-diethylene triamine pentaacetic acid

L1 – prvi lumbalni kralježak

L5 – peti lumbalni kralježak

LDH – laktat dehidrogenaza

LL – latero-lateralna projekcija na radiografiji

MCT – medium chain triglyceride (trigliceridi srednje dugih lanaca)

MR – magnetska rezonanca

pH – potentia hydrogenii (snaga vodika, skala za mjeru kiselosti tj. lužnatosti)

PHD – patohistološka dijagnoza

RTG – radiografija

TDD – disrupcija ductusa thoracicus

TDE – embolizacija ductusa thoracicus

TDL – ligacija ductusa thoracicus

Th2 – drugi torakalni kralježak

Th3 – treći torakalni kralježak

Th4 – četvrti torakalni kralježak

VATS – video assisted thoracoscopic surgery (video asistirana torakoskopska kirurgija)

# Sadržaj

1. UVOD .....	1
2. ANATOMIJA LIMFNOG SUSTAVA .....	2
3. ETIOLOGIJA .....	3
3.1. NETRAUMATSKI UZROCI.....	3
3.2. TRAUMATSKI UZROCI.....	3
4. KLINIČKA PREZENTACIJA .....	5
5. DIJAGNOSTIKA .....	6
5.1. SLIKOVNE PRETRAGE.....	6
5.2. SASTAV PLEURALNOG IZLJEVA .....	7
5.3. ANALIZA LIPIDA .....	7
5.4. SLIKOVNE PRETRAGE LIMFNOG SISTEMA .....	8
5.5. DIFERENCIJALNA DIJAGNOZA .....	9
6. LIJEČENJE .....	11
6.1. KONZERVATIVNE METODE LIJEČENJA .....	11
6.1.1. PLEURALNA DRENAŽA .....	11
6.1.2. MODIFIKACIJA PREHRANE .....	13
6.1.3. DODATNE METODE.....	14
6.2. INVAZIVNE METODE LIJEČENJA.....	14
6.2.1. PLEURODEZA.....	14
6.2.2. EMBOLIZACIJA ILI DISRUPCIJA <i>DUCTUSA THORACICUSA</i> .....	15
6.2.3. LIGACIJA <i>DUCTUSA THORACICUSA</i> .....	15
6.2.4. OSTALE METODE .....	16
7. ZAKLJUČAK I PREPORUKE .....	17
8. PRIKAZ PACIJENTA.....	18
LITERATURA .....	22
ŽIVOTOPIS.....	26

## **Sažetak**

**Naslov rada:** Dijagnostika i liječenje hiloraksa

**Ime i prezime autora:** Paula Vitković

Hiloraks, rijedak medicinski entitet, prisutnost je limfe u pleuralnom prostoru. Etiologija hiloraksa je brojna, a može se podijeliti na traumatske i netraumatske uzroke. Traumatski uzroci uglavnom su rezultat operacije ili nekirurške traume, dok su najčešći netraumatski uzroci malignitet, kongenitalna stanja ili infekcije. Dijagnoza se postavlja na temelju detaljne anamneze, fizikalnog pregleda, slikovnih pretraga te invazivnih procedura poput torakocenteze. Liječenje je, kad god je to moguće, konzervativno, što uključuje modifikaciju prehrane, jednokratne ili opetovane drenaže te primjenu somatostatina. U slučajevima kada konzervativno liječenje ne uspijeva, neophodne su interventno - radiološke ili kirurške metode liječenja. Ovaj rad ističe važnost pravovremenog postavljanja dijagnoze i individualiziranog pristupa u liječenju hiloraksa radi poboljšanja ishoda liječenja i smanjenja mogućih komplikacija.

**Ključne riječi:** hiloraks, limfa, konzervativno i invazivno liječenje

## Summary

**Title:** Diagnosis and treatment of chylothorax

**Author:** Paula Vitković

Chylothorax, a rare medical condition, is the presence of chyle in the pleural space. Etiology of chylothorax is diverse, categorized into traumatic and non-traumatic causes. Traumatic causes are usually result of surgery or nonsurgical trauma, while most common non-traumatic causes are due to malignancy, congenital conditions or infections. The diagnosis is based on detailed medical history, physical examination, imaging studies and invasive procedures, such as thoracocentesis. Treatment is, whenever possible, conservative, including dietary modifications, single or repeated drainage and the use of somatostatin. When conservative treatment fails, interventional radiology or surgical methods are necessary. This paper emphasizes the importance of prompt diagnosis and individualized approach to chylothorax treatment to improve treatment outcomes and reduce potential complications.

**Key words:** chylothorax, lymph, conservative and invasive treatment

# 1. UVOD

Hilotoraks je rijetka, ali ozbiljna medicinska pojava, a karakterizira ga prisutstvo limfe u pleuralnom prostoru. Predstavlja značajan izazov za liječenje zbog svoje rijetke pojavnosti i raznolike etiologije. Zbog toga su i epidemiološki podaci o ovom medicinskom entitetu nedovoljni.

Uzroci hilotoraksa mogu biti traumatski, kao što su nesreće ili ozljede tijekom kirurških zahvata ili netraumatski, poput maligniteta, kongenitalnih abnormalnosti ili infekcija.

Dijagnosticiranje hilotoraksa zahtijeva ozbiljan pristup, uključujući detaljnu anamnezu, temeljit fizikalni pregled, slikovne pretrage poput RTG-a (radiografija), CT-a (kompjuterizirana tomografija), limfangiografije te invazivne postupke kao što je torakocenteza. Analiza pleuralne tekućine, posebno mjerenje razine triglicerida i kolesterola, ključna je za potvrdu dijagnoze. Rano otkrivanje i točna dijagnoza presudni su za uspješno liječenje i sprječavanje komplikacija.

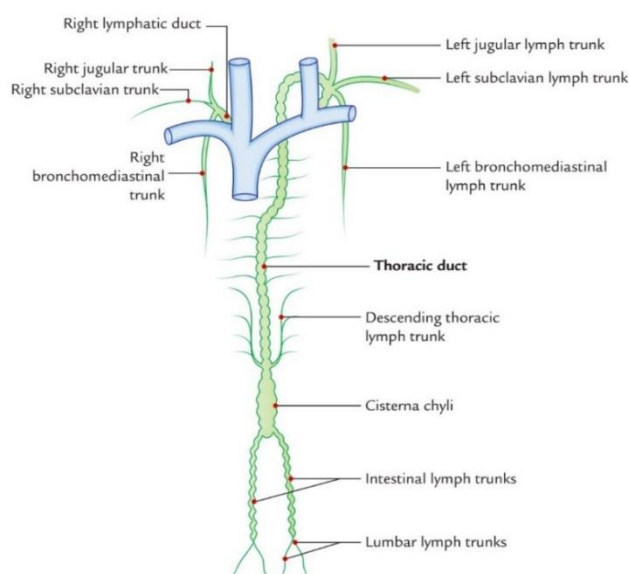
Liječenje hilotoraksa može biti konzervativno ili kirurško, ovisno o uzroku i težini stanja. Konzervativne metode liječenja uključuju modifikaciju prehrane, što podrazumijevaju dijetu s niskim udjelom masti ili visokim udjelom srednjelančanih triglicerida, jednokratne ili ponovljene drenaže pleuralnog izljeva te primjenu lijekova poput somatostatina i oktreotida koji smanjuju proizvodnju limfe. U slučajevima kada konzervativno liječenje ne uspijeva potrebne su interventno – radiološke metode, poput embolizacije *ductusa thoracicus* ili kirurške metode, kao što je ligacija istog.

Ovaj diplomski rad ima za cilj pružiti detaljan pregled dijagnostičkih metoda i terapijskih pristupa u liječenju hilotoraksa. Naglasak će biti stavljen na važnost pravovremene dijagnoze i individualiziranog pristupa svakom pacijentu kako bi se poboljšali ishodi liječenja. Kroz analizu aktualne literature i evaluaciju različitih terapijskih modaliteta ovaj rad će pružiti sveobuhvatan pregled najučinkovitijih strategija za upravljanje ovim složenim stanjem. Također, rad će razmotriti najnovije napretke u dijagnostičkim tehnikama i inovativnim terapijskim pristupima koji mogu unaprijediti liječenje pacijenata s hilotoraksom.



## 2. ANATOMIJA LIMFNOG SUSTAVA

*Ductus thoracicus*, tj. prsni limfovod glavna je limfna žila koja skuplja limfu cijele donje polovice tijela, lijeve polovice prsnog koša, lijeve ruke kao i lijeve polovice glave. Limfa iz nogu i zdjelice putem lijevog i desnog *truncusa lumbalisa* odlazi u *cisternu chyli*. Ondje se, također, skuplja limfa iz trbušne šupljine koja tamo odlazi putem *truncusa intestinalisa*. *Cisterna chyli* proširenje je u limfnom sustavu koje se nalazi neposredno ispod dijafragme, kaudalno od *hiatusa aortica*, u razini L1 (prvi lumbalni kralježak) kralješka. *Ductus thoracicus* ulazi u toraks kroz *hiatus aorticus* s desne strane aorte. Na razini L5 (peti lumbalni kralježak) kralješka skreće prema lijevo te se pozicionira dorzalno u odnosu na jednjak, između kralježnice i aorte. Prije nego što se ispred *a. vertebralis* ulije u lijevi *angulus venosus*, prima limfu iz lijevog *truncusa jugularisa* (limfa lijeve polovice glave), lijevog *truncusa subclaviusa* (limfa lijeve ruke) te lijevog *truncusa bronchomediastinalisa* (limfa organa lijeve polovice prsne šupljine). *Ductus lymphaticus dexter* nastaje spajanjem desnog *truncusa jugularisa* (limfa desne polovice glave i vrata), desnog *truncusa subclaviusa* (limfa desne ruke) te desnog *truncusa bronchomediastinalisa* (limfa desne polovice toraksa). Duljine je oko jedan centimetar, a ulijeva se u desni venski kut. *Truncus bronchomediastinalis* može se, ili samostalno ulijevati u *v. brachiocephalicu*, ili se zajedno s *ductusom thoracicusom* lijevo, odnosno, *ductusom lymphaticusom* desno ulijevati u *angulus venosus*. Dnevni transport limfe kroz limfni sustav je oko četiri litre (1).



Slika 1. – Anatomija limfnog sustava, preuzeto s (2)

### 3. ETIOLOGIJA

Uzroke nastanka hilotoraksa dijelimo u dvije glavne grupe – traumatske i netraumatske uzroke, a obje grupe kao posljedicu imaju smetnje u protoku limfe kroz *ductus thoracicus*. Mehanizam nastanka hilotoraksa razlikuje se ovisno o etiologiji pa se tako može raditi o netraumatskom hilotoraksu kod bolesti kao što su tuberkuloza ili limfomi te traumatskom hilotoraksu, najčešće kod kirurških zahvata kao što su ezofagektomija ili lobektomija pluća (3).

#### 3.1. NETRAUMATSKI UZROCI

Najčešći uzrok netraumatskog hilotoraksa je malignitet, posebno kod uznapredovalih i proširenih oblika bolesti. Zloćudne bolesti koje se mogu zakomplicirati hilotoraksom često su limfomi, karcinomi pluća, kronična limfocitna leukemija, Kaposijev sarkom, multipli mijelom te metastaze ostalih malignoma koje se javljaju u području prnog koša. Može se razviti i u sklopu sindroma gornje šuplje vene u kojem, najčešće, bronhalni karcinomi, limfomi medijastinuma te metastaze drugih malignoma rade kompresiju ili potpunu okluziju gornje šuplje vene. To posljedično ometa vensku drenažu gornjeg dijela tijela. Najčešći simptomi su edem lica i vrata, glavobolja, dispneja i kašalj. Međutim, hilotoraks može nastati i kao posljedica drugih bolesti kao što su Castelmanova bolest, sarkoidoza, tuberkuloza te histoplazmoza. Može se razviti uz aortalnu aneurizmu, srčano zatajenje te jetrenu cirozu. Može biti i posljedica dugogodišnjeg zračenja toraksa ili raznih kongenitalnih i idiopatskih malformacija limfnog sustava. U nekim pak slučajevima može se raditi o idiopatskom hilotoraksu, ali takav zaključak zahtijeva jako široku i detaljnu obradu pacijenta kako bi se isključile sve ostale potencijalne etiologije (4–7).

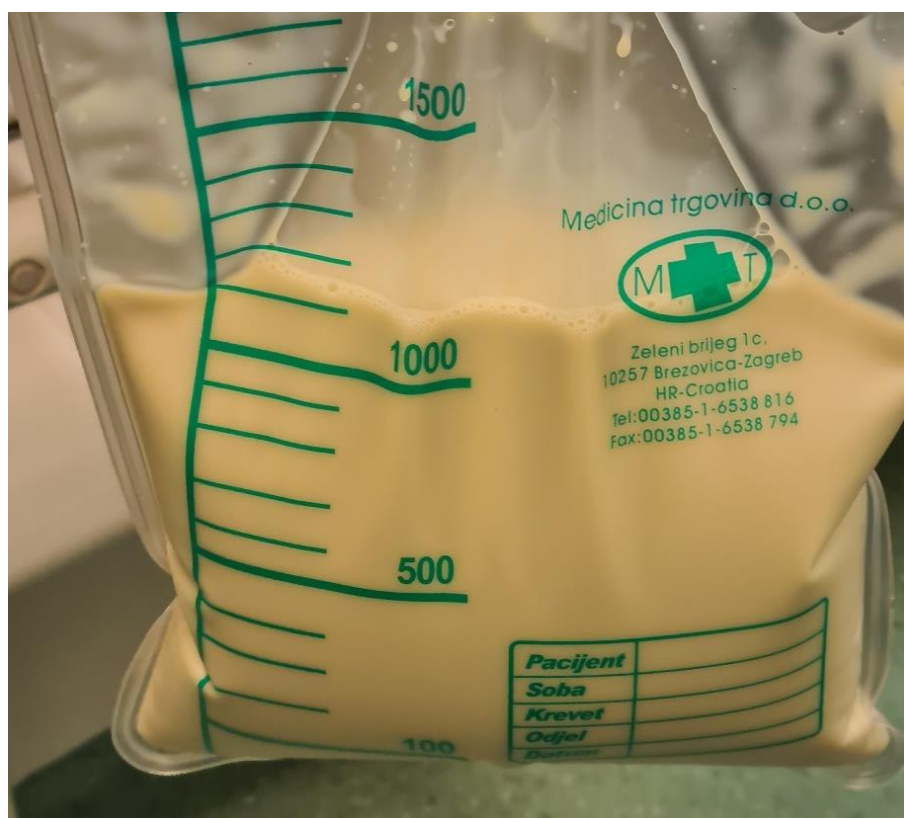
#### 3.2. TRAUMATSKI UZROCI

Kirurške procedure u blizini *ductusa thoracicus* i okolnih struktura uzrok su većine traumatskih slučajeva hilotoraksa. Ozljeda *ductusa thoracicus* povezana je s gotovo svakom operacijom u području toraksa, ali ezofagektomija, resekcija pluća s disekcijom limfnih čvorova te transplantacija srca i pluća ipak nose najveći rizik. Hilotoraks može komplicirati implantaciju pacemakera, ali i embolizaciju arteriovenskih malformacija, osobito ako kateter ozlijedi ili opstruira limfne strukture. Uzrok mogu biti i penetrantne ozljede, posebno one s

putanjom u blizini *ductusa thoracicus*, kao i tupe ozljede koje rezultiraju avulzijom *ductusa thoracicus*. Zabilježeni su i slučajevi iatrogenog hilotoraksa nastalog zbog ekstravazacije parenteralne prehrane s visokim postotkom triglicerida iz centralne vene u pleuralni prostor (8–14).

## 4. KLINIČKA PREZENTACIJA

Kao i svaki drugi pleuralni izljev, hilotoraks se uglavnom prezentira osjećajem dispneje. Ako se radi o velikom izljevu, disanje može biti ubrzano i plitko. Razvoj kliničke slike uglavnom je postepen, iako može biti nagao ukoliko se radi o postoperativnom ili posttraumatskom hilotoraksu visoke proizvodnje. O postoperativnom hilotoraksu treba razmišljati ako postoji kontinuirana sekrecija limfe na dren. Osim toga, mogu se javiti dodatni simptomi poput osjećaja težine u prsima, iscrpljenosti te gubitka na tjelesnoj težini. Također, neke od izrazito rijetkih prezentacija hilotoraksa mogu biti iskašljavanje sadržaja hilotoraksa, malnutricija zbog visokog sadržaja masti i proteina u limfi te deficijencija vitamina topivih u mastima (A, D, E i K). Zbog gubitka imunoglobulina može nastati i imunosupresija zbog čega su pacijenti podložniji razvoju infekcija te se savjetuje razmotriti antibiotsku terapiju. Pacijenti mogu imati i simptome podležće bolesti koja je uzrok hilotoraksa. U kliničkom pregledu perkutorno se čuje muklina, a šum disanja oslabljen je ili nečujan (15,16).

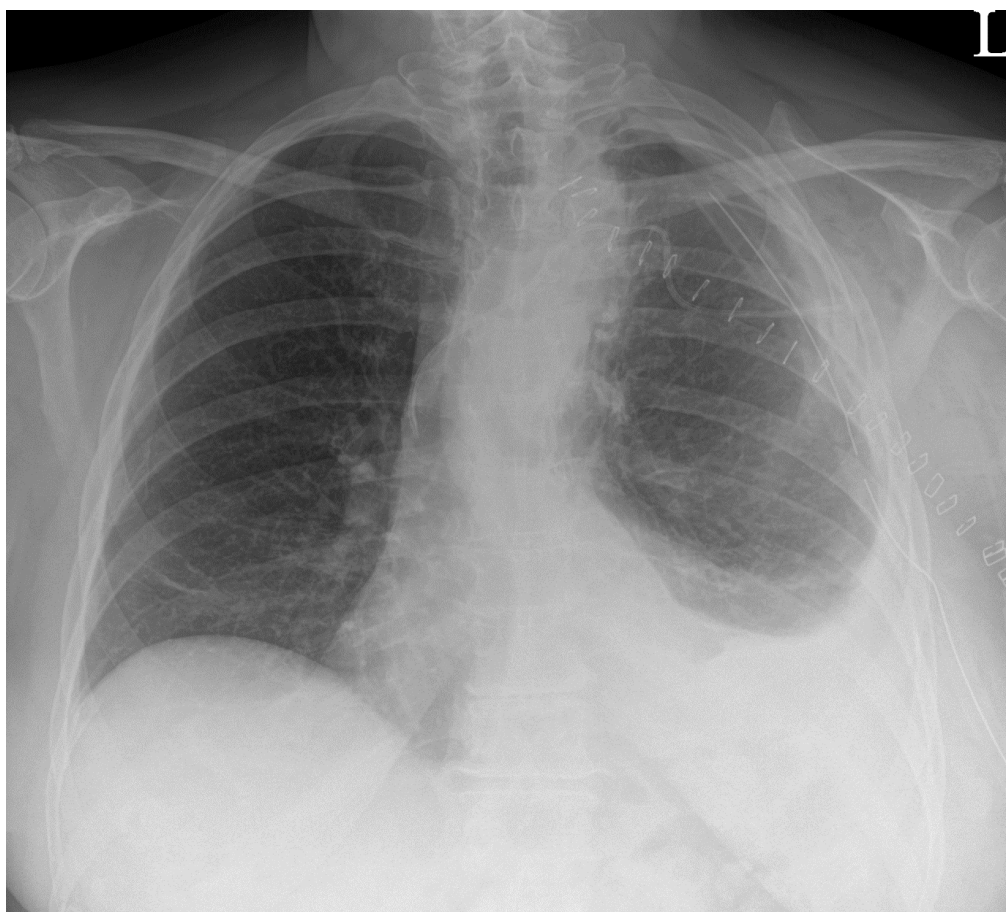

*Slika 1.* – Pleuralni izljev mliječnog izgleda, uz odobrenje Klinike za torakalnu kirurgiju KBC-a Zagreb

## 5. DIJAGNOSTIKA

### 5.1. SLIKOVNE PRETRAGE

Početna pretraga kod sumnje na hiloraks obično je RTG toraksa u dvije projekcije – AP (antero-posteriorna projekcija) i LL (latero-lateralna projekcija). Na RTG-u hiloraks se vidi kao područje povećanog denziteta ipsilateralno. U rijetkim slučajevima hiloraks može biti i bilateralan. Kod pacijenata kod kojih je na RTG-u vidljiv pleuralni izljev, a imaju neki od rizičnih faktora za razvoj hiloraksa treba analizirati sastav pleuralnog izljeva. Trebao bi se napraviti i CT toraksa, abdomena i zdjelice. Na njemu bi mogli identificirati medijastinalne ili retroperitonealne mase ili slobodnu tekućinu koja bi mogla biti limfa. Koristan je i za detekciju medijastinalnih, kardijalnih ili pulmonalnih anomalija te potencijalnih ijtrogenih komplikacija koje bi mogle biti odgovorne za perforaciju *ductusa thoracicus*. Može pomoći u preoperativnom planiranju za interventno – radiološke ili kirurške procedure (17).



Slika 2. - RTG slika lijevostranog hiloraksa razvijenog postoperativno, uz odobrenje Klinike za torakalnu kirurgiju KBC-a Zagreb

## 5.2. SASTAV PLEURALNOG IZLJEVA

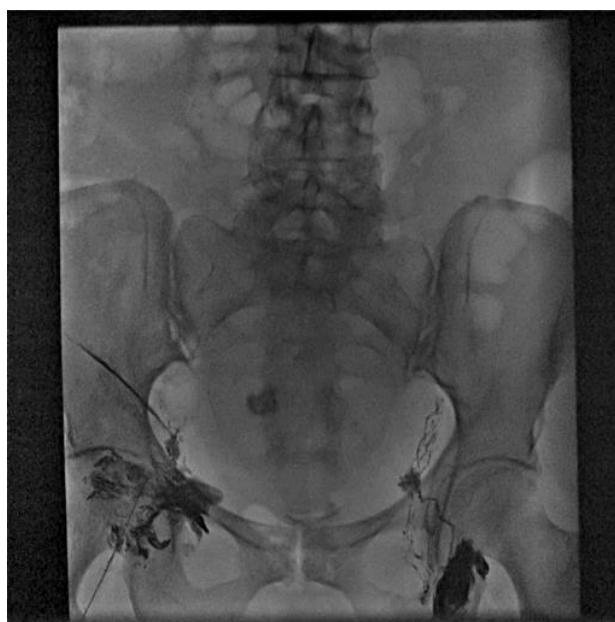Uzorak izljeva može se uzeti torakocentezom ili preko drenažnog sustava ako se radi o postoperativnom izljevu. U hilotoraksu tekućina na izgled može biti mliječna, sukrvava ili serozna. U 50% slučajeva radi se u mliječnom izljevu (16). Stanice koje prevladavaju u tom izljevu su limfociti koji obično čine više od 70% stanica u hilotoraksu, što objašnjava i činjenicu da se hilotoraks rijetko inficira (18). Sastav elektrolita i proteina sličan je onom u plazmi. Koncentracija LDH (laktat dehidrogenaza) je niska, a ukoliko se pronade povišena može upućivati na uzrok hilotoraksa (npr. malignitet) (16,19). Vrijednosti pH (*potentia hydrogenii*) uglavnom se kreću između 7,4 i 7,8 (20). Glukoza je u takvom izljevu obično jednaka onoj u plazmi. Ukoliko je razina glukoze u izljevu niža od 60 mg/dL to bi moglo upućivati na maligni pleuralni izljev ili empijem (21).

## 5.3. ANALIZA LIPIDA

Da bi se potvrdila dijagnoza hilotoraksa važno je analizirati sastav lipida u pleuralnom izljevu. Ako je razina triglicerida u izljevu viša od 110 mg/dL, postoji velika vjerojatnost da se radi o hilotoraksu. Ako je pak ta vrijednost ispod 50 mg/dL, gotovo sigurno možemo reći da se ne radi o hilotoraksu. Problem mogu predstavljati vrijednosti između 50 i 110 mg/dL pa se za takve slučajeve preporučuje napraviti elektroforezu pleuralne tekućine s ciljem detekcije hilomikrona. Ukoliko elektroforeza lipoproteina nije dostupna, preporučuje se ponoviti mjerenje razine triglicerida u pleuralnom izljevu nakon što je pacijent konzumirao obrok s visokim udjelom masti. Iako pretraga kojom se definitivno može postaviti dijagnoza hilotoraksa, elektroforeza lipoproteina nije prva pretraga koju izvodimo obično zbog svoje nedostupnosti, visoke cijene, ali i težine izvedbe. Ima li pacijent pleuralni izljev mliječnog izgleda, mjerenje razine kolesterola pomaže razlikovati hilotoraks od kolesterolskog izljeva, tj. pseudohilotoraksa. U hilotoraksu razina kolesterola je obično ispod 200 mg/dL, dok je kod pseudohilotoraksa, koji su obično i puno rjeđi od hilotoraksa, razina iznad 200 mg/dL. Vrijedi naglasiti da se sve ove vrijednosti trebaju gledati u kontekstu s kliničkom slikom kako bi se potvrdila dijagnoza (16,22–24).

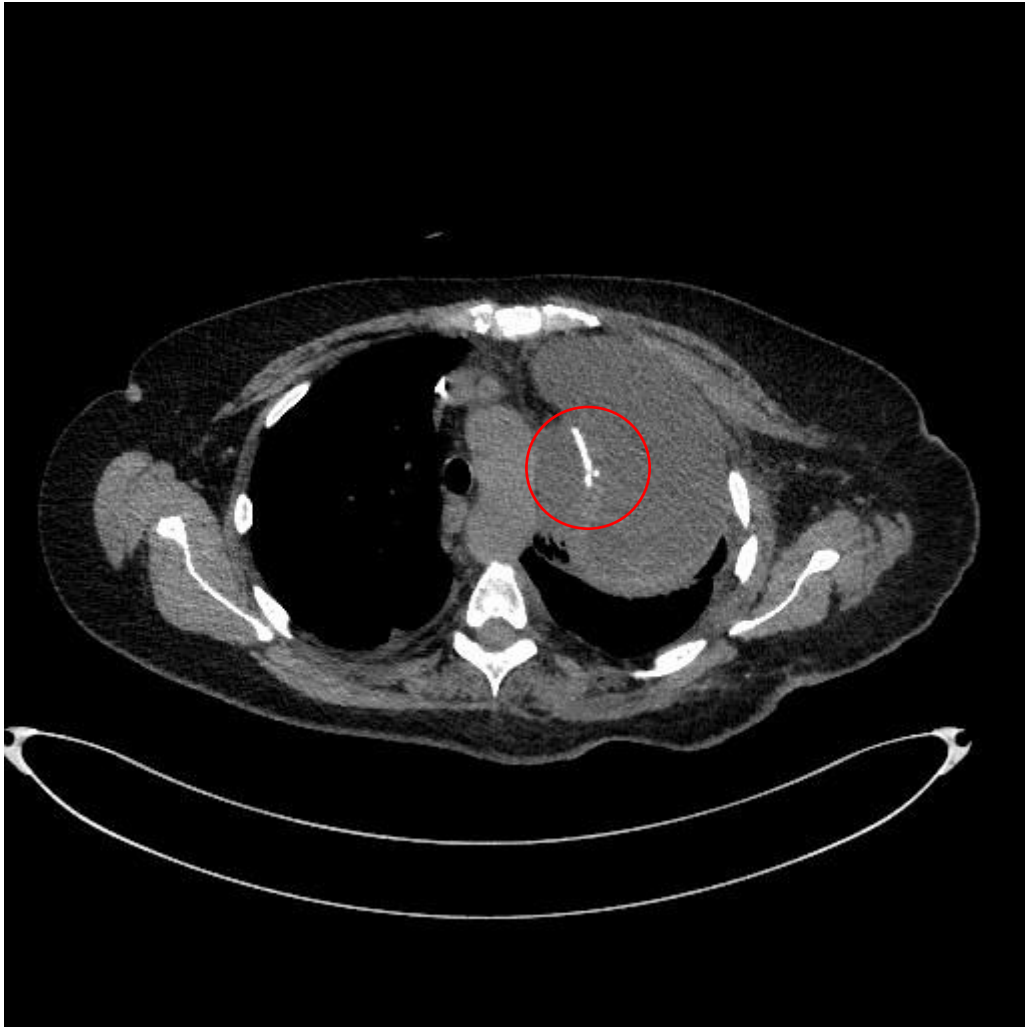
## 5.4. SLIKOVNE PRETRAGE LIMFNOG SISTEMA

Za pacijente kod kojih je dijagnoza ozljede ductusa thoracicus nesigurna i nakon CT-a i analize pleuralne tekućine te za pacijente kod kojih se sumnja na anomalni tok ductusa thoracicus ili mjesto propuštanja limfe nije poznato, preporučuje se rabiti slikovne tehnike. Odabir tehnike ovisi o dostupnosti iste u nekom kliničkom centru i o pretpostavljenoj etiologiji hilotoraksa te je samim time individualiziran za svakog pacijenta. Limfangiografija je metoda u kojoj se u limfne žile injicira kontrast, lipiodol te se potom prati tok kontrasta zajedno s limfom do ductusa thoracicus preko serije RTG slika. Limfnim žilama uglavnom se pristupalo na stopalu, međutim, intranodalni pristup pokazao se kao tehnički lakša opcija. Lipiodol se u tom slučaju injicira u dostupne limfne čvorove, primjerice ingvinalne. Limfangiografija stoga pruža uvid u anatomiju limfnog sustava te otkriva potencijalno mjesto propuštanja limfe. Limfangiografija, ponekad, može biti terapijska jer ionizirani kontrast koji se koristi za samu pretragu, ima lokalni sklerozirajući efekt (25–30). Limfoscintigrafija je pak metoda u kojoj se tehnecijumom obilježena HSA-DTPA (human serum albumin-diethylene triamine pentaacetic acid) injicira subkutano u dorzalnu regiju stopala bilateralno te se uz pomoć CT-a traži mjesto propuštanja limfe. Manje je invazivna i lakša je za izvesti, ali njena primjena ograničena je dostupnošću. Pruža lošiju rezoluciju od limfangiografije pa nije idealna za otkrivanje anatomskih abnormalnosti limfnog sustava. MR (magnetna rezonanca) limfangiografija može se raditi uz primjenu kontrasta i bez njega. U visokoj rezoluciji prikazuje anatomiju limfnog sustava, njegovu povezanost s okolnim strukturama te mjesta propuštanja (31).



*Slika 3.* - Limfangiografija, kontrast primjenjen obostrano ingvinalno intranodalno, uz odobrenje Klinike za kirurgiju KBC-a Zagreb





*Slika 4.* - Prikaz ekstravazacije kontrasta primjenjenog u limfni sustav, uz odobrenje Klinike za torakalnu kirurgiju KBC-a Zagreb

## **5.5. DIFERENCIJALNA DIJAGNOZA**

Kad se radi o pleuralnom izljevu mliječnog izgleda, glavne diferencijalne dijagnoze koje dolaze u obzir su kolesterolski pleuralni izljev te empijem. Kao što je već opisano, kolesterolski izljevi obično su praćeni s razinom kolesterola u izljevu većom od 200 mg/dL. Uz to, omjer kolesterola naprema trigliceridima u pleuralnoj tekućini veći je od 1. Razina triglicerida u kolesterolskom izljevu obično je ispod 110 mg/dL, dok su hilomikroni obično odsutni (16). Empijem je nešto lakše razlikovati od hilotoraksa jer je često praćen kliničkom slikom koja govori u prilog infekcije (primjerice visoka tjelesna temperatura, leukocitoza, bol u prsištu). Nakon centrifugiranja empijema supernatant obično postaje bistra tekućina, dok se u slučaju hilotoraksa supernatant ne uspijeva raščistiti. Pleuralna tekućina u slučaju empijema bogata je bijelim krvnim stanicama (predominantno polimorfonuklearne stanice), a uzročnici se mogu detektirati mikrobiološkom analizom (20). Vrlo rijetko može se dogoditi da se kateter preko



kojeg pacijent prima totalnu parenteralnu prehranu pomakne te se sadržaj istog cijedi u pleuralni prostor. U tom slučaju izljev je također mliječnog izgleda. Radiološkom dijagnostikom trebamo provjeriti položaj katetera te na taj način potvrditi ili isključiti dijagnozu hiloraksa (32). Za polovicu pacijenata čiji hiloraks nije mliječnog izgleda, spektar diferencijalnih dijagnoza je širok. Opisana analiza lipida obično će pomoći u postavljanju dijagnoze.

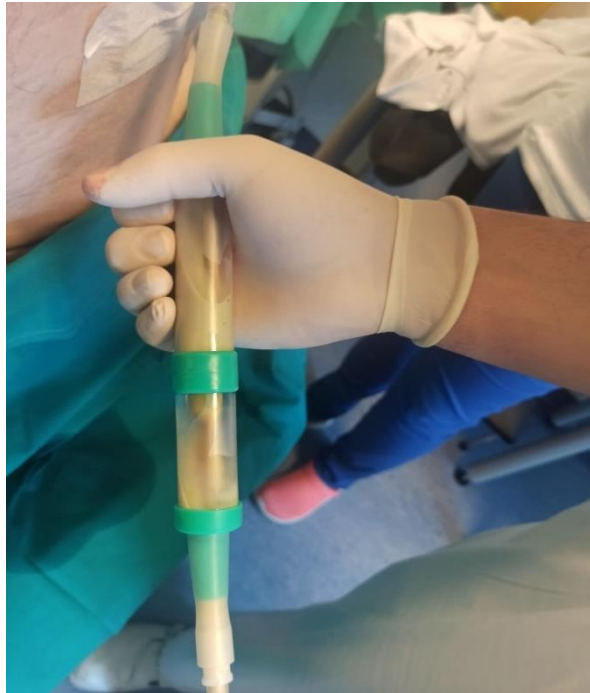## **6. LIJEČENJE**

S obzirom na količinu limfe koja se luči u pleuralni prostor, hilotoraks se dijeli na onaj visoke i niske proizvodnje. Hilotoraks niske proizvodnje je onaj u kojem se stvara manje od jedne litre limfe na dan. Za ove pacijente preporučuje se pristupiti s manje invazivnim metodama te se kretati prema invazivnijim ukoliko ne dođe do poboljšanja. Ukoliko je proizvodnja limfe veća od jedne litre na dan, govorimo o hilotoraksu visoke proizvodnje. Takvo stanje uglavnom se viđa postoperativno ili kod pacijenata s cirozom jetre. Tretman takvog hilotoraksa uglavnom zahtijeva rane i invazivne intervencije (11,33,34).

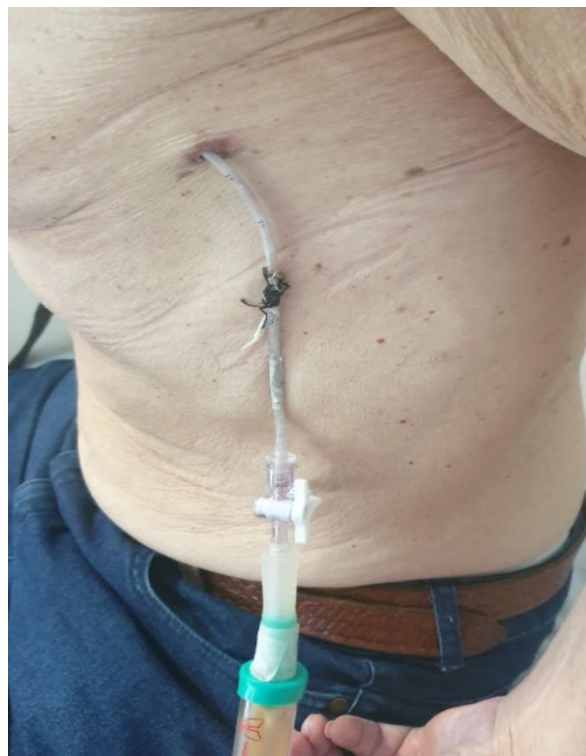### **6.1. KONZERVATIVNE METODE LIJEČENJA**

#### **6.1.1. PLEURALNA DRENAŽA**

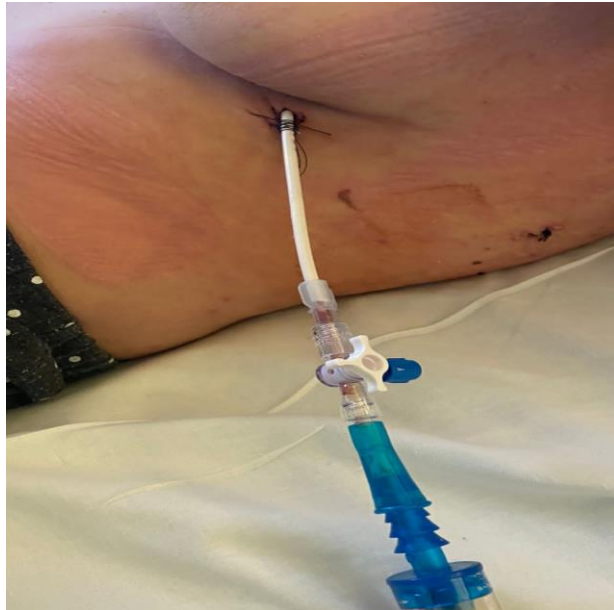Za olakšanje simptoma hilotoraksa radi se pleuralna punkcija ili pleuralna drenaža. Za postoperativne pacijente drenaža se može provoditi preko operativno postavljenog drena. Za ostale pacijente uglavnom se radi intermitentna torakocenteza. Jako je važno mjeriti volumen drenirane tekućine kako bi se evaluirao uspjeh liječenja, ali i kako bi se pacijente podvrgnulo drugim metodama liječenja ukoliko za to postoji potreba. Za asimptomatske pacijente koji imaju hilotoraks niske proizvodnje, a kod kojih se ne radi o postoperativnom hilotoraksu, pleuralna drenaža nije indicirana. Kod takvih pacijenata predlaže se modificirati prehranu i liječiti podležće stanje (22). Također, kod pacijenta koji nakon pulmektomije razviju hilotoraks bez pomaka medijastinuma na suprotnu stranu, pleuralna drenaža nije metoda izbora. Razlog za to leži u činjenici da bi se na taj način mogli iscrpiti nutrijenti, limfociti i imunoglobulini koji su tim pacijentima nužni za oporavak. Također, smanjio bi se tlak u prostoru koji je već sad niskotlačan, a to bi moglo dovesti do pogoršanja hilotoraksa. Ne postoje smjernice koje govore treba li se za pacijente koristiti kontinuirana ili intermitentna drenaža, ali slijede se neki opći principi. Kontinuirana drenaža radi se kod postoperativnih pacijenata, posebno ako je sekrecija limfe velika. Radi se i kod neoperiranih pacijenata ukoliko je reakumulacija hilotoraksa nakon dijagnostičke torakocenteze velika. Intermitentna drenaža provodi se kod pacijenata kod kojih je reakumulacija postupna i ne veća od 50 mililitara na dan. Drenaža ne bi trebala trajati duže od 14 dana zbog imunosupresije koja nastaje zbog već spomenutog gubitka nutrijenata, imunoglobulina i limfocita. Također, pacijentima kod kojih se provodi kontinuirana drenaža potrebno je redovito kontrolirati elektrolite u serumu, albumine i ukupne proteine, broj limfocita kao i tjelesnu težinu(11).



*Slika 5.* – Drenažni sustav spojen na Heimlichovu valvulu s hlozanim sadržajem u njoj, uz odobrenje Klinike za torakalnu kirurgiju KBC-a Zagreb



*Slika 6.* – Torakalni dren, uz odobrenje Klinike za torakalnu kirurgiju KBC-a Zagreb



*Slika 7. - Pleuracan, uz odobrenje Klinike za torakalnu kirurgiju KBC-a Zagreb*

### **6.1.2. MODIFIKACIJA PREHRANE**

Cilj promjena u prehrani je smanjenje protoka limfe kroz glavni limfni vod. Oralna ili enteralna dijeta s niskim postotkom masti u prehrani (manje od 10%), a visokim udjelom proteina, pogodna je za pacijente koji imaju hilotoraks niske proizvodnje, neovisno o njegovoj etiologiji. Smanjenim unosom masti u organizam smanjuje se i njihova apsorpcija iz probavnog trakta, kao i cirkulacija limfe, što posljedično dovodi i do manjeg nakupljanja limfe u pleuralnom prostoru. Posebna pažnja pridaje se isključivanju dugolančanih triglicerida iz prehrane s obzirom da u procesu probave takvih masti nastaju monogliceridi i slobodne masne kiseline, koje se kao hilomikroni transportiraju u intestinalne limfne žile. Nadoknada vitamina topivih u mastima (A,D,E i K) može biti potrebna kod pacijenata na ovom tipu prehrane(17,35). Ukoliko se hilotoraks smanji, u prehranu se mogu uvesti trigliceridi srednje dugih lanaca jer oni zaobilaze limfni trakt, budući da se preko portalne vene direktno transportiraju u jetru. S obzirom da je odgovor pacijenata na ovu vrstu terapije individualan i trajanje terapije razlikuje se među njima (11,36). Prosjek trajanja ovakve prehrane za terapiju hilotoraksa je deset dana. Za pacijente koji imaju hilotoraks visoke proizvodnje, kao i za pacijente koji ne mogu uzimati hranu per os, preporučuje se totalna parenteralna prehrana. Kako se hrana u ovom slučaju unosi direktno u venu nisu potrebne nikakve restrikcije u unosu masti intravenski (37).

### 6.1.3. DODATNE METODE

Somatostatin i njegov analog oktreotid mogu se koristiti kao dopunska terapija. Oni inhibiraju postprandijalno oslobađanje inzulina, glukagona, gastrina i drugih peptida u probavnom sustavu što posljedično dovodi do smanjene proizvodnje i protoka limfe. Način primjene, kao ni doza lijeka, nisu jasno određeni. Mogu se primjenjivati intravenski ili subkutano. Mogu izazvati brojne nuspojave kao što su mučnina, proljevi, sinus bradikardija, bol na mjestu primjene, crvenilo kože što treba uzeti u obzir pri odabiru pacijenata za ovaj tip liječenja (38). U radovima je, također, opisana i primjena midodrina, alfa-1-adrenergičkog agonista, koji smanjuje lučenje limfe konstrikcijom limfnih žila (39,40).

## 6.2. INVAZIVNE METODE LIJEČENJA

U slučajevima kada konzervativne metode ne poluču učinka, pribjegava se invazivnijim metodama. Metode su brojne, stoga je odabir prave terapije ključan. Vrsta terapije koja će biti odabrana ovisi o stručnoj obučenosti osoblja u određenoj zdravstvenoj ustanovi, brzini gubitka limfe, lokaciji sekrecije limfe ili lokaciji neke prepreke u njenom protoku, izgledima da će pacijent pozitivno reagirati na odabranu terapiju, rizicima povezanima s operativnim zahvatom te preferencijama samog pacijenta (10,12,36). Za hilotorakse s visokom produkcijom limfe (više od 500 ml/dan) uglavnom se preporučuje napraviti TDE (embolizacija *ductusa thoracicus*)/TDD (disrupcija *ductusa thoracicus*), dok se za one s produkcijom limfe manjom od toga preporučuje pleurodeza (12). Nadalje, pacijenti čiji je hilotoraks posljedica maligne bolesti kandidati su za pleurodezu (41).

### 6.2.1. PLEURODEZA

Pleurodeza je postupak u kojem se nakon evakuacije tekućine iz pleuralnog prostora kroz torakalni dren u pleuralni prostor ubrizga tvar koja će iritacijom poplućnice dovesti do stvaranja adhezije između parijetalne i visceralne pleure. Na taj način izgubi se prostor koji je inače bio dostupan za nakupljanje limfe. Tvari koje se rabe kao iritansi poplućnice su talk, bleomicin, doksiciklin, hipertonična otopina glukoze ili autologna krv. Uz opisanu kemijsku pleurodezu, postoji i kirurška pleurodeza koja je obično učinkovitija (17). Obuhvaća postupke pleurektomije, termoabrazije ili kemijske insuflacije sredstva. Uspjeh liječenja pleurodezom kod postoperativnog hilotoraksa, kao i onog koji nije vezan uz prethodnu operaciju, kreće se između 80% i 100 % (12,36,42). Veći uspjeh ova terapija pokazuje kod hilotoraksa niske

proizvodnje (36). Za pacijente s malignim hilotoraksom, također se preferira pleurodeza u odnosu na ostale metode (43).

### **6.2.2. EMBOLIZACIJA ILI DISRUPCIJA *DUCTUSA THORACICUSA***

TDE započinje limfangiografijom kojoj je cilj pomoću kontrastnog sredstva prikazati limfne žile i mjesto na kojem limfa izlazi van. Nakon što se lokalizira mjesto propuštanja u limfnom traktu, kateterima se ulazi do zahvaćenog segmenta te se isti embolizira uz pomoć zavojnica i ljepila. Pristup limfnim žilama je uglavnom perkutano transabdominalno, ali neki centri koriste se retrogradnim pristupom preko *vene subclavie* (44) ili transnodalnim pristupom preko ingvinalnih limfnih čvorova (45). Prednost je ove metode što u isto vrijeme omogućuje lokalizaciju defekta, ali i pružanje terapije. TDD predstavlja alternativnu metodu TDE-u. Uspješnost ove metode kreće se oko 80% već pri prvom pokušaju. Komplikacije do kojih može doći dijele se na rane i kasne. Rane su krvarenje, bol te infekcija na mjestu uboda, dok su kasne oticanje nogu i kronični proljev (44,46–50).

### **6.2.3. LIGACIJA *DUCTUSA THORACICUSA***

Ova tehnika najučinkovitija je za pacijente s hilotoraksom visoke proizvodnje, koji nastaje zbog oštećenja *ductusa thoracicus*, najčešće u tijeku neke operacije (ezofagektomija ili resekcija pluća) (10,17,22). Može se raditi putem torakotomije ili VATS-om (video asistirana torakalna kirurgija). Pristup je obično ipsilateralan s hilotoraksom, ali prilikom odabira strane pristupa treba uzeti u obzir anatomiju *ductusa thoracicus* kod tog pacijenta te stranu primarne operacije ako se radi o postoperativnom hilotoraksu (37,51). Lokalizacija defekta intraoperativno zahtjevnija je zbog upale i razvijenih priraslica. Od pomoći mogu biti preoperativna ili intraoperativna primjena masti u kombinaciji s lipofilnom bojom primjenjena preko nazogastrične sonde, kao i primjena indocijanin zelene boje s albuminom, obostrano ingvinalno (11,52,53). Nakon što se lokalizira mjesto defekta, postavljaju se šavovi ili klipse s obje strane. Određeni centri koriste i fibrinsko ljepilo uz šavove i klipse (37,51). Ukoliko mjesto propuštanja nije detektirano prilikom operacije, *ductus thoracicus* obično se podvezuje odmah iznad *hiatusa aorticusa* dijafragme. Također, ukoliko je mjesto propuštanja ispod dijafragme, laparoskopski se podvezuje *cisterna chili* na samom ulazu u toraks (54). Postotak uspješnosti kod liječenja postoperativnog hilotoraksa je 90% (17).

#### 6.2.4. OSTALE METODE

Za pacijente kojima do sad opisane metode nisu pomogle postoji još nekoliko opcija koje se rjeđe koriste. Jedna od opcija je napraviti pleuroperitonealni *shunt* koji će odvoditi limfu iz pleuralnog prostora u peritonealnu šupljinu. Takav *shunt* može biti aktivni (Denver) ili pasivni (Le Veen). Potrebno je naglasiti da je ovakvo rješenje kontraindicirano kod pacijenata čiji hilotoraks nastaje zbog hloznog ascitesa. Pleurovenski *shunt* dodatna je opcija kojom se limfa iz pleuralnog prostora odvodi u *venu subclaviu* ili *venu jugularis*. Prednost ovih metoda u odnosu na ligaciju je što su manje invazivne, a u odnosu na kontinuiranu drenažu neće dovesti do gubitka nutrijenata, imunoglobulina i limfocita. Opstrukcija *shunta*, infekcija te pneumoperitoneum neke su od najčešćih komplikacija koje se mogu razviti (55,56). U jednom prikazu slučaja liječnici su postavljanjem trbušnog omentuma između pleuralnog prostora i peritoneuma napravili tzv. omental flap koji potiče resorpciju limfe iz pleuralnog prostora (57). Zračenje je, također, opisano kao jedna od opcija liječenja postoperativnog hilotoraksa (58).

## 7. ZAKLJUČAK I PREPORUKE

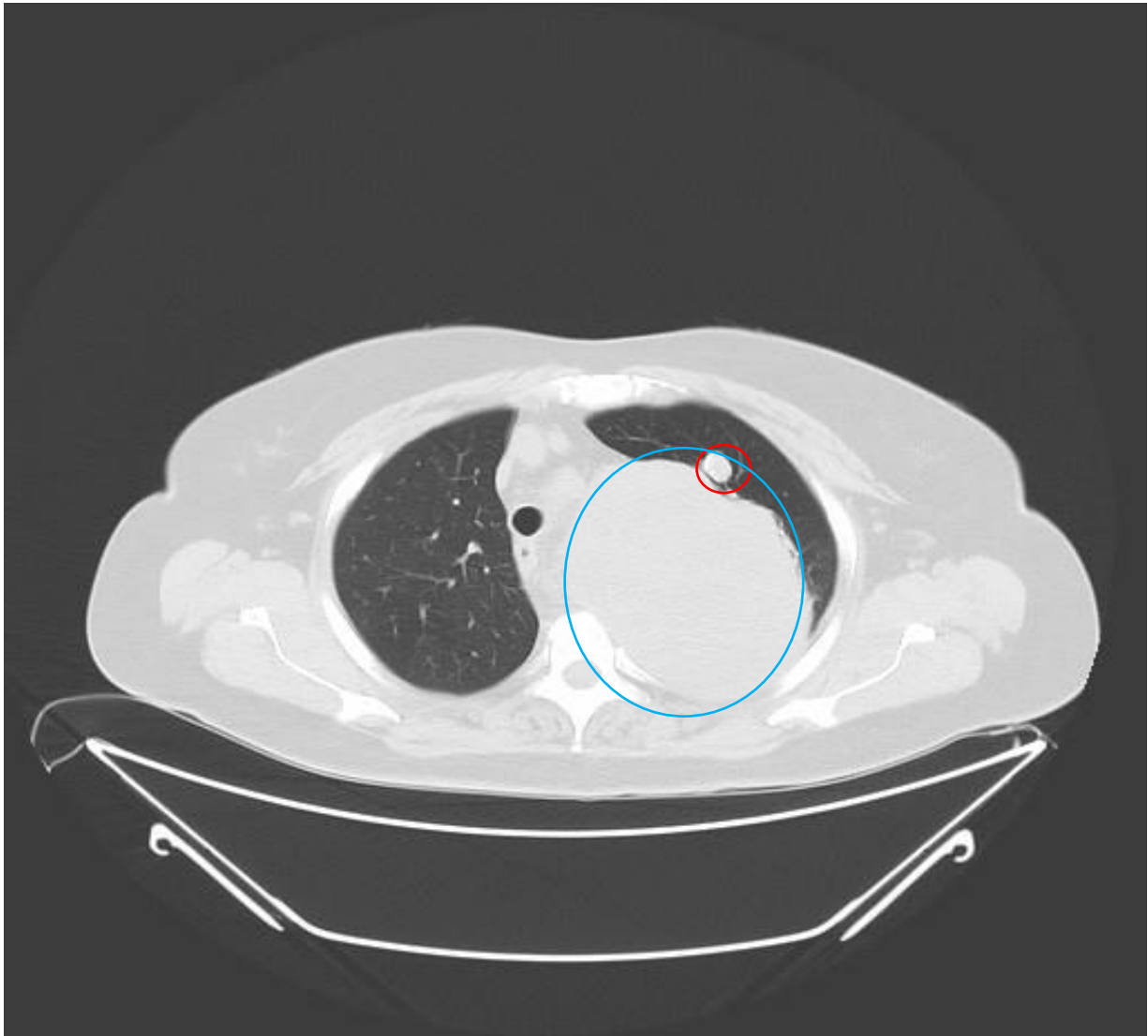
Kod pacijenata koji imaju hilotoraks niske produkcije (< 1L/dan) preporučuje se konzervativna terapija. Konzervativne metode uključuju prethodno opisanu pleuralnu drenažu, modifikacije u prehrani te primjenu oktreotida ili somatostatina. Pacijentima koji se liječe konzervativnim metodama treba redovito pratiti simptome, količinu izlučene limfe te nakon par dana napraviti kontrolni RTG ili CT. Ukoliko se radi o postoperativnom hilotoraksu koji perzistira dulje od 2 tjedna unatoč poduzetim konzervativnim metodama ili ako se proizvodnja limfe poveća na više od jedne litre na dan kroz pet uzastopnih dana preporučuje se preći na agresivnije metode liječenja. Ako hilotoraks ne odgovara na konzervativne metode liječenja ili samo djelomično odgovara, sljedeći koraci koji se mogu poduzeti su pleurodeza, TDE ili TDD, limfangiografija s lipiodolom ili TDL (ligacija *ductusa thoracicus*). Za pacijente s postoperativnim hilotoraksom visoke produkcije (> 1L/dan) preporučuje se odmah ići na invazivnije metode poput pleurodeze, TDE ili TDL. Smatra se da ovi pacijenti obično imaju veću ozljedu *ductusa thoracicus* koja najvjerojatnije neće zacijeliti spontano. Čekanje na neki od ovih zahvata ne smije biti duže od 5 dana, a dok se na isti zahvat čeka, preporučuje se konzervativna terapija. Izbor invazivnih metoda treba biti individualiziran. Ako pacijent ima produkciju limfe manju od 500 mL na dan, obično je dovoljna samo pleurodeza. Ukoliko je produkcija limfe veća od 500 mL bolesnik je kandidat za TDE/TDD ili TDL. Za pacijente čiji je hilotoraks posljedica maligne bolesti preporučuje se napraviti pleurodezu jer TDL kod takvih pacijenata uglavnom nije uspješna. Ukoliko pacijenti na slikovnim pretragama limfnog sustava imaju intaktan limfni sustav, a hilotoraks im je posljedica abnormalnog retrogradnog toka limfe ili malformacije limfnih žila, takvi su bolesnici kandidati za embolizaciju retroperitonealnih limfnih žila. Pacijentima koji imaju nakupine limfnog tkiva koje hiperproducira limfu može se učiniti embolizacija tih tkiva. Kao zadnja linija liječenja ostaje pleurovenski ili pleuroperitonejski *shunt*.



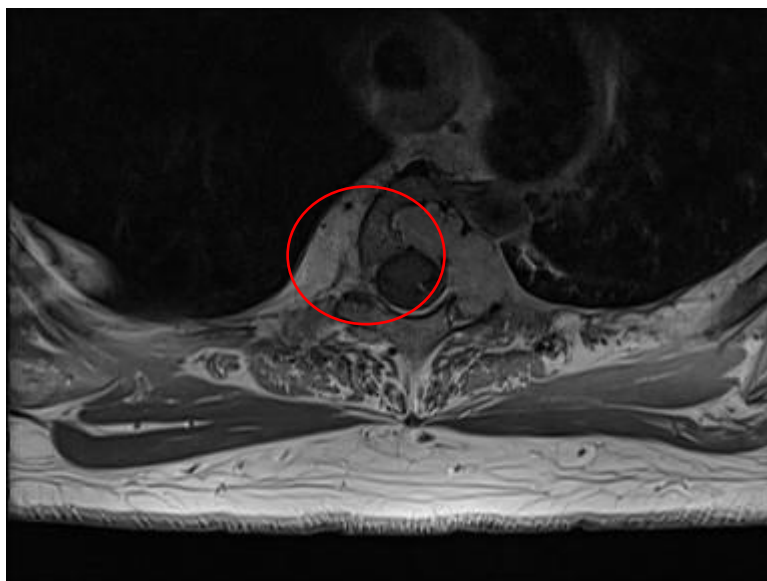
## 8. PRIKAZ PACIJENTA

U listopadu 2021., 64 godišnja pacijentica dolazi na prvi pregled kod torakalnog kirurga zbog radiološki verificirane tumorske tvorbe u toraksu. Tumorska tvorba bila je slučajan nalaz kod preoperativne obrade pacijentice koja se spremala na operaciju ciste desnog jajnika. Pacijentica posljednjih par mjeseci slabije tolerira napor. Navodi da joj je apetit smanjen te da je posljednjih mjesec dana izgubila pet kilograma na tjelesnoj težini. Stolica i mokrenje su uredni. Navodi i povremeni tremor u desnoj ruci. Napravljeni su joj CT i MR na kojim je opisana inhomogena tumorska tvorba u lijevom hemitoraksu promjera 13 centimetara. Tvorba je jasno ograničena od okolnih struktura, a potiskuje strukture medijastinuma u desno. U kontaktu je s lukom aorte u dužini od četiri centimetra. Nema jasnih znakova infiltracije plućnog parenhima. Lezija se kroz lijevi neuralni foramen Th3-Th4 (treći i četvrti torakalni kralježak) segmenta prati do u spinalni kanal gdje potiskuje medulu u desno, a remodelira trup kralješka Th3 lijevo i dorzalno. Na CT-u je pronađena i cista bubrega, cista jajnika te kalcificirani miom uterusa. Patohistološkom analizom tumorske tvorbe u toraksu utvrđeno je da se radi o švanomu – dobroćudnom tumoru porijekla perifernog živca. U prosincu iste godine lijevostranom torakotomijom pristupilo se tumoru koji je ekstirpiran, a uz njega je ekstirpiran i suspekti hamartom iz lijevog gornjeg plućnog režnja. Postoperativnom patohistološkom analizom potvrđeno je da je velika tvorba u toraksu švanom, a suspekti hamartom zapravo je tipični karcinoid. Treći postoperativni dan pacijentica je razvila hilotoraks. Započeta je modificirana peroralna prehrana pripremljena na MCT (trigliceridi srednje dugih lanaca) ulju, međutim, dnevna sekrecija limfe ostala je nepromijenjena. Suradljivost bolesnice oko modificirane prehrane nije bila zadovoljavajuća zbog čega se uvodi totalna parenteralna prehrana, a u terapiju je uveden i somatostatin. Bolesnica za vrijeme boravka na klinici nije gubila na tjeslesnoj težini. S obzirom da nakon 25 dana konzervativne terapije nije došlo do poboljšanja pacijentici je napravljena limfangiografija s lipiodolom. Kontrastno sredstvo prikazuje uredan tok limfe sve do visine Th2-Th3 gdje se vidi nešto veća nakupina kontrasta lijevo paravertebralno što odgovara ekstraluminaciji. Budući da se distalno *ductus thoracicus* ne prikazuje, vjerovatno se radi o transekciji *ductusa*. Nakon učinjene pretrage dolazi do prestanka sekrecije hloznog sadržaja. Postupno se odstranjuje i torakalni dren te se uvodi peroralna prehrana. U veljači 2022. pacijentica je podvrgnuta histerektomiji s bilateralnom adneksektomijom, limfadenektomijom i omentektomijom. PHD (patohistološka dijagnoza)

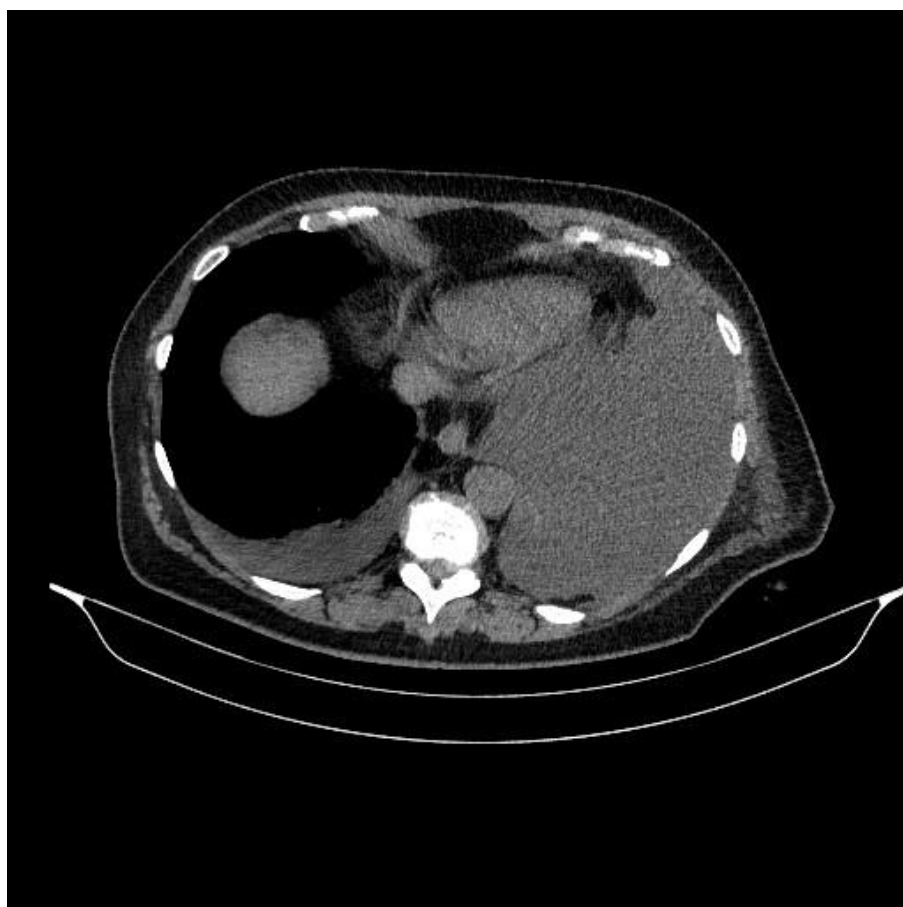pokazala je da se radi o karcinomu jajnika. Provedeno je šest ciklusa kemoterapije (paklitaksel i karboplatina). U svibnju 2023. napravljena je i neurokirurška operacija s ciljem potpune redukcije tumorskog tkiva u segmentima Th2-Th4. Bolesnica se iza toga redovito kontrolirala te nije došlo do recidiva bolesti.



*Slika 8.* - Karcinoid (zaokružen crvenom bojom) i švanom (zaokružen plavom bojom), uz odobrenje Klinike za torakalnu kirurgiju KBC-a Zagreb



*Slika 9.* - Švanom u spinalnom kanalu, uz odobrenje Klinike za torakalnu kirurgiju KBC-a Zagreb



*Slika 10.* - CT snimka lijevostranog hilotoraksa, uz odobrenje Klinike za torakalnu kirurgiju KBC-a Zagreb

## ZAHVALE

Najprije se zahvaljujem svojim roditeljima na neiscrpoj ljubavi, razumijevanju, strpljenju i podršci tijekom dosadašnjeg obrazovanja.

Zahvaljujem se i svom bratu, koji je uvijek tu za mene.

Zahvaljujem se svim svojim prijateljima bez kojih bi ovo obrazovanje prošlo neusporedivo teže, s neizmjereno manje smijeha te daleko manje uspomena koje ću pamtiti cijeli život.

Na kraju, zahvaljujem se svom mentoru, dr. Tomislavu Bečejcu, za pruženo vrijeme, znanje i pomoć pri pisanju ovog rada.

# LITERATURA

1. Gerhard Aumuller, Gabriela Aust, Jurgen Engele, Joachim Kirsch, Giovanni Maio, Artur Mayerhofer, Siegfried Mense, Dieter Reissig, Jurgen Salvetter, Wolfgang Schmidt, Frank Schmitz, Erik Schulte, Katharina Spanel-Borowski, Gunther Wennemuth, Werner Wolff, Laurenz J. Wurzinger, Hans-Gerhard Zilch. ANATOMIJA, Duale Reihe.
2. post-media-relate-2.jpg (1260×1185) [Internet]. [citirano 21. lipanj 2024.]. Dostupno na: <https://www.nbmeanswers.com/static/img/post-media-relate-2.jpg>
3. Doerr CH, Allen MS, Nichols FC, Ryu JH. Etiology of chylothorax in 203 patients. *Mayo Clin Proc.* srpanj 2005.;80(7):867–70.
4. Fernandez FG, Denlinger CE, Patterson GA, Kreisel D, Krupnick AS. Massive bilateral chylothoraces complicating mediastinal granulomatous disease. *Ann Thorac Surg.* rujanj 2009.;88(3):1012–3.
5. Bielsa S, Pardina M, Porcel JM. Chylothorax due to enlarged tuberculous lymph nodes. *BMJ Case Rep.* 14. svibanj 2014.;2014:bcr2014204582.
6. Nadolski G. Nontraumatic Chylothorax: Diagnostic Algorithm and Treatment Options. *Tech Vasc Interv Radiol.* prosinac 2016.;19(4):286–90.
7. Gomes AO, Ribeiro S, Neves J, Mendonça T. Uncommon aetiologies of chylothorax: superior vena cava syndrome and thoracic aortic aneurysm. *Clin Respir J.* travanj 2015.;9(2):185–8.
8. Dori Y, Keller MS, Rome JJ, Gillespie MJ, Glatz AC, Dodds K, i ostali. Percutaneous Lymphatic Embolization of Abnormal Pulmonary Lymphatic Flow as Treatment of Plastic Bronchitis in Patients With Congenital Heart Disease. *Circulation.* 22. ožujak 2016.;133(12):1160–70.
9. Bacon BT, Mashas W. Chylothorax caused by blunt trauma: Case review and management proposal. *Trauma Case Rep.* kolovoz 2020.;28:100308.
10. Miao L, Zhang Y, Hu H, Ma L, Shun Y, Xiang J, i ostali. Incidence and management of chylothorax after esophagectomy. *Thorac Cancer.* svibanj 2015.;6(3):354–8.
11. Bryant AS, Minnich DJ, Wei B, Cerfolio RJ. The incidence and management of postoperative chylothorax after pulmonary resection and thoracic mediastinal lymph node dissection. *Ann Thorac Surg.* srpanj 2014.;98(1):232–5; discussion 235-237.
12. Cho HJ, Kim DK, Lee GD, Sim HJ, Choi SH, Kim HR, i ostali. Chylothorax complicating pulmonary resection for lung cancer: effective management and pleurodesis. *Ann Thorac Surg.* veljača 2014.;97(2):408–13.
13. Liu CY, Hsu PK, Huang CS, Sun YH, Wu YC, Hsu WH. Chylothorax complicating video-assisted thoracoscopic surgery for non-small cell lung cancer. *World J Surg.* studeni 2014.;38(11):2875–81.
14. Johnson TJ, Jamous FG, Kooistra A, Zawada ET. Iatrogenic chylothorax due to pleural cavity extravasation of total parenteral nutrition in two adults receiving nutrition through a peripherally inserted central catheter. *Hosp Pract* 1995. veljača 2010.;38(1):50–2.

15. Lim KG, Rosenow EC, Staats B, Couture C, Morgenthaler TI. Chyloptysis in adults: presentation, recognition, and differential diagnosis. *Chest*. siječanj 2004.;125(1):336–40.
16. Maldonado F, Hawkins FJ, Daniels CE, Doerr CH, Decker PA, Ryu JH. Pleural Fluid Characteristics of Chylothorax. *Mayo Clin Proc*. veljača 2009.;84(2):129–33.
17. Maldonado F, Cartin-Ceba R, Hawkins FJ, Ryu JH. Medical and surgical management of chylothorax and associated outcomes. *Am J Med Sci*. travanj 2010.;339(4):314–8.
18. Huggins JT. Chylothorax and cholesterol pleural effusion. *Semin Respir Crit Care Med*. prosinac 2010.;31(6):743–50.
19. Agrawal V, Doelken P, Sahn SA. Pleural fluid analysis in chylous pleural effusion. *Chest*. lipanj 2008.;133(6):1436–41.
20. Sassoon CS, Light RW. Chylothorax and pseudochylothorax. *Clin Chest Med*. ožujak 1985.;6(1):163–71.
21. Vincent RP, Barron JL, Mulleague L. Differential diagnosis of chylothorax in a patient on parenteral nutrition: a case report. *Ann Clin Biochem*. 01. siječanj 2010.;47(1):84–5.
22. McGrath EE, Blades Z, Anderson PB. Chylothorax: aetiology, diagnosis and therapeutic options. *Respir Med*. siječanj 2010.;104(1):1–8.
23. Thaler MA, Bietenbeck A, Schulz C, Luppia PB. Establishment of triglyceride cut-off values to detect chylous ascites and pleural effusions. *Clin Biochem*. veljača 2017.;50(3):134–8.
24. Gibbons SM, Ahmed F. Chylothorax diagnosis: can the clinical chemistry laboratory do more? *Ann Clin Biochem*. siječanj 2015.;52(Pt 1):173–6.
25. Plotnik AN, Foley PT, Koukounaras J, Lyon SM. How I do it: Lymphangiography. *J Med Imaging Radiat Oncol*. veljača 2010.;54(1):43–6.
26. Deso S, Ludwig B, Kabutey NK, Kim D, Guermazi A. Lymphangiography in the diagnosis and localization of various chyle leaks. *Cardiovasc Intervent Radiol*. veljača 2012.;35(1):117–26.
27. Alexandre-Lafont E, Krompiec C, Rau WS, Krombach GA. Effectiveness of therapeutic lymphography on lymphatic leakage. *Acta Radiol Stockh Swed* 1987. 01. travanj 2011.;52(3):305–11.
28. Lee EW, Shin JH, Ko HK, Park J, Kim SH, Sung KB. Lymphangiography to treat postoperative lymphatic leakage: a technical review. *Korean J Radiol*. 2014.;15(6):724–32.
29. Kos S, Haueisen H, Lachmund U, Roeren T. Lymphangiography: forgotten tool or rising star in the diagnosis and therapy of postoperative lymphatic vessel leakage. *Cardiovasc Intervent Radiol*. 2007.;30(5):968–73.
30. Matsumoto T, Yamagami T, Kato T, Hirota T, Yoshimatsu R, Masunami T, i ostali. The effectiveness of lymphangiography as a treatment method for various chyle leakages. *Br J Radiol*. travanj 2009.;82(976):286–90.

31. Momose M, Kawakami S, Koizumi T, Yoshida K, Kanda S, Kondo R, i ostali. Lymphoscintigraphy using technetium-99m HSA-DTPA with SPECT/CT in chylothorax after childbirth. *Radiat Med.* 01. listopad 2008.;26(8):508–11.
32. Duntley P, Siever J, Korwes ML, Harpel K, Heffner JE. Vascular erosion by central venous catheters. Clinical features and outcome. *Chest.* lipanj 1992.;101(6):1633–8.
33. Power R, Smyth P, Donlon NE, Nugent T, Donohoe CL, Reynolds JV. Management of chyle leaks following esophageal resection: a systematic review. *Dis Esophagus Off J Int Soc Dis Esophagus.* 11. studeni 2021.;34(11):doab012.
34. Low DE, Alderson D, Ceconello I, Chang AC, Darling GE, D'Journo XB, i ostali. International Consensus on Standardization of Data Collection for Complications Associated With Esophagectomy: Esophagectomy Complications Consensus Group (ECCG). *Ann Surg.* kolovoz 2015.;262(2):286–94.
35. Sriram K, Meguid RA, Meguid MM. Nutritional support in adults with chyle leaks. *Nutr Burbank Los Angel Cty Calif.* veljača 2016.;32(2):281–6.
36. Takuwa T, Yoshida J, Ono S, Hishida T, Nishimura M, Aokage K, i ostali. Low-fat diet management strategy for chylothorax after pulmonary resection and lymph node dissection for primary lung cancer. *J Thorac Cardiovasc Surg.* rujan 2013.;146(3):571–4.
37. Martucci N, Tracey M, Rocco G. Postoperative Chylothorax. *Thorac Surg Clin.* studeni 2015.;25(4):523–8.
38. Kalomenidis I. Octreotide and chylothorax. *Curr Opin Pulm Med.* srpanj 2006.;12(4):264–7.
39. Liou DZ, Warren H, Maher DP, Soukiasian HJ, Melo N, Salim A, i ostali. Midodrine: a novel therapeutic for refractory chylothorax. *Chest.* rujan 2013.;144(3):1055–7.
40. Sivakumar P, Ahmed L. Use of an Alpha-1 Adrenoreceptor Agonist in the Management of Recurrent Refractory Idiopathic Chylothorax. *Chest.* srpanj 2018.;154(1):e1–4.
41. Johnson OW, Chick JFB, Chauhan NR, Fairchild AH, Fan CM, Stecker MS, i ostali. The thoracic duct: clinical importance, anatomic variation, imaging, and embolization. *Eur Radiol.* kolovoz 2016.;26(8):2482–93.
42. Griffo S, De Luca G, Stassano P. Chylothorax after abdominal surgery. *Gen Thorac Cardiovasc Surg.* ožujak 2010.;58(3):159–62.
43. Jimenez CA, Mhatre AD, Martinez CH, Eapen GA, Onn A, Morice RC. Use of an indwelling pleural catheter for the management of recurrent chylothorax in patients with cancer. *Chest.* studeni 2007.;132(5):1584–90.
44. Pamarthi V, Stecker MS, Schenker MP, Baum RA, Killoran TP, Suzuki Han A, i ostali. Thoracic duct embolization and disruption for treatment of chylous effusions: experience with 105 patients. *J Vasc Interv Radiol JVIR.* rujan 2014.;25(9):1398–404.
45. Gómez FM, Martínez-Rodrigo J, Martí-Bonmatí L, Santos E, Forner I, Lloret M, i ostali. Transnodal Lymphangiography in the Diagnosis and Treatment of Genital Lymphedema. *Cardiovasc Intervent Radiol.* 01. prosinac 2012.;35(6):1488–91.

46. Expert Panel on Vascular Imaging and Interventional Radiology., Majdalany BS, Murrey DA, Kapoor BS, Cain TR, Ganguli S, i ostali. ACR Appropriateness Criteria® Chylothorax Treatment Planning. *J Am Coll Radiol JACR*. svibanj 2017.;14(5S):S118–26.
47. Marcon F, Irani K, Aquino T, Saunders JK, Gouge TH, Melis M. Percutaneous treatment of thoracic duct injuries. *Surg Endosc*. rujan 2011.;25(9):2844–8.
48. Toliyat M, Singh K, Sibley RC, Chamarthy M, Kalva SP, Pillai AK. Interventional radiology in the management of thoracic duct injuries: Anatomy, techniques and results. *Clin Imaging*. 2017.;42:183–92.
49. Itkin M. Lymphatic intervention is a new frontier of IR. *J Vasc Interv Radiol JVIR*. rujan 2014.;25(9):1404–5.
50. Nadolski GJ, Itkin M. Thoracic duct embolization for nontraumatic chylous effusion: experience in 34 patients. *Chest*. siječanj 2013.;143(1):158–63.
51. Nair SK, Petko M, Hayward MP. Aetiology and management of chylothorax in adults. *Eur J Cardio-Thorac Surg Off J Eur Assoc Cardio-Thorac Surg*. kolovoz 2007.;32(2):362–9.
52. Slooter MD, Eshuis WJ, Cuesta MA, Gisbertz SS, van Berge Henegouwen MI. Fluorescent imaging using indocyanine green during esophagectomy to prevent surgical morbidity: a systematic review and meta-analysis. *J Thorac Dis*. travanj 2019.;11(Suppl 5):S755–65.
53. Chati R, Huet E, Tuech JJ. Thoracoscopy guided by intraoperative indocyanine green fluorescence lymphography for post-oesophagectomy chylothorax (with video). *J Visc Surg*. 01. prosinac 2021.;158(6):526–7.
54. Mason P. Post-thoracotomy chylothorax—a cure in the abdomen? *Eur J Cardiothorac Surg*. ožujak 1997.;11(3):567–70.
55. Gupta D, Ross K, Piacentino V, Stepnowski D, McClurken JB, Furukawa S, i ostali. Use of LeVeen pleuroperitoneal shunt for refractory high-volume chylothorax. *Ann Thorac Surg*. 01. srpanj 2004.;78(1):e9–12.
56. Luks V, Aljohaney A, Amjadi K. Tunneled pleural catheters in the management of chylothorax from central venous catheter-related superior vena cava obstruction. *Respir Int Rev Thorac Dis*. 2013.;86(1):67–71.
57. Paul S, Su S, Edenfield H, Kwiatkowski DJ, Bueno R. Treatment of refractory lymphangioliomyomatosis–associated chylous effusion with a pleuroperitoneal window and omental flap. *J Thorac Cardiovasc Surg*. 01. kolovoz 2009.;138(2):497–8.
58. Gerstein J, Kofahl-Krause D, Frühauf J, Bremer M. Complete Remission of a Lymphoma-Associated Chylothorax by Radiotherapy of the Celiac Trunk and Thoracic Duct. *Strahlenther Onkol*. 01. rujan 2008.;184(9):484–7.



# ŽIVOTOPIS

Rođena sam 23. studenoga 1999. godine u Dubrovniku. 2014. godine završila sam Osnovnu školu Ivana Gundulića u Dubrovniku, a iste godine svoje obrazovanje nastavljam u Gimnaziji Dubrovnik po općem programu. Medicinski fakultet sveučilišta u Zagrebu upisala sam akademske godine 2018./2019. Aktivno govorim engleski i španjolski jezik.