

Dijagnostika i kirurško liječenje tumora pluća

Dražin, Duje

Master's thesis / Diplomski rad

2024

Degree Grantor / Ustanova koja je dodijelila akademski / stručni stupanj: **University of Zagreb, School of Medicine / Sveučilište u Zagrebu, Medicinski fakultet**

Permanent link / Trajna poveznica: <https://um.nsk.hr/um:nbn:hr:105:100361>

Rights / Prava: [In copyright](#)/[Zaštićeno autorskim pravom.](#)

Download date / Datum preuzimanja: **2024-07-16**



Repository / Repozitorij:

[Dr Med - University of Zagreb School of Medicine Digital Repository](#)



**SVEUČILIŠTE U ZAGREBU
MEDICINSKI FAKULTET**

Duje Dražin

Dijagnostika i kirurško liječenje tumora pluća

DIPLOMSKI RAD



Zagreb, 2024.

Ovaj diplomski rad izrađen je u Klinici za torakalnu kirurgiju Kliničkog bolničkog centra u Zagrebu pod vodstvom dr. sc. Tomislava Bečejca, dr. med. i predan je na ocjenu u akademskoj godini 2023./2024.

Mentor rada: dr. sc. Tomislav Bečejac, dr. med.

Popis i objašnjenje kratica korištenih u radu

CT – Kompjuterizirana tomografija (engl. *Computed tomography*)

PET – Pozitronska emisijska tomografija (engl. *Positron emission tomography*)

RTG – Rendgen

VATS – Video-asistirana torakoskopska kirurgija (engl. *Video-assisted thoracoscopic surgery*)

RATS – Robotski asistirana torakalna kirurgija (engl. *Robotic-assisted thoracoscopic surgery*)

KOPB – Kronična opstruktivna bolest pluća

DNK – Deoksiribonukleinska kiselina

SCLC – Sitnostanični karcinom pluća (engl. *Small cell lung carcinoma*)

NSCLC – Nesitnostanični karcinom pluća (engl. *Non small cell lung carcinoma*)

SZO – Svjetska zdravstvena organizacija

NET – Neuroendokrini tumori

AAH – Atipična adenomatoidna hiperplazija

Ais – Adenokarcinom in situ

MIA – Minimalno invazivni adenokarcinom

STAS – Širenje kroz zračne prostore – (engl. *Spread through air spaces*)

DIPNECH – Difuzna idiopatska plućna neuroendokrini stanična hiperplazija (engl. *Diffuse idiopathic pulmonary neuroendocrine cell hyperplasia*)

MR – Magnetska rezonanca

LEMS – Lambert – Eatonov mijastenični sindrom

SIADH – Sindrom neprikladne sekrecije antidiuretskog hormona (engl. *Syndrome of inappropriate antidiuretic hormone secretion*)

HPO – Hipertrofična plućna osteoartropatija

LDCT – Niskodozna kompjuterizirana tomografija (engl. *Low dose computed tomography*)

NLST – engl. *National Lung Screening Trial*

mSv – Milisivert

BMI – Indeks tjelesne mase (engl. *Body mass index*)

mm – Milimetar

PA – Posteroanteriorno

LL – Laterolateralno

cm – Centimetar

FDG – Fluordeoksiglukoz

HU – Hounsfield jedinica (engl. *Hounsfield unit*)

SUV – Standardizirana vrijednost nakupljanja (engl. *Standardized uptake value*)

kg – Kilogram

ALT – Alanin aminotransferaza

AST – Aspartat transaminaza

GGT – Glutamil transpeptidaza

TBBP – Transbronhalna biopsija pluća

TBNA – Transbronhalne aspiracijske punkcije (engl. *Transbronchial Needle Aspiration*)

BAL – Bronhoalveolarna lavaža

EUS – Endoezofagealni ultrazvuk (engl. *Endoscopic ultrasound*)

EBUS – Endoskopski bronhijalni ultrazvuk (engl. *Endobronchial ultrasound*)

R-EBUS – Radijalni endoskopski bronhijalni ultrazvuk (engl. *Radial endobronchial ultrasound*)

ROSE – Brza citološka evaluacija (engl. *Rapid onsite cytologic evaluation*)

TTFNA – Transtorakalna aspiracija tankom iglom (engl. *Transthoracic fine-needle aspiration*)

TTNB – Transtorakalna biopsija iglom (engl. *Transthoracic needle biopsy*)

PDL1 – Ligand programirane smrti stanice 1 (engl. *Programmed death ligand 1*)

ALK – Kinaza anaplastičnog limfoma (engl. *Anaplastic lymphoma kinase*)

EGFR – Receptor za epidermalni čimbenik rasta (engl. *Epidermal growth factor receptor*)

MYC – (engl. *Myelocytomatosis oncogene mutacije*)

PCR – Polimeraza lančana reakcija (engl. *Polymerase Chain Reaction*)

FISH – Fluorescentna in situ hibridizacija

NRG1 (engl. *Neuregulin-1*)

RAS – (engl. *Rat sarcoma virus oncogene*)

KRAS – (engl. *Kirsten rat sarcoma viral oncogene*)

CK5 – (engl. *Keratin 5*)

TTF-1 – Tiroidni transkripcijski faktor 1

HER – Ljudski epidermalni receptor rasta (engl. *Human epidermal growth factor receptor*)

RB – Retinoblastom protein

NTRK – Neurotropni receptor tirozin kinaze (engl. *Neurotrophic tyrosine kinase receptor*)

VEGFR – Receptor vaskularnog endotelnog faktora rasta (engl. *Vascular endothelial growth factor receptor*)

DLCO – Difuzijski kapacitet ugljikovog monoksida

FEV1 – Forsirani ekspiracijski volumen u prvoj sekundi

FVC – Forsirani vitalni kapacitet (engl. *Forced vital capacity*)

PPO – Postoperativna plućna funkcija

VTE – Venska tromboembolija

CEA – Karcinoembrijski antigen

VAM – Video-mediastinoskopija

Sadržaj

SAŽETAK.....	i
SUMMARY.....	ii
1. UVOD.....	1
2. DIJAGNOSTIKA TUMORA PLUĆA.....	2
2.1. Identifikacija etiološkog čimbenika.....	2
2.1.1. Duhanski dim.....	2
2.1.2. E-cigarete, marihuana i kokain.....	2
2.1.3. Profesionalni i okolišni karcinogeni.....	2
2.1.4. Ostali potvrđeni i mogući čimbenici.....	3
2.2. Dijagnostička evaluacija kliničkih manifestacija.....	4
2.2.1. Intratorakalne kliničke manifestacije.....	4
2.2.2. Ekstratorakalne kliničke manifestacije.....	5
2.2.3. Paraneoplastični sindromi.....	6
2.3. Inicijalna dijagnostička evaluacija plućnog nodula.....	8
2.4. Radiološke tehnike u dijagnostici raka pluća.....	9
2.4.1. Radiogram (RTG).....	9
2.4.2. Kompjuterizirana tomografija (CT).....	10
2.4.2.1. Niskodozni CT kao metoda probira.....	11
2.4.3. PET/CT.....	13
2.5. Radiološka evaluacija rizika.....	16
2.5.1. Individualizacija pristupa pacijentima.....	18
2.6. TNM i stadij raka pluća.....	19
2.7. Laboratorijske pretrage.....	23

2.8. Pregled sputuma.....	23
2.9. Bronhoskopske tehnike i biopsija plućnog tkiva.....	24
2.10. Patohistološka analiza tumora.....	27
2.10.1. Epitelni tumori pluća.....	27
2.10.1.1. Adenokarcinom.....	27
2.10.1.2. Planocelularni karcinom.....	28
2.10.1.3. Adenoskvamozni karcinom.....	28
2.10.1.4. Sarkomatoidni karcinom.....	29
2.10.2. Neuroendokrini tumori.....	29
2.10.2.1. DIPNECH.....	29
2.10.2.2. Tipični karcinoid.....	30
2.10.2.3. Atipični karcinoid.....	30
2.10.2.4. Sitnostanični neuroendokrini karcinom.....	30
2.10.2.5. Velikostanični neuroendokrini karcinom.....	30
2.11. Analiza genskih biomarkera.....	31
2.12. Tekuće biopsije.....	31
2.13. Preoperativna procjena kardiopulmonalne funkcije.....	32
3. KIRURŠKO LIJEČENJE TUMORA PLUĆA.....	34
3.1. Torakotomija.....	34
3.2. Minimalno invazivne kirurške tehnike.....	35
3.3. Postavljanje torakalne drenaže.....	37
3.4. Resekcije pluća.....	38
3.4.1. Pulmektomija.....	38
3.4.2. Lobektomija.....	38

3.4.3. Segmentektomija.....	40
3.4.4. „Sleeve“ resekcija.....	40
3.4.5. Klinasta resekcija.....	40
3.5. Postoperativne komplikacije.....	41
3.6. Metastazektomija.....	41
3.6.1. Odabir pacijenata za metastazektomiju.....	44
3.7. Limfadenektomija.....	44
4. ZAKLJUČAK.....	45
5. ZAHVALE.....	46
6. LITERATURA.....	47
7. ŽIVOTOPIS.....	65

SAŽETAK

Dijagnostika i kirurško liječenje tumora pluća

Duje Dražin

Proces dijagnostičke obrade pacijenata s tumorima pluća najčešće započinje identifikacijom kliničkih manifestacija, nakon čega slijedi utvrđivanje etiologije bolesti. Dijagnostički postupci uključuju korištenje slikovnih metoda poput radiograma (RTG), kompjuterizirane tomografije (CT), i pozitronske emisijske tomografije (PET). Potvrda malignosti i određivanje stadija bolesti ključni su za planiranje optimalnog terapijskog pristupa. Minimalno invazivne tehnike biopsije pluća su zlatni standard dijagnostike tumora pluća te omogućavaju precizno određivanje histološkog tipa tumora. Personalizirana terapija, temeljena na molekularnim i genetskim profilima tumora, omogućava ciljani pristup koji značajno poboljšava uspješnost liječenja i kvalitetu života oboljelih.

Kirurško liječenje je osnovni modalitet za lokalizirane tumore pluća i uključuje zahvate poput segmentektomije, lobektomije i pulmektomije. Napredak u minimalno invazivnim tehnikama, poput video-asistirane torakoskopske kirurgije (VATS), doprinosi smanjenju perioperativnih komplikacija, bržem postoperativnom oporavku te poboljšava kvalitetu života pacijenata.

Ključne riječi: tumori pluća, biopsija pluća, lobektomija, segmentektomija, VATS

SUMMARY

Diagnosis and surgical treatment of lung tumors

Duje Dražin

The process of diagnostic evaluation of patients with lung tumors usually begins with the identification of clinical manifestations, followed by determination of the etiology of the disease. Diagnostic procedures include the use of imaging methods such as radiography (X-ray), computed tomography (CT) and positron emission tomography (PET). Confirmation of malignancy and staging are crucial for planning the optimal therapeutic approach. Minimally invasive lung biopsy techniques are the gold standard for diagnosing lung tumors, allowing precise determination of the histological type of the tumor. Personalized therapy, based on the molecular and genetic profiles of the tumor, enables a targeted approach that significantly improves the success of the treatment and quality of life of patients.

Surgical treatment is the primary modality for localized lung tumors and includes procedures such as segmentectomy, lobectomy and pneumonectomy. Advances in minimally invasive techniques, such as video-assisted thoracoscopic surgery (VATS), contributes to the reduction of the perioperative complications, faster postoperative recovery and enhances the quality of life for patients.

Keywords: lung tumors, lung biopsy, lobectomy, segmentectomy, VATS

1. UVOD

Tumori pluća su vodeći uzrok smrti od raka u svijetu te uzrokuju oko 1,8 milijuna smrti godišnje. Kasno postavljanje dijagnoze i složeni terapijski postupci uzrokuju opterećenje javnog zdravstva te umanjuju životni standard i preživljenje pacijenata.(1) Dijagnostički postupak započinje identifikacijom simptoma i uzroka bolesti. Daljnja dijagnostička obrada vrši se uz pomoć metoda slikovne dijagnostike kao što su radiogram (RTG), kompjuterizirana tomografija (CT) i pozitronska emisijska tomografija (PET). Dijagnostičku metodu biopsije pluća moguće je izvesti kirurškim i nekirurškim putem te se smatra zlatnim standardom za identifikaciju plućnih novotvorina. Kirurško liječenje se preferira kod lokaliziranih oblika bolesti. Zlatni standard kirurškog liječenja je lobektomija. Ostale metode resekcije su klinasta resekcija, segmentektomija, „sleeve“ resekcija i pulmektomija.

U području dijagnostike i kirurškog liječenja tumora pluća stavovi stručnjaka se razilaze oko izbora optimalne metode za rano otkrivanje bolesti i opsega kirurškog liječenja. Novi dijagnostički postupci kao analiza genskih biomarkera i tekuće biopsije zahtijevaju daljnja istraživanja u svrhu bolje integracije u kliničku praksu. Opseg kirurške resekcije ponekad je teško utvrditi jer ovisi o faktorima poput plućne funkcije, veličine i lokalizacije tumorskog procesa te komorbiditetima bolesnika.

U ovom radu analiziraju se literaturni navodi o dijagnostičkim metodama i kirurškim tehnikama vezanim uz liječenje tumora pluća. U radu će se analizirati različite dijagnostičke metode i njihova praktična primjena u kliničkom okruženju. Analizirati će se raznolikost i efikasnost kirurških postupaka te potencijalne komplikacije. Osim pregleda dosadašnjih postignuća u radu se analiziraju i perspektive budućih istraživanja i terapijskih smjerova.

2. DIJAGNOSTIKA TUMORA PLUĆA

2.1. Identifikacija etiološkog čimbenika

2.1.1. Duhanski dim

Pušenje cigareta je zaslužno za 90 % slučajeva raka pluća. (2) U duhanskom dimu postoji više od 70 različitih kancerogenih tvari koje mogu uzrokovati nekontroliranu proliferaciju stanica oštećenjem deoksiribonukleinske kiseline (DNK). (3) Rizik za nastanak karcinoma se povećava sa brojem cigareta u danu kao i sa godinama pušenja. Umnožak te dvije brojke rezultira terminom „pack-years“ kojim se procjenjuje pušački status pacijenta. Pušači se također mogu podijeliti u grupu lakih pušača koji puše 1 – 12 cigareta dnevno, umjerenih pušača koji puše 13 – 22 cigarete na dan i teških pušača sa više od 22 cigarete na dan. U usporedbi sa nepušačima, kumulativni rizik za rak kod teških pušača sa više od 20 „pack-years“ raste na 30 %. Prestanak pušenja djeluje suprotno. Bivši pušači koji su više od 15 godina bez duhana bilježe smanjenje rizika od 80-90 %. Benefiti prestanka pušenja zabilježeni su i kod pacijenata sa dijagnosticiranim rakom pluća u ranim stadijima. Prestanak povećava preživljenje i smanjuje rizike za povrat bolesti i razvoj drugih primarnih tumora. (4)

2.1.2. E-cigarete, marihuana i kokain

Povezanost navedenih preparata i supstanci sa rizikom nastanka raka pluća je manje jasna od povezanosti s pušenjem cigareta. Zabilježeni su slučajevi histoloških i molekularnih promjena bronhalnog epitela slični metaplastičnim premalignim promjenama kod pušača duhana. Dokazivanje rizika je otežano zbog malih uzoraka, pogrešaka uzorkovanja i zbog preklapanja u konzumiranju ovih preparata i cigareta. (5)

2.1.3. Profesionalni i okolišni karcinogeni

Od poznatih karcinogena ove vrste kao što su arsen, krom, nikal i prašina teških metala najpoznatiji su azbest i radon. Svi predstavljaju rizik nepušačima, a kod pušača djeluju sinergistički s duhanskim dimom. Sinergističko djelovanje azbesta s duhanskim dimom značajno povećava rizik za nastanak raka pluća. Povećan je i rizik za razvoj mezotelioma. Rizik izloženosti ovom prirodnom vlaknastom mineralu ovisi o vrsti vlakana. Azbest je korišten kao građevinski materijal. Radnici izloženi vlaknima amfibola su u značajnijem riziku od onih izloženima vlaknima krizolita.(6) Radon je plin koji nastaje raspadom urana ili radija kojem su izloženi rudari. Može se i prirodno akumulirati u kućama. Radioaktivnim raspadom alfa-čestice

oštećuju bronhalni epitel i uzrokuju rak. Od sveukupnog broja smrti u Europi od raka pluća 2 % je uzrokovano djelovanjem radona. (7)

2.1.4. Ostali potvrđeni i mogući čimbenici

Emfizem, kronični bronhitis, upale pluća i tuberkuloza povećavaju rizik od nastanka svih histoloških tipova malignoma pluća. Rizik je jednak za skupine pušača, bivših pušača i nepušača. (8) Plućna fibroza povećava rizik 8-14 puta te deficijencija alfa-1-antitripsina povećava rizik za dva puta. (9) Kronična opstruktivna bolest pluća (KOPB) drugi je najčešći uzrok povećanog rizika za malignome pluća iza pušenja. Rizik za nastanak KOPB-a se javlja nakon 15 „pack years“. Ožiljkavanje i upale unutar tkiva dovode do povećanja rizika za razvoj karcinoma od dva do pet puta. (8,10)

Uloga genskih faktora je slabo razjašnjena. Postoje dokazi koji ukazuju na njihovu važnost kod nastajanja raka pluća. Najveći rizik za pojavu bolesti nose prvi srodnici pacijenata koji su imali rak pluća. Genski uvjetovani malignomi pluća javljaju se ranije u životu. (5)

VITAL kohortno istraživanje sa 77 000 participanata, starih 50-76 godina pretpostavlja da muškarci koji uzimaju vitamine piridoksin i kobalamin kao individualne suplemente imaju 30 do 40 % veću šansu za pojavu raka pluća. Rizik nije zapažen kod onih koji su uzimali ove vitamine u sklopu multivitamina te također nije zapažen kod žena. Istraživanje vezano za konzumaciju visokih doza beta-karoten suplemenata indicira povišeni rizik za razvoj raka pluća. (11)

2.2. Dijagnostička evaluacija kliničkih manifestacija

Pacijenti sa tumorom pluća dolaze na dijagnostičku evaluaciju prilikom manifestacije simptoma ili nakon slučajnog nalaza plućnog nodula na slikovnim pretragama. Većina pacijenata sa karcinomom pluća ima kliničke manifestacije tek u kasnoj fazi bolesti. (12) Simptomi su često odsutni dok bolest nije lokalno uznapredovala ili dok nisu prisutne udaljene metastaze. Javljaju se kao rezultat lokalnog rasta tumora, regionalnog i udaljenog širenja te kao paraneoplastični simptomi. Približno 75 % pacijenata koji nisu obavili skrining test imaju jedan ili više simptoma u vrijeme dijagnoze. Najčešći simptomi su kašalj (55 %), dispneja (45 %), bol (38 %), gubitak težine (36 %). (13)

2.2.1. Intratorakalne kliničke manifestacije

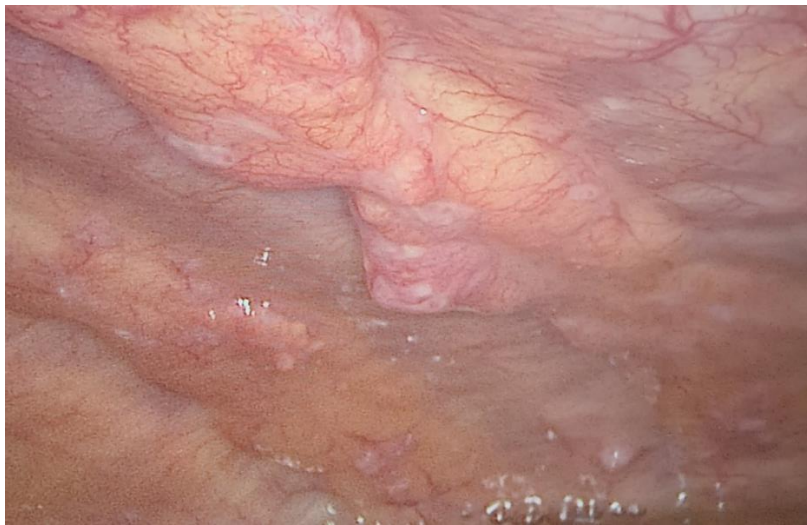Kašalj se javlja kao simptom u 50 - 75 % slučajeva. Najčešće je prisutan u pacijenata s planocelularnim karcinomom ili sitnostaničnim karcinomom (engl. *Small cell lung carcinoma*, SCLC) zbog tendencije širenja u traheobronhalno stablo. Bronhoreja se javlja kod pacijenata sa mucinoznim karcinomima. Također može nastati opstruktivna upala pluća dok su bronhiektazije rijetke kod tumora koji rastu brzo, ali mogu biti prisutne kod spororastućih karcinoida ili hamartoma. Pacijenti koji se prezentiraju samo sa simptomom kašlja imaju bolju prognozu od onih koji se prezentiraju sa drugim simptomima kao hemoptiza, loše opće stanje i sarkopenija. (13, 14)

Hemoptiza se javlja u 3 – 34 % pacijenata prema različitim istraživanjima ovisno o dobi pacijenata i njihovim funkcijama i navikama, poglavito pušenju. (14)

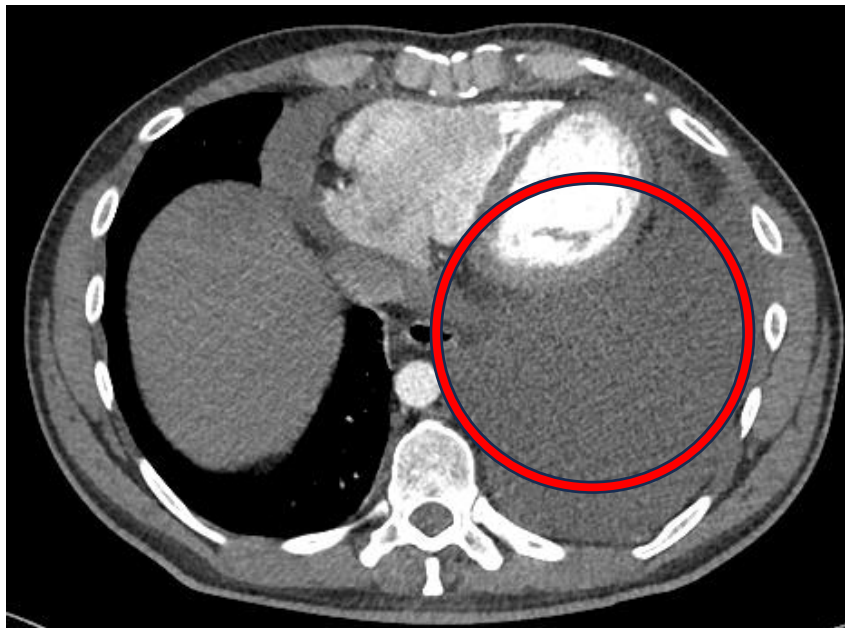Bol u prsištu je prisutna u 20 – 40 % pacijenata sa tumorima pluća. Češća je kod mlađih pacijenata. Prisutna je ipsilateralno s obzirom na lokalizaciju primarnog tumora. Tupa, perzistentna bol potječe iz medijastinuma, pleure ili torakalnog zida. (15)

Dispneju ima 25 - 40 % pacijenata za vrijeme dijagnoze. Uzroci su pritisak na dišne puteve, intraluminalna opstrukcija, opstruktivni pneumonitis, tumorski embolusi, limfogeno širenje tumora. Parcijalna opstrukcija uzrokuje pojavu zvižduka. Stridor se javlja prilikom pritiska tumorske mase na dušnik. Dispneja može nastati i kao posljedica unilateralne paralize ošita zbog tumorskog zahvaćanja freničnog živca. Zahvaćanje povratnog laringalnog živca uzrokuje promuklost. (15)

Zahvaćenost pleure manifestira se zadebljanjem ili nodularnim promjenama sa ili bez malignog pleuralnog izljeva, prikazano na Slici 1. Postojanje izljeva dovodi do simptoma kašlja i dispneje dok je 25 % pacijenata sa pleuralnim metastazama asimptomatsko. Benigni izljev se javlja zbog opstrukcije limfne drenaže u prsištu uzrokovano tumorom, prikazano na Slici 2. Ipsilateralni benigni pleuralni izljev uz nesitnostanični karcinom (engl. *Non-small cell lung carcinoma*, NSCLC) je znak resektabilne bolesti. Maligni pleuralni izljev je znak diseminirane maligne bolesti te je kontraindikacija za operativno liječenje. (16)



Slika 1. Nodularne promjene pleure zahvaćene tumorskim procesom. Preuzeto uz dopuštenje Klinike za torakalnu kirurgiju KBC Zagreb.



Slika 2. CT prikaz pleuralnog izljeva. Preuzeto uz dopuštenje Klinike za torakalnu kirurgiju KBC Zagreb.

Sindrom gornje šuplje vene uzrokovan je kompresijom na gornjoj šupljoj veni s posljedičnom dispnejom i osjećajem punoće u glavi. Fizikalni nalaz uključuje proširenost vratnih vena i vena na prsima, edem lica, vrata i gornjih ekstremiteta. Ovaj sindrom je češći u pacijenata sa SCLC-om. (17)

Pancoastov sindrom uzrokovan je tumorima, najčešće NSCLC-om, u apeksu pluća koji oštećuju brahijalni pleksus, pleuru ili rebra, uzrokujući bol u ramenu i ruci te atrofiju i slabost ipsilateralne šake. Pancoastov sindrom može uključivati i Hornerov sindrom ako je zahvaćen paravertebralni simpatički ganglij ili cervikalni stelatni ganglij. Hornerov sindrom uključuje ptozu, miozu, enoftalmus i anhidrozu. (18)

2.2.2. Ekstratorakalne kliničke manifestacije

Najčešća mjesta udaljenih presadnica karcinoma pluća su jetra, nadbubrežna žlijezda, mozak i kosti. (19) Metastaze na kostima su često asimptomatske, ali može doći do pojave boli u leđima, prsima ili ekstremitetima te do patoloških fraktura. Razine alkalne fosfataze u serumu i serumski kalcij su uglavnom povišeni. Približno 20 % pacijenata sa NSCLC-om imaju metastaze na kostima prilikom pojave simptoma. Pacijenti sa SCLC-om imaju koštane metastaze u 30 – 40 % slučajeva. Najčešće mjesto pojave su tijela kralježaka. (19, 20)

Nadbubrežne žlijezde su često mjesto pojave metastaza tumora pluća, ali rijetko dolazi do pojave simptoma. U slučaju da je tumor velik ili brzorastući doći će do pojave lokaliziranih simptoma kao što su abdominalna bol ili bol u leđima te retroperitonealno krvarenje. U rijetkim slučajevima kada su obje nadbubrežne žlijezde zahvaćene više od 90 % dolazi do pojave simptoma: gubitak apetita, gubitak težine, slabost, elektrolitski disbalans, mučnina. (21)

Neurološke manifestacije zbog metastaza na mozgu su: glavobolja, povraćanje, gubitak vida, hemipareza, oštećenje kranijalnih živaca i epileptični napadaji. Učestalost metastaza na mozgu kod pacijenata s NSCLC-om je najveća kod adenokarcinoma, a najmanja kod planocelularnog karcinoma. Rizik za nastanak metastaza na mozgu raste s veličinom primarnog tumora i zahvaćanjem regionalnih limfnih čvorova. (22) Pacijenti s SCLC-om imaju prisutne metastaze na mozgu u 20 – 30 % slučajeva. Učestalost metastaza na mozgu može se značajno smanjiti profilaktičkom kranijalnom radijacijom. (23)

Metastaze na jetri su češće u kasnijim faza bolesti te ih pri obdukciji ima više od 50 % pacijenata sa NSCLC-om i SCLC-om. U ranijim fazama oko 3 % pacijenata sa NSCLC-om ima metastaze na jetri. Prisutnost metastaza na jetri može se detektirati abnormalnostima jetrenih enzima te pomoću CT-a, PET-a i magnetske rezonance (MR). (24)

Konstitucijski simptomi su nespecifični simptomi koji naznačuju postojanje uznapredovale bolesti. Gubitak na težini se javlja u 0 – 68 % pacijenata; slabost u 0 – 10 %; umor je rijedak pri prezentaciji te postaje sve češći kod pacijenata tijekom terapije. (15)

2.2.3. Paraneoplastični simptomi

Hiperkalcijemija je simptom koji nastaje sekrecijom proteina vezanog za paratiroidni hormon. Uzrokuje anoreksiju, povraćanje, konstipaciju, letargiju, poliuriju, polidipsiju i dehidraciju. Kasne manifestacije su konfuzija, koma, nefrokalciinoza i gubitak bubrežne funkcije. Bez obzira na pojavu simptoma hiperkalcijemiju u pacijenata s rakom pluća potrebno je liječiti rehidracijom i bifosfonatima. Približno 6 % pacijenata sa SCLC-om, adenokarcinomom i planocelularnim karcinomom ima hiperkalcijemiju, najčešće u uznapredovaloj fazi bolesti. (25)

Paraneoplastični neurološki simptomi se najčešće javljaju uz SCLC. Manifestiraju se kao Lambert-Eatonov mijastenični sindrom (LEMS), cerebralna ataksija, senzorna neuropatija, limbički encefalitis. Većinom slučajeva su posredovani antitijelima. Najčešći je LEMS koji se javlja u 3 % pacijenata sa SCLC-om. U 80 % slučajeva neurološki simptomi LEMS-a prethode mjesecima do godinama postavljanju dijagnoze SCLC-a. Kod približno 70 % slučajeva sa SCLC-om i LEMS-om pacijent ima ograničenu bolest. (26)

Približno 10 % pacijenata sa SCLC-om ima sindrom neprikladne sekrecije antidiuretskog hormona (SIADH) koji rezultira hiponatrijemijom. Simptomi ovise o razini hiponatrijemije i brzini pada serumskog natrija te uključuju: anoreksiju, mučninu, povraćanje i pojavu moždanog edema. (27)

Anemija je česta hematološka manifestacija. Javlja se u približno 40 % neliječenih pacijenata i u 80 % pacijenata na kemoterapiji te pridonosi umoru i dispneji. NSCLC u 15 % pacijenata također može proizvoditi granulocitni stimulirajući faktor što potiče leukocitozu. Leukocitoza je povezana s hiperkalcijemijom i lošijom prognozom. Trombocitoza je česta i ima ju 14 % pacijenata prilikom dijagnoze te je samostalan čimbenik skraćenog preživljenja. Eozinofilija je

rijetka, ali se može pojaviti kod slučajeva velikostaničnog karcinoma. (27) Poremećaji hiperkoagulabilnosti koji se mogu javiti su: Trousseauov sindrom, duboka venska tromboza, tromboembolizacija, diseminirana intravaskularna koagulacija, trombotička mikroangiopatija i nebakterijski trombotički endokarditis. (27, 28)

Hipertrofična pulmonalna osteoartropatija (HPO) je definirana pojavom batićastih prstiju i periostalnih proliferacija dugih kostiju, povezana s karcinomima pluća ili drugim plućnim bolestima. Artropatija je bolna i simetrična, a bol u dugim kostima uključuje koljena, gležnjeve, zapešća i laktove. (29)

Mišićne manifestacije su dermatomiozitis i polimiozitis. Prezentiraju se mišićnom slabosti. Osim sa rakom pluća javljaju se i kod raka ovarija, cerviksa, gušterače, mokraćnog mjehura i želuca. (27)

Ektopična produkcija adrenalnog kortikotropina uzrokuje Cushingov sindrom. Prezentira se uz mišićnu slabost, hipertenziju, hirzutizam, osteoporozu i povećanje tjelesne težine. (27)

2.3. Inicijalna dijagnostička evaluacija plućnog nodula

Ciljevi inicijalne evaluacije su: utvrditi etiologiju tumora; odrediti proširenost i stadij bolesti; odrediti optimalno mjesto za biopsiju; specificirati histološki tip i genotip tumora te prediktivne biomarkere; ustanoviti postoje li komorbiditeti, paraneoplastični sindromi i sekundarne komplikacije; saznati pacijentove želje koje mogu utjecati na izbor terapije.

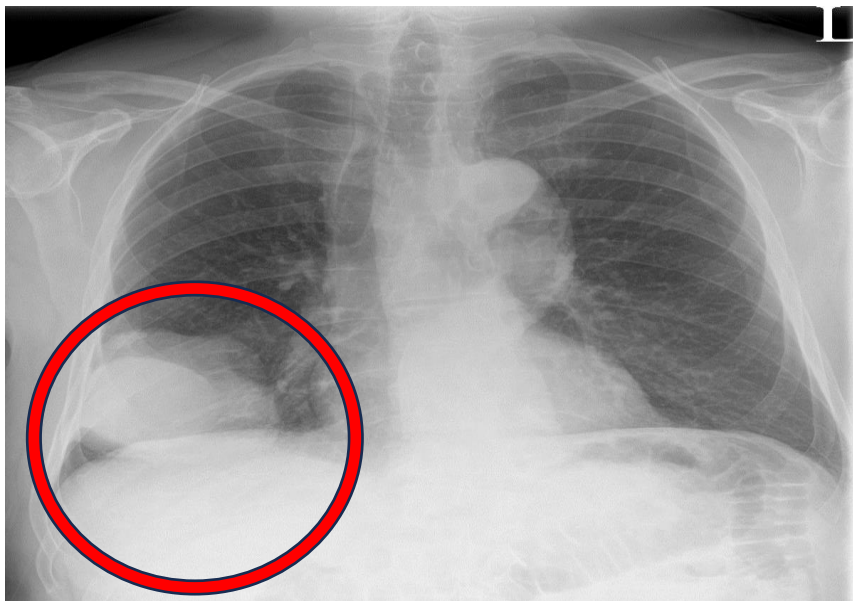
Procjena malignosti nodula se vrši kvantitativnim prediktivnim modelima koji kombiniraju kliničke značajke i slikovnu dijagnostiku. Prema prediktivnim modelima pacijenti se mogu kategorizirati u skupinu niskog (> 5%), srednjeg (5 – 65 %) i visokog (< 65 %) rizika. (30) „British Columbia Cancer Agency study“ (Brock model) uključuje: stariju dob, ženski spol, obiteljsku anamnezu karcinoma pluća, emfizem, veliki nodul, lokacija u gornjem segmentu pluća, djelomično solidni tip nodula, manji broj nodula i spikularnost. „Veterans Administration Cooperative“ model koristi podatke slikovne dijagnostike CT i/ili PET te kliničke podatke: povijest pušenja, stariju dob i dijametar nodula. „Mayo Clinic model“ koristi radiografski prikaz uz šest nezavisnih prediktora: stariju dob, povijest pušenja, povijest karcinoma, dijametar nodula, spikularnost, lokacija u gornjem segmentu pluća i volumen nodula. Prediktivni modeli su korisni u visoko rizičnim skupinama,

a s obzirom da većina koristi povijest pušenja kao prediktor, nisu korisni kod nepušačkih skupina. Vjerojatnost po dobi da je tvorba maligna iznosi: 35-39 godina (3 %); 40-49 godina (15 %); 50 -59 godina (43 %); stariji od 60 (>50 %). (31)

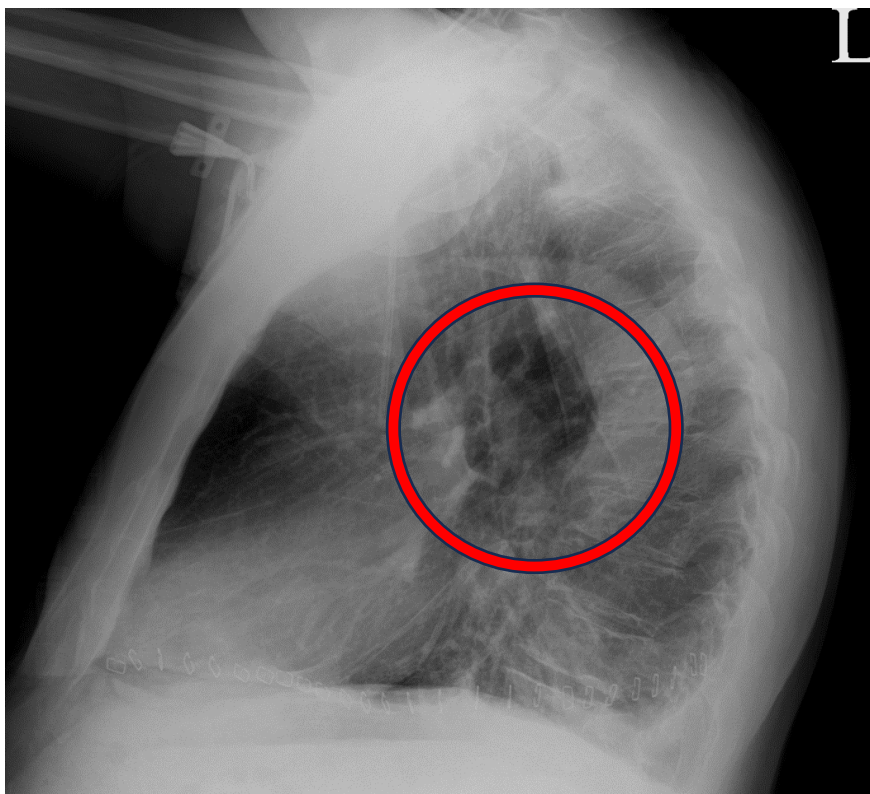
2.4. Radiološke tehnike u dijagnostici raka pluća

2.4.1. Radiogram (RTG)

Radiogram prsnog koša (RTG) predstavlja prvu dijagnostičku metodu kod sumnje na rak pluća. Široku primjenu u prošlosti duguje svojoj dostupnosti, tehničkoj izvedivosti, niskom riziku i niskim troškovima. (32) Efektivna radijacijska doza RTG-a je 0,1 milisiverta (mSv). Radiogram se izvodi posteroanteriorno (PA), prikazano na Slici 3. i laterolateralno (LL), prikazano na Slici 4. (31) Plućni tumori na RTG-u mogu se prezentirati kao centralne ili periferne mase. Znakovi poput zahvaćanja freničnog živca ili gornje šuplje vene, nisu vidljivi na RTG-u. Većina asimptomatskih plućnih neoplazmi manifestiraju se kao pojedinačni ili periferni čvorići, s dobro definiranim ili spikuliranim rubovima. Povremeno se unutar nodula mogu uočiti unutarnji čvorići i zračni polumjeseci. (32) Noduli manji od 1 centimetar (cm) se ne mogu vidjeti. (31) RTG rijetko može razlikovati benigne od malignih masa. Također može otkriti prisutnost pleuralnih izljeva, ali ne može razlikovati benigni izljev od malignog. (32) Većina nodula pronađena RTG-om zahtjeva daljnju obradu CT-om. Iznimke kod kojih CT nije nužan su: pacijent sa znakovima infekcije i pneumonije; obrasci kalcifikacije u nodulu koji upućuju na benignu bolest. (31)



Slika 3. RTG toraksa; PA projekcija; Prikaz tumorskog procesa. Preuzeto uz dopuštenje Klinike za torakalnu kirurgiju KBC Zagreb.



Slika 4. RTG toraksa; LL projekcija; Prikaz tumorskog procesa. Preuzeto uz dopuštenje Klinike za torakalnu kirurgiju KBC Zagreb.

2.4.2. Kompjuterizirana tomografija (CT)

Kompjuterizirana tomografija (CT) se koristi u dijagnostici za praćenje odgovora na liječenje i u planiranju radioterapijskog programa. Također se niskodozni CT (engl. *Low dose computed tomography*, LDCT) preporučuje kao metoda probira. Bitna je pretraga za definiranje lokalne invazivnosti tumora, prikazano na Slici 5. i proširenosti maligne bolesti. Osjetljivost CT-a pri dijagnostici tumora je 62 - 93 % u usporedbi sa osjetljivošću RTG-a koja iznosi 1 - 2,7 %. (33) Ograničenje ove metode je u procjeni invazije visceralne i parijetalne pleure. Glavna je metoda pri određivanju stadija bolesti i TNM klasifikacije. Zahvaćenost limfnih čvorova dijagnosticira se kada je kraća os veća od 10 milimetara (mm). Osjetljivost CT-a opada s dimenzijama limfnih čvorova manjim od 10 mm. Osjetljivost, specifičnost te pozitivne i negativne prediktivne vrijednosti za određivanje stadija zahvaćenosti mediastinalnih limfnih čvorova kod raka pluća iznose: 33-75%; 66-90%; 46-55%; 68-85%. (32) Za procjenu udaljenih metastaza prilikom određivanja stadija bolesti, posebice jetre i nadbubrežnih žlijezda, izvodi se CT abdomena. Važnost određivanja stadija bolesti CT-om vezana je uz određivanje adekvatnog modaliteta liječenja bolesnika. Neoplazme stadija IIIB u pravilu se ne liječe operativno. (32, 33)

Za preciznije razlikovanje benignih od malignih novotvorina koristi se CT snimanje uz primjenu intravenskog jodnog kontrastnog sredstva. Nakon primjene jodnog kontrasta dolazi do imbibicije nodula. Imbibicija nodula manja od 15 Hounsfieldovih jedinica (HU) karakterizira benigne nodule, dok imbibicija veća od 20 HU ukazuje na maligni karakter nodula. (33)

2.4.2.1. Niskodozni CT kao metoda probira

Probir ili skrining za rak pluća je široko preporučen od stručnjaka od 2014. godine za specifične grupe visokog rizika. Unatoč tomu, skrining raka pluća je loše usvojen sa odazivom od približno 15 % podobnih pacijenata. Potencijal skrininga je u ranoj detekciji raka što rezultira većom stopom izlječenja i omogućava kurativno kirurško liječenje. Smanjenje morbiditeta i mortaliteta od raka pluća su također potencijalni benefiti. (34)

Postoje i moguće negativne posljedice skrininga. Pojava lažno pozitivnih rezultata vodi nepotrebnim invazivnim postupcima i komplikacijama. (35) Iako se skrining provodi pomoću niskodoznog CT-a postoji rizik od radijacijske ekspozicije. Jedan slučaj karcinoma pluća od 108 otkrivenih LDCT-om je prouzrokovan zračenjem LDCT-a. Uznemirenost bolesnika je također negativan popratni čimbenik prouzročen lažno pozitivnim rezultatima. Prilikom skrininga, osim zloćudnih novotvorina mogu se vidjeti i dobroćudne pa će u tom slučaju pacijent biti podvrgnut nepotrebnim dijagnostičkim postupcima. (36)

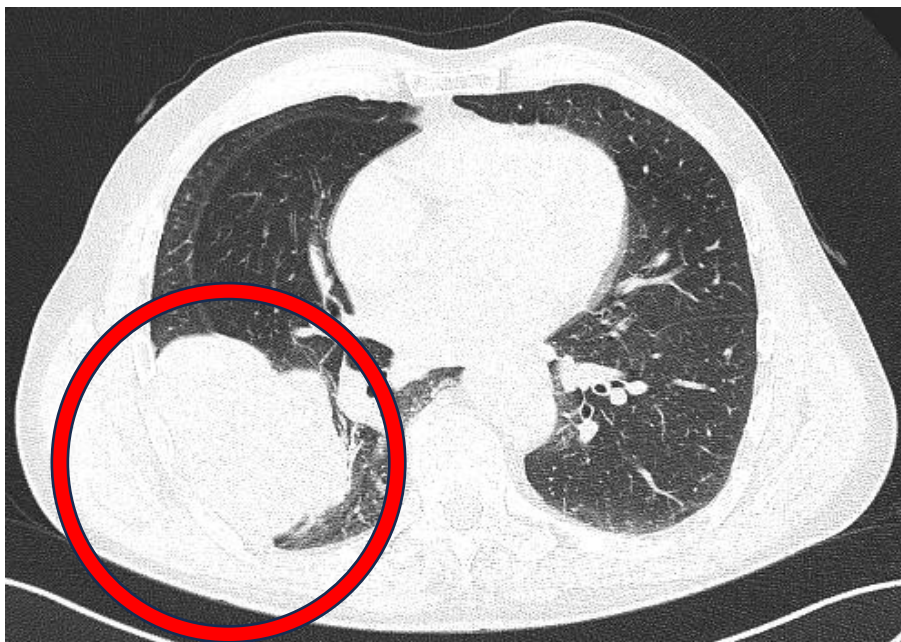
LDCT omogućuje slikovni prikaz visoke rezolucije uz efektivnu radijacijsku dozu od 1,4 mSv što je mnogo manje od efektivne radijacijske doze dijagnostičkog CT-a koja iznosi 8 mSv. Snimanje se izvodi tijekom jednog maksimalnog inspirija trajanja 25 sekundi. Lažno pozitivni nalazi su česti i iznose 20 – 50 % slučajeva prema različitim istraživanjima. (34)

„National Lung Screening Trial“ (NLST) randomizirano istraživanje sa približno 53, 000 pacijenata, starih 55-74 godine, visokog rizika i najmanje 30 „pack-years“. NLST uspoređuje LDCT skrining i skrining radiogramom toraksa. Pozitivan nalaz je definiran kao nekalcificirani nodul veći ili jednak 4 mm na LDCT-u i nekalcificirani nodul na radiogramu. (37) LDCT je uspješnija metoda koja u odnosu na radiogram pokazuje smanjenje mortaliteta u visoko rizičnim skupinama te se stoga radiogram ne preporuča kao skrining metoda. LDCT je i senzitivnija metoda sa boljom mogućnošću identifikacije malih i asimptomatskih tumora. Istraživanje je pokazalo da, kako bi se spriječila jedna smrt od karcinoma pluća broj ljudi zahvaćenih skriningom treba biti minimalno 320. Većina detektiranih karcinoma su bili gradusa 1 ili 2. (34, 37)

NELSON randomizirano istraživanje sa 15 000 pušača i bivših pušača starih 50-74 godine uspoređuje LDCT skrining u intervalima od jedne, tri i pet godina sa kontrolom bez skrininga. Nakon 10 godina zabilježen je pad mortaliteta od 25 % među pacijentima sa obavljenim skriningom. Skrinana grupa u vrijeme dijagnoze bilježi 59 % karcinoma pluća stadija 1 i 9 % stadija 4 od 344 dijagnosticirana pacijenta unutar 10 godina. Neskrinana grupa od 304 dijagnosticirana pacijenta bilježi 13,5 % stadija 1 bolesti i 46 % stadija 4. (38)

Optimalan skrining može se postići boljim odabirom pacijenata, definiranjem kriterija pozitivnog nalaza i minimiziranjem pronalaska lažno pozitivnih nalaza. Bolji odabir pacijenata postiže se modelima predviđanja rizika. Model treba sadržavati povijest pušenja, obiteljsku anamnezu, prisutnost bolesti pluća, spol, obrazovanje, rasu i indeks tjelesne mase (engl. *Body mass indeks*, BMI). (34) NLST identificira nekalcificirani nodul > 4mm kao abnormalnost s visokom stopom lažno pozitivne procjene. Postoje dva načina procjene abnormalnosti, linearnom dimenzijom veličine i procjenom volumena nodula koja pokazuje bolje rezultate pri smanjenju lažno pozitivnih nalaza. (39)

Drugi modaliteti koji se istražuju kao potencijalni načini skrininga su PET, biomarkeri i morfološka procjena tumorskih obrazaca rasta. Potencijalni uzorci za biomarkere uključuju epitel dišnog sustava, sputum, iskašljaj i krv. (34)

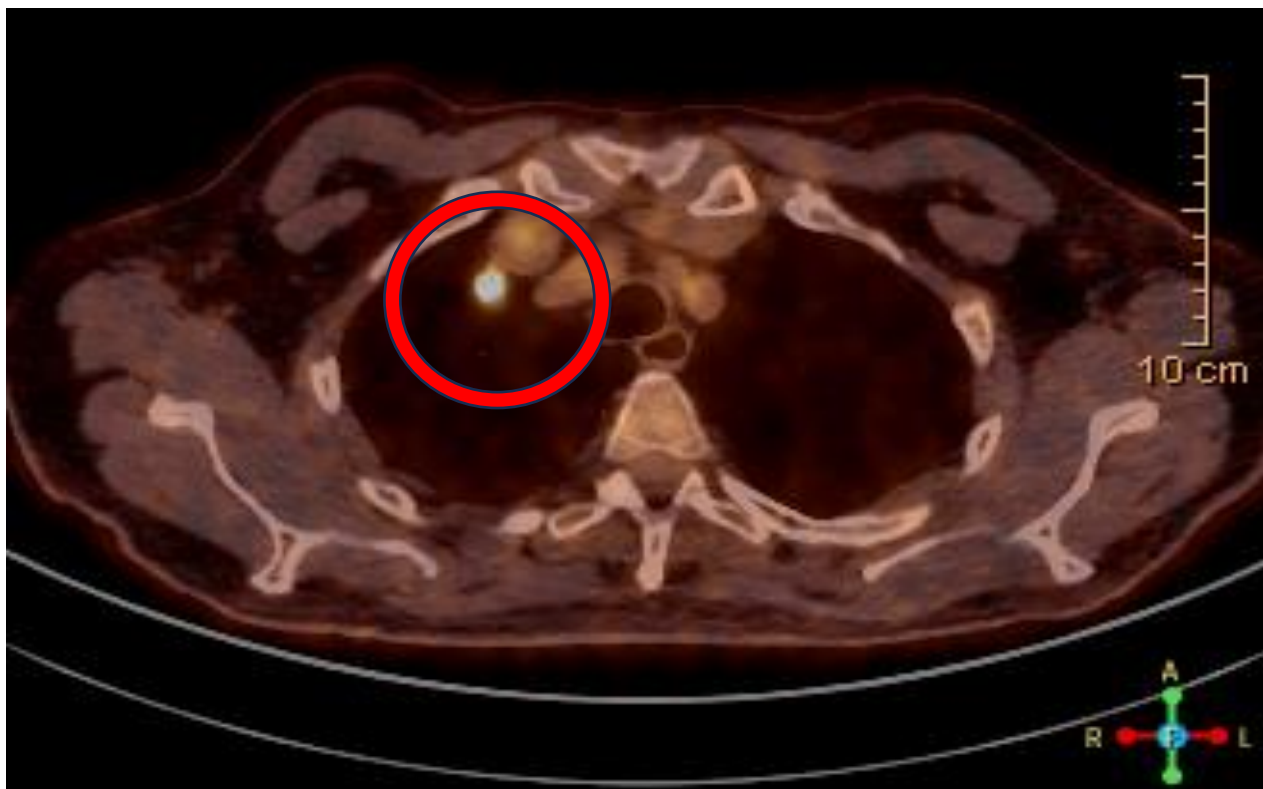


Slika 5. CT prikaz tumorske tvorbe na presjeku pluća. Preuzeto uz dopuštenje Klinike za torakalnu kirurgiju KBC Zagreb.

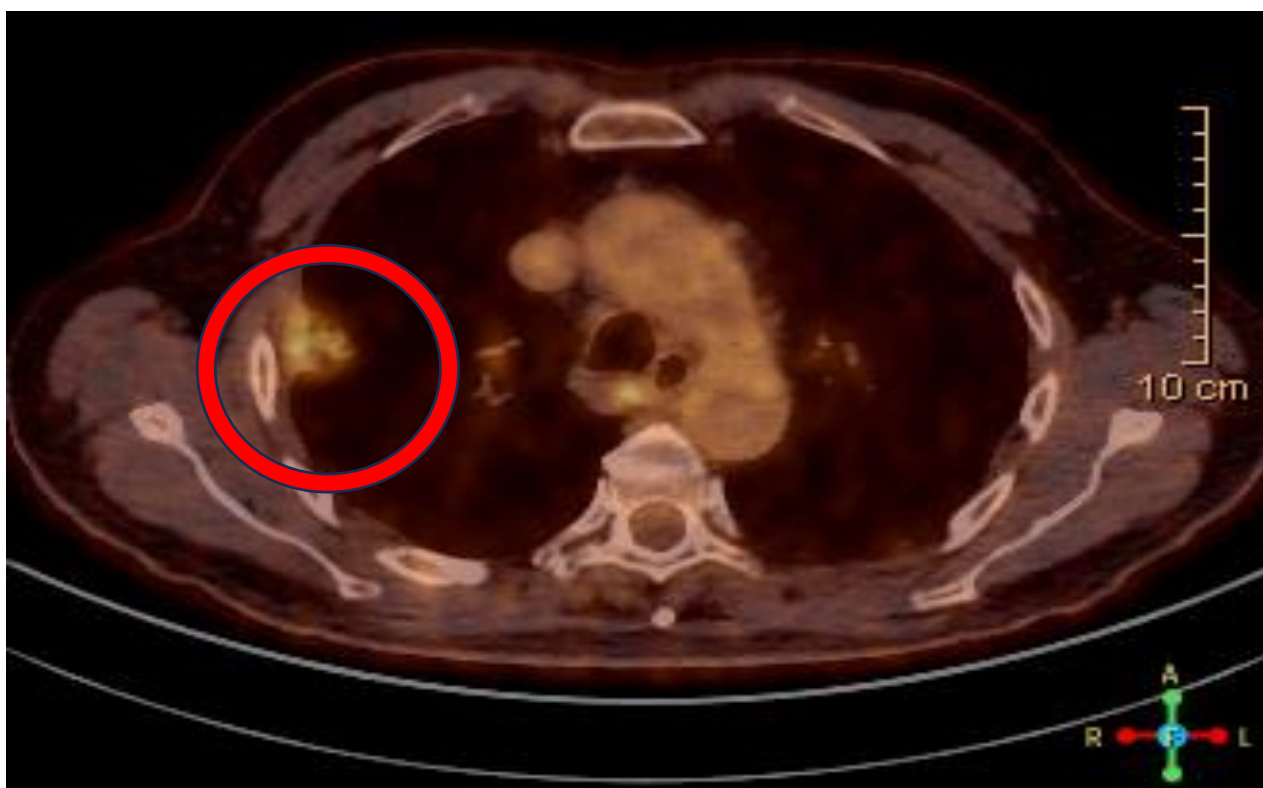2.4.3. PET/CT

PET/CT je slikovna pretraga koja omogućuje kvantifikaciju metaboličke aktivnosti stanica i detekciju prisutnosti metabolički aktivnog tkiva korištenjem intravenski injiciranog radioizotopa 18-fluorodeoksiglukoze (FDG). Maligni noduli su građeni od metabolički aktivnih stanica koje suvišno eksprimiraju proteinski prijenosnik glukoze zbog čega bolje nakupljaju FDG od normalnih stanica. (40) Pojačano nakupljanje glukoze detektira se vizualno ili uz standardiziranu vrijednost nakupljanja (engl. *standardized uptake value*, SUV). Veći SUV ukazuje na veći rizik malignosti nodula. $SUV > 2,5$ ukazuje na potencijalnu malignost nodula. Specifičnost PET-CT-a u diferenciranju benignih i malignih nodula je 85 %, a osjetljivost oko 97 %. Lažno pozitivni rezultati su mogući jer benigna stanja upalne i infektivne etiologije imaju visoke vrijednosti SUV-a. Lažno negativni rezultati se pojavljuju kod manje metabolički aktivnih tumora kao adenokarcinom *in situ* (Ais), minimalno invazivni adenokarcinom (MIA), mucinoznog adenokarcinoma i karcinoida. (41) PET/CT je korisna pretraga sa velikom osjetljivošću za identifikaciju malignosti solidnih nodula, prikazano na Slici 6. i Slici 7. Suprotno tomu, subsolidni noduli se ne mogu dobro okarakterizirati PET/CT-om sa osjetljivošću i specifičnošću od 10 % i 20 %. (41, 42)

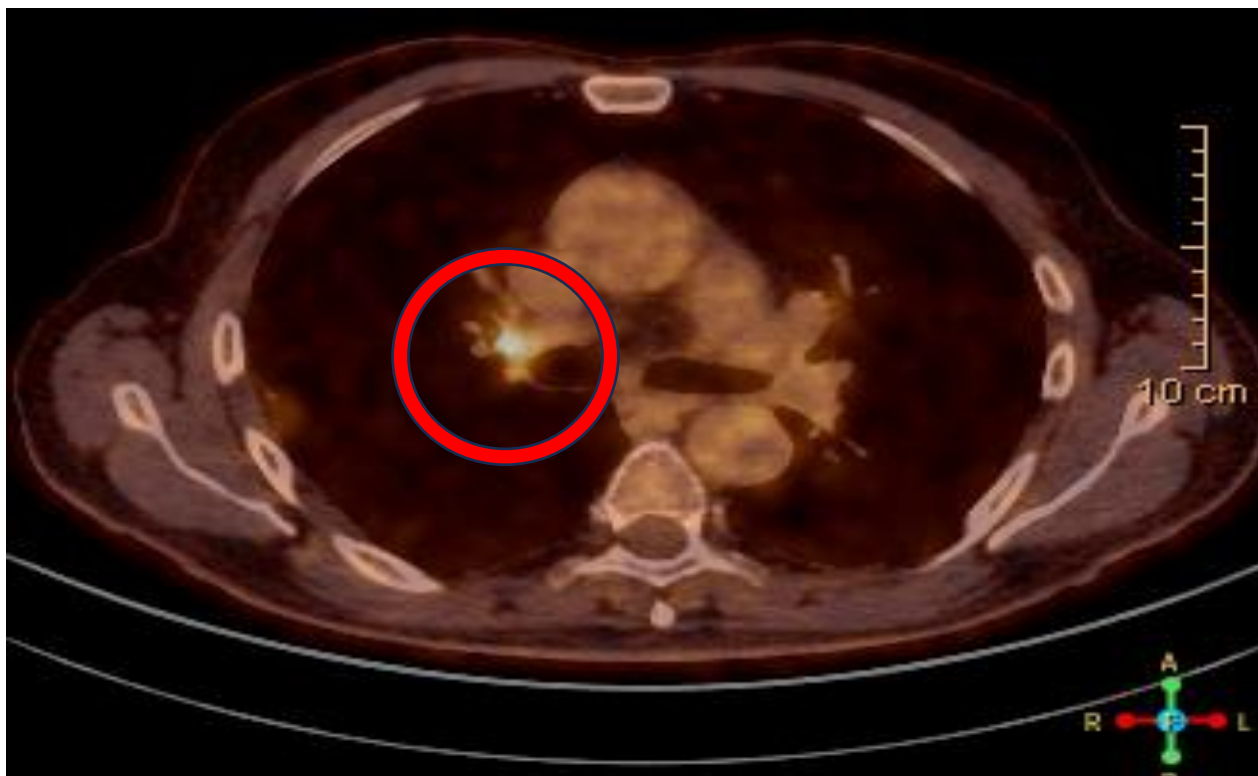FDG PET/CT je široko prihvaćen u mnogim međunarodnim smjernicama kao neinvazivna tehnika za određivanje stadija raka pluća. U usporedbi s CT-om, primjena PET/CT-a rezultirala je nižom stopom torakotomija, kao i smanjenjem broja nepotrebnih torakotomija. PET je, u odnosu na CT, pokazao veću dijagnostičku točnost u procjeni statusa limfnih čvorova, prikazano na Slici 8. Jedna od glavnih prednosti FDG PET/CT-a u odnosu na konvencionalne metode snimanja je veća osjetljivost u otkrivanju ekstratorakalnih metastaza. Pokazuje značajnu prednost u detekciji skrivenih metastaza u nadbubrežnim žlijezdama, jetri i kostima. Osjetljivost i specifičnost prilikom skeniranja koštanih metastaza su 98,8 % i 90 % zbog čega je FDG PET/CT gotovo u potpunosti zamijenio scintigrafiju koštanih metastaza. FDG PET/CT također poboljšava točnost CT snimanja u razlikovanju malignih od benignih pleuralnih izljeva, pružajući dodatnu vrijednost u dijagnostici. Glavno ograničenje FDG PET/CT-a u otkrivanju udaljenih metastaza jest identifikacija kranijalnih lezija, zbog visokog fiziološkog nakupljanja FDG-a u mozgu. (42)



Slika 6. PET/CT snimka plućnog nodula. Preuzeto uz dopuštenje Klinike za torakalnu kirurgiju KBC Zagreb.



Slika 7. PET/CT snimka perifernog plućnog nodula. Preuzeto uz dopuštenje Klinike za torakalnu kirurgiju KBC Zagreb.



Slika 8. PET/CT snimka limfnog čvora zahvaćenog tumorskim procesom. Preuzeto uz dopuštenje Klinike za torakalnu kirurgiju KBC Zagreb.

2.5. Radiološka evaluacija rizika

Karakteristike nodula koje se evaluiraju su: veličina, broj, gustoća, lokalizacija, brzina rasta nodula, izgled rubova, prisutnost kalcifikacija i masti. Za procjenu, koriste se CT snimke u maksimalnom inspiriju. Preporučuje se korištenje poprečnih presjeka debljine $< 1,5$ mm zbog boljeg razlikovanja solidnih od subsolidnih tumora. (31)

Veličina nodula je u direktnoj vezi s njegovom malignosti što je prikazano u Tablici 1. Noduli veći od 3 cm su maligni dok se ne dokaže suprotno. Solitarne solidne nodule manje od 6 mm ne treba rutinski pratiti zbog niskog malignog potencijala. Solidni noduli veličine 6 do 8 mm se prate CT-om svakih 6 do 12 mjeseci. Pri maloj vjerojatnosti za malignost noduli veći od 8 mm dalje se evaluiraju CT-om nakon 3 mjeseca te FDG PET/CT-om, biopsijom i ekscizijom kod visoke sumnje na karcinom pluća. (43)

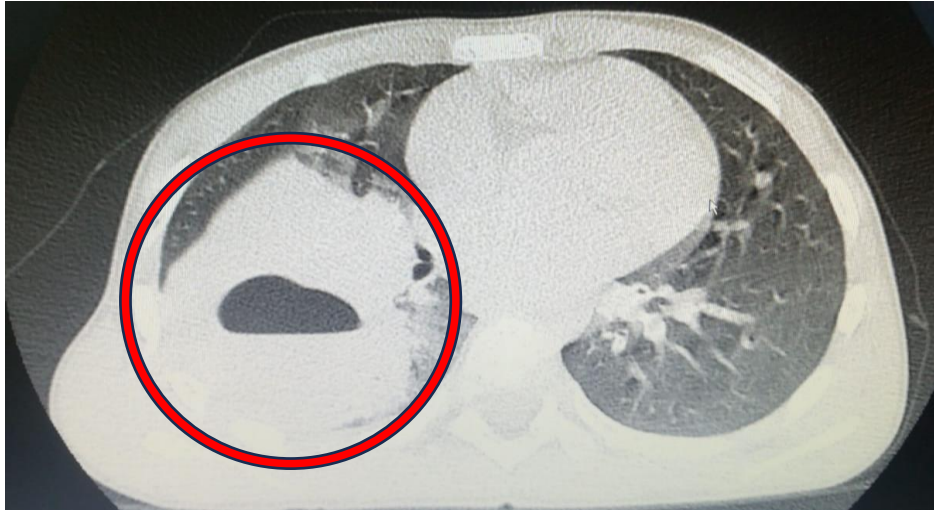Tablica 1. Odnos veličine i vjerojatnosti za malignost nodula preuzeto i prilagođeno prema podacima (43, 44)

Veličina nodula	Vjerojatnost za malignost
< 5 mm	< 1 %
5 - 9 mm	2 – 6 %
9 – 20 mm	18 %
> 20 mm	> 50 %

Rubovi benignih nodula su dobro ograničeni i glatki. Maligni noduli imaju lobulirane, spikulirane ili nepravilne granice. Spikulirani rubovi nastaju kao posljedica infiltracije malignih stanica u plućni parenhim. Većina nodula sa spikuliranim rubovima, poznato kao „corona radiata“ znak, je maligno. Prediktivna vrijednost ovog znaka iznosi približno 90%. Različita brzina rasta pojedinih dijelova nodula rezultira lobularnim konturama. Glatke i okrugle konture mogu se uočiti i kod plućnih metastaza te 20 % primarnih tumora. (44) Na CT-u, halo znak predstavlja nodul okružen nejasno ograničenim područjem ground glass atenuacije. Diferencijalna dijagnoza uključuje tumorsku infiltraciju, krvarenje ili perinodularnu upalu, a ovaj znak može biti povezan s adenokarcinomom in situ. Obrnuti halo znak karakterizira područje ground glass atenuacije okruženo prstenom konsolidacije. Prvobitno je opisan u kontekstu kriptogene organizirajuće pneumonije, no danas se može uočiti i kod pacijenata s karcinomom pluća nakon radiofrekventne ablacije. (45)

Kalcifikacija i mast su vjerodostojni dijagnostički pokazatelji benignosti nodula. Obrasci kalcifikacije su centralni, difuzni, lamelirani i „popcorn“ obrazac. Centralni, difuzni i lamelirani obrasci mogu se vidjeti kod prijašnjih infekcija histoplazmozom ili u tuberkulozi. „Popcorn“ kalcifikacija i prisutnost masti su tipični za hamartome. Ekscentrični, amorfn i točkasti obrazac kalcifikacije karakteristični su za maligne nodule, poglavito za tipični i atipični karcinoid. Prisutnost kalcifikata na CT-u dokazuje atenuacija nodula veća od 200 HU. (43, 46)

Prema gustoći nodule klasificiramo na solidne i subsolidne. Solidne lezije su općenito češće. Prisutnost masnog tkiva unutar nodula očituje se atenuacijom između -40 i -120 HU na CT-u. Takav nalaz najčešće upućuje na plućni hamartom. Lipomi, lipidne pneumonije, lipoidni granulomi te metastaze karcinoma bubrega i liposarkoma mogu imati sličan atenuacijski koeficijent. Kavitacije, na Slici 9. također utječu na atenuacijski koeficijent i često su znak benignih stanja kao kod infektivnih granuloma, apscesa i plućnih infarkata. Mogu se javiti i u malignim stanjima od kojih je najčešći planocelularni karcinom pluća. (43, 47)



Slika 9. CT prikaz presjeka pluća. Apsces sa kavitacijom. Preuzeto uz dopuštenje Klinike za torakalnu kirurgiju KBC Zagreb.

Maligni noduli mogu biti locirani u bilo kojem režnju pluća. Povećana incidencija malignih nodula zabilježena je u gornjim režnjevima pluća, poglavito desnog pluća. Istraživanje sa 7000 slučajeva otkrivenih nodula pokazalo je da od 102 otkrivena maligna nodula, dvije trećine je bilo lokalizirano u gornjim režnjevima. U istom istraživanju, od 77 perifisuralnih nodula, niti jedan nije bio malignan. Perifisuralni nodul imaju niski maligni potencijal i stoga su često benigne etiologije. (43, 47)

Brojnost nodula je također povezana sa rizikom malignosti. Multipli noduli češće reprezentiraju infektivni ili inflamatorni proces. Općenito nose niži rizik za malignost od solitarnih nodula. Suspektne benigne tumorske tvorbe se prate CT-om u vremenskom periodu od tri do šest mjeseci. (43)

Brzina rasta nodula je jedna od ključnih karakteristika koja se procjenjuje. Rast za solidni nodul je definiran povećanjem veličine > 2 mm. (43) Rast za subsolidni nodul definira se povećanjem atenuacije ili rastom i razvojem solidne komponente. Veličina se mjeri kao prosjek duže i kraće osi. Solidni noduli koji nisu rasli u periodu od dvije godine na CT snimkama ne zahtijevaju daljnju dijagnostičku obradu i smatraju se benignima. Benigni solidni noduli su i oni koji udvostruče svoj volumen u vrlo kratkom periodu vremena (< 20 dana). (48) Većina malignih solidnih nodula imaju vrijeme udvostručenja volumena između 20 i 400 dana. Prosječno vrijeme udvostručenja volumena subsolidnih nodula bez solidne komponente („ground glass“) je 813 dana, subsolidnih nodula sa solidnom komponentom 457 dana i solidnih nodula 149 dana prema nekim retrospektivnim istraživanjima. „Ground glass“ nodule je poželjno CT-om pratiti kroz period od pet godina zbog sporog rasta. (43)

2.5.1. Individualizacija pristupa pacijentima

Prilikom pronalaska incidentalnog nodula u pacijenata starijih od 35 godina za određivanje daljnje obrade koriste se smjernice Fleischnerovog društva prema Tablici 2. Kod nodula koji su manji od 10 mm preporučuje se snimanje CT-om u tankim poprečnim presjecima, manjim od 1,5 mm, kako bi se uklonila mogućnost pogreške pri mjerenju veličine. Doza zračenja prilagođava se individualno s obzirom na morfologiju, veličinu i lokalizaciju nodula te habitus pacijenta. Koriste se niskodozne tehnike snimanja do 3 miligreja za prosječnu visinu i težinu pacijenta od 170 cm i 70 kilogram (kg). Prilikom svakog kontrolnog snimanja potrebno je koristiti konzistentne tehnike snimanja kako bi se smanjila varijabilnost snimki. Navedene smjernice služe kako bi se izbjegao agresivni pristup nakon pronalaska incidentalnog benignog nodula. (48)

Tablica 2. Smjernice Fleischnerovog društva za pronalazak incidentalnog nodula. Preuzeto i prilagođeno prema Fleischner Society 2017 (48)

Solidni noduli			
	Veličina nodula		
	< 6 mm (< 100 mm ²)	6 – 8 mm (100 – 250 mm ²)	8 mm (> 250mm ²)
Solitarni noduli			
Niski rizik	Praćenje nepotrebno	CT nakon 6-12 mjeseci i opcionalan nakon 18-24 mjeseca	Razmotriti CT, PET/CT i uzorke tkiva nakon 3 mjeseca
Visoki rizik	CT opcionalan nakon 12 mjeseci	CT nakon 6-12 mjeseci i nakon 18-24 mjeseca	Razmotriti CT, PET/CT i uzorke tkiva nakon 3 mjeseca
Multipli noduli			
Niski rizik	Praćenje nepotrebno	CT nakon 3 mjeseca i opcionalan nakon 18-24 mjeseca	CT nakon 3 mjeseca i opcionalan nakon 18-24 mjeseca
Visoki rizik	CT opcionalan nakon 12 mjeseci	CT nakon 3-6 mjeseci i nakon 18-24 mjeseca	CT nakon 3-6 mjeseci i nakon 18-24 mjeseca

Subsolidni noduli		
	Veličina nodula	
	< 6 mm (< 100 mm ²)	> 6 mm (> 100 mm ²)
Solitarni noduli		
Ground glass	Praćenje nepotrebno	CT nakon 6-12 mjeseci za potvrditi prisutnost pa ponoviti svake dvije godine do pete godine od dijagnoze
Djelomično solidni	Praćenje nepotrebno	CT nakon 3-6 mjeseci za potvrdu dijagnoze. Ako je nodul nepromijenjen i solidna komponenta <6 mm, napraviti CT jednom godišnje do pete godine od dijagnoze.
Multipli noduli		
	CT nakon 3-6 mjeseci te ako su noduli stabilni, ponoviti nakon druge i četvrte godine.	CT nakon 3-6 mjeseci. Daljnje odluke bazirati prema dominantnom nodulu.

2.6. TNM i stadij raka pluća

TNM sustav omogućuje određivanje stadija raka pomoću veličine primarnog tumora (T), širenja tumora na limfne čvorove (N) te prisutnosti metastaza (M). Konačna TNM klasifikacija obuhvaća kombinaciju karakteristika tumora (T), kategoriziranih od T1 do T4, uključenost limfnih čvorova (N0-N3) te prisutnost (M1) ili odsutnost metastaza (M0). Tablica 3. i Tablica 4. prikazuju osmu TNM klasifikaciju i određivanje stadija NSCLC-a. (49, 50)

SCLC razlikuje ograničeni i opsežni stadij. Ograničeni stadij SCLC-a karakterizira se prisutnošću unutar jedne točke zračenja, ipsilateralnog medijastinuma te ipsilateralnih medijastinalnih ili supraklavikularnih limfnih čvorova. Kada je lokaliziran u supraklavikularnim limfnim čvorovima, smatra se dijelom ograničene kategorije ako su zahvaćeni limfni čvorovi na istoj strani prsnog koša kao i primarni tumor. Nasuprot tome, opsežni stadij SCLC-a ne ostaje ograničen na jednu točku zračenja u plućima, već se širi na drugi plućni režanj, limfne čvorove i druge dijelove tijela, uključujući koštanu srž. (51)

Tablica 3. Osmo izdanje TNM klasifikacije NSCLC. Preuzeto i prilagođeno prema Lababede O, Meziane MA. The Eighth Edition of TNM Staging of Lung Cancer: Reference Chart and Diagrams. (50)

Primarni tumor (T)	
T kategorija	Definicija
Tx	Tumor dokazan patohistološki (maligne stanice u bronhopulmonalnom sekretu), ali se ne može dokazati radiološki ili bronhoskopski.
T0	Nema dokaza primarnog tumora
Tis	Karcinom in situ: Planocelularni karcinom in situ. Adenokarcinom in situ (lepidični obrazac rasta < 3 cm)
T1	Tumor manji ili jednak 3 cm. Lokalne invazije nema. Unutar ili distalno od lobarnih bronha. Podgrupe su: T1mi: MIA; T1a (veličina manja ili jednaka 1 cm); T1b (veći od 1 cm, a manji ili jednak 2 cm); T1c (veći od 2 cm, a manji ili jednak 3 cm)
T2	Jedna od karakteristika: veći od 3 cm, a manji ili jednak 5 cm; prisutna invazija u glavni bronh ili prisutnost atelektaze ili opstrukcija; pneumonitis proširen do hilarne regije; lokalna invazija u visceralnu pleuru. Podgrupe su: T2a (veći od 3 cm i manji od 4 ili je nemoguće procijeniti); T2b (veći od 4 cm i manji ili jednak 5 cm).
T3	Jedna od karakteristika: veći od 5 cm, a manji ili jednak 7; direktna invazija torakalnog zida, parijetalne pleure, freničnog živca ili parijetalnog perikarda; drugi tumorski nodul u istom režnju kao primarni tumor.
T4	Jedna od karakteristika: veći od 7 cm; invazija carine ili trahee; lokalna invazija u ošit, medijastinum, srce, velike krvne žile, povratni laringealni živac, jednjak ili kralješke; drugi tumorski nodul u drugom ipsilateralnom režnju.
Limfni čvorovi (N)	
N kategorija	Definicija
Nx	Regionalni limfni čvor se ne može procijeniti.
N0	Nema zahvaćenosti limfnih čvorova.
N1	Istostrani peribronhalni i/ili istostrani hilarni limfni čvorovi.
N2	Istostrani mediastinalni i/ili subcarinalni limfni čvorovi.

N3	Kontralateralni mediastinalni, kontralateralni hilarni, kontralateralni ili ipsilateralni skalenski ili supraklavikularni limfni čvorovi.
Udaljene metastaze (M)	
M kategorija	Definicija
M0	Bez udaljenih metastaza
M2	Prisutnost udaljenih metastaza. Podgrupe: M1a (drugi tumorski nodul u kontralateralnom režnju od primarnog nodula sa pleuralnim ili perikardijalnim nodulima ili malignim izljevom; M1b (jedna ekstratorakalna metastaza); M1c (multiple ekstratorakalne metastaze u jednom ili više organa).

Tablica 4. Osmo izdanje klasifikacije stadija NSCLC. Preuzeto i prilagođeno prema Lababede O, Meziane MA. The Eighth Edition of TNM Staging of Lung Cancer: Reference Chart and Diagrams. (50)

Stadij grupe	
Okultni karcinom	(TxN0M0)
Stadij 0	(TisN0M0)
Stadij IA1	(T1aN0M0), (T1(mi)N0M0)
Stadij IA2	(T1bN0M0)
Stadij IA3	(T1cN0M0)
Stadij IB	(T2aN0M0)
Stadij IIA	(T2bN0M0)
Stadij IIB	(T(1-2)N1M0), (T3N0M0)
Stadij IIIA	(T(1-2)N2M0), (T3N1M0), (T4N(0-1)M0)
Stadij IIIB	(T(1-2)N3M0), (T(3-4)N2M0)
Stadij IIIC	(T(3-4)N3M0)
Stadij IVA	(Bilo koji T, Bilo koji N, M1a,b)
Stadij IVB	(Bilo koji T, Bilo koji N, M1c)

Približno 30 % pacijenata sa karcinomom pluća je u stadijima 1 i 2 bolesti. Kirurška resekcija je primarni pristup u ovim slučajevima ako ne postoje kontraindikacije. Periferne tumore stadija IA i IB je poželjno odmah ukloniti lobektomijom. (52) Centralno smješteni tumori zahtijevaju multidisciplinarni pristup i invazivno određivanje stadija medijastinuma. Tumori stadija II ponekad se inicijalno liječe neoadjuvantnom kemoimunoterapijom pa zatim kirurškom resekcijom. Pacijentima sa stadijem bolesti IIB (T3N0M0), zbog infiltracije tumora u torakalni zid, indicirana je en blok resekcija. Prema različitim studijama, u 5 – 55 % pacijenata sa NSCLC stadijem 1 i 2 bolest lokalno recidivira te moraju biti podvrgnuti novim operacijama. (53)

Pacijenti sa stadijem 3 NSCLC-a su vrlo heterogena skupina sa razlikama u lokalnoj i proširenoj bolesti. Bitna komponenta određivanja stadija je procjena medijastinalnih limfnih čvorova. Odsutnost tumora u limfnim čvorovima jedan je od najvažnijih čimbenika za izbor kandidata za operacijsko liječenje. (54) Načini procjene limfnih čvorova su video-mediastinoskopija (VAM) i endoskopski bronhalni ultrazvuk (EBUS). Invazivni način određivanja stadija medijastinalnih limfnih čvorova je indiciran kod: pacijenata s centralno pozicioniranim tumorima; pacijenata s potencijalno resektabilnim T2, T3 i T4 tumorima > 3 cm; pacijentima sa uvećanim hilarnim limfnim čvorovima na CT-u ili N1 bolesti na PET-u. Potpuna kirurška resekcija je ključna komponenta u liječenju stadija IIIA. Nakon potpune resekcije daje se adjuvantna kemoterapija. (55) Iznimka ovom slučaju su Pancoastovi tumori koji se nalaze periferno u apikalnim dijelovima pluća te se liječenje započinje kemoradioterapijom nakon čega slijedi kirurška resekcija. Ukoliko se tumor stadija IIIA ne može odmah u potpunosti ukloniti, liječenje se započinje kemoradioterapijom. (18) Pacijenti sa multiplim nodulima u istom plućnom krilu, a različitim režnjevima, bez zahvaćenosti limfnih čvorova mogu započeti terapiju kirurškom resekcijom. Stadiji viši od IIIA u pravilu se ne operiraju. (56)

2.7. Laboratorijske pretrage

Kada radiološki nalaz ukazuje na mogućnost postojanja karcinoma pluća potrebno je napraviti laboratorijske pretrage za identifikaciju mogućih metastaza ili paraneoplastičnih sindroma. Pretrage koje se izvode su: kompletna krvna slika, elektroliti, serumski kalcij, alkalna fosfataza, alanin aminotransferaza (ALT), aspartat transaminaza (AST), kreatinin, albumini i laktat dehidrogenaza. Abnormalnosti u nalazu jetrenih enzima ALT-a i AST-a zahtijevaju dodatne slikovne pretrage jetre za potvrdu dijagnoze. (57) Povećana razina serumskog kalcija ukazuje na potrebu dodatnih slikovnih pretraga kostiju i procjenu postojanja paraneoplastičnog sindroma primarnog tumora. Povišena razina alkalne fosfataze zbog jetrenih ili koštanih metastaza treba potaknuti na evaluaciju gama glutamil transpeptidaze (GGT). Ukoliko je razina GGT-a u skladu s referentnim vrijednostima indicirana je evaluacija koštanih metastaza, a ukoliko je nalaz abnormalan radi se procjena postojanja jetrenih metastaza. (58)

2.8. Pregled sputuma

Citološki pregled iskašljaja, posebno višestrukih uzoraka, pomaže u otkrivanju centralno smještenih tumora u većim bronhima, poput planocelularnih karcinoma i sitnostaničnih karcinoma. Mali adenokarcinomi promjera 2 cm, koji se razvijaju iz manjih bronha, bronhiola i alveola, često ostaju neotkriveni u uzorcima sputuma. Prema studijama probira, citološka osjetljivost sputuma za rano otkrivanje raka pluća iznosi samo 20 - 30 %. (59)

Postoje brojni čimbenici koji uvjetuju sposobnost otkrivanja premalignih stanja u dubljim dišnim putevima. Čimbenici kao brojnost i vrsta stanica u nalazu sputuma utječu na sposobnost detekcije premalignih lezija. Dokazano je da citologija sputuma nije dovoljno osjetljiva ili precizna za rutinsku upotrebu. Istraživanja sugeriraju da imunocitokemijska analiza može dati bolje rezultate od citološke obrade sputuma. (59, 60)

Istraživanje provedeno u bolnici John Hopkins pokazalo je da je protutijelo 703D4 koje se veže za ribonukleinski protein hnRNP A2/B1 u epitelnim stanicama sputuma dva do tri puta osjetljiviji test za rano otkrivanje raka pluća u usporedbi sa standardnim RTG-om prsnog koša i citologijom sputuma. Razlog tomu je povećana ekspresija hnRNP A2/B1 u populaciji visokog rizika za karcinom pluća. (59)

2.9. Bronhoskopske tehnike i biopsija plućnog tkiva

Bronhoskopija je metoda izravnog promatranja dušnika i bronha uz pomoć instrumenta bronhoskopa, savitljive cijevi s optičkim vlaknima za prijenos svjetla i vraćanje uvećane slike. Bronhoskop se uvodi kroz nos ili usta. Osim vizualizacije, moguće je prikupljanje materijala za citološku obradu uzimanjem brisa četkicom te materijala za histološku obradu biopsijom. (61) Glavno ograničenje dijagnostičke bronhoskopije je mala mogućnost opažanja premalignih lezija debljine 0,2 – 1 mm i sličnog promjera. Vizualna detekcija takvih lezija moguća je u približno 29 % slučajeva. Korištenje fluorescentne bronhoskopije (LIFE bronhoskopija) povećalo je osjetljivost ove dijagnostičke metode, ali je specifičnost snižena u odnosu na samu bronhoskopiju. (62) Bronhoskopijom nije moguće pregledati plućni parenhim, ali uz dodatne tehnike kao transbronhalne biopsije (TBBP), transbronhalne aspiracijske punkcije (TBNA) i bronhoalveolarnu lavažu (BAL) mogu se dobiti podatci o plućnom parenhimu. (63, 64) Za uvid u stupanj širenja tumora izvan bronha i zahvaćanje drugih struktura, kao i za vizualizaciju i punkciju uvećanih medijastinalnih i peribronhalnih limfnih čvorova koriste se endoezofagealni ultrazvuk (EUS) i EBUS. (65)

Biopsija je medicinski postupak uzimanja uzoraka tkiva za laboratorijsku analizu. Optimalna biopsija bi trebala pružiti dovoljno bioptata za pravovremenu i točnu patohistološku dijagnozu sa molekularnom karakterizacijom tumora. Patohistološki laboratoriji mogu koristiti uzorke volumena do 1 mm³ za molekularnu karakterizaciju, ali ne i za imunohistokemijske i genetičke testove. Mali volumen uzorka i greške u uzorkovanju su glavna ograničenja biopsije. (59) Metode koje pružaju najveće uzorke su video-asistirana torakoskopska biopsija (VATS) i cervikalna VAM. Najmanje volumene uzorka pružaju tehnike aspiracije tkiva i tjelesnih tekućina. Dovoljno materijala može se dobiti sa EBUS-TBNA metodom kada se kombinira sa brzom citološkom evaluacijom (engl. *Rapid onsite cytologic evaluation* ROSE). (66)

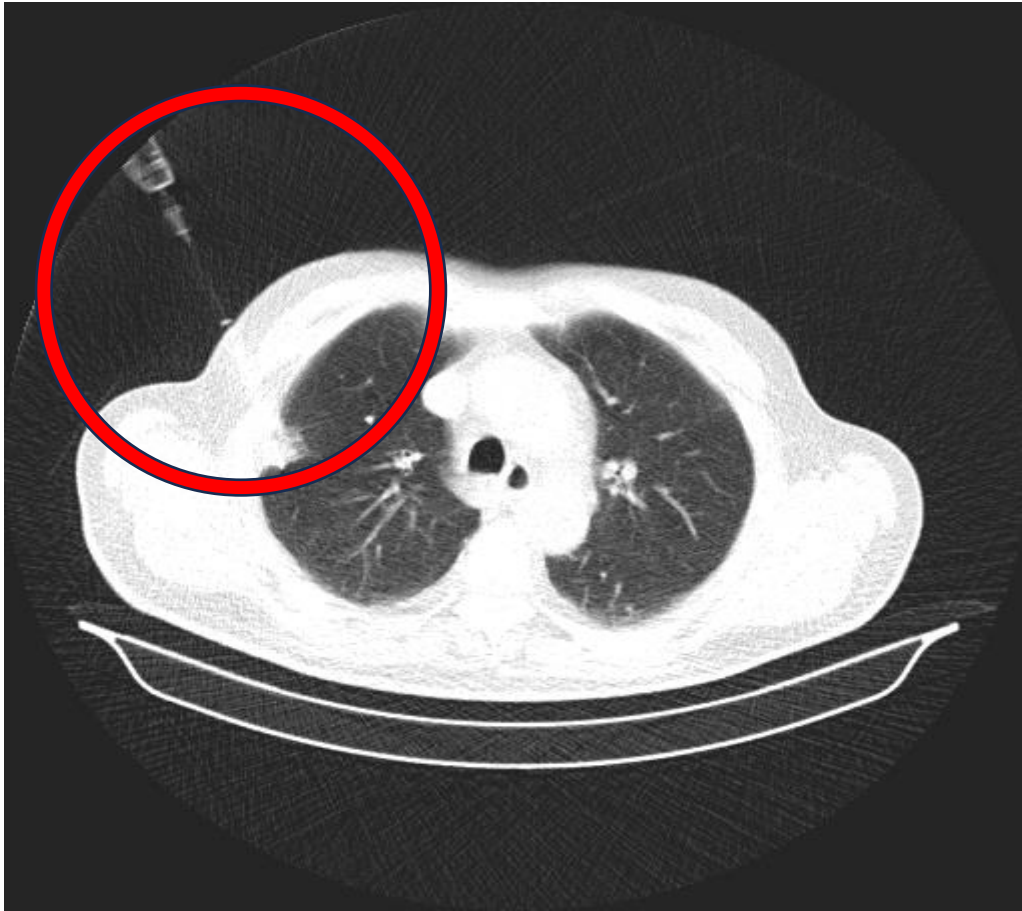
Prije odabira modaliteta uzorkovanja provodi se procjena rizika za pacijenta. Akutne bolesti kao infarkt miokarda, moždani inzult i sepsa te kronične bolesti kao zatajenje srca, KOPB i emfizem zahtijevaju dodatnu obradu pacijenta. (67) Odabir modaliteta ovisi i o radiološkim nalazima u kontekstu lokacije primarnog tumora i suspektnih limfnih čvorova. EBUS i konvencionalna bronhoskopija preferiraju se kod većih, centralno lociranih lezija, a transtorakalna punkcija kod manjih i periferno smještenih. Općenito, EBUS-TBNA i CT-om vođena transtorakalna aspiracija tankom iglom (engl. *Transthoracic fine-needle aspiration* CT-TTFNA) se preferiraju nad kirurškim tehnikama za dijagnostičko uzorkovanje s ciljem utvrđivanja etiologije tumora. (68)

Biopsija se može izvesti kirurškim i nekirurškim putem. Nekirurške biopsije izvode se bronhoskopskim tehnikama i transtorakalnim punkcijama. Preferiraju se kod visoko rizičnih pacijenata koji nisu kandidati za kiruršku resekciju i pacijenata sa nodulom srednjeg rizika za malignost. (68) EBUS-TBNA sa ili bez EUS-FNA su općenito prvi izbor za uzorkovanje primarnih lezija i metastaza. Navedena tehnika korisna je za veće, centralno locirane nodule i limfne čvorove prednjeg i gornjeg medijastinuma. EUS-FNA dodatno omogućava pristup limfnim čvorovima stražnjeg i donjeg medijastinuma. Nakon što nalaz ove tehnike potvrdi postojanje NSCLC-a određuje se stadij bolesti. U slučaju da je nalaz negativan, a slikovne tehnike su pokazale uvećanje limfnih čvorova potrebno je ponoviti biopsiju VAM-om. Ograničenje EBUS-TBNA je nemogućnost pristupa subaortalnim, paraaortalnim i limfnim čvorovima donjeg medijastinuma. (61, 69) Za razliku od EBUS-TBNA koja koristi linearnu ultrazvučnu sondu, radijalni endoskopski bronhijalni ultrazvuk (R-EBUS) koristi radijalnu sondu koja pruža kružnu sliku. R-EBUS tehnika korisna je za uočavanje periferno smještenih lezija sa osjetljivosti od približno 70 % koja opada s veličinom nodula. Osjetljivost R-EBUS-a za periferne nodule manje od 20 mm je 56 %. (70)

Druge bronhoskopske tehnike biopsije kao BAL, bris četkicom, bronhalna biopsija, transbronhalna biopsija (TBB) i TBNA se mogu koristiti za veće centralno locirane lezije i neke periferne. TBB i TBNA imaju osjetljivost pri dijagnozi malignoma pluća 65 – 88 %. BAL i brisevi četkicom su manje invazivne tehnike, ali rijetko mogu sakupiti dovoljno materijala za imunohistokemijske i genetičke analize. (61, 64)

Transtorakalna biopsija iglom (engl. *Transthoracic needle biopsy*, TTNB), na Slici 10., izvodi se provođenjem igle kroz torakalni zid do ciljanog nodula pod vodstvom CT-a. TTNB je zlatni standard nekirurške biopsije plućnih nodula. Ova metoda se preferira kod periferno smještenih nodula. Osjetljivost, specifičnost i sposobnost određivanja malignosti ove pretrage iznose > 99 %, > 90 % i > 90 %, čak i za nodule manje od 1 cm. Nespecifični nalazi ne isključuju malignost nodula. (71) Biopsija se u nespecifičnom nalazu može ponoviti ili je indicirano daljnje praćenje CT-om, a također je moguće napraviti otvorenu biopsiju. Porast veličine nodula tijekom praćenja CT-om je indikacija za ponovnu biopsiju. (61) Približno 15 – 30 % rezultata TTNB je nespecifično ili bez dijagnostičke vrijednosti, a polovina od tog broja se dokaže maligno pri ponovljenim pretragama. (71) Pri izvođenju ove metode postoji rizik od nastanka pneumotoraksa koji iznosi 10 - 17 %. Većina se razriješi spontano dok od ukupnog broja nastalih pneumotoraksa 7 % zahtjeva medicinsku intervenciju. Rizik za pneumotoraks je

povećan u osoba s emfizemom. Drugi neželjeni učinak je nastanak krvarenja i posljedične hemoptize. (72)



Slika 10. CT prikaz transtorakalne punkcije. Preuzeto uz dopuštenje Klinike za torakalnu kirurgiju KBC Zagreb.

Kirurške metode biopsije su zlatni standard za dijagnostiku malignosti nodula. Koriste se kada manje invazivne tehnike nisu izvedive ili nisu od dijagnostičke važnosti. VATS klinasta („wedge“) resekcija je metoda izbora za nodule visokog (> 65 %) i srednjeg (5 – 65%) rizika malignosti. Dijagnoza se uspostavlja intraoperativno analizom smrznutih rezova nakon „wedge“ resekcije. Nakon potvrde dijagnoze NSCLC-a operacijski postupak se modificira u VATS lobektomiju ili segmentektomiju. Prednost ove metode je da se malignim nodulima može odrediti dijagnoza, stadiji i terapijski kirurški resekirati u jednom operacijskom postupku. (59)

Cervikalna VAM je zlatni standard za procjenu suspektnih medijastinalnih limfnih čvorova. (73)

2.10. Patohistološka analiza tumora

Patohistološka analiza i klasifikacija tumora nužne su za određivanje terapijskog postupka. Novotvorine pluća dijele se na benigne i maligne. Temeljna podjela malignoma pluća je na SCLC (15%) i NSCLC (85%). Metastatski tumori su češći od primarnih. Prema podacima Svjetske zdravstvene organizacije (SZO) iz 2021. tumori pluća se klasificiraju primarno prema morfologiji. Imunohistokemija i molekularne metode su pomoćna sredstva pri klasifikaciji. SZO klasifikacija svrstava sve tumore pluća u pet grupa: 1. epitelni tumori; 2. neuroendokrini tumori (NET); 3. tumori ektopičnih tkiva; 4. mezenhimalni tumori specifični za pluća; 5. hematolimfoidni tumori. Približno 90 do 95 % svih tumora pluća čine epitelni tumori. (74)

2.10.1. Epitelni tumori pluća

2.10.1.1. Adenokarcinom

Najčešći tip karcinoma pluća. Svrstava se u nesitnostanične i epitelne tumore. Za potvrdu dijagnoze nužno je dokazati postojanje neoplastične žljezdane formacije i ekspresiju pneumocitnih markera: 1. tiroidni transkripcijski faktor 1 sa ili bez napsina; 2. intracitoplazmatski mucin. Subtipovi adenokarcinoma se razlikuju po prisutnosti mucina i arhitekturi žljezdanih formacija. Najvažniji nemucinozni podtipovi su: acinarni, papilarni, mikropapilarni, solidni i lepidični tumori. Prema SZO razlikovanje nemucinoznih podtipova je od prognostičke važnosti i nužno za određivanje gradusa. Solidni i mikropapilarni oblici pokazuju najlošije ishode. Mucinozne lezije mogu rasti na slične načine kao i nemucinozne. SZO nema preporuka za gradiranje mucinoznih karcinoma s obzirom na način rasta. Rijetki oblici adenokarcinoma su koloidni, fetalni i enterički. (74, 75, 76)

Atipična adenomatoidna hiperplazija (AAH) je preinvazivna lezija adenokarcinoma pluća veličine 5 mm ili manje. Ais je lokalizirani adenokarcinom veličine 3 cm i manje u okolini alveolarnih struktura bez invazije. Većina Ais su nemucinoznog tipa. Preživljenje je 100 % pri potpunoj resekciji Ais-a. MIA je solitarna tvorba veličine 3 cm i manje uz 5 mm i manju veličinu invazije u alveolarne strukture. Preživljenje je 100 % pri potpunoj resekciji MIA-a. Lepidično-predominantni adenokarcinom je invazivni karcinom s veličinom invazije većom od 5 mm. (74)

Invazivni nemucinozni adenokarcinomi se klasificiraju prema dominantnom načinu rasta te predstavlja najčešći podtip adenokarcinoma. Određivanje veličine invazije je nužno za određivanje gradusa. Tablica 4. prikazuje određivanje gradusa invazivnih nemucinoznih

adenokarcinoma. (75, 76) Nekroza i širenje u zračne prostore (engl. *Spread through air spaces*, STAS) su negativni prognostički čimbenici. (77)

Tablica 4. Gradus invazivnih nemucinoznih adenocarcinoma. Preuzeto i prilagođeno prema SZO 2021. (74)

Gradus invazivnih nemucinoznih adenokarcinoma	
Gradus 1	Predominantno lepidični sa < 20 % obrazaca rasta visokog gradusa
Gradus 2	Predominantno acinarni ili papilarni sa < 20 % obrazaca rasta visokog gradusa
Gradus 3	Svaki tumor sa 20 % ili više obrazaca rasta visokog gradusa

Invazivni mucinozni adenokarcinomi pokazuju predominantno-lepidični način rasta. Histološki je definiran kao adenokarcinom s vrčastim ili stupičastim stanicama. U 62 - 76 % slučajeva nalazi se KRAS (engl. *Kirsten rat sarcoma viral oncogene*) mutacija. NRG1 (engl. *Neuregulin-1*) fuzija i ERBB2 alteracija su također česte. Isti tumor može sadržavati mucinoznu i nemucinoznu komponentu. Ukoliko je svaka zastupljena više od 10 % tumor se klasificira kao miješani tumor. (75, 76)

2.10.1.2. Planocelularni karcinom

Najčešće se javlja u starijih muškaraca, pušača. Centralne, hilarne lezije su češće od perifernih. Nastaju metaplazijom cilindričnog epitela bronha u pločasti. Subtipovi su: keratinizirajući, nekeratinizirajući i bazaloidni tip. Proizvodnja keratina i intracelularni dezmosomi su dokaz planocelularnog karcinoma. Neke keratinizirajući tipovi se imunohistokemijskim metodama razlikuju od solidnog adenokarcinoma i velikostaničnog karcinoma. Ekspresija p40, p63, CK5 (engl. *Keratin 5*), CK5/6 i dezmoglein su imunohistokemijski dokazi. Makroskopske promjene su nekroza i kavitacije. (74)

2.10.1.3. Adenoskvamozni karcinom

Adenoskvamozni karcinom sadrži više od 10 % glandularne i skvamozne maligne komponente. 0,4 - 4 % svih bronhogenih karcinoma su adenoskvamozni karcinomi. Prognoza je lošija u usporedbi sa adenokarcinomima i planocelularnim karcinomima. Zbog glandularne komponente preporučuje se molekularno testiranje. (74, 78)

2.10.1.4. Sarkomatoidni karcinom

Heterogena skupina nesitnostaničnih karcinoma. Sadržavaju malignu epitelnu komponentu i komponentu sarkoma. Čine manje od 1 % svih tumora pluća. Imaju najmanji postotak preživljenja. Vrste su: pleomorfni karcinom, karcinosarkom i pulmonalni blastom. Molekularno testiranje je preporučeno. (74)

2.10.2. Neuroendokrini tumori pluća

Prema SZO klasifikaciji 2021. godine NET su grupa koju sačinjavaju tipični karcinoid, atipični karcinoid i neuroendokrini karcinomi visokog gradusa: sitnostanični i velikostanični. (74)

Sitnostanični karcinomi obuhvaćaju 15 % svih dijagnosticiranih karcinoma pluća te se izdvajaju kao poseban entitet zbog različitih obilježja. Od nesitnostaničnih karcinoma se razlikuju bržim vremenom udvostručenja, visokom frakcijom rasta i ranom pojavom široko rasprostranjenih metastaza. Svjetlosnom mikroskopijom se mogu vidjeti male plave stanice dvostruko veće od limfocita. Citoplazma je oskudna. (79) Kromatin je raspršen bez istaknutih nukleola, za razliku od NSCLC-a gdje je kromatin granuliran s istaknutim nukleolima. Broj mitozata i prisutnost nekroze su morfološki kriteriji za dijagnozu i razlikovanje tipova. Ki-67 proliferacijski indeks je poželjan pomoćni kriteriji za razlikovanje karcinoida od NE karcinoma visokog gradusa. Tumorski markeri SCLC-a su: receptor za epidermalni čimbenik rasta (engl. *Epidermal growth factor receptor*, EGFR), tiroidni transkripcijski faktor 1 (TTF-1), sinaptofizin, kromogranin, CD56, neuron-specifična enolaza, kalcitonin. Genske abnormalnosti koje se mogu pronaći su mutacija p53 u gotovo svih SCLC-a, retinoblastom protein 1 (RB1) mutacija, MYC (engl. *Myelocytomatosis oncogene*) mutacije i druge. (74, 79)

2.10.2.1. DIPNECH

Difuzna idiopatska pulmonalna neuroendokrini stanična hiperplazija (engl. *Diffuse idiopathic pulmonary neuroendocrine cell hyperplasia*, DIPNECH) je proliferacija neuroendokrinih stanica dišnih puteva koja je ograničena na mukozu. DIPNECH je preinvazivna lezija NET-a. U pravilu su manje ili jednake 5 mm. Sadržavaju cijeli spektar neuroendokrinih markera. Polovina pacijenata sa DIPNECH istovremeno ima i karcinoid. Većina pacijenata su žene srednje dobi sa dugom povijesti respiratornih simptoma uz obliterativni bronhiolitis. (74, 80)

2.10.2.2. Tipični karcinoid

NET niskog gradusa. Građen od poligonalnih stanica organiziranih u trabekule ili otočiće sa nježnom vaskularnom stromom. Jezgre su ovalne ili okrugle s fino raspršenim kromatinom i malim nukleolima. Broj mitozu je $< 2/10/2 \text{ mm}^2$. Nekroza nije prisutna. (74, 81)

2.10.2.3. Atipični karcinoid

NET srednjeg gradusa. Kriteriji za prepoznavanje je dobro diferencirana neuroendokrina morfologija uz nekrozu ili broj mitozu 2 do 10 po $10/2 \text{ mm}^2$. Citološka atipija je karakteristična, ali nije kriterij. Dijagnoza se može postaviti na temelju svjetlosne mikroskopije. Imunohistokemijski se boja za neuropeptide CD56, kromogranin i sinaptofizin. (74, 81)

2.10.2.4. Sitnostanični neuroendokrini karcinom

NET visokog gradusa. Gotovo isključivo se pojavljuje u pušača. Čini 15 % svih bronhogernih karcinoma. Stanice su ovalne sa oskudnom citoplazmom. Jezgre su tipično hiperkromatske sa raspršenim, „sol i papar“ kromatinom ili homogeno raspršenim kromatinom. Stanice su krhke pa je tumor ekstenzivno nekrotičan. Nekroza otežava dijagnozu u malih uzoraka. Broj mitozu je $>10/2\text{mm}^2$. Približno 90 % stanica je pozitivno na kromogranin ili sinaptofizin. (74, 79)

2.10.2.5. Velikostanični neuroendokrini karcinom

NE karcinom visokog gradusa. Stanice su mnogo veće u odnosu na sitnostanični NET, sa obilnom eozinofilnom citoplazmom. Nekroza je ekstenzivna i nalik infarktu. Broj mitozu je $>10/2\text{mm}^2$. Neuroendokrina diferencijacija se potvrđuje s imunoreaktivnosti na kromogranin i sinaptofizin. U plućima je češće lociran periferno. Ima agresivan klinički tijek. (74, 81)

2.11. Analiza genetskih biomarkera

Molekularna osnova raka pluća je postupno nakupljanje genetskih i epigenetskih promjena u staničnoj jezgri. Te promjene dovode do slabljenja strukture DNK, čineći je podložnijom daljnjim mutacijama i onemogućuju popravak DNK. Neoplastični proces obilježen je utišavanjem mehanizama kontrole staničnog dijeljenja i održavanja stabilne lokacije. Prve molekularne promjene koje se javljaju u bronhalnom epitelu su mikrosatelitske promjene. (59)

Biomarkeri su sredstva u klinici koja služe za ranu dijagnozu, određivanje prognoze i praćenja liječenja. Tumorski biomarkeri određuju se metodama kao polimeraza lančanom reakcijom (PCR), fluorescentnom in situ hibridizacijom (FISH) i imunohistokemijom nakon solidne ili tekuće biopsije. (59) Nakon dijagnoze NSCLC-a obavezno treba odrediti mutacije biomarkera: EGFR, kinaza anaplastičnog limfoma (engl. *Anaplastic lymphoma kinase*, ALK) i c-ros 1 onkogen (ROS1). Često mutirani protoonkogeni su: MYC, RAS i ljudski epidermalni receptor rasta (engl. *Human epidermal growth factor receptor*, HER). Tumor supresorski geni koji su najčešće mutirani su: p53, RB i p16. Mutacija p53 najčešća je u planocelularnom karcinomu, a KRAS i EGFR mutacije gotovo su isključive za adenokarcinom. ALK i ROS1 mutacije su rijetke te se javljaju u manje od 5 % karcinoma pluća, pretežito nepušačkih skupina. (82) Identifikacija biomarkera omogućuje određivanje ciljane terapije. Geni u adenokarcinomima za koje postoji ciljana terapija su: EGFR, KRAS, MET, ALK, ROS1, neurotropni receptor tirozin kinaze (engl. *Neurotrophic tyrosine kinase receptor*, NTRK) i HER2. Raspoloživa ciljana genska terapija za planocelularni karcinom postoji za gene: EGFR, ligand programirane smrti stanice 1 (engl. *Programmed death ligand 1*, PDL-1) i receptor vaskularnog endotelnog faktora rasta (engl. *Vascular endothelial growth factor receptor*, VEGFR2). Mutacije koje se javljaju u gotovo svih SCLC-a su p53 i RB1. SCLC rijetko pokazuje mutacije EGFR, p16 i KRAS. NSCLC koji imaju EGFR, RB1 i p53 mutaciju imaju veći rizik za transformaciju u SCLC. Za razliku od NSCLC-a, ne postoje molekularni markeri za ciljanu terapiju SCLC-a u kliničkoj praksi. (59, 82, 83)

2.12. Tekuće biopsije

Tekuće biopsije imaju ulogu u ranom otkrivanju raka, praćenju primarnih i metastatskih lezija, procjeni učinkovitosti terapije te praćenju otpornosti na liječenje. Njihova primjena ograničena je zbog potrebe za složenim analitičkim metodama. (59) Moguće je neinvazivno analizirati tjelesne tekućine detekcijom DNK produkata i aberantnih cirkulirajućih stanica. Genetskim analizama se omogućuje precizniji i praktičniji pristup individualiziranoj terapiji. Tjelesne

tekućine koje se mogu koristiti za analizu uključuju plazmu, sputum, slinu, pleuralni izljev, cerebrospinalnu tekućinu i urin. Tipizacija NSCLC-a putem genetskih analiza pruža bolje razumijevanje molekularnih karakteristika, što dovodi do učinkovitijih terapijskih opcija. Ograničenje kod korištenja tekućih biopsija za detekciju mutacija je teškoća u otkrivanju mutacija vrlo niske frekvencije. (59, 84)

Sputum se analizira za hipermetilaciju p16 gena koji se može uočiti kod pacijenata s karcinomom pluća. Postoji i mogućnost analize „microRNK“ koja uključuje miRNK-155, miRNK-197 i miRNK -182 za ranu detekciju adenokarcinoma i SCLC-a. (59, 84)

Uzorci bronhoalveolarne lavaže se analiziraju za p53 mutacije izražene kod planocelularnih karcinoma i KRAS mutacije izražene kod adenokarcinoma. (59, 84)

Periferna krv sadrži cirkulirajuću DNK kojoj je četiri puta veća koncentracija u pacijenata s karcinomom. Pacijenti sa SCLC-om u 93 % slučajeva imaju mikrosatelitne alteracije na cirkulirajućoj DNK. (59, 84)

2.13. Preoperativna procjena kardiopulmonalne funkcije

Preoperativna procjena sastoji se od procjene plućne funkcije i kardiovaskularne funkcije. Inicijalno se ispituje: povijest prijašnjih operacija; povijest bolesti kao KOPB, emfizem, intersticijske plućne bolesti; procjena kardiovaskularnog rizika. Nužno je napraviti fizikalni pregled i tražiti znakove prijašnjih operacija, ispitati perkusijske abnormalnosti, istražiti je li pacijent koristi pomoćnu dišnu muskulaturu i postoje li ograničenja širenja prsnog koša. Prisutnost bolesti i pregled anatomskih struktura prsnog koša obavlja se preoperativnim CT-om. (67)

Preoperativni test plućne funkcije sastoji se od spirometrije i provjere difuzijskog kapaciteta ugljikovog monoksida (DLCO). Spirometrija određuje forsirani ekspiracijski volumen u prvoj sekundi (FEV1). Zdravi ljudi imaju obje vrijednosti, FEV1 i DLCO veće ili jednake 80 %. Manje korisna mjerenja za preoperativnu evaluaciju su mjerenje parcijalnog tlaka kisika (PaO₂) i parcijalnog tlaka ugljikovog dioksida (PaCO₂). Iz dobivenih rezultata mjerenja preoperativnih FEV1 i DLCO i količine reseciranog plućnog tkiva mogu se izračunati vrijednosti predviđene postoperativne plućne funkcije (PPO). (67, 85, 86)

Postoje dvije jednadžbe kojima se izračunava PPO FEV1. Za prvi način potrebno je scintigrafijom odrediti frakciju radionuklidne perfuzije u dijelu pluća koji će se resecirati. Ta jednadžba glasi: $PPO\ FEV1 = preoperativni\ FEV1 * (1 - \text{frakcija totalne perfuzije u reseciranom})$

dijelu mjereno radionuklidnom perfuzijom). Drugi način je anatomska metoda čija jednadžba glasi: $PPO\ FEV1 * (1 - \text{broj segmenata koji će se resecirati} / \text{totalni broj funkcionalnih segmenata})$. Kada pacijenti na mjerenjima imaju vrijednosti preoperativnih FEV1 i DLCO manje od 80 % ili predviđenih postoperativnih FEV1 i DLCO manje od 60 % rade se testovi kardiopulmonalne funkcije. (67, 85, 86)

Testovi procjene kardiopulmonalne funkcije mjeri se inkrementalnim testom hoda po 10 metara koji se odrađuje 40 puta (ukupno 400 m) i test stuba gdje se mjeri sposobnost penjanja na 22 metra stuba. Rezultati oba mjerenja se zapisuju kao vrijednosti VO₂max. Srednje vrijednosti VO₂max su 10 – 20 ml/kg/min. Manje vrijednosti od toga predstavljaju visoki rizik, a veće niski rizik za operaciju. (67, 85, 86)

Pacijenti niskog rizika su oni sa očekivanim mortalitetom manjim od 1 %. Velike anatomske resekcije mogu se provesti bez veće vjerojatnosti oštećenja rezidualne plućne funkcije. U ovu grupu se ubrajaju: pacijenti sa obje preoperativne vrijednosti FEV1 i DLCO > 80 %; pacijenti sa obje postoperativne vrijednosti FEV1 i DLCO > 60 %; pacijenti sa obje vrijednosti PPO FEV1 i DLCO < 60 %, ali veće od 30 %, sa zadovoljavajućim testom stuba ili hoda. (87)

Pacijenti srednjeg rizika su oni sa očekivanim mortalitetom 2 – 9 %. Preporuke za operaciju ovise o vrijednostima plućne i kardiopulmonalne funkcije. Ovdje spadaju pacijenti s VO₂max vrijednostima 10 – 20 ml/kg/min. (87)

Pacijenti visokog rizika su oni sa očekivanim mortalitetom višim od 10 %. Za ovu grupu se savjetuje alternativa operativnom liječenju. (87)

3. KIRURŠKO LIJEČENJE TUMORA PLUĆA

Kirurško liječenje se provodi kod operabilnih pacijenata sa NSCLC stadijem I i II. Zlatni standard kirurškog liječenja za većinu NSCLC-a ranih stadija i SCLC-a je lobektomija. (88) Pristup plućima može biti torakotomija te alternativno VATS ili robotski-asistirana torakoskopska kirurgija (engl. *Robotic-assisted thoracoscopic surgery*, RATS). (89) Kada lobektomija nije izvediva i potrebna je ekstenzivnija operacija koriste se pulmektomija i „sleeve“ resekcija. Pulmektomija se načelno izbjegava zbog potrebe očuvanja rezidualne plućne funkcije. (90) Resekcije manjeg opsega su sublobarne resekcije koje mogu biti anatomske segmentektomije ili neanatomske klinaste resekcije. Resekcije manjeg opsega koriste se u slučajevima malih perifernih tumora ili kod pacijenata sa značajnim komorbiditetima. Mali periferni tumori moraju biti primarni, manji od 2 cm i locirani u vanjskoj trećini parenhima pluća kako bi mogli biti resecirani ovim tehnikama. Limfni čvorovi ne smiju biti zahvaćeni. (91) Kod neoperabilnih pacijenata sa NSCLC stadijima I i II radi se stereotaktička radijacijska terapija (engl. *Streatactic body radiation therapy*, SBRT). (92)

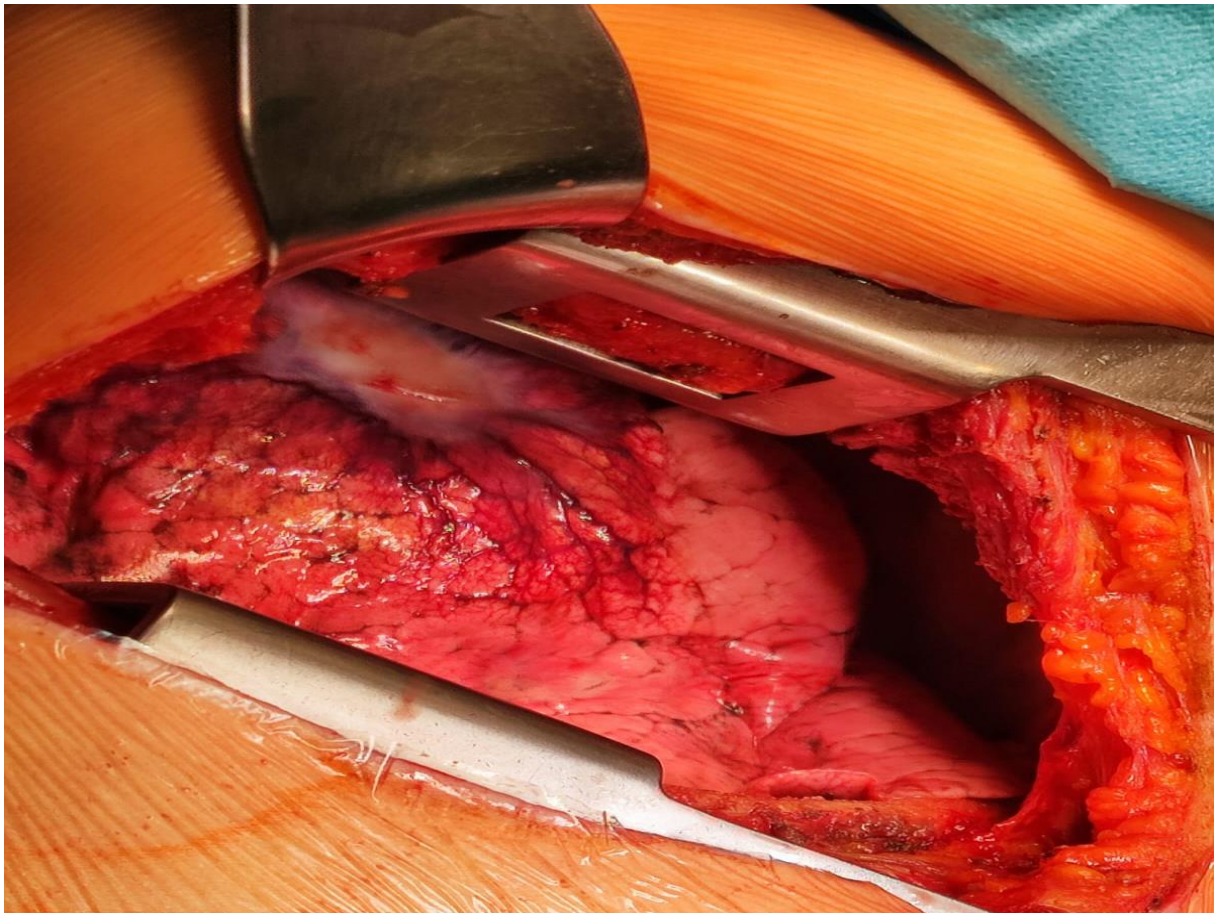
3.1. Torakotomija

Torakotomija je operacijski postupak otvaranja stijenke prsnog koša zbog potrebe ekspozicije intratorakalnog sadržaja. Prsni koš se otvara jednim dugim rezom. Pristup se bira ovisno o dijelu prsnog koša koji se želi prikazati. Bez obzira na pristup, rez se radi uz gornji rub rebra da se izbjegne povreda interkostalnih žila i živaca. Pleura pod mišićima se razdvaja. (93)

Posterolateralna torakotomija kroz peti interkostalni prostor, na Slici 11., je najčešće korišteni rez. Omogućuje adekvatnu ekspoziciju pluća za većinu pulmonalnih resekcija. Sigmoidna incizija posteriorne lateralne torakotomije započinje se dva centimetra ispod donjeg ruba lopatice i nastavlja ateriorno do inframamilarne brazde. Mišić latissimus dorsi se razmiče ili zarezuje. Mišić serratus se razmiče i razvlači za ulaz u prsište. Kod mišićavijih ljudi teško je sačuvati oba mišića. (93, 94)

Aksilarna torakotomija izvodi se medijalno od latissimus dorsi mišića te štedi mišić serratus. Rez se radi kroz četvrti interkostalni prostor. Koristi se kod prednjih medijastinalnih, hilarnih, gornjih i srednjih resekcija. Najčešće je korištena kod resekcija gornjih segmenata. Ne pruža dobar uvid u posteriorni dio prsišta. (93)

Prednja torakotomija provodi se zarezivanjem inframamilarne brazde, kroz mišiće pectoralis i prednji serratus te se pristupa petom interkostalnom prostoru. Omogućuje pristup gornjim, srednjim i prednjim segmentima pluća. Donji segmenti su nedostupni zbog nemogućnosti pristupa stražnjem dijelu prsišta. (93) Kombinacija jednostrane prednje torakotomije i sternotomije naziva se „hemi-clamshell“. Rezanje prsne kosti električnom ili hidrauličnom pilom omogućuje bolji pristup za resekcije većih tumora u apeksu pluća i bolju vizualizaciju prednjeg gornjeg medijastinuma. Bilateralno otvaranje prsnog koša ovom tehnikom naziva se „clamshell“. (95)

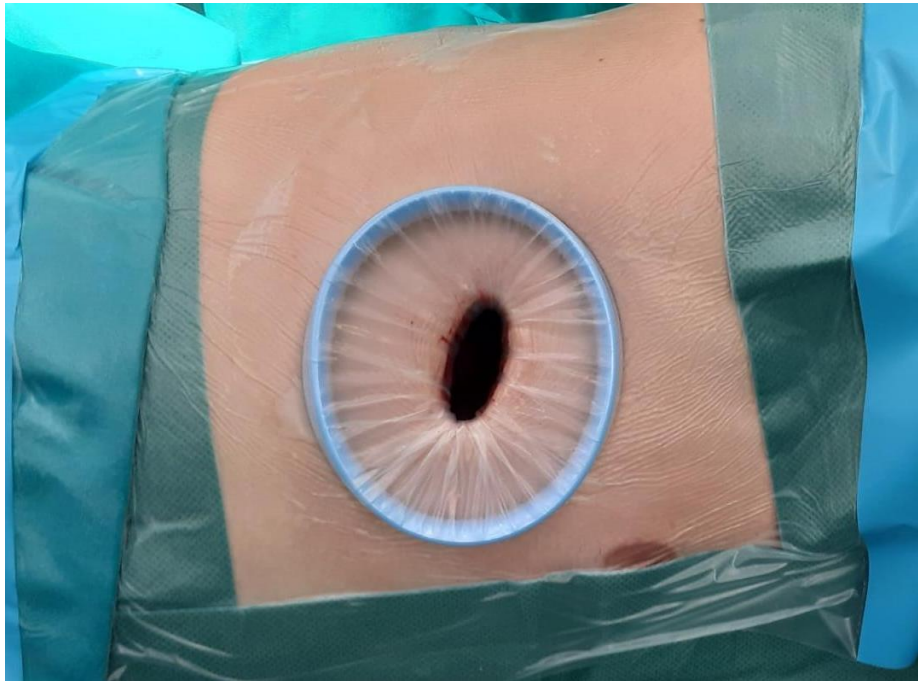


Slika 11. Posterolateralna torakotomija. Preuzeto uz dopuštenje Klinike za torakalnu kirurgiju KBC Zagreb.

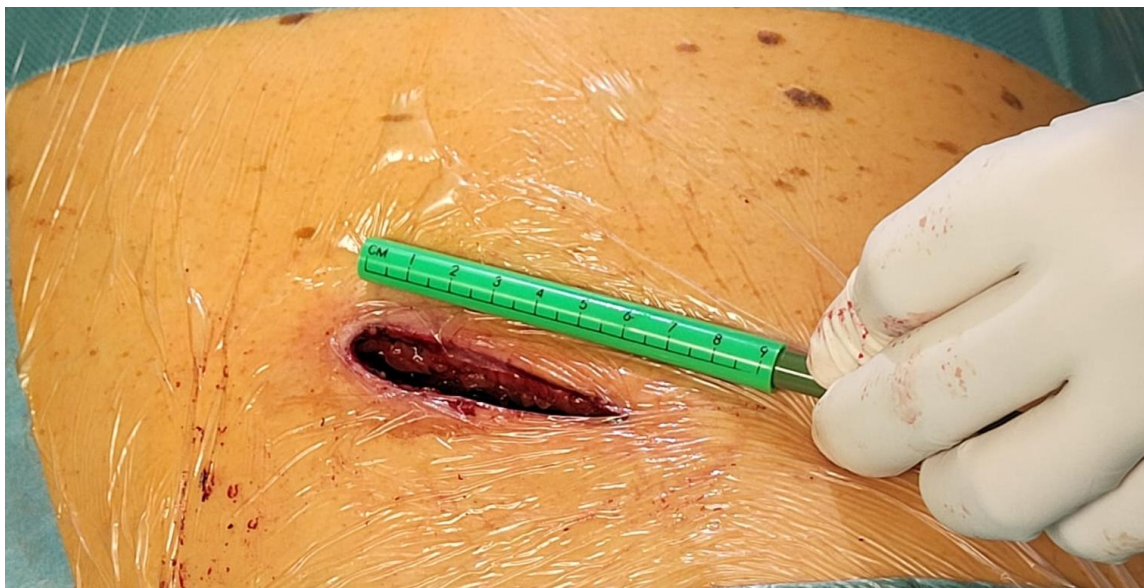3.2. Minimalno invazivne kirurške tehnike

U minimalno invazivne tehnike spadaju VATS i RATS. Minimalno invazivna operacija pluća kombinira ulaz u prsište kroz torakoport, na Slici 12., bez oštećivanja rebra i korištenje torakoskopa. Ulazak u prsište vrši se preko jednog ili više manjih rezova varijabilne veličine. Rezovi variraju od 0,5 cm do 8 cm ovisno je li pristup isključivo torakoskopski ili uz korištenje ruku pri operaciji, prikazano na Slici 13.. Nakon otvaranja prsišta postavlja se port kroz koji se

odvija operacija. (89) Prednosti VATS-a su: smanjena kirurška trauma s manjim akutnim i kroničnim bolom, smanjena stopa mortaliteta, smanjena pojava komplikacija i brži oporavak. VATS je najbolji pristup za starije sa brojnim komorbiditetima. Minimalno invazivne tehnike bolje čuvaju rezidualnu plućnu funkciju. (94)



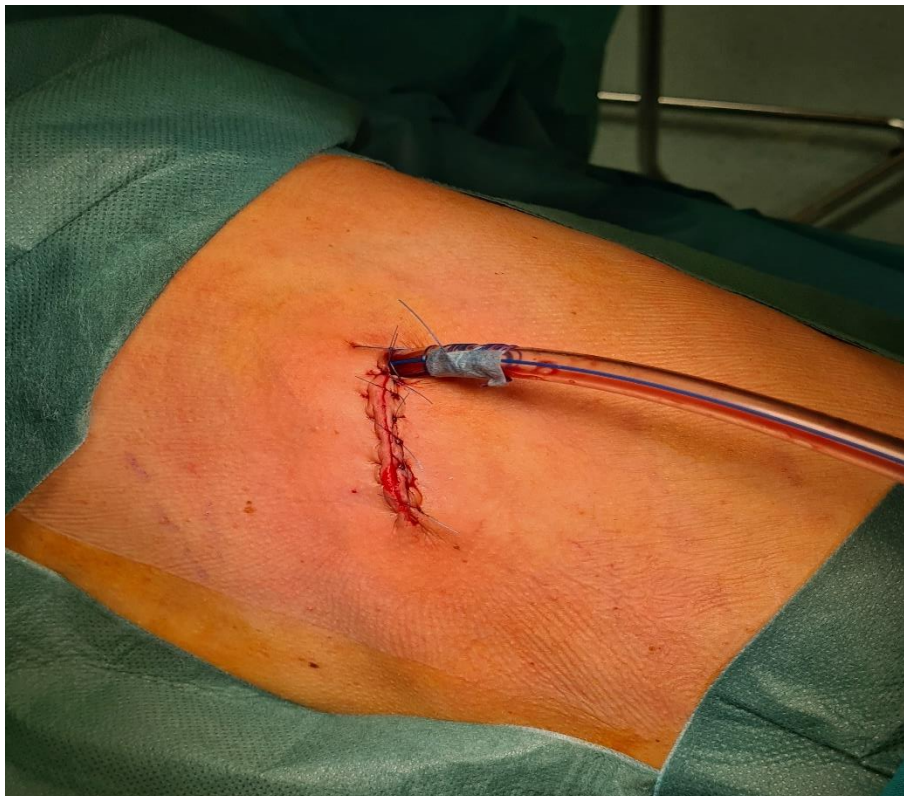Slika 12. Torakoport u minimalno invazivnoj kirurgiji. Preuzeto uz dopuštenje Klinike za torakalnu kirurgiju KBC Zagreb.



Slika 13. Incizija u minimalno invazivnoj kirurgiji. Preuzeto uz dopuštenje Klinike za torakalnu kirurgiju KBC Zagreb.

3.3. Postavljanje torakalne drenaže

Tijekom torakotomije postavlja se jedan ili više torakalnih drenova, prikazan na Slici 14., najčešće kroz zasebni otvor. Kod VATS pristupa, torakalni drenovi se mogu postaviti kroz otvor porta. Postavljanje drenaže kroz isti otvor naspram različitim otvorima ne pokazuje razlike u postoperativnoj duljini boravka u bolnici, postoperativnoj boli i komplikacijama poput infekcija. Drenaža se postavlja zbog zračnog protoka („air leak“) i tekućeg sadržaja sa mjesta resekcije. (96) Približno 44 % pacijenata ima „air leak“ postoperativno. Unatoč zračnom protoku, pacijenta se može otpustiti kući kada mu se torakalni dren, sedmi postoperativni dan, zamijeni sa pleurostomijskim kateterom spojenim na Heimlichovu valvulu. (97) Kada „air leak“ traje duže od sedam dana smatra se produženim. Liječi se konzervativno uz produljeno korištenje pleurostomijskog katetera te u iznimnim slučajevima reoperacijom. Drenovi se uklanjaju postoperativno nakon najčešće 24 – 48 sati, kada se dokaže odsutnost zraka prilikom drenaže i kada se procjeni volumen i karakter postoperacijskog tekućeg sadržaja. Volumen izljeva veći od 300 ml/dan je kontraindikacija za uklanjanje drena. Do uklanjanja drena pacijentu se najčešće daju antibiotici. (98)



Slika 14. Torakalni dren. Preuzeto uz dopuštenje Klinike za torakalnu kirurgiju KBC Zagreb.

3.4. Resekcije pluća

Razlikuju se anatomske i neanatomske resekcije. Anatomske resekcije zahtijevaju prekidanje krvnih žila i dišnih puteva povezanih sa segmentom ili režnjem koji se odstranjuje. Lobarne i segmentalne arterije su fragilne i neprikladna tenzija prilikom rukovanja može uzrokovati pucanje i značajno krvarenje. Vene su robusnije, ali također sklone pucanju. Neki od načina ligacije i presijecanja krvnih žila su: trostruka ligacija svilenim podvezima, ligacija klipsama, ligacija šavovima; presijecanje kirurškim mehaničkim šivačima „staplerima“. Ultrazvučni energetske uređaji mogu se koristiti za presijecanje žila do 6 mm. Bronhi se ligiraju i prerežu kirurškim staplerom. Alternativno se zatvaraju šavovima. Linearni stapleri se koriste i za presijecanje plućnog parenhima te omogućuju brzu i sigurnu hemostazu na mjestu reza, minimizirajući protok zraka. (88, 89, 90, 91)

3.4.1. Pulmektomija

Pulmektomija predstavlja kirurški zahvat kojim se u potpunosti uklanja jedno plućno krilo. (99) Pulmektomija se obično izvodi kroz posterolateralni torakotomski rez kako bi se osigurala optimalna ekspozicija. (93, 99) Gotovo uvijek je neophodna ventilacija jednog pluća za ovakav zahvat. To se postiže putem dvostrukih cijevi, jednom cijevi s bronhijalnim blokatorom ili progresivnim umetanjem jedne cijevi u glavni bronh. Plućno krilo na kojem se vrši operacija mora se kolabirati. Ekstrapleuralna pulmektomija je proširena procedura koja uključuje resekciju parijetalne i visceralne pleure, ipsilateralne hemidijafragme, perikardija te medijastinalnih limfnih čvorova. Ovaj zahvat se obično primjenjuje kod pacijenata s centralnim tumorima, tumorima koji zahvaćaju oba režnja lijevog plućnog krila, a najčešće zbog mezotelioma. (99)

Nakon pulmektomije, funkcionalnost pluća opada, ali često manje nego što se očekuje nakon uklanjanja 50% plućnog tkiva. To se može objasniti prekomjernim širenjem preostalog plućnog tkiva. Smanjenja se opažaju u vrijednostima FEV1, forsiranog vitalnog kapaciteta (FVC) i DLCO. (85)

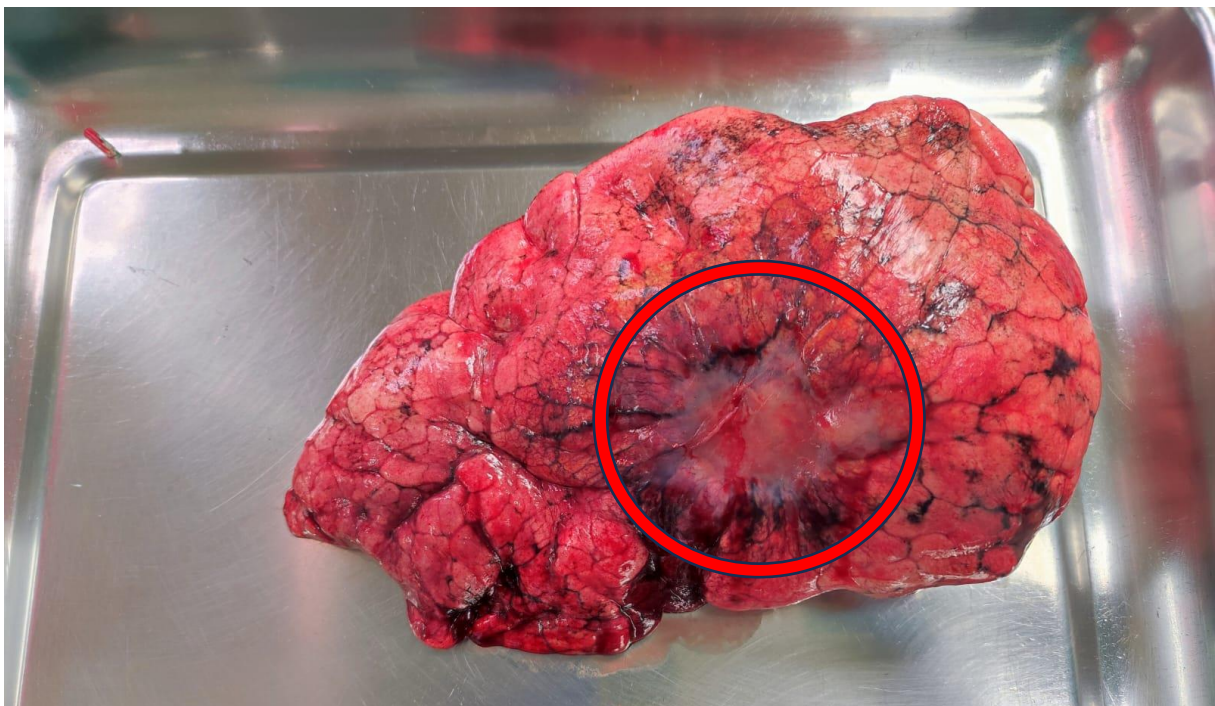3.4.2. Lobektomija

Lobektomija je uklanjanje jednog režnja pluća prilikom čega se ligiraju pripadajuće krvne žile i bronhi, prikazana na Slici 15. Desna gornja lobektomija je najčešća vrsta lobektomije. Lobektomija također može biti opcija kod pacijenta s velikim centralnim lokaliziranim plućnim metastazama. Može se izvesti uz konvencionalnu torakotomiju, VATS ili RATS. Plućno krilo na kojem se vrši operacija se kolabira, a drugo se izolira dvostrukim endotrahealnim cijevima.

Temelj lobektomije je individualni pristup arteriji, veni i bronhu reznja. Vrste lobektomija su: gornja desna, srednja, donja desna, gornja lijeva i donja lijeva. (88)

Osnovna oprema za otvorenu lobektomiju uključuje: ekarter, periostalni elevators i retraktor lopatice. Posterolateralna torakotomija je konvencionalni otvoreni pristup. Preferira se kod slučajeva poput: centralno smještenih tumora, tumora većih od 6 cm, endobronhijalnih tumora. (88)

Osnovna oprema za VATS lobektomiju uključuje: video sustav, 10 i 5 milimetarski torakoskop s video sustavom pod kutom od 30 stupnjeva, izvor svjetla i ultrazvučni nož („harmonic“), vaskularne klipse, dugi zakrivljeni VATS instrumenti s dvostrukom artikulacijom, plastična endovreća, endoskopski stapleri sa zakrivljenim vrhom, zaštitnici za ranu za pomoćni port i 10 milimetarski troakari. (88) Tijekom VATS lobektomije radi se rez veličine do 4 - 5 cm. (89) Najčešći pristupi VATS lobektomije su Duke, Copenhagen i uniportalni VATS. Sličnosti su: anteriono postavljanje porta, prednji pristup hilusu, disekcija hilusa od naprijed prema nazad. Razlike su: Duke pristup radi dva reza, jedan za servisni port i drugi za kamera port; Copenhagen pristup radi tri reza za servisni port, kamera port i radni port; uniportalni VATS ima jedan port. (88, 100)



Slika 15. Resecirani plućni režanj sa tumorskim procesom. Preuzeto uz dopuštenje Klinike za torakalnu kirurgiju KBC Zagreb.

3.4.3. Segmentektomija

Segmentektomija je anatomska resekcija jednog ili više segmenata pojedinog plućnog reznja uz zbrinjavanje krvnih žila i bronha tih segmenata. Primjenjuje se kada funkcijski testovi pluća ne dopuštaju radikalnije zahvate. (101) Korisna je metoda za male periferne solidne NSCLC. (52) VATS pristup segmentektomiji ima brojne prednosti u odnosu na otvorenu segmentektomiju. Smanjuje duljinu bolničkog boravka, smanjuje učestalost postoperativne pneumonije te povećava stopu bržeg otpusta pacijenata na kućnu njegu. (92) U usporedbi s VATS-om, RATS je pokazala jednako dobre ili bolje kirurške rezultate. Provedena meta-analiza pokazala je 0,4 % nižu 30 dnevnu smrtnost kod RATS segmentektomije i lobektomije u usporedbi s VATS pristupom te 1,6 % niže stope konverzije na otvorenu kirurgiju. (102)

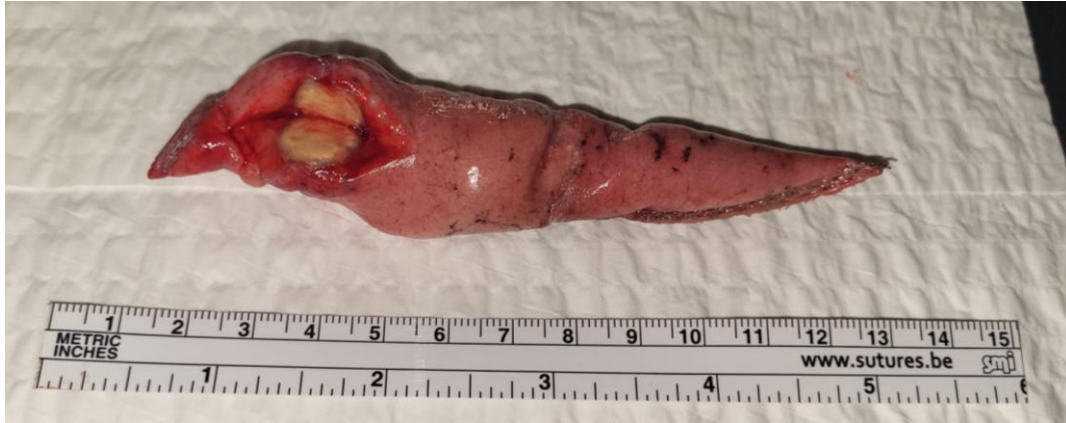Najčešće segmentektomije su gornja segmentektomija i lijeva apikalna trisegmentektomija. Gornja segmentektomija podrazumijeva resekciju S6 gornjeg segmenta donjeg reznja lijevog ili desnog pluća. Trisegmentektomija lijevog apeksa uključuje resekciju S1 apikalnog, S2 stražnjeg i S3 prednjeg segmenta lijevog gornjeg reznja. Naziva se i lobektomija lijevog gornjeg reznja koja štedi lingulu. Ključni tehnički aspekt segmentektomije je precizno određivanje i disekcija segmentalne ravnine. Brojne se metode identifikacije ove ravnine, među kojima su selektivna inflacija i kolabiranje segmenta, upotreba indocijanin zelene boje te korištenje intersegmentalnih vena kao vodiča za disekciju. (101)

3.4.4. „Sleeve“ resekcija

„Sleeve“ resekcija se koristi kao alternativa pulmektomiji. Izvodi se kod pacijenata s lokalno uznapredovalim karcinomom pluća koji uključuje centralne dišne putove ili vaskularne strukture. Zbog potrebe očuvanja nezahvaćenog dijela pluća resekira se dio plućnog parenhima uz eksciziju pripadajućeg dijela bronha i krvnih žila. Preostali dijelovi bronha i krvnih žila se anastomoziraju tehnikama bronhoplastike i vaskularne rekonstrukcije. Postoperativni mortalitet „sleeve“ resekcije je 3 % u usporedbi s 6 % nakon pulmektomije. (90)

8.4.5. Klinasta resekcija

Klinasta resekcija je neanatomska uklanjanje dijela pluća, prikazana na Slici 16. Krvne žile i manji dišni putevi se ne ligiraju i ne presijecaju zasebno. Najčešće se koriste stapleri za presijecanje plućnog parenhima. Ova tehnika se koristi za uzorkovanje tkiva u dijagnostičke svrhe i kao kurativna tehnika za male periferne lezije. (89, 91)



Slika 16. Dio pluća reseciran klinastom resekcijom. Preuzeto uz dopuštenje Klinike za torakalnu kirurgiju KBC Zagreb.

3.5. Postoperativne komplikacije

Komplikacije resekcije pluća nakon otvorenog kirurškog postupka i minimalno invazivnih pristupa su slične. Postoperativne komplikacije uključuju: produženi postoperativni protok zraka, venska tromboembolija, respiratorno zatajenje, atrijska fibrilacija, krvarenje, infekcija na mjestu zahvata, postoperativna atelektaza i bronhopleuralna fistula. (103) Produženi protok zraka koji se javlja u 10 – 15 % slučajeva nakon lobektomije se rješava zamjenom torakalnog drena za pleurostomijski kateter dok protok zraka ne prestane. (98)

Aritmije se mogu javiti u 10 – 15 % slučajeva unutar prva četiri postoperativna dana. Atrijska fibrilacija je najčešća i često se razriješi unutar četiri do šest tjedana postoperativno. Profilaktički se mogu dati amiodaron, sotalol, blokatori kalcijevih kanala i selektivni beta-1 blokatori. (104)

Venska tromboembolija (VTE) se može javiti postoperativno, češće nakon torakotomije nego nakon minimalno invazivnih tehnika. VTE je značajno češća nakon pulmektomije u usporedbi s lobektomijom. Potrebno je ordinirati tromboprolifaksu postoperativno. (103)

3.6. Metastazektomija

Pozitivni učinci metastazektomije ovise o histologiji tumora. (105) Mekotkivni sarkomi primarno metastaziraju u pluća. Kirurška resekcija je jedini potencijalno kurativni tretman. Istraživanje sa 1917 pacijenata je pokazalo da je medijan preživljenja nakon operacije 29 mjeseci. (106)

Kirurška resekcija je jedini potencijalni kurativni tretman torakalnih metastaza osteosarkoma. Kombinira se sa adjuvantnom kemoterapijom. (107)

Rak pluća također može metastazirati u kontralateralne režnjeve. Kirurška resekcija je moguća kod pojave takve lezije ili u slučaju da je novonastala lezija drugi primarni tumor. Resekcija novonastalog primarnog tumora služi u dijagnostičke i terapijske svrhe. (105)

Resekcija plućnih metastaza kolorektalnog karcinoma potencijalno povećava petogodišnje i desetogodišnje preživljenje pacijenata. Ne postoje randomizirana istraživanja koja potvrđuju pozitivne učinke resekcije. (105) Prema nekim nepotvrđenim istraživanjima petogodišnje preživljenje je 35 – 70 % i desetogodišnje preživljenje 20 – 30 % nakon resekcije kombinirane sa kemoterapijom usporedno sa samom kemoterapijom gdje petogodišnje preživljenje iznosi 20 %. Pozitivni prognostički faktori za metastazektomiju su: manje od 3 nodula; normalne razine karcinoembrijskog antigena (CEA) preoperativno; odsutnost tumora u regionalnim limfnim čvorovima; produljeno vrijeme između pojave primarnog karcinoma i metastaza. Prisutnost sinkronih metastaza kolorektanog karcinoma na jetri i plućima nije kontraindikacija za operaciju u slučaju kada se metastaze mogu na oba mjesta ukloniti u potpunosti. (107)

Resekcije plućnih metastaza karcinoma bubrega su vezane uz značajno poboljšanje preživljenja. Petogodišnje preživljenje mijenja se s 20 % na 74 % postoperativno. Negativni prognostički faktori su: povećan broj metastatskih nodula, povećan broj zahvaćenih limfnih čvorova i smanjen preoperativni FEV1. (108)

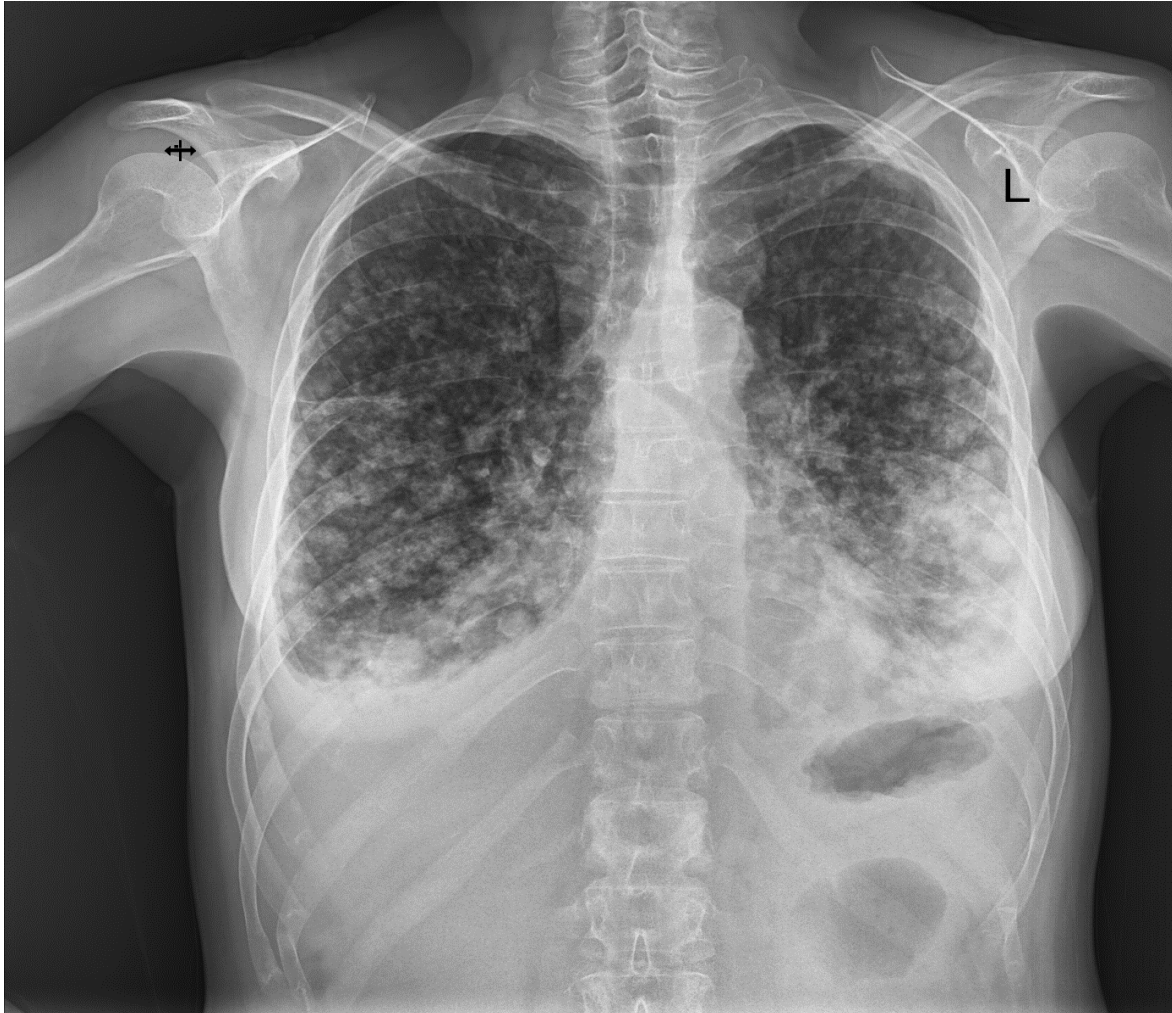Plućne metastaze karcinoma zamatnih stanica se najčešće liječe kemoterapijom. Resekcija metastaza se koristi samo kod pacijenata sa normaliziranim serumskim tumorskim markerima i vidljivom radiološkom lezijom nakon neoadjuvantne kemoterapije. (109)

Plućne metastaze melanoma su kroz povijest bile povezane sa vrlo lošim ishodima čak i nakon resekcije. Istraživanje sa 7564 pacijenta sa melanomom od kojih je 12 % imalo metastaze na plućima pokazalo je da je petogodišnje preživljenje 4 %. Novijih istraživanja o odnosu resekcije i preživljenja kod pacijenata s plućnim metastazama melanoma nakon početka korištenja modernih imuno „checkpoint“ terapija nema. (110)

Planocelularni karcinomi glave i vrata također mogu metastazirati u pluća. Petogodišnje preživljenje nakon resekcije metastaza iznosi 29 %. (111)

Liječenje plućnih metastaza karcinoma dojke, prikazane na Slici 17., uključuje kemoterapiju, hormonsku terapiju kod karcinoma sa izraženim hormonskim receptorima i kirurškom

resekcijom izoliranih metastaza. Petogodišnje preživljenje nakon resekcije plućnih metastaza iznosi 46 %. Negativni prognostički faktori su: interval bez bolesti < 3 godine, nepotpuna resekcija i tumor bez hormonskih receptora. (112)



Slika 17. RTG toraksa; PA projekcija; Obostrane plućne metastaze karcinoma dojke. Preuzeto uz dopuštenje Klinike za torakalnu kirurgiju KBC Zagreb.

Kirurška resekcija izoliranih plućnih metastaza hepatocelularnog karcinoma je potencijalno kurativna terapija. Ponovna pojava intrahepatičkih lezija je češća nego ekstrahepatičkih nakon resekcije. Petogodišnje preživljenje nakon kompletno reseciranih metastaza je 12 do 67 %. Pozitivni prognostički faktori su: interval bez relapsa veći od 12 mjeseci, manje od 3 pulmonalne metastaze, razine serumskog alfa-fetoproteina < 500 ng/ml ili < 100 ng/ml nakon metastazektomije, najveća metastaza < 3 cm. Pacijenti koji mogu biti podvrgnuti metastazektomiji su oni bez nekontrolirane bolesti jetre, bez ekstratorakalnih metastaza i CT potvrda mogućnosti potpune resekcije. (113, 114)

3.6.1. Odabir pacijenata za metastazektomiju

Glavne kontraindikacije za metastazektomiju plućnih metastaza su: prisutnost multiplih moždanih metastaza; zahvaćenost dva ili više limfnih čvorova; nemogućnost potpune resekcije metastaza; prijašnja pulmektomija u anamnezi. (105, 115)

Interval između pojave primarne bolesti i prve metastaze je bitan prognostički čimbenik. Duži interval upućuje na bolje terapijske ishode. Broj metastatskih lezija također korelira sa ishodom terapije i mogućnostima resekcije. Metastazektomija plućnih metastaza se obavlja ako je broj lezija manji od tri. Veći broj pulmonalnih metastaza upućuje na nemogućnost potpune resekcije. Zahvaćenost limfnih čvorova je važan negativni prognostički faktor bez obzira na histologiju tumora. Tri ili više zahvaćena limfna čvora su kontraindikacija za kurativnu resekciju neovisno o histologiji tumora. (105, 115)

Pluća su često mjesto relapsa metastatskih lezija za tumore poput karcinoma glave i vrata te sarkoma. (106, 111) Ponavljanje metastazektomije je indicirano kod spororastućih metastatskih tumora i manjeg broja lezija. Pacijent mora biti u stanju tolerirati novu operaciju. Preostala postoperativna kardiopulmonalna rezerva mora biti adekvatna. (115)

Operativni postupak za resekciju plućnih metastaza može biti torakotomija ili minimalno invazivna kirurgija. Cilj kurativne resekcije metastaza je potpuno uklanjanje svih malignih lezija uz najveće moguće očuvanje plućnog tkiva. Minimalno invazivni postupci se preferiraju. Torakotomija se preferira kod centralno lociranih lezija. Klinasta resekcija uz VATS je najprikladniji postupak za resekciju malih perifernih metastatskih lezija. (105, 115)

3.7. Limfadenektomija

Uklanjanje zahvaćenih limfnih čvorova rezultira kompletnom resekcijom što upućuje na bolji ishod operacijskog zahvata. Optimalni broj i lokalizacija limfnih čvorova kod limfadenektomije nisu ustanovljeni. Meta-analiza potvrđuje da uklanjanje grupa 4, 7 i 10 mediastinalnih limfnih čvorova za desnostrane lezije i uklanjanje grupa 5, 6 i 7 za lijevostrane, korelira sa malim do srednjim poboljšanjem u preživljenju u usporedbi sa samim dijagnostičkim uzorkovanjem limfnih čvorova. Uklanjanje perihilarnih limfnih čvorova vrši se torakoskopskom enukleacijom. Uklanjanje limfnih čvorova između krvnih žila ponekad zahtjeva segmentektomiju ili lobektomiju. (116)

4. ZAKLJUČAK

Precizna i pravovremena dijagnostika ključna je u procesu liječenja tumora pluća. Slikovne metode kao RTG, CT i PET omogućavaju vizualizaciju tumora i pomažu u neinvazivnom određivanju stadija bolesti. Zlatni standard dijagnostike tumora pluća su metode biopsije. Nove dijagnostičke metode genske analize omogućavaju personalizirani pristup pacijentu.

Kirurški pristupi poput torakotomije i VATS-a te opseg resekcije prilagođavaju se specifičnim potrebama pacijenata, smanjujući postoperativne komplikacije i ubrzavajući oporavak. VATS lobektomija predstavlja zlatni standard kirurškog liječenja. Uspjeh liječenja ovisi o multidisciplinarnom pristupu koji uključuje suradnju kirurga, onkologa, pulmologa, radiologa i drugih specijalista. Odluka o vrsti liječenja bolesnika donosi se na multidisciplinarnom timu.

5. ZAHVALE

Zahvaljujem mentoru, dr. sc. Tomislavu Bečejcu na susretljivosti, strpljenju i vodstvu tijekom cijelog procesa izrade ovog diplomskog rada.

Posebnu zahvalu upućujem svojim roditeljima, Dunji i Marinu za podršku i razumijevanje tijekom svih godina studiranja.

Veliko hvala svim prijateljima koji su bili uz mene i dijelili dobre i loše trenutke.

6. LITERATURA

1. Chaitanya Thandra K, Barsouk A, Saginala K, Sukumar Aluru J, Barsouk A. Epidemiology of lung cancer. *Contemp Oncol (Pozn)* [Internet]. 2021[pristupljeno 25. Lipnja 2024];25(1):45–52. Dostupno na: <http://dx.doi.org/10.5114/wo.2021.103829>
2. Dela Cruz CS, Tanoue LT, Matthay RA. Lung cancer: Epidemiology, etiology, and prevention. *Clin Chest Med* [Internet]. 2011[pristupljeno 24. Lipnja 2024];32(4):605–44. Dostupno na: <http://dx.doi.org/10.1016/j.ccm.2011.09.001>
3. Hiscock R, Bauld L, Amos A, Fidler JA, Munafò M. Socioeconomic status and smoking: a review: Hiscock et al. *Ann N Y Acad Sci* [Internet]. 2012[pristupljeno 24. Lipnja 2024];1248(1):107–23. Dostupno na: <http://dx.doi.org/10.1111/j.1749-6632.2011.06202.x>
4. Moldovanu D, de Koning HJ, van der Aalst CM. Lung cancer screening and smoking cessation efforts. *Transl Lung Cancer Res* [Internet]. 2021[pristupljeno 23. Lipnja 2024];10(2):1099–109. Dostupno na: <http://dx.doi.org/10.21037/tlcr-20-899>
5. Schabath MB, Cote ML. Cancer progress and priorities: Lung cancer. *Cancer Epidemiol Biomarkers Prev* [Internet]. 2019[pristupljeno 25. Lipnja 2024];28(10):1563–79. Dostupno na: <http://dx.doi.org/10.1158/1055-9965.epi-19-0221>
6. Klebe S, Leigh J, Henderson DW, Nurminen M. Asbestos, smoking and lung cancer: An update. *Int J Environ Res Public Health* [Internet]. 2019[pristupljeno 22. Lipnja 2024];17(1):258. Dostupno na: <http://dx.doi.org/10.3390/ijerph17010258>
7. Maier A, Wiedemann J, Rapp F, Papenfuß F, Rödel F, Hehlhans S, et al. Radon exposure—therapeutic effect and cancer risk. *Int J Mol Sci* [Internet]. 2020[pristupljeno 22. Lipnja 2024];22(1):316. Dostupno na: <http://dx.doi.org/10.3390/ijms22010316>
8. MacNee W. Pathogenesis of chronic obstructive pulmonary disease. *Proc Am Thorac Soc* [Internet]. 2005[pristupljeno 21. Lipnja 2024];2(4):258–66. Dostupno na: <http://dx.doi.org/10.1513/pats.200504-045sr>

9. Samarelli AV, Masciale V, Aramini B, Coló GP, Tonelli R, Marchioni A, et al. Molecular mechanisms and cellular contribution from lung fibrosis to lung cancer development. *Int J Mol Sci* [Internet]. 2021[pristupljeno 21. Lipnja 2024];22(22):12179. Dostupno na: <http://dx.doi.org/10.3390/ijms222212179>
10. Zhang X, Jiang N, Wang L, Liu H, He R. Chronic obstructive pulmonary disease and risk of lung cancer: a meta-analysis of prospective cohort studies. *Oncotarget* [Internet]. 2017[pristupljeno 22. Lipnja 2024];8(44):78044–56. Dostupno na: <http://dx.doi.org/10.18632/oncotarget.20351>
11. Brasky TM, White E, Chen C-L. Long-term, supplemental, one-carbon metabolism–related vitamin B use in relation to lung cancer risk in the vitamins and Lifestyle (VITAL) cohort. *J Clin Oncol* [Internet]. 2017[pristupljeno 2. Lipnja 2024];35(30):3440–8. Dostupno na: <http://dx.doi.org/10.1200/jco.2017.72.7735>
12. Shim J, Brindle L, Simon M, George S. A systematic review of symptomatic diagnosis of lung cancer. *Fam Pract* [Internet]. 2014[pristupljeno 25. Lipnja 2024];31(2):137–48. Dostupno na: <http://dx.doi.org/10.1093/fampra/cmt076>
13. Alexander M, Kim SY, Cheng H. Update 2020: Management of non-small cell lung cancer. *Lung* [Internet]. 2020[pristupljeno 25. Lipnja 2024];198(6):897–907. Dostupno na: <http://dx.doi.org/10.1007/s00408-020-00407-5>
14. Jones R, Latinovic R, Charlton J, Gulliford MC. Alarm symptoms in early diagnosis of cancer in primary care: cohort study using General Practice Research Database. *BMJ* [Internet]. 2007[pristupljeno 25. Lipnja 2024];334(7602):1040. Dostupno na: <http://dx.doi.org/10.1136/bmj.39171.637106.ae>
15. Hamilton W. What are the clinical features of lung cancer before the diagnosis is made? A population based case-control study. *Thorax* [Internet]. 2005[pristupljeno 23. Lipnja 2024];60(12):1059–65. Dostupno na: <http://dx.doi.org/10.1136/thx.2005.045880>

16. Skok K, Hladnik G, Grm A, Crnjac A. Malignant pleural effusion and its current management: A review. *Medicina (Kaunas)* [Internet]. 2019[pristupljeno 22. Lipnja 2024];55(8):490. Dostupno na: <http://dx.doi.org/10.3390/medicina55080490>
17. Azizi AH, Shafi I, Shah N, Rosenfield K, Schainfeld R, Sista A, et al. Superior Vena Cava syndrome. *JACC Cardiovasc Interv* [Internet]. 2020[pristupljeno 24. Lipnja 2024];13(24):2896–910. Dostupno na: <http://dx.doi.org/10.1016/j.jcin.2020.08.038>
18. Palumbo VD, Fazzotta S, Fatica F, D’Orazio B, Caronia FP, Cajozzo M, et al. Pancoast tumour: current therapeutic options. *Clin Ter* [Internet]. 2019[pristupljeno 24. Lipnja 2024];170(4):e291–4. Dostupno na: <http://dx.doi.org/10.7417/CT.2019.2150>
19. Fornetti J, Welm AL, Stewart SA. Understanding the bone in cancer metastasis. *J Bone Miner Res* [Internet]. 2018[pristupljeno 25. Lipnja 2024];33(12):2099–113. Dostupno na: <http://dx.doi.org/10.1002/jbmr.3618>
20. Wu S, Pan Y, Mao Y, Chen Y, He Y. Current progress and mechanisms of bone metastasis in lung cancer: a narrative review. *Transl Lung Cancer Res* [Internet]. 2021[pristupljeno 25. Lipnja 2024];10(1):439–51. Dostupno na: <http://dx.doi.org/10.21037/tlcr-20-835>
21. Bazhenova L, Newton P, Mason J, Bethel K, Nieva J, Kuhn P. Adrenal metastases in lung cancer: Clinical implications of a mathematical model. *J Thorac Oncol* [Internet]. 2014[pristupljeno 25. Lipnja 2024];9(4):442–6. Dostupno na: <http://dx.doi.org/10.1097/jto.0000000000000133>
22. Ernani V, Stinchcombe TE. Management of brain metastases in non–small-cell lung cancer. *J Oncol Pract* [Internet]. 2019[pristupljeno 25. Lipnja 2024];15(11):563–70. Dostupno na: <http://dx.doi.org/10.1200/jop.19.00357>

23. Zhu Y, Cui Y, Zheng X, Zhao Y, Sun G. Small-cell lung cancer brain metastasis: From molecular mechanisms to diagnosis and treatment. *Biochim Biophys Acta Mol Basis Dis* [Internet]. 2022[pristupljeno 25. Lipnja 2024];1868(12):166557. Dostupno na: <http://dx.doi.org/10.1016/j.bbadis.2022.166557>
24. Wang J-F, Lu H-D, Wang Y, Zhang R, Li X, Wang S. Clinical characteristics and prognosis of non-small cell lung cancer patients with liver metastasis: A population-based study. *World J Clin Cases* [Internet]. 2022[pristupljeno 25. Lipnja 2024];10(30):10882–95. Dostupno na: <http://dx.doi.org/10.12998/wjcc.v10.i30.10882>
25. Pelosof LC, Gerber DE. Paraneoplastic syndromes: An approach to diagnosis and treatment. *Mayo Clin Proc* [Internet]. 2010[pristupljeno 5. Lipnja 2024];85(9):838–54. Dostupno na: <http://dx.doi.org/10.4065/mcp.2010.0099>
26. Gultekin SH. Paraneoplastic limbic encephalitis: neurological symptoms, immunological findings and tumour association in 50 patients. *Brain* [Internet]. 2000[pristupljeno 5. Lipnja 2024];123(7):1481–94. Dostupno na: <http://dx.doi.org/10.1093/brain/123.7.1481>
27. Anwar A, Jafri F, Ashraf S, Jafri MAS, Fanucchi M. Paraneoplastic syndromes in lung cancer and their management. *Ann Transl Med* [Internet]. 2019[pristupljeno 15. Lipnja 2024];7(15):359–359. Dostupno na: <http://dx.doi.org/10.21037/atm.2019.04.86>
28. Chew HK, Davies AM, Wun T, Harvey D, Zhou H, White RH. The incidence of venous thromboembolism among patients with primary lung cancer. *J Thromb Haemost* [Internet]. 2008[pristupljeno 25. Lipnja 2024];6(4):601–8. Dostupno na: <http://dx.doi.org/10.1111/j.1538-7836.2008.02908.x>
29. Ito T, Goto K, Yoh K, Niho S, Ohmatsu H, Kubota K, et al. Hypertrophic pulmonary osteoarthropathy as a paraneoplastic manifestation of lung cancer. *J Thorac Oncol* [Internet]. 2010[pristupljeno 2. Lipnja 2024];5(7):976–80. Dostupno na: <http://dx.doi.org/10.1097/jto.0b013e3181dc1f3c>

30. Gould MK, Donington J, Lynch WR, Mazzone PJ, Midthun DE, Naidich DP, et al. Evaluation of individuals with pulmonary nodules: when is it lung cancer? Diagnosis and management of lung cancer, 3rd ed: American College of Chest Physicians evidence-based clinical practice guidelines. *Chest* [Internet]. 2013[pristupljeno 15. Lipnja 2024];143(5 Suppl):e93S-e120S. Dostupno na: <http://dx.doi.org/10.1378/chest.12-2351>
31. Schmid-Bindert G, Vogel-Claussen J, Gütz S, Fink J, Hoffmann H, Eichhorn ME, et al. Incidental pulmonary nodules – what do we know in 2022. *Respiration* [Internet]. 2022[pristupljeno 15. Lipnja 2024];101(11):1024–34. Dostupno na: <http://dx.doi.org/10.1159/000526818>
32. Panunzio A, Sartori P. Lung cancer and radiological imaging. *Curr Radiopharm* [Internet]. 2020[pristupljeno 21. Lipnja 2024];13(3):238–42. Dostupno na: <http://dx.doi.org/10.2174/1874471013666200523161849>
33. Swensen SJ, Viggiano RW, Midthun DE, Müller NL, Sherrick A, Yamashita K, et al. Lung nodule enhancement at CT: Multicenter study. *Radiology* [Internet]. 2000[pristupljeno 24. Lipnja 2024];214(1):73–80. Dostupno na: <http://dx.doi.org/10.1148/radiology.214.1.r00ja1473>
34. Hoffman RM, Atallah RP, Struble RD, Badgett RG. Lung cancer screening with low-dose CT: A meta-analysis. *J Gen Intern Med* [Internet]. 2020[pristupljeno 25. Lipnja 2024];35(10):3015–25. Dostupno na: <http://dx.doi.org/10.1007/s11606-020-05951-7>
35. Pinsky PF, Bellinger CR, Miller DP. Jr False-positive screens and lung cancer risk in the National Lung Screening Trial: Implications for shared decision-making. *J Med Screen*. 2018[pristupljeno 25. Lipnja 2024];25:110–2.
36. Patz EF Jr, Pinsky P, Gatsonis C, Sicks JD, Kramer BS, Tammemägi MC, et al. Overdiagnosis in low-dose computed tomography screening for lung cancer. *JAMA*

- Intern Med [Internet]. 2014[pristupljeno 25. Lipnja 2024];174(2):269. Dostupno na: <http://dx.doi.org/10.1001/jamainternmed.2013.12738>
37. The National Lung Screening Trial Research Team. Reduced lung-cancer mortality with low-dose computed tomographic screening. *N Engl J Med* [Internet]. 2011[pristupljeno 22. Lipnja 2024];365(5):395–409. Dostupno na: <http://dx.doi.org/10.1056/nejmoa1102873>
 38. van Iersel CA, de Koning HJ, Draisma G, Mali WPTM, Scholten ET, Nackaerts K, et al. Risk-based selection from the general population in a screening trial: Selection criteria, recruitment and power for the Dutch-Belgian randomised lung cancer multi-slice CT screening trial (NELSON). *Int J Cancer* [Internet]. 2007[pristupljeno 22. Lipnja 2024];120(4):868–74. Dostupno na: <http://dx.doi.org/10.1002/ijc.22134>
 39. National Lung Screening Trial Research Team. The national lung screening trial: Overview and study design. *Radiology* [Internet]. 2011[pristupljeno 23. Lipnja 2024];258(1):243–53. Dostupno na: <http://dx.doi.org/10.1148/radiol.10091808>
 40. Sim YT, Poon FW. Imaging of solitary pulmonary nodule-a clinical review. *Quant Imaging Med Surg* [Internet]. 2013[pristupljeno 22. Lipnja 2024];3(6):316–26. Dostupno na: <http://dx.doi.org/10.3978/j.issn.2223-4292.2013.12.08>
 41. Kim SK, Allen-Auerbach M, Goldin J, Fueger BJ, Dahlbom M, Brown M, et al. Accuracy of PET/CT in characterization of solitary pulmonary lesions. *J Nucl Med*. 2007[pristupljeno 22. Lipnja 2024];48(2):214–20.
 42. Farsad M. FDG PET/CT in the staging of lung cancer. *Curr Radiopharm* [Internet]. 2020[pristupljeno 20. Lipnja 2024];13(3):195–203. Dostupno na: <http://dx.doi.org/10.2174/1874471013666191223153755>

43. Cruickshank A, Stieler G, Ameer F. Evaluation of the solitary pulmonary nodule. *Intern Med J* [Internet]. 2019[pristupljeno 16. Lipnja 2024];49(3):306–15. Dostupno na: <http://dx.doi.org/10.1111/imj.14219>
44. Choromańska A, Macura KJ. Evaluation of solitary pulmonary nodule detected during computed tomography examination. *Pol Przegl Radiol Med Nukl* [Internet]. 2012[pristupljeno 24. Lipnja 2024];77(2):22–34. Dostupno na: <http://dx.doi.org/10.12659/pjr.882967>
45. Lee YR, Choi YW, Lee KJ, Jeon SC, Park CK, Heo J-N. CT halo sign: the spectrum of pulmonary diseases. *Br J Radiol* [Internet]. 2005[pristupljeno 25. Lipnja 2024];78(933):862–5. Dostupno na: <http://dx.doi.org/10.1259/bjr/77712845>
46. Azour L, Ko JP, Washer SL, Lanier A, Brusca-Augello G, Alpert JB, et al. Incidental lung nodules on cross-sectional imaging. *Radiol Clin North Am* [Internet]. 2021[pristupljeno 25. Lipnja 2024];59(4):535–49. Dostupno na: <http://dx.doi.org/10.1016/j.rcl.2021.03.005>
47. Glandorf J, Vogel-Claussen J. Incidental pulmonary nodules – current guidelines and management. *Rofo* [Internet]. 2024[pristupljeno 20. Lipnja 2024];196(06):582–90. Dostupno na: <http://dx.doi.org/10.1055/a-2185-8714>
48. Farjah F, Monsell SE, Smith-Bindman R, Gould MK, Banegas MP, Ramaprasan A, et al. Fleischner society guideline recommendations for incidentally detected pulmonary nodules and the probability of lung cancer. *J Am Coll Radiol* [Internet]. 2022[pristupljeno 21. Lipnja 2024];19(11):1226–35. Dostupno na: <http://dx.doi.org/10.1016/j.jacr.2022.06.018>
49. Hsin Feng S, Department of Radiology, China Medical University Hospital, Taichung, Taiwan, Yang S-T, Department of Radiology, China Medical University Hospital, Taichung, Taiwan, School of Chinese Medicine, China Medical University, Taichung, Taiwan. The new 8th TNM staging system of lung cancer and its potential imaging

- interpretation pitfalls and limitations with CT image demonstrations. *Diagn Interv Radiol* [Internet]. 2019[pristupljeno 25. Lipnja 2024];25(4):270–9. Dostupno na: <http://dx.doi.org/10.5152/dir.2019.18458>
50. Lababede O, Meziane MA. The eighth edition of TNM staging of lung cancer: Reference chart and diagrams. *Oncologist* [Internet]. 2018[pristupljeno 25. Lipnja 2024];23(7):844–8. Dostupno na: <http://dx.doi.org/10.1634/theoncologist.2017-0659>
 51. Kalemkerian GP. Staging and imaging of small cell lung cancer. *Cancer Imaging* [Internet]. 2011[pristupljeno 1. Lipnja 2024];11(1):253–8. Dostupno na: <http://dx.doi.org/10.1102/1470-7330.2011.0036>
 52. Salvicchi A, Tombelli S, Mugnaini G, Gonfiotti A. Lung segmentectomy in NSCLC surgery. *Life (Basel)* [Internet]. 2023[pristupljeno 5. Lipnja 2024];13(6):1284. Dostupno na: <http://dx.doi.org/10.3390/life13061284>
 53. Miao D, Zhao J, Han Y, Zhou J, Li X, Zhang T, et al. Management of locally advanced non-small cell lung cancer: State of the art and future directions. *Cancer Commun (Lond)* [Internet]. 2024[pristupljeno 25. Lipnja 2024];44(1):23–46. Dostupno na: <http://dx.doi.org/10.1002/cac2.12505>
 54. Huber RM, De Ruyscher D, Hoffmann H, Reu S, Tufman A. Interdisciplinary multimodality management of stage III nonsmall cell lung cancer. *Eur Respir Rev* [Internet]. 2019[pristupljeno 25. Lipnja 2024];28(152):190024. Dostupno na: <http://dx.doi.org/10.1183/16000617.0024-2019>
 55. Petrella F, Rizzo S, Attili I, Passaro A, Zilli T, Martucci F, et al. Stage III non-small-cell lung cancer: An overview of treatment options. *Curr Oncol* [Internet]. 2023[pristupljeno 2. Lipnja 2024];30(3):3160–75. Dostupno na: <http://dx.doi.org/10.3390/currenol30030239>

56. Brascia D, De Iaco G, Schiavone M, Panza T, Signore F, Geronimo A, et al. Resectable IIIA-N2 non-small-cell lung cancer (NSCLC): In search for the proper treatment. *Cancers (Basel)* [Internet]. 2020[pristupljeno 16. Lipnja 2024];12(8):2050. Dostupno na: <http://dx.doi.org/10.3390/cancers12082050>
57. Katzke V, Johnson T, Sookthai D, Hüsing A, Kühn T, Kaaks R. Circulating liver enzymes and risks of chronic diseases and mortality in the prospective EPIC-Heidelberg case-cohort study. *BMJ Open* [Internet]. 2020[pristupljeno 25. Lipnja 2024];10(3):e033532. Dostupno na: <http://dx.doi.org/10.1136/bmjopen-2019-033532>
58. Lee YJ, Han K, Kim DH, Lee C-H. Determining the association between repeatedly elevated serum gamma-glutamyltransferase levels and risk of respiratory cancer: A nationwide population-based cohort study. *Cancer Med* [Internet]. 2021[pristupljeno 13. Lipnja 2024];10(4):1366–76. Dostupno na: <http://dx.doi.org/10.1002/cam4.3735>
59. Nooreldeen R, Bach H. Current and future development in lung cancer diagnosis. *Int J Mol Sci* [Internet]. 2021[pristupljeno 7. Lipnja 2024];22(16):8661. Dostupno na: <http://dx.doi.org/10.3390/ijms22168661>
60. Casagrande GMS, Silva M de O, Reis RM, Leal LF. Liquid biopsy for lung cancer: Up-to-date and perspectives for screening programs. *Int J Mol Sci* [Internet]. 2023[pristupljeno 24. Lipnja 2024];24(3):2505. Dostupno na: <http://dx.doi.org/10.3390/ijms24032505>
61. Kemp SV. Navigation bronchoscopy. *Respiration* [Internet]. 2020[pristupljeno 8. Lipnja 2024];99(4):277–86. Dostupno na: <http://dx.doi.org/10.1159/000503329>
62. Haussinger K. Autofluorescence bronchoscopy with white light bronchoscopy compared with white light bronchoscopy alone for the detection of precancerous lesions: a European randomised controlled multicentre trial. *Thorax* [Internet]. 2005[pristupljeno 25. Lipnja 2024];60(6):496–503. Dostupno na: <http://dx.doi.org/10.1136/thx.2005.041475>

63. Darjani HRJ, Kiani A, Bakhtiar M, Sheikhi N. Diagnostic yield of transbronchial needle aspiration (TBNA) for cases with intra-thoracic lymphadenopathies. *Tanaffos*. 2011[pristupljeno 11. Lipnja 2024];10(4):43–8.
64. Kalkanis A, Papadopoulos D, Testelmans D, Kopitopoulou A, Boeykens E, Wauters E. Bronchoalveolar lavage fluid-isolated biomarkers for the diagnostic and prognostic assessment of lung cancer. *Diagnostics (Basel)* [Internet]. 2022[pristupljeno 25. Lipnja 2024];12(12):2949. Dostupno na: <http://dx.doi.org/10.3390/diagnostics12122949>
65. Xu C, Yuan Q, Wang Y, Wang W, Chi C, Zhang Q, et al. Usefulness of virtual bronchoscopic navigation combined with endobronchial ultrasound guided transbronchial lung biopsy for solitary pulmonary nodules. *Medicine (Baltimore)* [Internet]. 2019[pristupljeno 25. Lipnja 2024];98(7):e14248. Dostupno na: <http://dx.doi.org/10.1097/md.00000000000014248>
66. Ofiara LM, Navasakulpong A, Ezer N, Gonzalez AV. The importance of a satisfactory biopsy for the diagnosis of lung cancer in the era of personalized treatment. *Curr Oncol* [Internet]. 2012[pristupljeno 4. Lipnja 2024];19(11):16–23. Dostupno na: <http://dx.doi.org/10.3747/co.19.1062>
67. Sameed M, Choi H, Auron M, Mireles-Cabodevila E. Preoperative pulmonary risk assessment. *Respir Care* [Internet]. 2021[pristupljeno 20. Lipnja 2024];66(7):1150–66. Dostupno na: <http://dx.doi.org/10.4187/respcare.09154>
68. Shen Y-C, Chen C-H, Tu C-Y. Advances in diagnostic bronchoscopy. *Diagnostics (Basel)* [Internet]. 2021[pristupljeno 16. Lipnja 2024];11(11):1984. Dostupno na: <http://dx.doi.org/10.3390/diagnostics11111984>
69. Candoli P, Ceron L, Trisolini R, Romagnoli M, Michieletto L, Scarlata S, et al. Competence in endosonographic techniques. *Panminerva Med* [Internet].

2019[pristupljeno 17. Lipnja 2024];61(3). Dostupno na:
<http://dx.doi.org/10.23736/s0031-0808.18.03570-x>

70. Fantin A, Castaldo N, Tirone C, Sartori G, Crisafulli E, Patrucco F, et al. Endobronchial ultrasound: a pictorial essay. *Acta Biomed* [Internet]. 2023[pristupljeno 2. Lipnja 2024];94(4):e2023113. Dostupno na: <http://dx.doi.org/10.23750/abm.v94i4.14090>
71. Ozkaya S, Tuna, Dirican A, Findik S, Atici, Erkan. Diagnostic efficacy of computed tomography-guided transthoracic needle aspiration and biopsy in patients with pulmonary disease. *Onco Targets Ther* [Internet]. 2013[pristupljeno 20. Lipnja 2024];1553. Dostupno na: <http://dx.doi.org/10.2147/ott.s45013>
72. Zeng L, Liao H, Ren F, Zhang Y, Wang Q, Xie M. Pneumothorax induced by computed tomography guided transthoracic needle biopsy: A review for the clinician. *Int J Gen Med* [Internet]. 2021[pristupljeno 24. Lipnja 2024];14:1013–22. Dostupno na: <http://dx.doi.org/10.2147/ijgm.s302434>
73. Call S, Rami-Porta R. Cervical mediastinoscopy and video-assisted mediastinoscopic lymphadenectomy for the staging of non-small cell lung cancer. *Mediastinum* [Internet]. 2019[pristupljeno 24. Lipnja 2024];3:31–31. Dostupno na: <http://dx.doi.org/10.21037/med.2019.07.01>
74. Nicholson AG, Tsao MS, Beasley MB, Borczuk AC, Brambilla E, Cooper WA, et al. The 2021 WHO classification of lung tumors: Impact of advances since 2015. *J Thorac Oncol* [Internet]. 2022[pristupljeno 23. Lipnja 2024];17(3):362–87. Dostupno na: <http://dx.doi.org/10.1016/j.jtho.2021.11.003>
75. Yoshizawa A, Motoi N, Riely GJ, Sima CS, Gerald WL, Kris MG, et al. Impact of proposed IASLC/ATS/ERS classification of lung adenocarcinoma: prognostic subgroups and implications for further revision of staging based on analysis of 514 stage I cases. *Mod Pathol* [Internet]. 2011[pristupljeno 22. Lipnja 2024];24(5):653–64. Dostupno na: <http://dx.doi.org/10.1038/modpathol.2010.232>

76. von der Thüsen JH, Tham YS, Pattenden H, Rice A, Dusmet M, Lim E, et al. Prognostic significance of predominant histologic pattern and nuclear grade in resected adenocarcinoma of the lung: Potential parameters for a grading system. *J Thorac Oncol* [Internet]. 2013[pristupljeno 20. Lipnja 2024];8(1):37–44. Dostupno na: <http://dx.doi.org/10.1097/jto.0b013e318276274e>
77. Kadota K, Nitadori J-I, Sima CS, Ujiie H, Rizk NP, Jones DR, et al. Tumor spread through air spaces is an important pattern of invasion and impacts the frequency and location of recurrences after limited resection for small stage I lung adenocarcinomas. *J Thorac Oncol* [Internet]. 2015[pristupljeno 21. Lipnja 2024];10(5):806–14. Dostupno na: <http://dx.doi.org/10.1097/jto.0000000000000486>
78. Singh G, Kumar R, Singh P. Coughing up: “Adenosquamous carcinoma lung with unusual initial presentation as an ulceroproliferative growth” - case report and review of literature. *J Cancer Res Ther* [Internet]. 2020[pristupljeno 25. Lipnja 2024];16(4):922. Dostupno na: http://dx.doi.org/10.4103/jcrt.jcrt_694_17
79. Rudin CM, Brambilla E, Faivre-Finn C, Sage J. Small-cell lung cancer. *Nat Rev Dis Primers* [Internet]. 2021[pristupljeno 25. Lipnja 2024];7(1). Dostupno na: <http://dx.doi.org/10.1038/s41572-020-00235-0>
80. Ramirez RA, Cass AS, Das S, Low S-W, Mehrad M, Rickman OB, et al. A multidisciplinary approach to the work up and management of pulmonary carcinoid tumors and DIPNECH: a narrative review. *Transl Lung Cancer Res* [Internet]. 2022[pristupljeno 25. Lipnja 2024];11(12):2567–87. Dostupno na: <http://dx.doi.org/10.21037/tlcr-22-415>
81. Rekhtman N. Lung neuroendocrine neoplasms: recent progress and persistent challenges. *Mod Pathol* [Internet]. 2022[pristupljeno 25. Lipnja 2024];35:36–50. Dostupno na: <http://dx.doi.org/10.1038/s41379-021-00943-2>

82. Wadowska K, Bil-Lula I, Trembecki Ł, Śliwińska-Mossoń M. Genetic markers in lung cancer diagnosis: A review. *Int J Mol Sci* [Internet]. 2020[pristupljeno 25. Lipnja 2024];21(13):4569. Dostupno na: <http://dx.doi.org/10.3390/ijms21134569>
83. Seijo LM, Peled N, Ajona D, Boeri M, Field JK, Sozzi G, et al. Biomarkers in lung cancer screening: Achievements, promises, and challenges. *J Thorac Oncol* [Internet]. 2019[pristupljeno 25. Lipnja 2024];14(3):343–57. Dostupno na: <http://dx.doi.org/10.1016/j.jtho.2018.11.023>
84. Adhit KK, Wanjari A, Menon S, Siddhaarth. Liquid biopsy: An evolving paradigm for non-invasive disease diagnosis and monitoring in medicine. *Cureus* [Internet]. 2023[pristupljeno 25. Lipnja 2024]; Dostupno na: <http://dx.doi.org/10.7759/cureus.50176>
85. Wang J-S. Pulmonary function tests in preoperative pulmonary evaluation. *Respir Med* [Internet]. 2004[pristupljeno 25. Lipnja 2024];98(7):598–605. Dostupno na: <http://dx.doi.org/10.1016/j.rmed.2004.01.007>
86. Zhai T, Li Y, Brown R, Lanuti M, Gainor JF, Christiani DC. Spirometry at diagnosis and overall survival in non-small cell lung cancer patients. *Cancer Med* [Internet]. 2022[pristupljeno 25. Lipnja 2024];11(24):4796–805. Dostupno na: <http://dx.doi.org/10.1002/cam4.4808>
87. Jain A, Philip B, Begum M, Wang W, Ogunjimi M, Harky A. Risk stratification for lung cancer patients. *Cureus* [Internet]. 2022[pristupljeno 25. Lipnja 2024]; Dostupno na: <http://dx.doi.org/10.7759/cureus.30643>
88. Rea G, Rudrappa M. Lobectomy. [Updated 2023 Feb 13]. In: *StatPearls* [Internet]. Treasure Island (FL): StatPearls Publishing; 2024 Jan- [pristupljeno 25. Lipnja 2024]. Dostupno na: <https://www.ncbi.nlm.nih.gov/books/NBK553123/>

89. Godfrey CM, Marmor HN, Lambright ES, Grogan EL. Minimally invasive and sublobar resections for lung cancer. *Surg Clin North Am* [Internet]. 2022[pristupljeno 25. Lipnja 2024];102(3):483–92. Dostupno na: <http://dx.doi.org/10.1016/j.suc.2022.01.006>

90. Lee M, Razi SS. Pulmonary Sleeve Resection. [Updated 2023 Jul 25]. In: StatPearls [Internet]. Treasure Island (FL): StatPearls Publishing; 2024 Jan-[pristupljeno 25. Lipnja 2024]. Dostupno na: <https://www.ncbi.nlm.nih.gov/books/NBK564400/>

91. Yu KR, Julliard WA. Sublobar resection of non-small-cell lung cancer: Wedge resection vs. Segmentectomy. *Curr Oncol* [Internet]. 2024[pristupljeno 25. Lipnja 2024];31(5):2497–507. Dostupno na: <http://dx.doi.org/10.3390/curroncol31050187>

92. Owen D, Sio TT. Stereotactic body radiotherapy (SBRT) for central and ultracentral node-negative lung tumors. *J Thorac Dis* [Internet]. 2020[pristupljeno 25. Lipnja 2024];12(11):7024–31. Dostupno na: <http://dx.doi.org/10.21037/jtd-2019-cptn-01>

93. Chang B, Tucker WD, Burns B. Thoracotomy. [Updated 2023 Jul 24]. In: StatPearls [Internet]. Treasure Island (FL): StatPearls Publishing; 2024 Jan-[pristupljeno 25. Lipnja 2024]. Dostupno na: <https://www.ncbi.nlm.nih.gov/books/NBK557600/>

94. Kim D, Woo W, Shin JI, Lee S. The uncomfortable truth: Open thoracotomy versus minimally invasive surgery in lung cancer: A systematic review and meta-analysis. *Cancers (Basel)* [Internet]. 2023[pristupljeno 25. Lipnja 2024];15(9):2630. Dostupno na: <http://dx.doi.org/10.3390/cancers15092630>

95. Ünal S, Heineman DJ, van Dorp M, Winkelman T, Braun J, Dahele M, et al. Chest wall resections for sulcus superior tumors. *J Thorac Dis* [Internet]. 2024[pristupljeno 25. Lipnja 2024];16(2):1715–23. Dostupno na: <http://dx.doi.org/10.21037/jtd-23-828>

96. Ferreiro L, Suárez-Antelo J, Álvarez-Dobaño JM, Toubes ME, Riveiro V, Valdés L. Malignant pleural effusion: Diagnosis and management. *Can Respir J* [Internet].

- 2020[pristupljeno 25. Lipnja 2024];2020:1–11. Dostupno na:
<http://dx.doi.org/10.1155/2020/2950751>
97. Gogakos A, Barbetakis N, Lazaridis G, Papaiwannou A, Karavergou A, Lampaki S, et al. Heimlich valve and pneumothorax. *Ann Transl Med [Internet]*. 2015[pristupljeno 25. Lipnja 2024];3(4):54. Dostupno na: <http://dx.doi.org/10.3978/j.issn.2305-5839.2015.03.25>
98. Rathore K, Newman M. Prolonged air leak following video-assisted thoracoscopic major lung resection: newer avenues to manage an age-old problem. *Indian J Thorac Cardiovasc Surg [Internet]*. 2022[pristupljeno 25. Lipnja 2024];38(4):394–7. Dostupno na: <http://dx.doi.org/10.1007/s12055-021-01317-8>
99. Beshara M, Bora V. Pneumonectomy. [Updated 2023 Mar 19]. In: *StatPearls [Internet]*. Treasure Island (FL): StatPearls Publishing; 2024 Jan-[pristupljeno 25. Lipnja 2024]. Dostupno na: <https://www.ncbi.nlm.nih.gov/books/NBK555969/>
100. Meacci E, Nachira D, Zanfrini E, Triumbari EKA, Iaffaldano AG, Congedo MT, et al. Uniportal VATS approach to sub-lobar anatomic resections: literature review and personal experience. *J Thorac Dis [Internet]*. 2020[pristupljeno 25. Lipnja 2024];12(6):3376–89. Dostupno na: <http://dx.doi.org/10.21037/jtd.2020.01.12>
101. Gorton A, Lotfollahzadeh S. Segmental Lung Resection. [Updated 2023 Jun 3]. In: *StatPearls [Internet]*. Treasure Island (FL): StatPearls Publishing; 2024 Jan-[pristupljeno 25. Lipnja 2024]. Dostupno na: <https://www.ncbi.nlm.nih.gov/books/NBK567722/>
102. Savonitto E, Yasufuku K, Wallace AM. Robotic segmentectomy for early-stage lung cancer. *Front Surg [Internet]*. 2023[pristupljeno 25. Lipnja 2024];10. Dostupno na: <http://dx.doi.org/10.3389/fsurg.2023.1090080>
103. Burel J, El Ayoubi M, Baste J-M, Garnier M, Montagne F, Dacher J-N, et al. Surgery for lung cancer: postoperative changes and complications—what the Radiologist needs

- to know. *Insights Imaging* [Internet]. 2021[pristupljeno 25. Lipnja 2024];12(1). Dostupno na: <http://dx.doi.org/10.1186/s13244-021-01047-w>
104. Wang H, Wang Z, Zhou M, Chen J, Yao F, Zhao L, et al. Postoperative atrial fibrillation in pneumonectomy for primary lung cancer. *J Thorac Dis* [Internet]. 2021[pristupljeno 25. Lipnja 2024];13(2):789–802. Dostupno na: <http://dx.doi.org/10.21037/jtd-20-1717>
105. Cheung FP-Y, Alam NZ, Wright GM. The past, present and future of pulmonary metastasectomy: A review article. *Ann Thorac Cardiovasc Surg* [Internet]. 2019[pristupljeno 25. Lipnja 2024];25(3):129–41. Dostupno na: <http://dx.doi.org/10.5761/atcs.ra.18-00229>
106. da Silva Sardenberg RA, de Figueiredo LP, Haddad FJ, Luiz Gross J, Younes RN. Pulmonary metastasectomy from soft tissue sarcomas. *Clinics (Sao Paulo)* [Internet]. 2010[pristupljeno 25. Lipnja 2024];65(9):871–6. Dostupno na: <http://dx.doi.org/10.1590/s1807-59322010000900010>
107. Beckers P, Berzenji L, Yogeswaran SK, Lauwers P, Bilotta G, Shkarpa N, et al. Pulmonary metastasectomy in colorectal carcinoma. *J Thorac Dis* [Internet]. 2021[pristupljeno 25. Lipnja 2024];13(4):2628–35. Dostupno na: <http://dx.doi.org/10.21037/jtd-2019-pm-14>
108. Seitlinger J, Prieto M, Siat J, Renaud S. Pulmonary metastasectomy in renal cell carcinoma: a mainstay of multidisciplinary treatment. *J Thorac Dis* [Internet]. 2021[pristupljeno 25. Lipnja 2024];13(4):2636–42. Dostupno na: <http://dx.doi.org/10.21037/jtd-2019-pm-10>
109. Farazdaghi A, Vaughn DJ, Singhal S. Pulmonary metastasectomy for germ cell tumors. *Ann Thorac Cardiovasc Surg* [Internet]. 2019[pristupljeno 25. Lipnja 2024];25(6):289–95. Dostupno na: <http://dx.doi.org/10.5761/atcs.ra.19-00070>

110. Meacci E, Nachira D, Congedo MT, Ibrahim M, Pariscenti G, Petrella F, et al. Surgical resection of pulmonary metastases from melanoma in oligometastatic patients: Results from a multicentric study in the era of immunoncology and targeted therapy. *Cancers (Basel)* [Internet]. 2023[pristupljeno 25. Lipnja 2024];15(9):2462. Dostupno na: <http://dx.doi.org/10.3390/cancers15092462>
111. Shiono S. The role of pulmonary metastasectomy for pulmonary metastasis from head and neck cancer. *J Thorac Dis* [Internet]. 2021[pristupljeno 22. Lipnja 2024];13(4):2643–8. Dostupno na: <http://dx.doi.org/10.21037/jtd.2020.04.14>
112. Endoh M, on behalf of the Metastatic Lung Tumor Study Group of Japan, Shiono S, Yamauchi Y, Mun M, Ikeda N, et al. Pulmonary metastasectomy for pulmonary metastasis of breast cancer has a limited prognostic impact: a multi-institutional retrospective analysis. *J Thorac Dis* [Internet]. 2020[pristupljeno 7. Lipnja 2024];12(11):6552–62. Dostupno na: <http://dx.doi.org/10.21037/jtd-20-1788>
113. Cho S, Ryu K-M, Hwang Y-J, Lee EB. Prognostic factors for pulmonary metastasectomy in the treatment of hepatocellular carcinoma. *J Thorac Oncol* [Internet]. 2010[pristupljeno 5. Lipnja 2024];5(8):1251–4. Dostupno na: <http://dx.doi.org/10.1097/JTO.0b013e3181e2fc9b>
114. Jeong YH, Hwang S, Lee GD, Choi SH, Kim HR, Kim Y-H, et al. Surgical outcome of pulmonary metastasectomy for hepatocellular carcinoma recurrence in liver transplant patients. *Ann Transplant* [Internet]. 2021[pristupljeno 8. Lipnja 2024];26. Dostupno na: <http://dx.doi.org/10.12659/aot.930383>
115. Petrella F, Diotti C, Rimessi A, Spaggiari L. Pulmonary metastasectomy: an overview. *J Thorac Dis* [Internet]. 2017[pristupljeno 3. Lipnja 2024];9(S12):S1291–8. Dostupno na: <http://dx.doi.org/10.21037/jtd.2017.03.175>

116. Kim K. Video-assisted thoracic surgery mediastinal lymph node dissection in lung cancer surgery. *J Chest Surg* [Internet]. 2021[pristupljeno 5. Lipnja 2024];54(4):258–62. Dostupno na: <http://dx.doi.org/10.5090/jcs.21.054>

7. ŽIVOTOPIS

Duje Dražin rođen je 5. studenog 1999. godine u Splitu. Osnovnoškolsko obrazovanje stekao je u Osnovnoj školi „Bijaći“ u Kaštel Novom, a srednjoškolsko obrazovanje u Srednjoj školi „Braća Radić“ u Kaštel Novom – smjer opća gimnazija nakon koje upisuje Medicinski fakultet u Splitu. Nakon završene druge godine na Medicinskom fakultetu u Splitu izvršava prebačaj na Medicinski fakultet u Zagrebu. Aktivno se služi engleskim jezikom.