

Embolizacija mioma maternice: prediktivni MR faktori za smanjenje volumena mioma

Gabrić, Alen

Master's thesis / Diplomski rad

2024

Degree Grantor / Ustanova koja je dodijelila akademski / stručni stupanj: **University of Zagreb, School of Medicine / Sveučilište u Zagrebu, Medicinski fakultet**

Permanent link / Trajna poveznica: <https://um.nsk.hr/um:nbn:hr:105:734139>

Rights / Prava: [In copyright](#) / [Zaštićeno autorskim pravom.](#)

Download date / Datum preuzimanja: **2024-09-27**



Repository / Repozitorij:

[Dr Med - University of Zagreb School of Medicine Digital Repository](#)



**SVEUČILIŠTE U ZAGREBU
MEDICINSKI FAKULTET**

Alen Gabrić

**Embolizacija mioma maternice: prediktivni MR
faktori za smanjenje volumena mioma**

DIPLOMSKI RAD



Zagreb, 2024.

Ovaj diplomski rad izrađen je u Kliničkom zavodu za dijagnostičku i intervencijsku radiologiju Kliničkog bolničkog centra Sestre Milosrdnice pod vodstvom dr. sc. Luke Novosela i predan je na ocjenu u akademskoj godini 2023./2024.

Popis i objašnjenje kratica

CT	kompjutorizirana tomografija
DCE	MR tehnika snimanja u T1 vremenu nakon bolus aplikacije gadolinija (engl. <i>dynamic contrast enhanced</i>)
FIGO	Međunarodna federacija ginekologa i opstetričara
IQR	interkvartilni raspon
KBC	Klinički Bolnički Centar
MR	magnetska rezonancija
ROI	regija interesa označena na radiološkoj snimci (engl. <i>region of interest</i>)
SD	standardna devijacija
SI	intenzitet signala na MR snimci (engl. <i>signal intensity</i>)
SIR	omjer intenziteta signala na MR (engl. <i>signal intensity ratio</i>)
UAE	embolizacija arterije uterine (engl. <i>uterine artery embolization</i>)

Sadržaj

SAŽETAK

SUMMARY

1. Uvod.....	1
2. Metodologija.....	3
2.1. MR protokol.....	3
2.2. Analiza snimki.....	4
2.3. Procedura embolizacije arterije uterine.....	5
2.4. Statistika.....	6
3. Rezultati.....	7
3.1. Početni volumen dominantnog mioma.....	10
3.2. Lokacija mioma.....	11
3.3. Infarkt dominantnog mioma.....	13
3.4. Omjer inteziteta signala.....	13
3.5. Broj mioma.....	14
4. Diskusija.....	15
5. Zaključak.....	20
6. Zahvale.....	21
7. Literatura.....	22
8. Životopis.....	26

SAŽETAK

Embolizacija mioma maternice: prediktivni MR faktori za smanjenje volumena mioma

Alen Gabrić

Cilj ovog istraživanja bio je istražiti utječu li početni volumen mioma, FIGO klasifikacija mioma, omjer intenziteta signala na T2 snimkama magnetne rezonancije i broj mioma na ishod embolizacije uterinih arterija te prikazati 6-godišnje rezultate iz jednog kliničkog centra. Retrospektivno je pregledana medicinska dokumentacija, procedure embolizacije i snimke MR-a 74 pacijentice koje su bile podvrgnute proceduri embolizacije arterije uterine u KBC Sestre Milosrdnice između 2017. i 2023. godine. Rezultati su pokazali negativnu povezanost između početnog volumena mioma i redukcije volumena mioma, pri čemu su veći miomi pokazali manju redukciju volumena ($p < 0.001$). Pronađena je statistički značajna razlika između redukcije volumena mioma između pojedinih skupina FIGO klasifikacije. Submukozni miomi pokazali su najbolju redukciju volumena sa statistički značajnom razlikom prema hibridnim mioma i subseroznim miomima. Nije pronađena statistički značajna razlika u redukciji volumena između hibridnih i subseroznih mioma. U istraživanju nije pronađena povezanost između omjera intenziteta signala na T2 snimkama i broja mioma na ishod postupka. Ovo istraživanje ukazuje da su submukozni miomi i miomi manjeg početnog volumena povezani s boljom redukcijom volumena i mogu biti prognostički čimbenik za uspješnost embolizacije uterine arterije. Zaključno, ovo istraživanje potvrđuje da je embolizacija uterine arterije sigurna i učinkovita procedura za liječenje mioma maternice.

Ključne riječi: embolizacija uterinih arterija, lejomiom, magnetska rezonancija

SUMMARY

Uterine Artery Embolization for Uterine Fibroids: Predictive MRI Features of Volumetric Response

Alen Gabrić

The aim of this study was to investigate whether initial fibroid volume, FIGO classification, signal intensity ratio (SIR) on T2-weighted magnetic resonance images (MRI) and the number of fibroids affect the outcome of Uterine Artery Embolization (UAE) as well as report of 6-year single-center experience with UAE procedures. Medical history, UAE and MRI examinations from 75 patients from the Sestre Milosrdnice University Hospital Centre who underwent UAE between 2017 and 2023 were reviewed retrospectively. Results showed a negative correlation between baseline fibroid volume and volume reduction of the fibroid, with larger fibroids showing smaller volume reduction ($p < 0.001$). There was a statistically significant difference between FIGO classification groups and volume reduction of the fibroids. Submucosal fibroids showed the best volume reduction compared to hybrid fibroids and subserosal fibroids. There was no significant difference between hybrid and subserosal fibroids in volume reduction. We found no correlation between MRI SIR and the number of fibroids on UAE procedure outcomes. The present study suggests that submucosal fibroids and smaller baseline fibroid volume could be related to greater volume reduction and may be a useful prognostic factor for UAE procedure success. In conclusion, this study confirms that UAE is a safe and effective procedure for the treatment of uterine fibroids.

Keywords: Magnetic resonance imaging (MRI); Uterine artery embolization (UAE); Uterine fibroid

1. Uvod

Miomi maternice, poznati i kao lejomiomi ili fibroidi, benigni su monoklonski tumori koji nastaju iz glatkih mišićnih stanica miometrija i karakterizirani su velikim izvanstaničnim matriksom (1). Njihova prevalencija iznosi između 70% i 80% u žena starijih od 50 godina, što ih čini jednim od najčešćih ginekoloških tumora (2). Istraživanje Cramera i suradnika prikazalo je prevalenciju mioma od 77% u patohistološkim preparatima maternice nakon histerektomije (3).

Miomi mogu biti potpuno asimptomatski i često su slučajan nalaz tijekom redovitih kliničkih pregleda ili radioloških snimanja. Međutim, mogu izazvati značajne simptome, kao što su obilno i dugotrajno menstrualno krvarenje te krvarenje između menstruacija, što često rezultira anemijom (4). Ovisno o lokaciji, vrsti i veličini mioma, mnoge žene prijavljuju simptome pritiska mioma, tzv. bulk symptoms, koji uključuju pritisak u mokraćnom mjehuru, bol u leđima, nogama i zdjelici, pritisak u zdjelici, učestalo mokrenje, inkontinenciju ili opstipaciju (5).

Postoje različite mogućnosti liječenja mioma, uključujući ekspektativno liječenje, farmakološku terapiju i kirurške zahvate. U novije vrijeme koriste se i minimalno invazivni postupci, poput embolizacije mioma maternice, perkutane termalne ablacije i termoablacije fokusiranim ultrazvukom. Ti zahvati pokazali su obećavajuće rezultate i mogućnost očuvanja maternice. Kirurške opcije variraju od laparotomije ili laparoskopske miomektomije, koja se smatra zlatnim standardom u liječenju mioma, do kirurške histerektomije kao posljednje opcije liječenja (6). Odluka o načinu liječenja temelji se na kliničkim simptomima, dobi povezanoj s reproduktivnim statusom bolesnice te lokaciji, broju i veličini mioma maternice (7).

1995. godine Ravina i sur. su prvi put opisali embolizaciju arterije uterine (*engl.* Uterine Artery Embolization – UAE) kao terapijsku mogućnost za miome maternice. Prikazali su je kao sigurnu i učinkovitu metodu liječenja koja rezultira smanjenjem volumena mioma za 20-80% (8). Postupak je od tada potvrđen kao sigurna, isplativa i učinkovita opcija liječenja s kraćim boravkom u bolnici, manjom učestalošću ozbiljnih komplikacija i bržim povratkom normalnim aktivnostima u usporedbi s miomektomijom i histerektomijom. Dugoročni postproceduralni

rezultati pokazuju slično kliničko poboljšanje u usporedbi s miomektomijom (9). Prema trenutnim smjernicama Društva opstetričara i ginekologa, UAE treba ponuditi ženama sa simptomatskim miomima koje žele sačuvati svoju maternicu, ali ne planiraju trudnoću jer zahvat može utjecati na plodnost i trudnoću (6).

Do sada su istraživani različiti prediktivni faktori na snimkama magnetne rezonancije (MR) kako bi se pokušala predvidjeti uspješnost embolizacije i redukcije volumena mioma nakon UAE. Jedan od najistraživanijih prediktivnih faktora je lokacija mioma, koja je kategorizirana prema FIGO klasifikaciji (10). Pokazalo se da submukozni miomi imaju bolju volumnu redukciju u usporedbi s nesubmukoznim miomima (11). Drugi mogući prediktivni faktori su omjer intenziteta signala na T2 sekvenci MR, početni preproceduralni volumen mioma i maternice, početni broj mioma, dob pacijentice i drugi. Visoki intenzitet na T2 snimkama MR pokazao se dobrim prediktivnim faktorom za redukciju volumena mioma u usporedbi s niskim intenzitetom mioma na T2 snimkama MR (12). T2-hiperintenzivni miomi izgrađeni su od kompaktnih glatkih mišićnih stanica i imaju povećanu vaskularnost, stoga bi teoretski trebali imati bolji odgovor na UAE. Prethodne studije uspoređivale su omjer intenziteta signala (*engl.* signal intensity ratio – SIR) i redukciju volumena mioma. Mjerili su SIR skeletnog mišića, najčešće mišića iliopsoasa, i intenziteta signala mioma. Što je veći SIR između mišića i mioma na T2 snimkama, to je primijećena bolja redukcija volumena mioma (13).

Cilj ovog istraživanja bio je prikupiti podatke iz kohorte pacijentica koje su bile podvrgnute UAE. Analiza je imala za cilj izmjeriti volumetrijske mjere mioma i maternice, kliničke ishode te procijeniti učinkovitost ove metode. Dodatno, pokušali smo utvrditi postoji li korelacija između postotka smanjenja volumena mioma i njihove lokacije prema FIGO klasifikaciji, SIR na T2 snimkama, početnog volumena mioma i početnog broja mioma u maternici.

2. Metodologija

Retrospektivno smo pregledali medicinsku dokumentaciju svih pacijentica kojima je rađena UAE u našoj ustanovi između siječnja 2017. i studenog 2023. Ukupno 75 žena sa simptomatskim miomima maternice upućeno je na naš odjel za dijagnostičku i intervencijsku radiologiju na UAE. Pacijentice su prvotno upućene ginekolozima zbog simptomatskih mioma te im je UAE ponuđena kao alternativa drugim terapijskim mogućnostima. Konačnu odluku donijeli su ginekolog, intervencijski radiolog i pacijentica, uzimajući u obzir podatke o dobi pacijentice, simptomima i želji za očuvanjem maternice. Svaka pacijentica dobila je sveobuhvatnu procjenu od strane intervencijskog radiologa specijaliziranog za UAE. Prije zahvata snimljen je MR kako bi se potvrdila dijagnoza mioma te procijenio opseg bolesti i vaskularna anatomija mioma.

Vodeći simptomi pacijentica prikupljeni su iz ginekoloških nalaza. Kriteriji za uključivanje bile su simptomatske pacijentice s potvrđenom prisutnošću jednog ili više mioma na MR. Isključene su pacijentice koje su imale dvije ili više ponovljenih UAE procedura.

Prema Društvu za intervencijsku radiologiju, komplikacije zahvata podijeljene su na male i velike komplikacije. Male komplikacije definirane su kao one bez posljedica za pacijente i komplikacije kod kojih pacijenti nisu primili nikakvu terapiju ili su primljeni na opservaciju. Primjer male komplikacije je dugotrajna bol u zdjelici s povećanim upalnim parametrima. Bol i nelagoda u zdjelici, koja može biti popraćena mučninom, subfebrilnošću, leukocitozom, porastom C-reaktivnog proteina nakon zahvata koji zahtijeva analgetsku terapiju, poznata je kao postembolizacijski sindrom (14). Postembolizacijski sindrom nije definiran kao komplikacija budući da je očekivan kod većine pacijentica. Velike komplikacije definirane su kao one kod kojih je pacijentici bila potrebna značajna terapija, produžena hospitalizacija dulja od 48 sati, trajne negativne posljedice ili smrt (15).

2.1. MR protokol

Svim pacijenticama snimljen je MR zdjelice prije embolizacije mioma. Također, šest mjeseci nakon UAE snimljena je kontrolna MR postproceduralna snimka radi procjene rezultata. MR

zdjelice snimana je u aksijalnoj i sagitalnoj fast spin-echo T2 sekvenci, sagitalnoj T1 sekvenci sa zasićenjem masnog tkiva te je snimana difuzijska (engl. *Diffusion-Weighted Imaging*) snimka i DCE (engl. *Dynamic Contrast Enhancement*) s gadolinijskim kontrastom. MR s kontrastnim sredstvom učinjen je 2 minute nakon intravenske aplikacije 10 mL kontrastnog sredstva na bazi gadolinija.

2.2. Analiza snimki

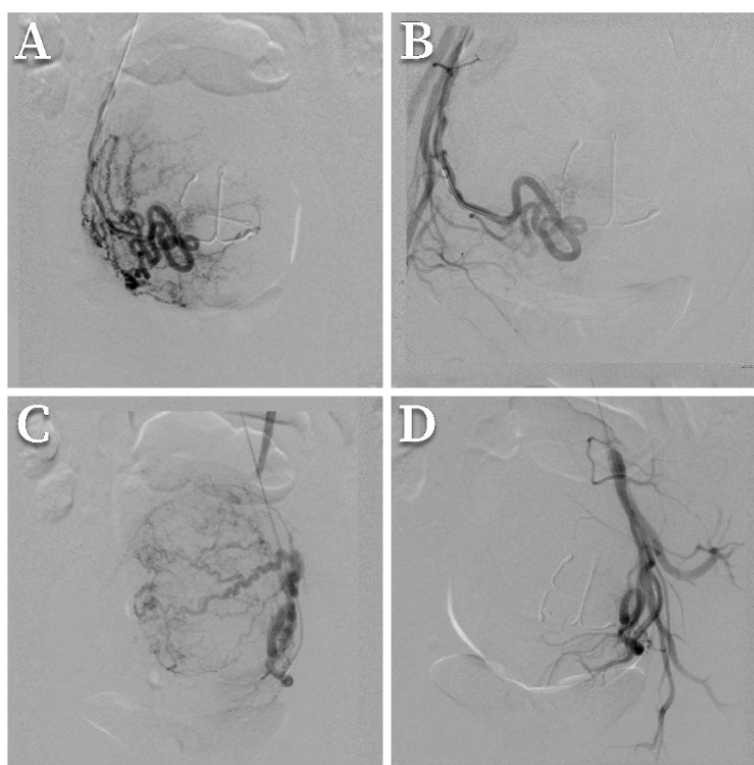
Sve MR snimke analizirali su radiolozi koristeći digitalnu radnu stanicu koja omogućuje interaktivnu analizu snimki. Miomi maternice pregledani su na T2 sekvencama i postkontrastnim MR snimkama, a maternica i miomi izmjereni su u tri dimenzije. Najveći miom maternice zabilježen je kao dominantan miom i klasificiran je prema FIGO klasifikaciji mioma (10). Submukozni miomi označeni su kao skupina A, hibridni miomi označeni su kao skupina B, a subserozni miomi označeni su kao skupina C radi lakšeg prikaza podataka u analizi lokacije mioma. Volumeni maternice i dominantnog mioma izračunati su pomoću formule za volumen elipsoida (duljina x širina x dubina x 0,523) (16). Smanjenje volumena maternice i mioma izračunato je i izraženo kao postotak na sljedeći način: $100 \times ([\text{volumen prije UAE} - \text{volumen nakon UAE}] / \text{volumen prije UAE})$.

Kontrolna MR snimka snimljena je kod svih pacijentica 6 mjeseci nakon zahvata. Također, snimljene su T1 postkontrastne snimke, a nedostatak imbibicije mioma kontrastom klasificiran je kao potpuni infarkt mioma. Djelomična imbibicija mioma kontrastom klasificirana je kao djelomični infarkt, a nedostatak postkontrastne imbibicije klasificiran je kao odsustvo infarkta mioma. Dominantni miom koji se više ne prikazuje na postproceduralnoj MR snimci označen je kao infarciran i ekspulziran iz maternice.

Intenzitet T2 signala (engl. *Signal intensity* – SI) dominantnog mioma mjereno je pomoću kružne regije interesa (engl. *Region of interest* – ROI), koja odgovara veličini dominantnog mioma. SI ilijačnog mišića mjereno je korištenjem istog pristupa i obično je imao minimalnu veličinu od oko 100 mm² kada je postavljen u središnji dio mišića. SIR mioma i ilijačnog mišića izračunat je kao SI dominantnog mioma/SI ilijačnog mišića na T2-sekvenci.

2.3. Procedura embolizacije arterije uterine

U svih pacijentica UAE je učinjena pod blagom sedacijom i lokalnom anestezijom putem pristupa lijevoj brahijalnoj ili radijalnoj arteriji. Vertebralni kateter od 4F postavljen je u unutarnju ilijačnu arteriju i uveden je u arteriju uterinu. Prije embolizacije uterine arterije, sve su pacijentice bile podvrgnute uterinoj angiografiji kako bi se vizualizirala opacifikacija mioma i procjena mogućih utero-ovarijalnih anastomoza. Krvne žile koje opskrbljuju miom općenito su kalibra 500-800 μm , što je bila osnova za odabir embolizacijskih čestica (17). Embolizacija je provedena s embolizacijskim česticama Embosphere® mikrosferama veličine 500-700 μm i 700-900 μm ili s česticama Hydropearl® veličine 600 μm i 800 μm . Embolizacija je provedena do postizanja staze krvotoka u uterinoj arteriji bez vidljive opacifikacije mioma kontrastom (**Slika 1**). Postembolizacijski sindrom liječen je nesteroidnim analgeticima, antiemeticima i po potrebi opioidnim analgeticima (18).



Slika 1 – Digitalna subtraksijska angiografija tijekom embolizacije arterije uterine. Putem transbrahijalnog pristupa, preproceduralna angiografija prikazuje lijevu i desnu arteriju uterinu koja se grana i „hrani“ veliki miom (**A, C**). Nakon supraselektivne kateterizacije obje arterije uterine, izvršena je embolizacija s embolizacijskim česticama veličine 500-700 μm sve dok se nije prikazala staza kontrastnog sredstva na ponovljenim angiografijama (**B, D**).

2.4. Statistika

Wilcoxonov test korišten je da prikaže postoji li statistička razlika između preproceduralnih i postproceduralnih volumena maternice i mioma. Spearmanov koeficijent korelacije korišten je za procjenu odnosa između početnog volumena mioma, SIR na T2 snimkama, broja mioma i postotka redukcije volumena mioma. Odnos između FIGO klasifikacije i smanjenja volumena statistički je analiziran pomoću Kruskal-Wallisovog testa. Dunnov post-hoc test proveden je za analizu između tri para skupina. Kruskal-Wallisov test korišten je i za analizu razlika između skupina s infarktom mioma. Statistička analiza provedena je korištenjem softverskog programa IBM SPSS Statistics 26 (SPSS 26; SPSS, Inc., Chicago, IL). P-vrijednost $<0,05$ smatrana je statistički značajnom.

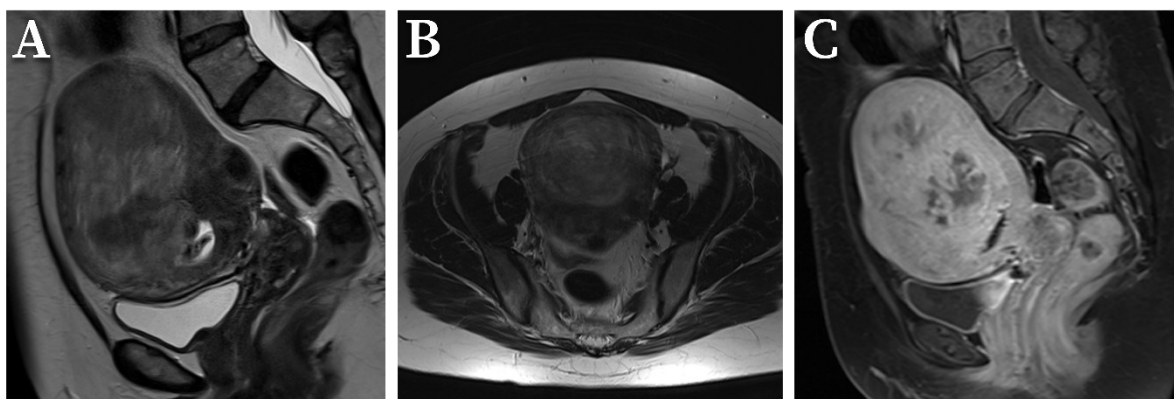
3. Rezultati

Od ukupno 75 pacijentica, 8 je podvrgnuto ponovljenoj UAE proceduri u razdoblju od jedne godine jer je početna embolizacija bila djelomično uspješna. Tih 8 slučajeva isključeno je iz istraživanja jer bi prethodni postupak embolizacije mogao utjecati na rezultate, kao što su intenzitet mioma i njihov odgovor na embolizaciju. Dodatno, jedna je pacijentica isključena zbog histerektomije tijekom razdoblja praćenja zbog stvaranja apscesa. Ostalih 66 pacijentica (prosječne dobi $42 \pm 6,17$ godina) zadovoljilo je kriterije uključivanja. Demografske i kliničke karakteristike kohorte pacijentica prikazane su u **tablici 1**. Najzastupljeniji simptom bio je obilno krvarenje, koje je bilo prisutno kod 71% pacijentica, odnosno ukupno 47. Ostali simptomi uključivali su anemiju (29%), menstrualnu bol (26%) i simptome pritiska mioma u zdjelici (23%). Jedna pacijentica prezentirala se s hipovolemijskim šokom zbog obilnog i dugotrajnog krvarenja iz mioma te je resuscitirana prije podvrgavanja embolizaciji. Ukupno šest pacijentica (9%) nije prijavilo nikakve simptome u vrijeme pregleda, ali su pokazivale znakove aktivnog rasta mioma. Postproceduralna MR snimka dobivena je u prosjeku 7,9 ($\pm 1,83$) mjeseci nakon preproceduralne MR.

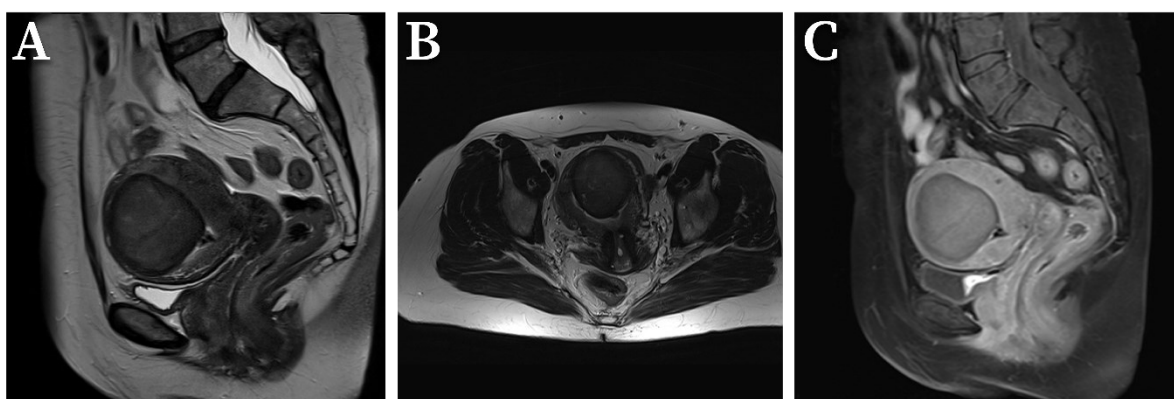
Tablica 1 – Demografija, kliničke karakteristike i inicijalni nalazi MR-a kohorte pacijentica.

Dob (prosjeak, SD)	41 ± 6.17 godina
Simptomi	
Obilno krvarenje	47 (71%)
Anemija	19 (29%)
Menstrualna bol	17 (26%)
Simptomi pritiska (<i>bulk symptoms</i>)	15 (23%)
Hipovolemijski šok	1 (2%)
Asimptomatski	6 (9%)
Median broja mioma u maternici (IQR)	3 (1 – 7)
Solitarni ili višestruki miomi u maternici	
Solitarni	20 (30%)
Višestruki	46 (70%)
Lokacija mioma (FIGO)	
Submukozni (FIGO 1,2)	12 (18%)
Intramuralni (FIGO 3,4)	0 (0%)
Subserozni (FIGO 5,6)	12 (18%)
Hibridni (FIGO 2-5)	41 (62%)
Cervikalni (FIGO 8)	1 (2%)
Prijašnje trudnoće	
0	20 (50%)
1	7 (18%)
2	13 (33%)
Prijašnji pobačaji	
0	25 (81%)
1	4 (13%)
2	1 (3%)
3	1 (3%)

Medijan broja mioma bio je 3, pri čemu je 20 (30%) pacijentica imalo solitarne miome, dok je preostalih 46 (70%) pacijentica imalo višestruke miome. Najzastupljeniji tip mioma bio je hibridni (FIGO 2-5), što se uglavnom pripisuje njihovom volumenu. Medijan volumena maternice prije embolizacije iznosio je 448,68 cm³, a nakon embolizacije smanjio se na 247,46 cm³. To je ekvivalentno srednjem smanjenju volumena maternice od 37,51%. Medijan volumena dominantnog mioma prije embolizacije iznosio je 96,64 cm³, a nakon embolizacije smanjio se na medijan od 41,45 cm³ (**Slika 2**). To je ekvivalentno prosječnom smanjenju volumena mioma od 55,95% (**Slika 3**). Rezultati za cijelu kohortu pacijentica sažeti su u **tablici 2**. Razlike između preproceduralnih i postproceduralnih volumena maternice i mioma bile su statistički značajne (p<0,001).



Slika 2 – Preproceduralna snimka MR-a 45-godišnje pacijentice sa simptomima nepravilnog menstrualnog ciklusa. Sagitalna i aksijalna T2-sekvenca (**A, B**) prikazuje veliki submukozni miom koji je $\geq 50\%$ intramuralan (FIGO klasifikacija 2) volumena 259 cm^3 . Sagitalna postkontrastna T1 snimka (**C**) prikazuje tipičnu opacifikaciju mioma kontrastom.



Slika 3 – Postproceduralna snimka MR-a iste pacijentice. Sagitalna i aksijalna T2-sekvenca (**A, B**) prikazuje redukciju volumena mioma nakon procedure. Postproceduralni volumen iznosi 69 cm^3 što predstavlja 73,36% redukcije volumena. Sagitalna postkontrastna T1 snimka (**C**) prikazuje karakteristični gubitak opacifikacije mioma kontrastom ukazujući na infarkt mioma i uspjeh procedure.

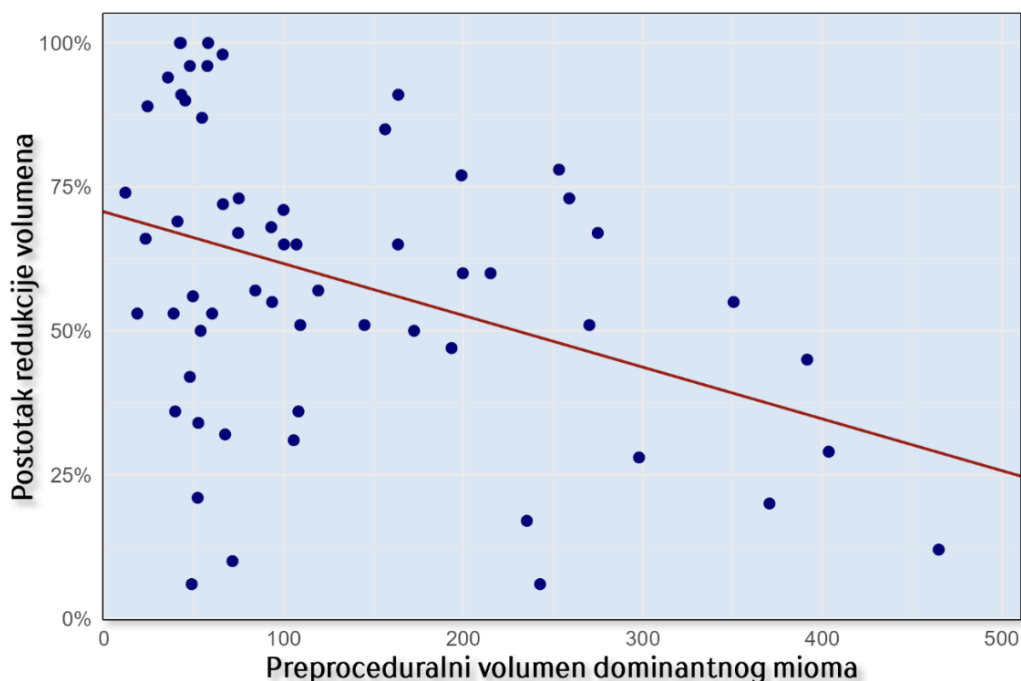
Tablica 2 – Promjene u volumenu maternice i dominantnog mioma prije i poslije embolizacije arterije uterine (UAE). Wilcoxonov test pokazao je statistički značajnu razliku između volumena maternice i volumena dominantnog mioma prije i poslije procedure ($p < 0,001$).

	Medijan (cm^3)	IQR (cm^3)	Medijan redukcije volumena (IQR)	p-vrijednost
Volumen maternice prije procedure	448,68	258,13 – 722,95		
Volumen maternice poslije procedure	247,46	147,37 – 468	37,51% (25 – 55,6)	<0,001
Volumen mioma prije procedure	96,64	49,18 – 203,58		
Volumen mioma poslije procedure	41,45	17,38 – 94,16	55,95% (33,4 – 73,5)	<0,001

Pet pacijentica (7%) imalo je male komplikacije, a dvije pacijentice prijavile su dugotrajnu bol u donjem dijelu trbuha i grčeve sedam dana nakon procedure. Dvije pacijentice imale su dugotrajno vaginalno krvarenje nakon procedure. Kod jedne pacijentice vaginalno krvarenje trajalo je dva mjeseca nakon procedure, dok je kod druge krvarenje prestalo nakon tjedan dana. Jedna pacijentica imala je teži oblik postembolizacijskog sindroma s visokom temperaturom i jakim bolovima u abdomenu, što je zahtijevalo produljeno liječenje analgeticima i antipireticima. Dvije (3%) pacijentice imale su velike komplikacije. Jedna pacijentica imala je generalizirani grand-mal napadaj unutar 12 sati nakon procedure, pri čemu je konzultiran neurolog. Pretpostavlja se da su napadaji bili uzrokovani reakcijom na intravenski kontrast jer su postojale određene naznake da je imala sličnu reakciju tijekom prethodnog snimanja. Ista pacijentica imala je i obilno vaginalno krvarenje tri tjedna nakon zahvata. Druga pacijentica primljena je zbog kroničnih tromjesečnih bolova u trbuhu koji su se tri mjeseca nakon procedure pogoršali, a CT je pokazao nekrotičnu masu u maternici i stvaranje apscesa. Bolesnica je histerektomirana i reseciran je zahvaćeni dio tankog crijeva.

3.1. Početni volumen dominantnog mioma

Analizirali smo postoji li povezanost između početnog volumena dominantnog mioma i njegovog postotka redukcije volumena nakon embolizacije pomoću Spearmanove korelacije. Pronašli smo statistički značajnu negativnu korelaciju između početnog volumena dominantnog mioma i postotka redukcije volumena mioma nakon embolizacije (Spearmanov $r = -0,365$, p -vrijednost = 0,001). Scatter-plot dijagram koji pokazuje korelaciju prikazan je na **slici 4**.



Slika 4 – Negativna korelacija između preproceduralnog volumena dominantnog mioma i njegove redukcije volumena nakon embolizacije ($r_s = -.365$, $p < 0.01$)

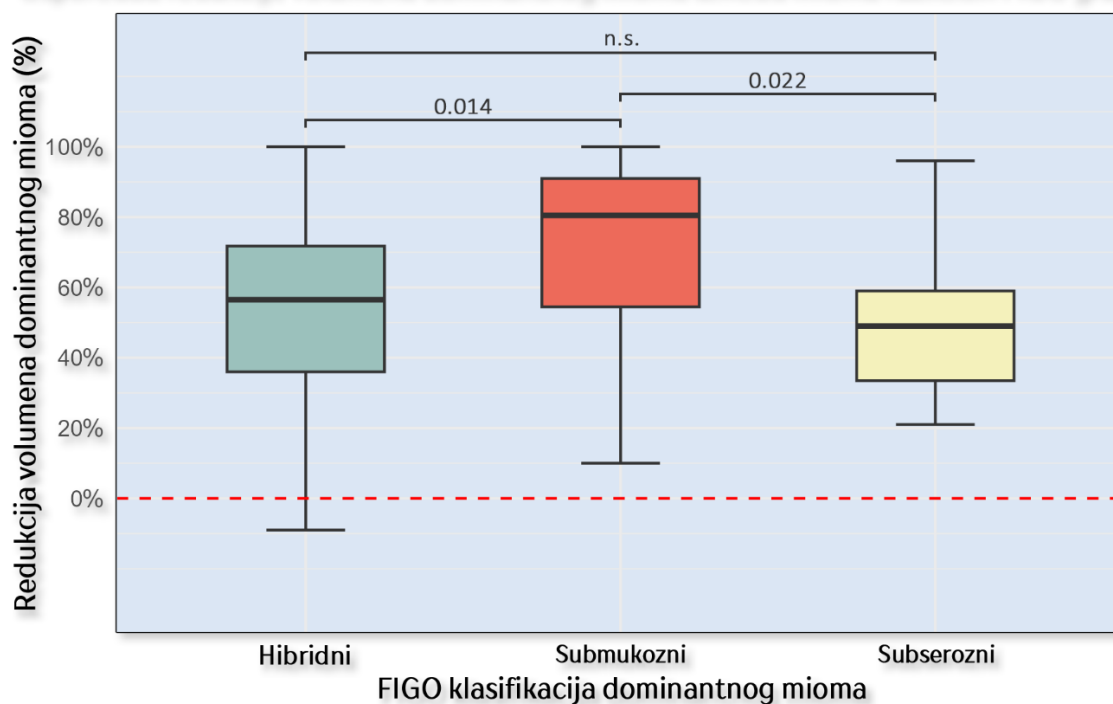
3.2. Lokacija mioma

Uspoređeno je ukupno 65 mioma kako bi se vidjelo postoji li razlika između mioma različitih FIGO klasifikacija i njihove redukcije volumena nakon embolizacije. Jedna pacijentica bila je isključena iz ove analize zbog mioma koji se nalazio u cerviksu maternice te se nije mogao usporediti zbog male veličine uzorka u grupi. Većina pacijentica imala je hibridne miome prema FIGO klasifikaciji (41 miom, 63%). Ostali miomi bili su submukozni (18%) ili subserozni (18%). Smanjenje volumena mioma uspoređeno je s FIGO klasifikacijom mioma, a rezultati su prikazani u **tablici 3**. Submukozni miomi imali su najbolju redukciju volumena nakon embolizacije s medijanom od 80,08% (IQR 53,62 – 92,55). Hibridni miomi imali su značajno manju redukciju volumena s medijanom od 54,53% (IQR 23,78 – 71,46) u usporedbi sa submukoznim miomima ($p = .014$). Subserozni miomi također su pokazali značajno manju redukciju volumena s medijanom od 49,29% (IQR 32,66 – 63,02) u usporedbi sa submukoznim miomima ($p = .022$). Razlike između smanjenja volumena hibridnih i subseroznih mioma nisu bile statistički značajne. Box-plot dijagram koji prikazuje ovu razliku redukcija volumena između različitih lokacija mioma prema FIGO klasifikaciji prikazan je na **slici 5**.

Tablica 3 – Redukcija volumena mioma nakon embolizacije arterije uterine između pojedinih skupina lokacija mioma prema FIGO klasifikaciji. Kruskal-Wallisov test prikazao je da postoji statistički značajna razlika između tri grupe ($H = 7,013$, $p = 0,03$). Dunnov post hoc test korišten je za međusobnu usporedbu značajnosti razlike između grupa.

FIGO klasifikacija	Volumen dominantnog mioma prije UAE (cm ³)	Volumen dominantnog mioma poslije UAE (cm ³)	Redukcija volumena (%)	p-vrijednost
Submukozni (n = 12) - A				
Medijan (IQR)	42,36 (26,91 – 67,14)	6,02 (2,38 – 35,74)	80,08% (53,62 – 92,55)	A-B = 0,014
Raspon (min - max)	11,76 - 259,00	0 - 68,89	9,84% - 100%	
Hibridni (n = 41) - B				
Medijan (IQR)	157,35 (66,02 – 272,54)	57,79 (24,13 – 192,09)	54,53% (23,78 – 71,46)	A-C = 0,022
Raspon (min - max)	24,92 - 837,1	0 - 707,16	-323,86% - 100%	
Subserozni (n = 12) - C				
Medijan (IQR)	63,68 (52,09 – 104,14)	35,47 (27,82 – 64,25)	49,29% (32,66 – 63,02)	B-C = 0,704
Raspon (min - max)	22,99 - 193,45	2,37 - 102,07	20,58% - 95,87%	

Usporedba redukcije volumena dominantnog mioma između mioma različitih FIGO grupa



Slika 5 – Boxplot graf koji prikazuje razliku redukcije volumena mioma nakon embolizacije između različitih grupa mioma prema FIGO klasifikaciji. Pronađena je statistički značajna razlika redukcije volumena kod submukoznih mioma u usporedbi s hibridnim ($p = 0,014$) i subseroznim ($p = 0,022$) miomima.

3.3. Infarkt dominantnog mioma

Potpuni infarkt dominantnog mioma dogodio se kod ukupno 49 pacijentica (74%). Od tih 49 pacijentica, tri su vjerojatno imale ekspanziju dominantnog mioma, budući da se dominantni miom više nije prikazao na kontrolnoj snimci. Parcijalni infarkt zabilježen je kod 12 pacijentica (18%). Kod 5 pacijentica (8%) nije došlo do infarkta. Kruskal-Wallisovim testom analizirano je postoje li razlike u početnom volumenu dominantnog mioma, SIR i broju mioma ovisno o infarktu dominantnog mioma. Nije pronađena statistički značajna razlika između spomenutih varijabli ($p = 0,083$). Za analizu povezanosti lokacije dominantnog mioma prema FIGO klasifikaciji i infarkta dominantnog mioma korišten je Hi-kvadrat test koji je pokazao da ne postoji statistički značajna povezanost ($\chi^2 (4, N = 65) = 4,902, p = ,298$). Sažetak analize infarkta dominantnog mioma prikazan je u **tablici 4**.

Tablica 4 – Analiza infarkta dominantnog mioma koja pokazuje da nema statistički značajnih razlika između različitih skupina infarkta mioma i početnog volumena mioma te broja mioma ($p = .083$). Nije pronađena povezanost između FIGO klasifikacije mioma i infarkta mioma ($p = .298$).

Infarkt mioma	Medijan volumena		Medijan broja mioma (IQR)
	dominantnog mioma prije UAE (IQR)	Lokacija mioma	
Ne (n = 5)	198,94 cm ³ (91,14 – 297,38)	Hibridni = 5 (100%)	3 (1,5 – 5,5)
Parcijalni (n = 12)	167,24 cm ³ (72,17 – 345,45)	Submukozni = 1 (8,3%)	2,5 (1 – 7)
		Hibridni = 9 (75%) Subserozni = 2 (16,7%)	
Da (n = 48)	74,88 cm ³ (46,37 – 163,67)	Submukozni = 11 (22,9%)	4 (1 – 7,5)
		Hibridni = 27 (56,3%) Subserozni = 10 (20,8%)	

3.4. Omjer inteziteta signala

Analizirali smo postoji li korelacija između omjera intenziteta signala prije embolizacije dominantnog mioma i skeletnog mišića na T2-sekvenci i postotka redukcije volumena mioma koristeći Spearmanovu korelaciju. Medijan omjera intenziteta T2 signala iznosio je 2,15. Samo je jedan miom bio hipointenzivan na T2 sekvenci, dok su ostali bili hiperintenzivni. Pronađena je blaga pozitivna korelacija gdje je povećanje omjera intenziteta signala na T2-sekvenci bilo

povezano s boljom redukcijom volumena tog mioma, ali nije pronađena statistička značajnost te povezanosti ($r_s = .071$, p-vrijednost = .288).

3.5. Broj mioma

Medijan volumena solitarnog mioma prije embolizacije iznosio je $102,66 \text{ cm}^3$ pri čemu je najveći zabilježeni volumen iznosio $837,1 \text{ cm}^3$. Kod pacijentica s višestrukim miomima medijan volumena dominantnog mioma prije embolizacije iznosio je $93,22 \text{ cm}^3$, dok je najveći volumen dominantnog mioma u ovoj grupi iznosio $464,8 \text{ cm}^3$. Medijan postotka redukcije volumena u skupini solitarnih mioma bio je 49,38%, dok je medijan postotka redukcije volumena za višestruke miome iznosio 57,38%. Za analizu povezanosti između broja mioma u maternici i postotka redukcije volumena koristili smo Spearmanovu korelaciju. Nismo pronašli statistički značajnu korelaciju između postotka redukcije volumena nakon embolizacije i broja mioma u uterusu ($r_s = .097$, $p = .219$).

4. Diskusija

Naše istraživanje potvrđuje učinkovitost i sigurnost UAE u liječenju mioma maternice. Medijan postotka redukcije volumena dominantnog mioma iznosio je 55,95% nakon šest mjeseci. Medijan postotka redukcije volumena maternice iznosio je 37,51%. Imali smo pet pacijentica (7%) koje su imale manje komplikacije koje su rezultirale produljenim boravkom u bolnici. U našoj retrospektivnoj analizi imali smo ukupno dvije pacijentice (3%) koje su imale velike komplikacije od kojih je samo jedna bila izravno povezana s UAE postupkom. Naši postotci redukcije volumena i stope komplikacija slične su onima prikazanim u drugim istraživanjima (19–21). U našem istraživanju nije bilo smrtnih slučajeva. Većina pacijentica imala je značajno poboljšanje simptoma.

Pronašli smo negativnu korelaciju između početnog volumena dominantnog mioma i postotka redukcije volumena mioma. Manji miomi pokazali su bolju redukciju volumena od većih. Također, identificirali smo ukupno tri mioma (5%) koja se nisu vizualizirala na kontrolnim snimkama, vjerojatno zbog ekspanzije iz maternice. Sva tri ekspanzirana mioma u našem istraživanju bila su relativno mala, s volumenom u rasponu od 104 cm³ do 135 cm³. Naši rezultati negativne korelacije između početnog volumena mioma i redukcije volumena nakon embolizacije slični su rezultatima drugih studija (22,23). Međutim, neka istraživanja nisu pronašla korelaciju između tih varijabli (24,25). Czuczvara i sur. pronašli su pozitivnu korelaciju ukazujući na bolju redukciju volumena kod većih mioma (26). Važno je napomenuti da su pacijentice u njihovom istraživanju imale samo intramuralne miome što je moglo utjecati na razlike u rezultatima. Ovi kontradiktorni nalazi mogu biti rezultat različitih kriterija uključivanja različitih veličina mioma, razlika u tehnikama embolizacije te složene patofiziologije mioma, uključujući njihovu lokaciju i klasifikaciju prema FIGO. Također, Czuczvara i sur. su saželi rezultate sličnih istraživanja koja su analizirala korelaciju između početnog volumena mioma i stope redukcije volumena u dostupnim studijama. Pokazalo se da većina istraživanja nije pronašla nikakvu korelaciju ili je imala negativnu korelaciju što ukazuje da je njihova studija jedina s pozitivnom korelacijom. Subserozni miomi s peteljkom pokazuju dodatnu vaskularnu opskrbu, što ih čini manje osjetljivima na embolizaciju, što bi

moglo utjecati na rezultate ne samo u našem istraživanju, već i u drugim studijama (27). Ovi podatci sugeriraju da redukcija volumena može ovisiti o FIGO klasifikaciji ili, barem, o lokalizaciji mioma, što može objasniti varijabilnost u rezultatima između studija (28). U našem istraživanju, većina mioma bila je hibridnog tipa (61%), dok su ostali bili ili submukozni (18%) ili subserozni (18%). Relativno mali udio submukoznih i subseroznih mioma u našem istraživanju mogao je utjecati na rezultate. Za buduća istraživanja važno je uzeti u obzir ovaj potencijalni faktor i provesti analize uzimajući u obzir sve potencijalne pristranosti. Iako naše istraživanje podupire teoriju da manji miomi mogu imati bolje ishode, ovi rezultati se trebaju interpretirati u skladu s drugim prediktivnim čimbenicima i ne smiju se koristiti kao jedini prediktivni faktor za ishod embolizacije.

Rezultati našeg istraživanja pokazali su statistički značajnu razliku između različitih lokacija mioma prema FIGO klasifikaciji i njihove redukcije volumena nakon embolizacije. Submukozni miomi pokazali su najbolju redukciju volumena s medijanom od 80%, za razliku od hibridnih mioma koji su imali najnižu redukciju volumena s medijanom od 54% i subseroznih mioma koji su imali medijan redukcije volumena od 49%. Naši rezultati, koji pokazuju da lokacija mioma može biti prediktivni faktor za ishod embolizacije, pri čemu submukozni miomi imaju najbolji odgovor na postupak, slični su drugim objavljenim studijama (12,22,29,30). Suprotno ovim navodima, neki autori nisu pronašli značajnu razliku između lokacije mioma i redukcije volumena nakon embolizacije (24,31). Međutim, te dvije studije imale su mali uzorak submukoznih mioma (4% i 6% submukoznih mioma u navedenim studijama) što je moglo utjecati na njihove rezultate. Submukozni miomi mogu biti osjetljiviji na embolizaciju i imati bolji odgovor zbog veličine embolizacijskih čestica. Embolizacijske čestice u potpunosti emboliziraju arterije u unutarnjem dijelu miometrija, dok se u arterijama u vanjskom dijelu miometrija, embolizacijske čestice puno manje emboliziraju zbog većeg promjera krvnih žila, koji je često veći i od samih čestica. Promjer krvnih žila smanjuje se od vanjskom prema unutrašnjem dijelu miometrija. Ovu hipotezu postavili su i prikazali Aziz i sur. u postembolizacijskom istraživanju gdje su histološki preparirali maternice žena nakon embolizacije arterije uterine i prikazali regije maternice u kojima su se nalazile embolizacijske

čestice. To bi moglo objasniti zašto subserozni i periferni miomi mogu biti manje osjetljivi na embolizaciju i imati manju redukciju volumena (32). Također je vrijedno spomenuti da subserozni miomi mogu imati povećanu vaskularizaciju iz drugih krvnih žila, kao što su arterije jajnika, zbog čega je manja vjerojatnost da će embolizacija biti uspješna (27). Submukozni miomi mogu imati bolju redukciju volumena jer su najbliži kavumu endometrija, a mogućnost njihove ekspulzije nakon embolizacije veća je u odnosu na miome koji su udaljeniji od kavuma endometrija. Ovaj učinak zabilježen je u našem istraživanju gdje smo prikazali ukupno tri ekspulzije mioma (5%), od kojih su dva bila submukozna, a jedan je bio hibridni. Drugi nalazi u literaturi također podupiru ovu teoriju (33). Dodatni mogući razlog zbog kojeg submukozni miomi mogu bolje reagirati na UAE je vaskularna anatomija maternice. Unutarnji sloj maternice, endometrij, opskrbljuje se krvlju spiralnim arterijama koje su terminalne arterije, odnosno arterije koje nemaju anastomoze s drugim krvnim žilama. Nakon embolizacije terminalne arterije ostaju embolizirane zbog čega miomi bliži endometriju imaju manje šanse za neuspješnu embolizaciju (34). Naše istraživanje, uz druge izvore literature, potvrđuje hipotezu da submukozni miomi imaju bolju redukciju volumena od ostalih mioma i da lokacija mioma može poslužiti kao prediktivni faktor pri razmatranju UAE kao terapijske opcije.

Također, analizirali smo stopu infarkta mioma nakon embolizacije i ustanovili da je 74% mioma imalo potpuni infarkt, 18% je imalo djelomični infarkt, dok samo 8% mioma nije infarciralo. Naši rezultati slični su onima objavljenima u dostupnoj literaturi (35,36). Prethodna istraživanja uglavnom su se fokusirala na rezultate infarkta mioma ne uzimajući u obzir potencijalne faktore poput lokacije mioma ili inicijalne veličine mioma koji možda mogu utjecati na infarkt mioma. Analizirali smo postoji li razlika među različitim skupinama infarkta mioma uzimajući u obzir varijable poput lokacije mioma, intenziteta signala na T2-sekvenci i početne veličine mioma i nismo pronašli statistički značajne razlike. Također, utvrdili smo da lokacija mioma nije imala utjecaj na infarkt mioma nakon embolizacije.

Omjer intenziteta signala na T2 sekvenci MR snimke pokazao se kao značajan prediktivni faktor za uspješnost embolizacije i stopu redukcije volumena u drugim istraživanjima. Istraživanja koja prikazuju omjer intenziteta signala na T2 sekvenci pokazala su da je

hiperintenzitet mioma povezan s boljom redukcijom volumena mioma (37–39). Većina tih istraživanja kategorizirala je pacijentice u dvije skupine na temelju intenziteta mioma: hiperintenzivni i hipointenzivni miomi. Rezultati tih istraživanja pokazali su da je skupina pacijentica s hiperintenzivnim miomima imala bolju redukciju volumena nakon embolizacije u usporedbi sa skupinom s hipointenzivnim miomima. Međutim, ovakva kategorizacija mioma u skupine prema omjeru intenziteta signala može dovesti do pristranosti rezultata budući da je omjer intenziteta signala kontinuirana varijabla. Stoga su neki autori koristili korelacijsku analizu kao rješenje ovog problema. Ova metoda omogućuje detaljniju statističku analizu odnosa između omjera intenziteta signala i redukcije volumena mioma. Duvnjak i sur. te Šipola i sur. prikazali su pozitivnu korelaciju između omjera intenziteta signala i redukcije volumena mioma koristeći Spearmanovu korelaciju jer su, slično našem istraživanju, imali samo jedan hipointenzivni miom (13,24). Koristili smo Spearmanovu korelaciju kako bismo procijenili postoji li povezanost između omjera intenziteta signala i redukcije volumena, ali suprotno spomenutim istraživanjima, naši rezultati nisu pokazali nikakvu statistički značajnu povezanost. Veći intenzitet signala na T2 sekvenci može biti posljedica hipercelularnosti, povećane vaskularizacije ili degeneracije mioma. Razlikovanje uzroka hiperintenziteta mioma često nije lako, ali morfološki izgled mioma može pomoći u diferencijaciji između uzroka hiperintenziteta (40). Degenerativni miomi pretežno imaju visok omjer intenziteta signala na T2 sekvenci, a njihova prevalencija kod pacijentica koje su upućene na UAE iznosi oko 5% (41). Većina pacijentica s degenerativnim miomima liječi se konzervativno, a poznavanje fiziologije degenerativnih mioma važno je kada se govori o UAE jer može rezultirati lošijim ishodima. Omjer intenziteta signala i dalje je predmet diskusije jer hiperintenzivni miomi mogu imati bolji odgovor na embolizaciju budući da hiperintenzitet može ukazivati na povećanu vaskularnost i bolju osjetljivost na proceduru dajući bolje rezultate (42). S druge strane, hiperintenzitet može biti uzrokovan degeneracijom mioma, a degenerativni miomi manje su osjetljivi na embolizaciju i daju lošije rezultate (43). U našem istraživanju pronašli smo slabu pozitivnu korelaciju između povećanja omjera intenziteta signala i redukcije volumena, no ona nije bila statistički značajna. Ovi rezultati mogli bi biti posljedica više faktora jer nismo uzeli u

obzir morfološku heterogenost mioma, što je moglo utjecati na naše rezultate. Iako neki autori nisu pronašli korelaciju između heterogenosti intenziteta signala i redukcije volumena mioma, heterogenost mioma i dalje treba uzeti u obzir pri analizi omjera intenziteta signala kao prediktivnog faktora za uspješnost embolizacije mioma (44). Omjer intenziteta signala ostaje prilično složena tema s mnogim otvorenim pitanjima i potrebna su daljnja istraživanja s analizom više faktora poput heterogenosti mioma, postkontrastne imbibicije i omjera intenziteta signala na različitim sekvencama MR snimki koji bi mogli utjecati na rezultate.

Analizirali smo i broj mioma te njihov utjecaj na ishod procedure. Nismo pronašli nikakvu korelaciju između broja mioma i postotka redukcije volumena mioma nakon embolizacije. Isti zaključak prikazali su i drugi autori u literaturi (19,45). Utvrđeno je da prisutnost višestrukih mioma u maternici može dovesti do povećane prokrvljenosti maternice s većim volumenom krvnih žila zbog većeg protoka krvi kroz miome. To povećava potrebu za većom količinom embolizacijskih čestica potrebnih za uspješan postupak (27). Međutim, broj mioma u našem istraživanju nije bio prediktivni faktor niti za smanjenje volumena maternice niti za redukciju volumena mioma nakon embolizacije.

Naše istraživanje ima nekoliko ograničenja. Ovo je retrospektivna analiza koja je obuhvatila 75 pacijentica iz jednog kliničkog bolničkog centra. Rezultate procedure procjenjivali smo prema redukciji volumena mioma, što nije nužno u korelaciji s poboljšanjem kliničkih simptoma. U slučaju višestrukih mioma u maternici procijenjen je samo najveći miom koji je bio označen kao dominantan kod pacijentice i uključen u analizu, što je moglo unijeti pristranost u naše rezultate. Osim toga, prema FIGO klasifikaciji mioma, većina naših mioma bili su hibridni što je također moglo utjecati na naše rezultate.

5. Zaključak

Zaključno, naše istraživanje potvrđuje da je embolizacija arterije uterine siguran i učinkovit postupak za liječenje mioma maternice s manjom stopom komplikacija u usporedbi s kirurškim opcijama liječenja (46,47). Osim očuvanja maternice, UAE nudi prednost izbjegavanja opće anestezije i kirurških komplikacija uz kraće vrijeme oporavka (48). Utjecaj različitih prognostičkih faktora na uspješnost procedure, poput početnog volumena mioma, omjera intenziteta signala na T2-sekvenci MR snimke, lokacije mioma prema FIGO klasifikaciji, dobi pacijentice i broja mioma u maternici još uvijek je predmet rasprava, a dostupni podaci iz literature su konflikti. Naša studija pokazala je da je UAE bila uspješnija u pacijentica sa submukoznim miomima i manjim preproceduralnim volumenom mioma dodajući dodatne podatke trenutnoj literaturi koji se mogu koristiti kao povoljni prediktivni faktori za ishod i uspješnost procedure. Dodatno, MR igra važnu ulogu u dijagnozi, karakterizaciji, planiranju prije liječenja i postproceduralnom praćenju. MR je također učinkovita metoda za predikciju redukcije volumena mioma nakon UAE, koja se lako može uključiti u rutinsku kliničku praksu. Predviđanje ishoda liječenja s pomoću karakteristika mioma na MR omogućilo bi bolji odabir pacijenata, manju stopu neuspješnog liječenja i manje ponavljanja postupka. Intenzitet signala na T2-sekvenci i heterogenost mioma pokazuju obećavajuće rezultate kao prediktori volumnog odgovora nakon procedure, iako naši rezultati nisu pronašli statistički značajne rezultate. U liječenju mioma maternice treba provoditi multidisciplinarnu suradnju ginekologa i intervencijskih radiologa.

6. Zahvale

Zahvaljujem svom mentoru dr. sc. Luki Novoselu, dr. med. na pristupačnosti, savjetima, utrošenom vremenu i podršci u izradi ovog diplomskog rada i prijašnjih radova te na uvodu u znanstveni i klinički rad područja intervencijske radiologije.

Posebno zahvaljujem svojim roditeljima, Neveni i Stipanu, na bezuvjetnoj ljubavi i podršci tijekom cijelog mog života. Svojim savjetima i trudom omogućili su mi da završim fakultet i postanem osoba kakva danas jesam. Bez njih ovo ne bi bilo moguće.

Hvala mojoj djevojci Luciji na ljubavi, podršci i razumijevanju tijekom studiranja.

Hvala mojim prijateljima s kojima sam dijelio i lijepe i teške trenutke, koji su mi pružali savjete i pomoć te studiranje učinili lijepim i nezaboravnim iskustvom.

7. Literatura

1. Bulun SE. Uterine Fibroids. Longo DL, editor. *N Engl J Med*. 2013 Oct 3;369(14):1344–55. <https://doi.org/10.1056/NEJMra1209993>
2. Day Baird D, Dunson DB, Hill MC, Cousins D, Schectman JM. High cumulative incidence of uterine leiomyoma in black and white women: Ultrasound evidence. *Am J Obstet Gynecol*. 2003 Jan;188(1):100–7. <https://doi.org/10.1067/mob.2003.99>
3. Cramer SF, Patel A. The Frequency of Uterine Leiomyomas. *Am J Clin Pathol*. 1990 Oct 1;94(4):435–8. <https://doi.org/10.1093/ajcp/94.4.435>
4. Zimmermann A, Bernuit D, Gerlinger C, Schaeffers M, Geppert K. Prevalence, symptoms and management of uterine fibroids: an international internet-based survey of 21,746 women. *BMC Womens Health*. 2012 Mar 26;12(1):6. <https://doi.org/10.1186/1472-6874-12-6>
5. Gonsalves C. Uterine Artery Embolization for Treatment of Symptomatic Fibroids. *Semin Interv Radiol*. 2008 Dec;25(04):369–77. <https://doi.org/10.1055/s-0028-1103001>
6. Vilos GA, Allaire C, Laberge P-Y, Leyland N, Vilos AG, Murji A, et al. The Management of Uterine Leiomyomas. *J Obstet Gynaecol Can*. 2015 Feb;37(2):157–78. [https://doi.org/10.1016/S1701-2163\(15\)30338-8](https://doi.org/10.1016/S1701-2163(15)30338-8)
7. Mas A, Tarazona M, Dasí Carrasco J, Estaca G, Cristóbal I, Monleón J. Updated approaches for management of uterine fibroids. *Int J Womens Health*. 2017 Sep 5;9:607–17. <https://doi.org/10.2147/IJWH.S138982> PMID: 28919823
8. Ravina JH, Ciraru-Vigneron N, Bouret JM, Herbreteau D, Houdart E, Aymard A, et al. Arterial embolisation to treat uterine myomata. *The Lancet*. 1995 Sep;346(8976):671–2. [https://doi.org/10.1016/S0140-6736\(95\)92282-2](https://doi.org/10.1016/S0140-6736(95)92282-2)
9. Mara M, Maskova J, Fucikova Z, Kuzel D, Belsan T, Sosna O. Midterm Clinical and First Reproductive Results of a Randomized Controlled Trial Comparing Uterine Fibroid Embolization and Myomectomy. *Cardiovasc Intervent Radiol*. 2008 Jan 1;31(1):73–85. <https://doi.org/10.1007/s00270-007-9195-2>
10. Gomez E, Nguyen M-LT, Fursevich D, Macura K, Gupta A. MRI-based pictorial review of the FIGO classification system for uterine fibroids. *Abdom Radiol*. 2021 May;46(5):2146–55. <https://doi.org/10.1007/s00261-020-02882-z>
11. Radeleff B, Eiers M, Bellemann N, Ramsauer S, Rimbach S, Kauczor H-U, et al. Expulsion of dominant submucosal fibroids after uterine artery embolization. *Eur J Radiol*. 2010 Jul;75(1):e57-63. <https://doi.org/10.1016/j.ejrad.2009.07.013> PMID: 19692192
12. Kurban LAS, Metwally H, Abdullah M, Kerban A, Oulhaj A, Alkoteesh JA. Uterine Artery Embolization of Uterine Leiomyomas: Predictive MRI Features of Volumetric Response. *Am J Roentgenol*. 2021 Apr;216(4):967–74. <https://doi.org/10.2214/AJR.20.22906>
13. Duvnjak S, Ravn P, Green A, Andersen PE. Magnetic Resonance Signal Intensity Ratio Measurement Before Uterine Artery Embolization: Ability to Predict Fibroid Size Reduction. *Cardiovasc Intervent Radiol*. 2017 Dec 1;40(12):1839–44. <https://doi.org/10.1007/s00270-017-1721-2>

14. Schirf B, Vogelzang R, Chrisman H. Complications of Uterine Fibroid Embolization. *Semin Interv Radiol*. 2006 Jun;23(2):143–9. <https://doi.org/10.1055/s-2006-941444>
15. Sacks D, McClenny TE, Cardella JF, Lewis CA. Society of Interventional Radiology clinical practice guidelines. *J Vasc Interv Radiol JVIR*. 2003 Sep;14(9 Pt 2):S199-202. <https://doi.org/10.1097/01.rvi.0000094584.83406.3e> PMID: 14514818
16. Zivković N, Zivković K, Despot A, Paić J, Zelić A. Measuring the volume of uterine fibroids using 2- and 3-dimensional ultrasound and comparison with histopathology. *Acta Clin Croat*. 2012 Dec;51(4):579–89. PMID: 23540166
17. Silberzweig JE, Powell DK, Matsumoto AH, Spies JB. Management of Uterine Fibroids: A Focus on Uterine-sparing Interventional Techniques. *Radiology*. 2016 Sep;280(3):675–92. <https://doi.org/10.1148/radiol.2016141693>
18. Chan P, Garcia-Reyes K, Cronan J, Newsome J, Bercu Z, Majdalany BS, et al. Managing Postembolization Syndrome–Related Pain after Uterine Fibroid Embolization. *Semin Interv Radiol*. 2021 Aug;38(03):382–7. <https://doi.org/10.1055/s-0041-1731406>
19. Cappelli A, Mosconi C, Cocozza MA, Brandi N, Bartalena L, Modestino F, et al. Uterine Artery Embolization for the Treatment of Symptomatic Uterine Fibroids of Different Sizes: A Single Center Experience. *J Pers Med*. 2023 May 28;13(6):906. <https://doi.org/10.3390/jpm13060906>
20. Ukybassova T, Terzic M, Dotlic J, Imankulova B, Terzic S, Shauyen F, et al. Evaluation of Uterine Artery Embolization on Myoma Shrinkage: Results from a Large Cohort Analysis. *Gynecol Minim Invasive Ther*. 2019 Oct 24;8(4):165–71. https://doi.org/10.4103/GMIT.GMIT_50_19 PMID: 31741842
21. Toor SS, Jaberi A, Macdonald DB, McInnes MDF, Schweitzer ME, Rasuli P. Complication Rates and Effectiveness of Uterine Artery Embolization in the Treatment of Symptomatic Leiomyomas: A Systematic Review and Meta-Analysis. *Am J Roentgenol*. 2012 Nov;199(5):1153–63. <https://doi.org/10.2214/AJR.11.8362>
22. Spies JB, Roth AR, Jha RC, Gomez-Jorge J, Levy EB, Chang TC, et al. Leiomyomata Treated with Uterine Artery Embolization: Factors Associated with Successful Symptom and Imaging Outcome. *Radiology*. 2002 Jan;222(1):45–52. <https://doi.org/10.1148/radiol.2221010661>
23. Naguib NNN, Mbalisike E, Nour-Eldin N-EA, Jost A, Lehnert T, Ackermann H, et al. Leiomyoma Volume Changes at Follow-up after Uterine Artery Embolization: Correlation with the Initial Leiomyoma Volume and Location. *J Vasc Interv Radiol*. 2010 Apr;21(4):490–5. <https://doi.org/10.1016/j.jvir.2009.12.388>
24. Sipola P, Ruuskanen A, Yawu L, Husso M, Vanninen R, Hippeläinen M, et al. Preinterventional quantitative magnetic resonance imaging predicts uterus and leiomyoma size reduction after uterine artery embolization. *J Magn Reson Imaging*. 2010 Mar;31(3):617–24. <https://doi.org/10.1002/jmri.22063>
25. Hecht EM, Do RKG, Kang SK, Bennett GL, Babb JS, Clark TWI. Diffusion-weighted imaging for prediction of volumetric response of leiomyomas following uterine artery embolization: A preliminary study. *J Magn Reson Imaging*. 2011 Mar;33(3):641–6. <https://doi.org/10.1002/jmri.22459>
26. Czuczwar P, Woźniak S, Szkodziak P, Woźniakowska E, Paszkowski M, Wrona W, et al. Predicting the results of uterine artery embolization: correlation between initial intramural

- fibroid volume and percentage volume decrease. *Menopausal Rev.* 2014;4:247–52. <https://doi.org/10.5114/pm.2014.45001>
27. Pelage J-P, Cazejust J, Pluot E, Dref OL, Laurent A, Spies JB, et al. Uterine Fibroid Vascularization and Clinical Relevance to Uterine Fibroid Embolization. *RadioGraphics.* 2005 Oct;25(suppl_1):S99–117. <https://doi.org/10.1148/rg.25si055510>
 28. Ito H, Nakai M, Yunaiyama D, Shiota N, Kobayashi T, Yasutomi M, et al. Efficacy of uterine artery embolization (UAE) for uterine fibroids according to FIGO classification: a single-center experience. *Jpn J Radiol.* 2024 Feb 1;42(2):174–81. <https://doi.org/10.1007/s11604-023-01492-1>
 29. Jha RC, Ascher SM, Imaoka I, Spies JB. Symptomatic Fibroleiomyomata: MR Imaging of the Uterus before and after Uterine Arterial Embolization. *Radiology.* 2000 Oct;217(1):228–35. <https://doi.org/10.1148/radiology.217.1.r00se49228>
 30. Lacayo EA, Richman DL, Acord MR, Wolfman DJ, Caridi TM, Desale SY, et al. Leiomyoma Infarction after Uterine Artery Embolization: Influence of Embolic Agent and Leiomyoma Size and Location on Outcome. *J Vasc Interv Radiol.* 2017 Jul;28(7):1003–10. <https://doi.org/10.1016/j.jvir.2017.03.015>
 31. Noda Y, Kanematsu M, Goshima S, Kondo H, Watanabe H, Kawada H, et al. Prediction of early response to uterine artery embolization in fibroids: Value of MR signal intensity ratio. *Magn Reson Imaging.* 2015 Jan;33(1):51–5. <https://doi.org/10.1016/j.mri.2014.09.006>
 32. Aziz A, Petrucco OM, Makinoda S, Wikholm G, Svendsen P, Brännström M, et al. Transarterial embolization of the uterine arteries, patient reactions and effects on uterine vasculature. *Acta Obstet Gynecol Scand.* 1998;77(3):334–40. <https://doi.org/10.1034/j.1600-0412.1998.770316.x>
 33. Verma SK, Bergin D, Gonsalves CF, Mitchell DG, Lev-Toaff AS, Parker L. Submucosal fibroids becoming endocavitary following uterine artery embolization: risk assessment by MRI. *AJR Am J Roentgenol.* 2008 May;190(5):1220–6. <https://doi.org/10.2214/AJR.07.3312> PMID: 18430835
 34. Chaudhry R, Chaudhry K. Anatomy, Abdomen and Pelvis: Uterine Arteries. In: *StatPearls* [Internet]. Treasure Island (FL): StatPearls Publishing; 2024 [cited 2024 Mar 15]. PMID: 29489202
 35. Duvnjak S, Ravn P, Green A, Andersen PE. Assessment of uterine fibroid infarction after embolization with tris-acryl gelatin microspheres. Schumacher U, editor. *Cogent Med.* 2017 Jan 1;4(1):1360543. <https://doi.org/10.1080/2331205X.2017.1360543>
 36. Smeets AJ, Nijenhuis RJ, van Rooij WJ, Weimar EAM, Boekkooi PF, Lampmann LEH, et al. Uterine Artery Embolization in Patients with a Large Fibroid Burden: Long-Term Clinical and MR Follow-up. *Cardiovasc Intervent Radiol.* 2010;33(5):943–8. <https://doi.org/10.1007/s00270-009-9793-2> PMID: 20066419
 37. Burn PR, McCall JM, Chinn RJ, Vashisht A, Smith JR, Healy JC. Uterine Fibroleiomyoma: MR Imaging Appearances before and after Embolization of Uterine Arteries. *Radiology.* 2000 Mar;214(3):729–34. <https://doi.org/10.1148/radiology.214.3.r00fe07729>
 38. Harman M, Zeteroğlu Ş, Arslan H, Şengül M, Etlik Ö. Predictive value of magnetic resonance imaging signal and contrast-enhancement characteristics on post-

- embolization volume reduction of uterine fibroids. *Acta Radiol.* 2006 May;47(4):427–35. <https://doi.org/10.1080/02841850600557117>
39. deSouza NM, Williams AD. Uterine Arterial Embolization for Leiomyomas: Perfusion and Volume Changes at MR Imaging and Relation to Clinical Outcome. *Radiology.* 2002 Feb;222(2):367–74. <https://doi.org/10.1148/radiol.2222010584>
 40. Yamashita Y, Torashima M, Takahashi M, Tanaka N, Katabuchi H, Miyazaki K, et al. Hyperintense uterine leiomyoma at T2-weighted MR imaging: differentiation with dynamic enhanced MR imaging and clinical implications. *Radiology.* 1993 Dec;189(3):721–5. <https://doi.org/10.1148/radiology.189.3.8234695>
 41. Han SC, Kim M-D, Jung DC, Lee M, Lee MS, Park SI, et al. Degeneration of Leiomyoma in Patients Referred for Uterine Fibroid Embolization: Incidence, Imaging Features and Clinical Characteristics. *Yonsei Med J.* 2013 Jan 1;54(1):215–9. <https://doi.org/10.3349/ymj.2013.54.1.215> PMID: 23225822
 42. Chang S, Kim M-D, Lee M, Lee MS, Park SI, Won JY, et al. Uterine Artery Embolization for Symptomatic Fibroids with High Signal Intensity on T2-Weighted MR Imaging. *Korean J Radiol.* 2012;13(5):618. <https://doi.org/10.3348/kjr.2012.13.5.618>
 43. Pelage J -P., Fauconnier A. Uterine fibroid embolization: where are we and where should we go? *Ultrasound Obstet Gynecol.* 2005 Jun;25(6):527–34. <https://doi.org/10.1002/uog.1915>
 44. Chung Y-J, Kang S-Y, Chun HJ, Rha SE, Cho HH, Kim JH, et al. Development of a Model for the Prediction of Treatment Response of Uterine Leiomyomas after Uterine Artery Embolization. *Int J Med Sci.* 2018;15(14):1771–7. <https://doi.org/10.7150/ijms.28687>
 45. Firouznia K, Ghanaati H, Sanaati M, Jalali AH, Shakiba M. Uterine Artery Embolization in 101 Cases of Uterine Fibroids: Do Size, Location, and Number of Fibroids Affect Therapeutic Success and Complications? *Cardiovasc Intervent Radiol.* 2008 May;31(3):521–6. <https://doi.org/10.1007/s00270-007-9288-y>
 46. Narayan A, Lee AS, Kuo GP, Powe N, Kim HS. Uterine Artery Embolization versus Abdominal Myomectomy: A Long-term Clinical Outcome Comparison. *J Vasc Interv Radiol.* 2010 Jul;21(7):1011–7. <https://doi.org/10.1016/j.jvir.2010.03.012>
 47. Manyonda I, Belli A-M, Lumsden M-A, Moss J, McKinnon W, Middleton LJ, et al. Uterine-Artery Embolization or Myomectomy for Uterine Fibroids. *N Engl J Med.* 2020 Jul 30;383(5):440–51. <https://doi.org/10.1056/NEJMoa1914735> PMID: 32726530
 48. Fonseca MCM, Castro R, Machado M, Conte T, Girao MJBC. Uterine Artery Embolization and Surgical Methods for the Treatment of Symptomatic Uterine Leiomyomas: A Systemic Review and Meta-analysis Followed by Indirect Treatment Comparison. *Clin Ther.* 2017 Jul;39(7):1438-1455.e2. <https://doi.org/10.1016/j.clinthera.2017.05.346>

8. Životopis

Osobni podatci:

Ime i Prezime: Alen Gabrić

Datum rođenja: 12.10.1999.

Mjesto rođenja: Subotica

e-mail: alengabric024@gmail.com

Obrazovanje:

Medicinski fakultet Sveučilišta u Zagrebu 2018.-2024.

Gimnazija „Svetozar Marković“ Subotica 2014.-2018.

Osnovna škola „Matko Vuković“ Subotica 2006.-2014.

Aktivnosti:

Demonstrator na Katedri za internu medicinu, kolegij „Klinička propedeutika“ 2022.-2023.

Član vodstva studentske sekcije za kardiologiju 2022.-2024.

Volontiranje na Kliničkom zavodu za dijagnostičku i intervencijsku radiologiju 2023.-2024.

Publikacije:

Mechanical Thrombectomy as an Effective Treatment for Pulmonary Embolism in Intermediate-high risk patients

Gabrić A, Fotez L, Ercegovac L, Novosel L. Liječnički vjesnik. 2023 Apr 23;145(Supp 2):74–74.

doi: <https://doi.org/10.26800/LV-145-supl2-CR55>

The role of HRCT in invasive aspergillosis

Gabrić A, Ercegovac L, Galić S, Gabrić T, Popić J. Liječnički vjesnik. 2022 Dec 8;144(Supp 6):47–47

doi: <https://doi.org/10.26800/LV-144-supl6-PS20>

Fabry Disease: A Diagnostic Challenge with a Treatable Outcome

Gabrić A, Galić S, Gulin T. Oscon book of abstracts. 2023 Apr 01; 64-64. ISBN: 978-953-7736-64-4

ref.: <https://oscon-mefos.com/images/knjige-sazetaka/knjiga-sazetaka-2023.pdf>

Nagrade:

Rektorova nagrada za društveno koristan rad u akademskoj i široj zajednici u akademskoj godini 2022./2023. – Sveučilište u Zagrebu - projekt „Kuham za svoje srce“ studentske sekcije za kardiologiju