

# Osobitosti anestezije za kardiokirurške zahvate kod djece

---

**Vrabec, Petar**

**Master's thesis / Diplomski rad**

**2024**

*Degree Grantor / Ustanova koja je dodijelila akademski / stručni stupanj:* **University of Zagreb, School of Medicine / Sveučilište u Zagrebu, Medicinski fakultet**

*Permanent link / Trajna poveznica:* <https://um.nsk.hr/um:nbn:hr:105:160620>

*Rights / Prava:* [In copyright](#)/[Zaštićeno autorskim pravom.](#)

*Download date / Datum preuzimanja:* **2025-01-25**



*Repository / Repozitorij:*

[Dr Med - University of Zagreb School of Medicine Digital Repository](#)



SVEUČILIŠTE U ZAGREBU  
MEDICINSKI FAKULTET

**Petar Vrabec**

**Osobitosti anestezije za kardiokirurške zahvate kod djece**

**Diplomski rad**



Zagreb, 2024.

Ovaj diplomski rad izrađen je na Klinici za anesteziologiju, reanimatologiju i intenzivnu medicinu i terapiju boli Kliničkog bolničkog centra Zagreb pod vodstvom doc. dr. sc. Željka Čolaka i predan je na ocjenu u akademskoj godini 2023./2024.

## **POPIS KRATICA KORIŠTENIH U RADU**

**a.** – arterija (lat. arteria)

**AAO** – uzlazna aorta (engl. ascending aorta)

**ABP** – arterijski krvni tlak (engl. arterial blood pressure)

**ACE** – angiotenzin-konvertirajući enzim (engl. angiotensin-converting enzyme)

**ACP** – anterogradna cerebralna perfuzija (engl. antegrade cerebral perfusion)

**AO** – aorta (engl. aorta)

**ARB** – blokator angiotenzinskih receptora (engl. angiotensin receptor blocker)

**AS** – aortna stenoza (engl. aortic stenosis)

**ASA** – Američko društvo anesteziologa (engl. American Society of Anesthesiologists)

**ASD** –atrijski septalni defekt (engl. atrial septal defect)

**AV** – atrioventrikularno

**AVC** – atrioventrikularni kanal (engl. atrioventricular canal)

**cAMP** – ciklički adenzin monofosfat (engl. cyclic adenosine monophosphate)

**CAVC** – kompletni atrioventrikularni kanal (engl. complete atrioventricular canal)

**CHARGE** – kolobom oka, srčane mane, atrezija koana, retardacija, genitalne i urinarne malformacije, slušne poteškoće (engl. coloboma, heart defects, atresia choanae, growth retardation, genital abnormalities and ear abnormalities)

**CO** – srčani minutni volumen (engl. cardiac output)

**COX** – ciklooksigenaza (engl. cyclooxygenase)

**CT** – kompjuterizirana tomografija (engl. computed tomography)

**CVK** – centralni venski kateter

**CVP** – centralni venski tlak (engl. central venous pressure)

**DA** - arterijski duktus (engl. ductus arteriosus)

**DAO** - silazna aorta (engl. descending aorta)

**DP** – dijastolički tlak (engl. diastolic pressure)

**ECMO** – izvantjelesna membranska oksigenacija (engl. extracorporeal membrane oxygenation)

**EEG** – elektroencefalogram

**EKG** – elektrokardiogram

**FiO<sub>2</sub>** – udio kisika u udahnutom zraku (engl. fraction of inspired oxygen)

**FO** – ovalni otvor (engl. foramen ovale)

**HLHS** – sindrom hipoplastičnog lijevog srca (engl. hypoplastic left heart syndrome)

**iv.** - intravenski

**IVC** - donja šuplja vena (engl. inferior vena cava)

**KBC** – klinički bolnički centar

**LA** – lijevi atrij (engl. left atrium)

**LAP** - tlak u lijevoj pretklijetki (engl. left atrial pressure)

**LIDCO** – engl. lithium dilution cardiac output

**LV** – lijeva klijetka (engl. left ventricle)

**LVEDP** – tlak na kraju dijastole u lijevoj klijetki (engl. left ventricular end-diastolic pressure)

**LVEDV** – završni dijastolički volumen lijeve klijetke (engl. left ventricular end-diastolic volume)

**LVOT** – izlazni trakt lijeve klijetke (engl. left ventricular outflow tract)

**LVOTO** – opstrukcija izlaznog trakta lijeve klijetke (engl. left ventricular outflow tract obstruction)

**MAP** – srednji arterijski tlak (engl. mean arterial pressure)

**MAPCA** – glavne aortopulmonalne kolateralne arterije (engl. major aortopulmonary collateral arteries)

**MET** – metabolički ekvivalent (engl. metabolic equivalent)

**mPAP** – srednji tlak u plućnim arterijama (engl. mean pulmonary arterial pressure)

**NIRS** – spektroskopija u bliskom infracrvenom valnom području svjetlosti (engl. near-infrared spectroscopy)

**NPO** – lat. nil per os

**NSAID** – nesteroidni protuupalni lijekovi (engl. non-steroidal anti-inflammatory drugs)

**NYHA** – engl. New York Heart Association

**PAH** – plućna arterijska hipertenzija (engl. pulmonary arterial hypertension)

**PAK** – plućni arterijski kateter

**PAOP** – plućni kapilarni okluzivni tlak (engl. pulmonary artery occlusion pressure)

**PAP** – plućni arterijski tlak (engl. pulmonary arterial pressure)

**PAPVC (PAPVR)** – djelomični anomalni utok plućnih vena (engl. partial anomalous pulmonary venous connection)

**PAVC** – parcijalni atrioventrikularni kanal (engl. partial atrioventricular canal)

**PAVSD** – pulmonalna atrezija s ventrikulskim septalnim defektom (engl. pulmonary atresia with ventricular septal defect)

**PDA** – otvoreni ductus arteriosus (engl. patent ductus arteriosus)

**PDE** – fosfodiesteraza tipa 5 (engl. phosphodiesterase type 5)

**PEEP** – pozitivni tlak na kraju ekspirija (engl. positive end-expiratory pressure)

**PFO** – perzistentni foramen ovale (engl. persistent foramen ovale)

**PGE1** – prostaglandin E1 (engl. prostaglandin E1)

**PICCO** – engl. pulse contour cardiac output

**PO<sub>2</sub>** – parcijalni tlak kisika

**PSG** – prirodene srčane greške

**PVR** – plućni vaskularni otpor (engl. pulmonary vascular resistance)

**QEP** – efektivni plućni protok (engl. effective pulmonary blood flow)

**QES** – efektivni sustavni protok (engl. effective systemic blood flow)

**RA** – desni atrij (engl. right atrium)

**RAAS** – renin-angiotenzin-aldosteronski sustav (engl. renin-angiotensin-aldosterone system)

**RBBB** – blok desne grane (engl. right bundle branch block)

**RV** – desna klijetka (engl. right ventricle)

**RVEDP** – tlak na kraju dijastole u desnoj klijetki (engl. right ventricular end-diastolic pressure)

**RVEDV** – završni dijastolički volumen desne klijetke (engl. right ventricular end-diastolic volume)

**RVOT** – izlazni trakt desne klijetke (engl. right ventricular outflow tract)

**RVOTO** – opstrukcija izlaznog trakta desne klijetke (engl. right ventricular outflow tract obstruction)

**SaO<sub>2</sub>** – zasićenost kisika u arterijskoj krvi

**SMV** – srčani minutni volumen

**SRI** – engl. surgical risk index

**SVC** – gornja šuplja vena (engl. superior vena cava)

**SvcO<sub>2</sub>** – zasićenost kisika u centralnoj veni

**SvO<sub>2</sub>** – zasićenost kisika miješane venske krvi

**SVR** – sustavni vaskularni otpor (engl. systemic vascular resistance)

**SZO** – Svjetska zdravstvena organizacija (engl. World health organization)

**TAPVR (TAPVC)** – totalni anomalni utok plućnih vena (engl. total anomalous pulmonary venous return)

**TEE** – transezofagealna ehokardiografija (engl. transesophageal echocardiogram)

**TGA** – transpozicija velikih arterija (engl. transposition of great arteries)

**TOF** – tetralogija Fallot (engl. tetralogy of Fallot)

**TTE** – transtorakalna ehokardiografija (engl. transthoracic echocardiogram)

**UA** – pupčana arterija (engl. umbilical artery)

**ULBT** – test zagriža gornje usne (engl. upper lip bite test)

**UV** – pupčana vena (engl. umbilical vein)

**v.** – vena (lat. vena)

**VACTERL** – anomalije kralježnice, atrezija anusa, srčani defekti, traheozofagealna fistula, bubrežne malformacije i defekti udova (engl. vertebral defects, anal atresia, cardiac defects, tracheoesophageal fistula, renal anomalies, and limb abnormalities)

**VSD** – ventrikularni septalni defekt (engl. ventricular septal defect)



## SADRŽAJ

## SAŽETAK

## SUMMARY

<b>1. UVOD I POVIJEST DJEČJE KARDIJALNE ANESTEZIOLOGIJE I KIRURGIJE.....</b>	<b>1</b>
<b>2. FETALNA CIRKULACIJA .....</b>	<b>3</b>
2.1. ANATOMIJA FETALNE CIRKULACIJE.....	3
2.2. FIZIOLOGIJA FETALNE CIRKULACIJE .....	4
2.3. PRELAZAK S FETALNE NA ADULTNU CIRKULACIJU .....	6
<b>3. PRIROĐENE SRČANE GREŠKE .....</b>	<b>7</b>
3.1. UVOD .....	7
3.2. EPIDEMIOLOGIJA .....	7
3.3. ETIOLOGIJA .....	7
3.4. KLASIFIKACIJA.....	8
3.5. PATOFIZIOLOGIJA.....	9
3.6. KLINIČKA SLIKA.....	10
3.7. DIJAGNOSTIČKI PRISTUP I LIJEČENJE .....	11
<b>4. SPECIFIČNOSTI DJEČJE ANESTEZIJE.....</b>	<b>16</b>
4.1.1. KARDIOVASKULARNI SUSTAV .....	16
4.1.2. DIŠNI PUT I RESPIRACIJSKI SUSTAV .....	17
4.1.3. JETRA, BUBREZI I GASTROINTESTINALNI SUSTAV .....	18
4.1.4. TERMOREGULACIJA .....	18
4.1.5. FARMAKOKINETIKA LIJEKOVA .....	19
<b>5. PRIJEOPERACIJSKA PRIPREMA .....</b>	<b>19</b>
5.1 ANAMNEZA I FIZIKALNI PREGLED .....	19
5.2 FUNKCIONALNI STATUS .....	20
5.3 PROCJENA DIŠNOG PUTA.....	21
5.4 LABORATORIJSKA I DRUGA OBRADA .....	21
5.5 MODIFIKACIJA KRONIČNE TERAPIJE .....	22
5.6 ANTIASPIRACIJSKA PROFILAKSA .....	23
5.7 DODATNA PRIJEOPERACIJSKA PRIPREMA KOD PRIROĐENIH SRČANIH GREŠAKA.....	24
<b>6. MONITORING ZA KARDIOKIRURŠKE OPERACIJE .....</b>	<b>25</b>
<b>7. ANESTEZIJA ZA PRIROĐENE SRČANE GREŠKE .....</b>	<b>27</b>

<b>7.1. PREMEDIKACIJA.....</b>	<b>27</b>
<b>7.2. ANESTEZIJA ZA GREŠKE S LIJEVO-DESNIM PRETOKOM .....</b>	<b>28</b>
7.2.1. OTVORENI DUCTUS ARTERIOSUS .....	31
7.2.2. ATRIJSKI SEPTALNI DEFEKT .....	32
7.2.3. VENTRIKULSKI SEPTALNI DEFEKT .....	33
7.2.4. ATRIOVENTRIKULARNI KANAL.....	34
7.2.5. TRUNCUS ARTERIOSUS .....	35
7.2.6. PARCIJALNI I TOTALNI ANOMALNI UTOK PLUĆNIH VENA .....	36
<b>7.3. ANESTEZIJA ZA OPSTRUKCIJSKE GREŠKE LIJEVE STRANE .....</b>	<b>37</b>
7.3.1. STENOZA AORTNE VALVULE .....	38
7.3.2. KOARKTACIJA AORTE .....	39
7.3.3. PREKINUTI I HIPOPLASTIČNI LUK AORTE .....	41
7.3.4. MITRALNA STENOZA.....	42
<b>7.4. ANESTEZIJA ZA OPSTRUKCIJSKE GREŠKE DESNE STRANE .....</b>	<b>43</b>
7.4.1. TETRALOGIJA FALLOT .....	43
7.4.2. EBSTEINOVA ANOMALIJA.....	45
7.4.3. PULMONALNA STENOZA .....	47
7.4.4. PULMONALNA ATREZIJA .....	48
<b>7.5. ANESTEZIJA ZA TRANSPOZICIJU VELIKIH KRVNIH ŽILA .....</b>	<b>49</b>
<b>7.6. ANESTEZIJA ZA GREŠKE S PATOFIZIOLOGIJOM JEDNOG VENTRIKULA</b>	<b>52</b>
7.6.1. HIPOPLASTIČNO LIJEVO SRCE .....	52
7.6.2. TRIKUSPIDNA ATREZIJA .....	53
<b>8. ZAHVALE .....</b>	<b>55</b>
<b>9. LITERATURA.....</b>	<b>56</b>
<b>10. ŽIVOTOPIS .....</b>	<b>68</b>

## SAŽETAK

### OSOBITOSTI ANESTEZIJE ZA KARDIOKIRURŠKE ZAHVATE U DJECE

Petar Vrabec

Pedijatrijska kardijalna anestezija predstavlja posebno područje anesteziologije koje se bavi djecom s prirođenim ili stečenim srčanim bolestima. Prirođene srčane greške označavaju poremećaj u strukturi i/ili funkciji srca koja postoji od rođenja. Pripadaju najčešćim i najtežim anomalijama organskog sustava te su najčešći uzrok smrti u perinatalnom i ranom novorođenačkom razdoblju. Patofiziologija grešaka će uvjetovati kliničku prezentaciju te pristup liječenju i anesteziji. Pri razmatranju patofiziologije treba uzeti u obzir: prisutnost pretoka i/ili opstrukcije, promjene u hemodinamici i posljedice ovih promjena na kardiovaskularni sustav. Klinička slika i vrijeme nastupa simptoma (odmah po rođenju, kasnije u djetinjstvu ili u odrasloj dobi) se znatno razlikuju među greškama. Osnovu slikovne dijagnostike srčanih grešaka čine rendgenogram, EKG i ehokardiografija. Liječenje će ovisi o vrsti i težini greške, a provodi se farmakološki i kirurški. Neizostavni dio kirurškog liječenja čini adekvatan anesteziološki postupak. Svaki anesteziološki postupak započinje temeljitom prijeoperativnom procjenom što uključuje procjenu funkcionalnog statusa, uzimanje anamneze i pregled medicinske dokumentacije. Anesteziološko zbrinjavanje u pedijatrijskoj kardiološkoj kirurgiji se sastoji od održavanja hemodinamske stabilnosti (usklađivanjem sistemskih i plućnih otpora i protoka), prilagodbe mehaničke ventilacije i pružanja dostatne analgezije i sedacije. Indukcija se može provesti primjenom benzodiazepina (midazolam), opioida (fentani) ili deksmedetomidina. Održavanje se najčešće provodi primjenom inhalacijskih (sevofluran) ili intravenskih (opioidi, ketamin) anestetika. Tijekom faze održavanja anestezije, nužan je sav osnovni i prošireni multimodalni monitoring (invazivno mjerenje arterijskih i venskih tlakova, satna diureza, TTE, mjerenje moždane oksigenacije i krvnog protoka u mozgu). Održavanje hemodinamske stabilnosti je od najveće važnosti, a njeno održavanje često zahtijeva upotrebu vazoaktivnih lijekova, prilagodbu ventilacije te pažljiv odabir i titraciju anestetika. Postoperativno razdoblje je obilježeno praćenjem kliničkog statusa i pravovremenim prepoznavanjem i zbrinjavanjem potencijalnih komplikacija kao što su aritmije ili srčano zatajenje.

*Ključne riječi: pedijatrijska kardijalna anestezija; prirođene srčane greške; hemodinamika*

## SUMMARY

### ANAESTHESIOLOGICAL MANAGEMENT IN PEDIATRIC CARDIAC ANESTHESIA

Petar Vrabec

Paediatric cardiac anaesthesia is a specialized area of anaesthesiology that deals with children with congenital or acquired heart diseases. Congenital heart defects indicate a disorder in the structure and/or function of the heart that exists from birth. They are among the most common and severe anomalies of the organ system and are the most common cause of death in the perinatal and early neonatal period. The pathophysiology of defects will dictate the clinical presentation and the approach to treatment and anaesthesia. When considering pathophysiology, it is necessary to consider the presence of shunting and/or obstruction, the presence of cyanosis, changes in hemodynamic, and the consequences of these changes on the cardiovascular system. Basic diagnostics approach to heart defects includes X-rays, ECG, and echocardiography. Treatment depends on the type and severity of the defect and is conducted pharmacologically and surgically. An essential part of surgical treatment is an adequate anaesthetic procedure. Each anaesthetic procedure begins with a thorough preoperative assessment, which includes assessing functional status, taking a medical history, and reviewing medical documentation. Anaesthetic management in paediatric cardiac surgery consists of maintaining hemodynamic stability (balancing systemic and pulmonary resistance and flow), adjusting mechanical ventilation, and providing sufficient analgesia and sedation. Induction can be performed using benzodiazepines (midazolam), opioids (fentanyl), or dexmedetomidine. Maintenance is usually carried out using inhalational (sevoflurane) or intravenous (opioids, ketamine) anaesthetics. During the maintenance phase of anaesthesia, all basic and extended multimodal monitoring is necessary (invasive measurement of arterial and venous pressures, hourly diuresis, TTE, measurement of cerebral oxygenation and blood flow in the brain). Maintaining hemodynamic stability is of utmost importance, and its maintenance often requires the use of vasoactive drugs, adjustment of ventilation, and careful selection and titration of anaesthetics. The transition from the operating room to the intensive care unit marks the beginning of the postoperative phase. This period is characterized by monitoring clinical status and timely recognition and management of potential complications such as arrhythmias or heart failure.

*Key words: paediatric cardiac anaesthesia; congenital heart disease; hemodynamic*

## 1. UVOD I POVIJEST DJEČJE KARDIJALNE ANESTEZIOLOGIJE I KIRURGIJE

Pedijatrijska kardijalna anestezija predstavlja specifično područje anesteziologije koje se bavi pacijentima, najčešće novorođenačke i dojenačke dobi, s kompleksnim prirođenim srčanim greškama čije se liječenje temelji na izvođenju kardiokirurških zahvata. Specifičnost ove grane anesteziologije temelji se upravo na izmijenjenoj anatomiji i fiziologiji te kao takva rješava složene izazove koje postavljaju prirođene i stečene bolesti srca u pedijatrijskoj populaciji. Zbog toga zahtijeva sveobuhvatno razumijevanje pedijatrijske kardiovaskularne fiziologije, farmakologije i delikatne ravnoteže potrebne za održavanje hemodinamske stabilnosti tijekom kirurških intervencija. Praksa pedijatrijske kardiološke anestezije zahtijeva vještinu u naprednim tehnikama monitoringa, uključujući transezofagealnu ehokardiografiju i invazivni hemodinamski monitoring, kako bi se procijenila funkcija srca u stvarnom vremenu i usmjerilo intraoperacijsko zbrinjavanje. Osim toga, anesteziolog mora biti vješt u perioperacijskoj skrbi, koja obuhvaća prijeoperacijsku procjenu, intraoperacijsko vođenje anestezije i postoperacijsko liječenje u jedinici intenzivne medicine. S obzirom na složenost i kritičnu prirodu pedijatrijskih kardijalnih operacija, uloga pedijatrijskog kardiološkog anesteziologa uključuje rad u multidisciplinarnom timu i timsku suradnju koja je ključna za postizanje željenih ishoda i osiguravanje sigurnosti i dobrobiti pacijenata. Počeci kardijalne kirurgije i anestezije povezani su s eksperimentalnim podvezivanjem otvorenog ductus arteriosusa koje je izveo Robert Edward Gross u Bostonu 1938. godine. Drugi veliki uspjeh su imali Alfred Blalock i Helen Taussig 1944. godine u bolnici Johns Hopkins gdje su uspješno učinili palijativni zahvat anastomoze između a. subclaviae i a. pulmonalis (Blalock-Taussigova operacija) kod tetralogije Fallot. Ubrzo slijedi razvoj izvantjelesnog krvotoka, 1953. godine, te se počinje s operacijama zalistaka, zatvaranjem ventrikulskog septalnog defekta (VSD) i atrijskog septalnog defekta (ASD) te tetralogije Fallot (TOF). Velika prekretnica, osobito u liječenju grešaka ovisnih o prisutnosti pretoka, je bilo otkriće prostaglandina kao i uvođenje novih anestetika i tehnološki razvitak u kirurgiji i anesteziologiji. Pedijatrijska kardijalna anestezija je relativno novo područje čiji početak datira u pedesetim godinama prošlog stoljeća, ali tek se krajem sedamdesetih godina izdvaja kao zasebno polje u anesteziologiji (1,2). Ipak, u većini država se anesteziolozi u sklopu svoga rada bave istovremeno odraslom, dječjom i kardijalnom anestezijom. Pretečom kardiokirurgije u Hrvatskoj smatramo Miroslava Čačkovića (1865. – 1930.), liječnika u

Bolnici "Sestre Milosrdnice" u Zagrebu, koji je 1908. uspješno izveo otvorenu masažu srca u sklopu reanimacijskog postupka prilikom intraoperacijskog srčanog aresta. Operacijsko liječenje prirodnih srčanih anomalija započinje na našem području, prema podacima koje objavljuju Branko Oberhofer (1913. – 1985.) i sur. na Kirurškoj klinici Rebro 1950. godine kada na inicijativu Andrije Štampara dolazi tim stručnjaka SZO koji se bavi srčanim anomalijama. Podatci o povijesti pedijatrijskih kardijalnih zahvata u Hrvatskoj su oskudni. Branko Oberhofer i suradnici objavljuju podatke o četiri slučaja operacije Fallotove tetralogije Blalockovom anastomozom. Uz navedeno, ovaj kirurg je 1951. godine učinio prvu "zatvorenu" operaciju stenoze mitralnih zalistaka. Prva operacija srca uz pomoć stroja za izvantjelesni krvotok učinjena je u KBC-u Zagreb 1964. godine, dok je 1988. godine prof. dr. Josip Sokolić sa svojim timom obavio prvu transplantaciju srca u ovom dijelu Europe. Prva cirkulacijska srčana pumpa (katkad nazivana „umjetno srce“) u Hrvatskoj ugrađena je u toj klinici 2008. godine, a 2014. godine ugrađeno je i prvo totalno umjetno srce (3).

## 2. FETALNA CIRKULACIJA

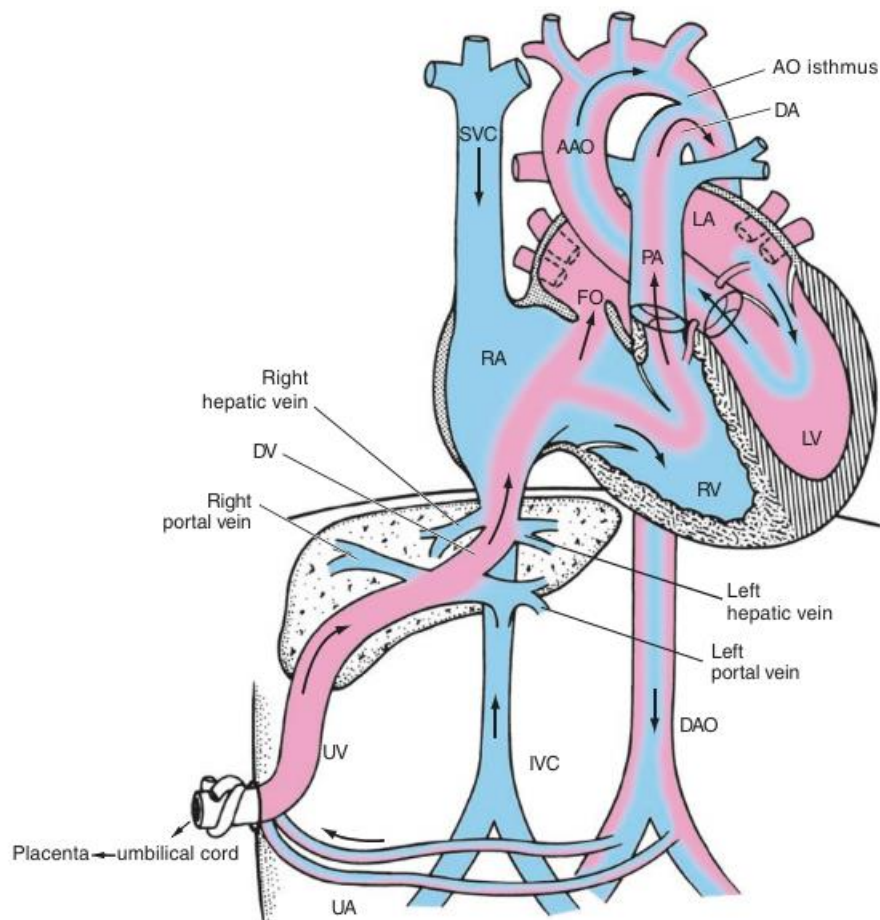
Kardiovaskularni sustav prolazi kroz najveću promjenu upravo nakon rođenja. Cirkulacija se mijenja iz paralelne u serijsku, naglo raste sistemski otpor dok plućni opada i zatvaraju se fetalni šantovi (otvoreni ductus arteriosus - PDA i otvoreni foramen ovale - PFO).

Novorođenčad s anomalijama kardiovaskularnog sustava koje ovise o postojanju paralelne cirkulacije i šantova neće uspjeti preživjeti ove velike promjene i neće se adaptirati na postnatalni život bez intervencije.

### 2.1. ANATOMIJA FETALNE CIRKULACIJE

Posteljica (lat. placenta) je organ koji povezuje plod sa zidom maternice radi opskrbe hranjivim tvarima, izbacivanja štetnih tvari i izmjene plinova. Plod je za posteljicu povezan pupkovinom, koja sadrži jednu pupčanu venu i dvije pupčane arterije što sudjeluju u fetalnom krvnom optoku. Krv putem pupčane vene iz posteljice protječe do ploda te se većinom ulijeva u donju šuplju venu, uglavnom mimoilazeći jetru putem šanta (engl. shunt) koji se ostvaruje kroz ductus venosus. Samo mali dio krvi ulazi u jetrene sinusoidne kapilare i miješa se s krvi iz portalnog krvotoka. Na početku ductus venosusa postoji sfinkterski mehanizam koji regulira pritjecanje krvi iz pupčane vene u sinusoide jetre te se pretpostavlja da on sprječava naglo preopterećenje fetalnog srca kada u fetus uđe velika količina krvi (4).

Ulaskom kroz ductus venosus u donju šuplju venu, krv se miješa s venskom krvi iz donjih dijelova tijela te zatim ulazi u desnu pretkljetku. Samo mali dio ostaje u desnoj pretkljetki, jer ga zadrži donji rub septum secundum, gdje se miješa s venskom krvi koju dovodi gornja šuplja vena. Najveći dio krvi iz desne pretkljetke odlazi izravno u lijevu pretkljetku kroz ovalni otvor (lat. foramen ovale), a manji dio ide u desnu kljetku. Iz desne kljetke krv odlazi u plućnu arteriju iz koje gotovo sva krv, putem arterijskog duktusa (lat. ductus arteriosus), ulazi u silazni dio aorte. Plućna cirkulacija se gotovo potpuno zaobilazi. Krv iz lijeve pretkljetke, u kojoj dolazi do miješanja s malom količinom venske krvi iz plućnih vena, ulazi u lijevu kljetku te iz lijeve kljetke odlazi u aortu i sustavnu cirkulaciju. Konačno, krv se vraća u posteljicu putem dvije pupčane arterije (4,5).



Slika 1. Anatomija fetalne cirkulacije. Strelice označavaju smjer toka krvi; prema (6)

## 2.2. FIZIOLOGIJA FETALNE CIRKULACIJE

Fetalna cirkulacija se značajno razlikuje od one u odraslih. Glavne osobitosti fetalne cirkulacije jesu: paralelna cirkulacija, prisutnost pretoka, visoki plućni vaskularni otpor, nizak sustavni vaskularni otpor te nezrelost srca. Također postoje promjene u građi i funkciji hemoglobina, dostavi kisika i saturaciji krvi.

Sustavna, plućna i posteljična cirkulacija su paralelne što znači da i lijeva i desna strana srca opskrbljuju sustavnu cirkulaciju odnosno, obje klijetke pridonose minutnom volumenu srca i on se ne mijenja ukoliko je jedna od klijetki nefunkcionalna ili nedostaje. Postotak u kojem pojedina klijetka pridonosi minutnom volumenu je određen predopterećenjem (volumno opterećenje, engl. preload), kontraktilnošću srčanog mišića i naknadnim opterećenjem (tlačno opterećenje, engl. afterload). Glavna razlika između dvije klijetke je upravo u tlačnom opterećenju. Desna klijetka se suočava s plućnom cirkulacijom u kojoj je otpor visok i s sustavnom cirkulacijom te posteljicom u kojima je otpor protoku niži. Zato u ranom fetalnom



razvoju svega 4% kombiniranog srčanog minutnog volumena ulazi u pluća, a kasnije se taj postotak povećava kako opada otpor u plućima. S druge strane oko 42% kombiniranog minutnog volumena prolazi iz plućne arterije u silazni dio aorte kroz ductus arteriosus. Konačno, posteljica prima 40-50% kombiniranog srčanog minutnog volumena. Lijeva klijetka se pak suočava s povećanim tlačnim opterećenjem jer izbacuje krv u koronarne arterije i gornji dio tijela gdje je visoki otpor, a niska popustljivost. Kako se plod razvija, udarni volumen i kombinirani minutni volumen rastu s 40 ml/min oko 15. tjedna na 1470-1900 ml/min prije poroda. Udarni volumen desne klijetke je oko 28% veći od onog kojeg proizvede lijeva klijetka odnosno desna klijetka je odgovorna za oko 67% srčanog minutnog volumena, a lijeva klijetka za oko 33% (4,5,7,8).

Pretoci (šantovi, engl. shunt) omogućuju postojanje paralelne cirkulacije te su sastavni dio fetalne cirkulacije. Postoje dva pretoka koji su smješteni anatomski izvan srca, ductus venosus (spaja pupčanu venu i donju šuplju venu) i ductus arteriosus (spaja plućnu arteriju i aortu) te jedan unutar srca, foramen ovale (komunikacija desne i lijeve pretklijetke). Ductus arteriosus i foramen ovale omogućuju zaobilazanje plućne cirkulacije, koja je u fetusa nefunkcionalna i karakterizirana visokim vaskularnim otporom. Visoki otpor protoku je posljedica kompresije plućnih kapilara koja nastaje jer su pluća kolabirana i ispunjena tekućinom, a uz to je parcijalni tlak kisika nizak, što uzrokuje vazokonstrikciju plućnih žila. S druge strane, sustavna cirkulacija je nižeg otpora zbog posteljice. Ovakav odnos plućnog i sustavnog otpora omogućuje tok krvi prema posteljici, zaobilazeći pluća (8). Fetalno srce se razlikuje od onog u odraslih. Sadrži manje kontraktilnih jedinica, beta-adrenergičkih receptora i veći udio nekontraktilnih elemenata. Sarkoplazmatski retikulum je nezreo pa je proces otpuštanja i ponovnog unosa kalcija spor. Kada se uzmu u obzir već navedeni faktori zajedno s rigidnom stijenkom prsnog koša i malom popustljivošću pluća može se zaključiti kako fetalno srce proizvodi manju silu kontrakcije. Ova činjenica je klinički značajna zbog toga što je ograničena sposobnost povećanja udarnog volumena, odnosno srčanog minutnog volumena kada je to potrebno. Zato glavni način kojim fetus i novorođenče povećavaju udarni volumen je upravo povećanjem frekvencije rada srca. Odgovor srca na povećanje volumnog i/ili tlačnog opterećenja je slab. Kako napreduje gestacija tako raste kontraktilnost zbog porasta broja beta-adrenergičkih receptora, bolje i brže raspodjele kalcija, veće koncentracije miozina te konačno rasta koncentracije tiroidnog hormona koji regulira rast kardiomiocita (4,5,7). Fetalni hemoglobin je drugačije građe i drugačijeg afiniteta za vezanje kisika u odnosu na adultni što su bitne razlike koje omogućuju normalnu opskrbu tkiva kisikom. Fetalni hemoglobin, naime, veže kisik znatno većim afinitetom nego adultni zbog

čega mu je krivulja disocijacije pomaknuta ulijevo. Ovaj pomak krivulje ulijevo zapravo omogućuje vezanje kisika pri nižim parcijalnim tlakovima kisika (9). Saturacija krvi u pupčanoj veni iznosi oko 80% s parcijalnim tlakom kisika 30 do 35 mmHg. Kako dolazi do miješanja krvi iz pupčane vene s krvi iz gornje i donje šuplje vene (gdje je saturacija 35-40%) saturacija pada na oko 55-60 %, a parcijalni tlak kisika na 20-25 mmHg. Saturacija krvi u lijevoj pretkljetki i klijetki iznosi oko 65%, a toliko iznosi i saturacija u aorti (10).

### 2.3. PRELAZAK S FETALNE NA ADULTNU CIRKULACIJU

Promjene koje nastupaju po rođenju posljedica su prestanka dotjecanja krvi iz posteljice i početka disanja. Dolazi do smanjenja otpora u plućnoj i povećanja otpora u sistemsnoj cirkulaciji te zatvaranja ovalnog otvora, arterijskog duktusa i venskog duktusa čime cirkulacija postaje serijska, nema više miješanja krvi te saturacija krvi raste na razine u odraslih. Zatvaranje pupčanih arterija nastupa zbog kontrakcije glatkog mišićja u stijenci, vjerojatno zbog toplinskih i mehaničkih podražaja te promjene količine kisika. Funkcionalno se zatvaranje dogodi kroz nekoliko minuta nakon rođenja, a konačna obliteracija lumena, proliferacijom vezivnog tkiva, nastupa kroz dva do tri mjeseca. Obliteracijom distalnih dijelova nastaju parni ligamentum umbilicale mediale, a proksimalni dijelovi ostaju otvoreni kao a. vesicalis superior (4,5). Ubrzo po zatvaranju pupčanih arterija dolazi do zatvaranja pupčane vene, čijom obliteracijom preostaje ligamentum teres hepatis dok se obliteracijom ductus venosus pretvara u ligamentum venosum. Zatvaranje ductus arteriosusa je posredovano smanjenjem oksigenacije i gubitka vazodilatacijskog učinka prostaglandina E<sub>2</sub> kao i djelovanjem bradikinina koji se otpušta prvim udisajima (5). Dolazi do kontrakcije mišićne stijenke gotovo neposredno nakon rođenja što se naziva funkcionalnim zatvaranjem, a potpuna tj. anatomska obliteracija nastupa nakon jedan do tri mjeseca. Vezivni ostatak se naziva ligamentum arteriosum (4,5). Zatvaranje ovalnog otvora je posljedica porasta tlaka krvi u lijevoj pretkljetki uz usporedno opadanje tlaka u desnoj pretkljetki. Prvim udisajima se septum primum pritisne uz septum secundum, ali je to zatvaranje u prvim danima života reverzibilno. Moguće je, primjerice kod plača, otvaranje ovalnog otvora pa krv poteče iz desne u lijevu pretkljetku s posljedičnom cijanozom. Trajna priljubljenost ove dvije strukture dovodi do njihova spajanja do kraja prve godine života. U oko 20% ljudi se nikada ne zatvori u potpunosti što se naziva foramen ovale persistens (PFO). Isključivanjem posteljice iz cirkulacije dolazi do gotovo dvostrukog povećanja otpora u sistemsnoj cirkulaciji uz porast tlaka u aorti, lijevoj pretkljetki i klijetki. Širenje pluća prvim udisajima, dovodi do izrazitog smanjenja otpora u plućnim žilama. Naime, žile u fetalnim plućima su stisnute zbog malog

volumena i hipoksije, a kako dolazi do širenja pluća i ulaska zraka u pluća disanjem (rast parcijalnog tlaka kisika) tako dolazi do vazodilatacije i pada otpora. Isto tako pada tlak u plućnoj arteriji, desnoj pretkljetki i kljetki (4,5,7).

### 3. PRIROĐENE SRČANE GREŠKE

#### 3.1. UVOD

Prirođene srčane greške (PSG) predstavljaju poremećaj u strukturi i/ili funkciji srca koja postoji od rođenja, a klinički se može očitovati od rođenja ili katkada tek u odrasloj dobi. Pripadaju najčešćim i najtežim anomalijama organskih sustava te su najčešći uzrok smrti u perinatalnom i ranom novorođenačkom razdoblju, a i među najčešćim anomalijama koje se kao kronični poremećaji prenose u odraslu dob (11).

#### 3.2. EPIDEMIOLOGIJA

Prevalencija u općoj populaciji iznosi oko 0,55-1%, a incidencija 8 na 1000 živorođene djece (11,12). Najčešće dijagnosticirana prirođena srčana greška u novorođenčadi je VSD (učestalost 12:10.000), zatim slijedi ASD (učestalost 64:100.000) (4). Od cijanotičnih grešaka najčešća je tetralogija Fallot (učestalost 1:3000). Sveukupno, najčešća prirođena srčana greška je bikuspidna aortalna valvula s prevalencijom 0.5-2% (14).

#### 3.3. ETIOLOGIJA

Neke od prirođenih srčanih grešaka imaju jasnu genetsku podlogu dok druge nastaju u embrionalnom i fetalnom razdoblju kao posljedica infektivnih i/ili toksičnih učinaka. Oko 80% prirođenih srčanih grešaka je multifaktorijalne etiologije odnosno nastaju kao posljedica djelovanja nasljednih i okolišnih čimbenika. Suvremene spoznaje o uzrocima nastanka ukazuju da je genetička podloga važnija od okolišnih čimbenika (11). Oko 20% PSG se može pripisati kromosomskim aberacijama ili teratogenim djelovanjima (15). Numeričke kromosomske aberacije, primjerice trisomija 21 (Downov sindrom), trisomija 18, trisomija 13 i monosomija X (Turnerov sindrom), čine snažnu genetičku podlogu prirođenih srčanih grešaka. Također, dio grešaka se može pripisati mikrodelecijskim sindromima kao što su DiGeorgeov sindrom (mikrodelecija 22q11.2) i Williamsov sindrom (mikrodelecija 7p11.23) (16). Downov sindrom i velokardiofacijalni sindrom (DiGeorgeov sindrom) najčešći su sindromi u sklopu kojih su opisane prirođene srčane greške. Okolišni čimbenici koji mogu pridonijeti razvoju srčanih grešaka kao što su lijekovi, infekcije, metabolički čimbenici, toksini, boje i izloženost rendgenskom zračenju imaju manju ulogu (11). Od okolišnih

čimbenika valja spomenuti virus rubeole, talidomid, fenitoin, litij i alkohol (fetalni alkoholni sindrom). U Hrvatskoj, prevalencija iznosi 7.2 promila, a najčešće pronađene srčane greške su VSD, ASD i PDA (17).

### 3.4. KLASIFIKACIJA

Postoji više klasifikacija prirođenih srčanih grešaka, a ovisno o anatomskim i patofiziološkim varijacijama, ista greška može biti kategorizirana u više skupina. Osnovna, pojednostavljena patofiziološka podjela PSG je na cijanotične i acijanotične srčane greške (18,19).

Patofiziološka klasifikacija prirođenih srčanih grešaka (20):

- Greške s lijevo-desnim pretokom
  - Razina atrijska: ASD, PAPVC i TAPVC
  - Razina ventrikula: VSD
  - Razina velikih arterija: PDA, aortopulmonalni prozor
  - Truncus arteriosus
- Greške s desno-lijevim pretokom
  - TOF
  - TGA
- Opstruktivske greške lijeve strane
  - Mitralna stenoza
  - Aortalna stenoza
  - Koarktacija aorte
  - Prekinuti luk aorte
  - HLHS
- Opstruktivske srčane greške desne strane
  - Pulmonalna stenoza / atrezija
  - Trikuspidna stenoza
  - Hipoplastično desno srce
  - Ebsteinova anomalija
- Srčane greške sa samo jednom funkcionalnom klijetkom
  - Hipoplastično lijevo srce
  - Trikuspidna atrezija

### 3.5. PATOFIZIOLOGIJA

Pri razmatranju patofiziologije PSG treba uzeti u obzir: prisutnost pretoka i/ili opstrukcije, prisutnost cijanoze, promjene u hemodinamici i posljedice ovih promjena na kardiovaskularni sustav. Pretok (šant, engl. shunt) predstavlja komunikaciju između dvije srčane komore ili žile koja omogućava protok krvi s jedne na drugu stranu ili obratno (18). Prisutnost pretoka prije rođenja predstavlja normalan dio fetalne anatomije i fiziologije dok se nakon rođenja smatra patološkim nalazom. Smjer pretoka se može opisati kao lijevo-desni, desno-lijevi ili dvosmjerni. Smjer ovisi o gradijentu tlaka, s tipičnim smjerom iz područja višeg u područje nižeg tlaka. Protok kroz šant ovisi o veličini defekta, gradijentu tlaka i vaskularnom otporu. Pretok utječe i na veličinu protoka kroz pluća, koji može biti normalan, povišen ili snižen te na protok kroz sustavnu cirkulaciju. Osim toga, pretok može biti anatomski i fiziološki. Anatomski pretok označava količinu krvi koja ide s lijeve na desnu stranu srca i obratno. Fiziološki lijevo-desni pretok je količina oksigenirane krvi koja se vraća u lijevu klijetku iz pluća, a desno-lijevi predstavlja količinu deoksigenirane krvi koja ulazi u sustavnu cirkulaciju bez da prolazi kroz pluća (21). Opstrukcije se mogu javiti na desnoj ili lijevoj strani srca. Javljaju se u različitim morfološkim oblicima i mogu se javiti na više anatomskih razina srca. Mogu nastati u izlaznom traktu lijeve ili desne klijetke (LVOTO ili RVOTO), na razini zalistaka ili iznad njih (valvularna i supralvalvularna opstrukcija) te na razini velikih arterija (aorta ili plućna arterija).

Promjene hemodinamike kod PSG su najizraženije nakon rođenja kada dolazi do spontanog disanja, promjena u otporima te zatvaranja fetalnih šantova. Najvažnije odrednice hemodinamike su otpori (SVR i PVR) i protoci kroz sustavnu (Qs) odnosno plućnu (Qp) cirkulaciju. Idealni omjer sustavnih i plućnih protoka (Qp:Qs) je 1 odnosno protok kroz sustavnu cirkulaciju je jednak onom u plućnoj, što je očekivano za normalnu serijsku cirkulaciju. SVR predstavlja otpor koji se mora nadvladati potiskivanjem krvi kroz krvotok. Računa se kao:  $\frac{MAP-CVP}{CO \times 80}$ . PVR predstavlja otpor koji krv svladava prolaskom kroz plućnu cirkulaciju. PVR se računa formulom:  $\frac{mPAP-PAOP}{CO \times 80}$ . Nakon rođenja dolazi do pada PVR i rasta SVR pa je normalno PVR manji od SVR. Prihvatljive vrijednosti PVR u zdravih pojedinaca su  $\leq 3$  Woodovih jedinica, a SVR 8.8-20 Woodovih jedinica (22). Promjene u otporima mogu povećati pretoke i uzrokovati promjene smjerova pretoka, a samim time i promjenu u kliničkoj slici. Kod grešaka s lijevo-desnim pretokom povećanje SVR i/ili smanjenje PVR dovodi do povećanog protok kroz pluća i povećava volumno opterećenje srca. Ovo može dovesti do razvoja plućnog edema, promjena u plućnim krvnim žilama i smanjenja srčanog

minutnog volumena sa slabom perifernom perfuzijom. S druge strane, kod grešaka s desno-lijevim pretokom povišenje PVR i/ili smanjenje SVR će povećati protok kroz šant, samim time pogoršavajući cijanozu. Opstruktivske greške stvaraju tlačno opterećenje na strukture proksimalno od opstrukcije. Desnostrane opstrukcije smanjuju protok kroz pluća dok lijevostrane smanjuju srčani minutni volumen (19,20,23). Posljedice promjena u hemodinamici uključuju dilataciju i hipertrofiju komora te razvoj plućne hipertenzije. Dilatacija i hipertrofija su posljedica volumnog i/ili tlačnog opterećenja. Funkcionalnost dilatirane komore je narušena, a i znatno je povećan rizik od pojave aritmija. Hipertrofija obično nastaje zbog dugotrajnog tlačnog opterećenja. Hipertrofični miokard ima povećanu potrebu za kisikom i kao takav je pod rizikom za razvoj ishemije (23).

### 3.6. KLINIČKA SLIKA

Klinička prezentacija prirođenih srčanih grešaka se znatno razlikuje ovisno o patofiziologiji prisutne greške. Isto tako, vrijeme nastupa simptoma se razlikuje između grešaka pa su tako kod nekih grešaka već po rođenju prisutni simptomi, dok se kod drugih javljaju kasnije u djetinjstvu ili u odrasloj dobi. Veličina pretoka i odnos sistemskih i plućnih otpora isto tako uvjetuje razvoj kliničke slike. Ukoliko je pretok velik, odnosno hemodinamski značajan, a odnos otpora nije adekvatan, ranije će se razviti klinička slika. Klinička slika može uključivati cijanozu, dispneju, poteškoće hranjenja, ponavljajuće respiratorne infekcije, srčane šumove, znakove i simptome srčanog zatajenja te plućne arterijske hipertenzije ukoliko se razvila. Cijanoza predstavlja plavkastu (modrikastu) boju kože koja je obično posljedica povećane količine reduciranog hemoglobina u krvi kapilara. Postaje vidljiva pri koncentracijama deoksigeniranog hemoglobina  $> 5\text{g/dL}$  (19). Može biti centralna i periferna. Cijanoza je klinički znak hipoksemije, ali određivanje težine hipoksemije na temelju cijanoze izrazito je nepouzdana (24).

Srčano zatajenje nastaje kada srce ne može stvoriti dostatan udarni volumen tj. srčani minutni volumen koji bi zadovoljio metaboličke potrebe organizma. Srčano zatajenje u sklopu PSG je posljedica volumnog i/ili tlačnog opterećenja. Klinička slika srčanog zatajenja se razlikuje u novorođenčadi i dojenčadi od one u odraslih. Tipično klinička slika uključuje poteškoće hranjenja s posljedičnim usporanim napretkom, pojačano znojenje, tahikardiju, dispneju (koja se pogoršava pri hranjenju i plaču) i tahipneju. Kod starije djece se uz to javlja umor sa slabom tolerancijom napora. Znakovi srčanog zatajenja novorođenčadi i dojenčadi uključuju hepatomegaliju, dijastolički galop te kardiomegaliju dok se edemi i distendirane vene vrata javljaju u starije djece i adolescenata (25,26). Šumovi nastaju kao posljedica turbulencije

protoka krvi i traju dulje od srčanih tonova. Mogu biti sistolički, dijastolički ili kontinuirani (27). Ocjenjuju se po intenzitetu od 1 (jedva čujan) do 6 (glasno, čujan bez kontakta stetoskopa i prsnog koša). Sistolički ejijski šumovi su karakteristični za stenozu aortne i pulmonalne valvule gdje težina stenozе korelira s intenzitetom šuma. Pansistolički šum se tipično čuje kod ventrikularnog septalnog defekta i mitralne regurgitacije. Kontinuirani šumovi (pansistolički šum), koji se nastavljaju u dijastolu se tipično mogu čuti kod PDA, koronarnih AV-fistula te PAVSD. Rani dijastolički šumovi tipični su za aortalnu i pulmonalnu regurgitaciju (10,27). Klinička slika plućne hipertenzije uključuje cijanozu, korištenje pomoćne muskulature i interkostalne retrakcije, bol u prsima, palpitacije, kratkoću daha i umor (28). Isto tako plućna kongestija pogoduje razvoju respiratornih infekcija koje dodatno kompliciraju kliničko stanje pacijenata. Osim toga u sklopu prirođenih srčanih grešaka se mogu javiti aritmije, bol u prsima, sinkopa i rijetko se djeca mogu prezentirati kardiogenim šokom. Aritmije su relativno česte u ovih bolesnika, a nastaju kao posljedica dilatacije komora i drugih anatomske-morfoloških promjena koje mogu nastati zbog PSG, prijašnjih zahvata na srcu i promjena hemodinamike. Najčešće se javljaju fibrilacija atrijska, kružna (engl. re-entry) aritmija, AV blokovi, a nerijetko i ventrikularne aritmije (29).

### 3.7. DIJAGNOSTIČKI PRISTUP I LIJEČENJE

Zadnjih desetljeća je došlo do značajnog napretka u dijagnostici i liječenju prirođenih srčanih grešaka. Dijagnostičke metode uključuju anamnezu, fizikalni pregled, laboratorijsku obradu, rendgenogram, EKG, ehokardiografiju i kateterizaciju srca. Također, kao nadopuna se koriste i druge neinvazivne metode poput 3D ehokardiografije, magnetske rezonancije i CT-a (29). Osnovu dijagnostičke obrade čine anamneza, fizikalni pregled, rendgenogram srca i pluća, EKG i ehokardiografija, a dodatne pretrage se rade ukoliko osnovna obrada nije dala dovoljno informacija (7). Nalaz EKG-a kod prirođenih srčanih grešaka može varirati od normalnog do nalaza hipertrofije i dilatacije pretkljetki i kljetki, promjena srčane električne osi (pomak ulijevo odnosno udesno, ovisno gdje je prisutna hipertrofija miokarda) te pojave srčanih blokova (najčešće se može vidjeti RBBB), aritmija, promjena u QRS kompleksu i promjena koje upućuju na ishemiju. Što je teži poremećaj to su promjene na EKG-u izraženije pa se tako kod cijanotičnih srčanih grešaka češće pronađu izraženije promjene nego u acijanotičnih (31). Rendgenogram srca i pluća je koristan prije zahvata radi procjene plućne vaskulature, patofiziologije PSG, za procjenu pozicije katetera, procjenu dišnog puta te procjenu anatomskih odnosa unutar prsnog koša. Obično se mogu vidjeti kardiomegalija i pojačani plućni vaskularni crtež. Kardiomegalija predstavlja povećanje srčanih komora koje

se može jasno vidjeti na snimci ili je nalaz manje jasan pa se mjeri kardio-torakalni omjer gdje vrijednost  $>0.5$  postavlja sumnju na povećanje srca. Kod nekih srčanih grešaka se može vidjeti karakterističan rendgentski nalaz, kao primjerice koarktacija aorte gdje se vidi znak "poput broja 3" ili pak kod TOF-a gdje se vidi "srce nalik čizmama". Ehokardiografija s Dopplerom je zlatni standard u dijagnostici te je uvelike zamijenila kateterizaciju srca. Izvode se transtorakalna ehokardiografija (TTE) i transezofagealna ehokardiografija (TEE). Najčešće se inicijalno radi TTE, dok je TEE korisna za intraoperativnu procjenu te bolje prikazuje stražnje strukture srca. Prednosti TTE su dobar prikaz većine struktura i lagana izvedba bez potrebe za sedacijom. Ehokardiografija omogućuje procjenu veličine i smjera pretoka, sistoličku i dijastoličku funkciju klijetke, tlakove i gradijente u komorama, smještaj srca, odnose između komora te komora i žila, morfologiju koronarnih žila te prisutnost drugih srčanih anomalija (7,32,33). Kateterizacija srca se izvodi uvođenjem katetera kroz periferne arterije ili vene do srčanih šupljina, plućne arterije, koronarnih arterija i vena. Kateterizacija srca više nije prvi izbor u dijagnostici, no i danas ima svoje mjesto ne samo u dijagnostici već i liječenju prirođenih srčanih grešaka. Indikacije za njenu primjenu uključuju definiranje kompletne anatomije ukoliko to nije moguće ultrazvukom, mjerenje tlaka u plućnim arterijama, planiranje kirurškog zahvata, i procjene prisutnosti kolaterala (7,34). CT i MR se izvode kao nadopuna ultrazvuku srca. Glavna prednost je što se može prikazati cijelo srce, velike žile i njihov odnos s okolnim strukturama. CT s kontrastom može pružiti detaljan prikaz koronarne anatomije koja je u nekih PSG značajno promijenjena. Magnetskom rezonancijom se mogu vrlo precizno odrediti funkcija klijetke te volumeni i protoci u srcu (35).

Liječenje prirođenih srčanih grešaka ovisi o vrsti greške i njenoj težini. Neke greške ne moraju imati dugotrajne i značajne učinke na zdravlje djeteta. Isto tako kod nekih grešaka može doći do spontanog zatvaranja. Istraživanja su pokazala da u čak 80% djece s malim ASD-om dolazi do spontanog zatvaranja unutar prvog mjeseca života (36). Ipak u značajnom broju slučajeva postoji potreba za farmakološkim i kirurškim liječenjem. Farmakološko liječenje čini okosnicu liječenja PSG i pokazalo se kako može smanjiti mortalitet u ovih bolesnika. Liječenje srčanog zatajenja je bitan dio perioperativnog zbrinjavanja ovih pacijenata. Cilj liječenja je smanjenje plućne i sistemske kongestije, smanjenje afterload-a i povećanje kontraktilnosti. Primjenjuju se diuretici, ACE inhibitori, vazodilatatori i inotropi (primjerice milrinon i digoksin). Diuretici su već dugo dio terapije srčanog zatajenja, a najčešće se primjenjuju diuretici petlje (oni su prvi izbor u liječenju), tiazidni diuretici i



diuretici koji štede kalij. Diuretici smanjuju intravaskularni volumen, centralni venski tlak te tlakove punjenja u srcu. ACE inhibitori djeluju putem inhibicije angiotenzin-konvertirajućeg enzima tako sprječavajući nastanak angiotenzina II. Osim toga oni smanjuju adrenergičku aktivnost i sprečavaju aktivaciju RAAS pa tako smanjuju simpatički tonus, smanjuju krvni tlak, usporavaju progresiju srčanog zatajenja i sprečavaju remodeliranje srca. Vazodilatatori su lijekovi koji dovode do relaksacije glatkog mišićja žila i posljedičnog širenja žila. U sklopu liječenja PSG koriste se sistemski vazodilatatori poput nitroglicerina, natrijevog nitroprusida, fenoksibenzamina, hidralazina i nesiritida te vazodilatatori plućne vaskulature poput dušikova monoksida (NO), PDE5-inhibitora (sildenafil) i prostaglandina. Sistemski vazodilatatori smanjuju SVR i tlakove punjenja pa tako mogu povećati srčani minutni volumen. Trebaju se primjenjivati oprezno, osobito kod PSG s opstrukcijom izlaznog trakta. Plućni vazodilatatori se koriste za smanjenje plućne vaskularne rezistencije (PVR) i liječenje akutne postoperativne plućne hipertenzije kod pacijenata s predoperativnim opterećenjem plućne cirkulacije ili opstrukcijom plućnih vena. Također su ključni u zbrinjavanju djece s funkcionalno jednom klijetkom i za smanjenje opterećenja desne klijetke nakon transplantacije srca. Inotropni lijekovi povećavaju kontraktilnost srca te su korisni u liječenju zatajivanja srca, šoka i kao potpora funkciji klijetke koja može biti narušena kod PSG. Najčešće korišteni inotropni lijekovi su  $\beta$ -adrenergički agonisti i inhibitori fosfodiesteraze tipa 3. Ovi lijekovi imaju pozitivne inotropne i kronotropne učinke koje ostvaruju povećanjem intracelularne koncentracije kalcija putem cikličkog adenozin monofosfata (cAMP). Najčešće korišteni beta-adrenergički agonisti su adrenalin, noradrenalin i dobutamin. Predstavnik PDE3 inhibitora je milrinon. Ovi lijekovi povećavaju srčani minutni volumen i kontraktilnost miokarda, a djeluju različito na PVR, SVR i frekvenciju rada srca. Ostali lijekovi koji se mogu koristiti, iako kao alternativa, su levosimendan i dopamin (21,37). Liječenje plućne hipertenzije se sastoji od primjene kisika, respiratorne potpore, dušikovog monoksida i ostalih plućnih vazodilatatora, a u teškim slučajevima i ECMO-a. NSAID isto tako imaju svoje mjesto u liječenju PSG gdje se PDA može početno liječiti pomoću NSAID-a i paracetamola, ali treba početi što ranije jer već nakon prvog mjeseca života uspješnost znatno opada (7). NSAID i paracetamol inhibiraju sintezu prostaglandina koji drže duktus otvorenim. Konačno, primjena prostaglandina E1 je od spasonosnog značaja u onih s lezijama koje ovise o prisutnosti pretoka (primjerice HLHS, kritična koarktacija aorte i aortna stenoza) jer se njegovom primjenom duktus arteriosus održava prohodnim (7,26,38,39). Jedna od najbitnijih stavki u zbrinjavanju ovih pacijenata je održavanje omjera PVR:SVR tj. Qp:Qs idealnima. Kod grešaka s lijevo-desnim pretokom cilj je izbjegavati

zmanjenje PVR i povišenje SVR. S druge strane kod grešaka s desno-lijevim pretokom treba izbjegavati povišenje PVR i smanjenje SVR. Konačno, u opstrukcijama lijeve strane treba održavati PVR i SVR, a kod opstrukcija desne strane treba izbjegavati povišenja PVR i smanjenje SVR. Smanjenje PVR se može postići primjenom vazodilatatora (dušikov monoksid, sildenafil, prostaciklini, milrinon, levosimendan, inhalacijska anestezija) i pojačanom ventilacijom. Ukoliko je pretjerano snižen PVR, povišenje se može postići primjenom vazokonstriktora (adrenalin, noradrenalin), i smanjenjem  $FiO_2$  (hipoksija i hipoksemija povisuju PVR). Smanjenje SVR se postiže primjenom vazodilatatora (PDE inhibitori i organski nitrati) i/ili beta agonista i održavanjem adekvatne dubine anestezije.

Tablica 1. Hemodinamika i ciljevi zbrinjavanja grešaka s pretokom; preuzeto i prilagođeno prema (40).

Greške s pretokom	Lijevo-desni pretok	Desno-lijevi pretok
Utjecaj na hemodinamiku	Smanjen sistemski protok Volumno opterećenje RV	Smanjeni protok kroz pluća Volumno opterećenje LV Hipoksemija i cijanoza
Terapijski cilj	Izbjegavati ↓ PVR Izbjegavati povišenje SVR ↓ $FiO_2$ Izbjegavati hiperventilaciju	↓ PVR Izbjegavati ↓ SVR Hiperventilacija

Tablica 2. Hemodinamika i ciljevi zbrinjavanja opstruktivskih grešaka; preuzeto i prilagođeno prema (41).

Opstruktivske greške	Desnostrane	Lijevostrane
Utjecaj na hemodinamiku	Smanjeni protok kroz pluća Hipertrofija RV Trikuspidalna insuficijencija Hipoksemija	Smanjen sistemski protok Smanjen SMV Hipotenzija Hipertrofija LV Smanjena koronarna perfuzija
Terapijski cilj	Izbjegavati povišenje PVR Izbjegavati ↓ SVR Izbjegavati hipoventilaciju Održavati preload	Izbjegavati ↓ SVR Izbjegavati ↓ PVR Održavati preload

Kirurško liječenje je moguće za gotovo sve prirodne srčane greške. Rana smrtnost kod kardijalnih zahvata u neonatalnom razdoblju je manja od 5% zbog napredaka u dijagnostici i kardiokirurškim tehnikama. Osim vrste operacije, važno je odrediti i idealno vrijeme za izvođenje zahvata. Ovisno o stanju bolesnika, ponekad nije odmah indicirana tzv. kompletna korekcija, nego se učini palijativni zahvat u svrhu smanjenja ili povećanja protoka kroz plućnu arteriju. Primjeri palijativnih zahvata su “banding” arterije pulmonalis (u svrhu smanjenja protoka kroz PA) i izvođenje anastomoze između aorte ili njenih grana, te plućne arterije (npr. operacija Blalock-Taussig kod srčanih grešaka sa smanjenim protokom kroz pluća). Važno je pravovremeno postaviti dijagnozu i indikaciju za kirurški zahvat jer jednom kada se razvije ireverzibilna plućna opstruktivna bolest i/ili obrat pretoka tj. Eisenmengerov sindrom onda se više ne može vršiti kirurška korekcija greške. Djecu s velikim ASD-om treba operirati do 3. ili 4. godine života. Djecu s velikim i hemodinamski značajnim VSD-om treba operirati što ranije, dok se mali VSD može inicijalno liječiti farmakološki zbog velike mogućnosti spontanog zatvaranja. Koarktacija aorte se operira oko prve godine života, a

tetralogija Fallot u dobi od 9 mjeseci do godine dana. Miješane lezije poput TGA i TAPVR iziskuju vrlo ranu intervenciju. Kirurške metode koje su dostupne uključuju kateterizaciju srca, operacije na otvorenom srcu i presađivanje srca. Kateterizacijom srca je moguće zatvaranje PDA, ASD, VSD i AV malformacija postavljanjem zavojnica i drugih medicinskih uređaja. Isto tako se koristi za izvođenje balonske valvuloplastike kod pacijenata sa stenozom plućne i aortne valvule te angioplastike i/ili postavljanja stenta kod koarktacije aorte. Operacija na otvorenom srcu iziskuje primjenu izvantjelesne cirkulacije te induciranje kardioplegije uz blagu hipotermiju. Defekti se mogu zatvarati raznim tehnikama koje obično uključuju zakrpe, primarno zatvaranje šivanjem i podvezivanje (7,12,42–44).

#### 4. SPECIFIČNOSTI DJEČJE ANESTEZIJE

Djeca se anatomski i fiziološki razlikuju od odrasle populacije zbog čega treba prilagoditi proces anestezije. Razlike su uočljive u gotovo svim organskim sustavima te u farmakokinetici lijekova. Uspostavljanje i održavanje dišnog puta i ventilacija kod dojenčadi i djece s prirođenim srčanim bolestima tijekom dijagnostičkih i terapijskih postupaka predstavlja jedinstvene izazove za anesteziologa. Ovo je posljedica međudjelovanja niza mogućih prirođenih abnormalnosti dišnih putova, kardiopulmonalnih interakcija i štetnih učinaka kirurških zahvata i kardiopulmonalnog premošćivanja na dišni sustav.

##### 4.1.1. KARDIOVASKULARNI SUSTAV

Kardiovaskularni sustav prolazi kroz značajne promjene tijekom prve godine života. Novorođenčad i dojenčad imaju relativno fiksni udarni volumen zbog smanjene popustljivosti lijeve klijetke pa minutni volumen značajno ovisi o frekvenciji rada srca. Zbog prelaska s fetalne na adultnu cirkulaciju dolazi do smanjenja plućnog i povećanja sistemskog vaskularnog otpora. Porastom tlaka u lijevoj strani srca dolazi do zatvaranja foramena ovale. S obzirom da se zatvaranje foramena ovale i ductus arteriosusa događa u prvim tjednima, postoji opasnost od povrata fetalne cirkulacije zbog porasta plućnog otpora, što za posljedicu ima tešku hipoksemiju unatoč odgovarajućoj ventilaciji pluća kisikom. Normalna srčana frekvencija nedonoščadi iznosi 120-170 otkucaja u minuti, u novorođenčadi i dojenčadi se smanjuje na 100-150 otkucaja u minuti. Djeca starosti 2 do 6 godina imaju srčanu frekvenciju 80-110 otkucaja u minuti. Krvni tlak s godinama raste. Tako novorođenčad ima krvni tlak 55-75/35-45 mmHg, dojenčad 65-85/40-65 mmHg, a djeca nakon godine dana 90-110/55-70 mmHg. Kako srčani minutni volumen ovisi o srčanoj frekvenciji, treba paziti na razvoj bradikardije koja može nastati zbog aktivacije parasimpatikusa, hipoksije i hipotermije. Osim

toga, srce u ovoj dobi ima nezreli sarkoplazmatski retikulum i smanjenu zalihu kalcija, što novorođenčad čini ovisnima o egzogenom kalciju i osjetljivijima na inhalacijske anestetike koji blokiraju kalcijeve kanale. Konačno, volumen krvi u novorođenčadi i dojenčadi je veći po kilogramu tjelesne težine u usporedbi s odraslima, ali gledajući apsolutno, on je izrazito mali. Stoga relativno mali gubitci krvi mogu značajno poremetiti hemodinamiku što osobito ugrožava djecu s prirođenim srčanim greškama (45–47).

#### 4.1.2. DIŠNI PUT I RESPIRACIJSKI SUSTAV

Anatomske osobitosti dječje glave i vrata mogu otežavati uspostavljanje dišnog puta. Također, incidencija prirođenih anomalija dišnog puta je viša u djece s prirođenim srčanim greškama što može znatno otežati uspostavu i održavanje dišnog puta (48). Glava je veća s obzirom na tijelo s prominentnim zatiljkom. To povećava rizik opstrukcije dišnog puta, osobito u snu jer se pri ležanju na ravnoj podlozi glava nalazi u fleksiji. Stoga je potrebno uspostaviti neutralni položaj glave i vrata, obično postavljanjem ručnika ispod gornjeg dijela leđa i vrata. Jezik je veći u odnosu na glavu, a mandibula kraća. Osim toga do 5. mjeseca života disanje se odvija isključivo na nos. Kod predškolske djece se često mogu naći povećani adenoidi i tonzile. Dodatno, sedativi, hipnotici i ostali anestetici smanjuju tonus mišića gornjeg dišnog puta koji pomažu držati put otvorenim. Sve ovo pridonosi većem riziku opstrukcije dišnog puta i otežanoj intubaciji i ventilaciji (49,50). Hipofarinks u djece je kraći te uži, što može utjecati na postavljanje supraglotičkih pomagala. Epiglotis je obično veći, i oblika slova “omega” te je postavljen više anteriorno i superiorno. Zbog takve anatomije se preferira korištenje ravnog laringoskopa (Miller). Larinks je postavljen relativno visoko, nalazi se u razini C4 kralješka, za razliku od odraslih, gdje je u razini C6. Najuzi dio dišnog puta u djece do 6. godine je u visini krikoidne hrskavice, a ne glasiljki. Stoga se preporučuje upotreba endotrahealnog tubusa bez balona, osobito kod dugotrajnije potrebe za mehaničkom ventilacijom. Konačno, fleksibilni i mekši hrskavični prstenovi dušnika te još nekalcificirana jezična kost mogu predisponirati razvoju dinamičke opstrukcije (46,49,50). Anatomija i fiziologija dišnog sustava se razlikuju u male djece, a osobito u novorođenčadi i dojenčadi u usporedbi sa starijom djecom i odraslima. Novorođenčad i dojenčad imaju nezreli respiratorni centar, neučinkovite respiratorne mišiće, drugačiju mehaniku dišnih putova i pluća te veće bazalne metaboličke potrebe za kisikom. Te razlike čine respiracijski sustav manje učinkovitim. Dišni putevi imaju mali promjer zbog čega imaju veći otpor te su skloniji opstrukciji. Djeca s prirođenim srčanim greškama često znaju imati smanjenu popustljivost pluća s većim otporom u dišnim putevima u usporedbi sa zdravom djecom

(46,49). Prsni koš ima povećanu popustljivost i smanjenu potporu miškulature i rebara, što dovodi do slabog održavanja negativnog intratorakalnog tlaka. Potrošnja kisika je visoka (6-8 mL/kg/min), a funkcionalni rezidualni kapacitet smanjen zbog čega je tolerancija apneje mala, na što treba misliti pri laringoskopiji i intubaciji u brzom slijedu. Djeca sa prirođenim srčanim greškama, osobito cijanotičnim, su sklona izrazitom padu saturacije kisikom tijekom apneje koja nastaje pri intubaciji. Isto tako ventilacija može biti narušena kod grešaka s povećanim protokom kroz pluća kod lijevo-desnih pretoka (50). Minutni volumen disanja je povišen zbog veće frekvencije disanja, uz dišni volumen jednak kao u odraslih (6-8 mL/kg). Frekvencija disanja nedonoščadi i novorođenčadi iznosi 45-60 udisaja u minuti, u dojenčadi i male djece 30-50 udisaja u minuti, a u starije djece 25-35 udisaja u minuti (46).

#### 4.1.3. JETRA, BUBREZI I GASTROINTESTINALNI SUSTAV

Bubrezi potpuno sazrijevaju do djetetove druge godine života. Dojenčad, a osobito nedonoščad je osjetljiva na primjenu velikih volumena tekućine zbog smanjene sposobnosti prilagodbe. Ukupna tjelesna voda i izvanstanični prostor su veći zbog čega je izlučivanje lijekova produljeno.

Jetrena funkcija novorođenčadi nije do kraja razvijena te je osjetljivija na hipoksiju i acidozu nego u odraslih (51). Metabolički sustav P-450 doseže 50% vrijednosti odraslih čime je metabolizam lijekova smanjen. Zalihe glikogena su male, a procesi glikogenolize i glukoneogeneze nisu do kraja razvijeni pa je nedonoščad sklona hipoglikemiji. Također je smanjena serumska razina albumina i drugih proteina koji sudjeluju u vezanju lijekova, što ima posljedice na koagulaciju i farmakodinamiku. Konačno, u novorođenčadi je visoka incidencija gastroezofagealnog refluksa zbog smanjene mogućnosti koordinacije gutanja i disanja (46).

#### 4.1.4. TERMOREGULACIJA

Novorođenčad i dojenčad su sklona hipotermiji zbog velike površine tijela u odnosu na težinu i nedostatka masnog tkiva. Hipotermija je ozbiljan problem jer dovodi do hipoksije, acidoze i hipoglikemije. Mala djeca mogu održavati temperaturu tijela samo ubrzanjem metabolizma dok veća djeca to mogu i drhtanjem. Problem ubrzanja metabolizma je smanjena razina glikogena i mali udio smeđe masti pa taj mehanizam ubrzo prestaje djelovati (46). Stoga je važno poduzeti mjere sprječavanja gubitka tjelesne temperature, što postizemo podizanjem temperature u operacijskoj dvorani, grijanjem infuzijskih otopina, pokrivanjem djeteta i grijaćim dekićama (52).

#### 4.1.5. FARMAKOKINETIKA LIJEKOVA

Raspodjela lijekova u organizmu pod utjecajem je odnosa pojedinih odjeljaka u tijelu. Ukupni volumen vode je velik u novorođenčadi i nedonoščadi u odnosu na tjelesnu težinu i stariju djecu pa lijekovi topljivi u vodi imaju veći volumen distribucije i zahtijevaju veće inicijalne doze po kilogramu tjelesne mase. Zbog nižih koncentracija serumskih proteina smanjeno je i vezanje lijekova za iste. Stoga je potrebno reducirati doze nekih lijekova poput barbiturata i lokalnih anestetika. Smanjena jetrena i bubrežna funkcija dovodi do produljenja poluvijeka života (primjerice morfija), odnosno smanjenja ekskrecije (primjerice antibiotika). Sve ovo iziskuje prilagodbu doza i vremena davanja lijeka te odabira vrste lijeka (7,46).

### 5. PRIJEOPERACIJSKA PRIPREMA

Prijeoperacijska priprema je od velike važnosti u pacijenata s prirođenim srčanim greškama, a osobito u nedonoščadi i novorođenčadi. Pedijatrijski kardijalni zahvati iziskuju dobro razumijevanje patofiziologije srčanih grešaka i predviđanje mogućih intraoperacijskih i poslijeoperacijskih komplikacija. Isto tako treba razmotriti nezrelu fiziologiju novorođenčadi koja ih čini podložnijima razvoju kirurških i anestezioloških komplikacija (47).

Prijeoperacijska priprema uključuje anesteziološki prijeoperacijski pregled koji se sastoji od sljedećih elemenata: anamneza i fizikalni pregled bolesnika, određivanje laboratorijskih i/ili drugih pretraga, modifikacija kronične terapije, procjena fiziološke rezerve, procjena dišnog puta, određivanje premedikacije i prema potrebi određivanje tromboprolifakse te antibiotske i antiastiracijske profilakse (46).

#### 5.1 ANAMNEZA I FIZIKALNI PREGLED

Osnovni podatak o bolesniku je vrsta kirurškog zahvata jer to u velikoj mjeri određuje vrstu anestezije. Kardiokirurške operacije se izvode u općoj endotrahealnoj anesteziji. Iako je većina djece već detaljno obrađeno od strane pedijatrijskog kardiologa i/ili kirurga, anamnestički je potrebno ne samo razmotriti kardiopulmonalni status već i ispitati prisutnost drugih komorbiditeta koji mogu utjecati na provođenje anestezije. Potrebno je detaljno razmotriti dostupnu medicinsku dokumentaciju koja pruža informacije o: prisutnoj srčanoj patologiji i drugim oboljenjima, prisutnosti komplikacija kod prijašnjih operacija i anestezija, alergijama, provedenim dijagnostičkim i terapijskim intervencijama i o trenutnoj terapiji (46).

Fizikalni pregled se sastoji od procjene općeg statusa, vitalnih znakova, tjelesne težine i visine te pregleda dišnog puta, prsnog koša, srca i pluća. Jedna od najvažnijih komponenti

fizikalnog pregleda je opći dojam: je li dijete aktivno, zaigrano i razvijeno u skladu sa svojom dobi ili je pak letargično i zaostaje razvojno za vršnjacima. Također se samo vizualnim pregledom mogu vidjeti cijanoza, otežano disanje i korištenje pomoćne muskulature te prisutnost perifernih edema. Od vitalnih znakova se mjere frekvencija rada srca, frekvencija disanja, krvni tlak, saturacija krvi kisikom i tjelesna temperatura. Već procjena vitalnih znakova može dati vrijedne informacije o pacijentu; prisutnost abnormalnosti u perifernim pulsovima kao primjerice pulsus altus kod PDA, onda razlika u krvnim tlakovima na ekstremitetima koja ukazuje na moguću koarktaciju aorte, tahipneja kao jedan od najranijih znakova kongestivnog srčanog zatajenja ili pak cijanoza koja obično ukazuje na prisutnost desno-lijevog pretoka. Mjerenje tjelesne težine i visine daje uvid u to jesu li rast i razvoj u skladu s očekivanim vrijednostima za tu dob, a isto tako je važno radi ispravnog doziranja lijekova koji se u pedijatrijskoj populaciji primarno doziraju po kilogramu tjelesne težine. Pregled prsnog koša, srca i pluća uključuje inspekciju, palpaciju, perkusiju i auskultaciju. Inspekcijom i palpacijom prsnog koša se može procijeniti oblik prsnog koša, prisutnost ožiljaka i deformiteta, ritam disanja i pokrete prsnog koša i eventualno odizanje prekordija. Znakovi koji ukazuju na otežano disanje su: tahipneja, korištenje pomoćne muskulature (uvlačenje juguluma, supraklavikularnih jama, ksifoidnog područja te rebrenih lukova, klimanje glavicom, širenje nosnih krila), paradoksalno disanje, fenomen ljujačke (prsni se koš uvlači u inspiriju i trbuh se izbočuje, a u ekspiriju se trbuh uvlači i prsni koš odiže) i stenjanje. Odizanje prekordija je znak hipertrofije srca gdje je odizanje središnjeg dijela prekordija znak hipertrofije desne klijetke dok sporo uzlazan udar srčanog vrška znak hipertrofije lijeve klijetke. Auskultacija srca uključuje analizu ritma srčane akcije, srčanih tonova i prisutnost patoloških srčanih šumova. Auskultacija pluća uključuje analizu disajnog šuma nad svim plućnim poljima; gdje primjerice prisutnost krepitacija i zvižduka može ukazivati na prisutnost srčanog popuštanja i/ili plućnog edema (27,46,47).

## 5.2 FUNKCIONALNI STATUS

Procjena funkcionalnog statusa omogućuje procjenu rizika i potrebu za dodatnom obradom. Za procjenu fiziološke rezerve se najčešće koristi procjena MET-a (MET score) koji označuje metaboličku potrošnju u mirovanju. Osim MET-a se koriste i NYHA klasifikacija, SRI – surgical risk indeks i ASA status. Procjena funkcionalnog statusa se razlikuje ovisno o dobi djeteta. Problemi s hranjenjem uz prisutnost tahipneje, dispneje, dijaforeze te učestalih respiratornih infekcija u novorođenčadi ukazuju na smanjenje kardiopulmonalne rezerve. S druge strane kod djece školske dobi se smanjenje rezerve obično prezentira kao intolerancija



fizičkog napora, dispneja, umor i eventualno kao bol u prsima, palpitacije i sinkopa. Treba zabilježiti prisutnost nedavnih respiratornih infekcija jer one utječu na reaktivnost dišnih puteva i mogu dodatno mijenjati plućni vaskularni otpor (47,53).

### 5.3 PROCJENA DIŠNOG PUTA

Osiguravanje i održavanje dišnog puta je od vitalnog značaja u anesteziologiji. Pedijatrijski pacijenti imaju značajne anatomske i fiziološke razlike u dišnom putu u usporedbi s odraslima što utječe na odabir metode osiguranja dišnog puta. Isto tako prisutnost srčanih grešaka, dob manja od jedne godine, prijašnji kardijalni zahvati i prisutnost određenih sindroma mogu dodatno otežati osiguravanje dišnog puta. Zato i procjena dišnog puta započinje dobrom anamnezom gdje je potrebno dobiti informacije o porodu, o prethodnim traumama ili operacijama u području glave i vrata, o tome jesu li roditelji primijetili poteškoće u govoru, disanju (primjerice glasno disanje, hrkanje ili pojava apneje) i hranjenju i je li dijete nedavno bolovalo od respiratorne infekcije. Nakon uzete anamneze potrebno je pregledati usnu šupljinu i odrediti Mallampati score, izmjeriti tiomentalnu i sternomentalnu udaljenost, udaljenost između sjekutića kod maksimalnog otvaranja usta, procijeniti pokretljivost vrata i napraviti test zagriža gornje usne (ULBT). Otežana intubacija je povezana s Mallampati score 3 ili 4, tiomentalnom udaljenosti < 6 cm, sternomentalnom udaljenosti < 13,5 cm, udaljenosti između sjekutića < 4,5 cm i ograničenom pokretljivosti vrata (osobito ekstenzije) (46,47,49,50).

### 5.4 LABORATORIJSKA I DRUGA OBRADA

Standardna laboratorijska obrada mora uključivati hematološku obradu, koagulogram, serumske elektrolite, testove bubrežne funkcije i acidobazni status. Hepatogram se radi ukoliko postoji sumnja na poremećaj jetrene funkcije. Tipiziranje krvne grupe i Rh faktora te testovi senzibilizacije se provode kod potrebe za transfuzijom krvnih pripravaka. Osnova hematološke obrade je kompletna krvna slika s naglaskom na koncentraciju hemoglobina i razinu hematokrita. Naime kod kronične hipoksemije dolazi do povećanja hematokrita (zbog policitemije) i hemoglobina te povećane viskoznosti krvi. Krvna slika i razina hemoglobina ključni su također i u dijagnostici anemija. Koagulogram je bitno procijeniti zbog primjene izvantjelesnog krvotoka, a i zato jer 20-tak% djece s policitemijom imaju poremećaje u koagulaciji (47). Određuju se broj trombocita, protrombinsko vrijeme, aktivirano parcijalno tromboplastinsko vrijeme i razina fibrinogena. Određivanje serumskih elektrolita, kreatinina i ureje su od osobite važnosti kod djece koja su na terapiji diureticima i/ili ACE inhibitorima te kod djece s poremećajima bubrežne funkcije. Također, novorođenčad i dojenčad su pod

većim rizikom od razvoja hipoglikemije i hipokalcijemije, a osobito ona s određenim sindromima (kao Beckwith-Wiedemann i DiGeorgeov sindrom) i ona koja se hrani parenteralno stoga treba mjeriti i razinu glukoze u krvi. Bitno je vršiti procjenu acidobaznog statusa ovih pacijenata jer im je često već narušen kardiopulmonalni funkcionalni status pa su pod većim rizikom za razvoj hipoksemije i acidoze. Procjenjuju se saturacija krvi kisikom, parcijalni tlak kisika i ugljikovog dioksida, pH, razine bikarbonata, anionski zjap i laktati (46,47). Od ostale prijeoperacijske dijagnostičke obrade treba izdvojiti EKG s obzirom da je kod prirođenih srčanih grešaka često moguć razvoj aritmija. Čak ako je nalaz uredan, prijeoperacijski EKG služi kao usporedba s postoperacijskim stanjem, stoga ga je potrebno učiniti prije svake kardiokirurške operacije. Ukoliko pacijent ima anamnezu o značajnim aritmijama ili se sumnja na aritmiju koja se nije pokazala na inicijalnom EKG-u korisno je napraviti 24-satno mjerenje odnosno Holter EKG. Od ostale dijagnostike treba detaljno pregledati nalaze ehokardiografije, rendgena i ostale odrađene slikovne dijagnostike. Na kraju, ukoliko djeca imaju ugrađene kardioverter defibrilatore ili druge medicinske uređaje koji reguliraju srčani ritam treba rendgenski odrediti poziciju uređaja te reprogramirati uređaj (47).

## 5.5 MODIFIKACIJA KRONIČNE TERAPIJE

Djeca s prirođenim srčanim greškama često moraju uzimati razne lijekove, uključujući diuretike, inhibitore angiotenzin-konvertirajućeg enzima (ACE), blokatore angiotenzinskih receptora (ARB), beta-blokatore, antiaritmike i digoksin. Određene lijekove je potrebno ukinuti nekoliko sati do dana prije operacije (diuretici, hidralazin, nifedipin i oralni hipoglikemici), dok se neki mogu uzimati sve do zahvata (beta-blokatori, antiaritmici, antiepileptici, lijekovi za astmu i lijekovi za liječenje plućne arterijske hipertenzije). Za ACE inhibitore i ARB je preporuka ukinuti ih najmanje 24 sata prije kirurškog zahvata jer mogu uzrokovati produženu hipotenziju. Digoksin se prekida 24 sata prije zahvata, jer serumske razine nakon operacije mogu biti potencijalno toksične. American College of Chest Physicians je objavio smjernice za antitrombotsku terapiju kod djece. Djeca sa sistemsko-plućnim arterijskim pretocima, pozitivnom anamnezom tromboze, mehaničkim ili biološkim protetskim srčanim zaliscima, provedenim transkateterskim intervencijama ili ugradnjom uređaja i liječeni od Kawasakijske bolesti često uzimaju antitrombotsku terapiju. Dijete koje uzima preoperativno aspirin i/ili klopidogrel za održavanje prohodnosti šanta treba nastaviti uzimati ove lijekove, jer je rizik od tromboze šanta veći nego rizik od perioperacijskog krvarenja. Prekid aspirina neposredno prije operacije ne smanjuje rizik od perioperacijskog

krvarenja, s obzirom na dugi poluvijek aspirina. Katkad je potrebna konzultacija s djetetovim kardiologom, kirurgom i anesteziologom o optimalnom vremenu za prekidanje ovih lijekova. Djeca koja uzimaju varfarin trebala bi prekinuti njegovu primjenu 3-5 dana prije kirurških zahvata. Pacijente bi trebalo primiti u bolnicu 2-3 dana prije kirurškog zahvata kako bi započeli prelaznu terapiju s intravenskim heparinom. Prekid heparina 3-6 sati prije kirurškog zahvata ne povećava rizik od perioperacijskog krvarenja. Antibiotička profilaksa se primarno odnosi na profilaksu infektivnog endokarditisa koji i dalje predstavlja značajan rizik za pacijente s prirođenim srčanim greškama. Indikacije za profilaksu infektivnog endokarditisa su sljedeće: protetski srčani zalisci, anamneza infektivnog endokarditisa, cijanotične srčane greške koje još nisu kompletno operirane, postavljanje medicinskih uređaja kod operacije grešaka (tijekom 6 mjeseci od zahvata) i oni s bolestima zalistaka. Primjenjuju se amoksisicilin ili ampicilin, a kod alergija na peniciline klindamicin ili cefalosporini prve i druge generacije. Prostaglandin E1 održava prohodnost duktusa kod lezija koje ovise o prisutnosti duktusa, poput plućne atrezije s ili bez VSD, trikuspidne atrezije, HLHS, prekida aortnog luka ili teške koarktacije aorte. Uobičajene nuspojave infuzije prostaglandina E1 uključuju apneju, groznicu, crvenilo, tahikardiju ili bradikardiju i disfunkciju trombocita; rijetko može doći do srčanog zastoja, pri čemu prostaglandin može biti čimbenik koji pridonosi razvoju aresta. Nakon transplantacije srca ili pluća djeca najčešće uzimaju više imunosupresivnih lijekova, koje treba nastaviti tijekom perioperacijskog razdoblja, kako bi se smanjio rizik od akutnog odbacivanja (38,47,54).

## 5.6 ANTIASPIRACIJSKA PROFILAKSA

Američko društvo anesteziologa (engl. American Society of Anesthesiologists) je 2017. godine donijelo smjernice o prijeoperacijskom gladovanju. Svrha prijeoperacijskog gladovanja je smanjiti rizik regurgitacije i aspiracije želučanog sadržaja. Za krutu hranu se preporučuje minimalno razdoblje od 6 sati koje se može produljiti na 8 sati ukoliko se radi o prženoj i masnoj hrani. Bistru tekućinu treba prekinuti uzimati 2 sata prije zahvata. Unos majčinog mlijeka treba biti prekinut 4 sata prije operacije, a životinjskog mlijeka i mliječnih formula 6 sati prije. Ipak, kod djece s prirođenim srčanim greškama se ovaj pristup može prilagoditi. Oralna hidracija posebno je važna kod djece koja su cijanotična, policitemična, kod opstrukcije izlaznog trakta klijetke te kod grešaka ovisnih o pretoku. Djeca kojima je dopušteno piti bistre tekućine ujutro prije operacije manje su dehidrirana. Ako se kirurški zahvat odgodi, trebalo bi dopustiti oralnu hidraciju bistrom tekućinom tijekom odgode. Osim toga, liberalna oralna hidracija smanjuje rizik od hipoglikemije kod visokorizične djece,

osobito dojenčadi mlađe od 6 mjeseci koja imaju oslabljenu glikogenolizu i glukoneogenezu te nezrele zalihe glikogena. Konačno, unatoč liberalnijem pristupu oralnoj hidraciji bistrom tekućinom, vrijeme bez unosa hrane (NPO) treba poštivati kako bi se smanjio rizik od aspiracije. Sve više društava, uključujući Društvo za pedijatrijsku anesteziju (engl. Society for Paediatric Anesthesia) i Europsko društvo pedijatrijskih anesteziologa (engl. European Society for Paediatric Anaesthesiology) i ostali, podržali su pristup liberalnog unosa tekućine (5 mL/kg) do 1 sat prije zahvata (46,47) .

## 5.7 DODATNA PRIJEOPERACIJSKA PRIPREMA KOD PRIROĐENIH SRČANIH GREŠAKA

Ovisno o vrsti greške, potrebno je razmotriti patofiziologiju srčane greške i moguće interakcije i komplikacije pri izvođenju anestezije i kirurškog zahvata. Obavezna je procjena funkcije klijetki prije operacije jer većina anestetika ima suprimirajući učinak na miokard, a kako su u ove skupine bolesnike klijetke već opterećene, svaki dodatni negativni utjecaj može povećati rizik od kardiovaskularnog kolapsa. Za pacijente s već postojećim aritmijama ili one s povećanim rizikom za razvoj aritmija (primjerice kod dilatacije komora) treba već pri indukciji imati spreman defibrilator. Promjene u protoku kroz šant mogu značajno mijenjati hemodinamiku i klinički status pacijenta. Protok kroz velike šantove je pod utjecajem vaskularnog otpora, dok je protok kroz male više ovisan o gradijentu tlaka. Najčešće su prisutni lijevo-desni pretoci kao kod PDA, ASD i VSD. Povećanje SVR i/ili smanjenje PVR rezultira povećanim protokom kroz pluća i volumnim opterećenjem srca. Posljedično može doći do plućnog edema, smanjenja udarnog volumena, smanjene dostave kisika u tkiva i hipoperfuzije tkiva. Stoga treba spriječiti povišenje SVR odnosno smanjenje PVR. S druge strane, kod lezija s desno-lijevim pretokom povećanje PVR i/ili smanjenje SVR može imati za posljedicu smanjenje saturacije krvi kisikom zbog povećanja desno-lijevog pretoka. Stoga za smanjenje PVR može biti potrebna primjena dušikova monoksida, prostaciklina, sildenafil, hiperventilacije, povišenja FiO<sub>2</sub> i korekcija acidoze i hipotermije ukoliko su prisutni. Opstruktivne lezije primarno povećaju tlačno opterećenje na strukture proksimalno od opstrukcije što dovodi do hipertrofije i/ili dilatacije. Desnostrane opstruktivne lezije, kao TOF i Ebsteinova anomalija mogu dovesti do smanjenja PVR i teške hipoksemije zbog povećanja protoka kroz desno-lijevi shunt. Lijevostrane opstruktivne lezije, kao aortna stenoza, koarktacija aorte i mitralna stenoza dovode do smanjenja srčanog minutnog volumena s posljedičnom hipoperfuzijom organa. Kod desnostranih lezija treba izbjegavati

povišenje PVR, smanjenje SVR, hipoventilaciju, a potrebno je održavati preload. Za lijevostrane lezije je bitno izbjeći pad SVR i PVR, a isto tako je potrebno održavati adekvatan preload. Zaključno, potrebno je pratiti hemodinamski status pacijenta i ovisno o greški uskladiti otpore i protoke kroz pluća i sistemsku cirkulaciju, pratiti saturaciju i parcijalne tlakove te paziti na način ventilacije pacijenta (7,23).

## 6. MONITORING ZA KARDIOKIRURŠKE OPERACIJE

Za kardiokirurške operacije nužan je sljedeći monitoring (55):

- Neinvazivni i invazivni kardiovaskularni monitoring: EKG, sistemski arterijski tlak (engl. ABP – arterial blood pressure), centralni venski tlak (CVT), plućni arterijski tlak (PAP), tlak u lijevom atriju (LAP), mjerenje hemodinamike termodilucijom ili pomoću TEE
- Monitoring plućne funkcije: pulsna oksimetrija i kapnografija
- Monitoring temperature: ezofagealno i/ili rektalno
- Monitoring bubrežne funkcije – putem satne diureze pomoću urinarnog katetera
- Monitoring neurološke funkcije – EEG, cerebralna oksimetrija, evocirani potencijali

EKG spada u osnovni monitoring tijekom anestezije. Njegovom primjenom se mogu pratiti moguće ishemijske promjene, poremećaji ritma i poremećaji elektrolita. Tijekom kardijalne anestezije se preporučuje primjena 5-elektrodnog sustava koji omogućuje prikaz 6 standardnih odvoda i jednog prekordijalnog (55). Vaskularni pristup je bitan dio anesteziološkog zbrinjavanja djece koja idu na kardijalne operacije. Kod djece s prirođenim srčanim bolestima, posebno novorođenčadi, može biti izuzetno teško osigurati vaskularni pristup, te je poznavanje dječje vaskularne anatomije, kao i vještine kanuliranja krvnih žila, obavezno. Tradicionalne tehnike postavljanja katetera uglavnom se oslanjaju na anatomske orijentire, pa mogu biti kompliciranije i često uključuju ozbiljne rizike. Veće stope uspješnog umetanja katetera i niže stope komplikacija mogu se postići s tehnikama vođenim ultrazvukom. Hemodinamska procjena putem invazivnog monitoringa također je ključna za razumijevanje i pravovremeno reagiranje na patofiziološke procese povezane s osnovnim srčanim stanjima pacijenata i povezanim kirurškim zahvatima (56). Mjerenje sistemskog tlaka neinvazivnom metodom nije preporučljivo tijekom kardijalne anestezije, osobito kod primjene izvantjelesnog krvotoka. Stoga se primjenjuje invazivna metoda mjerenja postavljanjem katetera u jednu od perifernih arterija. Kateter se obično postavlja u radijalnu (najčešće prvi izbor), femoralnu, brahijalnu ili aksilarnu arteriju te a. dorsalis pedis i a. tibialis

posterior. No u bolesnika s niskom frakcijom izгона i onih u kojih se očekuje teže odvajanje od izvantjelesnog krvotoka preporuča se intraarterijski kateter postaviti u femoralnu arteriju (55,56). Centralni venski tlak je jedan od osnovnih hemodinamskih parametara koji se moraju pratiti u svakog kardiokirurškog bolesnika. CVT je vrijednost tlaka u desnom atriju odnosno predstavlja mjeru za volumno opterećenje srca (engl. preload), a ovisi o cirkulirajućem volumenu, tonusu vena i funkciji desnog srca. Centralni venski kateter (CVK) kojim se mjeri CVT se osim toga koristi za primjenu vazoaktivnih lijekova, a postavlja se u v. jugularis internu, v. subclaviu ili v. femoralis (55). Periferni venski pristup putem intravenskih kanila je nužan radi primjene tekućina, lijekova i krvnih preparata. Kanile se obično stavljaju u periferne vene ekstremiteta kao što su cefalična (v. cephalica), bazilična vena (v. basilica) i metakarpalne vene. Odabir veličine kanile se temelji na tjelesnoj težini (56). Plućni arterijski tlak se mjeri uvođenjem plućnog arterijskog katetera (PAK ili Swan-Ganzov kateter) kroz desnu stranu srca u plućnu arteriju i zaglavljuje se u plućnim kapilarama. Njim se prati krivulja tlaka karakteristična za desnu pretklijetku i klijetku, plućnu arteriju i za zaglavljenu položaj u plućnoj kapilari (57). Mjerenjem se dobiju vrijednosti tlaka u desnom atriju i plućnoj arteriji te plućnog okluzivnog kapilarnog tlaka (PAOP). Vrijednost PAOP je također pokazatelj volumnog opterećenja i punjenja te je korisan pri terapijskoj nadoknadi volumena. Osim toga PAK omogućuje mjerenje srčanog minutnog volumena (CO) metodom termodilucije te SVR i PVR što omogućuje procjenu potrebe uvođenja inotropne i vazoaktivne terapije (57). Ipak, perkutana kateterizacija plućne arterije se rjeđe koristi u djece nego u odraslih, uglavnom zbog teškoća u pristupu zbog veličine pacijenta i nedostupnosti malih katetera. Isto tako perkutana kateterizacija je indicirana samo kod određenih slučajeva. Pacijenti koji se podvrgavaju operaciji lijevostranih lezija i koji nemaju intrakardijalne pretoke, oni koji su u riziku od disfunkcije lijeve klijetke, te oni s plućnom hipertenzijom mogu imati indikacije za PAK. Nedostatci PAK uključuju nedostatak dovoljno malih veličina katetera i uvodnica, te malu pouzdanost dobivenih vrijednosti CO termodilucijom i vrijednosti SvO<sub>2</sub> (engl. mixed venous oxygen saturation) zbog često prisutnih intrakardijalnih pretoka (56). Zbog toga se danas sve više koriste dilucijske metode kao PICCO i LIDCO. Njihova prednost je manja invazivnost, ali nedostatak je manje informacija o plućnoj cirkulaciji i tlakovima punjenja lijeve klijetke. Najmanje invazivna metoda i najtočnija za procjenu funkcije kardiovaskularnog sustava je ehokardiografija koja omogućuje procjenu kontraktilnosti miokarda, sistoličku i dijastoličku funkciju, stanje volumena, mjerenje tlakova u plućnoj cirkulaciji te pregled morfologije srca. Mjerenje tkivne oksigenacije daje izravan uvid u učinkovitost krvotoka. Najčešće se mjere saturacija kisikom

iz arterijske ( $\text{SaO}_2$ ) i miješane venske krvi ( $\text{SvO}_2$  iz PAK ili  $\text{SvcO}_2$  iz CVK). Temeljem parcijalnih tlakova kisika u krvi, vrijednosti hemoglobina i srčanog minutnog volumena se može izračunati dostava i potrošnja kisika što je najbolji parametar globalne oksigenacije tkiva (57). Mjerenje saturacije miješane venske krvi iz CVK ( $\text{SvcO}_2$ ) se pokazalo najboljom metodom za pacijente s prirođenim srčanim greškama jer nije pod utjecajem intrakardijalnih šantova (56). Monitoring neurološke funkcije se vrši putem EEG-a ili evociranih potencijala dok je mjerenje oksigenacije mozga moguće neinvazivnom spektrofotometrijskom metodom (NIRS - near infrared spectroscopy). Djeca s prirođenim srčanim greškama su pod osobitim rizikom za razvoj neuroloških deficita. Predoperativne snimke magnetske rezonance mozga su pokazale prisutnost moždanih lezija (najčešće lezije bijele tvari) u 20-40% novorođenčadi s kritičnim srčanim greškama. Isto tako nakon operacije 35-75% pacijenata će razviti novu leziju (58,59). Trenutno razumijevanje patogeneze ovih lezija ukazuje da se radi o ishemijskim lezijama koje su posljedica hipoksije za vrijeme zahvata. Stoga se primjena cerebralne oksimetrije (NIRS) pokazala kao korisna metoda mjerenja oksigenacije mozga za vrijeme kardiokirurških zahvata (60).

## 7. ANESTEZIJA ZA PRIROĐENE SRČANE GREŠKE

### 7.1. PREMEDIKACIJA

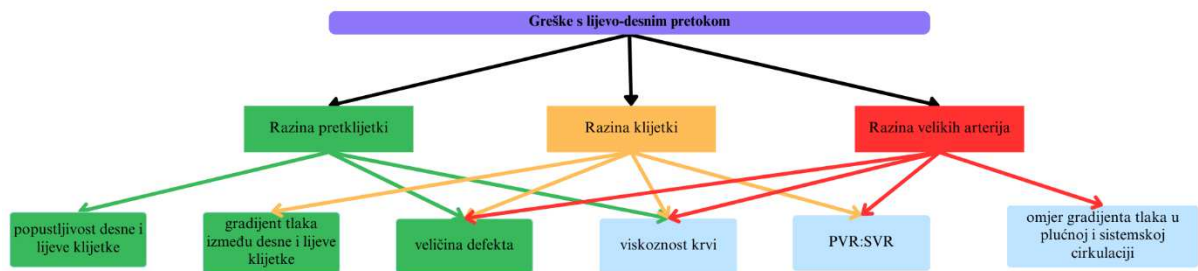Premedikacija se odnosi na primjenu više skupina lijekova prije indukcije anestezije. Ti lijekovi obično nisu dio pacijentove kronične terapije niti su dio same anestezije. Osnovni ciljevi premedikacije jesu: anksioliza (olakšati odvajanje djece od roditelja), analgezija, smanjenje postoperativne mučnine i povraćanja i smanjenje drugih perioperacijskih rizika poput promjena u krvnom tlaku, pretjeranog lučenja sline, oštećenja sluznice želuca itd. Lijekovi za premedikaciju se najčešće primjenjuju ujutro prije zahvata, tipično 12 sata prije zahvata. Osnovni cilj je blaga sedacija, anksioliza i analgezija, a nije poželjna pretjerana sedacija jer se danas smatra da razgovor (u ovom slučaju i prisutnost roditelja) pacijenta i liječnika djeluje jednako dobro anksiolitički kao lijekovi (61). Premedikacija se može normalno primjenjivati u bolesnika s prirođenim srčanim greškama. Prednosti premedikacije u ovih pacijenata, a osobito onih s cijanotičnim greškama, su smanjenje potrošnje kisika te povećanje zasićenosti krvi kisikom, uz minimalno djelovanje na hemodinamiku i respiraciju (23). Osim toga prijeoperacijska anksioznost i/ili agitacija su povezane s postoperacijskom pojavom delirijuma i/ili agitacije. Smanjivanje stresa i anksioznosti pacijenata s prirođenim srčanim greškama olakšava održavanje homeostaze i može čak smanjiti protok kroz desno-

lijeve pretoke (23). Anksiolitici su najčešće primjenjivani lijekovi u premedikaciji. Najčešće korišteni lijekovi su benzodiazepini (npr. midazolam, diazepam, lorazepam) i/ili opiodi (npr. fentanil, sufentanil) te neopiodni analgetici. Midazolam je najčešće primjenjivani anksiolitik u premedikaciji. Obično se daje oralno ili intravenski. Oralna primjena se najbolje podnosi, iako treba izbjegavati davanje previsokih doza oralnim putem zbog moguće pojave nuspojava (47). Primjena midazolama intranazalno i rektalno se danas više ne radi. Ukoliko se primjenjuje sam, utjecaj na kardiovaskularni i respiratorni sustav je minimalan. Može uzrokovati sniženje krvnog tlaka, smanjenje srčanog minutnog volumena te respiratornu depresiju (23). Umjesto midazolama može se primijeniti ketamin intramuskularno što je pogodno za djecu koja ne žele ili ne mogu uzimati lijek per os ili još nemaju postavljen intravenski put (47). Nuspojave uključuju halucinacije (češće u starije djece), pojačanu salivaciju i laringospazam (često se zato istodobno primjenjuju antimuskarinici), a pogodan je i za hemodinamski nestabilne bolesnike. Primjena ketamina per os zajedno s midazolamom per os može smanjiti učestalost nuspojava ketamina i skratiti vrijeme postizanja anksiolize. Također, sve više se daje pozornosti deksmedetomidinu (agonist  $\alpha_2$ -adrenoreceptora) koji pomaže boljem podnošenju strojne ventilacije (62).

## 7.2. ANESTEZIJA ZA GREŠKE S LIJEVO-DESNIM PRETOKOM

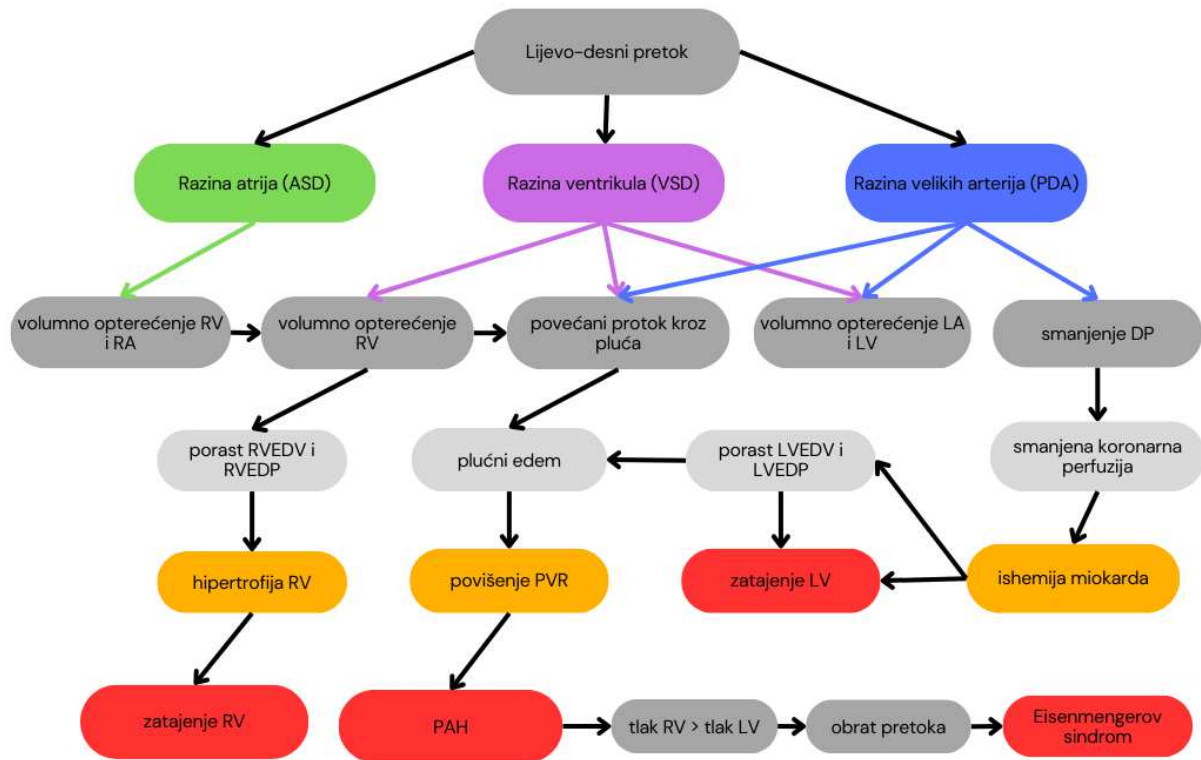
Lezije s lijevo-desnim šantom su najčešće, a čine oko 50% svih prirođenih srčanih grešaka. Glavna značajka je prisutnost komunikacije između sistemske i plućne cirkulacije koja omogućava protok dobro oksigenirane (sistemske) krvi prema slabije oksigeniranoj plućnoj cirkulaciji. Pretok može biti prisutan na razini pretkljetke (ASD), kljetke (VSD) ili na razini velikih arterija (PDA). Protok kroz lijevo-desni šant ovisi o više čimbenika, a patofiziološke posljedice pretoka ovise i o razini na kojoj se pretok odvija. Veličina protoka kroz šant može biti određena: veličinom defekta, gradijentom tlaka između komora, popustljivošću kljetki, omjerom vaskularnih otpora plućne i sistemske cirkulacije (PVR:SVR), gradijentom tlaka između plućne i sistemske cirkulacije i viskoznošću krvi (viskoznost je proporcionalna razini hemoglobina) (63).





Slika 2. Patofiziologija lezija s lijevo-desnim pretokom. Utjecaj hemodinamskih čimbenika na veličinu protoka kroz šant; preuzeto i prilagođeno prema (64).

Sve lezije s lijevo-desnim pretokom za posljedicu imaju volumno opterećenje kardiovaskularnog sustava. Volumno opterećenje dovodi do dilatacije komora i razvoja hipertrofije, čija lokalizacija ovisi o mjestu pretoka. Pretok na razini pretkljetki volumno opterećuje obje pretkljetke i desnu kljetku. S druge strane pretok na razini kljetki volumno opterećuje lijevu pretkljetku i obje kljetke. Konačno, na razini velikih arterija (aorte i a. pulmonalis) rezultira volumnim opterećenjem lijeve pretkljetke i kljetke. Također, dolazi do pada u dijastoličkom tlaku zbog odlaska krvi u plućnu cirkulaciju po zatvaranju aortalnih zalistaka, što smanjuje koronarnu perfuziju (koja se događa za vrijeme dijastole) i time povećava rizik od razvoja ishemijske miokarda. Sve ove lezije su karakterizirane povećanim protokom kroz plućne krvne žile i kod svih se može razviti srčano zatajenje i obrat pretoka, a ponajprije kod nerestriktivnih šantova. Povećani protok kroz krvne žile pluća dovodi do povećanja PVR i posljedičnog razvoja PAH. Osobito su rizična djeca s Downovim sindromom jer češće ranije razvijaju ireverzibilnu plućnu hipertenziju. Povećanje PVR i progresija plućne hipertenzije dovode do povećanja tlaka u desnoj kljetki, koji u jednom trenutku nadmaši tlak u lijevoj i dolazi do obrata pretoka. Obrat pretoka se naziva Eisenmengerov sindrom, a karakteriziran je ireverzibilnim desno-ljevim pretokom. Osobitosti Eisenmengerova sindroma su značajna hipoksemija i cijanoza te nemogućnost kirurškog liječenja podležće lezije (23,63).



Slika 3. Patofiziologija lezija s lijevo-desnim pretokom. Utjecaj i posljedice lijevo-desnog pretoka na atrijsu, ventrikule i plućnu cirkulaciju; preuzeto i prilagođeno prema (65).

Pristup anesteziji kod ovih grešaka treba prilagoditi pacijentu, ali postoji generalni pristup. U sklopu premedikacije se može primijeniti midazolam (0.05–0.1 mg/kg i.v. ili 0.75–1.0 mg/kg p.o.). Od monitoringa se preporuča koristiti sav osnovni i prošireni multimodalni monitoring (invazivno mjerenje arterijskih i venskih tlakova, satna diureza), uključujući TEE kao i mjerenje moždane oksigenacije i krvnog protoka u mozgu za sve zahvate gdje je potrebno korištenje izvantjelesnog krvotoka. Indukcija se može raditi intravenskim i inhalacijskim anestheticima. Pri primjeni intravenske anestezije treba osobito paziti na prisutnost mjehurića zraka u špicama ili kateterima, jer oni mogu u rijetkim slučajevima uzrokovati paradoksalnu emboliju. Od intravenskih anestetika se mogu koristiti ketamin i etomidat, a od inhalacijskih sevofluran. Istraživanja su pokazala kako etomidat i ketamin imaju minimalni ili nikakav negativni utjecaj na kardiovaskularni sustav te se mogu koristiti u kliničkim dozama u djece s prirođenim srčanim greškama (66,67). Rijetko se ova skupina pacijenata prezentira s znakovima srčanog popuštanja pa se tada preferira intravenska anestezija, a od lijekova

fentanil, midazolam i deksmedetomidin, dok inhalacijske anestetike treba primjenjivati s oprezom zbog njihovog negativnog inotropnog djelovanja.

### 7.2.1. OTVORENI DUCTUS ARTERIOSUS

Otvoreni ductus arteriosus (PDA) se javlja u 1:2500 do 1:5000 djece. Incidencija je viša u nedonoščadi i ženske djece. Ductus arteriosus je vaskularna komunikacija silazne aorte i plućne arterije te je normalni dio fetalne cirkulacije. Funkcionalno zatvaranje duktusa po rođenju je posljedica povećanja PO<sub>2</sub>, pada razine prostaglandina (iz posteljice) i otpuštanja vazoaktivnih tvari (bradikinin i tromboksan) i događa se u prvih 10-15 sati od rođenja. Trajno zatvaranje nastupa kroz 2-3 tjedna kao rezultat fibroze. Posljedice neliječenog PDA ovise primarno o veličini defekta. Mali PDA su često hemodinamski neznačajni dok veći predstavljaju rizik za razvoj srčanog popuštanja i plućne hipertenzije. Veličina protoka kroz duktus ovisi o veličini lezije (veći promjer i manja dužina duktusa rezultiraju većim protokom), omjeru PVR i SVR, omjeru plućnih i sistemskih tlakova te viskoznosti krvi. Liječenje je inicijalno farmakološko korištenjem COX-inhibitora kao što su ibuprofen, indometacin i acetaminofen. Kirurškom liječenju se pristupa nakon neuspješne farmakološke terapije ili kod značajnih protoka s velikim rizikom razvoja srčanog popuštanja (12).

Anesteziološki postupak ovisi o kliničkom stanju, komorbiditetima, tjelesnoj težini i izboru kirurške metode. Preporučeno je koristiti pulsnu oksimetriju i mjerenje arterijskog tlaka na gornjim i donjim ekstremitetima radi praćenja hemodinamskog statusa i uspješnosti kirurškog zatvaranja duktusa. Naime, nakon uspješnog kirurškog podvezivanja duktusa dolazi do povećanja dijastoličkog tlaka, a ukoliko se ustanove razlike u mjerenim tlakovima na gornjim i donjim ekstremitetima treba razmišljati o nehotično formiranoj koarktaciji aorte (63). Preporuča se mjeriti arterijski tlak na desnoj ruci umjesto lijevoj, jer kirurg stavlja aortalnu stezaljku i protok kroz lijevu a. subclavia može biti kompromitiran. Treba izbjegavati hipotermiju, hipoksiju i hiperkapniju jer dovode do povišenja PVR, a s druge strane treba izbjegavati pretjeranu ventilaciju jer ona može povećati protok kroz šant (68). Hipoksija i hiperkapnija mogu biti posljedica kolapsa lijevog plućnog krila tijekom kirurške manipulacije. Od lijekova se preporuča korištenje opioida (primjerice fentanila) i benzodiazepina intravenskom primjenom. Inhalacijski anestetici su sigurni za većinu pacijenata s PDA, ali treba ih izbjegavati kod novorođenčadi jer su sklona hemodinamskoj nestabilnosti te se kod njih preporuča intravenska anestezija. Za mišićnu relaksaciju primjenjuju se vekuronij ili rokuronij u uobičajenim dozama (63).

### 7.2.2. ATRIJSKI SEPTALNI DEFJEKT

Atrijski septalni defekt (ASD) čini 5-10% svih prirođenih srčanih grešaka. Nastaje kao posljedica poremećaja razvoja interatrijskih septi te rezultira komunikacijom između lijeve i desne pretkljetke. Postoji pet vrsta ASD-a: secundum, primum, sinus venosus, tip koronarni sinus i PFO. Najčešći tip je secundum koji čini 80% svih ASD-a. Iako je za najveći dio djece ova komunikacija između atriya patološka, prisutnost ASD-a može biti spasonosna u djece s greškama koje ovise o prisutnosti pretoka, odnosno miješanja krvi između sistemske i plućne cirkulacije, kao što su TAPVR, trikuspidna atrezija ili TGA. Patofiziološke posljedice ove lezije ovise o veličini defekta i o popustljivosti klijetki jer se protok kroz šant odvija primarno tijekom diastole atriya. Perzistirajući srednje veliki i veliki ASD ima za posljedicu velike pretoke koji dovode do volumnog opterećenja desne pretkljetke i klijetke. Ukoliko se ne liječi, veliki pretoci mogu uzrokovati plućnu arterijsku hipertenziju, povišenje plućnog vaskularnog otpora i hipertrofiju desne klijetke u odrasloj dobi, a dodatne komplikacije su atrijske aritmije i moždani udar zbog paradoksalne embolije. Većina malih defekata se spontano zatvori u prvih 18 mjeseci života. Veliki defekti, tipovi primum i sinus venosus se ne mogu zatvoriti spontano. Liječenje je kirurško (najčešće postavkom zakrpe) i preporuča se izvršiti između 3. i 5. godine života, a može biti potrebno i ranije ukoliko je ASD hemodinamski značajan (12,63).

Pacijenti s izoliranim ASD-om su obično asimptomatski i nemaju razvijenu plućnu hipertenziju ili prisutno zatajivanje srca pa dobro toleriraju anesteziju. Kod srednjih i velikih lezija treba paziti na veličinu protoka kroz šant te omjere PVR i SVR na koje najviše utječe primjena anestezije i strojne ventilacije (63). Idealno je održavati PVR normalnim, a SVR normalnim do blago sniženim tako smanjujući veličinu protoka kroz šant i izbjegavajući razvoj hipoksije. Bitno je izbjegavati izrazita povišenja SVR i PVR (69,70). Od lijekova se mogu sigurno primjenjivati benzodiazepini i opiodi. Trebalo bi izbjegavati primjenu ketamina jer povisuje SVR te primjenu dušikova oksid koji povisuje PVR. Opći anestetici kao što su inhalacijski anestetici, propofol, barbiturati i eventualno etomidat dovode do smanjenja SVR-a, stoga je potrebno pažljivo razmotriti njihovu primjenu kako bi se održao SVR unutar normalnih vrijednosti što je više moguće. Odgovarajuća volumna resuscitacija, pažljivo titriranje lijekova i izbjegavanje relativne hipoksije sve su važne strategije u zbrinjavanju ovih pacijenata (70). Anesteziološka procjena uspješnosti kirurškog postupka transezofagijskim ultrazvukom je standardna procedura, a kod nekomplikiranog operacijskog tijeka većina djece može se ekstubirati u operacijskoj sali ili unutar par sati od zahvata.

Anesteziozozi također sudjeluju i u transkateterskom zatvaranju ASD-a u kateterizacijskom laboratoriju, a procedura se izvodi u općoj anesteziji uz transezofagijsku procjenu uspješnosti cijelog postupka.

### 7.2.3. VENTRIKULSKI SEPTALNI DEFEKT

Ventrikulski septalni defekt (VSD) je najčešća prirođena srčana greška u djece i druga najčešća kongenitalna anomalija u odraslih. Incidencija varira od 1.5 do 5.3 na 1000 živorođenih. VSD se može javiti izolirano ili u sklopu nasljednih sindroma kao što su trisomija 21 i 18, VACTERL i CHARGE sindromi. Razlikujemo četiri tipa VSD-a: subarterijski (poznat i kao subpulmonalni ili suprakristalni), perimembranozni (najčešći), inlet tip i muskularni tip. Glavne hemodinamske značajke VSD-a su: volumno opterećenje lijevog ventrikula, povećani protok kroz plućne žile (koji vremenom rezultira razvojem plućne hipertenzije) i smanjen srčani minutni volumen. Dva najbitnija čimbenika ovog pretoka su veličina lezije (nerestriktivni i restriktivni) te omjer PVR i SVR. Razvoj kliničke slike ovisi o veličini VSD-a. Djeca s velikim nerestriktivnim VSD obično razvijaju srčano zatajenje do 3. mjeseca života (63). Ukoliko se veliki defekti ne liječe, 15% oboljelih će do 20. godine života razviti plućnu arterijsku hipertenziju i Eisenmengerov sindrom (71). Velike defekte se preporuča kirurških zbrinuti do druge godine života. Ipak, valja spomenuti da se veliki defekti često znaju smanjiti i postati restriktivni pa u manjem broju slučajeva neće biti potrebna operacija. Mali, restriktivni defekti su često asimptomatski i po nekim statistikama skoro 85% njih se zatvori u prvoj godini (72). Liječenje je konzervativno ili kirurško (obično zakrpom). Indikacije za kirurško liječenje su: anamneza endokarditisa,  $Qp/Qs > 2$  i znakovi volumnog opterećenja srca. Vrijeme izvođenja zahvata ovisi o težini kliničke slike. Ukoliko je prisutno teško srčano popuštanje i usporeno napredovanje pristupa se zahvatu prije 6. mjeseca života. Nakon 6. mjeseca se operiraju oni sa simptomima srčanog popuštanja i/ili plućne hipertenzije koji su dotad liječeni farmakološki (63). Odrednice anestezije za VSD su slične onima za ASD. Treba uzeti u obzir da, iako su obje lezije bidirekcijskog pretoka, VSD više tlačno opterećuje plućnu cirkulaciju. No, kao i kod ASD-a treba držati omjer PVR:SVR idealnim. Adekvatna strojna ventilacija i optimalna respiracija omogućavaju održavanje optimalne PVR i snižavanja PVR/SVR odnosa. Naime, hiperventilacija dovodi do plućne vazodilatacije i dodatnog povećanja plućnog protoka uz smanjenje sistemske perfuzije. U periodu nakon kirurškog zatvaranja VSD-a, djeca s teškom plućnom hipertenzijom imat će koristi od primjene dušikovog monoksida (NO), a ako zbog povišene PVR dođe do zatajivanja desnog srca treba primijeniti inotropne lijekove (npr. milrinon ili dobutamin).

Tijekom perioperativnog razdoblja, a osobito postoperativno treba paziti na pojavu aritmija, osobito srčanih AV blokova koji često mogu zahtijevati privremenu elektrostimulaciju srca (63). Veći rezidualni VSD može uzrokovati otežano odvajanje od izvantjelesnog krvotoka, a lako se ustanovi intraoperacijskim TEE pregledom. Kao i kod ASD-a preferira se rana ekstubacija.

#### 7.2.4. ATRIOVENTRIKULARNI KANAL

Atrioventrikularni kanal (AVC) čini 4-5% svih prirođenih srčanih grešaka (73). AV kanal predstavlja poremećaj formiranja endokardijalnih jastučića. Javlja se u sklopu više sindroma: trisomija 21, Noonanov sindrom i Ellis-van Creveldov sindrom. Postoje tri tipa: djelomični, prijelazni i potpuni. Djelomični AVC se sastoji od ostium primum ASD-a i rascjepa prednjeg listića mitralnog zalistka. Prijelazni AVC se sastoji od ostium primum ASD-a, morfološki abnormalnih AV zalistaka koji tvore dva odvojena otvora i VSD-a koji se nalazi neposredno ispod AV zalistaka. Potpuni AVC (CAVC) se sastoji od ostium primum ASD-a i nerestriktivnog VSD-a koji se nalazi neposredno ispod jednog zajedničkog AV zaliska koji premoštava obje klijetke. Varijanta CAVC je i nebalansirani tip, kod kojeg se zajednička AV valvula predominantno otvara u jedan od ventrikula ili pak postoji hipoplazija jednog od ventrikula i njegovog izlaznog trakta. Lijevo-desni pretok može se pojaviti na razini pretklijetke i/ili klijetke, a dodatno hemodinamsko opterećenje dolazi zbog regurgitacije koja je posljedica poremećenih AV zalistaka. Stoga dolazi do volumnog opterećenje sve četiri komore i relativno brze progresije u srčano zatajenje. PAVC se obično klinički prezentira kasnije i to blažim simptomima, dok djeca s CAVC često unutar prve godine razviju srčano popuštanje. Liječenje je kirurško, pri čemu se operaciji PAVC-a obično pristupa između 2. i 5. godine života, a operaciji CAVC-a između 1. i 6. mjeseca života (12). Obično se izvodi desna atriotomija te zatvaranje ASD-a i VSD-a pomoću zakrpe i reparacija rascjepa AV zalistaka. Izvođenje anestezije ovisi o veličini pretoka te o prisutnosti i težini plućne hipertenzije. Kao i kod već spomenutih lezija, najbitnije je prije kirurške reparacije održavati adekvatnim omjer PVR i SVR i spriječiti prekomjerni protok krvi kroz plućnu cirkulaciju manipulirajući s FiO<sub>2</sub> i ventilacijom te posljedičnim utjecajem na PVR (hiperventilacija uzrokuje pad PVR i porast plućnog protoka). Nakon izvantjelesnog krvotoka u ovih bolesnika je česta pojava plućne hipertenzije pa je korisno postavljanje katetera u plućnu arteriju kako bi se mogla optimizirati primjena inotropa (najčešće milrinon), volumne nadoknade i plućnih vazodilatatora (dušikov monoksid, hiperventilacija, alkalinizacija). Isto tako, česta je pojava aritmija i srčanih blokova, što zahtjeva elektrostimulaciju srca (12,63).

### 7.2.5. TRUNCUS ARTERIOSUS

Truncus arteriosus je rijetka prirođena srčana greška, koja čini manje od 3% svih srčanih grešaka. Kod 11-35% bolesnika je prisutna delecija kromosoma 22q11, koja je povezana s DiGeorgeovim sindromom i velokardiofacijalnim sindromom. Glavna značajka je prisutnost jedne velike arterije koja se izdiže s baze srca te opskrbljuje koronarnu, sistemsku i plućnu cirkulaciju. Klasifikacija po Colletu i Edwardsu koja se temelji na mjestu izlaska plućnih arterija iz trunkusa dijeli ovu grešku na četiri tipa, od kojih je prvi najčešći (glavna plućna arterija se odvaja od trunkusa i onda se dijeli na lijevu i desnu plućnu arteriju). Klinička slika nastupa brzo i većina razvija srčano zatajenje i plućnu hipertenziju unutar prve godine života (63). Smrtnost kod neliječenih grešaka je 74-100% u prvoj godini života (74). Brzi razvoj kliničke slike se može pripisati padu PVR nakon rođenja zbog čega dolazi do naglog porasta protoka kroz plućnu cirkulaciju i razvoja plućne kongestije. Na razini klijetki, zbog prisutnog VSD-a dolazi do miješanja arterijske i venske krvi. Kako veliki dio krvi odlazi u plućnu cirkulaciju, dolazi do pada dijastoličkog tlaka što ugrožava koronarnu cirkulaciju, predstavljajući tako rizik za razvoj ishemije miokarda. Liječenje je kirurško te se preporuča napraviti zahvat unutar prva dva mjeseca života. Rana korekcija greške se preporuča zbog brzog razvoja plućne hipertenzije i visoke smrtnosti ovih pacijenata. Zahvat se sastoji od zatvaranja VSD-a pomoću zakrpe, a plućna arterija se spaja na desnu klijetku pomoću homografa (12). Anesteziološki postupak će ovisiti o dobi pacijenta i anatomiji greške. Ovisno o težini srčanog zatajenja, može biti potrebno uvođenje inotropa prije zahvata, a lijekovi koji se koriste u anesteziji trebaju imati što manji utjecaj na SVR i funkciju miokarda. Stoga se od lijekova mogu koristiti ketamin ili etomidat često u kombinaciji s fentanilom i/ili midazolamom. Ukoliko se koristi inhalacijska anestezija sevofluranom treba je oprezno titrirati, jer se i manja depresija funkcije miokarda loše tolerira. Za izvođenje mišićne relaksacije se mogu koristiti nedepolarizirajući neuromišićni relaksansi. Održavanje anestezije obično uključuje visoke doze fentanila. Treba izbjegavati hiperventilaciju (održavati pCO<sub>2</sub> između 35-40 mmHg) i pretjeranu oksigenaciju (primjenjivati FiO<sub>2</sub> < 0,3) kako se ne bi smanjivao PVR i na taj način dodatno povećavao protok krvi kroz plućnu cirkulaciju na uštrb sistemske i koronarne perfuzije. Prije zahvata se preporuča postaviti elektrode defibrilatora, jer smanjenje koronarnog protoka zbog pada dijastoličkog tlaka može dovesti do ishemije miokarda i ventrikulske fibrilacije. Također, ukoliko genetskom analizom nije isključena delecija kromosoma, treba pretpostaviti da je prisutan i DiGeorgeov sindrom pa se primjenjuju ozračeni krvni pripravci. Nakon uklanjanja izvantjelesne cirkulacije često je

potrebna inotropna potpora, smanjivanje naknadnog opterećenja (afterload-a) i smanjivanje tlaka u plućnim arterijama. Često je prisutna plućna hipertenzija nakon uklanjanja izvantjelesne cirkulacije uz porast centralnog venskog tlaka, desaturacije, acidoze, hipotenzije, tahikardije i oligurije. Terapija uključuje dušikov monoksid (NO), hiperventilaciju uz visoki FiO<sub>2</sub> i korekciju acidobaznog statusa. Kod DiGeorgeovog sindroma potrebna je adekvatna nadoknada kalcija. Zbog svega navedenog ovi su pacijenti obično sedirani i to minimalno 24 sata po završetku operacije (63).

#### 7.2.6. PARCIJALNI I TOTALNI ANOMALNI UTOK PLUĆNIH VENA

Parcijalni anomalni utok plućnih vena (PAPVR) prirođena je srčana greška u kojoj jedna ili više plućnih vena, ali ne sve, utječu u sistemsku vensku cirkulaciju. Treba ju razlikovati od totalnog anomalnog utoka plućnih vena (TAPVR) kod koje cjelokupna venska krv plućne cirkulacije utječe u sistemsku vensku cirkulaciju, i kod koje je nužan atrijski septalni defekt (ASD). Parcijalni i totalni anomalni utok plućnih vena oboje spadaju u rijetke prirođene srčane greške. Obje greške se mogu javiti zajedno s drugim srčanim anomalijama. Uz PAPVR je najčešće prisutan ASD, sinus venosus tip dok pacijenti s TAPVR u oko 30% slučajeva imaju pridružene anomalije kao CAVC ili HLHS. Težina kliničke slike ovisi o veličini lijevo-desnog pretoka, postojanju plućne hipertenzije te postojanju pridruženih srčanih ili plućnih malformacija (75). Pacijenti se dijele u tri skupine: PAPVR s ASD-om, PAPVR bez ASD-a i sindrom scimitar. Kod pacijenata s PAPVR-om i ASD-om, lijevo-desni pretok je posljedica obiju grešaka, a težina simptoma odgovara razini tog pretoka. Pacijenti s malim lijevo-desnim pretokom uglavnom su asimptomatični, ali se pretok povećava s godinama te simptomi mogu nastati u odrasloj dobi, a mogu progredirati i do srčanog zatajenja. Kod izoliranog PAPVR-a, simptomi ovise isključivo o broju vena s anomalnim utokom, odnosno dijelovima pluća koje dreniraju. Oni s jednom anomalnom venom uglavnom su asimptomatski, dok s oni s više njih imaju, zbog slične hemodinamike, kliničku sliku gotovo identičnu onoj kod ASD-a. Pacijenti sa sindromom scimitar općenito imaju težu kliničku sliku zbog prisutnih drugih malformacija. TAPVR postoji u četiri podtipa: suprakardijalni, kardijalni, infrakardijalni i miješani tip. Tijek bolesti u djece s TAPVR najviše ovisi o postojanju opstrukcije na razini plućnih vena. Ukoliko postoji opstrukcija brzo se razvija plućna hipertenzija s plućnim edemom. Kako bi se kompenziralo to stanje dolazi do vazokonstrikcije plućnih arterija zbog čega raste PVR i posljedično rastu sistolički i dijastolički tlakovi u desnoj pretklijetki i klijetki. To rezultira pojavom desno-lijevog pretoka s teškom hipoksemijom. TAPVR bez opstrukcije plućnih vena je karakteriziran dilatacijom



desne strane srca i povećanim protokom kroz pluća s razvojem desnostranog srčanog zatajenja. Druga važna odrednica TAVPR-a je prisutnost interatrijske komunikacije. Najveći broj novorođenčadi ima samo PFO koji ograničava dovoljno punjenje lijevog atrija zbog čega nastaje volumno opterećenje desnog srca. Ovi bolesnici razvijaju znakove srčanog zatajenja u prvih 2 mjeseca života. Oni s nerestriktivnom interatrijskom komunikacijom (obično secundum ASD) imaju prisutan izraziti lijevo-desni pretok koji ako se ne liječi rezultira srčanim zatajenjem u odrasloj dobi. Liječenje je kirurško i indicirano je kod onih s Qp:Qs većim od 2:1, onih s čestim respiratornim infekcijama, kod prisutnosti drugih srčanih anomalija i/ili opstrukcije plućnih vena (76). Anesteziološki pristup PAPVR-u je sličan kao za ASD. Dva osnovna cilja su minimizirati protok kroz pluća kontrolirajući ventilaciju i rana ekstubacija. Pristup TAPVR-u ovisi o tome postoji li opstrukcija. Kod onih s prisutnom opstrukcijom se preporuča, prije izvantjelesne cirkulacije, adekvatna ventilacija koja uključuje PEEP, povećanje FiO<sub>2</sub> i održavanje hemodinamske stabilnosti korištenjem inotropa. Primjena dušikova monoksida (NO) prije izvantjelesne cirkulacije je kontraindicirana jer uzrokuje dilataciju plućnih arterija, a to će uz prisutnost fiksne opstrukcije distalno, dodatno pogoršati plućnu kongestiju. Dušikov monoksid se preporučuje koristiti nakon izvantjelesne cirkulacije u onih s i bez opstrukcije jer čak 50% pacijenata u perioperativnom razdoblju ima plućnu hipertenziju. Zbrinjavanje plućne hipertenzije uključuje hiperventilaciju, sedaciju, primjenu NO i induciranje alkaloze. Drugi problem koji može biti prisutan po završetku operacije je povećanje tlakova punjenja lijevog atrija i ventrikula zbog niske popustljivosti. Stoga je potrebno oprezno vršiti nadoknadu tekućine (čak i mali volumeni mogu opteretiti lijevi ventrikul), paziti na pojavu aritmija i primjenjivati inotrope (63).

### 7.3. ANESTEZIJA ZA OPSTRUKCIJSKE GREŠKE LIJEVE STRANE

Opstruktivske greške lijeve strane čine heterogenu skupinu grešaka koje se javljaju na različitim anatomskim razinama s različitom težinom opstrukcije. Ovisno o vrsti greške, klinička slika može uključivati plućnu hipertenziju, poremećaj koronarne cirkulacije i hipertrofiju lijeve klijetke. U ovu skupinu spadaju prirođena mitralna stenoza, koarktacija aorte i stenoza aortne valvule.

### 7.3.1. STENOZA AORTNE VALVULE

Prirođena aortna stenoza označuje suženje područja aortnog zaliska. Čini oko 8% svih prirođenih srčanih grešaka, a javlja se kao izolirani defekt ili, češće, zajedno s koarktacijom aorte, anomalijama mitralnog zaliska ili opstrukcijom izlaznog trakta lijeve klijetke (12). Postoje tri vrste aortnih stenoza: valvularna, subvalvularna i supravalvularna. Zalisci su obično miksomatozno promijenjeni i djelomično spojeni. Klinička slika, vrijeme prezentacije i odabir liječenja ovise o stupnju opstrukcije, prisutnosti drugih lezija i funkciji lijeve klijetke. Zbog opstrukcije protoka krvi iz lijeve klijetke u aortu nastaju velike razlike u tlakovima. Tlak u lijevoj klijetki postaje izrazito visok kako bi nadvladao opstrukciju. Zbog dugotrajno visokog sistoličkog tlaka u lijevoj klijetki razvija se hipertrofija miokarda. Hipertrofični miokard ima manju popustljivost zbog čega raste tlak na kraju diastole i posljedično tlak u lijevom atriju. Dolazi do pada srčanog minutnog volumena i smanjenja koronarne perfuzije, a kod kritičnih stenoza, sistemski i koronarni protok mogu ovisiti o prisutnosti otvorenog ductus arteriosusa. Hipertrofični miokard ima veće potrebe za kisikom, a ako se tome pridruži oslabljena koronarna perfuzija, veći je rizik za razvoj ishemije (77,78). Izbor liječenja ovisi o kliničkoj slici, prisutnosti drugih srčanih lezija i patofiziologiji greške. Pacijenti s blagom aortnom stenozom se mogu samo pratiti, a ukoliko se radi kirurški zahvat, ima izvrsne ishode (79). Djeca s kritičnom aortnom stenozom iziskuju neposredno zbrinjavanje. Liječenje se najčešće provodi perkutanom balonskom valvuloplastikom. Ukoliko se radi kirurški zahvat, on se sastoji od valvulotomije, popravka zaliska ili zamjene zaliska. Djeca koja se prezentiraju s kritičnom aortnom stenozom mogu biti izrazito narušenog stanja. Stoga ciljevi anesteziološkog postupka uključuju: održavanje pred- i postopterećenja (preload-a, afterload-a), srčanog minutnog volumena i osiguravanje dostatne oksigenacije (osobito za hipertrofični miokard). Anestetike koji smanjuju SVR i/ili povisuju srčanu frekvenciju treba primjenjivati s oprezom. Osim toga, aritmije nisu rijetka pojava u ovih pacijenata te ih treba liječiti agresivno. Primjena inotropa, poput adrenalina, može biti potreba ukoliko dolazi do pada u kontraktilnoj funkciji ventrikula, ali s oprezom, jer povisuju srčanu frekvenciju i time potrošnju kisika u miokardu. Preporuča se izvoditi anesteziju temeljenu na primjeni opioida, jer oni ne djeluju negativno na kardiovaskularni sustav. Subvalvularna stenoza predstavlja fiksnu opstrukciju u području izlaznog trakta lijevog ventrikula (LVOT) i čini 1% svih prirođenih srčanih grešaka. Anatomski korelat ove opstrukcije je prisutnost diskretne membrane ili fibroznog tračka koji polaze s interventrikularne pregrade. Može se javiti izolirano ili zajedno s drugim lezijama poput VSD-a, koarktacije aorte ili bikuspidne aortne

valvule. Dijagnoza se obično postavlja oko prve godine života, a težina opstrukcije se povećava s godinama. Klinička slika obično uključuje dispneju u naporu, ortopneju, sinkope, anginu uz prisutan sistolički ejekcijski šum. Progresija težine opstrukcije s vremenom dovodi do dijastoličke disfunkcije lijeve klijetke i razvoja plućne hipertenzije. Osim toga, nenormalan protok kroz aortni zalistak pogoduje zadebljanju listića zalistaka uzrokujući tako valvularnu aortnu stenozu. Liječenje je kirurško i preporučuje se izvesti ga što ranije, osobito kada gradijent tlaka u izlaznom traktu prelazi 40 mmHg (77). Istraživanja su pokazala kako je kasnija intervencija bila povezana s većom stopom recidiva i većim rizikom od razvoja aortne regurgitacije (80,81). Izvodi se Rossova operacija, pri kojoj se umjesto bolesnog aortnog zaliska postavi pulmonalni autograft, a defekt plućne arterije se zamijeni pulmonalnim homograftom (12). Anesteziološki postupak je sličan onom za valvularnu aortnu stenozu.

Supravalvularna aortna stenozu se najrjeđe pojavljuje, a čini manje od 0.05% svih prirodnih srčanih grešaka. Često se javlja u sklopu određenih sindroma poput Williams-Beurenova sindroma gdje je mehanizam nastanka povezan s manjkom elastina u stijenci velikih arterija. Anatomski, opstrukciju obično čini koncentrično suženje ascedentne aorte, neposredno iznad Valsalvinih sinusa (77). Kod djece s Williamsovim sindromom, često je prisutan poremećaj koronarnih žila, a u 30% slučajeva i stenozu plućne arterije (82). Također, u skoro 50% bolesnika s supravalvularnom stenozom prisutna je i valvularna stenozu te bikuspidalni aortni zalistak (83). Liječenje je kirurško, a glavna indikacija je porast gradijenta tlaka u izlaznom traktu iznad 75 mmHg. Tehnike uključuju aortoplastiku, kompletnu eksciziju suženog dijela s end-to-end anastomozom te Rossovu operaciju. Anesteziološki postupak je sličan onom za valvularnu i subvalvularnu stenozu, ali osobiti oprez treba imati u bolesnika s Williamsovim sindromom zbog često pridruženih anomalija tipa RVOTO, LVOTO i bolesti koronarnih arterija. Glavni ciljevi su održavanje afterloada-a blago povišenim, izbjegavati tahikardiju i očuvati koronarni protok. Inhalacijski anestetici i propofol se trebaju primjenjivati s oprezom ili izbjegavati zbog njihova vazodilatacijskog učinka te negativnog utjecaja na miokard (smanjenje preload-a i afterload-a). Ketamin se preporučuje u premedikaciji i indukciji, a opioidi za održavanje anestezije. Povećani je rizik pojave aritmija, a u sklopu sindroma su moguće komplikacije vezane uz održavanje dišnog puta, zbog deformiteta lica (77).

### 7.3.2. KOARKTACIJA AORTE

Koarktacija aorte predstavlja suženje lumena aorte, a najčešće se nalazi na mjestu spajanja ductus arteriosusa i aorte. Čini 8% svih prirodnih srčanih grešaka. Obično je suženje diskretno, ali može biti dugačko i izraženo, a također se može javiti hipoplazija luka aorte.

Kod izražene hipoplazije aorte i otežanog anterogradnog protoka, protok krvi prema distalnoj aorti može ovisiti o prisutnosti PDA. Ukoliko se blaži oblici koarktacije ne liječe, vremenom se razvijaju kolaterale koje omogućuju sistemske perfuzije (77). Ipak, čak 90% neliječenih bolesnika umire do 5. desetljeća. Također, čak i oni koji su liječeni kirurški, imaju povećani rizik od razvoja hipertenzije, koronarne bolesti, srčanog zatajenja i moždanog udara (84).

Razvoj kliničke slike ovisi o težini opstrukcije. Novorođenčad s teškom koarktacijom, obično u prvih par tjedana života, razvijaju srčano zatajenje i disfunkciju lijevog ventrikula. Kako po rođenju dolazi do zatvaranja ductus arteriosusa, tako rastu afterload i dijastolički tlak u lijevom ventrikulu, a dolazi do volumnog opterećenja plućne cirkulacije. Glavna značajka koarktacije je razlika u sistoličkim tlakovima gornjih i donjih ekstremiteta. Metode liječenja uključuju kirurški zahvat, dilataciju balonom ili postavljanje stentova. Trenutno se za novorođenčad, kao prvi izbor liječenja, preferira izvođenje kirurškog zahvata dok kod starijih dolazi u obzir dilatacija balonom (85). Osnova zbrinjavanja novorođenčadi s teškom koarktacijom je primjena inotropa i diuretika. Kod mlađih od mjesec dana se primjenjuje prostaglandin E1 (0,01-0,05 mcg/kg/min) kako bi se ductus arteriosus održao otvorenim. Može biti potrebna i intubacija kako bi se smanjio napor pri disanju i odnosno dišni rad (tj. potreba za kisikom) lijevog ventrikula. Često je prisutna metabolička acidoza i određeni stupanj jetrene i bubrežne disfunkcije. Indukcija se može izvoditi pomoću inhalacijskih ili intravenskih anestetika, ali kod narušene funkcije ventrikula se preferira primjena opioida. Kako se obično koarktaciji pristupa putem lijeve torakotomije, retrakcija pluća pri operaciji može negativno utjecati na ventilaciju. Stoga je bitno pratiti acidobazni status, jer neadekvatna ventilacija rezultira teškom acidozom koja značajno narušava funkciju srca i može dovesti do aresta. Isto tako, tijekom operacije se na aortu mora postaviti stezaljka što obično uzrokuje povišenje tlaka u gornjem dijelu tijela, što je bitno za adekvatnu perfuziju gornjeg dijela tijela i kralježnične moždine. Ipak, postoji mogućnost da oslabljena klijetka neće moći održavati srčani minutni volumen zbog naglog rasta afterload-a pri postavljanju stezaljke pa je u tim situacijama potrebna primjena inotropa. Pri tome primjena transezofagealnog ultrazvuka omogućuje procjenu funkcije LV. Preporuča se postavljanje katetera za mjerenje arterijskog invazivnog tlaka u desnu radijalnu arteriju umjesto u lijevu, jer postavljanje aortalne stezaljke može kompromitirati protok kroz lijevu a. subclaviu. Postavljanje arterijskog katetera i u femoralnu arteriju omogućava procjenu adekvatnosti kirurške korekcije i postojanja ostatnog gradijenta tlaka između proksimalnog (radijalna arterija) i distalnog (femoralna arterija) područja u odnosu na anastomozu. Također se preporuča istovremeno praćenje pulsnom oksimetrijom na desnoj ruci i nozi, a radi procjene

adekvatnosti cerebralne cirkulacije može se koristiti cerebralna oksimetrija (NIRS – od engl. Near InfraRed Spectroscopy). Korisno je NIRS koristiti i kao monitor somatskog protoka krvi i perfuzije, postavljanjem samoljepljivih senzora na bokove ili donje ekstremitete. Permisivna hipotermija (34-35 °C) osigurava protekciju spinalne moždine tijekom perioda postavljene aortalne stezaljke. Ukoliko je funkcija ventrikula zadovoljavajuća, mogu se oprezno koristiti inhalacijski anestetici kako bi se snizio arterijski tlak po postavljanju stezaljke, ali agresivna primjena vazodilatatora se ne preporuča jer dovodi do pada arterijskog tlaka uz porast tlaka cerebrospinalnog likvora, što rezultira smanjenjem perfuzije spinalne moždine. Prije dovršetka anastomoze i uklanjanja stezaljke, smanjuju se doze inhalacijskih anestetika i primjenjuju bolusi tekućine jer često po popuštanju stezaljke dolazi do razvoja hipotenzije (77). Poslije operacije, najčešće dolazi do razvoja “rebound” hipertenzije i to čak u 50% pacijenata (86). Terapija se sastoji od primjene vazodilatatora (npr. natrijeva nitroprusida), ili beta blokatora (npr. esmolola), a bitna je i primjerena terapija boli.

### 7.3.3. PREKINUTI I HIPOPLASTIČNI LUK AORTE

Prekinuti luk aorte čini svega 1% prirođenih srčanih grešaka. Anatomski se može podijeliti na: tip A (neposredno distalno od lijeve a. subclavia, 25%), tip B (između lijeve a. subclavia i lijeve a. carotis communis, 70%) i tip C (između a. brachiocephalica i lijeve a. carotis communis, 5%) (87). Većina bolesnika s tipom B ima i DiGeorgeov sindrom (88). U svim slučajevima distalna aorta se snabdijeva krvlju kroz otvoreni ductus arteriosus. Također, svi tipovi su često povezani s drugim srčanim anomalijama, najčešće VSD-om, LVOTO i TGA. Prognoza ove bolesti, bez kirurškog liječenja, je iznimno loša sa smrtnosti 90% u prvoj godini u neliječenih. Ipak, unatoč uspješnom kirurškom liječenju, puno djece će trebati dodatne operacije (obično zbog razvoja LVOTO ili opstrukcije luka aorte) i praćenje po kardiologu. Patofiziološke posljedice ove greške nastaju po zatvaranju ductus arteriosusa. Nakon što se duktus zatvori, protok krvi u donji dio tijela postaje nedostatan, znatno povećavajući rizik od razvoja šoka. Većina krvi se preusmjeruje u plućnu cirkulaciju tako opterećujući plućne krvne žile. Obično je potrebno hitno zbrinjavanje i primjena prostaglandina, inotropa i mehaničke ventilacije. Liječenje je kirurško, ali postoje različiti pristupi. Preferirani pristup je primarni popravak u jednom aktu s ekscizijom suženja i anastomozom luka, postavljanjem zakrpe u slučaju prisutnog VSD-a te se može izvesti u istom zahvatu i popravak drugih prisutnih lezija. Ukoliko se radi o teškoj opstrukciji izlaznog trakta, može se izvoditi zahvat po Yasui zajedno s zahvatom po Damus-Kaye-Stanselu (77). Zahvat se može izvesti u dubokoj hipotermiji i cirkulacijskom arestu ili se može primijeniti

tehnika anterogradne cerebralne perfuzije (ACP, engl. antegrade cerebral perfusion) gdje se vrši perfuzija samo mozga (89). Unatoč raznim pristupima liječenju, smrtnost je i dalje visoka, gdje neka istraživanja pokazuju perioperativnu smrtnost od 12% (90,91).

Indukcija anestezije se može izvesti opioidima i benzodiazepinima u kombinaciji s nedepolarizirajućim mišićnim relaksansom. Primjena inhalacijskih anestetika je sigurna uz pažljivo nadziranje i reguliranje krvnog tlaka. Osobitosti ventilacije uključuju nizak  $FiO_2$  i izbjegavanje pretjerane ventilacije s ciljem optimiziranja srčanog minutnog volumena i smanjivanja plućnog protoka. S obzirom na promjene u anatomiji luka aorte, preferira se arterijske katetere postaviti kroz radijalnu arteriju desne ruke i femoralnu arteriju kako bi se postoperacijski mogao izmjeriti eventualni rezidualni gradijent tlaka nakon kirurške korekcije. Ostali monitoring je istovjetan onome koji se primjenjuje kod koarktacije aorte (cerebralni i somatski NIRS, TEE). Nakon odvajanja od izvantjelesne cirkulacije potrebna je primjena inotropa i praćenje razine serumskog kalcija jer su djeca s DiGeorgeovim sindromom podložna hipokalcijemiji. Krvarenje iz anastomoze može biti značajno te je potrebna minuciozna procjena gubitaka krvi i nadoknada krvnim derivatima (77).

#### 7.3.4. MITRALNA STENOZA

Izolirana mitralna stenoza čini manje od 1% prirođenih srčanih grešaka, a puno češće se javlja u sklopu Shoneova sindroma (obuhvaća koarktaciju aorte, supralvalvularnu mitralnu membranu, mitralnu valvulu u obliku padobrana i subvalvularnu AS) (92). Postoji više podjela, a funkcionalno se dijele na tip A (s normalnim papilarnim mišićima) i tip B (s poremećajem papilarnih mišića zbog čega nastaje mitralni zalistak oblika padobrana). Ovisno o stupnju stenoze, dolazi do progresivnog rasta tlaka u lijevom atriju što dovodi do plućne kongestije i razvoja plućne hipertenzije. Kod pacijenata s povišenim PVR i plućnom hipertenzijom treba paziti na preveliko smanjenje PVR jer to paradoksalno može pogoršati plućne simptome. Naime, padom PVR će se povećati protok kroz pluća, ali uz i dalje prisutnu distalnu opstrukciju (tj. stenozu mitralnog ušća). Volumno opterećenje atrija dovodi do dilatacije atrija, a takav atrij je podložan razvoju aritmija. Također, smanjen je srčani minutni volumen jer nedostatna količina krvi ulazi u lijevi ventrikul. Kako novorođenčad održava srčani minutni volumen putem srčane frekvencije, doći će do razvoja tahikardije, s ciljem povećanja srčanog minutnog volumena, ali ona će pak skratiti dijastolu i time dodatno smanjiti srčani minutni volumen. Liječenje je kirurško, a većinom se radi rekonstrukcija zaliska. Ciljevi anesteziološkog postupka uključuju održavanje normalne do blago snižene srčane frekvencije kako bi se produljilo razdoblje dijastole te održavanje preload-a kako bi se

smanjio utjecaj stenozе na protok kroz otvor zaliska. Osim toga cilj je i očuvanje kontraktilnosti i afterload-a. Održavanje normalnog sinus ritma u ovih bolesnika je krucijalno i svaka aritmija se treba agresivno liječiti. Konačno, kod onih s plućnom hipertenzijom treba paziti da se ne potakne plućna hipertenzivna kriza (npr. zbog otpuštanja katekolamina kod nedovoljno duboke anestezije), a s druge strane se treba izbjegavati akutno snižavanje PVR što bi dodatno pogoršalo plućnu funkciju (77). Nakon odvajanja od izvantjelesnog krvotoka procjena funkcije mitralnog zalistka transezofagijskim ultrazvukom ima veliku važnost, a također procjena kontraktilnosti desnog i lijevog ventrikula pomaže u odluci o primjeni inotropne potpore. Važno je također prepoznati regionalne ispade kontraktilnosti u lateralnom i posteriornom području LV, što ukazuje na kompromitirani protok kroz cirkumfleksnu arteriju koja se nalazi u blizini anulusa i može biti opstruirana mehaničkim mitralnim zalistkom ili prstenom kod anuloplastike mitralnog zalistka.

#### 7.4. ANESTEZIJA ZA OPSTRUKCIJSKE GREŠKE DESNE STRANE

Opstrukijske greške desne strane su karakterizirane varijabilnom kliničkom slikom te mogu uzrokovati pojavu desno-lijevog pretoka. Greške s desno-lijevim pretokom su karakterizirane prisutnošću cijanoze jer se deoksigenirana krv vraća u sustavnu cirkulaciju bez da se oksigenira. Prisutnost anatomskog pretoka (primjerice PFO, ASD, VSD) omogućava miješanje krvi i time preživljenje (19,20). Cijanoza se obično rano prezentira, nerijetko po rođenju, iako bolesnici s TOF mogu inicijalno biti acijanotični. Opstrukcija može nastati na jednom mjestu ili na više njih; desni atrioventrikularni zalistak, RVOT, pulmonalna valvula i plućna arterija (93). Opstrukcija otežava protok krvi te posljedično nastaje gradijent tlaka na mjestu opstrukcije. Proksimalno od opstrukcije postoji tlačno opterećenje koje s vremenom uzrokuje razvoj hipertrofije miokarda. Hipertrofija za posljedicu ima zadebljanje stijenke miokarda, povećanu potrebu miokarda za kisikom, povišene tlakove punjenja i smanjenje srčanog minutnog volumena. Ukoliko se ne liječi, razvija se dijastolička disfunkcija i zatajenje srca (19,20).

##### 7.4.1. TETRALOGIJA FALLOT

Tetralogija Fallot je najčešća cijanotična srčana greška s incidencijom oko 1 na 2500 – 3000 živorođenih, što predstavlja oko 10% svih PSG (94). Kao što samo ime govori, sastoji se od četiri anomalije: opstrukcije izlaznog trakta desnog ventrikula, velikog nerestriktivnog VSD-a, jašuce aorte i hipertrofije desnog ventrikula. Čak 40% ima pridružene srčane anomalije, što

dodatno komplicira kirurško liječenje. Također, postoje posebne varijante TOF kao što su TOF s plućnom atrezijom (7%) i TOF s nedostatkom pulmonalne valvule (5%). Smatra se da osnovu nastanka čini poremećaj razvoja konalnog septuma koji je pomaknut prema naprijed te tako određuje stupanj opstrukcije izlaznog trakta DV i patofiziologiju greške. Opstrukcija izlaznog trakta DV je dinamična što može dovesti do značajnog pogoršanja kliničke slike, kao primjerice u hipovolemiji ili pod utjecajem katekolamina kada se opstrukcija pojača. Opstrukcija izlaznog trakta DV dovodi do povećanja tlaka u desnom ventrikulu što može odrediti smjer pretoka te pridonosi razvoju hipertrofije. Kod blage opstrukcije pretok može biti lijevo-desni, ali kod teških opstrukcija tlak u desnom ventrikulu nadmaši tlak u lijevom i nastaje desno-lijevi pretok. VSD omogućuje stvaranje pretoka, miješanje krvi i uzrokuje izjednačavanje tlakova u oba ventrikula. Tlakovi u desnoj klijetki mogu biti na razini sistemskog tlaka zbog prisutnog VSD-a. Aorta jaše neposredno iznad VSD-a pa većina deoksigenirane krvi ulazi u nju ukoliko nastane desno-lijevi pretok. Saturacija kisika u plućnoj arteriji i gornjoj šupljoj veni je jednaka, a saturacija krvi u aorti je niska. Klinička slika varira ovisno o stupnju opstrukcije izlaznog trakta DV. Blaga do umjerena opstrukcija ima kliničku prezentaciju nalik VSD-u i djeca po rođenju nisu cijanotična, no s vremenom, zbog progresije opstrukcije izlaznog trakta nastaje cijanoza. Teška opstrukcija dovodi do razvoja desno-lijevog pretoka i miješanja oksigenirane i deoksigenirane krvi s posljedičnom cijanozom već pri rođenju. Kod nekih se javljaju "tet spells", odnosno napadi cijanoze, obično pri plaču i hranjenju kada dolazi do blagog pada SVR ili blagog pada oksigenacije (93,95). Liječenje je isključivo kirurško. U asimptomatskih bolesnika se preporuča operacija u dobi od jedne godine. Kod simptomatskih bolesnika se može odmah izvesti kompletni zahvat ili se prvo izvodi palijativni zahvat formiranja anastomoze između sistemske i plućne cirkulacije (modificirani Blalock-Taussigov pretok). Kompletni zahvat se sastoji od zatvaranja VSD-a zakrpom i rješavanja opstrukcije (12). Anesteziološki postupak će ovisiti o težini opstrukcije odnosno kliničke slike. Najbitniji dio postupka je usklađivanje otpora i protoka kroz sistemske i plućnu cirkulaciju te prevencija epizoda cijanoze. Za acijanotične pacijente je preporuka održavati Qp:Qs oko 1:1, spriječiti povećanja lijevo-desnog pretoka i opterećenje plućne cirkulacije te spriječiti povećanje PVR što može dovesti do obrata pretoka. Prije operacije se obično primjenjuju anksiolitici, a treba izbjegavati predugo prijeoperacijsko gladovanje. U indukciji se može koristiti kombinacija inhalacijskih i intravenskih anestetika (npr. sevofluran +/- dušikov (I) oksid +/- ketamin ili ketamin +/- fentanil +/- sevofluran) zajedno s mišićnim relaksansom, obično rokuronijem. Ketamin pomaže u održavanju višeg SVR te tako sprječava nastup desno-lijevog pretoka. Održavanje



anestezije se obično izvodi inhalacijskom anestezijom (sevofluran), a može se primjenjivati i deksmedetomidin. S druge strane, kod djece s cijanozom i s rizikom od pojave epizoda cijanoze (tzv. tet spells), nužno je održavati preload desnog ventrikula, SVR i protok kroz pluća. Treba izbjegavati tahikardiju, dehidraciju i otpuštanje katekolamina (što se postiže adekvatnom dubinom anestezije). Prijeoperacijski postupak, indukcija i održavanje anestezije su isti kao u acijanotičnih bolesnika. Jedino je u ovih bolesnika češće potrebna volumna nadoknada kako bi se održao preload. Kod obje skupine je bitna prijeoperacijska prevencija epizoda cijanoze. Prevencija se postiže premedikacijom (smanjuje agitaciju, tahikardiju i povećani tonus infundibularnog mišića), izbjegavanjem dehidracije te beta blokatorima. Ukoliko dođe do pojave „tet spells“ (najčešće zbog pada SVR tijekom indukcije ili tijekom kirurške manipulacije), zbrinjavanje se sastoji od nadoknade intravaskularnog volumena, primjene visokog FiO<sub>2</sub>, hiperventilacije, abdominalnih kompresija ili direktne kompresije na aortu (povećanje preload-a desnog ventrikula i povećanje SVR radi obrata desno-lijevog pretoka), zatim primjene fenilefrina te primjene sedativa, beta blokatora i produbljenja anestezije (što dovodi do smanjenja spazma konalnog septuma) (93,95). Nakon operacije je bitna dobra kontrola boli i sedacija, što se može postići acetaminofenom, lokalnim anestheticima i deksmedetomidinom. Disfunkcija DV posljedica je transanularne kirurške incizije koja se često proteže preko slobodne stijenke DV što zahtijeva inotropnu potpora i smanjenje afterload-a DV. Česte su i aritmije od kojih junkcijska tahikardija predstavlja značajan uzrok morbiditeta, mortaliteta i produljenog boravka u jedinici intenzivne medicine.

#### 7.4.2. EBSTEINOVA ANOMALIJA

Ebsteinova anomalija čini svega 0.3-0.7% svih srčanih grešaka, ali je najčešća prirođena malformacija trikuspidnog zalistka. Karakteristike ove anomalije su malformacija trikuspidnog zalistka i desnog ventrikula (93). Također, velik broj bolesnika ima prisutnu i komunikaciju na razini atrija poput ASD-a ili PFO-a. Trikuspidni zalistak je displastičan, septalni i posteriorni listići su pomaknuti prema desnom ventrikulu dok je anteriorni listić izduljen. Klinička slika pokazuje znatne varijacije ovisno o izraženosti anomalije. Tako može biti asimptomatska do minimalno simptomatska ili pak kritična s potrebom za kirurškom intervencijom u novorođenačkoj dobi (96). Glavne odrednice patofiziologije su prisutnost i težina trikuspidne regurgitacije, smanjenje efektivnog volumena desnog ventrikula zbog pomaka trikuspidnog zalistka prema dolje, prisutnost i težina opstrukcije, prisutnost ASD-a i/ili desno-lijevog pretoka te prisutnost aritmija (97). Desni ventrikul je volumno opterećen (jer je smanjena volumena) i dilatiran što može utjecati i na funkciju lijevog ventrikula.

Slabiji protok kroz desnu klijetku tijekom fetalnog razvoja može dovesti do razvoja opstrukcije izlaznog trakta desne klijetke i pulmonalne stenoze. Strukturni poremećaj komora povećava rizik od aritmija koje mogu dodatno ugroziti funkciju srca. Čak 25-30% bolesnika ima fibrilaciju atriya ili paroksizmalnu supraventrikularnu tahikardiju. Prisutnost ASD-a definira stupanj cijanoze zbog desno-lijevog pretoka. Liječenje, inicijalno, može biti kirurško ili konzervativno ovisno o težini kliničke slike. Odluka o vremenu i vrsti liječenja će ovisiti o funkcionalnosti trikuspidne valvule, prisutnosti i težini regurgitacije te kliničkoj slici. Konzervativni dio liječenja uključuje primjenu kisika, mehaničke ventilacije, PGE<sub>1</sub> i inotropa. Teška trikuspidna regurgitacija, prisutnost srčanog zatajenja, loš odgovor na konzervativnu terapiju i nemogućnost podnošenja napora su obično indikacije za kirurško liječenje. Postoji više kirurških pristupa ovisno o anatomiji greške, a dva najčešće korištena su operacija po Starnesu i modificirani Blalock-Taussig šant (96). Anestezioološki pristup ovisi o težini anomalije. Najteži oblici iziskuju primjenu intubacije i mehaničke ventilacije, neuromišićnih relaksansa i sedacije kako bi se smanjilo opterećenje na srce. Mogu se primijeniti dušikov monoksid (NO), inotropi i PGE<sub>1</sub> kako bi se povećala dostava kisika. Inhalacija dušikova monoksida je korisna za smanjivanje PVR i samim time povećanje protoka iz desnog srca u pluća. Zahvat se, ukoliko je moguće, odgađa dok se ne postigne znatni pad PVR. Primjena PGE<sub>1</sub> održava ductus arteriosus prohodnim, što omogućuje protok kroz pluća, međutim pretjerani protok kroz duktus može dovesti do fenomena "kružnog šanta". Ovaj fenomen nastaje kada postoji PDA, ASD i trikuspidna regurgitacija. Naime, krv onda teče u krugu koji čine aorta-PDA-plućna arterija-RV-RA-LA-LV-aorta. Ovaj kružni optok krvi dovodi do pada protoka kroz plućnu cirkulaciju i pada srčanog minutnog volumena pa u tom slučaju treba prekinuti terapiju s PGE<sub>1</sub>. U indukciji se obično koristi midazolam oralno ili intravenski, a alternativno se može primijeniti deksmedetomidin (s relativnim kontraindikacijama: nizak SMV, hipovolemija, bradikardija, AV blok). Anksioliza može biti korisna za sprječavanje padova protoka u plućnoj cirkulaciji koji nastaju kod plača. Indukcija sa dušikovim(I)oksidom (N<sub>2</sub>O) i sevofluranom se može izvoditi kod pacijenata s blagom do umjerenom anomalijom. Kod onih s teškom anomalijom, preporuča se primjena ketamina ili etomidata. Odabir neuromišićnog relaksansa će ovisiti o predviđenom trajanju zahvata. Rokuronij je brzodjelujući pa je koristan za indukciju i intubaciju, ali i za održavanje. Održavanje se obično provodi primjenom opioida i inhalacijske anestezije. Tijekom zahvata treba održavati preload desne strane srca, obično primjenom 5% albumina ili kristaloida (96). Pacijenti s dobrom funkcijom ventrikula i blagom trikuspidnom regurgitacijom su kandidati za ekstubaciju odmah po završetku zahvata, a prije transporta u

intenzivnu se primjenjuje sedacija i analgezija (obično deksmedetomidin i morfij). Djeca visokog rizika tj. oni s teškom anomalijom se ekstubiraju naknadno uz čestu primjenu inotropa i antiaritmika. Postoperacijski je potrebno držati afterload desnog ventrikula sniženim kao i PVR, obično kontroliranom hiperventilacijom i opreznom nadoknadom tekućina (97). Isto tako treba paziti na pojavu aritmija, osobito u onih s kardiomegalijom. Antiaritmici izbora su amiodaron ili lidokain (96).

#### 7.4.3. PULMONALNA STENOZA

Pulmonalna stenoza (s kompletnim interventrikularnim septumom) označuje suženje izlaznog dijela desnog ventrikula. Relativno je česta prirođena srčana greška, a čini 10% svih PSG. Postoje tri tipa: valvularna, subvalvularna i supralvalvularna. Najčešći tip je valvularna (80-90% svih slučajeva). Pulmonalna stenoza je često pridružena drugim anomalijama kao što su ASD, Ebsteinova anomalija, TGA i Noonanov sindrom. Stenotičan zalistak može biti unikuspidan, bikuspidan, trikuspidan te je oblika kupole s uskim središnjim otvorom. Otpor protoku krvi kroz pulmonalnu valvulu uzrokuje tlačno opterećenje desnog ventrikula s razvojem hipertrofije. Fetalni miokard koji in utero postane hipertrofičan može nadvladati opstrukciju, no kako rođenjem pada popustljivost desnog ventrikula, pada i mogućnost savladavanja opstrukcije pa tada nastaju znakovi srčanog zatajenja. Kod kritične stenozе nema dovoljnog protoka kroz pluća pa je za preživljenje potreban PDA. Simptomi ovise o stupnju stenozе; cijanoza se javlja u 1/3 djece mlađe od 2 godine te označuje srednje tešku stenozu. Teški oblici su praćeni znakovima kongestivnog zatajenja. Blage stenozе su često asimptomatske i obično iziskuju samo praćenje po kardiologu. Liječenje umjerenih i teških stenozа se može izvesti kirurški valvulotomijom ili perkutano balonskom valvuloplastikom (12,93,98). Anesteziološki postupak se nešto razlikuje ovisno o težini stenozе. Novorođenčad s kritičnom stenozom trebaju hitnu perkutanu kiruršku intervenciju te se prije operacije primjenjuje PGE<sub>1</sub> kako bi se održao adekvatan protok kroz pluća putem ductus arteriosusa. Obično se koristi inhalacijska anestezija uz niske doze opioida te mišićne relaksanse. Nakon što se ukloni opstrukcija na razini zalistka, potrebna je volumna nadoknada kako bi se očuvali tlakovi punjenja. Tijek operacije za elektivne zahvate je sličan kao za hitne, samo što nije potrebna primjena PGE<sub>1</sub>. Za valvulotomije, anestezija se izvodi inhalacijski i intravenski, obično primjenom niskih doza fentanila, sevoflurana i mišićnih relaksansa. Nakon valvulotomije se može postaviti infuzija milrinona kako bi se smanjio PVR. Poslijeoperacijska analgezija i sedacija se postižu lokalnim anestheticima, acetaminofenom i deksmedetomidinom. Nakon operacije je potrebna adekvatna volumna nadoknada radi

postizanja adekvatnog punjenja (preload-a) desnog ventrikula (koji je hipertrofičan i niske popustljivosti), a može biti potrebna i primjena inotropa (kod disfunkcije desnog ventrikula) ili beta blokatora (kod opstrukcije izlaznog trakta). Moguće komplikacije uključuju pojavu prolazne opstrukcije izlaznog trakta, nagli porast PVR s razvojem reperfuzijskog plućnog edema i prolaznu disfunkciju desnog ventrikula (93).

#### 7.4.4. PULMONALNA ATREZIJA

Pulmonalna atrezija s intaktnom interventrikularnom pregradom je rijetka anomalija i čini oko 3% prirođenih srčanih grešaka. Često se uz nju mogu naći i PFO ili secundum ASD. Zbog opstrukcije protoku dolazi do dilatacije i kasnije hipertrofije desnog ventrikula. U oko 50% slučajeva su prisutni kanali koji završavaju slijepo, zvani sinusoidi, unutar miokarda desnog ventrikula. Ponekad ovi sinusoidi komuniciraju s koronarnim arterijama. Također, oko 20% bolesnika ima nedostatan anterogradni protok kroz koronarne arterije, gdje se miokard opskrbljuje sa slabo oksigeniranom venskom krvi izravno iz desnog ventrikula zbog čega nastaje kronična ishemija miokarda. Plućne arterije su male i uske, ali normalno razvijene, a adekvatan protok kroz pluća je moguć jedino uz prisutnost PDA. Tlak u desnom ventrikulu je 2-3 puta viši nego sistemski te je povišen i tlak u desnom atriju pa zbog toga, kroz gotovo uvijek prisutan PFO ili ASD, dolazi do desno-lijevog pretoka i miješanja oksigenirane i neoksigenirane krvi u lijevom atriju. Ako je ASD restriktivan tlak se prenosi na venski sustav te dolazi do sistemske venske kongestije. Primarno je potrebno održati protok kroz pluća dok se ne pristupi kirurškom zahvatu pa se primjenjuje prostaglandin E1 kako bi se održao PDA (23). Bez liječenja 85% dojenčadi umire do 6. mjeseca života, dok kirurški pristup ovisi o značajkama lezije i uključuje: rekonstrukciju izlaznog trakta desnog ventrikula s valvulotomijom ili palijativni zahvat stvaranja sistemsko-plućnog šanta (modificirani Blalock-Taussig shunt). Intraoperativno je potrebno održavati prikladan omjer Qp:Qs, izbjegavati pad dijastoličkog tlaka i pratiti promjene na EKG-u. Kod palijativnih zahvata se vrši dekompresija desnog ventrikula te je poslije operacije potrebno održavati preload i primijeniti inotrope. Kod kompletne korekcije treba se tijekom operacije održavati adekvatan preload i izbjegavati povišenje PVR, a nakon operacije je nerijetko potrebna primjena inotropa (93). Može se primjenjivati intravenska i inhalacijska anestezija. Indukcija se može izvoditi primjenom midazolama i fentanila, a mišićna relaksacija rokuronijem. Održavanje anestezije se obično radi primjenom opioida i isoflurana. Treba paziti na pojavu aritmija zbog dilatiranog desnog ventrikula. Aritmije se obično liječe primjenom amiodarona.

Druga mogućnost je postojanje VSD-a uz plućnu atreziju (PAVSD). Klinička slika se razlikuje ovisno o težini atrezije i razvoju kolateralala. Može se prezentirati kao izolirana pulmonalna atrezija ili zahvaća i plućnu arteriju gdje zatim postoji varijabilna komunikacija između lijeve i desne grane. Bolesnici čiji protok kroz pluća ovisi o PDA razvijaju cijanozu kada se duktus zatvori pa stoga iziskuju primjenu prostaglandina. S druge strane, bolesnici s MAPCAs su obično asimptomatski nakon rođenja jer kolateralne arterije pružaju dostatan protok. Glavne aortopulmonalne kolateralne arterije (MAPCA) često opskrbljuju plućni parenhim, potječući iz različitih arterija kao što su torakalna ili abdominalna aorta, subklavijalne i interkostalne arterije. MAPCA su obično abnormalne i sužene. Bez PDA ili s mnogo abnormalnih MAPCA, intrapulmonalne arterije mogu biti nerazvijene, uzrokujući plućnu hipertenziju. Pulmonalna atrezija uzrokuje opstrukciju izlaznog trakta desne klijetke (RVOTO), što dovodi do hipertrofije desne klijetke dok je lijeva klijetka pošteđena. Anomalije koronarnih arterija su rijetke. RVOTO rezultira desno-lijevim šantom, a održavanje ravnoteže između sistemske i plućne vaskularne rezistencije je ključno. Nagle promjene sistemske vaskularne rezistencije mogu uzrokovati napade cijanoze ili simptome plućne hipertenzije i srčanog zatajenja. Liječenje je kirurško, a pristup se prilagođava ovisno o stanju plućne cirkulacije. Radi se spajanje desnog ventrikula i plućne arterije pomoću premosnice, zatvaranje VSD-a dok se kolateralne arterije odvajaju od sistemske cirkulacije i spajaju na premosnicu (93,99).

#### 7.5. ANESTEZIJA ZA TRANSPOZICIJU VELIKIH KRVNIH ŽILA

Transpozicija velikih arterija (TGA) predstavlja spektar konotrunkalnih poremećaja. Uključuje dextro-TGA (d-TGA) i rjeđu, levo-TGA (l-TGA). d-TGA je karakterizirana ventrikulo-arterijskom diskordancijom uz normalan atrijskoventrikularni odnos. l-TGA, odnosno još zvana cc-TGA (engl. congenitally corrected transposition of the great arteries), je karakterizirana prisutnom atrioventrikularnom i ventrikulo-arterijska diskordancijom. Značajka atrioventrikularne diskordancije je zamjena normalnih položaja tj. odnosa komora. Naime, na desni atrij se nastavlja lijevi ventrikul dok se na lijevi atrij nastavlja desni ventrikul. Kod ventrikulo-atrijske diskordancije, zamijenjeni su položaji velikih arterija, gdje aorta izlazi iz desnog, a plućna arterija iz lijevog ventrikula. TGA čini oko 6% svih prirođenih srčanih grešaka, a češće se javlja u izoliranom obliku. Oko 40% pacijenata ima prisutne druge srčane anomalije, najčešće VSD (koji je u  $\frac{1}{3}$  hemodinamski neznačajan) i LVOTO pa se takve lezije nazivaju i kompleksnim TGA (100). Također, kako su promijenjeni odnosi velikih krvnih žila, postoje i promjene u izlazištu i toku koronarnih

arterija što može predstavljati dodatni izazov kirurzima. Tijekom fetalnog života ova greška se relativno dobro tolerira zbog prisutnosti intrakardijalnih i ekstrakardijalnih komunikacija tj. foramena ovale i ductus arteriosusa. Cirkulacija u TGA je paralelna te kao takva nakon rođenja, zbog zatvaranja fetalnih komunikacija, nije spojiva sa životom. Stoga preživljenje ovisi o prisutnosti neke od vaskularnih komunikacija. Slabije oksigenirana krv iz donje i gornje šuplje vene ulazi u desni atrij i potom u desni ventrikul na koji se nastavlja aorta. Tako se u sistemske cirkulaciju izbacuje isključivo deoksigenirana krv. S vremenom dolazi do hipertrofije desnog ventrikula jer mora savladati znatno više otpore sistemske cirkulacije umjesto plućne gdje je otpor protoku nizak. Krv koja prolazi kroz lijevi atrij i ventrikul se ponovno vraća u pluća putem plućne arterije. U lijevom ventrikulu s vremenom može nastupiti hipotrofija jer ne mora savladati sistemski otpor kao što to mora u normalnom srcu. Stoga se može zaključiti, ukoliko nema prisutnih PFO ili PDA, da se deoksigenirana krv nikada ne oksigenira, a oksigenirana krv nikada ne deoksigenira što rezultira izrazito teškom hipoksijom. Ukoliko je prisutna komunikacija poput PFO, PDA ili VSD-a dolazi do miješanja krvi. Kod prisutnih komunikacija glavne odrednice patofiziologije TGA su efektivni protok kroz pluća (QEP) i efektivni sistemski protok (QES) odnosno prisutnost anatomskog lijevo-desnog i desno-lijevog pretoka. Anatomski desno-lijevi pretok je količina krvi koja ide iz desne strane srca u lijevo, a anatomski lijevo-desni pretok predstavlja količinu krvi koja ide s lijeve na desnu stranu srca. QEP predstavlja količinu sistemske venske krvi koja ulazi u pluća i određen je anatomskim desno-lijevim pretokom. QES je količina oksigenirane krvi koja odlazi u sistemske cirkulaciju te je određen anatomskim lijevo-desnim pretokom. Ova dva anatomska pretoka moraju biti jednaki u TGA kako bi se omogućilo adekvatno miješanje krvi koje omogućava preživljavanje ove djece. Promjene u protocima koje nastaju kod neadekvatnih komunikacija rezultiraju teškom kliničkom slikom. Klinička slika ovisi o morfologiji greške. Ukoliko se radi o d-TGA s neadekvatnim intra- i ekstrakardijalnim pretocima kliničkom slikom dominiraju cijanoza, tahipneja i ubrzo nastupa srčano zatajenje. Ove pacijente treba hitno zbrinuti, a obično se primjenjuje PGE1 ili se izvodi balonska septostomija (zahvat kojim se proširuju PFO ili ASD) kako bi se vaskularne komunikacije održale otvorenima. Ukoliko je prisutan VSD, klinička slika je manje dramatična, prisutni su blaga cijanoza i nerijetko znakovi srčanog popuštanja (101,102). Korekcija TGA se vrši kirurški te postoje dvije vrste zahvata. Operacija po Jatenu (engl. arterial switch) je standard za jednostavne transpozicije ili one s VSD-om. Radi se zamjena mjesta plućne arterije i aorte, uz reimplantaciju koronarnih arterija. Obično se izvode unutar prva dva tjedna života. Druga metoda, operacija po Senningu ili Mustardu (engl. atrial

switch) se izvodi u onih s pulmonalnom stenozom. Ovdje se izmjenjuje položaj desnog i lijevog atrija bez diranja velikih žila (12). Anestezija za balonsku septostomiju se obično izvodi s morfijem uz sedaciju deksmedetomidinom. Balonska septostomija se može izvoditi s ili bez intubacije, ali uvijek uz održavanje stabilnog dišnog puta. Prije izvedbe operacije po Jatenu potrebna je adekvatna funkcija lijevog ventrikula kako bi se nakon operacije održavao sistemski protok. Zato se operacija izvodi unutar prva dva tjedna života jer kasnije dolazi do značajne hipotrofije lijevog ventrikula i kao takav ne bi mogao savladati sistemski otpor. Ukoliko se zahvat izvodi u starijih od 2 mjeseca, može se izvesti operacija, ali u dva stadija. U prvom stadiju se radi podvezivanje ("banding") plućne arterije kako bi došlo do hipertrofije lijevog ventrikula što se postiže kroz 1 do 2 tjedna, a potom se radi "arterial switch" operacija. Premedikacija općenito nije potrebna. Svi lijekovi koji se koriste u liječenju zatajenja srca (inotropi, prostaglandin i plućni vazodilatatori) trebaju se nastaviti. Kod pacijenata koji primaju infuziju PGE1 za održavanje ili ponovno otvaranje ductus arteriosusa moraju se davati i dalje. Većina pacijenata s d-TGA se transportira u operacijsku salu s intravenoznim pristupom, tako da se anestezija može sigurno inducirati i održavati korištenjem opioida u kombinaciji s inhalacijskim anestetima (sevofluran). Tehnika bazirana na opioidima uključuje primjenu fentanila ili sufentanila ili remifentanila te je sigurna jer nema utjecaja na hemodinamiku, smanjuje plućnu reaktivnost, pruža adekvatnu analgeziju, smanjuje stresni odgovor i osigurava brzu i glatku indukciju. Sevofluran je preferirani inhalacijski induksijski anestetik zbog svoje brze i glatke indukcije te vrlo malog stupnja depresije miokarda. Izofluran nije prikladan za indukciju anestezije kod djece zbog sklonosti izazivanju kašlja, zadržavanja daha i laringospazma. Međutim, sigurno se koristi kao dodatak intravenskoj anesteziji nakon indukcije za kontrolu hipertenzije i razine sedacije. Obično se preferira pažljiva inhalacijsku indukciju sa sevofluranom (5-7%) dok se ne uspostavi intravenski pristup, a zatim se u održavanju primjenjuju intravenski anestetici. Perioperacijska hipertenzija se može kontrolirati dodatnim dozama fentanila i titriranim dozama midazolama ili sevoflurana/izoflurana (101,103). Ishemija miokarda nakon koronarne reimplantacije treba odmah biti prepoznata pomnim nadzorom EKG-a i evaluacijom regionalnih ispada kontraktiliteta transezofagijskim ultrazvukom. Disfunkcija sistemskog ventrikula zahtjeva primjenu inotropa (milrinon, dobutamin).

## 7.6. ANESTEZIJA ZA GREŠKE S PATOFIZIOLOGIJOM JEDNOG VENTRIKULA

### 7.6.1. HIPOPLASTIČNO LIJEVO SRCE

Sindrom hipoplastičnog lijevog srca (HLHS, engl. hypoplastic left heart syndrome) čini oko 2% prirođenih srčanih grešaka, ali je odgovoran za najveći broj smrtnih ishoda od srčanih bolesti unutar 2 tjedna života. Označuje grešku razvoja lijeve klijetke, pri čemu postoji normalno razvijena desna klijetka dok je lijeva klijetka hipoplastična. Često se mogu naći i različiti stupnjevi aortne stenoze, mitralne stenoze i hipoplastični luk aorte (104). Lijeva klijetka je hipotrofična i ne može obavljati svoju funkciju pa oksigenirana krv prolazi kroz ovalni otvor u desni atrij gdje se miješa s deoksigeniranom krvi. Dalje dio krvi ide u plućnu cirkulaciju, a dio putem ductus arteriosusa u aortu pa zatvaranje PDA dovodi do izostanka dostatnog protoka u sustavni krvotok (12). Iznimno je bitno uskladiti sustavne i plućne protoke i otpore. Ukoliko dođe do porasta SVR i/ili smanjenja PVR dolazi do povećanja plućnog protoka uz neadekvatni sustavni protok što može rezultirati razvojem kardiogenog šoka. Stoga treba izbjegavati pretjeranu oksigenaciju, hipokapniju i alkalozu. Suprotno, ako dođe do značajnog pada SVR i/ili porasta PVR, kao primjerice u hipoksiji, hiperkapniji, acidozi i primjeni vazodilatatora ili anestetika, protok kroz pluća neće biti adekvatan i razvit će se cijanoza. Jednako je bitno održavati srčani minutni volumen, gdje svaki pad preload-a, porast afterload-a i pad kontraktilnosti dovode do sustavne hipoperfuzije. Klinička slika se razvija kada se zatvori ductus arteriosus (obično u prvih 24 do 48 sati po rođenju), a dominiraju znakovi kardiogenog šoka. Postoji povećani rizik od ishemije miokarda te ostalih organskih sustava zbog slabe sustavne perfuzije. Svu novorođenčad s sindromom hipoplastičnog lijevog srca treba odmah stabilizirati u neonatalnoj ili pedijatrijskoj jedinici intenzivne medicine. Vaskularni pristup treba uspostaviti brzo putem umbilikalne vene i/ili periferne vene, ovisno o tome što je brže. Prostaglandin E1 (u početnoj dozi od 0.05 do 0.1 mcg/kg/minuti iv.) se infundira kako bi se spriječilo zatvaranje ductus arteriosusa ili ponovno otvorio suženi ductus. Novorođenčad, posebno ona koja su kritično bolesna pri dolasku, obično zahtijevaju endotrahealnu intubaciju i mehaničku ventilaciju. Metabolička acidoza se korigira infuzijom natrijevog bikarbonata. Teško bolesna novorođenčad s kardiogenim šokom može zahtijevati primjenu inotropnih lijekova (npr. milrinon) i diuretika za poboljšanje srčane funkcije i kontrolu volumnog statusa.. Kao što je rečeno nerestriktivni protok kroz plućnu cirkulaciju može dovesti do prekomjernog plućnog protoka uz smanjenje sistemske perfuzije. Budući da je kisik jedan od najmoćnijih vazodilatatora plućnih žila, dojenčad se u



tom slučaju ventilira sobnim zrakom ili čak plinskim smjesama s nižim udjelom kisika s ciljem sistemske saturacije od 70 do 80%. Ako bolesnici zahtijevaju mehaničku ventilaciju, vrijednosti PCO<sub>2</sub> se moraju kontrolirati u visokom normalnom ili blago povišenom rasponu (hiperkarbija), što također dovodi do porasta PVR. Na sustavnu vaskularnu rezistenciju može se utjecati primjenom vazoaktivnih lijekova (primjenom vazodilatatora, izbjegavanjem ili minimiziranjem upotrebe vazokonstriktornih lijekova kao npr. epinefrina ili visokih doze dopamina dok milrinon može biti koristan jer izaziva sistemska vazodilataciju pa tako spušta SVR. Konačno liječenje je kirurško i uključuje više stadija rekonstrukcije. U prvom stadiju se radi operacija po Norwoodu uz modificirani Blalock-Taussigov shunt ili RV-PA Sano shunt, u drugom operacija po Glennu (gornja kavopulmonalna anastomoza), a u trećem operacija po Fontanu odnosno totalna kavopulmonalna anastomoza. Anesteziološki postupak se usklađuje s obzirom na trenutnu fiziologiju greške i klinički status. Općenito se indukcija i održavanje provode pomoću inhalacijskih i intravenskih anestetika uz pažljivo titriranje (104,105).

#### 7.6.2. TRIKUSPIDNA ATREZIJA

Trikuspidna atrezija (TA) je prirođena srčana greška koja je karakterizirana odsustvom ili potpunom opstrukcijom trikuspidnog zaliska, što dovodi do nedostatka razvoja ulaznog dijela desne klijetke i rezultira funkcionalnom jednom lijevom klijetkom. Čini otprilike 1% svih PSG te je četvrta najčešća cijanotična PSG. Jednako pogađa muški i ženski spol, s incidencijom od otprilike 1 na 10,000 osoba. Nastaje uslijed poremećaja u razvoju trikuspidnog zaliska i može imati genetsku podlogu. TA se klasificira u tri tipa prema odnosu velikih arterija i stupnju opstrukcije plućnih žila: tip I (normalni odnosi velikih arterija, najčešći, 70-80%), tip II (D-transpozicija velikih arterija, 25%) i tip III (ostali položaji velikih arterija, 3-6%) (106). Anatomske karakteristike uključuju defekt interatrijske pregrade (kao što su ASD ili PFO), povećani lijevi atrioventrikularni zalistak, te gotovo univerzalno prisutan ventrikularni septalni defekt (VSD). Pulmonalna stenoza i PDA su također učestala pojava. Klinička prezentacija TA uvelike ovisi o protoku krvi kroz pluća. Protok krvi u desnu klijetku nije moguć pa se krv vraća u lijevi atrij putem ovalnog otvora ili ASD-a. Miješana krv potom ulazi kroz lijevu pretklijetku u lijevu klijetku gdje, ukoliko postoji VSD, ulazi i u desnu klijetku i dalje u plućnu arteriju. Ukoliko VSD ne postoji protok kroz pluća ovisi o postojanju PDA (104). U oko polovice pacijenata se simptomi javljaju u prvim danima života, a 80% razvija kliničku sliku do 1. mjeseca života. Bez intervencije, smrtnosti je visoka, pri čemu 90% pacijenata umire do kraja prve godine života. Liječenje je kirurško i

izvodi se u nekoliko stadija. Prvi, palijativni zahvat se treba izvesti do 1. godine života. Svrha palijativnog zahvata je smanjenje hipoksemije te očuvanje funkcije klijetki do definitivnog zahvata. Vrsta zahvata ovisi o veličini glavnog stabla plućne arterije. Izvode se, modificirani Blalock-Taussigov šant ili centralni aortopulmonalni šant. Definitivna korekcija se izvodi u dva akta. Prva operacija se sastoji od stvaranja anastomoze između gornje šuplje vene i desne a. pulmonalis, uz zatvaranje palijativnog šanta. Druga operacija (Fontan) slijedi za 12-18 mjeseci gdje se krv iz donje šuplje vene također preusmjerava u plućnu cirkulaciju (12). Anesteziološki postupak se prilagođava prisutnoj anomaliji. Anestezija se obično inducira intravenozno s fentanilom u kombinaciji s ketaminom ili propofolom. Nakon primjene mišićnog relaksansa i trahealne intubacije, uspostavlja se arterijski pristup u svrhu praćenja tlaka. Mjesto postavljanja CVK varira, pri čemu neki preferiraju femoralnu vensku kanulaciju da bi se izbjeglo moguće stvaranje tromba u gornjoj šupljoj veni (SVC), što je ključno za izvedbu palijativnog zahvata. Nakon operacije, može biti potrebna inotropna podrška. Regulacija krvnog tlaka može zahtijevati primjenu vazodilatatora poput natrijevog nitroprusida. Pacijenta se može ekstubirati u operacijskoj sali ili kratko nakon prijema u jedinicu intenzivne medicine (104).

## 8. ZAHVALE

Zahvaljujem svom mentoru, doc. dr. sc. Željku Čolaku na pomoći u realizaciji ovog rada. Zahvalan sam svojoj obitelji i prijateljima čija me podrška tijekom studija formirala kao osobu i budućeg liječnika.

I za kraj, zahvalan sam prijateljima i kolegama s fakulteta s kojima sam proživio ovih šest godina studija.

## 9. LITERATURA

1. Nicolson S. Pediatric Cardiac Anesthesiologists: An Endangered Species. A Call to Action. *WJPCHS*. 2024 Jan;15(1):139–41. doi: 10.1177/21501351231214756
2. Hernandez CA. History of Pediatric Anesthesia and Pediatric Cardiac-Congenital Surgery. U: Dabbagh A, Conte AH, Lubin L, ur. *Congenital Heart Disease in Pediatric and Adult Patients*. Cham: Springer International Publishing; 2017. str. 3–9.
3. Hromadko M, Fatović - Ferenčić S. Prva operacija na otvorenom srcu u hipotermiji Hrvatskoj izvedena 1957. godine. *Acta Medica Croat*. 2014.;68(4-5):132.
4. Ježek D. Krvožilni sustav. U: Sadler TW, ur. *Langmanova medicinska embriologija*. 10. izdanje. Školska knjiga; 2009. str. 161–91.
5. Guyton AC, Hall JE. Fiziologija fetusa i novorođenčeta. U: Guyton AC, Hall JE. *Guyton i Hall Medicinska fiziologija – udžbenik*. 13. izd. Andreis I, Kukolja Taradi S, Taradi M, ur. Zagreb: Medicinska naklada; 2017. Str. 1071-81.
6. Park IS. *An Illustrated Guide to Congenital Heart Disease: From Diagnosis to Treatment – From Fetus to Adult: Introduction*. Singapore: Springer; c2019. Slika 1.12, Flow Direction in Fetal Circulation; str. 6.
7. Cuneo BF. *The Transition from Fetal to Postnatal Life: Normal and Abnormal Hearts*. U: Munoz RA i sur., ur. *Critical care of children with heart disease: basic medical and surgical concepts*. 2. izd. Cham, Switzerland: Springer; 2020. Str. 3-19.
8. Papageorgiou A. Fetal physiology. U: Alison F, Baskaran T, ur. *Your essential revision guide: MRCOG part one : the official companion to the Royal College of Obstetricians and Gynaecologists revision course*. 2. izd. Cambridge: Cambridge University Press; 2016. str. 449–62.
9. Pritišanac E, Urlesberger B, Schwabegger B, Pichler G. Fetal Hemoglobin and Tissue Oxygenation Measured With Near-Infrared Spectroscopy—A Systematic Qualitative Review. *Front Pediatr* [internet]. 2021 [pristupljeno 2.5.2024.];9:Paper 710465. Dostupno na: <https://www.frontiersin.org/articles/10.3389/fped.2021.710465/full>

10. Park IS. Introduction. U: Park IS, ur. *An Illustrated Guide to Congenital Heart Disease: From Diagnosis to Treatment – From Fetus to Adult*. Singapore: Springer Singapore; 2019. str. 1-17.
11. Kljajić N, Brajković L, Stoini E, Mišulić J, Šipalo T. Epidemiology of congenital heart defects in the Knin area during a five-year period (2008-2013). *Paediatr Croat*. 2015;59(4):227–32. doi: 10.13112/PC.2015.34
12. Anić D. Kirurgija prirođenih srčanih grešaka. U: Sutlić D, Mijatović D, Augustin G, Dobrić I i sur., ur. *Kirurgija*. Zagreb: Školska knjiga; 2022. Str. 446-61.
13. Hasan AA, Abu Lehyah NAA, Al Tarawneh MK, Abbad MY, Fraijat AG, Al-Jammal RA, i sur. Incidence and types of congenital heart disease at a referral hospital in Jordan: retrospective study from a tertiary center. *Front Pediatr* [internet]. 2023 [pristupljeno 2.5.2024.];9:Paper 1261130. Dostupno na: <https://www.frontiersin.org/articles/10.3389/fped.2023.1261130/full>
14. Freeze SL, Landis BJ, Ware SM, Helm BM. Bicuspid Aortic Valve: a Review with Recommendations for Genetic Counseling. *J Genet Couns*. 2016;25(6):1171–78. doi: 10.1007/s10897-016-0002-6
15. Clark EB. Pathogenetic mechanisms of congenital cardiovascular malformations revisited. *Semin Perinatol*. 1996 Dec;20(6):465–72. doi: 10.1016/S0146-0005(96)80062-0
16. Beerman LB. Overview of Congenital Cardiovascular Anomalies [internet]. *Rahway: MSD Manuals*; c2024 [pristupljeno 3.6.2024.]. Dostupno na: <https://www.msmanuals.com/professional/pediatrics/congenital-cardiovascular-anomalies/aortopulmonary-window>
17. Dilber D. Distribucija prirođenih srčanih grešaka u Hrvatskoj, analiza rizičnih čimbenika i ishoda liječenja [disertacija]. Zagreb: Sveučilište u Zagrebu, Medicinski fakultet; 2010.
18. Shahjehan RD, Abraham J. Intracardiac Shunts [internet]. Treasure Island: StatPearls Publishing; c2024 [pristupljeno 31. 5. 2024.]. Dostupno na: <https://www.ncbi.nlm.nih.gov/books/NBK558969/>

19. Micheletti A. Congenital Heart Disease Classification, Epidemiology, Diagnosis, Treatment, and Outcome. U: Flocco SF, Dellafiore ALF, Goossens E, ur. Congenital Heart Disease: The Nursing Care Handbook. Cham, Switzerland: Springer International Publishing; 2019. str. 1-69.
20. Chowdhury D. Pathophysiology of congenital heart diseases. *Ann Card Anaesth.* 2007.;10(1):19. doi: 10.4103/0971-9784.37920
21. Bojan M, Pouard P. Hemodynamic Management. U: Andropoulos DB, Mossad EB, Gottlieb EA, ur. Anesthesia for Congenital Heart Disease. 4. izd. Austin, TX, USA: John Wiley & Sons Ltd; 2023. str. 494–527.
22. Rosenkranz S, Preston IR. Right heart catheterisation: best practice and pitfalls in pulmonary hypertension. *Eur Respir Rev.* 2015 Dec;24(138):642–52. doi:10.1183/16000617.0062-2015
23. Horst M, Jooste EH, Callahan PM, Adams PS. Cardiac Anesthesia. U: Munoz RA i sur., ur. Critical care of children with heart disease: basic medical and surgical concepts. 2. izd. Cham, Switzerland: Springer; 2020. str. 85–95.
24. Gupta S. Cyanotic congenital heart disease – Not always blue to provide a clue: Time to replace cyanosis with arterial desaturation! *Ann Pediatr Cardiol.* 2022.;15(5):511. doi:10.4103/apc.apc\_226\_21
25. Kay JD, Colan SD, Graham TP. Congestive heart failure in pediatric patients. *Am Heart J.* 2001 Nov;142(5):923–28. doi: 10.1067/mhj.2001.119423
26. Sharma M, Nair M, Jatana S, Shahi B. Congestive Heart Failure in Infants and Children. *MJAFI.* 2003 Jul;59(3):228–33. doi: 10.1016/S0377-1237(03)80014-X
27. Čustović F. Simptomi i znakovi bolesti organskih sustava: Kardiovaskularni sustav. U: Čustović F, ur. Anamneza i fizikalni pregled - Uvod u osnovne kliničke vještine. 5. izdanje. Zagreb: Školska knjiga; 2009. Str. 86-120.
28. Bendapudi P, Rao GG, Greenough A. Diagnosis and management of persistent pulmonary hypertension of the newborn. *Paediatr Respir Rev.* 2015 Jun;16(3):157–61. doi: 10.1016/j.prrv.2015.02.001

29. Ntiloudi D, Rammos S, Karakosta M, Kalesi A, Kasinos N, Giannakoulas G. Arrhythmias in Patients with Congenital Heart Disease: An Ongoing Morbidity. *J Clin Med*. 2023 Nov 10;12(22):7020. doi: 10.3390/jcm12227020
30. Rao PS. Advances in the Diagnosis and Management of Congenital Heart Disease in Children. *Children*. 2023 Apr 21;10(4):753. doi: 10.3390/children10040753
31. Eisenberg G, Stanley G. Congenital heart disease and the electrocardiogram. *J Pediatr*. 1941 Oct;19(4):452–69. doi: 10.1016/S0022-3476(41)80043-2
32. Pacileo G, Di Salvo G, Limongelli G, Miele T, Calabrò R. Echocardiography in congenital heart disease: usefulness, limits and new techniques: *J Cardiovasc Med*. 2007 Jan;8(1):17–22. doi: 10.2459/01.JCM.0000247430.36581.c2
33. Galzerano D, Pergola V, Eltayeb A, Ludovica F, Arbili L, Tashkandi L, i sur. Echocardiography in Simple Congenital Heart Diseases: Guiding Adult Patient Management. *J Cardiovasc Echography*. 2023.;33(4):171–82. doi: 10.4103/jcecho.jcecho\_52\_23
34. Kumar P, Joshi VS, Madhu PV. Diagnostic pediatric cardiac catheterization: Experience of a tertiary care pediatric cardiac centre. *MJAFI*. 2014 Jan;70(1):10–6. doi: 10.1016/j.mjafi.2013.01.002
35. Pushparajah K, Duong P, Mathur S, Babu-Narayan SV. Cardiovascular MRI and CT in congenital heart disease. *Echo Res Pract*. 2019 Dec;6(4):121–38. doi: 10.1530/ERP-19-0048
36. Wang SY, Welch TD, Efenbein A, Kaplan AV. Spontaneous Closure of a Secundum Atrial Septal Defect. *Methodist DeBakey Cardiovasc J*. 2018 Jan 1;14(1):60. doi: 10.14797/mdcj-14-1-60
37. Varela-Chinchilla CD, Sánchez-Mejía DE, Trinidad-Calderón PA. Congenital Heart Disease: The State-of-the-Art on Its Pharmacological Therapeutics. *J Cardiovasc Dev Dis*. 2022 Jun 26;9(7):201. doi: 10.3390/jcdd9070201
38. Lakshminrusimha S, Mathew B, Leach CL. Pharmacologic strategies in neonatal pulmonary hypertension other than nitric oxide. *Semin Perinatol*. 2016 Apr;40(3):160–73. doi: 10.1053/j.semperi.2015.12.004

39. Akkinapally S, Hundalani SG, Kulkarni M, Fernandes CJ, Cabrera AG, Shivanna B, i sur. Prostaglandin E1 for maintaining ductal patency in neonates with ductal-dependent cardiac lesions. *Cochrane Database Syst Rev* [internet]. 2018 [pristupljeno 02. 06. 2024.];2018(2): CD011417. Dostupno na: <https://pubmed.ncbi.nlm.nih.gov/29486048/>
40. Horst M, Jooste EH, Callahan PM, Adams PS. *Critical care of children with heart disease: basic medical and surgical concepts*. 2.izd. Cham: Springer Publishing Company; c 2020. Tablica 7.2, Hemodynamic management of shunt lesions; str. 88.
41. Horst M, Jooste EH, Callahan PM, Adams PS. *Critical care of children with heart disease: basic medical and surgical concepts*. 2.izd. Cham: Springer Publishing Company; c2020. Tablica 7.3, Hemodynamic management of obstructive lesions; str. 88.
42. Shrivastava S. Timing of surgery/catheter intervention in common congenital cardiac defects. *IJP*. 2000 Apr;67(4):273–7. doi: 10.1007/BF02758170
43. Berger JT, Holubkov R, Reeder R, Wessel DL, Meert K, Berg RA, i sur. Morbidity and mortality prediction in pediatric heart surgery: Physiological profiles and surgical complexity. *JTCVS*. 2017 Aug;154(2):620-628.e6. doi: 10.1016/j.jtcvs.2017.01.050
44. Feltes TF, Bacha E, Beekman RH, Cheatham JP, Feinstein JA, Gomes AS, i sur. Indications for Cardiac Catheterization and Intervention in Pediatric Cardiac Disease: A Scientific Statement From the American Heart Association. *Circulation*. 2011 Jun 7;123(22):2607–52. doi: 10.1161/CIR.0b013e31821b1f10
45. Saikia D, Mahanta B. Cardiovascular and respiratory physiology in children. *Indian J Anaesth*. 2019.;63(9):690. doi: 10.4103/ija.IJA\_490\_19
46. Hanžek I. Dječja anestezija. U: Mihaljević S, Reiner K, ur. *Anesteziologija, reanimatologija i intenzivno liječenje kirurških bolesnika*. Zagreb: Medicinska naklada; 2023. p. str. 297-309.
47. Mossad E, Baijal R, Krishnamurthy R. Preoperative Evaluation and Preparation. U: Andropoulos DB, Mossad EB, Gottlieb EA, ur. *Anesthesia for Congenital Heart Disease*. 4. izd. Austin, TX, USA: John Wiley & Sons Ltd; 2023. str. 425–48.



48. Newman B. Airway abnormalities associated with congenital heart disease. *Pediatr Radiol.* 2022 Sep;52(10):1849–61. doi: 10.1007/s00247-022-05429-0
49. Harless J, Ramaiah R, Bhananker S. Pediatric airway management. *IJCIIS.* 2014;4(1):65. doi: 10.4103/2229-5151.128015
50. Sacks L, Hammer G, Stayer S. Airway and Ventilatory Management. U: Andropoulos DB, Mossad EB, Gottlieb EA, ur. *Anesthesia for Congenital Heart Disease.* 4. izd. Austin, TX, USA: John Wiley & Sons Ltd; 2023. str. 558–78.
51. eath SV. Hepatic function and physiology in the newborn. *Semin Neonatol.* 2003 Oct;8(5):337–46. doi: 10.1016/S1084-2756(03)00066-6
52. Waldron S, MacKinnon R. Neonatal thermoregulation. *Infant Journal* [internet]. 2007 [pristupljeno 22.5.2024.];3(3):101–4. Dostupno na: [https://www.infantjournal.co.uk/pdf/inf\\_015\\_nor.pdf](https://www.infantjournal.co.uk/pdf/inf_015_nor.pdf)
53. Reiner K. Prijeoperacijski pregled, kronična farmakološka terapija i klasifikacija perioperacijskog rizika. U: Mihaljević S, Reiner K, ur. *Anesteziologija, reanimatologija i intenzivno liječenje kirurških bolesnika.* Zagreb: Medicinska naklada; 2023. str. 6–12.
54. Monagle P, Chan AKC, Goldenberg NA, Ichord RN, Journeycake JM, Nowak-Göttl U i sur. Antithrombotic Therapy in Neonates and Children. *Chest.* 2012 Feb;141(2):e737S-e801S. doi: 10.1378/chest.11-2308
55. Ivančan V. Kardiokirurška anestezija. U: Mihaljević S, Reiner K, ur. *Anesteziologija, reanimatologija i intenzivno liječenje kirurških bolesnika.* Zagreb: Medicinska naklada; 2023. str. 318-26.
56. Kayashima K, Uezono S, Rodriguez M, Andropoulos DB. Vascular Access and Monitoring. U: Andropoulos DB, Mossad EB, Gottlieb EA, ur. *Anesthesia for Congenital Heart Disease.* 4. izd. Austin, TX, USA: John Wiley & Sons Ltd; 2023. str. 272-305.
57. Tonković D. Osnovni i multimodalni monitoring. U: Mihaljević S, Reiner K, ur. *Anesteziologija, reanimatologija i intenzivno liječenje kirurških bolesnika.* Zagreb: Medicinska naklada; 2023. str. 107-17.

58. Andropoulos DB, Easley RB, Brady K, McKenzie ED, Heinle JS, Dickerson HA, i sur. Neurodevelopmental Outcomes After Regional Cerebral Perfusion With Neuromonitoring for Neonatal Aortic Arch Reconstruction. *Ann Thorac Surg*. 2013 Feb;95(2):648–55. doi: 10.1016/j.athoracsur.2012.04.070
59. Galli KK, Zimmerman RA, Jarvik GP, Wernovsky G, Kuypers MK, Clancy RR, i sur. Periventricular leukomalacia is common after neonatal cardiac surgery. *J Thorac Cardiovasc Surg*. 2004 Apr;127(3):692–704. doi: 10.1016/j.jtcvs.2003.09.053
60. Brady K, Ramamoorthy C, Easley R, Andropoulos DB. Neurological Monitoring and Outcome. U: Andropoulos DB, Mossad EB, Gottlieb EA, ur. *Anesthesia for Congenital Heart Disease*. 4.izd. Austin, TX, USA: John Wiley & Sons Ltd; 2023. str. 305–31.
61. Baronica R, Tomić Mahečić T. Premedikacija, tromboprofilaksa i kirurška antibiotska profilaksa. U: Mihaljević S, Reiner K, ur. *Anesteziologija, reanimatologija i intenzivno liječenje kirurških bolesnika*. Zagreb: Medicinska naklada; 2023. str. 14-8.
62. Sekulić A. Intravenski anestetici. U: Mihaljević S, Reiner K, ur. *Anesteziologija, reanimatologija i intenzivno liječenje kirurških bolesnika*. Zagreb: Medicinska naklada; 2023. str. 25–38.
63. Walker S, Mossad EB. Anesthesia for Left-to-Right Shunt Lesions. U: Andropoulos DB, Mossad EB, Gottlieb EA, ur. *Anesthesia for congenital heart disease*. 4.izd. Hoboken, NJ: Wiley; 2023. str. 624–50.
64. Andropoulos DB, Mossad EB, Gottlieb EA. *Anesthesia for Congenital Heart Disease*. 4.izd. Austin, TX, USA: John Wiley & Sons Ltd; c2023. Slika 26.2, Pathophysiology of left-to-right shunting lesions; str. 658.
65. Andropoulos DB, Mossad EB, Gottlieb EA. *Anesthesia for Congenital Heart Disease*. 4.izd. Austin, TX, USA: John Wiley & Sons Ltd; c2023. Slika 26.2, Pathophysiology of left-to-right shunting lesions; str. 658.
66. Dai ZL, Cai XT, Gao WL, Lin M, Lin J, Jiang YX, i sur. Etomidate vs propofol in coronary heart disease patients undergoing major noncardiac surgery: A randomized clinical trial. *WJCC*. 2021 Feb 26;9(6):1293–303. doi: 10.12998/wjcc.v9.i6.1293

67. Loomba RS, Gray SB, Flores S. Hemodynamic effects of ketamine in children with congenital heart disease and/or pulmonary hypertension. *Congenit Heart Dis*. 2018 Sep.;13(5):646–54. doi: 10.1111/chd.12662
68. Kritzmire SM, Boyer TJ, Singh P. Anesthesia for Patients With Patent Ductus Arteriosus. *StatPearls* [internet]. Treasure Island: StatPearls Publishing; c2024 [pristupljeno 09. 06. 2024.]. Dostupno na: <https://www.ncbi.nlm.nih.gov/books/NBK572063/>
69. Junghare S, Desurkar V. Congenital heart diseases and anaesthesia. *Indian J Anaesth*. 2017.;61(9):744. doi: 10.4103/ija.IJA\_415\_17
70. Yen P. ASD and VSD Flow Dynamics and Anesthetic Management. *Anesth Prog*. 2015 Sep 1;62(3):125–30. doi: 10.2344/0003-3006-62.3.125
71. Gersony WM. Natural history and decision-making in patients with ventricular septal defects. *PPC*. 2001 Dec;14(2):125–32. doi: 10.1016/S1058-9813(01)00126-6
72. Li X, Ren W, Song G, Zhang X. Prediction of spontaneous closure of ventricular septal defect and guidance for clinical follow-up. *Clin Cardiol*. 2019 May;42(5):536–41. doi: 10.1002/clc.23173
73. Hoffman JI. Incidence of congenital heart disease: I. Postnatal incidence. *Pediatr Cardiol*. 1995;16(3):103–13. doi: 10.1007/BF00801907
74. Dangrunroj E, Vijarnsorn C, Chanthong P, Chungsomprasong P, Kanjanauthai S, Durongpisitkul K i sur. Long-term outcomes of repaired and unrepaired truncus arteriosus: 20-year, single-center experience in Thailand. *PeerJ*. 2020 May 12;8:e9148. doi: 10.7717/peerj.9148
75. Hatipoglu S, Almogheer B, Mahon C, Houshmand G, Uygur B, Giblin GT i sur. Clinical Significance of Partial Anomalous Pulmonary Venous Connections (Isolated and Atrial Septal Defect Associated) Determined by Cardiovascular Magnetic Resonance. *Circ Cardiovasc Imaging*. 2021 Aug;14(8):e012371. doi: 10.1161/CIRCIMAGING.120.012371
76. Caushi F, Mezini A, Xhemalaj D, Gega B, Bani I, Hafizi H i sur. Surgical Management of Concurrent Partial Anomalous Pulmonary Venous Return and Lung Cancer of the Same Lobe. *Eurasian J Med*. 2018 Feb 22;50(1):42–3. doi: 10.5152/eurasianjmed.2018.17269

77. Spaeth J, Leopke A. Anesthesia for Left-sided Obstructive Lesions. U: Andropoulos DB, Mossad EB, Gottlieb EA, ur. *Anesthesia for Congenital Heart Disease*. 4.izd. Austin, TX, USA: John Wiley & Sons Ltd; 2023. str. 650–74.
78. Taradi M. Srčani zalistci i srčani tonovi; valvularne i prirodene srčane mane. U: Guyton AC, Hall JE, ur. *Guyton i Hall Medicinska fiziologija - udžbenik*. 13. izdanje. Zagreb: Medicinska naklada; 2017. str. 283–90.
79. Khan MS, Samayoa AX, Chen DW, Petit CJ, Fraser CD. Contemporary experience with surgical treatment of aortic valve disease in children. *J Thorac Cardiovasc Surg*. 2013 Sep;146(3):512–21. doi: 10.1016/j.jtcvs.2013.04.014
80. Brauner R, Laks H, Drinkwater DC, Shvarts O, Eghbali K, Galindo A. Benefits of Early Surgical Repair in Fixed Subaortic Stenosis. *J Am Coll Cardiol*. 1997 Dec;30(7):1835–42. doi: 10.1016/S0735-1097(97)00410-5
81. Jaiswal V, Khan N, Jaiswal A, Dagar M, Joshi A, Huang H, i ostali. Early surgery vs conservative management among asymptomatic aortic stenosis: A systematic review and meta-analysis. *IJC Heart Vasc* [internet]. 2022 [pristupljeno 22.5.2024.] ;43: Dostupno na: <https://www.sciencedirect.com/science/article/pii/S2352906722001749?via%3Dihub>
82. Pober BR, Johnson M, Urban Z. Mechanisms and treatment of cardiovascular disease in Williams-Beuren syndrome. *J Clin Invest*. 2008 May 1.;118(5):1606–15. doi: 10.1172/JCI35309
83. McElhinney DB, Petrossian E, Tworetzky W, Silverman NH, Hanley FL. Issues and outcomes in the management of supra-aortic stenosis. *Ann Thorac Surg*. 2000 Feb;69(2):562–7. doi: 10.1016/S0003-4975(99)01293-X
84. Hager A, Kanz S, Kaemmerer H, Schreiber C, Hess J. Coarctation Long-term Assessment (COALA): Significance of arterial hypertension in a cohort of 404 patients up to 27 years after surgical repair of isolated coarctation of the aorta, even in the absence of restenosis and prosthetic material. *J Thorac Cardiovasc Surg*. 2007 Sep;134(3):738-745.e2. doi: 10.1016/j.jtcvs.2007.04.027

85. Sen S, Garg S, Rao S, Kulkarni S. Native aortic coarctation in neonates and infants: Immediate and midterm outcomes with balloon angioplasty and surgery. *Ann Pediatr Cardiol.* 2018.;11(3):261. doi: 10.4103/apc.APC\_165\_17
86. Fixler DE. Coarctation of the Aorta. *Cardiol Clin.* 1988 Nov;6(4):561–71. doi: 10.1016/S0733-8651(18)30477-6
87. Reardon MJ, Hallman GL, Cooley DA. Interrupted aortic arch: brief review and summary of an eighteen-year experience. *Tex Heart Inst J.* 1984 Sep;11(3):250–9.
88. Rauch A, Hofbeck M, Leipold G, Klinge J, Trautmann U, Kirsch M, i sur. Incidence and significance of 22q11.2 hemizygosity in patients with interrupted aortic arch. *Am J Med Genet.* 1998 Jul 24.;78(4):322–31.
89. Fraser CD, Andropoulos DB. Principles of Antegrade Cerebral Perfusion During Arch Reconstruction in Newborns/Infants. *Semin Thorac Cardiovasc Surg Pediatr Card Surg Annu.* 2008 Jan;11(1):61–8. doi: 10.1053/j.pcsu.2007.12.005
90. Serraf A, Lacour-Gayet F, Robotin M, Bruniaux J, Sousa-Uva M, Roussin R, i sur. Repair of interrupted aortic arch: A ten-year experience. *J Thorac Cardiovasc Surg.* 1996 Nov;112(5):1150–60. doi: 10.1016/S0022-5223(96)70128-9
91. Andrianova EI, Naimo PS, Fricke TA, Robertson T, Bullock A, Brink J, i sur. Outcomes of Interrupted Aortic Arch Repair in Children With Biventricular Circulation. *Ann Thorac Surg.* 2021 Jun.;111(6):2050–8. doi: 10.1016/j.athoracsur.2020.05.146
92. Aslam S, Khairy P, Shohoudi A, Mercier LA, Dore A, Marcotte F, i sur. Shone Complex: An Under-recognized Congenital Heart Disease With Substantial Morbidity in Adulthood. *Can J Cardiol.* 2017 Feb;33(2):253–9. doi: 10.1016/j.cjca.2016.09.005
93. Schmitz M, Chau D, Das R, Thompson L, Ullah S. Anesthesia for Right-sided Obstructive Lesions. U: Andropoulos DB, Mossad EB, Gottlieb EA, ur. Anesthesia for Congenital Heart Disease. 4. izd. Austin, TX, USA: John Wiley & Sons Ltd; 2023. str. 674–710.

94. Van Der Linde D, Konings EEM, Slager MA, Witsenburg M, Helbing WA, Takkenberg JJM, i sur. Birth Prevalence of Congenital Heart Disease Worldwide. *JACC*. 2011 Nov;58(21):2241–7. doi: 10.1016/j.jacc.2011.08.025
95. Domnina Y, Kerstein J, Johnson J, Sharma M, Kazmerski T, Chrysostomou C. Tetralogy of Fallot. U: Munoz RA i sur., ur. *Critical care of children with heart disease: basic medical and surgical concepts*. 2.izd. Cham, Switzerland: Springer; 2020. str. 191–97.
96. McElrath Scwartz J, Spaeth JP. Right - Sided Obstructive Lesions. U: Berenstein LK, Spaeth JP, ur. *Congenital Cardiac Anesthesia: A Case-based Approach*. Cambridge: University Press; 2021. str. 33–82.
97. Koh W, de Silva J, Kaufman J. Ebstein’s Disease of the Tricuspid Valve. U: Munoz RA i sur., ur. *Critical care of children with heart disease: basic medical and surgical concepts*. 2. izd. Cham, Switzerland: Springer; 2020. str. 405–17.
98. Domnina Y, Munoz RA, Kreutzer J, Morell V. Pulmonary Stenosis. U: Munoz RA i sur., ur. *Critical care of children with heart disease: basic medical and surgical concepts*. 2. izd. Cham, Switzerland: Springer; 2020. str. 221–30.
99. Faden M. Perioperative management of pulmonary atresia with intact ventricular septum in a 5-year old. *Ann Card Anaesth*. 2012.;15(2):169. doi: 10.4103/0971-9784.95089
100. Frescura C, Thiene G. The Spectrum of Congenital Heart Disease with Transposition of the Great Arteries from the Cardiac Registry of the University of Padua. *Front Pediatr*. 2016;4:84. doi: 10.3389/fped.2016.00084
101. Woodham V, Manolis M, Hepburn L, McEwan A. Anesthesia for Transposition of the Great Arteries. U: Andropoulos DB, Mossad EB, Gottlieb EA, ur. *Anesthesia for Congenital Heart Disease*. 4. izd. Austin, TX, USA: John Wiley & Sons Ltd; 2023. str. 710–40.
102. Komarlu R, Morell V, Kreutzer J, Munoz R. Dextro-Transposition of the Great Arteries (D-TGA). U: Munoz RA i sur., ur. *Critical care of children with heart disease: basic medical and surgical concepts*. 2. izd. Cham, Switzerland: Springer; 2020. str. 351–67.

103. Datt V, Kashav S, Wadhwa R, Malik S, Agarwal S, Minhas H, i sur. Perioperative anesthetic management of transposition of great arteries: a review. *Egypt J Cardiothorac Anesth.* 2022.;16(2):23. doi: 10.4103/ejca.ejca\_17\_21
104. Berenstein L, Abbasi R, Riegger L, Steven J, Nicolson S, Andropoulos DB. Anesthesia for the Patient with a Single Ventricle. U: Andropoulos DB, Mossad EB, Gottlieb EA, ur. *Anesthesia for Congenital Heart Disease.* 4. izd. Austin, TX, USA: John Wiley & Sons Ltd; 2023. str. 741–81.
105. Greaney D, Honjo O, O’Leary JD. The single ventricle pathway in paediatrics for anaesthetists. *BJA Educ.* 2019 May;19(5):144–50. doi: 10.1016/j.bjae.2019.01.008
106. Tandon R, Edwards JE. Tricuspid atresia. *J Thorac Cardiovasc Surg.* 1974 Apr;67(4):530–42. doi: 10.1016/S0022-5223(19)40483-2

## 10. ŽIVOTOPIS

Petar Vrabc rođen je u Zagrebu 3. siječnja 2000. godine. Po završetku osnovne škole upisao je V. gimnaziju u Zagrebu koju je završio 2018. godine. Iste godine upisuje integrirani preddiplomski i diplomski sveučilišni studij medicine na Medicinskom fakultetu Sveučilišta u Zagrebu. Tijekom studija radio je kao student administrativne poslove u ordinaciji obiteljske medicine gdje je stekao znanje o administraciji i organizaciji primarne zdravstvene zaštite te je naučio koristiti program Medicus. Aktivno se služi engleskim i njemačkim jezikom.