

# Makroglobulinemija Waldenström - između limfoma i mijeloma

---

**Galiot, Lucija**

**Master's thesis / Diplomski rad**

**2024**

*Degree Grantor / Ustanova koja je dodijelila akademski / stručni stupanj:* **University of Zagreb, School of Medicine / Sveučilište u Zagrebu, Medicinski fakultet**

*Permanent link / Trajna poveznica:* <https://um.nsk.hr/um:nbn:hr:105:777526>

*Rights / Prava:* [In copyright](#)/[Zaštićeno autorskim pravom.](#)

*Download date / Datum preuzimanja:* **2024-07-30**



*Repository / Repozitorij:*

[Dr Med - University of Zagreb School of Medicine Digital Repository](#)



**SVEUČILIŠTE U ZAGREBU**

**MEDICINSKI FAKULTET**

**Lucija Galiot**

**Makroglobulinemija Waldenström – između  
limfoma i mijeloma**

**DIPLOMSKI RAD**



**Zagreb, 2024.**

Ovaj diplomski rad izrađen je na Zavodu za hematologiju Klinike za unutarnje bolesti Kliničke bolnice Dubrava pod vodstvom doc.dr.sc. Zdravka Mitrovića i predan je na ocjenu u akademskoj godini 2023/2024.

## Popis kratica

APT<sub>V</sub> – aktivirano parcijalno tromboplastinsko vrijeme

AS-PCR - alelna-specifična lančana reakcija polimeraze (eng. Allele-specific polymerase chain reaction)

BNS – Bing-Neel sindrom

BTK – Brutonova tirozin kinaza

CXCR4 – C-X-C kemokinski receptor 4

DLBCL - difuzni B-velikostanični limfom (eng. Diffuse large B-cell lymphoma)

HIV - virus humane imunodeficijencije

HVS – hiperviskozni sindrom

IgA, IgG, IgM – imunoglobulini A, G i M

IL-1R i IL-2R – interleukinski receptor -1 i -2

IRAK – interleukin 1 receptoru pridružena kinaza (engl. Interleukin-1 receptor-associated kinase)

JAK – Janus kinaza

LDH – laktat-dehidrogenaza

LPL – limfoplazmocitoidni limfom

MAG – glikoprotein povezan s mijelinom (eng. Myelin-associated glycoprotein)

MGUS - monoklonalna gamopatija neodređenog značaja (eng. Monoclonal gammopathy of undetermined significance)

MYD88 - adaptorna molekula MyD88 (engl. Myeloid differentiation factor 88)

MZL – limfom marginalne zone (eng. Marginal zone lymphoma)

NF- $\kappa$ B - jezgrin čimbenik kappa B (engl. Nuclear factor  $\kappa$ B)

PV – protrombinsko vrijeme

TLR - receptori slični toll-u (engl. Toll-like receptors)

VWF – Von Willebrandov faktor

WM - Waldenströmova makroglobulinemija

# SADRŽAJ

Sažetak

Summary

1.	Uvod.....	1
2.	Epidemiologija .....	1
3.	Etiologija .....	2
4.	Patologija i patogeneza .....	3
5.	Kliničke manifestacije.....	6
5.1	Kliničke manifestacije povezane sa tumorskom infiltracijom.....	6
5.2	Kliničke manifestacije povezane s cirkulirajućim IgM .....	7
5.3	Kliničke manifestacije povezane s taloženjem IgM-a .....	8
6.	Dijagnostika .....	10
6.1	Laboratorijske pretrage .....	10
6.2	Analiza koštane srži.....	11
6.3	Citogenetske studije .....	13
6.4	Slikovne metode .....	13
6.5	Ostale pretrage.....	14
7.	Diferencijalna dijagnostika.....	15
7.1	IgM multipli mijelom.....	15
7.2	Limfom marginalne zone.....	15
7.3	Limfom plaštene zone .....	16
7.4	Kronična limfocitna leukemija.....	16
8.	Međunarodni prognostički sustav .....	17
9.	Terapija.....	18
9.1	Kemoimunoterapija.....	18
9.2	Inhibitori proteasoma .....	19
9.3	BTK inhibitori .....	20
9.4	Plazmafereza.....	20
9.5	Procjena odgovora na terapiju .....	20
9.6	Terapija refraktorne bolesti i relapsa .....	21
10.	Zaključak .....	23

Zahvale

Literatura

Životopis

# SAŽETAK

## Makroglobulinemija Waldenström – između limfoma i mijeloma

**Lucija Galiot**

Waldenströмова makroglobulinemija je rijedak indolentni B-stanični limfom koji je karakteriziran prisutnošću monoklonalnog imunoglobulina M u serumu i klonalnom proliferacijom limfoplazmocitoidnih stanica u koštanoj srži. Najčešće pogađa stariju populaciju, posebno muškarce bijele rase, s prosječnom dobi dijagnoze između 63 i 73 godine. Patogeneza Waldenströmove makroglobulinemije uključuje genetske, imunološke i okolišne čimbenike, a ključnu ulogu igra somatska mutacija MYD88<sup>L265P</sup>, prisutna u većini slučajeva. Ova mutacija aktivira signalne putove koji promiču preživljavanje i proliferaciju tumorskih stanica.

Kliničke manifestacije Waldenströmove makroglobulinemije mogu uključivati simptome uzrokovane infiltracijom koštane srži, poput anemije, trombocitopenije i neutropenije, kao i simptome povezane s visokom razinom imunoglobulina M, što može dovesti do hiperviskoznosti, periferne neuropatije i drugih komplikacija. Waldenströмова makroglobulinemija je klinički i patološki blisko povezana s drugim B-staničnim tumorima, posebno s multiplim mijelomom i drugim vrstama limfoma. S limfomima dijeli infiltraciju CD20+ limfocitnim stanicama u koštanoj srži i drugim organima poput limfnih čvorova, jetre i slezene, dok s multiplim mijelomom dijeli infiltraciju koštane srži plazma stanicama i proizvodnju monoklonalnog imunoglobulina, u ovom slučaju IgM.

Liječenje uključuje kemoimunoterapiju s rituksimabom, inhibitore Brutonove tirozin kinaze, inhibitore proteasoma i kod mlađih pacijenata s refraktornom ili recidivnom bolesti, autolognu transplantaciju matičnih stanica. Terapijski ciljevi su usmjereni na kontrolu simptoma, smanjenje rizika oštećenja organa i produljenje preživljavanja. Radi se o neizlječivoj bolesti, s medijanom preživljenja oko 10 godina.

Ključne riječi: Waldenströмова makroglobulinemija, imunoglobulin M, MYD88, kemoimunoterapija

# SUMMARY

## Waldenström macroglobulinemia – between lymphoma and myeloma

Lucija Galiot

Waldenström macroglobulinemia is a rare indolent B-cell lymphoma characterized by monoclonal immunoglobulin M in the serum and clonal proliferation of lymphoplasmacytic cells in the bone marrow. It predominantly affects the older population, especially white males, with an average age at diagnosis between 63 and 73 years. The pathogenesis of Waldenström macroglobulinemia involves genetic, immunological, and environmental factors, with the somatic MYD88<sup>L265P</sup> mutation playing a crucial role in most cases. This mutation activates signaling pathways that promote the survival and proliferation of tumor cells.

Clinical manifestations can include symptoms caused by bone marrow infiltration, such as anemia, thrombocytopenia, and neutropenia, and symptoms associated with high immunoglobulin M levels, which can lead to hyperviscosity, peripheral neuropathy, and other complications. Waldenström macroglobulinemia is clinically and pathologically closely related to other B-cell malignancies, particularly multiple myeloma and other types of lymphoma. It is characterized by the infiltration of CD20+ lymphocytic cells in the bone marrow and other organs such as lymph nodes, liver, and spleen like lymphomas. Additionally, the infiltration of bone marrow by plasma cells and the production of monoclonal immunoglobulin resembles multiple myeloma, particularly IgM myeloma.

Treatment includes chemoimmunotherapy with rituximab, Bruton's tyrosine kinase inhibitors, proteasome inhibitors, and autologous stem cell transplantation for younger patients with refractory or relapsed disease. The therapeutic goals aim to control symptoms, reduce the risk of organ damage, and prolong survival. It is an incurable disease, but the median survival rate is 10 years.

Keywords: Waldenström macroglobulinemia, immunoglobulin M, MYD88, chemoimmunotherapy

## 1. Uvod

Waldenströmova makroglobulinemija (WM) zloćudna je bolest zrelih B-stanica karakterizirana monoklonalnim imunoglobulinom M (IgM) u serumu uz infiltraciju koštane srži limfoplazmocitoidnim stanicama. Svjetska zdravstvena organizacija (WHO) definirala je WM kao limfoplazmocitoidni limfom (LPL) koji luči IgM proteine, a pripada kategoriji ne-Hodgkin B limfoma (NHL) s indolentnim tijekom(1). WM čini 95% slučajeva limfoplazmocitoidnog limfoma prezentirajući se obično simptomima koji su povezani sa infiltracijom koštane srži ili drugih tkiva poput limfnih čvorova, jetre ili slezene, te povišenim razinama IgM. Izvorno je bolest zabilježio Jan Gosta Waldenström 1944. godine, opisujući dva bolesnika s limfadenopatijom, oronazalnim krvarenjem, anemijom, povišenom brzinom sedimentacije, visokom viskoznošću seruma i infiltracijom koštane srži limfoidnim stanicama(2).

## 2. Epidemiologija

WM rijetka je bolest koja čini 1% do 2% hematoloških maligniteta, sa incidencijom od 3-4 slučaja na milijun osoba godišnje(3). Bolest je starije populacije te se primarno opisuje u sedmom ili osmom desetljeću života. Prosječna dob kod postavljanja dijagnoze je između 63 i 73 godina(4). Pojavnost je izraženija u muškaraca i pripadnika bijele rase, dok pripadnici crne rase čine samo 5% svih pacijenata(5). Uz novije terapijske opcije, ponajprije dodatak rituksimaba kemoterapiji, preživljenje je bolje i prema zadnjim podacima iz Švedske populacijske studije ukupno 5-godišnje preživljenje iznosi 70%(6).



### 3. Etiologija

Etiologija WM nije potpuno razjašnjena, ali razvoju bolesti pridonose genetski, imunološki i okolišni čimbenici. Iako je većina WM sporadičnog podrijetla, pozitivna obiteljska anamneza jedan je od najznačajnijih rizičnih faktora i upućuje na postojanje genetske predispozicije. Somatska mutacija MYD88<sup>L265P</sup>, pri kojoj je leucin zamijenjen prolinom na poziciji 265, istaknuta je genetska promjena u bijelim krvnim stanicama kod približno 90% slučajeva WM-a(7). Kod pacijenata s WM-om u velikoj kliničkoj studiji zabilježena je visoka prevalencija (18,7%) WM-a ili druge B-stanične bolesti kod srodnika u prvom koljenu. Također, obiteljski WM povezan je s mlađom dobi i opsežnijom zahvaćenošću koštane srži u vrijeme dijagnoze(8).

Premaligno stanje povezano sa razvojem u WM je monoklonska gamopatija neodređenog značaja imunoglobulinske klase M (IgM-MGUS, od engl. Monoclonal gammopathy of undetermined significance), definirana asimptomatskim cirkulirajućim monoklonalnim IgM ispod 30 g/L s limfoplazmocitoidnim stanicama u koštanoj srži do 10%, bez prisutstva oštećenja organa(9). Rizik da pojedinci s IgM-MGUS-om razviju WM iznosi 2-3% godišnje(10).

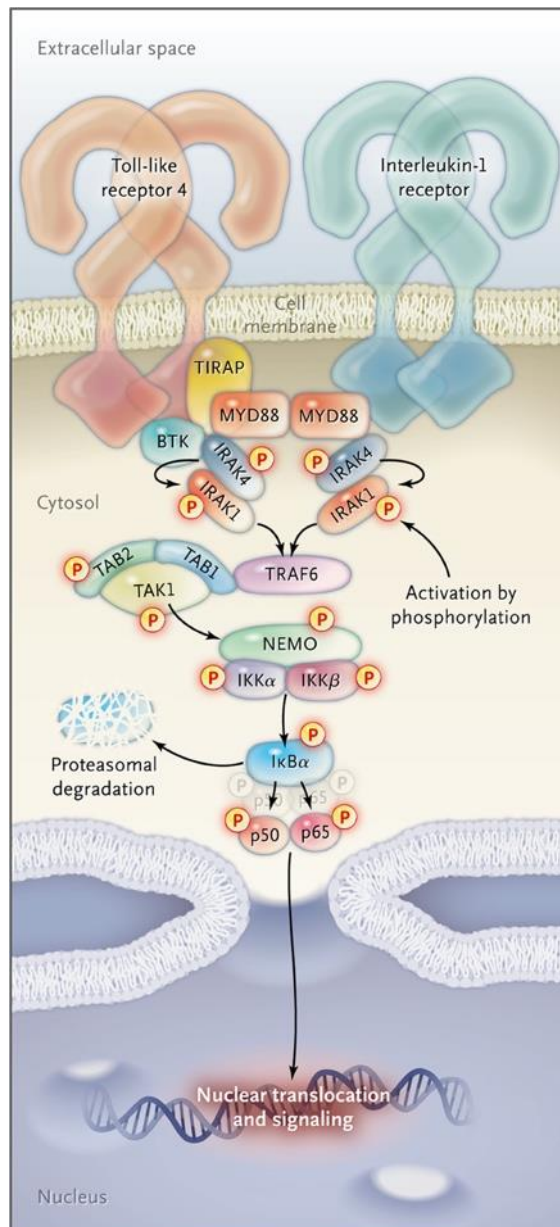
Povećani rizik za razvoj bolesti veže se uz neke autoimunosne bolesti, s posebnim naglaskom na Sjögrenov sindrom i autoimunu hemolitičku anemiju, a povezuje se i sa infekcijama virusa hepatitisa B i C, HIV-a i rikecijama(11,12). Također postoje dokazi koji sugeriraju da čimbenici okoliša, poput izloženosti pesticidima, drvnoj prašini i organskim otapalima mogu utjecati na razvoj WM(13).

## 4. Patologija i patogeneza

WHO klasificira WM kao LPL zbog svojih imunofenotipskih i morfoloških karakteristika. Koštana srž je infiltrirana malim B limfocitima, limfoplazmocitoidnim stanicama i plazma stanicama. Uzorak infiltracije je pretežno intertrabekularan, ali može biti i difuzni, intersticijski ili nodularni. Tipično se nalaze i „Dutcher“ tjelešca, citoplazmatske inkluzije imunoglobulina. U limfnim čvorovima, klasični obrazac je suptilna parakortikalna ekspanzija malih limfocita i plazma stanica(14).

Fenotip klonalnih limfoplazmocitoidnih stanica u WM sugerira da su one u kasnoj fazi diferencijacije B-stanica i vjerojatno potječu od IgM memorijskih B-stanica koje su prošle somatsku hipermutaciju u germinalnim centrima limfnih čvorova(4). U WM stanicama identificirane su i somatske mutacije i kromosomske abnormalnosti.

Ponavljajuća somatska mutacija u MYD88<sup>L265P</sup> identificirana je u pacijenata s WM putem sekvencioniranja cijelog genoma tumorskog i normalnog tkiva, a zatim potvrđena Sangerovim sekvencioniranjem i alelno-specifičnim lančanim reakcijama polimeraze (AS-PCR) od strane više istraživača(7). Faktor mijeloidne diferencijacije 88 (od eng. Myeloid differentiation primary response 88, MYD88) je adapterski protein ključan za signalizaciju putem receptora sličnih tollu 4 (TLR-4) i interleukinskog receptora -1 i -2 (IL-1R i IL-2R). To je aktivirajuća promjena koja potiče aktivnost interleukin-1 receptoru pridružene kinaze (IRAK) i Brutonove tirozin kinaze (BTK), te dovodi do trajne aktivacije signalnih putova nizvodno, uključujući NF- $\kappa$ B i Janus kinazne (JAK) putove(7). Signalni put NF- $\kappa$ B regulira preživljavanje zdravih i malignih B stanica kontroliranjem izražavanja gena koji reguliraju staničnu smrt, stoga ova trajna aktivacija potiče preživljavanje i proliferaciju WM stanica sprječavanjem apoptoze(15).



**Slika 1.** Signalizacija NF-κB usmjerena putem MYD88 (Treon Steven P, 2012.) (7)

Mutacije CXCR4 na karboksilnoj terminalnoj domeni primijećene su kod otprilike 30% pacijenata s WM te su zabilježene dvije vrste mutacija: mutacije s pomakom okvira i besmislene mutacije. MYD88 mutacije potiču proliferaciju i preživljavanje stanica WM-a, dok mutacije CXCR4 utječu na progresiju tumora i otpornost na lijekove. CXCR4 besmislene mutacije povezane su s većim zahvaćanjem koštane srži i višim razinama IgM, povećavajući rizik od hiperviskoznog sindroma (HVS)(4).

Kod 3% do 7% pacijenata s WM ne nalaze se mutacije u genu MYD88, te je njihov tijek bolesti obilježen povećanim rizikom od progresije bolesti i kraćim ukupnim preživljenjem. U MYD88 divljem tipu WM nalaze se somatske mutacije koje aktiviraju NF- $\kappa$ B (uključujući TBL1XR1, PTPN13, MALT1, BCL10, NFKB1, NFKB2, NFKBIB, NFKBIZ i UDRL1F), uzrokuju epigenomske disregulacije (KMT2D, KMT2C i KDM6A) ili narušavaju popravak DNA (TP53, ATM i TRRAP). Za razliku od pacijenata s mutiranim MYD88, kod pacijenata s MYD88 divljim tipom rijetko se javljaju kromosomske abnormalnosti, uključujući gubitak kromosoma 6q(16).

Najčešća kromosomska abnormalnost u WM je delecija 6q kromosoma, prisutna u 40% do 50% pacijenata. Delecije kromosoma 6q (obično 6q21-6q23) uključuju gene koji moduliraju NF- $\kappa$ B, BCL2, BTK, apoptozu i diferencijaciju, što bi moglo objasniti zašto je ova delecija povezana sa agresivnijim oblikom bolesti i kraćim preživljenjem. Ostale abnormalnosti koje se mogu naći su delecije u 13q14, TP53 te trisomije 4,12 i 18(17). Imunofenotipske značajke su restrikcija površinskog lakog lanca i izražavanje B-staničnih antigena CD19, CD20, CD22, FMC7, BCL2, PAX5, CD38 i CD79a, dok su CD5, CD10 i CD23 uglavnom odsutni(3). U WM, maligni B-limfociti izražavaju receptor CD27 koji se obično nalazi na membrani memorijskih B-limfocita i u otopljenoj formi (sCD27) u visokim koncentracijama u serumu. sCD27 aktivira mastocite u koštanoj srži vezanjem za CD70, te aktivirani mastociti oslobađaju faktore rasta i preživljavanja za B-limfocite što može doprinijeti limfoplazmocitoidnoj diferencijaciji malignih stanica u koštanoj srži(18).

## 5. Kliničke manifestacije

Pacijenti s WM mogu imati dug asimptomatski tijek, nazvan indolentna WM. Indolentna WM definira se prisutnošću IgM monoklonalnog proteina  $\geq 3$  g/dL i/ili klonalnom infiltracijom limfoplazmocitoidnih stanica u koštanoj srži  $\geq 10\%$ , u odsustvu oštećenja organa ili simptoma(19). Najmanje 25% pacijenata s WM je asimptomatsko pri postavljanju dijagnoze, ali otprilike 40% takvih pacijenata razvije simptome unutar 3 godine, a 70% razvije simptome unutar 10 godina od dijagnoze(20). Kliničke manifestacije povezane s WM mogu se klasificirati prema onima koje su povezane sa izravnom infiltracijom tumorskih stanica, količinom i specifičnim svojstvima cirkulirajućeg IgM-a te taloženjem IgM-a u različitim tkivima(21). Početni simptomi su najčešće nespecifični, poput umora, slabosti i gubitka na težini.

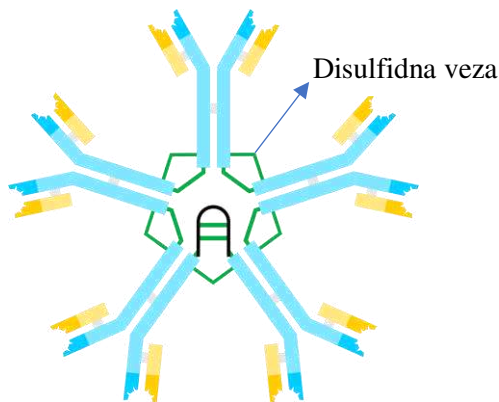
### 5.1 Kliničke manifestacije povezane sa tumorskom infiltracijom

Simptomi i znakovi uzrokovani tumorskom infiltracijom rezultat su infiltracije koštane srži ili ekstramedularnih tkiva. Infiltracija koštane srži, prisutna u 100% slučajeva, može uzrokovati anemiju, trombocitopeniju i neutropeniju(3). Najčešći klinički znak infiltracije koštane srži je anemija. Anemija je multifaktorijalna i djelomično povezana sa infiltracijom monoklonalnih stanica u koštanoj srži, što rezultira neadekvatnom eritropoezom. Dodatni uzroci uključuju smanjeno preživljavanje eritrocita sekundarno hemolizi povezanoj s IgM-om, niske razine eritropoetina te prekomjerna proizvodnja hepcidina(4,22). Hepcidin je peptidni hormon koji regulira metabolizam željeza(23). Primarno ga proizvode hepatociti i monociti, ali je utvrđeno kako ga proizvode i WM stanice. Hepcidin djeluje vezanjem za ferroportin, protein za izvoz željeza na enterocitima, monocitima i makrofagima, uzrokujući njegovu internalizaciju i razgradnju. Time hepcidin sprječava enterocite da izlučuju apsorbirano željezo u portalni sustav jetre, ograničavajući apsorpciju željeza. Razine hepcidina pozitivno koreliraju s infiltracijom bolesti u koštanoj srži, a negativno s razinama hemoglobina kod pacijenata s WM-om(24). Ekstramedularna infiltracija hematopoetskog tkiva, prisutna u 20-25% slučajeva, može uzrokovati limfadenopatiju, hepatomegaliju i splenomegaliju(4).

## 5.2 Kliničke manifestacije povezane s cirkulirajućim IgM

### Hiperviskozni sindrom

IgM je veliki pentamerni protein koji, kada se nalazi u povišenim koncentracijama u plazmi, povećava viskoznost krvi i dovodi do smanjene perfuzije organa. Hiperviskozni sindrom (HVS) javlja se kod pacijenata sa hematološkim malignostima koje proizvode velike količine paraproteina, što je značajka i WM i multiplog mijeloma. HVS klinička je karakteristika kod 10% do 30% pacijenata i ponekad se javlja kao jedina manifestacija WM(25). Može se manifestirati kao krvarenje iz sluznica i kože, vizualni poremećaji, vrtoglavica, ataksija, nistagmus, tinitus, gluhoća i rijetko moždani udar ili kognitivni poremećaj uz promijenjen mentalni status(4). U 30-40% pacijenata susreće se abnormalni fundoskopski nalaz koji pokazuje proširene i tortuozne vene, retinalna krvarenja i mikroaneurizme te edem optičkog diska(26). Također, može dovesti do pogoršanja anemije, zatajenja srca ili do ekspanzije volumena plazme. Simptomi se obično javljaju kada je koncentracija IgM-a veća od 50g/L ili kada je viskoznost seruma veća od 4 centipoaza(4).



**Slika 2.** Imunoglobulin M

(preuzeto s <https://commons.wikimedia.org/w/index.php?curid=1473986>)

### Krioglobulinemija

Krioglobulini su serumski proteini koji podliježu reverzibilnoj precipitaciji na niskim temperaturama. Mogu se taložiti u srednjim i velikim krvnim žilama, što dovodi do sustavnog

upalnog sindroma kojeg karakterizira umor, artralgija, purpura, neuropatija, glomerulonefritis i oštećenje organa. U otprilike 20% pacijenata s WM monoklonalni IgM se može ponašati kao krioglobulin (tip I), ali je simptomatski u manje od 5% slučajeva(27). Krioglobulinemija tip I, obično je povezana s WM, uzrokuje Raynaudov fenomen, akrocijanozu, purpuru i nekrozu područja najizloženijih hladnoći, poput vrha nosa, ušiju i prstiju(17).

### **Bolest hladnih aglutinina (engl. cold agglutinin disease, CAD)**

Monoklonalni IgM može pokazivati aktivnost hladnih aglutinina, prepoznajući specifične antigene na eritrocitima pri temperaturama ispod fizioloških, što rezultira kroničnom hemolitičkom anemijom. Anemija se javlja kod manje od 10% pacijenata. Snižavanje temperature krvi u perifernim krvnim žilama potiče vezanje IgM hladnih aglutinina na površinu eritrocita(28). Ova aglutinacija eritrocita u perifernim krvnim žilama uzrokuje Raynaudov fenomen, akrocijanozu i *livedo reticularis*, mrežasti vaskularni uzorak koji se pojavljuje kao čipkasto ljubičasta promjena boje kože, što je reverzibilno kada se cirkulacija krvi ponovno uspostavi(18).

## **5.3 Kliničke manifestacije povezane s taloženjem IgM-a**

### **Neurološke manifestacije**

Periferna neuropatija je najčešća neurološka komplikacija, zahvaćajući oko 25%-50% pacijenata. Obično je sporo progresivna, distalna, simetrična i senzorna. Oštećenje živaca može biti povezano sa određenim antigenima za koje se veže IgM ili sa specifičnim svojstvima cirkulirajućeg IgM-a koja dovode do krioglobulinemijske neuropatije povezane s endoneurijalnim taloženjem IgM. Rijetko može doći do periferne neuropatije zbog taloženja amiloida ili infiltracije neoplastičnih stanica u živčane strukture(4). Polovica pacijenata s IgM neuropatijom razvija specifičan klinički sindrom povezan s antitijelima protiv glikoproteina povezanog s mijelinom (MAG), molekule na mijelinskoj ovojnici živca. Većina pacijenata se prezentira senzornim tegobama, poremećajem ravnoteže i ataksijom zbog smanjenog osjećaja propriocepcije, te atrofija mišića nogu u uznapredovalim stadijima(5). Bing- Neel sindrom (BNS) je rijetka neurološka manifestacija, zabilježena u 1% pacijenata., kod koje dolazi do

infiltracije središnjeg živčanog sustava ili moždanih ovojnica plazmocitoidnim limfocitima. Na BNS treba posumnjati u pacijenata koji razviju neke simptome središnjeg živčanog sustava, kao što su motorički deficit, poremećaj ravnoteže, abnormalnosti hoda, epileptični napadaj i deficit kranijalnih živaca(17). Druge neurološke komplikacije, poput encefalopatije ili mijelopatije su rijetke(29).

## **Amiloidoza**

Amiloidoza lakih lanaca (AL amiloidoza) je komplikacija uzrokovana prekomjernom produkcijom amiloidnih lakih lanaca imunoglobulina. Iako multipli mijelom čini najčešći uzrok sekundarne AL amiloidoze, zabilježeni su i rijetki slučajevi kod WM(30).

Karakterizirana je stvaranjem amiloidnih fibrila koje se mogu taložiti u srcu, bubrezima, jetri, plućima i perifernim žilama(17). Pravovremena dijagnoza infiltracije miokarda ključna je jer je povezana s nepovoljnim ishodima poput zatajenja srca, aritmije i iznenadne srčane smrti(31).

## **Ostale manifestacije**

Infiltracija stanicama i taloženje IgM u bubrezima, gastrointestinalnom sustavu i koži je rijetko. Bence-Jones proteinurija se može javiti u većine pacijenata, ali rijetko prelazi 1 g/24 sata. IgM ima sposobnost agregacije, polimerizacije i precipitacije, što može rezultirati njegovim lokalnim taloženjem u kapilarama tijekom procesa ultrafiltracije. To može dovesti do nakupljanja IgM na endotelnoj strani glomerularne bazalne membrane, blokirajući kapilare i uzrokujući nespecifičnu proteinuriju, no nije tako često kao kod paraproteinemije u sklopu multiplog mijeloma. Ove lezije ne izazivaju glomerularnu proliferaciju, često su asimptomatske i obično su reverzibilne kod WM(21). Nefrotski sindrom je rijedak, a kada se pojavi obično je sekundaran prisustvu AL amiloidoze, dok su bubrežne komplikacije češće vezane uz dijagnozu multiplog mijeloma, uključujući hiperkalcemiju i akutno bubrežno oštećenje. Taloženje IgM-a u submukozi crijeva može dovesti do proljeva i malapsorpcije(4,32).



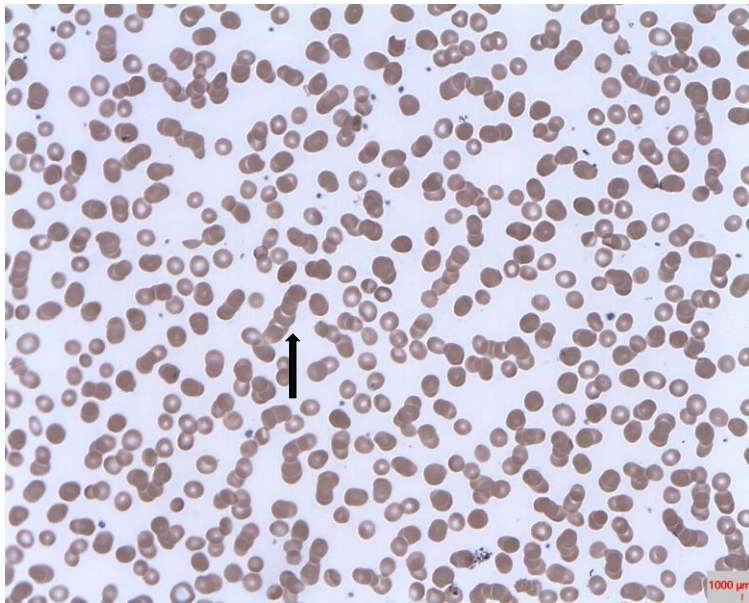
## 6. Dijagnostika

Dijagnoza WM potvrđuje se prisutnošću monoklonalnog IgM u serumu i infiltracijom koštane srži limfoplazmocitoidnim stanicama, koja mora biti najmanje 10%. Pacijente s manje od 10% zahvaćenosti koštane srži ne treba smatrati kao WM, već kao IgM MGUS(33). U slučaju postavljene sumnje na WM, inicijalna obrada uključuje detaljnu anamnezu i fizikalni pregled.

### 6.1 Laboratorijske pretrage

Početna laboratorijska obrada uključuje kompletnu krvnu sliku, sedimentaciju eritrocita, hepatogram, elektrolite, ureju, kreatinin, albumin, LDH, beta-2-mikroglobulin, razmaz periferne krvi, elektroforeza proteina u serumu uz imunofiksaciju te serumski IgA, IgG i IgM(34).

U krvnoj slici pacijenata obično je prisutna normocitno normokromna anemija, a u kasnijim stadijima pridružena trombocitopenija i neutropenija. Sedimentacija eritrocita je obično povišena. U razmazu periferne krvi mogu se uočiti eritrociti agregirani u "rouleaux" formacije, koje ukazuju na postojanje abnormalnog proteina u serumu(4). Kod sumnje na autoimunu hemolitičku anemiju potrebno je kao dio dijagnostičkog postupka napraviti direktni i indirektni Coombs test. Azotemija se često može pojaviti zbog taloženja lakih lanaca ili amiloida u bubrežnom tkivu, kao i zbog parenhimskog zahvaćanja limfoplazmocitoidnim stanicama, stoga je potrebno procijeniti bubrežnu funkciju. Ako se otkrije albuminurija, što ukazuje na glomerulopatiju, treba provesti dodatne pretrage kako bi se otkrila AL amiloidoza, krioglobulinemija ili infiltracija bubrega(25). Hepatogram je potrebno procijeniti, no rijetko je izvan referentnih vrijednosti. LDH, serumski albumin i beta-2-mikroglobulin imaju prognostičko značenje(35). Viskoznost seruma treba izmjeriti kod svih pacijenata s visokim koncentracijama IgM (IgM razine iznad 3000 mg/dl) ili u slučaju pojave simptoma hiperviskoznog sindroma, neovisno o razini IgM(4). Kod klinički značajne hiperviskoznosti, fundoskopski pregled je pouzdanija pretraga(36).



**Slika 3.** “Rouleaux” formacija u razmazu periferne krvi

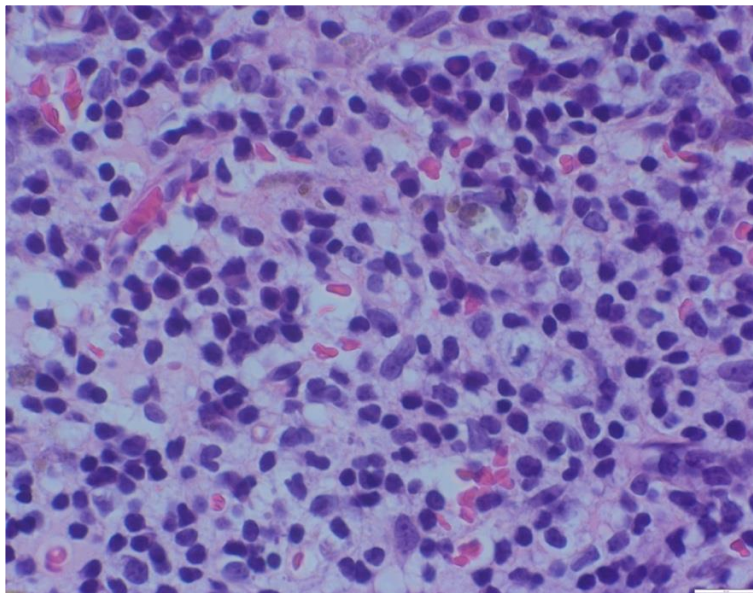
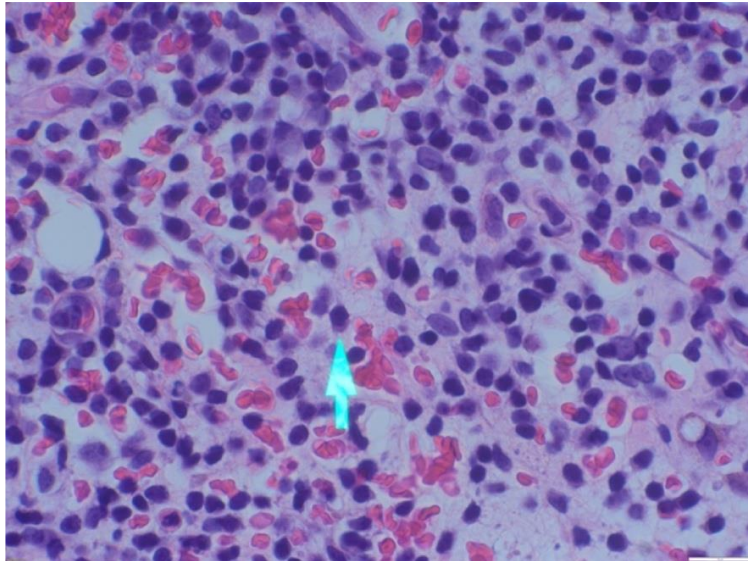
(preuzeto s <https://commons.wikimedia.org/w/index.php?curid=36793524>)

Elektroforeza serumskih proteina (SPEP) otkriva postojanje monoklonalnog vrška koji mora biti identificiran imunofiksacijom. Imunofiksacija pomaže u identifikaciji vrste imunoglobulina i klonalnosti lakog lanca. Laki lanac monoklonalnog proteina obično je kappa laki lanac. Povećani IgM obično je povezan s recipročnom hipogamaglobulinemijom, što se očituje smanjem IgG i IgA, te se klinički može očitovati većom incidencijom respiratornih infekcija(5,25).

## **6.2 Analiza koštane srži**

Ključni korak u dijagnosticiranju WM je biopsija koštane srži. Preporučuje se provođenje biopsije koštane srži kod pacijenata s razinama IgM-a iznad 10 g/L i/ili s prisutnim simptomima i znakovima kao što su umor, citopenija, bubrežne ili CNS manifestacije, te krioglobulinemija. Zahvaćenost koštane srži karakterizirana je prisutnošću povećanog broja malih limfocita (okrugle ili ovalne jezgre, gust kromatin i oskudna citoplazma), limfoplazmocitoidnih stanica (bazofilna citoplazma uz limfocitnu jezgru) i varijabilnim brojem plazma stanice koje mogu formirati agregacije. Obrazac infiltracije koštane srži može biti difuzan, intersticijalni, nodularni ili može pokazivati paratrabeularnu infiltraciju. Samo paratrabeularni obrazac infiltracije je neobičan i može sugerirati na folikularni limfom.

Često se primjećuje povećan broj mastocita blizu limfoidnih agregata i citoplazmatske inkluzije IgM (“Dutcherova” tjelešca)(34).



**Slika 4 i 5.** Prikaz koštane srži u pacijenta sa WM koja pokazuje limfoplazmocitoidne i plazma stanice (strelica pokazuje limfoplazmocit); ljubaznošću izv.prof.dr.sc Ivane Ilić

Infiltracija koštane srži bi trebala biti potvrđena imunofenotipskim studijama (protočna citometrija i/ili imunohistokemija) koje pokazuju sljedeći profil: sIgM+, CD19+, CD20+, CD22+ i CD79+. Stanice WM također pokazuju izraženost markera CD25+, CD27+, FMC7+, Bcl2+ i Bcl6+, no nisu rutinska praksa za dijagnozu WM. CD5,CD10 i CD23

obično su odustni, no njihova prisutnost ne isključuje WM. Ako se biopsija koštane srži ne može provesti, aspiracija zajedno s razmazom koštane srži i imunofenotipizacija pomoću protočne citometrije može biti adekvatna alternativna metoda(25).

### 6.3 Citogenetske studije

Konvencionalna kariotipska analiza nije obavezna za rutinsku dijagnostiku pacijenata s WM zbog izazova u dobivanju tumorskih metafaza in vitro. Delecija dugog kraka kromosoma 6 najčešća je citogenetska abnormalnost koja se može vidjeti pomoću fluorescencije in situ hibridizacije (FISH) te je povezana s lošijim ishodom bolesti. FISH metoda može biti korisna za otkrivanje nekih abnormalnosti koje bi pomogle u diferencijalnoj dijagnostici, poput otkrivanja t(11;14), vrlo česte kod IgM mijeloma. Osim toga, može otkriti i neke abnormalnosti koje su zajedničke drugim B-staničnim limfoproliferativnim poremećajima(17).

Mutacija u genu MYD88<sup>L265P</sup> postala je glavni marker WM-a, budući da je prisutna u 90% pacijenata(7). Međutim, nije patognomonično za WM jer se može naći i u drugim poremećajima, uključujući IgM MGUS (50-70%) i limfom marginalne zone (MZL) (6%)(37). Prisutnost mutacije u velikoj većini pacijenata s IgM MGUS ukazuje na mogućnost da se radi o ranom onkogenom događaju. Međutim, još uvijek nije jasno je li MYD88 ključna mutacija koja uzrokuje transformaciju MGUS u WM ili je samo marker bolesti s predispozicijom za napredovanje u WM(38). Otkrivanje mutacije MYD88<sup>L265P</sup> provodi se korištenjem alel-specifične PCR (AS-PCR) metode na uzorku koštane srži. Nedostatak MYD88 mutacije ne isključuje WM jer 5-10% pacijenata mogu imati druge mutacije koje zahvaćaju MYD88 ili divlji tip MYD88, kod kojeg je zabilježena veća incidencija pridruženog difuznog B-velikostaničnog limfoma (DLBCL, od eng. Diffuse large B-cell lymphoma). Testiranje na mutaciju CXCR4 se rutinski ne provodi, no preporučuje se kod pacijenata kod kojih se razmatra liječenje ibrutinibom(34,39).

### 6.4 Slikovne metode

Dijagnostičke slikovne pretrage uključuju kompjuteriziranu tomografiju (CT) prsnog koša, abdomena i zdjelice u početnoj fazi kako bi se procijenila veličina slezene i jetre, utvrdila prisutnost limfadenopatije i drugih sijela ekstrapredularne bolesti. Upotreba pozitronske

emisijske tomografije (PET) nije rutinska, ali može biti korisna kod određenih pacijenata, posebno kod sumnje na transformaciju u agresivni limfom(40).

## **6.5 Ostale pretrage**

Kod pacijenata kod kojih lako nastaju modrice ili krvarenje iz sluznica, treba razmotriti mogućnost stečenog oblika von Willebrandove bolesti. Nakon provedenog osnovnog koagulograma (PV, APTV i fibrinogen), može biti potrebno testiranje na VWF antigen, VWF aktivnost i faktor VIII. Von Willebrandova bolest može se otkriti kod 13% pacijenata s WM, te pokazuju povećanu serumsku viskoznost, povećanu razinu IgM u serumu i češću pojavu krioglobulinemije. Također, mogu se pojaviti i inhibitori drugih koagulacijskih faktora(34).

Kod sumnje na perifernu neuropatiju, dijagnostička procjena uključuje mjerenje anti-MAG antitijela u serumu, anti-gangliozid M1 antitijela, anti-sulfatidna IgM antitijela i elektromiografiju(25).

Prije započinjanja terapije važno je procijeniti i viralni status za HIV, hepatitis B i C. Testiranje na hepatitis B i C viruse posebno je potrebno prije primjene terapije koja uključuje rituksimab(25).

Kod suspektne AL amiloidoze potrebno je napraviti elektroforezu i imunofiksaciju proteina u urinu (24-satni urin), kvantitativno određivanje slobodnih lakih lanaca u serumu te biopsiju potkožnog abdominalnog masnog tkiva i/ili slinovnica i/ili sluznice rektuma te bojanje kongo crvenilom(34).

## **7. Diferencijalna dijagnostika**

### **7.1 IgM multipli mijelom**

IgM multipli mijelom (IgM MM) rijetka je hematološka bolest koja čini manje od 0,5% svih slučajeva mijeloma. Razlikuje se od WM prema neoplastičnom infiltratu u koštanoj srži kojeg čine isključivo plazma stanice koje proizvode monoklonalni IgM. Citogenetske abnormalnosti korisne su za razlikovanje IgM MM i WM. Prisutnost mutacije MYD88 obično je odsutna u IgM MM, dok je patognomonična u WM. Također, prisutnost translokacije t(11;14) otrivena FISH metodom prikazana je u IgM MM, ali je odsutna u WM. Imunofenotipske razlike uključuju negativnu ekspresiju CD19 i pozitivnu ekspresiju CD56 kod MM. Ekspresija ciklina D1 predstavlja dodatni dijagnostički marker koji može pomoći u prepoznavanju IgM MM. Klinička slika uključuje karakteristične kliničke manifestacije za multipli mijelom koje se opisuju pod akronimom “CRAB”, a uključuju hiperkalcemiju, bubrežno oštećenje, anemiju i litičke lezije kostiju (od engl. CRAB: C – hypercalcemia, R – renal damage, A – anemia, B – bone lytic lesions). Zbog specifičnih učinaka na organizam, WM i MM mogu se razlikovati prema kliničkom tijeku bolesti. MM najčešće se manifestira bolovima u kostima, dok WM češće dovodi do hiperviskoznosti, organomegalije i periferne neuropatije. Kod pacijenata s uznapredovalim MM-om češće se javlja bubrežna insuficijencija i hiperkalcemija, što je rijetkost u WM, ali se može pojaviti u pacijenata s amiloidozom i krioglobulinemijom. Liječenje uključuje steroide, inhibitore proteasoma, imunomodulatore i monoklonalna protutijela, a nakon toga slijedi transplantacija hematopoetskih matičnih stanica, ovisno o citogenetskim nalazima, minimalnoj rezidualnoj bolesti i prikladnosti za transplantaciju(41,42).

### **7.2 Limfom marginalne zone**

Limfomi marginalne zone (MZL) su indolentni B-stanični limfomi koji čine 5% do 10% svih ne-Hodgkinovih limfoma. Obilježava ih proliferacija B-stanica iz marginalne zone B-staničnih folikula prisutnih i limfnim čvorovima, slezeni i limfoidnom tkivu povezanom s mukozom (MALT). Prema najnovijoj klasifikaciji WHO, ovaj tip limfoma ima tri podtipa: ekstranodalni MZL (EMZL), splenični limfom (SMZL) i nodalni MZL (NMZL)(1). Posebno

je teško razlikovati SMZL od WM. Poput WM-a, također je karakteriziran prisutnošću limfocita, limfoplazmocitoidnih stanica i plazma stanica. Klasična histologija uključuje populaciju malih limfocita koja okružuje ili zamjenjuje germinativne centre limfoidnih folikula bijele pulpe u slezeni. Imunofenotipska i citogenetska obilježja omogućuju razlikovanje ovih kliničkih entiteta. Najčešće citogenetske abnormalnosti u SMZL-u su gubitak 7q, +3q i +5q. Otprilike 20% SMZL-a ima mutacije NOTCH2 koje se ne vide u WM-u. Prisutnost mutacije MYD88 ne isključuje MZL, budući da se vidi u 10% slučajeva. U SMZL-u, splenomegalija je česta, a stanice obično izražavaju pan-B-stanične markere (CD19, CD20, CD22 i površinski Ig), s dodatnim prekomjernim izražavanjem CD22 i CD11c. CD103 je prisutan u 40% slučajeva SMZL-a, dok je uvijek odsutan u WM-u. Suprotno tome, CD25 je češće prisutan u WM-u te se može koristiti zajedno s CD22 kako bi se razlikovala ova dva poremećaja(34). Pacijenti se tipično prezentiraju splenomegalijom, limfocitozom i citopenijom, dok je limfadenopatija rijetka(43).

### **7.3 Limfom plaštene zone**

Limfom plaštene zone (MCL, od eng. mantle cell lymphoma) je agresivna podvrsta NHL-a B-staničnog podrijetla. U MCL-u infiltracija koštane srži limfocitnim stanicama s nepravilnim jezgrama prisutna je bez plazmocitne komponente. Klonalne stanice su CD5 pozitivne, a CD23 negativne, za razliku od WM. Ključna genetska promjena u patogenezi MCL-a je translokacija t(11;14) pri čemu se gen za ciklin D1 na 11. kromosomu smješta uz imunoglobulinski gen na 14. kromosomu, što rezultira prekomjernom ekspresijom ciklina D1. Često se javlja zahvaćenost limfnih čvorova te ektranodalno širenje na gastrointestinalni trakt i slezenu(44,45).

### **7.4 Kronična limfocitna leukemija**

Kronična limfocitna leukemija (CLL) s monoklonalnim IgM proteinom može se klinički manifestirati slično kao WM. U CLL su limfociti obično mali i zreli, bez vidljivih jezgri. Limfociti u CLL-u izražavaju CD5 i CD23, ali su negativni na citoplazmatski Ig, dok su u WM-u stanice CD5+ (95%) i CD23 negativne te snažno pozitivne na citoplazmatski Ig(46).

## 8. Međunarodni prognostički sustav

Međunarodni prognostički sustav za WM (IPSS-WM) stvoren je kako bi razvrstao pacijente kojima je potrebna terapija u tri grupe, temeljene na pet ključnih parametara koji koreliraju s lošijim preživljenjem pacijenata (tablica 1). Osim dobi, koji nosi dva boda, vrijednosti hemoglobina, trombocita, beta-2-makroglobulina i monoklonalnog IgM nose jedan bod. Bodovi se zbrajaju kako bi se dobio ukupni rezultat, koji se koristi za podjelu pacijenata u tri rizične grupe: niski (0-1 faktor rizika, bez obzira na dob), srednji (2 faktora rizika ili starost iznad 65 godina) i visoki (više od 3 faktora rizika) rizik. Petogodišnje stope preživljenja su 87% za pacijente s niskim rizikom, 68% za pacijente sa srednjim rizikom i 36% za pacijente s visokom rizikom. Ova kategorizacija omogućuje prilagodbu liječenja i procjenu prosječnog preživljenja(47). Uzimajući u obzir promjene u terapijskim pristupima za WM od razvoja izvornog prognostičkog sustava, razvijen je revidirani IPSS-WM (rIPSSWM). Ovaj revidirani sustav temelji se na dobi, beta-2-mikroglobulinu, serumskoj LDH i albuminu te identificira pet prognostičkih grupa(48). Ipak, treba napomenuti da su IPSSWM i rIPSSWM zasnovani isključivo na kliničkim i biokemijskim parametrima, bez uključivanja genetskih karakteristika koje bi mogle biti od ključne važnosti za buduću procjenu rizika(35). WM neizlječiva je bolest s procijenjenim medijanom ukupnog preživljenja od oko 10 godina. Uzimajući u obzir spor tijek bolesti i stariju populaciju pacijenata, gotovo polovica bolesnika s WM-om umire od uzroka koji nisu povezani s bolešću. Međutim, trenutno procjena medijana preživljenja ne odražava u potpunosti prednosti novih terapija koje su uvedene u posljednjih nekoliko godina(49).

Tablica 1. Međunarodni prognostički sustav za simptomatski WM koji zahtijeva terapiju, napravljeno prema (47)

Rizični faktori	Vrijednost
Dob	>65
Hemoglobin (g/L)	≤115
Trombociti (n/L)	≤100x10 <sup>9</sup> /L
Beta-2-mikroglobulin (mg/L)	>3 mg/L
Monoklonalni IgM (g/dl)	>7 g/dl



## 9. Terapija

Liječenje nije indicirano za asimptomatske pacijente s WM, jer bolest kod mnogih može imati indolentan tijek. Također, liječenje asimptomatskih pacijenata ne poboljšava njihovu kvalitetu života i preživljenje, stoga je kontrola svakih 4-6 mjeseci (prvih 5 godina, zatim jednom godišnje) preporučena opcija u ovim slučajevima. Na svakoj kontroli potrebno je provesti detaljnu anamnezu i fizikalni pregled kako bi se procijenio razvoj konstitucijskih simptoma, limfadenopatije ili organomegalije, simptoma hiperviskoznosti te znakova progresivne neuropatije. Laboratorijske pretrage uključuju kompletnu krvnu sliku, testove funkcije bubrega, beta-2-mikroglobulin, LDH te prisutnost IgM(34).

Pacijenti su kandidati za terapiju ako imaju kliničke dokaze agresivnog napredovanja bolesti ili ako pokazuju kliničke i laboratorijske manifestacije povezane s WM. Glavni ciljevi terapije su olakšavanje simptoma i smanjenje rizika oštećenja organa(50). Postoji niz terapija koje su učinkovite protiv WM, no trenutno ne postoji jedinstvena ili kombinirana standardna terapija koja se koristi za sve pacijente.

Najčešće korištena sistemska terapija u prvoj liniji uključuje kemoimunoterapiju, terapiju temeljenu na proteoskim inhibitorima i terapiju temeljenu na inhibitorima Brutonove tirozin kinaze (BTK). Alkilirajući lijekovi (bendamustin, ciklofosamid) i inhibitori proteasoma (bortezomib), u kombinaciji s rituksimabom, kao i BTK inhibitori (ibrutinib, zanubrutinib), sami ili u kombinaciji s rituksimabom, preferirane su opcije prve linije terapije za simptomatske pacijente.(51)

### 9.1 Kemoimunoterapija

Trenutno su protokoli liječenja temeljeni na rituksimabu primarna preporučena terapija za većinu pacijenata s WM. Rituksimab je monoklonalno protutijelo usmjereno protiv CD20 antigena koji se nalazi na površini B-stanica, uključujući WM stanice. Kao monoterapija, rituksimab ima niže stope odgovora u usporedbi s drugim kombinacijskim protokolima. Monoterapija je općenito rezervirana za pacijente sa sporo progresivnom ili

onesposobljavajućom perifernom neuropatijom. Upotreba rituksimaba povezana je s rizikom od prolaznog povećanja razine IgM, što može povećati viskoznost seruma. Ova nuspojava se rjeđe javlja kada je rituksimab u kombinaciji s kemoterapijom. Stoga, monoterapija rituksimabom nije preporučena za pacijente s visokom razinom IgM. Ako se razmatra monoterapija rituksimabom, plazmafereza može spriječiti prolazno povećanje kod pacijenata s visokim razinama IgM (>4000 mg/dL) prije administracije rituksimaba. Vrste lijekova koje se kombiniraju sa rituksimabom su alkilirajući agensi i purinski nukleozidni analozi(19,51).

Kombinacije kemoimunoterapije sa rituksimabom koje se koriste u prvoj liniji liječenja su: kombinacija bendamustina i rituksimaba (BR) i kombinacija ciklofosfamida, deksametazona i rituksimaba (DCR). Kombinacija ciklofosfamida, doxorubicina, vinkristina, prednizona i rituksimaba (R-CHOP) trenutno je uglavnom ograničena na pacijente kod kojih se razvio DLBCL, te nema prednost u odnosu na BR kod liječenja WM(19).

Bendamustin u kombinaciji s rituksimabom je često korištena prva linija kemoimunoterapije. Bendamustin je alkilirajući agens s karakteristikama analoga purinskih nukleozida i daje se intravenski. Primarna potencijalna toksičnost bendamustina je dugotrajna mijelosupresija(52). Rituksimab sa oralnim ili intravenskim ciklofosfamidom i deksametazonom često je korišten protokol s niskom kratkotrajnom i dugotrajnom toksičnošću. Ciklofosamid, korišten u DRC protokolu, alkilirajući je agens. Ovaj je protokol povezan sa umjerenom mijelotoksičnošću ali visoko je učinkovit i općenito ima povoljan toksični profil. Međutim, odgovori na liječenje mogu se odgoditi za nekoliko mjeseci i prolazno povećanje razine IgM je uobičajeno. Profilaksa protiv *Pneumocystis jirovecii* treba se razmotriti kod pacijenata koji primaju BR(51).

## 9.2 Inhibitori proteasoma

Bortezomib, koji se primjenjuje supkutano je proteasomski inhibitor koji se kombinira sa rituksimabom i deksametazonom (BDR). Ne uzrokuje prolazni porast IgM i može brzo smanjiti njegovu koncentraciju(53). Djeluje tako da blokira enzimsku funkciju proteasoma, što dovodi do nakupljanja proteina i aktivacije apoptoze neoplastičnih stanica. Česta nuspojava bortezomiba je periferna neuropatija koju bolesnici mogu imati u sklopu same bolesti, zbog čega nije prvi izbor liječenja. Zbog povećanog rizika od reaktivacije herpes

zostera, potrebna je antivirusna profilaksa. Terapija koja uključuje bortezomib preporučuje se kod pacijenata s visokom razinom IgM, bubrežnim oštećenjem, krioglobulinemijom ili hladnim aglutininima(3).

### **9.3 BTK inhibitori**

BTK je ključna komponenta signalizacije B-staničnog receptora koja ima važnu ulogu u rastu i preživljavanju klonalnih stanica u B-staničnim malignitetima, uključujući WM. Inhibicija BTK inducira apoptozu, zaustavlja replikaciju DNK i blokira signalne putove koji promiču preživljavanje tumorskih stanica. Ibrutinib i zanubrutinib su vrlo učinkoviti samostalni agensi za liječenje WM. Monoterapija ovim lijekovima može biti opcija za primarnu terapiju kod pacijenata koji nisu pogodni za kemoimunoterapiju. Ibrutinib ostvaruje najbolje rezultate kod pacijenata s mutacijom MYD88, ali bez mutacije CXCR4, dok je najmanje učinkovit kod pacijenata koji nemaju mutacije ni u jednom od tih gena. Pacijenti s mutacijom CXCR4 pokazuju niže stope odgovora i odgođeno djelovanje na monoterapiju ibrutinibom. Kombinacija ibrutiniba sa rituksimabom je učinkovitija nego monoterapija ibrutinibom, posebice kod CXCR4 mutacije ili ako mutacije MYD88 nema. Kombinacija ima više stope odgovora i poboljšano preživljenje bez progresije bolesti. Ibrutinib je povezan s povećanim rizikom od krvarenja, hipertenzije i fibrilacije atrijske. BTK inhibitori moraju se koristiti neograničeno sve dok ne dođe do progresije bolesti ili pojave toksičnosti(51,54).

### **9.4 Plazmafereza**

Plazmafereza je indicirana kod umjerene do teške hiperviskoznosti, krioglobulinemije i citopenije uzrokovane djelovanjem monoklonalnog IgM. Nakon 2 do 3 plazmafereze razine IgM se mogu značajno smanjiti, ali je učinak privremen te je potrebna sistemska terapija kako bi se smanjila proizvodnja IgM.

### **9.5 Procjena odgovora na terapiju**

Odgovor na terapiju određen je smanjenjem razine IgM proteina. Prema ažuriranom sažetku o stupnjevima odgovora na terapiju s Jedanaeste međunarodne radionice o WM-u (IWWM-

11), minorni odgovor na terapiju uključuje smanjenje IgM-a od najmanje 25% bez novih znakova ili simptoma aktivne bolesti. Parcijalnim odgovorom smatra se smanjenje IgM-a za 50% do 90% od početne vrijednosti, bez novih znakova ili simptoma aktivne bolesti. Kod vrlo dobrog parcijalnog odgovora smanjenje IgM-a je više od 90%, također bez novih znakova ili simptoma aktivne bolesti. Kompletna remisija bolesti predstavlja odsutnost monoklonalnog IgM proteina putem imunofiksacije u serumu, serumski IgM je unutar normalnih vrijednosti, nema znakova povećanih limfnih čvorova i organomegalije te je uredna morfologija koštane srži(55).

Stabilna bolest se definira kao smanjenje IgM <25% ili povećanje <25%, bez progresije organomegalije, citopenije ili drugih klinički značajnih simptoma. Progresivna bolest se odnosi na povećanje IgM više od 25% uz pogoršanje simptoma bolesti. Promjena terapije je preporučena u ova dva slučaja(55).

Kod korištenja IgM kao indikatora bolesti treba uzeti u obzir njegove fluktuacije kod određenih sistemskih terapija, poput rituksimaba i bortezomiba. Stoga, u okolnostima kada razina IgM u serumu nije usklađen s kliničkim napretkom pacijenta, potrebno je razmotriti biopsiju koštane srži(56).

## **9.6 Terapija refraktorne bolesti i relapsa**

Budući da WM nije izlječiva bolest i polako se razvija, mnogi pacijenti neizbježno doživljavaju relaps ili refraktornu bolest (otpornost na liječenje) nakon početne terapije te zahtijevaju dodatno liječenje. Odabir liječenja ovisi o već korištenoj terapiji, kvaliteti i trajanju odgovora, dobi, toleranciji na liječenje te mogućnosti transplantacije matičnih stanica. Primjena istog protokola koji je korišten za prvo liječenje se preporučuje u slučaju relapsa bolesti, pogotovo ako je protokol bio dobro podnošen uz produljeni odgovor. Kod pacijenata s remisijama kraćim od 24 mjeseca ili sa otpornošću na terapiju prvog izbora, druga linija liječenja može uključivati neki drugi lijek ili kombinaciju lijekova.

Transplantacija matičnih stanica nije izbor prve linije liječenja za WM, ali je opcija za mlađe pacijente s refraktornom ili recidivnom bolesti. Može se razmotriti kod mlađih pacijenata s agresivnim tijekom, poput onih sa relapsom nakon kemoimunoterapije koja sadrži rituksimab

ili koji pokazuju otpornost na inhibitore BTK-a. Također, može se razmotriti kod pacijenata kod kojih je došlo do transformacije u limfom visokog stupnja. Autologna transplantacija matičnih stanica, koja koristi vlastite matične stanice pacijenta kako bi obnovila proizvodnju krvnih stanica nakon intenzivne kemoterapije, se najčešće koristi kod pacijenata s WM. Alogenična transplantacija matičnih stanica se ne preporučuje prema međunarodnim smjericama, već samo u okviru kliničkih ispitivanja ili kod odabrane skupine mlađih pacijenata sa agresivnim kliničkim tijekom i otpornošću na inhibitore BTK-a(57).

## 10. Zaključak

Waldenströmova makroglobulinemija je rijetka hematološka malignost koja pokazuje jedinstvenu dualnost značajki limfoma i mijeloma. Ova dualnost očituje se kroz različite kliničke i patološke aspekte, uključujući infiltraciju koštane srži limfoplazmocitoidnim stanicama i proizvodnju monoklalnog imunoglobulina M. Razlikovanje WM od ostalih diferencijalnih dijagnoza moguće je kroz identifikaciju specifičnih genetskih mutacija, kao što je MYD88<sup>L265P</sup>, te karakterističnih kliničkih i patoloških značajki. Unatoč napretku u razumijevanju patogeneze i liječenju WM-a, potrebna su daljnja istraživanja kako bi se unaprijedile dijagnostičke metode i razvili novi terapijski pristupi, jer se bolest još uvijek smatra neizlječivom. Liječenje WM-a obuhvaća kemoimunoterapiju, inhibitore BTK, inhibitore proteasoma i autolognu transplantaciju matičnih stanica za mlađe pacijente s refraktornom ili recidivnom bolesti. Kombinacija ciljane terapije i individualiziranog pristupa liječenju pruža nadu za poboljšanje ishoda i kvalitete života pacijenata oboljelih od ove kompleksne bolesti.

## **Zahvale**

Zahvaljujem mentoru doc.dr.sc. Zdravku Mitroviću na pruženoj pomoći i korisnim savjetima koji su mi pomogli pri izradi ovog diplomskog rada.

Zahvaljujem svojim roditeljima i sestrama na neizmjerne ljubavi i podršci kroz život i sve godine studiranja. Posebno zahvaljujem Bartolu što je uz mene svaki korak i uvijek vjeruje u mene.

Hvala svim mojim prijateljima koji su uvijek tu za mene i uljepšali mi studentske dane, osobito mojoj Karli.

## Literatura

1. Swerdlow SH, Campo E, Pileri SA, Harris NL, Stein H, Siebert R, et al. The 2016 revision of the World Health Organization classification of lymphoid neoplasms. *Blood*. 2016 May 19;127(20):2375–90.
2. Kyle RA, Anderson KC. A Tribute to Jan Gosta Waldenström. *Blood*. 1997 Jun 15;89(12):4245–7.
3. Hobbs M, Fonder A, Hwa YL. Waldenström Macroglobulinemia: Clinical Presentation, Diagnosis, and Management. *J Adv Pract Oncol*. 2020;11(4):381–9.
4. Kapoor P, Paludo J, Vallumsetla N, Greipp PR. Waldenström macroglobulinemia: What a hematologist needs to know. *Blood Rev*. 2015 Sep;29(5):301–19.
5. Treon SP, Hunter ZR, Castillo JJ, Merlini G. Waldenström Macroglobulinemia. *Hematol Oncol Clin North Am*. 2014 Oct;28(5):945–70.
6. Brandefors L, Melin B, Lindh J, Lundqvist K, Kimby E. Prognostic factors and primary treatment for Waldenström macroglobulinemia - a Swedish Lymphoma Registry study. *Br J Haematol*. 2018 Nov;183(4):564–77.
7. Treon Steven P., Xu Lian, Yang Guang, Zhou Yangsheng, Liu Xia, Cao Yang, et al. MYD88 L265P Somatic Mutation in Waldenström's Macroglobulinemia. *N Engl J Med*. 2012;367(9):826–33.
8. Treon SP, Hunter ZR, Aggarwal A, Ewen EP, Masota S, Lee C, et al. Characterization of familial Waldenström's macroglobulinemia. *Ann Oncol*. 2006 Mar;17(3):488–94.
9. Khwaja J, D'Sa S, Minnema MC, Kersten MJ, Wechalekar A, Vos JMI. IgM monoclonal gammopathies of clinical significance: diagnosis and management. *Haematologica*. 2022 Jun 30;107(9):2037–50.
10. Kyle RA, Larson DR, Therneau TM, Dispenzieri A, Kumar S, Cerhan JR, et al. Long-Term Follow-up of Monoclonal Gammopathy of Undetermined Significance. *N Engl J Med*. 2018 Jan 18;378(3):241–9.
11. Kristinsson SY, Koshiol J, Björkholm M, Goldin LR, McMaster ML, Turesson I, et al. Immune-Related and Inflammatory Conditions and Risk of Lymphoplasmacytic Lymphoma or Waldenström Macroglobulinemia. *JNCI J Natl Cancer Inst*. 2010 Apr 21;102(8):557–67.
12. Koshiol J, Gridley G, Engels EA, McMaster ML, Landgren O. Chronic Immune Stimulation and Subsequent Waldenström Macroglobulinemia. *Arch Intern Med*. 2008 Sep 22;168(17):1903.



13. Royer RH, Koshiol J, Giambarresi TR, Vasquez LG, Pfeiffer RM, McMaster ML. Differential characteristics of Waldenström macroglobulinemia according to patterns of familial aggregation. *Blood*. 2010 Jun 3;115(22):4464–71.
14. Naderi N, Yang DT. Lymphoplasmacytic Lymphoma and Waldenström Macroglobulinemia. *Arch Pathol Lab Med*. 2013 Apr 1;137(4):580–5.
15. Leleu X, Eeckhoutte J, Jia X, Roccaro AM, Moreau AS, Farag M, et al. Targeting NF- $\kappa$ B in Waldenström macroglobulinemia. *Blood*. 2008 May 15;111(10):5068–77.
16. Hunter ZR, Xu L, Tsakmaklis N, Demos MG, Kofides A, Jimenez C, et al. Insights into the genomic landscape of MYD88 wild-type Waldenström macroglobulinemia. *Blood Adv*. 2018 Nov 6;2(21):2937–46.
17. Askari E, Rodriguez S, Garcia-Sanz R. Waldenström's Macroglobulinemia: An Exploration into the Pathology and Diagnosis of a Complex B-Cell Malignancy. *J Blood Med*. 2021 Aug 30;12:795–807.
18. Coimbra S, Neves R, Lima M, Belo L, Santos-Silva A. Waldenström's macroglobulinemia - a review. *Rev Assoc Médica Bras*. 2014 Oct;60:490–9.
19. Kapoor P, Rajkumar SV. Current approach to Waldenström macroglobulinemia. *Blood Rev*. 2023 Nov;62:101129.
20. Kyle RA, Benson JT, Larson DR, Therneau TM, Dispenzieri A, Kumar S, et al. Progression in smoldering Waldenström macroglobulinemia: long-term results. *Blood*. 2012 May 10;119(19):4462–6.
21. Dimopoulos MA, Panayiotidis P, Mouloupoulos LA, Sfikakis P, Dalakas M. Waldenström's Macroglobulinemia: Clinical Features, Complications, and Management. *J Clin Oncol*. 2000 Jan 1;18(1):214–214.
22. García-Sanz R, Montoto S, Torrequebrada A, De Coca AG, Petit J, Sureda A, et al. Waldenström macroglobulinaemia: presenting features and outcome in a series with 217 cases. *Br J Haematol*. 2001;115(3):575–82.
23. Nemeth E, Tuttle MS, Powelson J, Vaughn MB, Donovan A, Ward DM, et al. Hepcidin Regulates Cellular Iron Efflux by Binding to Ferroportin and Inducing Its Internalization. *Science*. 2004 Dec 17;306(5704):2090–3.
24. Ciccarelli BT, Patterson CJ, Hunter ZR, Hanzis C, Ioakimidis L, Manning R, et al. Hepcidin Is Produced by Lymphoplasmacytic Cells and Is Associated With Anemia in Waldenström's Macroglobulinemia. *Clin Lymphoma Myeloma Leuk*. 2011 Feb;11(1):160–3.
25. Leblond V, Treon S, Dimoploulos M. Waldenström's Macroglobulinemia [Internet]. Springer International Publishing; 2016. Available from: <https://books.google.hr/books?id=up83DQAAQBAJ>
26. Watson JA, Olson DJ, Zhang AY. Hyperviscosity Retinopathy Due to Waldenström Macroglobulinemia: A Case Report and Literature Review. *J Vitreoretin Dis*. 2021 Feb 11;5(6):520–4.

27. Merlini G, Baldini L, Broglia C, Comelli M, Goldaniga M, Palladini G, et al. Prognostic factors in symptomatic Waldenström's macroglobulinemia. *Semin Oncol*. 2003 Apr;30(2):211–5.
28. Berentsen S. Cold Agglutinin–Mediated Autoimmune Hemolytic Anemia in Waldenström's Macroglobulinemia. *Clin Lymphoma Myeloma*. 2009 Mar;9(1):110–2.
29. Baehring JM, Hochberg EP, Raje N, Ulrickson M, Hochberg FH. Neurological manifestations of Waldenström macroglobulinemia. *Nat Clin Pract Neurol*. 2008 Oct;4(10):547–56.
30. Ceballos C, Albuquerque C, Zabalza A, Quispe I, Panizo Á, Burguete Y, et al. Concomitant lymphoplasmacytic lymphoma, multiple myeloma, and amyloidosis: A diagnostic and therapeutic challenge. *Clin Case Rep*. 2022 Apr 20;10(4):e05769.
31. Bou Zerdan M, Nasr L, Khalid F, Allam S, Bouferraa Y, Batool S, et al. Systemic AL amyloidosis: current approach and future direction. *Oncotarget*. 2023 Apr 26;14:384–94.
32. Treon SP. XIII. Waldenström's macroglobulinaemia: an indolent B-cell lymphoma with distinct molecular and clinical features. *Hematol Oncol*. 2013;31(S1):76–80.
33. Kapoor P, Ansell SM, Fonseca R, Chanan-Khan A, Kyle RA, Kumar SK, et al. Diagnosis and Management of Waldenström Macroglobulinemia: Mayo Stratification of Macroglobulinemia and Risk-Adapted Therapy (mSMART) Guidelines 2016. *JAMA Oncol*. 2017 Sep 1;3(9):1257.
34. Maqbool MG, Tam CS, Morison IM, Simpson D, Mollee P, Schneider H, et al. A practical guide to laboratory investigations at diagnosis and follow up in Waldenström macroglobulinaemia: recommendations from the Medical and Scientific Advisory Group, Myeloma Australia, the Pathology Sub-committee of the Lymphoma and Related Diseases Registry and the Australasian Association of Clinical Biochemists Monoclonal Gammopathy Working Group. *Pathology (Phila)*. 2020 Feb;52(2):167–78.
35. Treon SP. How I treat Waldenström macroglobulinemia. *Blood*. 2009 Sep 17;114(12):2375–85.
36. Menke MN, Feke GT, McMeel JW, Treon SP. Ophthalmologic Techniques to Assess the Severity of Hyperviscosity Syndrome and the Effect of Plasmapheresis in Patients with Waldenström's Macroglobulinemia. *Clin Lymphoma Myeloma*. 2009 Mar;9(1):100–3.
37. Varettoni M, Arcaini L, Zibellini S, Boveri E, Rattotti S, Riboni R, et al. Prevalence and clinical significance of the MYD88 (L265P) somatic mutation in Waldenström's macroglobulinemia and related lymphoid neoplasms. *Blood*. 2013 Mar 28;121(13):2522–8.
38. MYD88 L265P Somatic Mutation in IgM MGUS. *N Engl J Med*. 2012 Dec 6;367(23):2255–7.
39. Treon SP, Gustine J, Xu L, Manning RJ, Tsakmaklis N, Demos M, et al. MYD88 wild-type Waldenström Macroglobulinaemia: differential diagnosis, risk of histological transformation, and overall survival. *Br J Haematol*. 2018;180(3):374–80.

40. Greer J, Arber DA, Glader B, List AF, Means R, Paraskevas F, et al. Wintrobe's clinical hematology. In: Thirteenth edition. United States: Wolters Kluwer Lippincott Williams & Wilkins Health; 2014. p. 2278 pages.
41. Schuster SR, Rajkumar SV, Dispenzieri A, Morice W, Aspitia AM, Ansell S, et al. IgM multiple myeloma: Disease definition, prognosis, and differentiation from Waldenstrom's macroglobulinemia. *Am J Hematol.* 2010 Nov;85(11):853–5.
42. Joseph, Do K, Greidinger A, Koch M, Behling E, Budak-Alpdogan T. IgM Multiple Myeloma: A Rare Clinical Entity and Diagnostic Dilemma. *Cooper Rowan Med J.* 2022 May 18;149–56.
43. Melo JV, Hegde U, Parreira A, Thompson I, Lampert IA, Catovsky D. Splenic B cell lymphoma with circulating villous lymphocytes: differential diagnosis of B cell leukaemias with large spleens. *J Clin Pathol.* 1987 Jun;40(6):642–51.
44. Ghobrial IM. Are you sure this is Waldenstrom macroglobulinemia? *Hematol Am Soc Hematol Educ Program.* 2012;2012:586–94.
45. Jares P, Colomer D, Campo E. Molecular pathogenesis of mantle cell lymphoma. *J Clin Invest.* 2012 Oct 1;122(10):3416–23.
46. Cingam S, Sidana S. Differential Diagnosis of Waldenström's Macroglobulinemia and Early Management: Perspectives from Clinical Practice. *Blood Lymphat Cancer Targets Ther.* 2022 Aug 18;12:107–17.
47. Morel P, Duhamel A, Gobbi P, Dimopoulos MA, Dhodapkar MV, McCoy J, et al. International prognostic scoring system for Waldenstrom macroglobulinemia. *Blood.* 2009 Apr 30;113(18):4163–70.
48. Kastiris E, Morel P, Duhamel A, Gavriatopoulou M, Kyrtsolis MC, Durot E, et al. A revised international prognostic score system for Waldenström's macroglobulinemia. *Leukemia.* 2019 Nov;33(11):2654–61.
49. Castillo JJ, Olszewski AJ, Cronin AM, Hunter ZR, Treon SP. Survival trends in Waldenström macroglobulinemia: an analysis of the Surveillance, Epidemiology and End Results database. *Blood.* 2014 Jun 19;123(25):3999–4000.
50. Kapoor P, Ansell SM, Fonseca R, Chanan-Khan A, Kyle RA, Kumar SK, et al. Diagnosis and Management of Waldenström Macroglobulinemia. *JAMA Oncol.* 2017 Sep 1;3(9):1257–65.
51. Castillo JJ, Advani RH, Branagan AR, Buske C, Dimopoulos MA, D'Sa S, et al. Consensus treatment recommendations from the tenth International Workshop for Waldenström Macroglobulinaemia. *Lancet Haematol.* 2020 Nov;7(11):e827–37.
52. Buske C. Alkylating Agents in the Treatment of Waldenström Macroglobulinemia. *Hematol Oncol Clin North Am.* 2018 Oct;32(5):821–7.
53. Treon SP, Hunter ZR, Matous J, Joyce RM, Mannion B, Advani R, et al. Multicenter clinical trial of bortezomib in relapsed/refractory Waldenstrom's macroglobulinemia:

- results of WMCTG Trial 03-248. *Clin Cancer Res Off J Am Assoc Cancer Res.* 2007 Jun 1;13(11):3320–5.
54. Treon SP, Gustine J, Meid K, Yang G, Xu L, Liu X, et al. Ibrutinib Monotherapy in Symptomatic, Treatment-Naïve Patients With Waldenström Macroglobulinemia. *J Clin Oncol Off J Am Soc Clin Oncol.* 2018 Sep 20;36(27):2755–61.
55. Treon SP, Tedeschi A, San-Miguel J, Garcia-Sanz R, Anderson KC, Kimby E, et al. Report of consensus Panel 4 from the 11th International Workshop on Waldenstrom’s macroglobulinemia on diagnostic and response criteria. *Semin Hematol.* 2023 Mar 1;60(2):97–106.
56. Kumar SK, Callander NS, Adekola K, Anderson LD, Baljevic M, Baz R, et al. Waldenström Macroglobulinemia/Lymphoplasmacytic Lymphoma, Version 2.2024, NCCN Clinical Practice Guidelines in Oncology. *J Natl Compr Canc Netw [Internet].* 2024 Jan 1 [cited 2024 Jun 5];22(1D). Available from: <https://jncn.org/view/journals/jncn/22/1D/article-e240001.xml>
57. Amaador K, Kersten MJ, Visser HPJ, Nieuwenhuizen L, Schop RFJ, Chamuleau MED, et al. First-Line Treatment of Waldenström’s Macroglobulinaemia: Considerations Based on the Dutch National Guideline. *Hemato.* 2022 Dec;3(4):704–17.

# Životopis

## Osobni podaci:

Ime i prezime: Lucija Galiot

Datum i mjesto rođenja: 13.10.1999, Zagreb

E-mail: lucijagaliot1313@gmail.com

## Obrazovanje

2006.-2014. Osnovna škola Žuti brijeg

2014.-2018. III.gimnazija

od 2018. Medicinski fakultet Sveučilišta u Zagrebu

## Ostala znanja i vještine

Strani jezici: aktivno služenje engleskim, pasivno služenje njemačkim jezikom