

Parcijalne endoproteze koljena

Piršljin, Dominik

Master's thesis / Diplomski rad

2024

Degree Grantor / Ustanova koja je dodijelila akademski / stručni stupanj: **University of Zagreb, School of Medicine / Sveučilište u Zagrebu, Medicinski fakultet**

Permanent link / Trajna poveznica: <https://um.nsk.hr/um:nbn:hr:105:774422>

Rights / Prava: [In copyright](#)/[Zaštićeno autorskim pravom.](#)

Download date / Datum preuzimanja: **2024-07-13**



Repository / Repozitorij:

[Dr Med - University of Zagreb School of Medicine Digital Repository](#)



**SVEUČILIŠTE U ZAGREBU MEDICINSKI
FAKULTET**

Dominik Piršljin

Parcijalne endoproteze koljena

DIPLOMSKI RAD



Zagreb, 2024.

Ovaj diplomski rad izrađen je u Zavodu za ortopediju i traumatologiju Kliničkog bolničkog centra Rebro pod vodstvom prof. dr. sc. Mislava Jelića i predan je na ocjenu u akademskoj godini 2023./2024.

Kratice korištene u radu i njihova objašnjenja

UKR - parcijalna endoproteza koljena (*engl. unicompartmental knee replacement*)

AP - anteriorno posteriorno

PFJ - patelofemoralni zglob (*engl. patellofemoral joint*)

KL - Kellgren–Lawrence

ACL - prednji križni ligament (*engl. anterior cruciate ligament*)

TKA - totalna endoproteza koljena (*engl. total knee arthroplasty*)

CT- kompjutorska tomografija (*engl. computed tomography*)

MB - mobilno ležište (*engl. mobile bearing*)

FB - fiksno ležište (*engl. fixed bearing*)

ROM - opseg pokreta (*engl. range of motion*)

MRI – magnetska rezonanca (*engl. magnetic resonance imaging*)

Sadržaj

1. Uvod.....	1
2. Koljeno	2
2.1. Anatomija koljena.....	2
2.1.1. Ligamenti.....	2
2.1.2. Meniskusi.....	3
2.2. Biomehanika koljena.....	4
3. Osteoartritis koljena.....	5
3.1. Kellgren–Lawrence (KL) skala	6
4. Parcijalne endoproteze koljena	8
4.1. Indikacije i kontraindikacije.....	8
4.2. Usporedba totalne i parcijalne endoproteze koljena.....	10
4.3. Radiološke tehnike u dijagnostici	11
5. Tehnika operacije i implantati	12
5.1. Medijalna parcijalna endoproteza koljena	12
5.1.1. Incizija.....	12
5.1.2. Uklanjanje osteofita i provjera integriteta ligamenata	13
5.1.3. Resekcija tibijalnog platoa	13
5.1.4. Bušenje rupa u femuru i poravnanje.....	13
5.1.5. „Mljevenje“ femura (<i>engl. milling</i>).....	14
5.1.6. Izjednačavanje fleksijskih i ekstenzijskih razmaka.....	15
5.1.7. Ugrađivanje tibijalne i femoralne komponente	15
5.2. Lateralna parcijalna endoproteza koljena.....	15
5.3. Robotski potpomognuta parcijalna endoproteza koljena.....	17
5.4. Ležišta.....	18
5.5. Načini fiksacije	20
5.6. Implantati za parcijalne endoproteze koljena	21
6. Ishodi i komplikacije operativnog zahvata	23
7. Zaključak	25
8. Zahvale	26
9. Literatura	27
10. Životopis	38

Sažetak

Parcijalne endoproteze koljena

Dominik Piršljin

Parcijalna endoproteza koljena predstavlja značajan napredak u liječenju osteoartritisa koljena, omogućujući zamjenu samo oštećenog dijela zgloba umjesto cijelog koljena. Ovaj postupak je najprikladniji za pacijente kod kojih je osteoartritis ograničen na jedan odjeljak koljena, bilo medijalni, lateralni ili patelofemoralni dio. Glavna prednost leži u očuvanju zdravih dijelova zgloba, uključujući ligamente i netaknute zglobne površine, što omogućuje prirodniji osjećaj koljena nakon operacije i brži oporavak u usporedbi s totalnom endoprotezom koljena. Idealni kandidati su pacijenti s lokaliziranim osteoartritisom bez značajnog oštećenja ligamenata ili deformiteta koljena. Prije operacije provodi se detaljna procjena koja uključuje klinički pregled i radiografske snimke koljena kako bi se utvrdila prikladnost pacijenta za ovaj zahvat. Napretkom tehnologije, preoperativna obrada se sada može obaviti uz pomoć robotskog sustava, što dodatno poboljšava preciznost i rezultate parcijalne endoproteze koljena. Robotski asistirani pristup omogućuje kirurzima detaljnu 3D-rekonstrukciju zgloba koljena prije same operacije, što im omogućuje planiranje optimalnog položaja i veličine implantata. Operacija započinje malim rezom kroz koji kirurg uklanja oštećenu hrskavicu i kost. Zatim se postavljaju femoralne i tibijalne komponente koje zamjenjuju oštećeni dio zgloba. Ove komponente, često izrađene od visokokvalitetnih legura metala i posebnih vrsta plastike su rezultat temeljitog istraživanja i prilagođene su specifičnoj anatomiji svakog pacijenta. Desetogodišnje preživljenje iznosi čak 98% te se u do 15% operacija u 10 godina radi revizijska operacija zbog nekolicine komplikacija, između kojih je najčešća progresija osteoartritisa kontralateralnog odjeljka.

Ključne riječi: implantat, odjeljak, osteoartritis, parcijalna endoproteza koljena

Summary

Unicompartmental knee replacement

Dominik Piršljin

Unicompartmental knee replacement represents a significant advancement in the treatment of knee osteoarthritis, allowing for the replacement of only the damaged part of the joint rather than the entire knee. This procedure is most suitable for patients with osteoarthritis limited to one compartment of the knee - either the medial, lateral, or patellofemoral compartment. The main advantage lies in preserving the healthy portions of the joint, including ligaments and untouched articular surfaces, resulting in a more natural knee feeling post-surgery and faster recovery compared to total knee replacement. Ideal candidates are patients with localized osteoarthritis without significant ligament damage or knee deformities. Prior to surgery, a thorough assessment is conducted, including a clinical examination and knee radiographs, to determine the patient's suitability for this procedure. With advancements in technology, preoperative planning can now be performed using a robotic system, further enhancing the precision and outcomes of partial knee replacement. The robot-assisted approach allows surgeons to perform detailed 3D reconstructions of the knee joint before the surgery, enabling them to plan the optimal position and size of the implants. The operation begins with a small incision through which the surgeon removes the damaged cartilage and bone. Then, femoral and tibial components are placed to replace the damaged part of the joint. These components, often made of high-quality metal alloys and special plastics, are the result of thorough research and designed to fit the specific anatomy of each patient. The ten-year survival rate is as high as 98%, with revision surgery required in up to 15% of cases within 10 years due to various complications, the most common being the progression of osteoarthritis in the contralateral compartment.

Keywords: compartment, implant, osteoarthritis, unicompartmental knee replacement

1. Uvod

Ugradnja parcijalne endoproteze koljena kirurška je tehnika kojom se zamjenjuje samo oštećeni dio koljena uslijed uznapredovale bolesti koljena. Najčešći uzrok koji dovodi do potrebe za navedenom operacijom je osteoartritis (1). Drugim riječima, to je tehnika koja pošteduje određene kosti i ligamente koljena s ciljem bržeg i lakšeg oporavka, veće mobilnosti koljenskog zgloba nakon operacije te naposljetku bolje kvalitete života (2). Koljeno se sastoji od 3 odjeljka, a to su medijalni, lateralni i patelofemoralni. Medijalni dio predstavlja zglob između medijalnog kondila femura i medijalnog dijela tibijalnog platoa, lateralni dio je zglob između lateralnog kondila femura i lateranog dijela tibijalnog platoa. Patelofemoralni dio predstavlja zglob između patele i trohlearnog žlijeba femura. Najčešći odjeljak koji se mijenja parcijalnom endoprotezom koljena je medijalni (3). Indikacije za ovu kiruršku tehniku su izrazito specifične te je tako sužen izbor pacijenata. Uspješnost operacije ponajviše ovisi o izboru implantata te o vještinama operatera što dokazuje činjenica da samo 10% ortopeda u svijetu izvodi operaciju ugradnje parcijalne endoproteze koljena (1,4). Postoje dvije vrste endoproteza, a to su one s pokretnim ležištem i s fiksiranim. Endoproteza s pokretnim ležištem može klizati po metalnoj tibijalnoj komponenti te omogućuje pacijentu rotacijske pokrete koljena. S druge strane, endoproteza s fiksiranim ležištem ne može se micati po metalnoj tibijalnoj komponenti i rotacijski pokreti koljena nedostaju (5). Odabir određene endoproteze ovisi o dobi pacijenta, mobilnosti koljenskog zgloba, snazi mišića koljena i očuvanosti kostiju, no većina istraživanja pokazuje slične rezultate bilo mobilne, bilo fiksne endoproteze (5,6). Pacijentima se napravi mali rez na koljenu te oporavak traje puno kraće nego nakon ugradnje totalne endoproteze koljena i samim time se prije vraćaju svakodnevnim aktivnostima (7). Stope preživljavanja kod ugradnje parcijalne endoproteze koljena veće su od 90% nakon 10 godina ili čak 93% nakon 15 godina te 90% nakon 20 godina (8).

2. Koljeno

2.1. Anatomija koljena

Koljenski zglob (*lat. articulatio genus*) je najkompleksniji i najveći sinovijalni zglob u ljudskom tijelu (9). Građen je od više zglobova koje čine distalni dio femura, čašica ili iver (*lat. patella*) i glava tibije. U zglobu koljena postoje femorotibijalni zglob (*lat. articulatio femorotibialis*) i femoropateralni zglob (*lat. articulatio femoropatellaris*) (10). Zglobna tijela ovog složenog zgloba su kondili femura (*lat. condyli femoris*) i kondili tibije (*lat. condyli tibiae*) na kojima se nalaze njihove zglobne površine (*lat. facies articulares*) (11). Oba kondila femura su konveksna artikularna tijela, dok je medijalni tibijalni plato bikonkavan, a lateralni plato je konkavan u frontalnoj ravnini, a konveksan u sagitalnoj (12). Kondili femura su spiralno zavijeni što znači da se zakrivljenost kondila povećava od naprijed prema natrag što dovodi do smanjene kongruentnosti zglobnih tijela tijekom fleksije koljena. Takvu kongruentnost kompenziraju meniskusi koji povećavaju zglobnu površinu i tako smanjuju sile pritiska između femura i tibije (10). Treći dio koljenskog zgloba čini iver ili čašica koja je najveća sezamoidna kost u ljudskom tijelu te se nalazi u tetivi mišića kvadricepsa (*lat. musculus quadriceps femoris*) (13).

2.1.1. Ligamenti

Ligamenti koljenskog zgloba su podijeljeni u 4 skupine: ventralni, kolateralni, dorzalni i središnji ligamenti. U ventralne ligamente spadaju ligament patele (*lat. lig. patellae*) koji je nastavak tetive mišića kvadricepsa te medijalni i lateralni retinakulum patele (*lat. retinaculum patellae mediale et laterale*) koji polaze s patele prema medijalnom i lateralnom kondilu tibiju, a njihova funkcija je kontroliranje fleksije (10,11). Kolateralne ligamente predstavljaju medijalni kolateralni ligament (*lat. lig. collaterale tibiale*) koji seže od medijalnog epikondila femura do medijalnog kondila tibije i sprječava abdukciju. Drugi kolateralni ligament je lateralni kolateralni ligament (*lat. lig. collaterale fibulare*) koji polazi od lateralnog epikondila femura do glave fibule (*lat. caput fibulae*) i sprječava

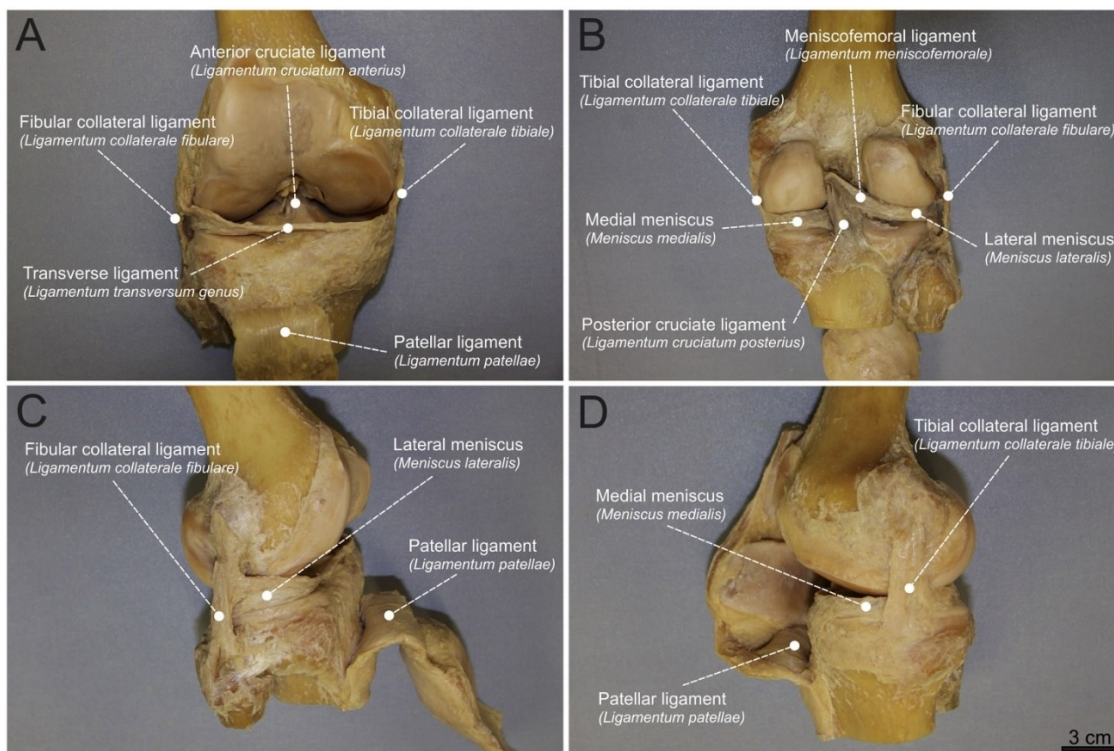
adukciju. Oba ligamenta također sprječavaju prekomjernu ekstenziju te ograničavaju vanjsku rotaciju (10). Treću skupinu dorzalnih ligamenata čine kosi poplitealni ligament (*lig. popliteum obliquum*) i lučni poplitealni ligament (*lat. lig. popliteum arcuatum*). Kosi poplitealni ligament nastavak je tetive semimembranoznog mišića te polazi s dorzalne strane medijalnog kondila tibije prema lateralnom epikondilu femura dok lučni poplitealni ligament ide od glave fibule u zglobnu čahuru. Funkcija potonjih ligamenata je sprječavanje prekomjerne ekstenzije (10,11). Posljednja skupina ligamenata koljena su središnji ligamenti ili križni ligamenti. Prednji križni ligament (*lat. lig. cruciatum anterius*) pričvršćen je za posteromedijalni dio lateralnog kondila femura te ide kaudalno i medijalno prema prednjem interkondilarnom području tibije (*lat. area intercondylaris anterior tibiae*) (14). Nalazi se anterolateralno u odnosu na stražnji križni ligament (*lat. lig. cruciatum posterior*) koji polazi s lateralne strane medijalnog femoralnog kondila i seže do stražnjeg interkondilarnog područja tibije (*lat. area intercondylaris posterior tibiae*) (14,15). Prednji križni ligament (ACL, *engl. anterior cruciate ligament*) sprječava ventralno pomicanje tibije, a stražnji križni ligament sprječava dorzalno pomicanje tibije, a funkcija oba križna ligamenta je ograničavanje prekomjerne ekstenzije i unutarnje rotacije koljenskog zgloba (10,16).

2.1.2. Meniskusi

Koljenski zglob sastoji se od medijalnog i lateralnog meniskusa koji se nalazi između femoralnog kondila i odgovarajućeg tibijalnog platoa (17). Meniskusi su fibrozno hrskavične strukture srpastog oblika te su najdeblji na periferiji i suzuju se prema unutra između zglobnih tijela. Time ravnomjerno dijele pritisak kondila femura na tibijalne kondilarne površine. Osim toga meniskusi doprinose većoj stabilnosti koljena, zaštiti i lubrikaciji (10,17). Medijalni i lateralni meniskusi se ponajviše razlikuju po stupnju pokretljivosti i obliku. Medijalni meniskus je manje savijen i smanjene pokretljivosti u odnosu na lateralni meniskus zbog širokog hvatišta za medijalni kolateralni ligament. Lateralni meniskus je pokretljiviji i time manje izložen ozljedama (10).

2.2. Biomehanika koljena

Koljenski zglob pripada skupini *articulatio trochoginglymus* jer je zglob sastavljen od kutnog i obrtnog zgloba budući da se kretnje izvode oko dviju osi, a to su transverzalna i longitudinalna os. Oko transverzalne osi se izvodi ekstenzija i fleksija potkoljenice, a oko longitudinalne osi unutarnja i vanjska rotacija. Aktivna ekstenzija moguća je do položaja 0°, a pasivna ekstenzija je moguća do 5° te se u nekim slučajevima nalazi patološka hiperekstenzija gdje koljeno ide do položaja 15°. Aktivna fleksija izvodi se do 135°, a pasivna fleksija dopušta kretnju do 160°. Budući da su kolateralne sveze koljena skroz istegnute u ekstenziji kretnje rotacija su onemogućene, no u fleksiji su navedeni ligamenti olabavljeni pa je moguća vanjska i unutarnja rotacija. Pri fleksiji koljena od 90° moguća je unutarnja rotacija od 10° i vanjska rotacija čiji je opseg pokreta veći od unutarnje i iznosi 40° (18).



Slika 1. Anatomija koljena. Preuzeto iz rada (19)

3. Osteoartritis koljena

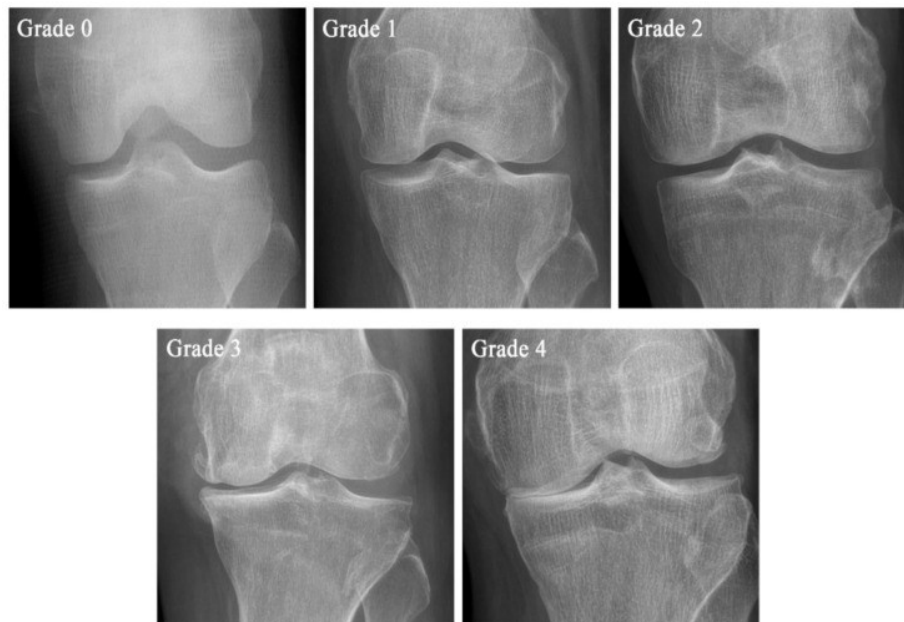Osteoartritis je najčešća kronična bolest zglobova koja nastaje radi propadanja i degeneracije zglobne hijaline hrskavice (20). Osteoartritis koljena je najčešći tip, a prevalencija u svijetu u populaciji starijoj od 15 godina je 16%, a u starijoj od 40 je 22,9% (21). Najčešće se javlja u šestom desetljeću života (22). Osim dobi, među utjecajnije čimbenike spada također i genetika te pretilost (23). Osteoartritis koljena dijeli se na primarni i sekundarni, primarni je idiopatski dok sekundarni ima više uzroka degeneracije. Etiološki gledano, osteoartritis može nastati posttraumatski, postoperativno, radi kongenitalnih ili malformacijskih poremećaja koljena, metaboličkih i endokrinoloških poremećaja te malpozicijskih deformacija (varus ili valgus koljeno) (23). Simptomi osteoartritisa koljena obično uključuju postupno pogoršanje boli tijekom aktivnosti, posebno tijekom produženih aktivnosti ili savijanja koljena, te bol koja se s vremenom pogoršava. Najčešća aktivnost koja uzrokuje bol je penjanje stepenicama. Bol se može olakšati odmorom, primjenom leda ili protuupalnih lijekova. Također, mogu se primijetiti ukočenost i oticanje koljena, što može dovesti do smanjene sposobnosti kretanja. Uz navedene simptome još se može javljati osjećaj nestabilnosti, poput podrhtavanja ili popuštanja (24). Uz temeljitu anamnezu i fizikalni status potrebna je radiografska obrada. Koljeno pacijenta snima se u nekoliko projekcija, a to su anteriorno-posteriorna (AP), lateralna u ekstenziji i projekcija koja aksijalno snima patelu. Također bitno je naglasiti da se snimke rade dok pacijenti stoje budući da se jedino tako može vidjeti točan prikaz suženja zglobnog prostora. Često se snimke rade dok pacijent leži, što daje lažan dojam zglobnog prostora i poravnanja te se ne smiju koristiti za procjenu sumnje na osteoartritis koljena. Radiografski nalazi osteoartritisa su suženje zglobnog prostora, formiranje osteofita, subhondralna skleroza i subhondralne ciste (24).

3.1. Kellgren–Lawrence (KL) skala

KL klasifikacija je najčešće korištena radiografska ljestvica za dijagnozu osteoartritisa koljena. Klasificira osteoartritis koljena u 5 stupnjeva, od 0. stupnja gdje nema znakova osteoartritisa do 4. stupnja koji predstavlja uznapredovali artritis.

Tablica 1. Preuzeto iz rada (25)

Stupanj	KL skala
0.	Definitivan izostanak rendgenskih promjena osteoartritisa
1.	Sumnjivo suženje zglobnog prostora i moguće formiranje osteofita
2.	Definitivni osteofiti i moguće suženje zglobnog prostora
3.	Umjereni višestruki osteofiti, definitivno suženje zglobnog prostora, neka skleroza i moguća deformacija krajeva kostiju
4.	Veliki osteofiti, izrazito suženje zglobnog prostora, teška skleroza i definitivna deformacija krajeva kostiju



Slika 2. Stupnjevi osteoartritisa koljena prema KL klasifikaciji. Preuzeto iz rada (25)

Uz navednu klasifikaciju koristi se još i Ahlbackova klasifikacija koji je 1968. godine otkrio kako je čak 86% osteoartritis koljena ograničeno samo na medijalni odjeljak čime se počelo razmišljati o ugradnji parcijalne endoproteze, a ne totalne, budući da su druga dva odjeljka zdrava (26). Izolirani osteoartritis lateralnog odjeljka je puno rjeđi od medijalnog te se javlja u svega 5-10% osteoartritis koljena. Zamjena oštećenog lateralnog odjeljka čini 1% svih operacija ugradnje parcijalne endoproteze koljena (27).

4. Parcijalne endoproteze koljena

4.1. Indikacije i kontraindikacije

Operacije ugradnje parcijalne endoproteze koljena (UKR, *engl. unicompartmental knee replacement*) rade se već dugi niz godina, 1987. godine su Kozinn i Scott objavili prve indikacije za navedenu operaciju. Tijekom niza godina te su se indikacije mijenjale, no za početak svakako ih treba navesti.

- Izolirani medijalni ili lateralni osteoartritis/osteonekroza koljena
- Dob veća od 60 godina
- Težina manja od 82 kg
- Kutna deformacija manja od 15°
- Kontraktura fleksije manja od 5°
- Preoperativno opseg pokreta veći od 90°
- Oba križna ligamenta očuvana
- Minimalna prednja bol u mirovanju
- Odsutnost dokaza o hondrokalcinosis ili patelo-femoralnom osteoartritisu
- Odsutnost upalne artropatije (30)

Strogo pridržavanje ovih kriterija je izazovno, a jedna analiza u više od 4.000 totalnih artroplastika koljena pokazala je da je samo 6,1% slučajeva ispunilo anatomske indikacije, dok je samo 4,3% ispunilo kliničke indikacije za UKR prema navedenim smjernicama (31). Indikacija za pacijente starije od 60 godina se pokazalo krivom, budući da su ishodi operacije u mlađih pacijenata puno bolji nego u pacijenata starijih od 60 godina. Odabir kandidata za operaciju po kriteriju težine je kontroverzan. Dosta istraživanja je pokazalo kako se težina iznad 82 kg ne smije gledati kao kontraindikacija ako pacijent ne pati od osteoporoze (23). S druge strane, u ponekim istraživanjima dokazano je kako veći BMI korelira s većim brojem neuspješnih operacija (24).

Također, dokazano je kako veći BMI nije povezan s većim brojem revizijskih operacija u

periodu od 5 do 10 godina nakon inicijalne ugradnje parcijalne endoproteze (16). Kutna deformacija izrazito je bitan odlučujući faktor za operaciju budući da ako je os koljena u početku veća od 15° nakon operacije će sigurno premašiti 8° do 10° te je veća šansa za trošenjem materijala i razlabavljenjem endoproteze (16). Minimalna anteriorna bol koljena te degenerativne promjene femoropatelnog zgloba se više ne smatraju kontraindikacijama, čak se smatra da se ugradnjom parcijalne endoproteze i centriranjem femoropatelnog zgloba smanjuje stres na navedeni zglob. Manja oštećenja na lateralnoj strani zgloba koljena i oštećenja na medijalnoj strani, bez obzira na ozbiljnost, ne ugrožavaju ukupnu funkciju ili preživljavanje pa se ne bi trebala smatrati kontraindikacijama (8). Oxford grupa je pružila pregled obuhvatnijih kriterija za mobilnu zamjenu medijalnog odjeljka koljena temeljenih na patoanatomiji osteoartritis. Prema tim smjernicama, idealan kandidat za UKR bio bi pacijent sa simptomatskim anteromedijalnim osteoartritisom ili avaskularnom nekrozom koljena. Anteromedijalni osteoartritis predstavlja specifičan osteoartritis koljena s potpuno oštećenom hrskavicom u medijalnom odjeljku, sa očuvanim ACL-om i medijalnim kolateralnim ligamentima, te hrskavicom pune debljine u lateralnom odjeljku. Stoga, tradicionalne kontraindikacije, poput težine, dobi, razine aktivnosti, stanja patelofemoralnog zgloba i hondrokalcinoze mogu se zanemariti. Nadalje, istraživanja su pokazala da prisutnost lateralnih osteofita u varusnim koljenima nije povezana s trošenjem hrskavice u lateralnom odjeljku, stoga se ne bi trebala smatrati kontraindikacijom za medijalni UKR. Aktivna infekcija, upalne bolesti, nestabilnost ligamenata ili kontrakcija medijalnog kolateralnog ligamenta i odsutnost ACL-a ostaju kontraindikacije za UKR. Primjenom kriterija koje su predložili Kozinn i Scott, izvješća su pokazala da bi otprilike 6% do 12% pacijenata bilo smatrano prikladnim kandidatima za UKR, dok bi do 50% pacijenata moglo biti prikladno koristeći suvremenije Oxford kriterije (8).

4.2. Usporedba totalne i parcijalne endoproteze koljena

Totalne ili parcijalne endoproteze koljena ugrađuje se pacijentima koji imaju oštećen jedan odjeljak koljena. Razlika u ovim operacijama je ta što se kod totalne zamjenjuju sva tri odjeljka, dok se pri ugradnji parcijalne endoproteze zamjenjuje samo oštećeni dio. (28) Ugradnja totalne endoproteze smatrala se dugo vremena zlatnim standardom liječenja osteoartritisa koljena zbog dokazane pouzdanosti, trajnosti, predvidljivost, kontrole boli i funkcionalni ishoda.(29) S druge strane, smatra se da parcijalna endoproteza bolje imitira normalnu kinematiku koljena te je dokazano da se prilikom operacije gubi puno manje krvi, perioperativni mortalitet je puno manji te je rehabilitacija znatno kraća.(28) U sljedećoj tablici ću usporediti ugradnju parcijalne i totalne endoproteze koljena.

Tablica 2. Usporedba parcijalne i totalne endoproteze (28,29)

	Parcijalna endoproteza	Totalna endoproteza
Postoperativna funkcionalnost	Veći opseg pokreta, ali veći rizik dislokacije (samo kod MB- UKR)	Manji opseg pokreta, ali manji rizik dislokacije
Kirurška revizija	Češće	Rijeđe
Ostanak u bolnici	Kraće	Duže
Komplikacije	Rijeđe	Češće
Perioperativna smrtnost	Manja	Veća
Rehabilitacija	Kraća	Duža
Izbor pacijenata	Manji	Veći

4.3. Radiološke tehnike u dijagnostici

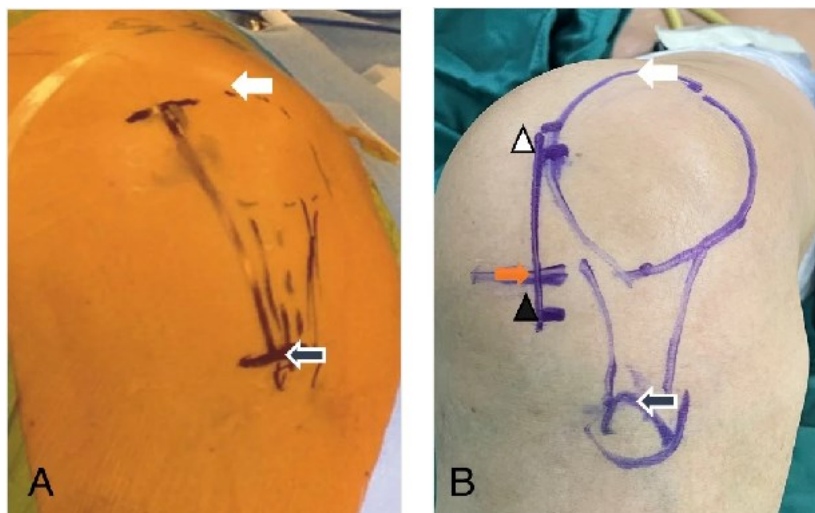
Preoperativne radiografske snimke, uključujući stresne snimke, ključne su za potvrdu indikacija za UKR. Snimke nogu pod opterećenjem koriste se za izračunavanje preoperativne femoro-tibijalne osi i predviđanje postoperativnog rezidualnog varusa ili valgusa. Rosenbergova projekcija potvrđuje potpuni gubitak hrskavice između femura i tibije na jednom odjeljku koljena koji je glavna indikacija. Dokazano je da pacijenti s gubitkom hrskavice parcijalne debljine imaju lošije ishode operacije u usporedbi s onima s potpunim gubitkom hrskavice, što rezultira većim stopama revizije. Optimalan ishod stoga se može postići kod pacijenata s gubitkom hrskavice pune debljine i na femuru i na tibiji. Rosenbergova projekcija također je vrlo korisna za određivanje stvarnog gubitka hrskavice na suprotnoj strani koljena. Prisutnost osteofita na nepogođenoj strani ne bi se trebala smatrati kontraindikacijom za ugradnju parcijalne endoproteze koljena. Bočna projekcija koljena prvenstveno se koristi za analizu stanja patelofemoralnog zgloba (PFJ, *engl. patellofemoral joint*) i za otkrivanje prisutnosti trohlearne displazije koja može ukazivati na početni artritis PFJ. S druge strane, kod pacijenata s traumatskom rupturom prednjeg križnog ligamenta, bočna projekcija koljena može otkriti posteromedijalni osteoartritis tibiofemoralnog zgloba zbog prednjeg pomicanja tibije u odnosu na femur. Merchantova aksijalna projekcija patele pruža informacije o stanju PFJ-a, što je važno jer ozbiljno oštećenje lateralne strane PFJ-a s gubitkom kosti može predstavljati kontraindikaciju za UKR. Manje ozbiljna oštećenja lateralne strane PFJ-a i oštećenja medijalne strane ne ugrožavaju ukupnu funkciju ili preživljenje, pa se ne bi trebala smatrati kontraindikacijama. Magnetska rezonanca (MRI, *engl. magnetic resonance imaging*) primarno nije preporučena za određivanje kandidata za UKR jer mnoge od tih MRI interpretacija mogu krivo procijeniti da postoji viši stupanj patologije koljena nego što zaista je ili nedostatak prednjeg križnog ligamenta i stoga pogrešno kontraindicirati UKA. Međutim, kada klinička slika nije jasna, MRI može biti vrlo koristan u procjeni drugih stanja poput avaskularne nekroze i tumora koji bi inače mogli proći neotkriveni (8,32).

5. Tehnika operacije i implantati

5.1. Medijalna parcijalna endoproteza koljena

5.1.1. Incizija

UKR započinje tako što operater na koljenu pacijenta označi patelu, patelarni ligament i hrapavi dio tibije (*lat. tuberositas tibiae*). Na koljenu koje je u fleksiji 90° označi se mjesto koje se nalazi 1 do 2 cm ispod medijalne zglobne linije i povuče se ukoso gore linija do srednje ili gornje trećine medijalnog dijela patele po kojemu će ići rez. Rez je prosječno oko 6 do 8 cm ovisno o visini pacijenta i količini masnog tkiva. Zglobna kapsula se reže otprilike 1 cm iznad medijalne sredine patele, koso prema van uz donji rub medijalnog vastusa kvadricepsa i njegove tetive, duž medijalnog ruba patele i medijalne strane patelarnog ligamenta, te se nastavlja do zglobne kapsule na 1–1,5 cm ispod zglobne linije. Zatim se patela izbacila van na lateralnu stranu te se prikaže međukondilarna udubina (*lat. fossa intercondylaris*) (33,34).



Slika 3. Crna strelica pokazuje gornji dio hrapavosti tibije, bijela strelica pokazuje gornji dio patele, narančasta medijalnu zglobnu liniju, a bijeli trokut medijalnu ili gornju trećinu patele. Preuzeto iz (33)

5.1.2. Uklanjanje osteofita i provjera integriteta ligamenata

Koljeno se flektira za 60 stupnjeva, provjerava se integritet i funkcija prednjeg križnog ligamenta te stanje suprotnog tibiofemoralnog i patelofemoralnog zgloba. Zatim se uklone osteofiti na medijalnoj ili lateralnoj strani femoralnog kondila, u međukondilarnoj udubini kako bi se izbjegao kasniji sraz (*engl. impingement*) s ACL-om, te konačno oko patele i tibijalnog platoa (35).

5.1.3. Resekcija tibijalnog platoa

Resekcija tibijalnog platoa započinje umetanjem mjerača razmaka između femura i tibije s ciljem da se postigne adekvatna napetost ligamenata. Nakon ovoga slijedi rezanje proksimalne tibije uz pomoć ekstramedularnog vodiča. Tibijalni plato mora se adekvatno izrezati zbog pravilnog pozicioniranja tibijalne komponente. Najbolji klinički i funkcionalni ishodi ostvaruju se kada je tibijalna komponenta između 2.5° valgusa i 5° varusa (36). Vodič se postavlja paralelno s tibijom te se fiksira čavlima za navedenu kost kako bi se omogućilo što preciznije rezanje oštećene tibijalne kosti. Uz vodič i mjerač razmaka koristi se i G- stezaljka (*engl. G-clamp*) koja spaja dva navedena materijala te određuje mjesto gdje će se oštećeni tibijalni dio odrezati. Ovo je izrazito bitan dio operacije budući da je jedino uz pomoć simultanog djelovanja ova tri materijala moguće adekvatno odrediti pod kojim kutem i koliko treba odrezati oštećene kosti kako nakon operacije ne bi došlo do kutnih deformacija. Nakon fiksacije vodiča, radi se sagitalni i poprečni rez čime se uklanja oštećeni dio prema kojemu se mjeri implantat koji će se umetnuti na novi tibijalni plato (33,37).

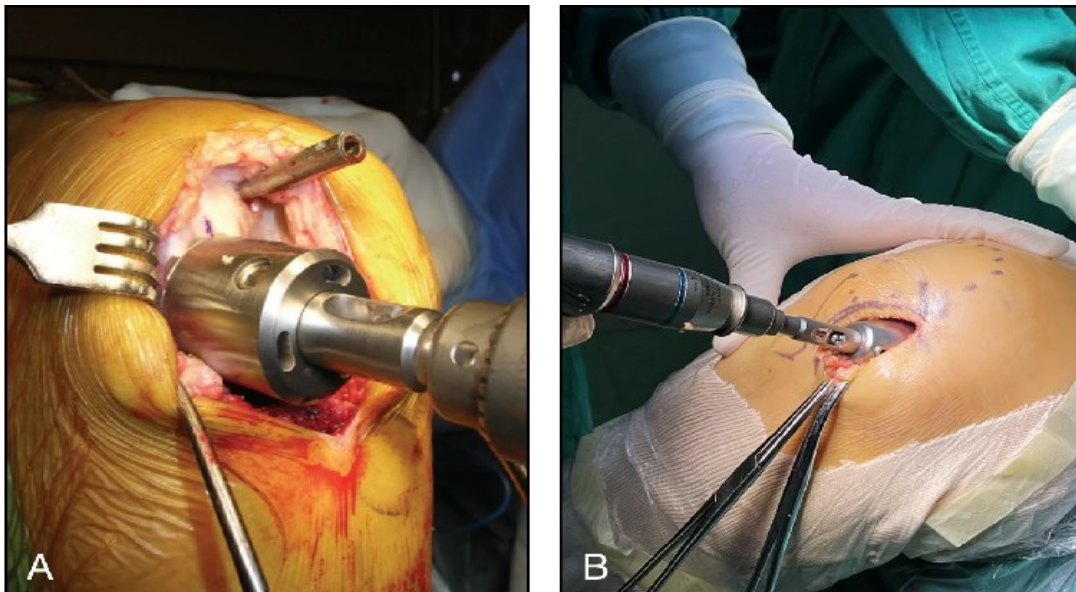
5.1.4. Bušenje rupa u femuru i poravnanje

Priprema distalnog femura za ugradnju parcijalne endoproteze počinje bušenjem rupe u intramedularni kanal gdje se stavlja istoimeni čavao koji ima funkciju određivanja adekvatne lokalizacije femoralnog vodiča za bušenje (*engl. femoral drill guide*). Zatim se povuče vertikalna linija točno po sredini medijalnog kondila femura koja je okomita na osteotomiranu površinu tibije (38). Uz pomoć intramedularnog čavla i vertikalne linije

ugrađuje se femoralni vodič za bušenje pomoću kojega se rade još dvije rupe potrebne za kasnije bušenje femura okruglom bušilicom i reže posteriorni dio (33,35). Zatim slijedi poravnanje femura i tibije u adekvatan položaj. Nepravilno poravnanje nogu identificirano je kao glavni faktor koji doprinosi visokoj stopi revizije i lošim kliničkim ishodima (39). Također su primijećeni lošiji ishodi kod pacijenata s tibijalnom komponentom pozicioniranom niže od međukondilarne eminencije (*lat. eminentia indercondylaris*) i lateralnog dijela koljenskog zgloba te prekomjernim valgusnom. Preporučena je vanjska rotacija tibijalne komponente između 4° i 5° te položaj između 2.5° valgusa i 5° varusa (36).

5.1.5. „Mljevenje“ femura (*engl. milling*)

U ovome dijelu operacije prvo se čep (*engl. spigot*) stavlja u rupu napravljenu u prethodnom koraku koji služi da se sferičnu brusilica (*engl. spherical mill*) fiksira. Naposljetku, dio femura zahvaćen osteoartritisom se odstrani uz pomoć navedene brusilice (33,40).



Slika 4. Prikaz sferične brusilice (*engl. spherical mill*) kojom se brusi femoralni kondil
Preuzeto iz (33)

5.1.6. Izjednačavanje fleksijskih i ekstenzijskih razmaka

Prvo se mjeri razmak između zglobovih tijela u fleksiji od 100 stupnjeva i u ekstenziji. Razlika u veličini razmaka između fleksijskog razmaka i ekstenzijskog je debljina femoralne kosti koji se još treba izbrusiti. Drugim riječima, to je veličina čepa koja će do određene dubine dopustiti brusilici da izbrusi femoralnu komponentu (33).

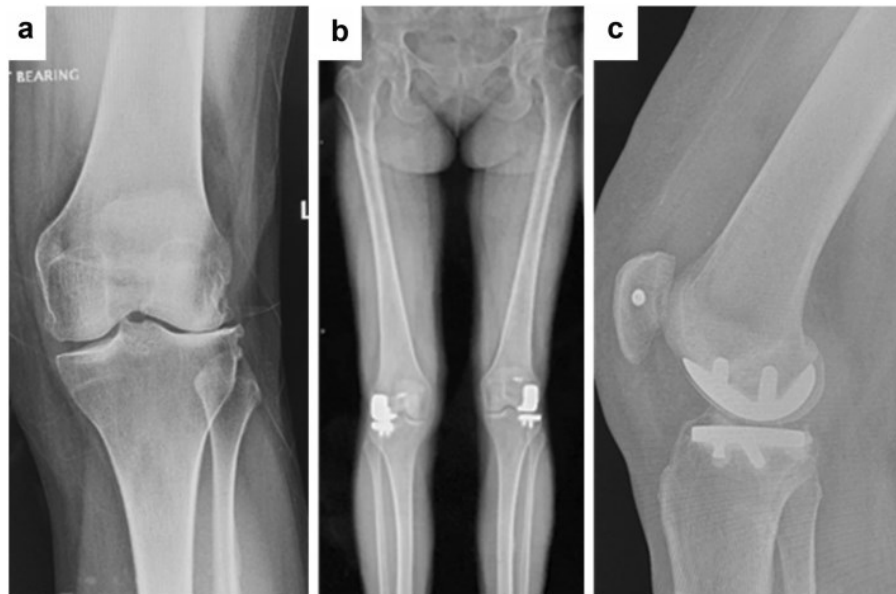5.1.7. Ugrađivanje tibijalne i femoralne komponente

Prije završnog dijela ugradnje tibijalne i femoralne komponente, dodatno se još uz pomoć tibijalnog predloška (*engl. template*) pripremi tibijalni plato urezivanjem poprečne crte za adekvatnije nasjedanje komponente. Zatim se buše dodatne rupe na jednom i drugom kondilu, stavlja se cement zbog dodatne fiksacije te se na kraju ugrađuje tibijalna i femoralna komponenta. Između komponenti se mjeri razmak i na temelju toga razmaka umeće polietilenski ležaj po kojemu klizi femoralna komponenta (33).

5.2. Lateralna parcijalna endoproteza koljena

Izolirani osteoartritis lateralnog odjeljka je puno rjeđi od medijalnog te se javlja u svega 5-10% osteoartritisa koljena. Zamjena oštećenog lateralnog odjeljka čini 1% svih UKR (27). Postoje dva kirurška pristupa lateralnom odjeljku, a to je lateralni i medijalni. Lateralni se češće koristi, no dokazana je uspješnost i s medijalnim pristupom. Medijalni pristup se izvodi medijalnom parapatelarnom artrotomijom koja se koristi i za totalnu endoprotezu koljena (TKA, *engl. total knee arthroplasty*). Prednosti potonjeg pristupa su upoznatost kirurga s anatomijom tog dijela koljena zbog jednakog pristupa u TKA, postavljanje tibijalne komponente u blagu unutarnju rotaciju, veća mogućnost ekstenzije i najvažnije, mogućnost lakšeg prelaska na potencijalno potrebnu TKA (27). S druge strane, nedostaci su lakše oštećenje PFJ, medijalnog meniska i kvadricepsa (41). Prednosti lateralnog pristupa uključuju direktni pristup lateralnom odjeljku, manji rez, manju vjerojatnost oštećenja medijalnih struktura te nepostojanje zahtjeva za everzijom

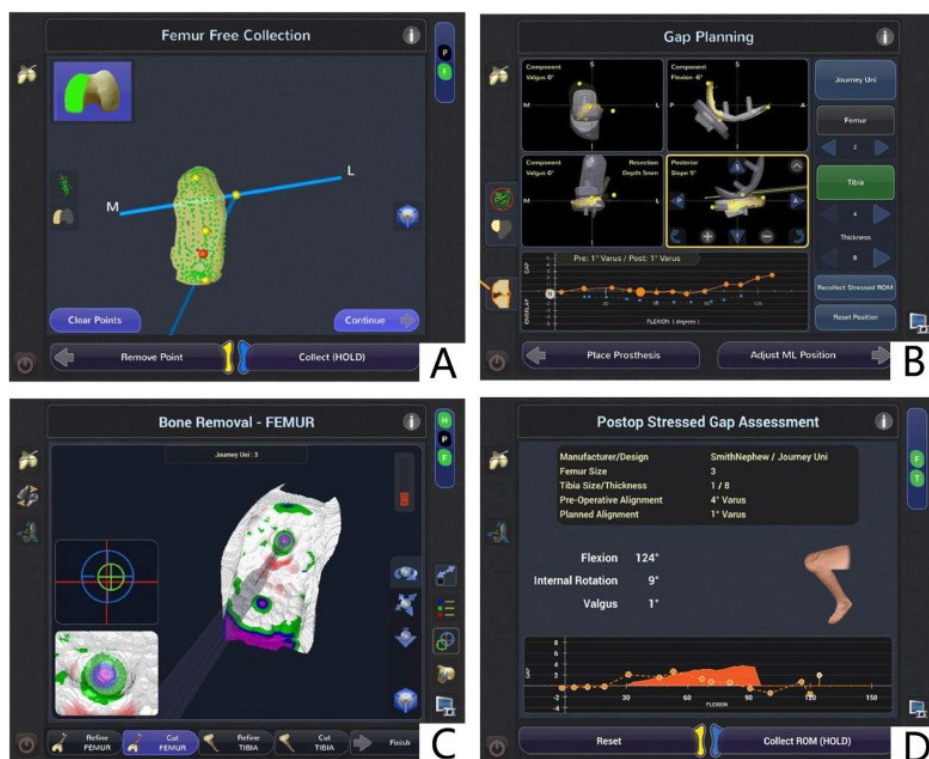
patele. Nedostaci lateralnog pristupa uključuju težu konverziju na TKA (27). Dokazani su slični ishodi operacije kod medijalnog i lateralnog pristupa, iako su rezultati opsega pokreta malo veći kod lateralnog pristupa. Smatra se da je tako zbog potencijalnog povećanja postoperativnog ožiljka kod ekstenzivnijeg medijalnog pristupa (42). Kako bi se spriječilo preopterećenje medijalnog dijela, poravnanje koljena kod lateralne UKR trebalo bi biti između 3°-7° valgusa (43). Unatoč modernom dizajnu proteza i kirurškoj tehnici, preživljenje lateralne UKR s mobilnim ležištem je niže od onoga kod pacijenata s fiksnim ležištem u kratkoročnom do srednjoročnom razdoblju zbog dislokacije ležaja kao najčešćeg uzroka neuspjeha. Budući da su klinički rezultati jednaki u obje skupine, u liječenju izoliranog lateralnog osteoartritisa treba preferirati ugradnju fiksnog ležišta (44). Preživljenje lateralne UKR je 98% u prvih 5 godina, 96% tijekom idućih 10 i 94.5% u 15 godina (45).



Slika 5. a) Preoperativan anteriorno-posteriorni (AP) radiograf b) Postoperativni AP radiograf, nakon ugradnje lateralne parcijalne endoproteze. c) Postoperativni lateralni radiograf. Preuzeto iz (46)

5.3. Robotski potpomognuta parcijalna endoproteza koljena

UKA je izrazito kompleksna operacija i zahtjeva veliko iskustvo i vještinu kirurga. Teško je postići pravilno pozicioniranje udova konvencionalnim metodama te je dokazano da se u čak 40% do 60% UKR poravnanje udova razlikuje više od 2° od preoperativnog planiranog poravnanja. Robotski potpomognuta parcijalna endoproteza koljena (rUKR, engl. robotic assisted unicompartmenal knee arthroplasty) izrazito je korisna jer olakšava postupke u preoperativnoj i operativnoj fazi, povećava preciznost rezanja distalnog femura i proksimalne tibije i poravnanja udova. Naposljetku, poboljšava kliničke ishode i produžuje trajnost implantata. Preoperativni obični rendgenski snimci ili računalna tomografija (CT) koljenskog zgloba koriste se za stvaranje virtualne trodimenzionalne rekonstrukcije prirodne anatomije koljena pacijenta prema kojima se planira operativni zahvat (47). Postoje dvije vrste robotske UKR, to su aktivna i poluaktivna UKA. Aktivna robotska UKR sposobna je autonomno izvršiti resekcije tibije i femura na temelju preoperativnog CT-a, iako sve nadzire kirurg i u svakom trenutku može zaustaviti operaciju. Poluaktivna UKR se češće koristi, a u njoj kirurg obavlja cijelu operaciju, ali uz pomoć preoperativne obrade. Kirurg može resecirati kost i stavljati implantate u određeni položaj samo onako kako mu dopušta robot s obzirom na preoperativnu obradu (48). Dokazano je robotska UKR rezultira točnijim pozicioniranjem tibijalne i femoralne komponente te poravnanjem zgloba (49). S druge strane, nema razlika u učestalosti pojavljivanja komplikacija te kliničkih ishoda u prvih godinu dana nakon operacije (47,50).




Slika 6. a) Model femoralne komponente b) Planiranje praznine tijekom raspona fleksije c) Vodič na zaslonu tijekom brušenja kostiju koji pokazuje preostalu kost koja treba biti uklonjena d) Procjena praznine nakon operacije. Preuzeto iz (51)

5.4. Ležišta

Između femoralne i tibijalne komponente pri ugradnji parcijalne endoproteze koljena nalazi se ležište. Ležište može biti mobilno (MB, *engl. mobile bearing*) ili fiksirano (FB, *engl. fixed bearing*) za tibijalnu komponentu (52–54). Postoje razna istraživanja koja su pokušala utvrditi superiornosti jednoga naspram drugoga, ali ona zapravo ne postoji, već se odabir ležišta temelji na individualnim karakteristikama pacijenta (55). Za početak, najveća razlika MB i FB je usporedna veličina tibijalne komponente i ležišta. Kod mobilnog ležišta, tibijalna komponenta je veća i ravna te time omogućuje klizanje

ležišta, veći opseg pokret (ROM, *engl. range of motion*) i naposljetku veću prilagodljivost prirodnom kretanju koljena. S druge strane, FB je malo manji od tibijalne komponente te usjedne u njen „žlijeb“ i onemogućuje klizanje ležišta po tibiji, a time i veći ROM. Nadalje, kontaktni stres, a posljednično i rizik od aseptičnog razlabavljenja puno je veći kod FB. Trošenje polietilena je puno veće kod FB jer je omogućen veći ROM (37). Tehnička zahtjevnost ugradnje MB proteza je veća zbog potrebe za preciznim poravnanjem i balansiranjem ligamenata, što može povećati rizik od komplikacija kao što su dislokacija ležaja i sindroma sraza (*engl. impingement*). Nasuprot tome, FB proteze su tehnički lakše za implantaciju jer ne zahtijevaju toliko preciznosti i ne postoji rizik od dislokacije ležaja. Kod MB proteza postoji rizik od dislokacije ležaja ako nisu pravilno poravnane i balansirane, što može dovesti do komplikacija i povećanog trošenja. S druge strane, FB proteze nemaju rizik od dislokacije ležaja, što ih čini sigurnijom opcijom u tom pogled (35,37). Smatra se da dislokacija ležišta dovede do puno ranijih neuspjeha u MB protezi, u usporedbi s FB gdje je kasnije javljaju neuspjesi povezani s trošenjem polietilena (56). Kod ugradnje lateralne parcijalne endoproteze koljena preferira se FB proteza zbog niže stope dislokacija (57).



Slika 7. Slika prikazuje koliko je mobilni ležaj manji od tibijalne komponente koja ima ravnu plohu, dok fiksni ležaj je slične veličine kao tibijalna komponenta koja ima „žlijeb“ u koji se umetne fiksni ležaj. Preuzeto iz (53)

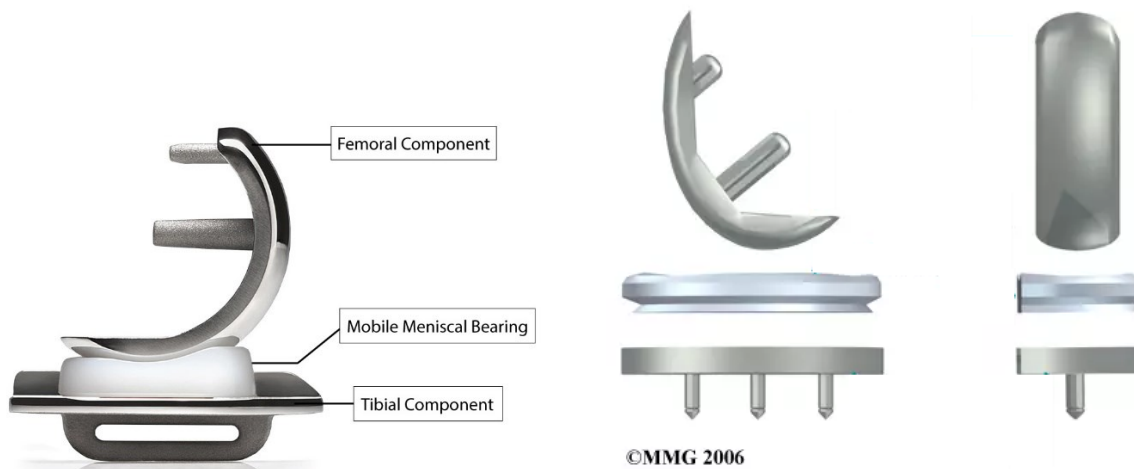
5.5. Načini fiksacije

Prema načinu fiksacije endoproteze možemo podijeliti u tri grupe, a to su cementne, bescementne i hibridne endoproteze. Kod cementne endoproteze fiksacija se odvija na način da se koštani cement (polimetil metakrilat) fiksira u instersticij kosti (58). Bescementne proteze su obložene poroznim titanijem i hidroksiapatitom kako bi se olakšala osteointegracija implantata (59). Površinska hrapavost je važna jer pruža mehaničku prijanjanost u ranim fazama, čime ograničava pomicanje proteze prije same osteointegracije (60). Hibridna endoproteza temelji se na postavljanju koštanog cementa na tibijalnu komponentnu dok se na femoralnu ne stavlja (61). Cementne proteze mogu biti bolja opcija za pacijente koji imaju lošu kvalitetu kostiju zbog stanja poput osteoporoze. Za te pacijente, rast kostiju možda neće biti dovoljan da drži implantat na mjestu. Također, preporučuju se i za pacijente koji su stariji, prekomjerne težine i manje aktivni (60). S druge strane, bescementne proteze su namijenjeni mlađoj i aktivnoj populaciji (62). Bescementna parcijalna endoproteza koljena prema nekim istraživanjima povezana je s boljim kliničkim ishodima od cementne endoproteze ponajviše zbog ublažavanja boli. I jedna i druga vrsta endoproteze su sigurni, imaju niske stope revizijskih operacija i komplikacija te imaju petogodišnju stopu preživljenja od 99% (63). Razna istraživanja pokazuju da nema razlika u periprotetskim tibijalnim prijelomima bilo kod bescementne ili cementne proteze te da prijelomi puno više ovise o tehnici operacije, gustoći kostiju pacijenata. Osobe ženskog spola, starije životne dobi, s većim indeksom tjelesne mase i većim postoperativnim femorotibijalnim kutem puno češće imaju periprotetski prijelom (64). Dokazano je da je stopa revizije bescementnog Oxford UKR-a 24% manja od cementnog do 10 godina. Glavni razlog za tu razliku je što su stope revizije zbog aseptičnog razlabavljenja, boli i osteolize sve bile znatno niže u bescementnoj skupini. Incidencija uskih radiolucenčnih linija na tibiji je puno niža kod bescementnih fiksacija nego kod cementnih fiksacija što sugerira da je fiksacija mnogo bolja (65). Nadalje, bol se puno češće javlja kod cementne fiksacije nego kod bescementne te je nakon cementne fiksacije puno veća i učestalija (66). Naposljetku,

stopa preživljenja je veća kod bescementnih proteza u usporedbi sa cementnim (67). Hibridna fiksacija postiže jednake rezultate kao cementne i bescementne proteze u pogledu preživljavanja implantata te funkcionalnih i radioloških ishoda (68).

5.6. Implantati za parcijalne endoproteze koljena

Implantati za UKR su femoralna, tibijalna komponenta i polietilenski ležaj po kojemu klizi femoralna komponenta (33). Rani implantati za UKR bili su prije izrađeni samo od metalnih dijelova, ali se s napretkom dizajna danas koriste implantati od polieteterketona (PEEK), kobalta, titanovih legura te keramike koji mogu imitirati prirodno koljeno. Femoralna komponenta sastoji se od zaobljenog dijela koje klizi po polietilenskom ležištu i 2 klina koja su umetnuta u femur. Prije se sastojala od 1 klina, no dokazano je da 2 klina povećavaju stabilnost i smanjuju postoperativne komplikacije (69,70). Tibijalna komponenta sastoji se od ravne ili udubljene površine na koju nasjeda ležište te donjeg dijela u obliku 3 klina ili „polu-eliptične“ površine okomite na gornju plohu. Za potonje komponente dokazano je da implantati izrađeni od polietilena daju veću stopu preživljenja, dok oni izrađeni od metala daju bolje funkcionalne rezultate (71). Ležište je napravljeno od polietilena velike molekularne mase kako bi se spriječilo trošenje. Variraju u veličini od 3 do 9 mm (72,73). Implantati moraju biti biokompatibilni kako bi se spriječila infekcija ili upala te naposljetku da se izbjegne reakcija odbacivanja (74). Nadalje, trebaju biti dovoljno jaki da podnose opterećenja te dovoljno fleksibilni da podnose stres bez lomljenja. Također, moraju biti sposobni glatko se kretati jedan po drugog prema potrebi i zadržati svoju snagu i oblik dugo vremena. Implantati današnje generacije ima odličnu stopu desetogodišnjeg preživljenja od 95%.



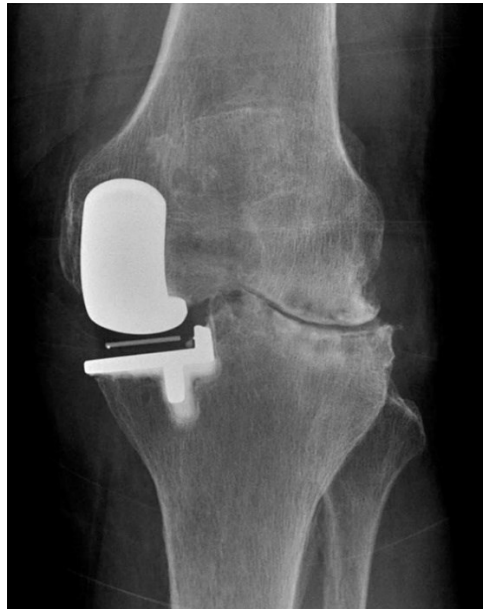Slika 8. Lijevo - Parcijalna endoproteza koljena s mobilnim ležajem. Desno- skroz gore femoralna komponenta, skroz dolje tibijalna te između njih polietilensko ležište, prikazana je parcijalna endoproteza koljena s fiksnim ležištem. Preuzeto iz (75) i (76)

6. Ishodi i komplikacije operativnog zahvata

Komplikacije UKR su krvarenje, aseptično razlabavljenje, komplikacije rane, progresija kontralateralnog osteoartrisa, tromboembolijska bolest, vaskularna ozljeda, ozljeda medijalnog kolateralnog ligamenta, nestabilnost, ukočenost, periprostetsku infekciju, periprostetska fraktura, disrupcija ekstenzornog mehanizma, trošenje površine ležišta, osteolizu, fraktura implantata ili dislokacija tibijalnog ležišta (77,78). Revizijsku operaciju zahtijevaju u prosjeku 15% operacija u 10 godina te 19% u 15 godina (78).

Neadekvatan položaj donjih ekstremiteta, to jest nepravilna poravnanja nogu identificirano je kao glavni faktor koji doprinosi visokoj stopi revizije i lošim kliničkim ishodima. Prekomjerni varus dovodi do opterećenja medijalno što najčešće rezultira trošenjem polietilena, dok se zbog prekomjernog valgusa ubrzava lateralni osteoartritis i ubrzava labavljenje proteze (39). Najčeći razlog za revizijsku operaciju je progresija kontralateralnog osteoartrisa (79). Aseptično razlabavljenje je drugi najčešćih razloga za reviziju, čineći 37% svih revizija UKA. Glavni uzroci aseptičnog razlabavljenja mogu biti nepravilna tehnika cementiranja ili pogrešno postavljanje implantata. Pogreške pri cementiranju su vjerojatnije, osobito kod minimalno invazivnih kirurških tehnika jer smanjena otežava uklanjanje viška cementa (80,81). Periprotetička infekcija koljena javlja se u oko 0.1% do 0.8% operacija, iako neka istraživanja dokazuju da se postotak penje i do 4,8% unutar 6 mjeseci (82). Prijelomi tibijalnog platoa čine oko 2% komplikacija ugradnje parcijalne endoproteze koljena (83). Prijelom ležišta je rijetka komplikacija, ali rizik raste ako postoji izražena oksidacija i trošenje polietilena, posebno ako se ležište istroši na debljinu manju od 2 mm (84). Ležište se troši otprilike 0,03 mm po godini (73). Učestalost komplikacija također se može podijeliti prema periodu nakon operije. Između 6 mjeseci i 2 godine najčešće komplikacije su infekcija (40%), dislokacija ležišta (20%) i prijelom (15). Zatim, između 2 i 5 godina javlja se progresija kontralateralnog osteoartrisa (33%), aseptično razlabavljenje (17%) i bol (21%) te kasnije od tog najčešće se radi o progresiji osteoartrisa (56%) (85). Stope preživljenja

kod UKR su čak 98% nakon 10 godina ili 93% nakon 15 godina te 91% nakon 20 godina (8,80).



Slika 9. Lateralni osteoartritis nakon ugradnje medijalne parcijalne endoproteze.

Preuzeto iz (86)

7. Zaključak

Ugradnja parcijalne endoproteze koljena pokazala se iznimnim rješenjem za pacijente kojima je oštećen samo jedan odjeljak koljena, a takvih je čak 50%. Radi se o poštednoj operaciji, gdje su ligamenti sačuvani, a zglobne plohe se konstruiraju anatomske. Sama operacija traje puno kraće i rehabilitacija je znatno kraća. Odabir pacijenata je puno uži u usporedbi s totalnom endoprotezom koljena te je iz toga razloga ključno odabrati adekvatnog pacijenta za ugradnju parcijalne endoproteze. Na temelju različitih karakteristika pacijenta određuje se prvenstveno je li on kandidat za operaciju, zatim koja vrsta implantata i način fiksacije su mu potrebni. Ukoliko se donesu dobre odluke u tom preoperativnom dijelu rezultati operacije su izvanredni. To potvrđuje činjenica da je desetogodišnje preživljenje čak 98% te se u do 15% operacija u 10 godina radi revizijska operacija. Iznenuđujuća je činjenica da samo 10% ortopeda u svijetu obavlja ovaj operacijski zahvat što pokazuje koliko još ima prostora za napredak. Zsigurno će se s vremenom taj broj povećati, kirurzi će stjecati nova znanja te postajati iskusniji za ovu operaciju. Treba napomenuti sve veći utjecaj najnovijih tehnologija u preoperativnom dijelu te samom operativnom kod ugradnje parcijalne endoproteze koljena. Ako sve ovo uzmemo u obzir sigurno je da će s vremenom uspješnost ovog zahvata biti sve veća te da će zadovoljstva pacijenata rasti.

8. Zahvale

Zahvaljujem se svome mentoru prof.dr.sc. Mislavu Jeliću zbog ukazane prilike za pisanje o ovoj temi, njegovom uloženom trudu, vremenu i stručnim savjetima prilikom pisanja ovoga diplomskoga rada. Zahvaljujem se i ostalim članovima povjerenstva, prof. dr. sc. Domagoju Delimaru i izvr. prof. dr. sc. Tomislavu Đapiću na ukazanom povjerenju pri izradi ovog diplomskog rada.

Zahvaljujem se i svojoj majci Kati, ocu Ivanu i sestri Ani koji su me bezuvjetno podupirali u dosadašnjem obrazovanju.

Hvala mojoj djevojci Karli koja mi je uvijek bila velika podrška.

Također zahvaljujem svim prijateljima i kolegama koji su uvijek bili uz mene.

9. Literatura

1. Kim KT. Unicompartmental Knee Arthroplasty. *Knee Surg Relat Res.* 2018 Mar;30(1):1–2.
2. Johal S, Nakano N, Baxter M, Hujazi I, Pandit H, Khanduja V. Unicompartmental Knee Arthroplasty: The Past, Current Controversies, and Future Perspectives. *J Knee Surg.* 2018 Nov;31(10):992–8.
3. Luo TD, Hubbard JB. Arthroplasty Knee Unicompartmental. In: StatPearls [Internet]. Treasure Island (FL): StatPearls Publishing; 2024 [cited 2024 May 15]. Available from: <http://www.ncbi.nlm.nih.gov/books/NBK538267/>
4. Campi S, Tibrewal S, Cuthbert R, Tibrewal SB. Unicompartmental knee replacement – Current perspectives. *J Clin Orthop Trauma.* 2018;9(1):17–23.
5. Migliorini F, Maffulli N, Cuzzo F, Elsner K, Hildebrand F, Eschweiler J, et al. Mobile Bearing versus Fixed Bearing for Unicompartmental Arthroplasty in Monocompartmental Osteoarthritis of the Knee: A Meta-Analysis. *J Clin Med.* 2022 May 17;11(10):2837.
6. Confalonieri N, Manzotti A, Pullen C. Comparison of a mobile with a fixed tibial bearing unicompartmental knee prosthesis: a prospective randomized trial using a dedicated outcome score. *The Knee.* 2004 Oct;11(5):357–62.
7. Jang S, Lee K, Ju JH. Recent Updates of Diagnosis, Pathophysiology, and Treatment on Osteoarthritis of the Knee. *Int J Mol Sci.* 2021 Mar 5;22(5):2619.
8. Vasso M, Antoniadis A, Helmy N. Update on unicompartmental knee arthroplasty. *EFORT Open Rev.* 2018 Aug 1;3(8):442–8.
9. Mora JC, Przkora R, Cruz-Almeida Y. Knee osteoarthritis: pathophysiology and current treatment modalities. *J Pain Res.* 2018 Oct 5;11:2189–96.

10. Aumüller G i sur.: „Duale Reihe: Anatomija“, III prerađeno izdanje, Medicinska naklada, Zagreb, 2018.
11. Priručni anatomski atlas Sv. 1. Sustav organa za pokretanje / Werner Platzer. Crteža Gerharda Spitzera. [Prevoditelji: Ivan Vinter ...]. 10., cjelokupno prerađeno i nadop. izd. Zagreb: Medicinska Naklada; 2011.
12. Vaienti E, Scita G, Ceccarelli F, Pogliacomi F. Understanding the human knee and its relationship to total knee replacement. *Acta Bio Medica Atenei Parm.* 2017;88(Suppl 2):6–16.
13. Samuels ME, Campeau PM. Genetics of the patella. *Eur J Hum Genet.* 2019 May;27(5):671–80.
14. Markatos K, Kasetta MK, Lallos SN, Korres DS, Efsthopoulos N. The anatomy of the ACL and its importance in ACL reconstruction. *Eur J Orthop Surg Traumatol.* 2013 Oct 1;23(7):747–52.
15. Winkler PW, Zsidai B, Wagala NN, Hughes JD, Horvath A, Senorski EH, et al. Evolving evidence in the treatment of primary and recurrent posterior cruciate ligament injuries, part 1: anatomy, biomechanics and diagnostics. *Knee Surg Sports Traumatol Arthrosc.* 2021;29(3):672–81.
16. Amis AA. Anterolateral knee biomechanics. *Knee Surg Sports Traumatol Arthrosc.* 2017;25(4):1015–23.
17. Makris EA, Hadidi P, Athanasiou KA. The knee meniscus: Structure–function, pathophysiology, current repair techniques, and prospects for regeneration. *Biomaterials.* 2011 Oct 1;32(30):7411–31.
18. Pećina M, Antičević D, Bilić D, Burić M, Čičak N, Domagoj Delimar, et al. *Ortopedija.* 3. izmijenjeno i dopunjeno izdanje. Zagreb: Naklada Ljevak d.o.o.; 2004.

19. Meyer JJ, Obmann MM, Gießler M, Schuldis D, Brückner AK, Strohm PC, et al. Interprofessional approach for teaching functional knee joint anatomy. *Ann Anat - Anat Anz.* 2017 Mar 1;210:155–9.
20. Xia B, Chen D, Zhang J, Hu S, Jin H, Tong P. Osteoarthritis Pathogenesis: A Review of Molecular Mechanisms. *Calcif Tissue Int.* 2014 Dec;95(6):495–505.
21. Cui A, Li H, Wang D, Zhong J, Chen Y, Lu H. Global, regional prevalence, incidence and risk factors of knee osteoarthritis in population-based studies. *EClinicalMedicine.* 2020 Nov 26;29–30:100587.
22. Hall M, Esch M van der, Hinman RS, Peat G, Zwart A de, Quicke JG, et al. How does hip osteoarthritis differ from knee osteoarthritis? *Osteoarthritis Cartilage.* 2022 Jan 1;30(1):32–41.
23. Michael JWP, Schlüter-Brust KU, Eysel P. The Epidemiology, Etiology, Diagnosis, and Treatment of Osteoarthritis of the Knee. *Dtsch Arzteblatt Int.* 2010 Mar;107(9):152–62.
24. Hsu H, Siwiec RM. Knee Osteoarthritis. In: StatPearls [Internet]. Treasure Island (FL): StatPearls Publishing; 2024 [cited 2024 May 26]. Available from: <http://www.ncbi.nlm.nih.gov/books/NBK507884/>
25. Jang S, Lee K, Ju JH. Recent Updates of Diagnosis, Pathophysiology, and Treatment on Osteoarthritis of the Knee. *Int J Mol Sci.* 2021 Mar 5;22(5):2619.
26. Mittal A, Meshram P, Kim WH, Kim TK. Unicompartmental knee arthroplasty, an enigma, and the ten enigmas of medial UKA. *J Orthop Traumatol Off J Ital Soc Orthop Traumatol.* 2020 Dec;21:15.
27. Smith E, Lee D, Masonis J, Melvin JS. Lateral Unicompartmental Knee Arthroplasty. *JBJS Rev.* 2020 Mar;8(3):e0044–e0044.

- 28.Luo TD, Hubbard JB. Arthroplasty Knee Unicompartmental. In: StatPearls [Internet]. Treasure Island (FL): StatPearls Publishing; 2024 [cited 2024 May 20]. Available from: <http://www.ncbi.nlm.nih.gov/books/NBK538267/>
- 29.Suarez JC, Saxena A, Arguelles W, Watson Perez JM, Ramamoorthy V, Hernandez Y, et al. Unicompartmental Knee Arthroplasty vs Total Knee Arthroplasty: A Risk-adjusted Comparison of 30-day Outcomes Using National Data From 2014 to 2018. *Arthroplasty Today*. 2022 Aug 29;17:114–9.
- 30.Campi S, Tibrewal S, Cuthbert R, Tibrewal SB. Unicompartmental knee replacement – Current perspectives. *J Clin Orthop Trauma*. 2018;9(1):17–23.
- 31.Luo TD, Hubbard JB. Arthroplasty Knee Unicompartmental. In: StatPearls [Internet]. Treasure Island (FL): StatPearls Publishing; 2024 [cited 2024 May 26]. Available from: <http://www.ncbi.nlm.nih.gov/books/NBK538267/>
- 32.Maier MW, Kuhs F, Streit MR, Schuhmacher P, Walker T, Ewerbeck V, et al. Unicompartmental knee arthroplasty in patients with full versus partial thickness cartilage loss (PTCL): equal in clinical outcome but with higher reoperation rate for patients with PTCL. *Arch Orthop Trauma Surg*. 2015 Aug 1;135(8):1169–75.
- 33.Ge J, Hernigou P, Guo W, Zhang N, Liu C, Zhang Q. Minimally invasive small incision surgical technique for unicompartmental knee arthroplasty. *Int Orthop*. 2023 Nov 1;47(11):2717–25.
- 34.Tanaka S, Hiranaka T, Fukai Y, Okajima T, Kanno T. A Muscle-Preserving Short Transverse Incision for Unicompartmental Knee Arthroplasty: A Technical Note. *Cureus*. 15(8):e43662.
- 35.Argenson JNA, Parratte S, Flecher X, Aubaniac JM. Unicompartmental knee arthroplasty: technique through a mini-incision. *Clin Orthop*. 2007 Nov;464:32–6.

- 36.Sava MP, Leica A, Scala I, Beckmann J, Hirschmann MT. Significant correlations between postoperative outcomes and various limb and component alignment strategies in medial unicompartmental knee arthroplasty: a systematic review. *J Exp Orthop*. 2023 Sep 18;10:93.
- 37.Kamenaga T, Hiranaka T, Takayama K, Tsubosaka M, Kuroda R, Matsumoto T. Adequate Positioning of the Tibial Component Is Key to Avoiding Bearing Impingement in Oxford Unicompartmental Knee Arthroplasty. *J Arthroplasty*. 2019 Nov 1;34(11):2606–13.
- 38.Sun X, Lu F, Guo W, Cheng L, Wang W, Zhang Q. Trajectory of bearing movement during Oxford mobile-bearing unicompartmental knee arthroplasty using a kinematic alignment technique. *Chin Med J (Engl)*. 2023 Mar 5;136(5):613–5.
- 39.Bae JH, Kim JG, Lee SY, Lim HC, In Y, MUKA Study group. Epidemiology of Bearing Dislocations After Mobile-Bearing Unicompartmental Knee Arthroplasty: Multicenter Analysis of 67 Bearing Dislocations. *J Arthroplasty*. 2020 Jan;35(1):265–71.
- 40.Bonano JC, Barrett AA, Amanatullah DF. Medial Unicompartmental Knee Arthroplasty with a Mobile-Bearing Implant. *JBJSS Essent Surg Tech*. 2021 Apr 19;11(2):e20.00002.
- 41.Fuller RM, Wicker DI, Getman GW, Christensen KS, Christensen CP. A Medial Subvastus Approach for Lateral Unicompartmental Knee Arthroplasty: Technique Description and Early Outcome Results. *Arthroplasty Today*. 2021 Jun 18;9:129–33.
- 42.Edmiston TA, Manista GC, Courtney PM, Sporer SM, Della Valle CJ, Levine BR. Clinical Outcomes and Survivorship of Lateral Unicompartmental Knee Arthroplasty: Does Surgical Approach Matter? *J Arthroplasty*. 2018 Feb;33(2):362–5.

43. Fiocchi A, Condello V, Madonna V, Bonomo M, Zorzi C. Medial vs lateral unicompartmental knee arthroplasty: clinical results. *Acta Bio Medica Atenei Parm.* 2017;88(Suppl 2):38–44.
44. Hariri M, Zahn N, Mick P, Jaber A, Reiner T, Renkawitz T, et al. Fixed-bearing is superior to mobile-bearing in lateral unicompartmental knee replacement: a retrospective matched-pairs analysis. *Knee Surg Sports Traumatol Arthrosc.* 2023 Sep 1;31(9):3947–55.
45. Harkin W, Kurina S, Berger A, Terhune EB, Bradley A, Karas V, et al. Clinical Outcomes and Survivorship of Lateral Unicompartmental Knee Arthroplasty: A Large Single Surgeon Cohort. *J Arthroplasty.* 2024 May 30;S0883-5403(24)00539-4.
46. Fitzsimons M, van der Stok J, Queally JM, O'Donnell T. Fixed-Bearing Unicompartmental Knee Arthroplasty of the Lateral Compartment: A Series of 246 Cases. *Arthroplasty Today.* 2023 Sep 9;23:101183.
47. Liu P, Lu F fan, Liu G jie, Mu X hong, Sun Y qiang, Zhang Q dong, et al. Robotic-assisted unicompartmental knee arthroplasty: a review. *Arthroplasty.* 2021 May 2;3:15.
48. Begum FA, Kayani B, Morgan SDJ, Ahmed SS, Singh S, Haddad FS. Robotic technology: current concepts, operative techniques and emerging uses in unicompartmental knee arthroplasty. *EFORT Open Rev.* 2020 May 5;5(5):312–8.
49. Are L, De Mauro D, Rovere G, Fresta L, Tartarone M, Illuminati A, et al. Robotic-assisted unicompartmental knee arthroplasty performed with Navio system: a systematic review. *Eur Rev Med Pharmacol Sci.* 2023 Mar;27(6):2624–33.
50. Ghazal AH, Fozo ZA, Matar SG, Kamal I, Gamal MH, Ragab KM. Robotic Versus Conventional Unicompartmental Knee Surgery: A Comprehensive Systematic Review and Meta-Analysis. *Cureus.* 15(10):e46681.

51. Battenberg AK, Netravali NA, Lonner JH. A novel handheld robotic-assisted system for unicompartmental knee arthroplasty: surgical technique and early survivorship. *J Robot Surg.* 2020;14(1):55–60.
52. Cao Z, Niu C, Gong C, Sun Y, Xie J, Song Y. Comparison of Fixed-Bearing and Mobile-Bearing Unicompartmental Knee Arthroplasty: A Systematic Review and Meta-Analysis. *J Arthroplasty.* 2019 Dec;34(12):3114-3123.e3.
53. Chacko Rajan S, Bretcanu O, Deehan DJ, Joyce TJ. Comparative retrieval analysis of contemporary mobile and fixed unicompartmental knee bearing designs. *J Mech Behav Biomed Mater.* 2022 Mar 1;127:105076.
54. Zhang W, Wang J, Li H, Wang W, George DM, Huang T. Fixed- versus mobile-bearing unicompartmental knee arthroplasty: a meta-analysis. *Sci Rep.* 2020 Nov 5;10:19075.
55. Migliorini F, Maffulli N, Cuozzo F, Elsner K, Hildebrand F, Eschweiler J, et al. Mobile Bearing versus Fixed Bearing for Unicompartmental Arthroplasty in Monocompartmental Osteoarthritis of the Knee: A Meta-Analysis. *J Clin Med.* 2022 May 17;11(10):2837.
56. Zhang W, Wang J, Li H, Wang W, George DM, Huang T. Fixed- versus mobile-bearing unicompartmental knee arthroplasty: a meta-analysis. *Sci Rep.* 2020 Nov 5;10:19075.
57. Hartman J, Dobransky J, Dervin GF. Midterm Outcomes in Lateral Unicompartment Knee Replacement: The Effect of Patient Age and Bearing Choice. *J Knee Surg.* 2023 Jul;36(8):849–56.
58. Chen C, Li R. Cementless versus cemented total knee arthroplasty in young patients: a meta-analysis of randomized controlled trials. *J Orthop Surg.* 2019 Aug 19;14:262.

59. Panzram B, Mandery M, Reiner T, Gotterbarm T, Schiltenswolf M, Merle C. Cementless Oxford Medial Unicompartmental Knee Replacement—Clinical and Radiological Results of 228 Knees with a Minimum 2-Year Follow-Up. *J Clin Med*. 2020 May 14;9(5):1476.
60. Prasad AK, Tan JHS, Bedair HS, Dawson-Bowling S, Hanna SA. Cemented vs. cementless fixation in primary total knee arthroplasty: a systematic review and meta-analysis. *EFORT Open Rev*. 2020 Nov 13;5(11):793–8.
61. Yang G, Jiao X, Li Q, Li Z, An S, Feng M, et al. Hybrid Oxford unicompartmental knee arthroplasty has lower residual cement extrusion than cemented arthroplasty in treating end-stage unicompartmental knee osteoarthritis. *BMC Musculoskelet Disord*. 2021 Sep 29;22:833.
62. Polizzotti G, Lamberti A, Mancino F, Baldini A. New Horizons of Cementless Total Knee Arthroplasty. *J Clin Med*. 2023 Dec 30;13(1):233.
63. Martin B, Rahman A, Jenkins C, Mohammad H, Barker K, Dodd C, et al. Comparison of five-year clinical outcomes of 524 cemented and cementless medial unicompartmental knee replacements. *The Knee*. 2022 Jan;34:89–97.
64. Burger JA, Jager T, Dooley MS, Zuiderbaan HA, Kerkhoffs GMMJ, Pearle AD. Comparable incidence of periprosthetic tibial fractures in cementless and cemented unicompartmental knee arthroplasty: a systematic review and meta-analysis. *Knee Surg Sports Traumatol Arthrosc*. 2022;30(3):852–74.
65. Mohammad HR, Matharu GS, Judge A, Murray DW. Comparison of the 10-year outcomes of cemented and cementless unicompartmental knee replacements: data from the National Joint Registry for England, Wales, Northern Ireland and the Isle of Man. *Acta Orthop*. 2019 Oct 22;91(1):76–81.

- 66.Rahman A, Martin B, Jenkins C, Mohammad H, Barker K, Dodd C, et al. Less pain reported 5 years after cementless compared to cemented unicompartmental knee replacement: an analysis of pain, neuropathy, and co-morbidity scores. *Knee Surg Sports Traumatol Arthrosc Off J ESSKA*. 2023 Nov;31(11):5180–9.
- 67.Knif Sund J, Reito A, Haapakoski J, Niinimäki T, Eskelinen A, Leskinen J, et al. Short-term survival of cementless Oxford unicondylar knee arthroplasty based on the Finnish Arthroplasty Register. *The Knee*. 2019 Jun;26(3):768–73.
- 68.Grabherr M, Dimitriou D, Schraknepper J, Helmy N, Flury A. Hybrid fixation of unicompartmental knee arthroplasty shows equivalent short-term implant survivorship and clinical scores compared to standard fixation techniques. *Arch Orthop Trauma Surg*. 2023 Jul;143(7):4401–9.
- 69.Janssen SJ, van Oost I, Breugem SJM, van Geenen RCI. A structured evaluation of the symptomatic medial Oxford unicompartmental knee arthroplasty (UKA). *EFORT Open Rev*. 2021 Oct 19;6(10):850–60.
- 70.Reiner T, Jaeger S, Schwarze M, Klotz MC, Beckmann NA, Bitsch RG. The stability of the femoral component in the Oxford unicompartmental knee replacement: a comparison of single and twin peg designs. *Bone Jt J*. 2014 Jul;96-B(7):896–901.
- 71.Sessa V, Celentano U. Unicompartmental knee arthroplasty: all-poly versus metal-backed tibial component-a long-term follow-up study. *Int Orthop*. 2021 Dec;45(12):3063–8.
- 72.Kendrick BJL, Simpson DJ, Kaptein BL, Valstar ER, Gill HS, Murray DW, et al. Polyethylene wear of mobile-bearing unicompartmental knee replacement at 20 years. *J Bone Joint Surg Br*. 2011 Apr;93(4):470–5.
- 73.Oxford® Partial Knee Microplasty® Instrumentation Surgical Technique.

74. Pande S, Dhattrak P. Recent developments and advancements in knee implants materials, manufacturing: A review. *Mater Today Proc.* 2021 Jan 1;46:756–62.
75. Partial Knee Replacement in Singapore | Oxford Orthopaedics [Internet]. [cited 2024 Jun 7]. Available from: <https://oxfordortho.sg/services/knee/oxford-partial-knee-replacement/>
76. Unicompartmental Knee Replacement [Internet]. [cited 2024 Jun 7]. Available from: <https://www.rmts.clinic/Injuries-Conditions/Knee/Surgery/Unicompartmental-Knee-Replacement/a~358/article.html>
77. Donner S, Clarius M. [Dealing with early complications in unicondylar knee arthroplasty-what works, what does not?]. *Orthopadie Heidelb Ger.* 2024 Apr;53(4):275–83.
78. Hansen EN, Ong KL, Lau E, Kurtz SM, Lonner JH. Unicodylar Knee Arthroplasty Has Fewer Complications but Higher Revision Rates Than Total Knee Arthroplasty in a Study of Large United States Databases. *J Arthroplasty.* 2019 Aug;34(8):1617–25.
79. Mohammad HR, Strickland L, Hamilton TW, Murray DW. Long-term outcomes of over 8,000 medial Oxford Phase 3 Unicompartmental Knees—a systematic review. *Acta Orthop.* 2018 Feb;89(1):101–7.
80. Basso M, Arnaldi E, Bruno AAM, Formica M. Outcomes of cementless fixation in medial unicompartmental knee arthroplasty: review of recent literature. *Musculoskelet Surg.* 2021 Aug 1;105(2):131–8.
81. Luscombe KL, Lim J, Jones PW, White SH. Minimally invasive Oxford medial unicompartmental knee arthroplasty. *Int Orthop.* 2007 Jun 1;31(3):321–4.
82. Zanirato A, Cavagnaro L, Chiarlone F, Quarto E, Formica M. Periprosthetic joint infection in unicompartmental knee arthroplasty: treatment options and outcomes. What is the current evidence in literature? *Arch Orthop Trauma Surg.* 2023;143(2):1031–9.

83.Thoreau L, Morcillo Marfil D, Thienpont E. Periprosthetic fractures after medial unicompartmental knee arthroplasty: a narrative review. Arch Orthop Trauma Surg. 2022 Aug;142(8):2039–48.

84.Ghosh P, Mohammad HR, Martin B, Campi S, Murray DW, Mellon SJ. Low polyethylene creep and wear following mobile-bearing unicompartmental knee replacement. Knee Surg Sports Traumatol Arthrosc. 2021 Oct 1;29(10):3433–42.

85.Tay ML, McGlashan SR, Monk AP, Young SW. Revision indications for medial unicompartmental knee arthroplasty: a systematic review. Arch Orthop Trauma Surg. 2022 Feb;142(2):301–14.

86.Mancuso F, Dodd CA, Murray DW, Pandit H. Medial unicompartmental knee arthroplasty in the ACL-deficient knee. J Orthop Traumatol Off J Ital Soc Orthop Traumatol. 2016 Sep;17(3):267–75.

10. Životopis

Rođen sam 25.08.1999. u Bjelovaru. Pohađao sam Osnovnu školu Antuna Gustava Matoša i prirodoslovno-matematičku Gimnaziju u Vinkovcima. Medicinski fakultet sam upisao u akademskoj godini 2018./2019. Tijekom studija sudjelovao sam u brojnim izvannastavnim aktivnostima poput kongresa u Republici Hrvatskoj, volontiranju na kliničkim odjelima i u salama, pisanju radova i statističkih obrada podataka. Bavio sam se nogomet do dolaska na fakultet. Od prve godine fakulteta sam član futsal sekcije Medicinskog fakulteta u Zagrebu. Aktivno govorim engleski jezik.